

# DENTAL TRIBUNE

The World's Dental Newspaper · Croatian Edition 

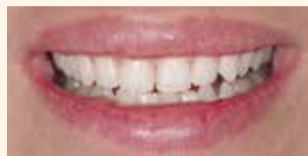Hrvatska, veljača 2022. - godina XV br. 1

www.dental-tribune.com

## KLINIČKA PRAKSA

### Smile design

Kako uskladiti izgled osmijeha i pacijentov identitet personaliziranim dizajnom osmijeha?



stranica 12

## ORALNA HIGIJENA

### Četkice za zube

Postoji li idealna pasta za zube i najbolja četkica za pacijenta?



stranica 16

## MENADŽMENT

### Režijski troškovi

Veliki režijski troškovi sputavaju mnoge ordinacije - kako ih smanjiti?



stranica 28

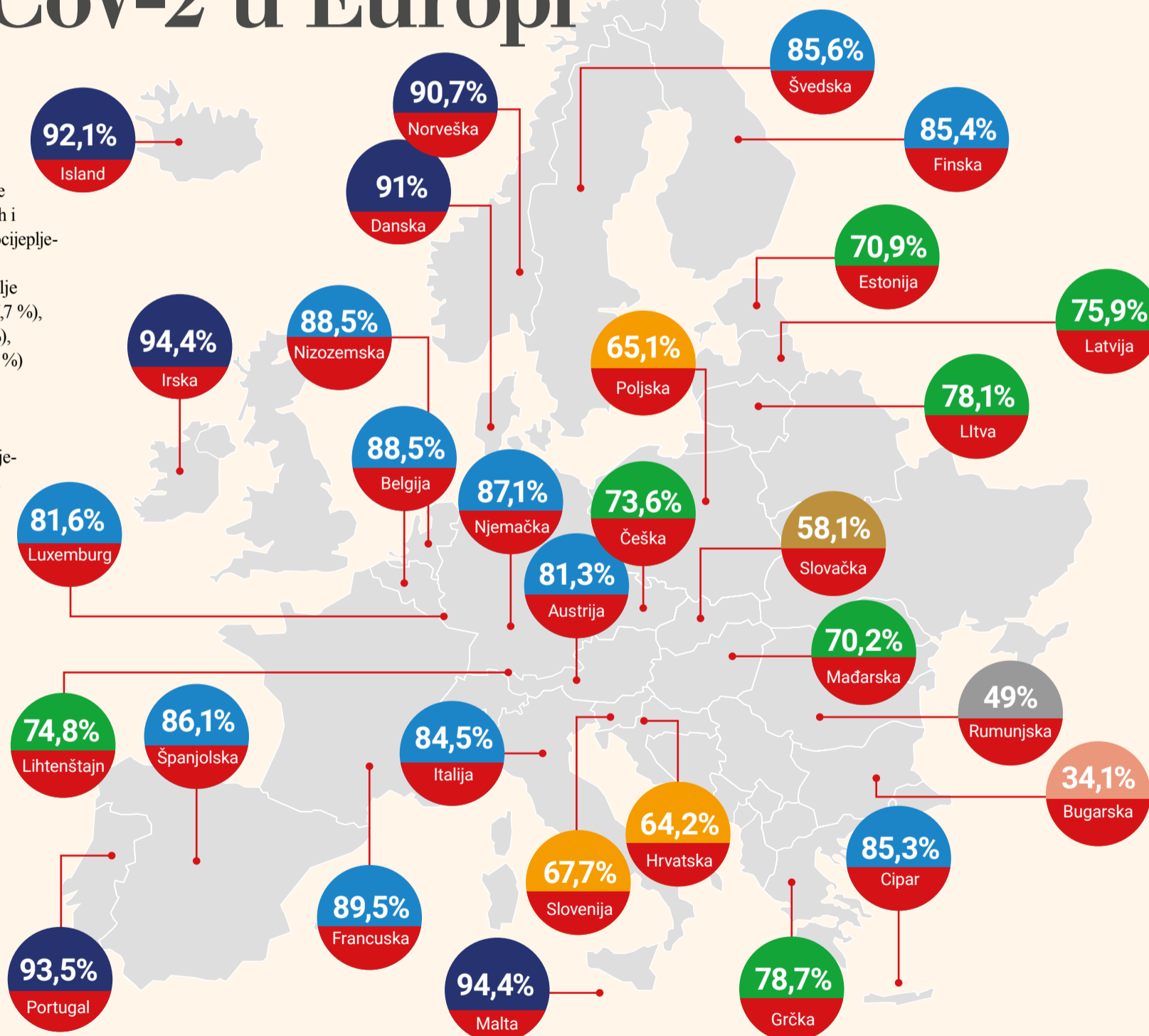
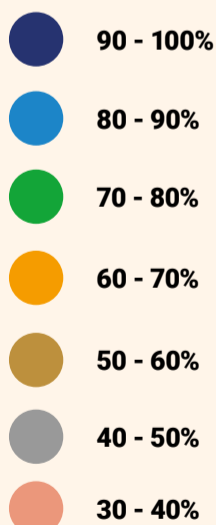
# Procijepljenost protiv virusa SARS-CoV-2 u Europi

Izvor: statista.com

Prema podacima iz siječnja 2022., Irska (94,4%), Portugal (93,5%) i Malta (93,1%) imaju najveći udio potpuno cijepljene odrasle populacije protiv koronavirusa u Europi. Uz njih i Island, Danska i Norveška imaju procijepljenost iznad 90%.

Na začelju tablice nalaze se zemlje istočne Europe. Tako Slovenija (67,7%), Poljska (65,1%), Hrvatska (64,2%), Slovačka (58,1%), Rumunjska (49%) imaju procijepljenost ispod 70%. Zadnje mjesto zauzima Bugarska s 34,1% cijepljenje populacije.

Osim onih koji svjesno odbijaju cijepljenje, neki ljudi ne mogu se cijepiti iz zdravstvenih razloga, dok u EU-u za djecu mlađu od dvanaest godina nije odobreno nijedno cjepivo protiv bolesti COVID-19.



OGLAS

Pretplata na časopis Dental Tribune HR **PREMIUM PAKET** 2022.

Tiskano  
+ online izdanje  
**4** izdanja  
godišnje

**2**  
boda HKDM

Dodatne  
pogodnosti  
i popusti

Jednim klikom do pretplate  
za 2022. godinu na  
[www.dentalmedia.hr](http://www.dentalmedia.hr)



DENTAL TRIBUNE  
The World's Dental Newspaper · Croatian Edition

 DENTALMEDIAGRUPA

# Hormonske promjene tijekom menstrualnog ciklusa utječu na oralni mikrobiološki ekosustav

Autor: Iveta Ramonaite, Dental Tribune International

STOCKHOLM, Švedska: Odavno je potvrđena povezanost lošeg oralnog zdravlja i povećanog rizika od sistemskih bolesti zbog čega je dobra oralna higijena tako presudna. U nedavno provedenom istraživanju istraživači komplementarne stručnosti sa zajedničkim interesom za zdravlje žena analizirali su disbiotske varijacije oralnog mikrobioma tijekom menstrualnog ciklusa. Otkrili su da hormonske fluktuacije koje se javljaju dok žene imaju menstruaciju mogu poremetiti njihov oralni mikrobiom, ugrožavajući tako njihovo oralno zdravlje.

Istraživanje MiMens (mikrobiom tijekom menstrualnog ciklusa), čiji je cilj bio opisati dinamiku mikrobioma tijekom menstrualnog ciklusa, dugoročna je suradnja klinika za plodnost u Rigshospitaletu, bolnice Hvidovre u Kopenhagenu u Danskoj i Centra za translacijska istraživanja mikrobioma s Instituta Karolinska u Stockholmu u Švedskoj. Ujedinjeni zajedničkim interesom za žensko zdravlje, istraživači su analizirali različite aspekte ženskog zdravlja povezane s mikrobiomima u crijevima, rodnici i usnoj šupljini.

Ukupno su uključene 103 žene koje su imale redoviti menstrualni ciklus i bile su u reproduktivnoj dobi u ginekološkim klinikama u Kopenhagenu i profilirale su svoje mikrobiome iz slina na Institutu Karolinska. Zatim je procijenjen učinak hormonskih kontraceptiva, spolnih hormona, prehrane i pušenja na oralni mikrobiom tijekom menstrualne, folikularne i lutealne faze menstrualnog ciklusa. Kako bi se u potpunosti razumjela oralna ekologija i povezanost s oralnim bolestima, istraživači su udružili snage sa svojim kolegama s Odjela za



U prvom velikom istraživanju te vrste istraživači su nedavno analizirali vezu između ženske reproduktivne fiziologije i poremećaja oralnog mikrobioma. (Slika: Aeka / Shutterstock)

dentalnu medicinu Instituta Karolinska. Kao što su istraživači objasnili, podaci su potom zajednički protumačeni kako bi se donijeli značajni zaključci o oralnom zdravlju žena.

Prema nalazima, istraživači nisu primijetili nikakve značajne ukupne promjene u raznolikosti mikroba tijekom menstrualnog ciklusa. Međutim, otkrili su da se obilje specifičnih skupina bakterija, poput *Campylobactera*, *Haemophilusa*, *Prevotellae* i *Oribacterium*, uvelike razlikovalo, posebno tijekom lutealne faze ciklusa.

Koautorice dr. Henriette Svarre Nielsen, klinička profesorica na Odjelu za kliničku medicinu Sveučilišta u Kopenhagenu i dr. Ina Schuppe Koistinen, direktorica saveza u Centru za translacijska istraživanja mikrobioma na Institutu Karolinska, primijetile su da je upotreba oralnih kontraceptiva imala ograničeni utjecaj na oralni mikrobiom, ali da su pušenje i veća konzumacija šećera rezultirali većim

promjenama mikrobioma tijekom tranzicije hormonskih faza, u skladu s pogoršanjem oralnog zdravlja.

Komentirajući kako hormonske promjene tijekom menstrualnog ciklusa utječu na oralni mikrobiološki ekosustav, koautorica dr. Nagihan Bostanci, bivša predsjednica Grupe za parodontološka istraživanja IADR-a i profesorica na Zavodu za dentalnu medicinu u Institutu Karolinska rekla je za Dental Tribune International: "Izgleda da se promijenjene razine određenih mikroorganizama u slini preklapaju s fiziološkim promjenama u razini ženskih hormona. To je pokazatelj karakterističnih, ali ne i generaliziranih promjena mikrobioma.

Poznato je da su mikroorganizmi u nastajanju tijekom tih stadija povezani s upalom gingive pa ih možemo smatrati disbiotičkim promjenama mikrobnog ekosustava, onima koje bi mogle prouzročiti prolazno pogoršanje oralnog zdravlja ako se dobro ne vodi briga o oralnoj higijeni", nastavila je.

Raspravljajući o implikacijama istraživanja na dentalnu medicinu, Bostanci je primijetila da je doprinos istraživanja na tom polju posebno važan. Naglašava potrebu da se fiziološki aspekti ženskog zdravlja uzmu u obzir za cjelokupno zdravlje i da se ženama u skladu s tim daju savjeti o personaliziranom planiranju prevencije. Dodala je da će podizanje svijesti o tome da je oralno zdravlje žena osjetljivije tijekom menstrualnog ciklusa pomoći poboljšati oralnu higijenu i usvojiti odgovarajuće profesionalne mjere probira u tim razdobljima, kao i ojačati prevenciju oralnih bolesti poput gingivitisa.

Istraživanje pod nazivom "Dysbiosis of the human oral microbiome during the menstrual cycle and vulnerability to the external exposures of smoking and dietary sugar" objavljeno je 11. veljače 2021. u časopisu *Frontiers in Cellular and Infection Microbiology*.

## RIJEČ UREDNICE



Urednica  
**Doc. dr. sc. Slađana Milardović, dr. med. dent. spec. stom. protetike**  
Zavod za fiksnu protetiku  
Stomatološki fakultet  
Sveučilišta u Zagrebu  
e-mail: milardovic@sfzg.hr

**Svjedoci smo enormnog tehnološkog napretka i transformacije dentalne medicine u kojoj se nudi sve više digitalnih rješenja. Digitalne tehnologije razvijaju se velikom brzinom i postaju sve zastupljenije, kako u stomatološkim ordinacijama, tako i u dentalnim laboratorijima.**

Primjena digitalnih dentalnih tehnologija posljednjih je godina u stalnom porastu, ali čini se da je pandemija COVID-19 dodatno ubrzala i nedvojbeno pridonijela prihvaćanju digitalnih rješenja u dentalnoj medicini. Danas se, više nego ikada, uviđaju prednosti digitalne tehnologije. Mnogi kliničari i vlasnici dentalnih laboratorija shvatili su da konvencionalni pristup nije dovoljan za pružanje najbolje skrbi pacijentima. Mogućnosti koje nudi digitalna stomatologija,

poput dijagnostičkih i restaurativnih postupaka, a tu se posebno izdvaja CAD/CAM tehnologija, transformira brzinu, kvalitetu i učinkovitost stomatoloških zahvata i time postaje neophodna u suvremenom svijetu.

Štoviše, digitalizacija nije ograničena na kliničke i laboratorijske procedure. Digitalizacija također znači prikupljanje, transformaciju i pohranu podataka. Digitalna stomatologija generira veliku količinu podataka kojima se mora pravilno upravljati, ali ih je važno i zaštititi. Ovo bi moglo predstavljati izazov i zahtijeva poboljšanje konvencionalnih načina pohranjivanja informacija i usvajanje složenijeg upravljanja podacima.

Integracija tehnologije u naše živote mijenja i očekivanja pacijenata o tome kakva bi zdravstvena skrb trebala biti.

Gotovo neograničen pristup informacijama može biti i blagoslov i prokletstvo. Više nego ikad prije pacijenti žele brzo, precizno i sveobuhvatno liječenje na isti način kao što dobivaju druge usluge, nažalost često bez razumijevanja biologije. Pacijenti očekuju da e-mailom ili telefonskim konzultacijama mogu riješiti svoje zdravstvene probleme, što može biti prilično frustrirajuće te im je važno približiti ograničenja.

Uz toliku transformaciju koja se događa, neophodno je naučiti prihvatiti promjene i s time povezane izazove. Digitalizacija nudi goleme mogućnosti razvoja, ali nije se uvijek lako prilagoditi promjenama koje s time dolaze, pogotovo jer se često javljaju odjednom. Međutim, ona nedvojbeno može pomoći i kliničarima i dentalnim tehničarima da budu precizniji i učinkovitiji.

**DENTAL TRIBUNE**  
The World's Dental Newspaper - Croatian & BiH Edition

International Headquarters

PUBLISHER AND CHIEF EXECUTIVE OFFICER:  
Torsten R. Oemus

CHIEF CONTENT OFFICER:  
Claudia Duschek

Dental Tribune International GmbH  
Holbeinstr. 29, 04229 Leipzig,  
Germany  
Tel.: +49 341 4847 4302 | Fax: +49 341  
4847 4173  
General requests:  
info@dental-tribune.com  
Sales requests:  
mediasales@dental-tribune.com  
www.dental-tribune.com

Material from Dental Tribune International GmbH that has been reprinted or translated and reprinted in this issue is copyrighted by Dental Tribune International GmbH. Such material must be published with the permission of Dental Tribune International GmbH. *Dental Tribune* is a trademark of Dental Tribune International GmbH.

All rights reserved. © 2022 Dental Tribune International GmbH. Reproduction in any manner in any language, in whole or in part, without the prior written permission of Dental Tribune International GmbH is expressly prohibited.

Dental Tribune International GmbH makes every effort to report clinical information and manufacturers' product news accurately but cannot assume responsibility for the validity of product claims or for typographical errors. The publisher also does not assume responsibility for product names, claims or statements made by advertisers. Opinions expressed by authors are their own and may not reflect those of Dental Tribune International GmbH.

## CROATIAN EDITION

VLASNIK LICENCE  
Dental Media Grupa d.o.o.  
I. G. Kovačića 15a, 10410 Velika Gorica

IZDAVAČ  
Dental Media Grupa d.o.o.  
Tel.: +385 91 637 0042,  
www.dentalmedia.hr  
info@dentalmedia.hr

DIREKTOR  
Sanela Drobnjak, dipl.oec.

GLAVNI UREDNIK  
Doc. dr. sc. Slađana Milardović,  
dr. med. dent.

GRAFIKA  
PixArt

PRIJEVOD  
Doc. dr. sc. Slađana Milardović,  
dr. med. dent.

LEKTOR  
Jasmina Škoda, prof. hr. jezika i  
književnosti

MARKETING  
Dental Media Grupa d.o.o.

TISAK  
Radin print d.o.o.

Sljedeće izdanje Dental Tribune-a izlazi u srpnju 2022. godine

## DTI - VLASNIČKA STRUKTURA

TVRKA, NAKLADNIK  
Dental Media Grupa d.o.o.  
MATIČNI BROJ  
02293749, OIB: 82547088036  
ODGOVORNA OSOBA NAKLADNIKA  
Sanela Drobnjak, dipl.oec.  
SJEDIŠTE NAKLADNIKA  
I. G. Kovačića 15a, 10410 Velika Gorica  
TELEFON I TELEFAKS NAKLADNIKA  
Tel.: 091 637 0042  
E-POŠTA I WEB-STRANICA NAKLADNIKA  
info@dentalmedia.hr  
www.dentalmedia.hr  
VLASNIK NAKLADNIKA I POSTOTAK  
UDJELA U VLASNIŠTVU  
Dental Media Grupa d.o.o., 100%  
vlasništvo  
NAZIV MEDIJA  
Dental Tribune International  
VRSTA MEDIJA  
tiskani

# Istraživanje ističe utjecaj videopoziva na osjećaj samosvijesti kada se nasmijete

Autor: Brendan Day, Dental Tribune International

LONDON, UK: Iako su videopozivi postali dio svakodnevnog posla za mnoge stručnjake tijekom pandemije, njihovo povećano integriranje imalo je neke neželjene posljedice. Novo istraživanje koje su zajedno proveli Oral Health Foundation (OHF) i Align Technology otkrilo je da je više od polovice (58 %) odraslih Britanaca promijenilo način na koji vide svoj osmijeh kao rezultat ovih tehnologija videosastanaka.

Istraživanje koje je obuhvatilo 2009 ljudi pokazalo je da je 33 % bilo svjesnije boje vlastitih zubi, dok je 24 % bilo svjesnije poravnania svojih zubi. Sveukupno, 11 % ispitanika reklo je da se osjećaju samosvjesno kada vide svoj osmijeh tijekom videostasanka na mreži.

"Fizičke interakcije bile su ograničene u posljednjih 12 mjeseci, a mnogi su ih zamijenili okupljanjima na mreži", istaknuo je dr. Nigel Carter, OBE, izvršni direktor OHF-a u priopćenju za javnost.

"Ova je tehnologija neprocjenjiv



(Slika: Follow Focus/Shutterstock)

Nedavno istraživanje pokazalo je da su mnogi ljudi postali svjesniji svojih zubi kao rezultat videopoziva.

alat, bilo da omogućava poslovne sastanke ili da omogućava bakama i djedovima da prvi put vide svoje tek rođene unuke. Njezina je upotreba dovela i do toga da vidimo svoje lice

i da se smiješimo daleko više nego što smo navikli", dodao je.

"Boja i oblik naših zuba prvo su što primjećujemo, a osjećaj samosvijesti sasvim je normalan. Ono što

moramo zapamtiti je da je najvažniji dio osmijeha njegov zdrav izgled", zaključio je Carter.

Istraživanje je također učvrstilo mišljenje da je obvezno nošenje

maski, iako učinkovito u smanjenju širenja SARS-CoV-2, imalo štetan učinak na sposobnost pojedinaca da uspostave nove veze i prijateljstva, pri čemu je 58 % ispitanika reklo da je to kod njih slučaj.

## Potražnja za ortodontijom u porastu je tijekom pandemije

Istraživanje je provelo Britansko ortodontsko društvo prošle godine utvrđeno je da je 84 % ortodonta iskusilo porast broja odraslih pacijenata tijekom pandemije. Ova pomalo iznenađujuća brojka barem je djelomično rezultat "Zoom efekta", a 55 % izvijestilo je da su povećana očekivanja pacijenata i društveni čimbenici pomogli potaknuti povećanu potražnju za ovim uslugama.

Porast popularnosti ortodontije ima potvrdu u vlastitim prodajnim ciframa tvrtke Align Technology u 2020., godini u kojoj je tvrtka prodala rekordnih 1,6 milijuna prozirnih poravnaca zuba i zaradila 2,1 milijardu dolara prihoda (1,5 milijardi funti) prihoda. [\[1\]](#)

# Žvakaća guma smanjuje prijenos virusa SARS-CoV-2

Autor: Jeremy Booth, Dental Tribune International

PHILADELPHIA, SAD: Istraživanje koje su proveli istraživači sa Stomatološkog fakulteta Sveučilišta Pennsylvania otkrilo je da žvakaća guma prožeta proteinskim enzimima koji metaboliziraju angiotenzin 2 (ACE2) uklanja SARS-CoV-2 iz usne šupljine. Ta bi žvakaća guma, ako se pokaže sigurnom i učinkovitom, mogla zajedno s maskama i drugim fizičkim zaprekama postati pristupačan alat koji smanjuje mogućnost prijenosa.

Istraživanje je nastojalo provjeriti novi koncept uklanjanja virusa iz usne šupljine s pomoću žvakaće gume natopljene biljnom biomasom ACE2 kliničke kvalitete. Istraživački tim uzgojio je biomasu u biljkama i upario je s drugim spojem koji je omogućio da se protein učinkovitije veže, a biomasa je ugrađena u žvakaće gume s okusom cimeta.

U nizu testova istraživači su otkrili da je protein ACE2 neutralizirao SARS-CoV-2, da guma uvelike sprječava virusne čestice da uđu u stanice i da su razine virusnog RNK



Istraživači na Stomatološkom fakultetu Sveučilišta Pennsylvania proizveli su žvakaću gumu s proteinom ACE2 i nadaju se da bi guma mogla koristiti za smanjenje prijenosa SARS-CoV-2. (Slika: Dobrinin Maxim/Shutterstock)

u uzorcima slinje zaražene SARS-CoV-2 tako značajno pale kada su bile izložene aktivnoj tvari da ih se nije moglo detektirati.

Istraživanje je vodio dr. Henry Daniell, profesor na Odjelu za temeljne i translacijske znanosti na Stomatološkom fakultetu Sveučilišta Pennsylvania. Dr. Daniell u sveučilišnoj je publikaciji Penn Today komentirao: "SARS-CoV-2

replicira se u žlijezdama slinovnicama, a znamo da kada netko zaraženi kihne, kašlje ili govori dio tog virusa može biti izbačen i doći do drugih." Rekao je da žvakaća guma "nudi priliku da neutrali-

ziramo virus u slini dajući nam jednostavan način da eventualno smanjimo izvor prijenosa bolesti."

Već upotrebljavamo maske i druge fizičke barijere kako bismo smanjili mogućnost prijenosa", komentirao je dr. Daniell dodajući: "Ova žvakaća guma mogla bi poslužiti kao dodatni alat u toj borbi."

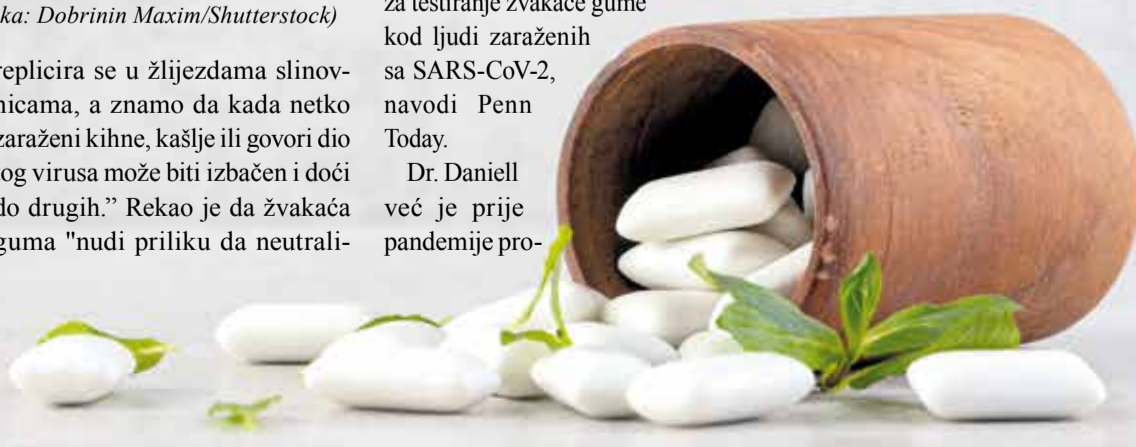Koautor dr. Ronald Collman, profesor na Medicinskom fakultetu Sveučilišta Pennsylvania komentirao je da je pristup dr. Daniella pravljenju biljnog proteina za oralnu upotrebu bio "jeftin i, nadajmo se, učinkovit".

Istraživači sada traže dopuštenje za testiranje žvakaće gume kod ljudi zaraženih sa SARS-CoV-2, navodi Penn Today.

Dr. Daniell već je prije pandemije pro-

vodio istraživačke projekte koji su uključivali protein ACE2 receptora i žvakaćih guma. Proučavao je protein ACE2 u kontekstu liječenja hipertenzije – njegov laboratorij uzgojio je protein i radio na razvoju žvakaće gume prožete biljnim proteinima koji bi poremetili organizaciju zubnog plaka.

Istraživanje pod naslovom "Debulking SARS-CoV-2 in saliva using angiotensin converting enzyme 2 in chewing gum to decrease oral virus transmission and infection" objavljeno je u studenome 2021. u časopisu *Molecular Therapy*. [\[1\]](#)



# CopyCAD 2: Potpuni uspjeh za potpunu protezu

Autor: dr. Yassine Harichane

## Uvod

U našem prethodnom radu (The copyCAD, CAD/CAM - international magazine of dental laboratories vol.11, issue 2/2020), opisali smo klinički slučaj u kojem smo digitalnom tehnologijom kopirali pacijentov osmijeh. U ovom radu opisat ćemo još jedan klinički slučaj u kojem je bilo moguće iskoristiti mogućnost copyCAD: dentalni "copy and paste" upotrebom CAD/CAM tehnologije.

Starenje stanovništva rezultira sve starijom populacijom i u stomatološkim ordinacijama. Ovi pacijenti sanjaju o povratku prijašnjeg osmijeha, a da pritom ne mijenjaju previše svoje navike. Digitalna stomatologija i tu priskučuje u pomoć nudeći alate koji kombiniraju performanse i domišljatost. Tehnika dentalnog "copy-pastea" mnogo je puta opisana u literaturi.

U ovoj kliničkoj situaciji opisat ćemo digitalno kopiranje gornje potpune proteze. Ova vrsta proteze vrlo je rasprostranjena u populaciji, a često je potreban popravak, podlaganje ili čak izrada nove. Budući da pacijenti sve dulje žive, svjedoci smo starenja protetskih komponenti, kao i bioloških tkiva. Praktičar stoga mora napraviti "facelift" proteze i pacijenta u isto vrijeme.

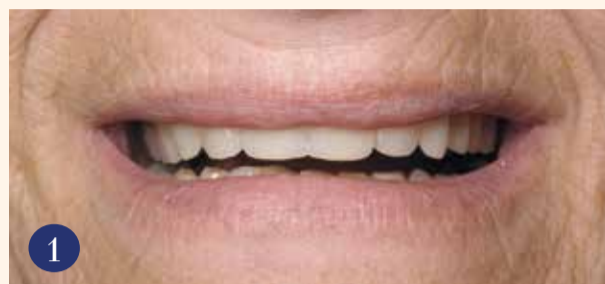U analognoj stomatologiji proizvodnja proteza uključuje brojne i pedantno izvedene korake. Alternativa je slanje pacijentove proteze u dentalni laboratorij da se kopira. U digitalnoj stomatologiji moguće je izraditi kopiju takve proteze brže i bolje.

## Klinički slučaj

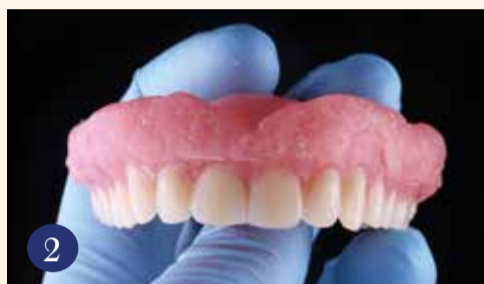Pacijent s imedijatnom gornjom potpunom protezom došao je na konzultacije (Slika 1.). Nakon ekstrakcija koje su provedene šest mjeseci prije, uočena je atrofija tvrdog i mekog tkiva u gornjoj čeljusti. U donjoj čeljusti pacijent je imao zube s adekvatnim restauracijama. Budući da su postojeća estetika i okluzija dugoročno provjereni i pacijent ih je prihvatio, predložena je izrada kopije uzimajući u obzir novu kliničku situaciju u gornjoj čeljusti.

## Prvi posjet kod stomatologa (30 minuta)

Najprije je proteza podložena tvrdim materijalom na bazi kompozita (U Gel hard C, VOCO; Slika 2.). Taj materijal omogućuje proširenje rubova proteze za bolju retenciju. Prilagodba okluzije može se provesti u ovom trenutku kako bi se postigla homogena raspodjela kontakata i uklonile interferencije. Pacijent se fotografira s potpunom protezom u ustima radi provjere visine donje trećine lica, oslonca usnama, nagiba okluzalne ravnine i estetike osmijeha (Slika 3.). Tijekom ovog po-



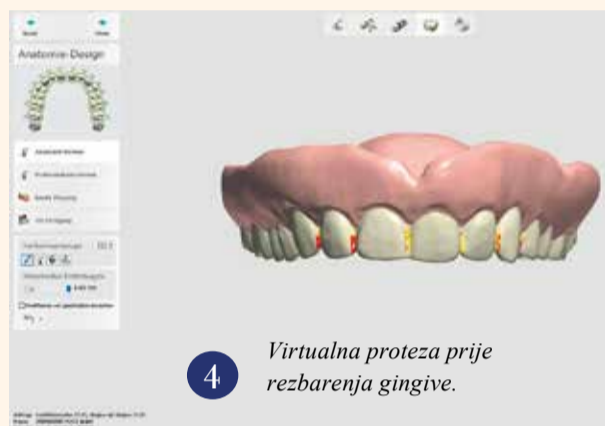
Slika 1. Početna situacija.



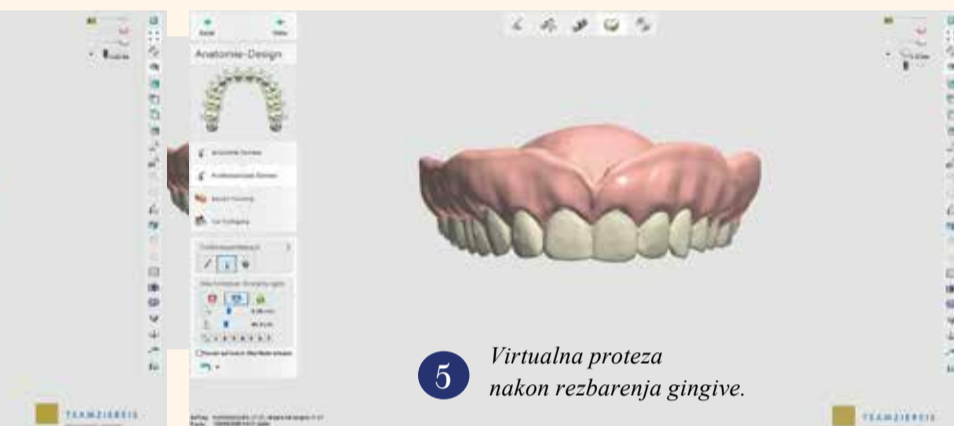
Slika 2. Podložena gornja proteza.



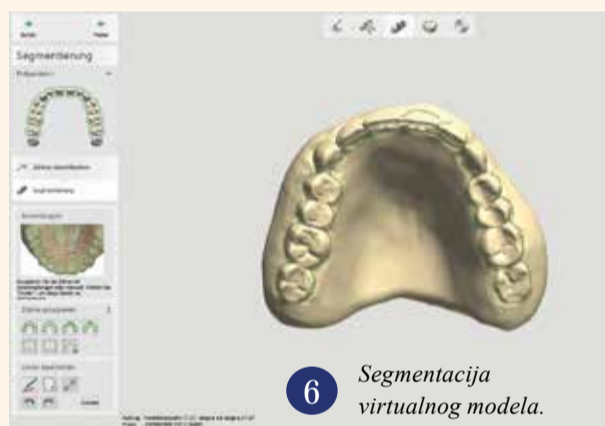Slika 3. Digitalna analiza proteze.



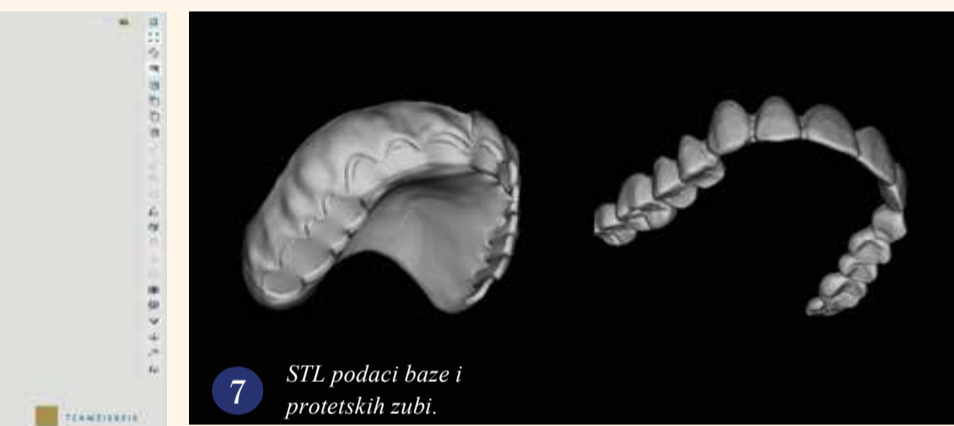
4 Virtualna proteza prije rezbarjenja gingive.



5 Virtualna proteza nakon rezbarjenja gingive.



6 Segmentacija virtualnog modela.



7 STL podaci baze i protetskih zubi.

sjeta moguće je skenirati podloženu protezu intraoralnim skenerom kako bi se mogla vratiti pacijentu. Digitalni otisak može precizno snimiti površinu proteze s impresivnom preciznošću. Ako praktičar nema intraoralni skener, uvijek je moguće poslati protezu dentalnom tehničaru koji posjeduje laboratorijski skener. Digitalni ili fizički otisak antagonističkog luka i okluzije također se šalju u dentalni laboratorij.

## Dentalni laboratorij (dva do tri dana)

Dentalni tehničar zaprima digitalne podatke proteze, antagonista i okluzije. Moguće je napraviti sve promjene radom na virtualnim modelima (3Shape Dental System). Na temelju fotografija pacijenta dentalni tehničar, uz navođenje kliničara, može odrediti promjene koje treba napraviti na postojećoj protezi: povisiti ili sniziti

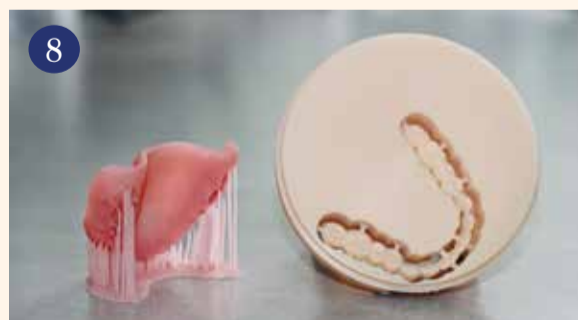incizalni kolčić, modificirati anatomiju zubi, ispraviti eventualni defekt nagiba okluzalne ravnine, ali i poboljšati krivulju osmijeha. Dentalni tehničar također može digitalno poboljšati izgled umjetne gingive stvaranjem bukalnih izbočina simulirajući korijene zubi (Slike 4. i 5.). Sve ove modifikacije podnose se kliničaru virtualnim putem na odobrenje. Budući da se sve te korekcije mogu jednostavno provesti

na digitalnom modelu, nema potrebe za ponovnim postavljanjem zubi ili za dodavanjem ili uklanjanjem voska kao na fizičkom modelu.

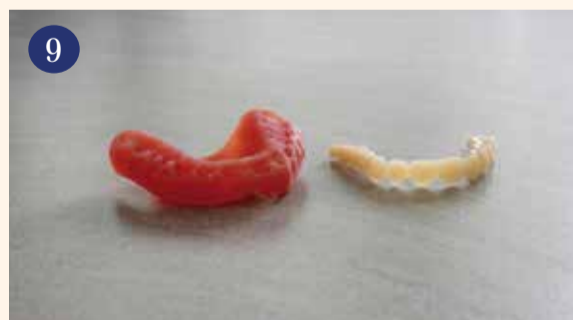Za izradu proteze potrebno je digitalno odvojiti protetske zube od baze (Slika 6.). Iz STL podataka (Slika 7.) laboratorij zatim izrađuje bazu proteze 3D ispisom od smole u boji gingive (V-Print dentbase, VOCO) i glode zube od kompozitnog bloka (CediTEC DT, VOCO; Slika 8.). Cement boje gingive (CediTEC Adhesive, VOCO) upotrebljava se za lijepljenje zubi na bazu (Slika 9.). U ovoj fazi moguća je karakterizacija radi postizanja prirodnijeg izgleda. Ova karakterizacija može se izvesti na zubima, kao i na umjetnoj gingivi. Rezultat je nevjerovatno prirodan (Slika 10.), a kopija uvelike nadmašuje original (Slika 11.).

Treba napomenuti da je uvijek moguće ispisati probnu protezu. Za to se stvara STL datoteka u kojoj se kombiniraju zubi i baza proteze (Slika 12.a). Nacrt se šalje u 3D pišać napunjen smolom za izradu probne proteze (V-Print Try-In, VOCO). Probna proteza (Slika 12.b) fizički potvrđuje funkciju i estetiku protetskog nacrtu prije nego što se izradi definitivna proteza kako je opisano.

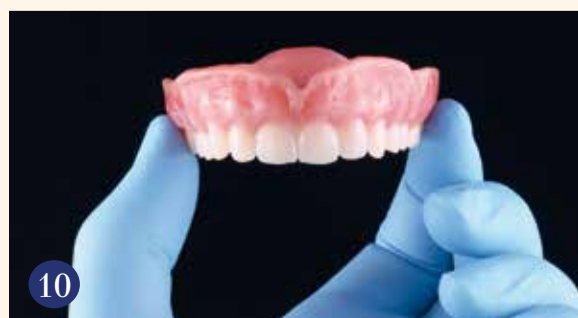Nastavak na stranici 6. →



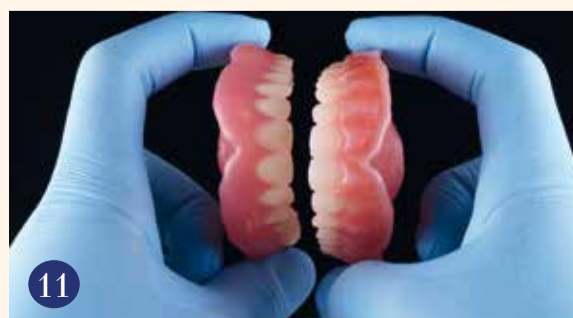Slika 8. 3D ispisana baza i glodani zubi s osloncima.



Slika 9. 3D tiskana baza i glodani zubi bez oslonaca.

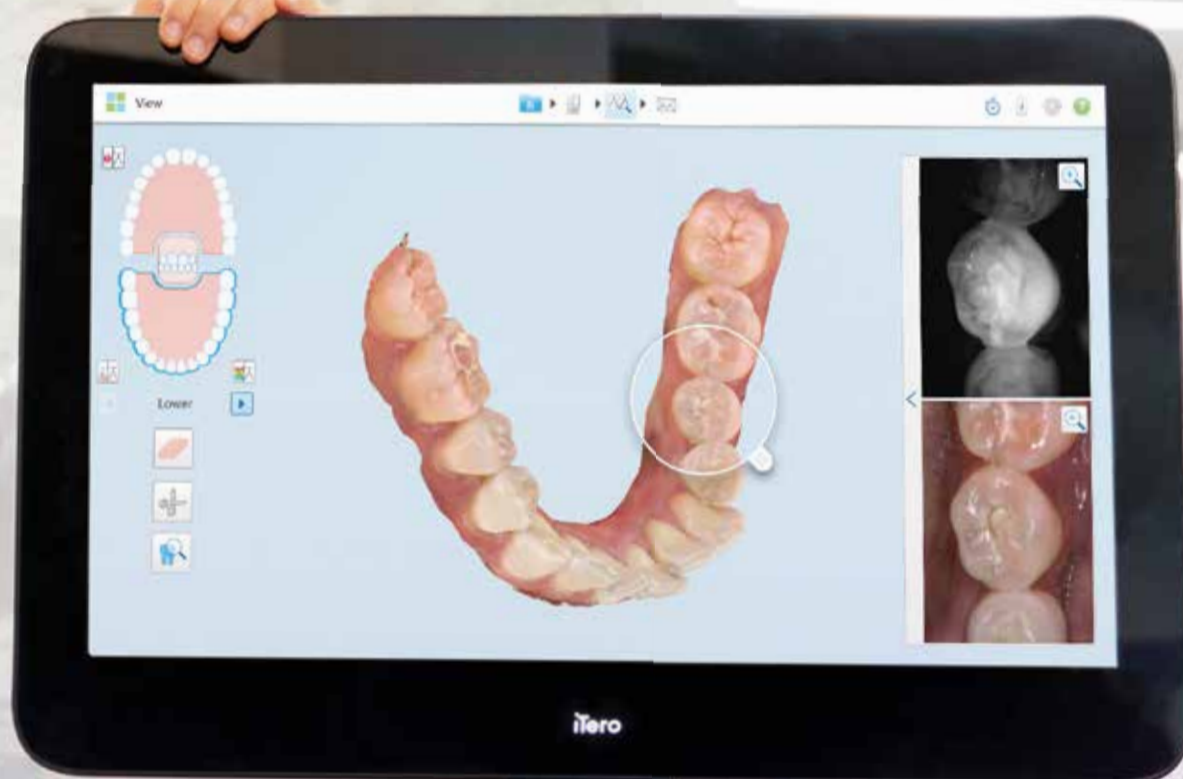


Slika 10. Digitalna kopija proteze. Slika 11. Usporedba stare proteze (lijevo) i digitalne proteze (desno).



# EXPAND

Poboljšajte svoje preglede.  
Snažno, neprimjetno, bez odgode.



**Bolje performanse. Veća produktivnost.**

**iTero Element 5D Plus sustav omogućuje:**

- Napredne mogućnosti vizualizacije
- Nove snažne karakteristike
- Prikaz 3D modela, intraoralne snimke i pomoć pri detekciji karijesa — sve u samo jednoj snimci koja doprinosi vašoj digitalnoj produktivnosti

**Zakažite termin za demonstraciju već danas i saznajte više na [iTero.com](https://www.itero.com)**

it starts with **iTero**

**Novo**

→ Nastavak sa stranice 4.

#### Drugi stomatološki posjet (15 minuta)

Proteza se predaje pacijentu uz poma provjeru funkcije (retencija, potpora, okluzija, fonacija) i estetike (potpora mekom tkivu, statički i dinamički osmijeh, boja zubi). Uvijek treba zakazati dodatni termin kako bi se mogle napraviti sve potrebne prilagodbe, ali prije svega ponovno procijenila klinička situacija. U ovom slučaju pacijent nam je rekao da je oduševljen i da je sretan što je ponovno otkrio svoj osmijeh te je primijetio poboljšanu udobnost pri nošenju proteze (Slike 13. i 14.).

#### Rasprava

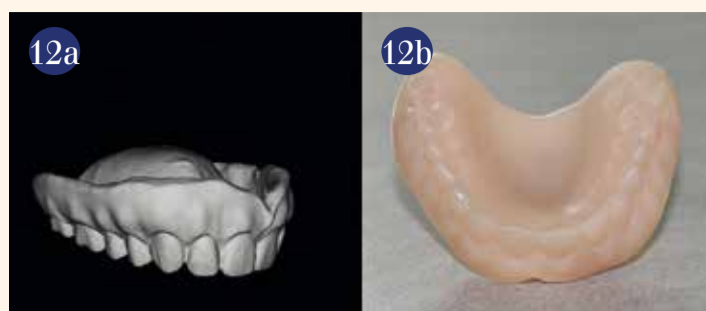Sve stomatološke discipline imaju koristi od digitalnog napretka. Potpuna proteza nije iznimka zahvaljujući digitalnom otisku i glodanju, ali posebno 3D ispisu. Doista, moguće je kopirati mobilnu protezu sa svim detaljima i dodati poboljšanja. Te promjene mogu biti minimalne, kao što su boja zubi ili anatomija, ili velike, kao što je korekcija nagiba okluzalne ravnine ili korekcija smanjene donje trećine lica zbog trošenja proteze ili atrofije kosti.

Svi imaju koristi od digitalne kopije proteze. Praktičar ima koristi od digitalne tehnologije integracijom jednostavnijih postupaka u svakodnevni rad. Vrijeme rada svodi se na dva kratka klinička posjeta ako pacijent već ima staru protezu. Optimizirana je komu-

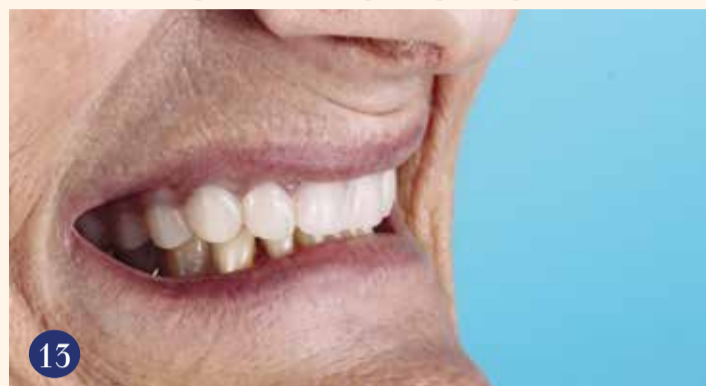nikacija s laboratorijem i vidljivo je zadovoljstvo pacijenata. Izrada potpunih proteza postaje jednostavan, brz i profitabilan zadatak.

Dentalni tehničar također ima koristi od ovog digitalnog postupka. Kopiranjem postojeće proteze troši manje vremena na postavu, a ne više na prilagodbe i kreativnost. Manipulirajući virtualnim modelima, validacija protetskog nacrtu elektroničkom komunikacijom s kliničarom je puno brža. Upotrebom 3D ispisa dentalni tehničar može racionalizirati svoju proizvodnju i delegirati dugotrajne i nenagrađivane zadatke strojevima. Rezultati su ponovljivi i omogućuju jednostavnu i brzu izradu zamjenske proteze u slučaju gubitka ili oštećenja.

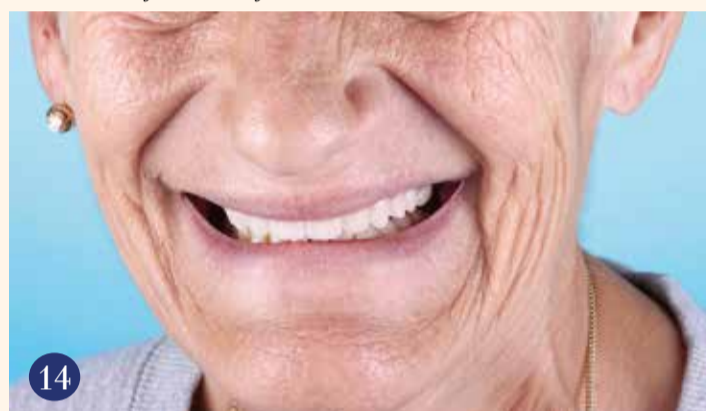Pacijent najviše profitira od digitalne kopije. Mnogi pacijenti s mobilnim protezama često su bili razočarani krajnjim rezultatom, posebice u pogledu estetike, ako izgled osmijeha na koji su navikli nije ponovno postignut. Taj je osjećaj utoliko jači kada njihova okolina potvrdi da je promjena vidljiva i neugledna. Kopiranjem vlastite proteze pacijenti mogu biti sigurni da će im osmijeh vratiti u izvornom obliku, ali uz promjene koje su oduvijek željeli: bjelji zubi, prirodan oblik i jača retencija. Kada postupak završi u samo dva jednostavna posjeta, očekivanja pacijenta bit će uvelike nadmašena.



Slike 12.a i b: STL podaci (a) i 3D ispisana probna proteza (b).



Slika 13. Pacijentov osmijeh.



Slika 14. Konačna situacija.

#### Zaključak

Izrada potpune proteze dugo se smatrala teškim zadatkom. Doista, tim protetičara i dentalnog tehničara morao je slijediti dosadne korake. Digitalna stomatologija donijela je dašak promjene čineći postupak brzim, učinkovitim i profitabilnim. CAD/CAM alati omogućuju, nakon samo jednog kratkog kliničkog posjeta, kopiranje postojeće proteze 3D ispisom, nakon čega pacijent u rekordnom vremenu dobiva novu protezu. Pacijenti su obično oduševljeni novim iskustvom u ordinaciji jer ponovno otkrivaju svoj osmijeh i doslovno i figurativno. Kopiranje potpune proteze zahtijeva prosječne tehničke vještine; umnožavanje pozitivnih emocija koje osjeća pacijent zahtijeva izvanredne ljudske vještine. ■

#### Sukob interesa i zahvala

Autor nije u sukobu interesa. Želi zahvaliti timu VOCO na njihovoj prijateljskoj podršci i donaciji materijala. Izražava zahvalnost dentalnoj tehničarki Kim Hannawald i dentalnoj asistentici Karen Vrignon.

\* **Napomena:** Rad je izvorno objavljen u časopisu *CAD/CAM—international magazine of dental laboratories* vol. 12, issue 2/2021

#### O autoru

**Dr. Yassine Harichane** diplomirao je na Sveučilištu Paris Descartesa u Francuskoj i sudjelovao u nizu istraživačkih projekata. Autor je brojnih publikacija i član Studijske grupe za estetsku stomatologiju na Sveučilištu u Parizu. Može ga se kontaktirati na: yassine.harichane@gmail.com.

OGLAS

## Dentsply Sirona s oduševljenjem predstavlja najnovije izdanje ProTaper sustava za endodonciju, novi ProTaper Ultimate!

ProTaper Ultimate cjelokupno je rješenje koje kombinira najnoviju generaciju ProTaper instrumenata koji se besprijekorno nadopunjuju kroz oblikovanje, poboljšanu dezinfekciju i namjensku opturaciju.

Obuhvaća 3 koraka neophodna za svaku uspješnu endodontsku terapiju: oblikovanje, čišćenje i opturacija, s predvidljivim ishodima od početka do kraja endodontskog liječenja, odnosno terapije.

Bitne značajke i prednosti:

- Slijed Slider-Shaper-Finisher za pokrivanje cijelog niza anatomskih situacija.
- Svi instrumenti za oblikovanje dostupni su i u ručnim verzijama.
- Iгла za irigaciju lako se savija, pružajući učinkovito čišćenje i dezinfekciju do apeksa.
- Odabir papirnih poena prema bojama.
- GuttaPercha poeni u kombinaciji s AH Plus Bioceramic Sealer koji je biokompatibilan i ne nadražuje parodontalno tkivo.

**Uspjeh bez premca uz ProTaper Ultimate!**

[dentsplysirona.com/protaperultimate](https://dentsplysirona.com/protaperultimate)

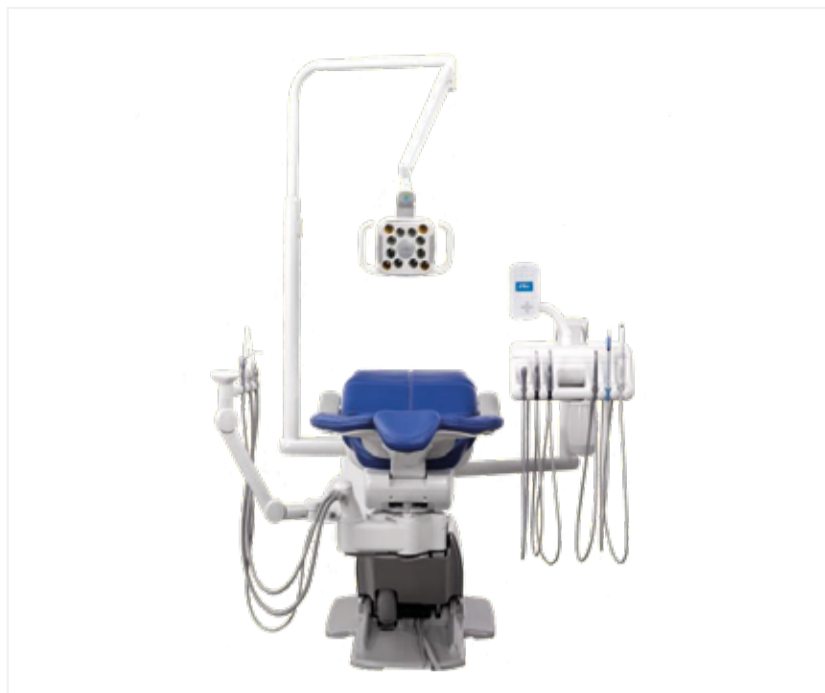**Dentsply Sirona CEE South**

Betinska 1

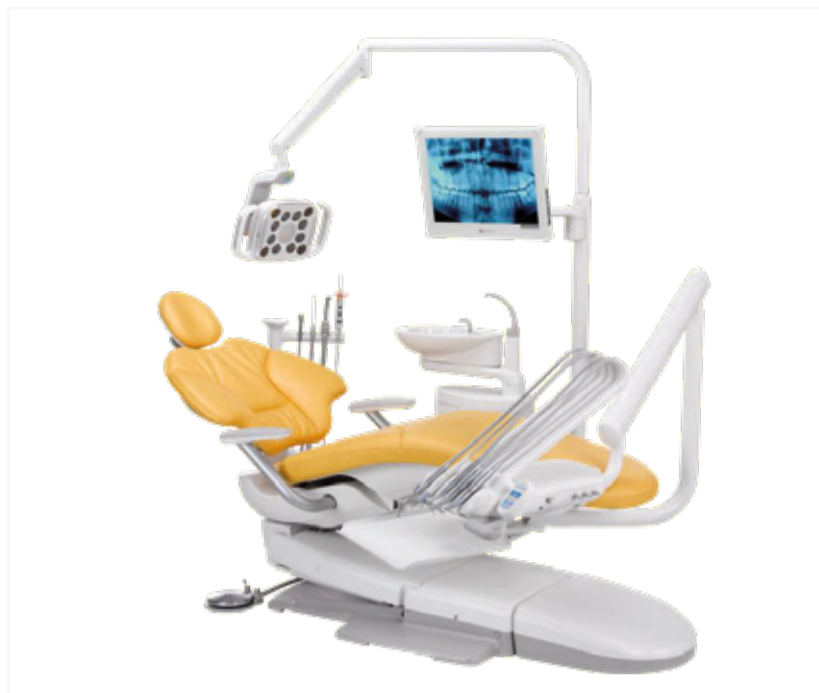10010 Zagreb

+385 1 5497 919

office.ceesouth@dentsplysirona.com



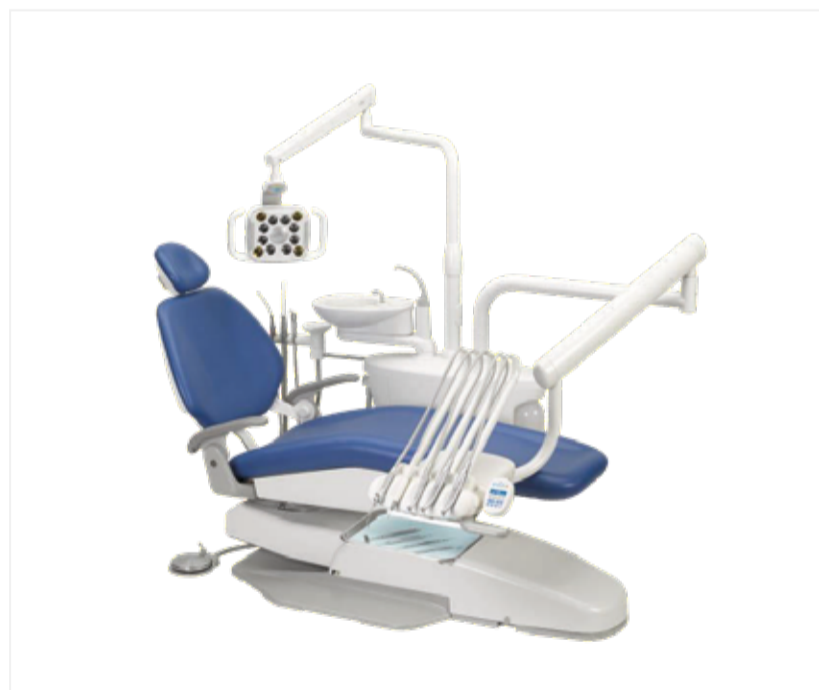
Legenda je redefinirana: novi **A-dec 500**



Pristupačan. Snažan. Stiliziran. **A-dec 400**



Za zdravlje Vaše ordinacije: **A-dec 300**



Uglađen. Efikasan. Pouzdan. **A-dec 200**

Tijekom cijele 2022. godine vrijede promotivne cijene:

popust od 22% na model A-dec 200, 25% na modele A-dec 300 i 400 te 28% na model A-dec 500!

Nazovite s povjerenjem i zatražite ponudu za željenu konfiguraciju stomatološke jedinice.

**dentagra**®

# Komplikacije tijekom i nakon stomatološke profilakse

Autori: dr. Nadja Tzinis, dr. Alexander Müller-Busch

**Profesionalno čišćenje zubi i terapiju parodontitisa stomatolozi u praksi često delegiraju posebno educiranom osoblju. Osim stomatoloških instrumenata, za čišćenje zubi i liječenje parodontitisa upotrebljavaju se primjerice ultrazvučni nastavci, uređaji za pjeskarenje, razne otopine za ispiranje i paste za poliranje. Čak i ako u većini slučajeva proces teče nesmetano, moguće su komplikacije.**

## Konzultacije sa stomatologom

Dentalni higijeničari i dentalni asistenti su educirani i osposobljeni stručnjaci čija su područja kompetencije prvenstveno profilaksa i terapija parodontitisa. Oni u velikoj mjeri rasterećuju stomatologa. Ali unatoč svom oprezu i rutini u liječenju, povremeno može doći do komplikacija. Posebno su ugrožene rizične skupine, npr. imunokompromitirani bolesnici, bolesnici s kardiovaskularnim bolestima, metaboličkim poremećajima ili alergijama, ali i bolesnici s prethodno oštećenim endokardom, srčanim elektrostimulatorima, presađenim organima ili dijabetičari. I u pacijenata s uznapredovalim parodontitisom može doći do komplikacija tijekom liječenja.<sup>1</sup> Stoga je uvijek važno prije liječenja savjetovanje s nadležnim stomatologom i po potrebi u hitnom slučaju odmah ga obavijestiti o svim komplikacijama koje se mogu pojaviti.

## Emfizem

Emfizem je izraz koji se upotrebljava za opisivanje nefizioloških inkluzija zraka ili plina u mekom tkivu. To se može dogoditi tijekom čišćenja zubi, na primjer pjeskarenjem (Slika 1.a i 2.b). Posebno su ugroženi zubi koji imaju oštećen parodont ili periimplantatno tkivo zbog manjka pričvrstva ili pripojne sluznice. Nastavci za pjeskaru koji su posebno izrađeni za čišćenje džepova obično imaju mezijalne i distalne otvore iz kojih mogu pobjeći prah ili voda. Posljedično, mlaz vode i praha ne pogađa površinu zuba, nego izravno meko tkivo (Slika 1.c). U slučaju emfizema, pacijenti se često žale na iznenađujuće jak bol koji se javlja. Zbog inkluzije zraka, moguća je oteklina i pucketanje pri palpiranju. Međutim, nije neuobičajeno da se ovi simptomi pogrešno dijagnosticiraju kao simptomi alergije, npr. kod davanja lokalnog anestetika.

Ako se sumnja na emfizem mekog tkiva, važno je savjetovati se sa stomatologom. Ako je emfizem opsežan ili stvara pritisak na dišne putove i/ili

krvotok, u rijetkim slučajevima javlja se stanje opasno po život. Upućivanje specijalistima oralne i maksilofacijalne kirurgije tada je neophodno. Terapija izbora su antibiotici i analgetici. U većini slučajeva pacijenti više nemaju simptome nakon tri dana.<sup>2,3</sup>

### ► Praktičan savjet

Prije upotrebe opreme za pjeskarenje provjeriti dubine sondiranja. Ako postoje vrlo duboki džepovi bez bukalne koštane granice, pjeskaru treba upotrijebiti vrlo pažljivo ili pribjegavati ručnom čišćenju. Ako se nešto dogodi unatoč oprezu, informirajte pacijenta i propišite antibiotike i analgetike. Preporučuje se pregled sljedećeg dana.

## Parodontni apscesi nakon čišćenja zubi

U pacijenata s teškim parodontitisom i visokim opterećenjem klicama sa sekrecijom iz džepova ili u situacijama s neprepoznatim endoparolezijama profesionalno čišćenje u higijenskoj fazi može uzrokovati razvoj apscesa. Razlog tomu je što čišćenje zubnih površina dovodi do spontanog zacjeljivanja upaljenog ruba gingive. U tom slučaju potporna vlakna u gingivi ponovno se zatežu i naliježu na zub te stvaraju svojevrsni pripoj. Međutim, budući da se čišćenjem zubi ne smanjuje opterećenje bakterijama u dubokim parodontnim džepovima, sada zdrava i pripojena gingiva sprječava drenažu džepnog sekreta. Upalni sekret skuplja se i stvara apsces (Slika 2.a i 2.b). To dovodi do bolnog oticanja. Stoga terapeut u takvim slučajevima treba unaprijed odlučiti ima li smisla preskočiti higijensku fazu prije parodontološke terapije i odmah započeti terapiju parodontitisa ili endodontsko liječenje kako bi se spriječilo preuranjeno stvaranje pripoja i apscesa. Međutim, ako se stvori apsces, džep se mora odmah očistiti ili, u težim slučajevima, apsces kirurški otvoriti. U iznimnim slučajevima mogu biti potrebni i antibiotici.<sup>4</sup>

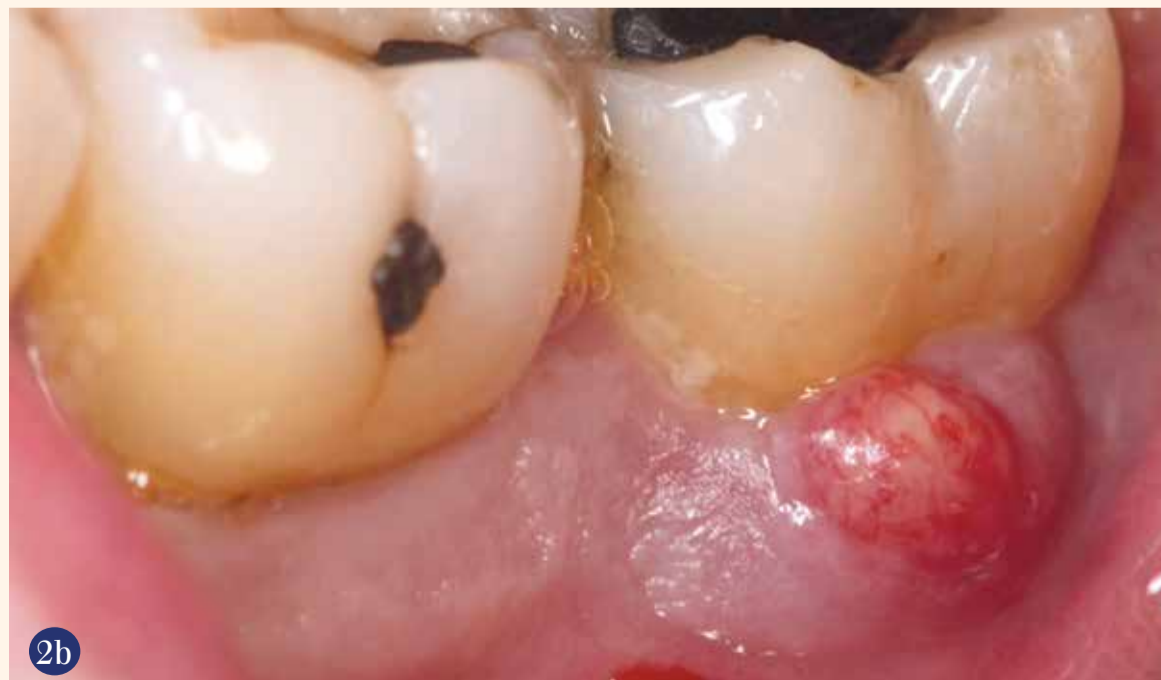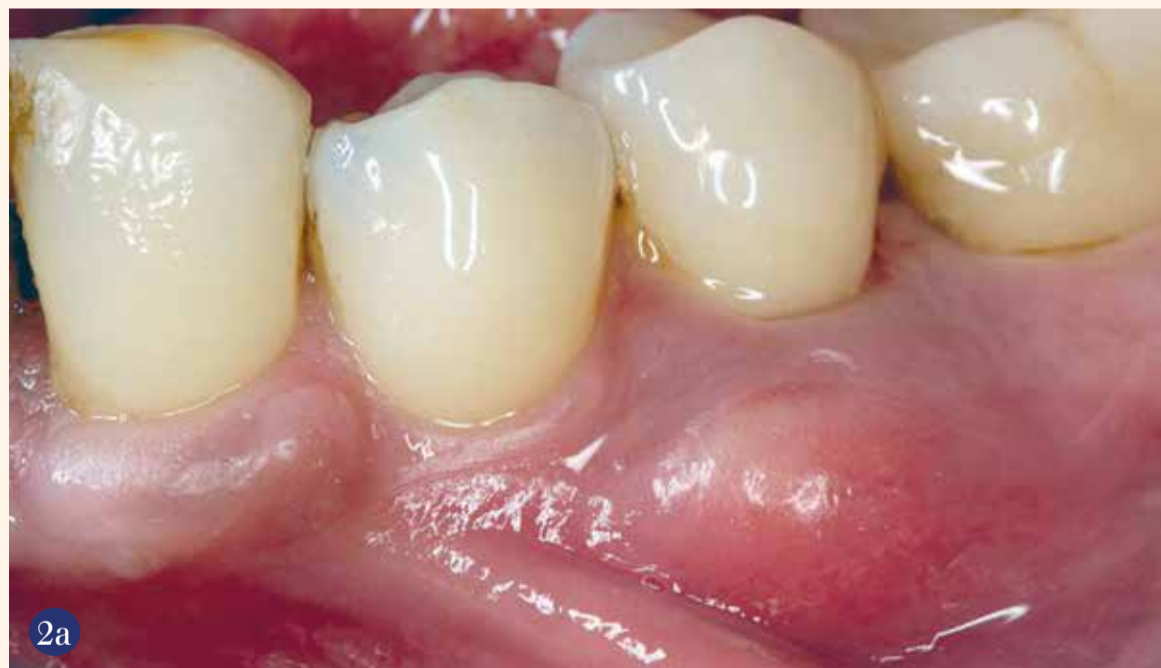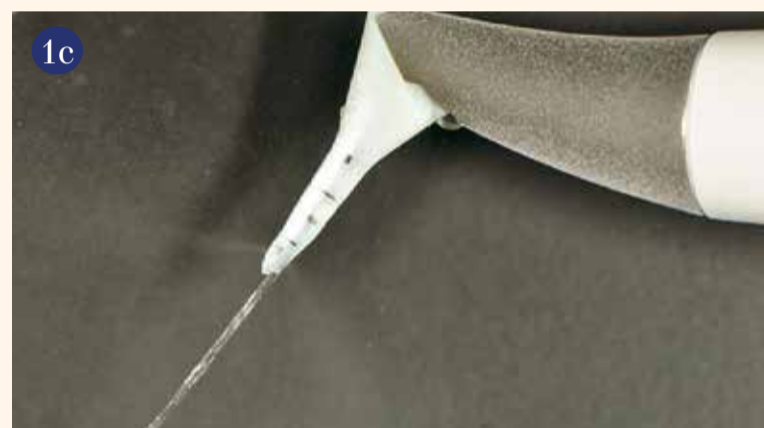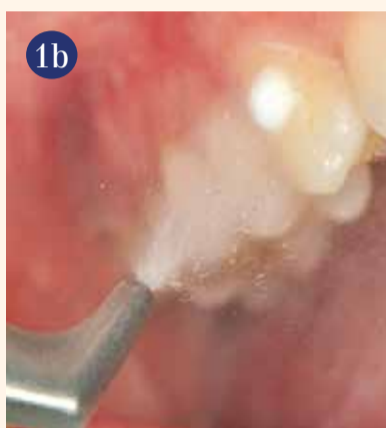### ► Praktičan savjet

Točna procjena situacije prije liječenja je važna. Ako je uzrok primarno endodontski, zub treba trepanirati, a džep, koji u ovim slučajevima predstavlja fistulozni trakt, prvenstveno ostaviti na miru. Ako postoji parodontna lezija, treba provesti parodontološko čišćenje.



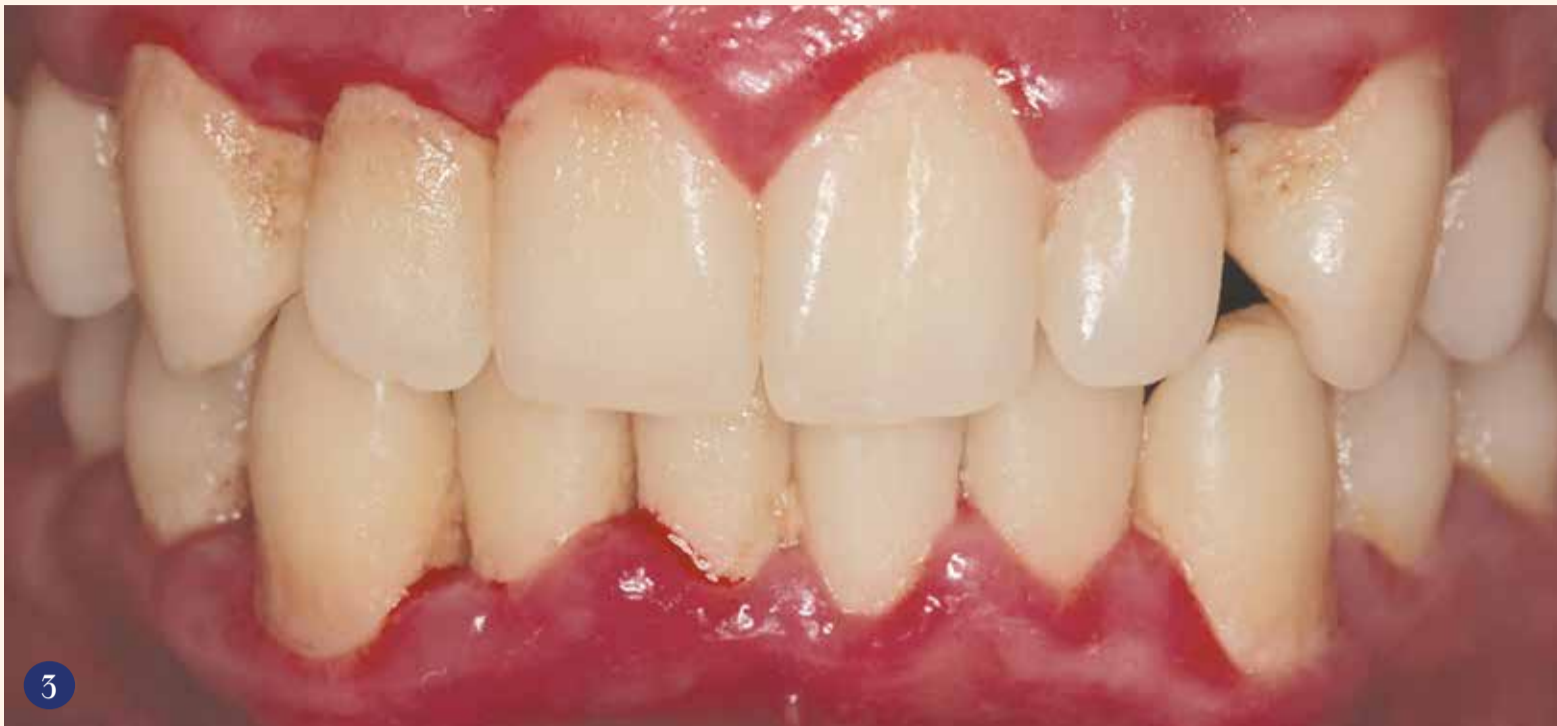Slike 1.a i 1.b Uređaj za pjeskarenje s glicinskim prahom za nježno čišćenje i poliranje supragingivnih i subgingivnih područja. Prilikom čišćenja korijenskih površina treba paziti da se uvijek ostane u pokretu i upotrebljava niskoabrazivni prah. Inače se povećava rizik od emfizema.

Slika 1.c Uređaj za pjeskarenje s Nozzle nastavkom za subgingivnu primjenu. Osim vodenog mlaza, vidljiva su dva mlaza glicinskog praha u različitim smjerovima.



Slike 2.a i 2.b Parodontni apsces zbog subgingivnih naslaga s čvrstim spojnim epitelom koji čvrsto naliježe uz zub nakon profesionalnog čišćenja.





**Slika 3.**  
Osobito u pacijenata s poremećajem zgrušavanja krvi i agregacije trombocita kod tako izraženoga gingivitisa profesionalno čišćenje ili liječenje parodontitisa može dovesti do jakog krvarenja.

### Bakterijemija

Bakterijemija je infiltracija bakterija u krvotoku. Usna šupljina sa svojih više od 700 različitih vrsta bakterija nije samo izvor infekcije nego i ulazna točka u krvotok, dišni i probavni sustav. Čak i lakše ozljede bukalne sluznice mogu uzrokovati da bakterije dospiju u druge dijelove tijela. Dok i kod četkanja zubi kod kuće bakterijemija ima prevalenciju do 26 posto, rizik u stomatološkoj profilaksi povećava se i do 40 posto.<sup>1</sup> U parodontološkoj terapiji prevalencija bakterijemije iznosi čak 80 posto jer je subgingivno čišćenje invazivan postupak<sup>1</sup>. Međutim, to uglavnom ovisi o stanju upale gingive i parodonta, ali i o oralnoj higijeni pacijenta. Vrijedi sljedeće: što je stupanj upale veći i oralna higijena lošija, veći je rizik od bakterijemije. Spojni epitel kao prijelaz gingive prema zubu jedino je mjesto u tijelu gdje bakterija zbog prekida epitela mogu prodrjeti u druge regije i širiti se krvotokom. Na primjer, povećane upalne vrijednosti mogu se naći u krvnoj slici pacijenata s teškim parodontitisom. U bakterijskim kulturama krvi tada se također mogu otkriti patogeni mikroorganizmi usne šupljine. Osobito u visokorizičnih pacijenata s oštećenim endokardom ili srčanim zaliscima stomatološki zahvati mogu uzrokovati endokarditis. Ali i loše kontrolirani dijabetičari, pacijenti s umjetnim zglobovima ili transplantiranim organima, kao i s reumatizmom mogu biti u opasnosti od bakterijemije. Budući da se ovaj zdravstveni rizik ne smije zanemariti, smjernice poput onih Njemačkog kardiološkog društva kod ovih rizičnih pacijenata preporučuju profilaktičko davanje antibiotika prije liječenja. Pacijent treba jedan sat prije početka zahvata uzeti 2 g amoksicilina ili alternativno, u slučaju netolerancije na penicilin, 600 mg klindamicina oralno. Osim toga, korisna je vodica za ispiranje usta s 0,2% klorheksidin diglukonata. Za visokorizične pacijente neophodna je detaljna konzultacija između stomatologa i nadležnog liječnika.<sup>1</sup>

Ali čak i nerizični pacijenti mogu imati pritužbe nakon parodontološke terapije. Zbog velikog opterećenja mikroorganizmima, osim bolova u predjelu gingive, može se javiti i reakcija u obliku groznice. Odvajanjem bakterija od njihove mreže i prenošenjem

patogenih klica i njihovih toksina u krvotok, pacijentov imunološki sustav može se značajno stimulirati. Pacijenti bi trebali već unaprijed biti informirani o ovoj mogućoj nuspojavi<sup>5,6</sup>.

#### ► Praktičan savjet

Ako dođe do obilnog krvarenja, pacijenta treba pratiti neko vrijeme u ordinaciji nakon zahvata uz hemostatske mjere. Po potrebi ga treba naručiti i sljedećeg dana na kontrolni pregled. Ni u kojem slučaju se na vlastitu ruku ne smije prekidati uzimanje antikoagulanisa ili inhibitora agregacije trombocita.

### Pacijenti s poremećajima zgrušavanja krvi

Poznato je da pacijenti s poremećajima zgrušavanja krvi također imaju povećan rizik od komplikacija u stomatološkoj praksi, posebice tijekom kirurških zahvata, no do pojačanog krvarenja može doći i kod parodontološke terapije, a rjeđe kod profesionalnog čišćenja. Ako se zna da pacijent uzima inhibitore agregacije trombocita kao što je ASA, rizik od krvarenja može se procijeniti u razgovoru s nadležnim liječnikom. Veći je rizik u pacijenata koji boluju od nedijagnosticirane hemofilije ili Willebrandova sindroma i ujedno teškog gingivitisa (Slika 3.). Ako dođe do obilnog krvarenja, važno je odmah obavijestiti liječnika. Mjere kao što je ispiranje traneksamičnom kiselinom ili gingivni zavoj mogu smanjiti krvarenje. U slučaju obilnog krvarenja, preporučljivo je ostaviti pacijenta sat vremena u čekaonici radi promatranja kako bi se mogao pratiti tijek. To treba uzeti u obzir posebno nakon ubrizgavanja lokalnih anestetika s adstrigensima. Ipak, profilaktičko čišćenje ili parodontološko liječenje imaju daleko povoljniju prognozu u pacijenata s poremećajima zgrušavanja nego trajno upaljena gingiva<sup>8</sup>. Potreban je poseban oprez u bolesnika na antikoagulanima, npr. kumarinu. Ako oni u okviru terapije trebaju dodatno uzimati antibiotik, može doći do ozbiljnog narušavanja ravnoteže zbog dodatno izmijenjene apsorpcija vitamina K u crijevima. Ovi su incidenti iznimno rijetki.

### Zaključak

I profilaktičko čišćenje i zatvorena parodontološka terapija mogu uzrokovati komplikacije koje se ne mogu uvijek predvidjeti i mogu imati ozbiljne posljedice. Osobito rizični pacijenti moraju se posavjetovati sa svojim stomatologom i nadležnim liječnikom ako je potrebno. Ako se pojavi komplikacija, važno je brzo i ispravno reagirati.

#### ► Praktičan savjet

U visokorizičnih pacijenata uvijek treba uzeti u obzir aktualnu anamnezu. Ako nešto nije jasno, pomoći će smjernice AWMF-a (Radna skupina znanstvenih medicinskih stručnih udruga)<sup>7</sup>. U slučaju sumnje, važno je konzultirati se s nadležnim specijalistom. ■

\* Napomena: Popis literature dostupan je na upit. Izvorno objavljeno u časopisu *Prophylaxe Journal* vol. 6, issue 5/2020.

### O autorima



**Mr. sc. Nadja Tzinis, dr. med. dent.**  
Zahnärzte am Adlmannsberg  
Ziegelberg 2  
85139 Wettstetten  
Njemačka



**Mr. sc. Alexander Müller-Busch, dr. med. dent.**  
Nürnberger Straße 34  
85055 Ingolstadt  
Njemačka  
www.dr-mueller-busch.de

O autorici



O autoru



OGLAS

## PROGRESSIVE ORTHODONTIC SEMINARS

# DVOGODIŠNJI PROGRAM NA ENGLSKOM JEZIKU ORTODONCIJA ZA DOKTORE DENTALNE MEDICINE

LOKACIJA : International Dental Education Center, Požega

**12 SEMINARA PO 4 DANA**  
( ukupno 48 dana PREDAVANJA i HANDS-ON VJEŽBI )

"World-Class" edukacija svjetskih predavača uz fokus na kliničko znanje i iskustvo



POČETAK NOVE GENERACIJE OD:

## 07. TRAVNJA 2022.

**POKLON ZA POLAZNIKE:**

SmileStream - program za planiranje terapije uz digitalnu analizu LL kraniograma i modela

OBRATITE NAM SE:  
poscroatia@gmail.com

REGISTRIRAJTE SE:  
www.idec-dental.com