

DENTAL TRIBUNE

The World's Dental Newspaper · Croatian Edition 

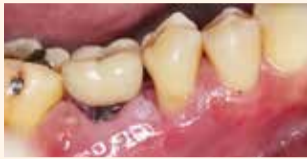Hrvatska, prosinac 2021. - godina XIV br. 4

www.dental-tribune.com

KLINIČKA PRAKSA

Prevenija periimplantitisa

Profesionalno održavanje implantata - ravnoteža između temeljitog, ali nježnog čišćenja



stranica 8

PROFESIONALNO ZDRAVLJE

Mentalno zdravlje

Doktori dentalne medicine posebno su opterećeni izazovima koji proizlaze iz epidemije SARS-CoV-2



stranica 18

MENADŽMENT

Hitni pacijenti

Koje promjene u načinu rada trebate napraviti u vašoj ordinaciji kako bi hitne pacijente pretvorili u redovne



stranica 32

OGLAS

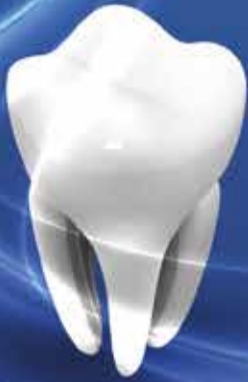POKLON ZA PRETPLATNIKE

Harvard UltraFill A2

Kompozit visokih performansi za prednje i stražnje restauracije

Uplatom pretplate za časopis Dental Tribune za 2022. do 31. 12. 2021. svi pretplatnici dobivaju poklon u vrijednosti od **550 kn + PDV**

→ www.dentalmedia.hr



Istraživanje pokazuje:

Doktori dentalne medicine u velikom postotku zadovoljni odabirom zanimanja

Autor: Brendan Day, Dental Tribune International

JEONJU, Južna Koreja: Iako je dentalna medicina općenito profesija s dobrom zaradom, stresori kao što su financijski pritisak i visoka razina odgovornosti mogu je učiniti izazovnim izborom. U novom sistematiziranom preglednom radu i metaanalizi, istraživači su pokušali izmjeriti razinu zadovoljstva doktora dentalne medicine svojim poslom. Njihovi nalazi pokazuju, između ostalog, da su doktori dentalne medicine zadovoljniji svojim poslom od liječnika opće prakse.

Pregled su proveli istraživači s Nacionalnog sveučilišta Jeonbuk u Južnoj Koreji i Sveučilišta Hue u Vijetnamu. Ukupno devet istraživanja objavljenih između 1990. i 2017. uključeno je u njihovu metaanalizu



Fotografija: Light Design Photo/Shutterstock

i istraživalo je stavove doktora dentalne medicine iz SAD-a, Kanade, Kine, Južne Koreje, Litve i Egipta. Osam istraživanja upotrijebilo je

modificiranu verziju ankete o zadovoljstvu doktora dentalne medicine, mjernog instrumenta koji su razvili Shugars i sur. 1990. koji je od tada


široko prihvaćen u tu svrhu.

U rezultatima metaanalize istraživači su otkrili da je 76,6 % doktora dentalne medicine zadovoljno svojim odabirom karijere. Istraživanja koja su mjerila zadovoljstvo poslom među doktorima dentalne medicine bez specijalizacije i specijalistima, uključujući ortodonte i dječje stomatologe, otkrila su da su specijalisti općenito imali višu razinu zadovoljstva poslom. Ukupno je utvrđeno da je šest čimbenika povezano s većim zadovoljstvom poslom: odnosi s pacijentima, poštovanje, pružanje skrbi, osoblje, profesionalni odnosi i profesionalno okruženje.

U svojoj raspravi autori su primijetili da je većina istraživanja koje su analizirali provedeno u zemljama

s visokim dohotkom, čime su ograničili spoznaje o razini zadovoljstva poslom među doktorima dentalne medicine u zemljama sa srednjim i niskim dohotkom. Osim toga, nisu analizirani čimbenici kao što su dob, spol i javne i privatne stomatološke usluge.

“Daljnja istraživanja trebala bi se provesti u zemljama sa srednjim i niskim dohotkom primjenom iste ankete, uključujući procjenu stresa”, napisali su autori u svom zaključku.

Istraživanje pod nazivom “Dentist job satisfaction: A systematic review and meta-analysis” (Zadovoljstvo poslom stomatologa: sustavni pregled i metaanaliza) objavljeno je u listopadu 2021. u časopisu *International Dental Journal*. 

OGLAS

Pretplata na časopis Dental Tribune HR **PREMIUM PAKET** 2022.

Tiskano
+ online izdanje
4 izdanja
godišnje

2
boda HKDM


Dodatne
pogodnosti
i popusti

Jednim klikom do pretplate
za 2022. godinu na
www.dentalmedia.hr



DENTAL TRIBUNE
The World's Dental Newspaper · Croatian Edition

 DENTALMEDIAGRUPA

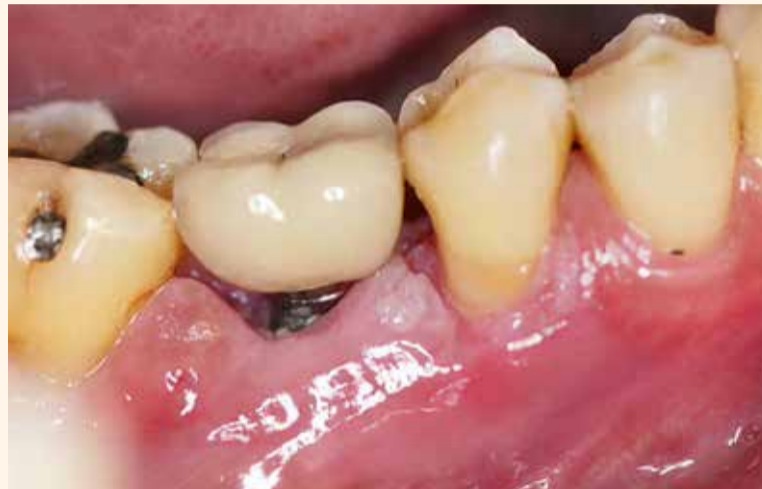Periimplantitis - druga najčešća komplikacija nakon terapije dentalnim implantatima

Autor: Franziska Beier, Dental Tribune International

GÖTEBORG, Švedska: Iako su zabilježene visoke stope preživljavanja za dentalne implantate, mogu se pojaviti biološke ili tehničke komplikacije koje zahvaćaju implantat, tkivo koje ga okružuje ili suprastrukturu, što rezultira dodatnim troškovima liječenja. Nedavno objavljeno istraživanje provedeno na Sveučilištu u Göteborgu za doktorski rad procijenilo je učestalost i posljedične troškove takvih komplikacija.

Prema švedskoj agenciji za socijalno osiguranje, više od 30 000 pacijenata godišnje u Švedskoj prima protetsku terapiju uz potporu implantatima. Istraživanje se temeljilo na nasumično odabranim pacijentima iz registra Agencije za socijalno osiguranje, a provela ga je dr. Karolina Karlsson u sklopu svog doktorskog istraživanja iz odontologije na Sveučilištu u Göteborgu. Analizirani su dentalni kartoni i rendgenske snimke 2765 odraslih pacijenata. Od toga je 596 osoba klinički pregledano devet godina nakon liječenja dentalnim implantatima.

Od ovih 596 pacijenata, 42% zahvatila je barem jedna biološka ili tehnička komplikacija tijekom razdoblja praćenja. Ustanovljeno je da su tehničke komplikacije najčešće, pri čemu je jedna četvrtina pacijenata doživjela ovu



Fotografija: Kasama Kanpittaya/Shutterstock

vrstu komplikacija. Najčešće tehničke komplikacije bile su lom obložne keramike (11,0%), zatim otpuštanje vijaka (9,1%) i odcementiranje (5,9%). Lomovi implantata ili implantatnih nadogradnji uočeni su rijetko.

Karlsson je odredila opseg restau-

Otprilike jedna petina sudionika švedskog istraživanja razvila je periimplantitis nakon ugradnje implantata.

rativne terapije kao najjači pokazatelj rizika za tehničke komplikacije.


Kao druga najčešća komplikacija zabilježen je periimplantitis (19,0%). Liječenje bolesti samo nekirurškim metodama, u vidu stručnog čišćenja i uputa o oralnoj higijeni, pokazalo se nedostatnim. Dodatno kirurško liječenje, međutim, moglo je spriječiti daljnje napredovanje.

Gubitak implantata, koji je zabilježen kod 8% sudionika, rezultirao je najvećim ukupnim troškom (2403 USD/15100 kn), a zatim slijede kombinacije različitih komplikacija (2347 USD). Trošak tehničkih komplikacija i periimplantitisa bio je sličan s 1614 USD i 1619 USD.

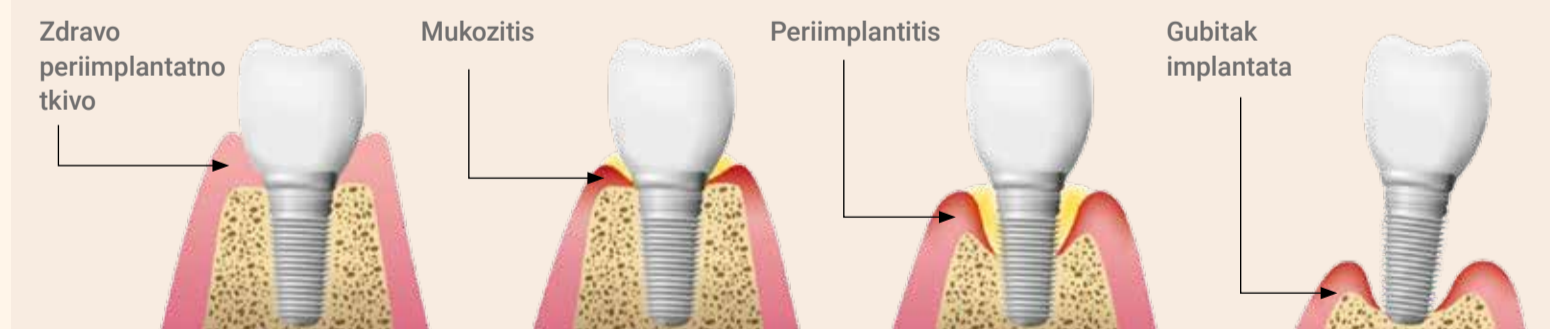
U sveučilišnom priopćenju za tisak, Karlsson je komentirala nalaze istraživanja: "Rezultati pružaju stomatološkim stručnjacima i pacijentima važne informacije, omogućujući im da procijene i smanje rizik od komplikacija povezanih s implantoprotetskom terapijom."

U fazi planiranja liječenja potrebno je obratiti pozornost na čimbenike rizika za nastanak komplikacija. To bi moglo pomoći u sprječavanju komplikacija, što bi rezultiralo dobiti za pacijente. To bi također moglo uštedjeti troškove i tako koristiti društvu općenito, navela je Karlsson u svom radu.

Dodala je da treba osigurati praćenje implantata kako bi se omogućilo rano otkrivanje periimplantitisa i pružanje adekvatnih mogućnosti liječenja. U slučajevima izraženije i trajnije bolesti potrebno je osigurati kiruršku intervenciju kako bi se bolest uspješno riješila i spriječila daljnja progresija, naglasila je.

Doktorsku disertaciju pod naslovom "Implant-supported Restorative Therapy in a Swedish Population: Complications and Cost Evaluations" (Restaurativna terapija podržana implantatima u švedskoj populaciji: komplikacije i procjene troškova) objavila je u svibnju 2021. na Sahlgrenskoj akademiji Sveučilišta u Göteborgu. 

FAZE RAZVOJA PERIIMPLANTITISA



RIJEČ UREDNICE



Urednica
Doc. dr. sc. Slađana Milardović, dr. med. dent. spec. stom. protetike
Zavod za fiksnu protetiku
Stomatološki fakultet
Sveučilišta u Zagrebu
e-mail: milardovic@sfzg.hr

Mnoga predavanja danas bave se temom "digitalno vs. analogno". Stječe se dojam da postoji sukob između ta dva pristupa jer vs. ili versus prevedeno znači "protiv". Ovakvo formulirani naslovi sugeriraju da se mora donijeti odluka ili-ili.


Međutim, pogotovo u kompleksnim slučajevima, upravo kombinacijom različitih materijala i tehnika postiže se optimalan rezultat za pacijenta. Terapeut danas zahvaljujući ogromnom napretku tehnologije ima niz mogućnosti koje može fantastično iskoristiti za stvaranje visokoestetskih i dugotrajnih terapijskih rezultata.

Zapravo bismo trebali nastojati maksimalno iskoristiti sve prednosti različitih svjetova u interesu naših

pacijenata. Naravno, svaki će kliničar tome različito pristupiti. Potpuni digitalni tijek rada trend je koji nudi zanimljive mogućnosti. Međutim, mnogi će se kliničari kod uzimanja otiska još uvijek osjećati sigurnije s konvencionalnom metodom umjesto intraoralnog skeniranja. Model se zatim skenira u laboratoriju, a ostatak procesa često je digitalan. Isto tako, CAD/CAM tehnologija otvorila nam je nezamislive mogućnosti, ali se u estetski zahtjevnim situacijama i dalje pribjegava manualnoj vještini dentalnog tehničara.

Dok u nekim slučajevima "potpuni digitalni tijek rada" predstavlja sredstvo izbora, u drugim slučajevima nameće se kombinacija s analognim

pristupom. Naš moto stoga bi još uvijek trebao biti "analogno i digitalno" kako bi se zadovoljili interesi pacijenta i omogućio minimalno invazivan pristup.

Budući da smo na izmaku 2021., želim iskoristiti priliku da u ime Dental Tribunea zahvalim našim dragim čitateljima na još jednoj godini vjernosti i podrške u ovim izazovnim vremenima. Često ne primjećujemo koliko je lijepa normalnost dok nam je ne oduzmu. U tom smislu svima nama želim da nam opet postane normalno bezbrižno se rukovati, griliti, družiti bez brojenja koliko nas je u prostoriji i bez maski... I da u 2022. što prije zaboravimo ovo "novo normalno"! 

DENTAL TRIBUNE
The World's Dental Newspaper - Croatian & BiH Edition

International/Headquarters

PUBLISHER AND CHIEF EXECUTIVE OFFICER:
Torsten R. Oemus

CHIEF CONTENT OFFICER:
Claudia Duschek

Dental Tribune International GmbH
Holbeinstr. 29, 04229 Leipzig,
Germany
Tel.: +49 341 4847 4302 | Fax: +49 341
4847 4173
General requests:
info@dental-tribune.com
Sales requests:
mediasales@dental-tribune.com
www.dental-tribune.com

Material from Dental Tribune International GmbH that has been reprinted or translated and reprinted in this issue is copyrighted by Dental Tribune International GmbH. Such material must be published with the permission of Dental Tribune International GmbH. Dental Tribune is a trademark of Dental Tribune International GmbH.

All rights reserved. © 2021 Dental Tribune International GmbH. Reproduction in any manner in any language, in whole or in part, without the prior written permission of Dental Tribune International GmbH is expressly prohibited.

Dental Tribune International GmbH makes every effort to report clinical information and manufacturers' product news accurately but cannot assume responsibility for the validity of product claims or for typographical errors. The publisher also does not assume responsibility for product names, claims or statements made by advertisers. Opinions expressed by authors are their own and may not reflect those of Dental Tribune International GmbH.

CROATIAN EDITION

VLASNIK LICENCE
Dental Media Grupa d.o.o.
I. G. Kovačića 15a, 10410 Velika Gorica

IZDAVAČ
Dental Media Grupa d.o.o.
Tel.: +385 91 637 0042,
www.dentalmedia.hr
info@dentalmedia.hr

DIREKTOR
Sanela Drobnyak, dipl.oec.

GLAVNI UREDNIK
Doc. dr. sc. Slađana Milardović,
dr. med. dent.

GRAFIKA
PixArt

PRIJEVOD
Doc. dr. sc. Slađana Milardović,
dr. med. dent.

LEKTOR
Jasmina Škoda, prof. hr. jezika i
književnosti

MARKETING
Dental Media Grupa d.o.o.

TISAK
Radin print d.o.o.

Sljedeće izdanje Dental Tribune-a
izlazi u veljači 2022. godine

DTI - VLASNIČKA STRUKTURA

TVRKA, NAKLADNIK
Dental Media Grupa d.o.o.
MATIČNI BROJ
02293749, OIB: 82547088036
ODGOVORNA OSOBA NAKLADNIKA
Sanela Drobnyak, dipl.oec.
SJEDIŠTE NAKLADNIKA
I. G. Kovačića 15a, 10410 Velika Gorica
TELEFON I TELEFAKS NAKLADNIKA
Tel.: 091 637 0042
E-POŠTA I WEB-STRANICA NAKLADNIKA
info@dentalmedia.hr
www.dentalmedia.hr
VLASNIK NAKLADNIKA I POSTOTAK
UDJELA U VLASNIŠTVU
Dental Media Grupa d.o.o., 100%
vlasništvo
NAZIV MEDIJA
Dental Tribune International
VRSTA MEDIJA
tiskani

IDS 2021 privukao više od 23 000 posjetitelja iz 114 zemalja

Autor: Franziska Beier, Dental Tribune International

KÖLN, Njemačka: Od 22. do 25. rujna međunarodni sajam International Dental Show (IDS) 2021, održan šest mjeseci kasnije nego inače zbog pandemije bolesti COVID-19, dao je stomatološkoj industriji i stomatološkim stručnjacima priliku da proizvode vide uživo i, prije svega, da se osobno druže. Ovaj IDS bio je prvi koji se održao u hibridnom formatu, tako da su posjetitelji koji zbog ograničenja nisu mogli putovati i dalje mogli sudjelovati virtualno.

Na IDS-u 2021 na bruto izložbenom prostoru od 115 000 m² sudjelovalo je ukupno 830 tvrtki iz 59 zemalja. Sudjelovalo je 228 izlagača i pet dodatno zastupljenih tvrtki iz Njemačke zajedno s 591 izlagača i šest dodatno zastupljenih tvrtki iz inozemstva. Udio stranih poduzeća iznosio je 72 %. Uključujući procjene s posljednjeg dana sajma, IDS-u 2021 prisustvovalo je više od 23 000 posjetitelja iz 114 zemalja. Od toga 57 % iz Europe, posebice Italije, Francuske, Nizozemske i istočne Europe. Bilo je i posjetitelja s Bliskog istoka i prekooceanskih zemalja.

IDSconnect, digitalna platforma sajma, predstavila je 77 izlagača iz 16 zemalja s 88 dnevnih priloga i 1310 minuta emitiranja. Oliver Frese,



Unatoč ograničenjima putovanja, 57 % posjetitelja IDS 2021 došlo je iz inozemstva.

glavni operativni direktor Koelnmesse, komentirao je hibridni format u priopćenju za javnost: "Ponudili smo fizičko mjesto za sastanke ovdje u Kölnu u izložbenim dvoranama i, osim toga, digitalnu platformu IDSconnect s dodatnim mogućnostima za prezentacije i umrežavanje, što je jako dobro prihvaćeno."

"Optimizam se vratio u međunarodnu stomatološku obitelj. Održali smo intenzivne rasprave sa zainteresiranim posjetiteljima i većina njih je u konačnici donijela odluku o ulaganju", rekao je Mark Stephen Pace, predsjednik izvršnog odbora Udruženja njemačke dentalne industrije.

Heikki Kyöstiä, predsjednik Plannmece, komentirao je: "IDS 2021 – osjećaj gotovo kao normalan. Po mom mišljenju, IDS se odvija iznenađujuće dobro, otprilike isto kao i obično. Rujan kao novi termin sajma pokazao se kao najbolji izbor. Dolazili su prijatelji i kupci da se pozdrave ili odluče i kupe svoju novu

opremu. Nije bilo toliko posjetitelja kao 2017. ili 2019., a i očekujem da će u budućnosti IDS biti nešto manji nego u prošlosti. Ali mi ćemo i dalje inicirati i poticati komunikaciju ovdje u Kölnu – što je gorivo za inovacije i uspjeh."

Sljedeći IDS održat će se od 14. do 18. ožujka 2023. godine. ■

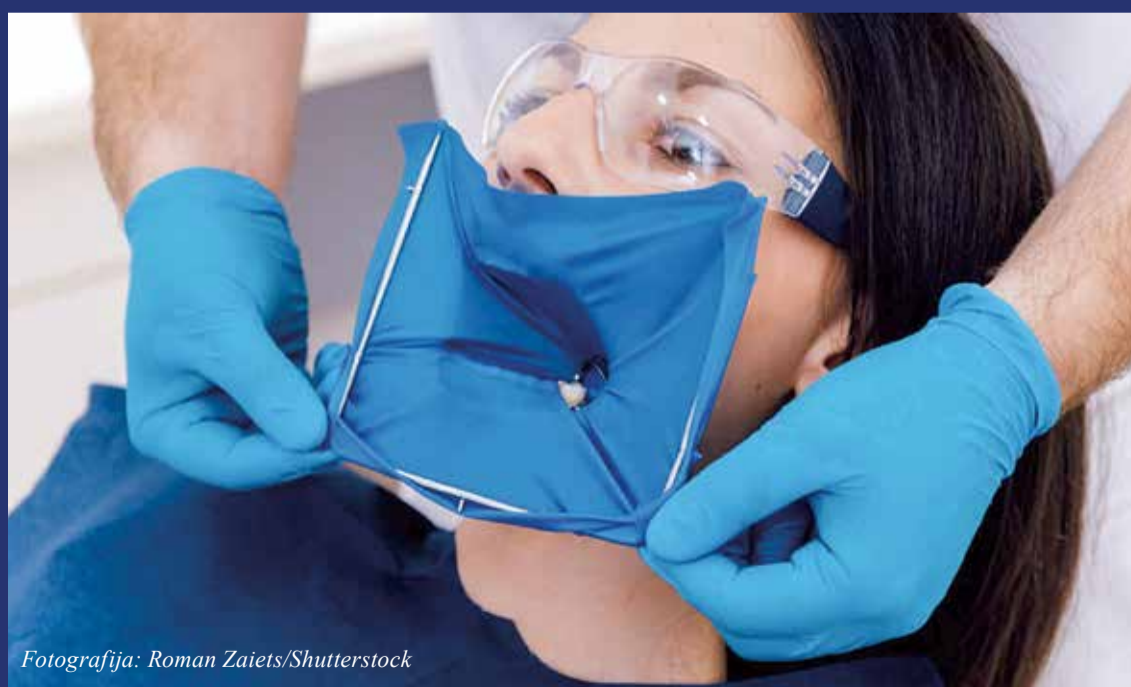Fotografija: Koelnmesse/IDS/Harald Fleissner

Metaanaliza pokazuje potrebu za daljnjim dokazima o učinkovitosti izolacije koferdamom

Izvor: Dental Tribune International

CHENGDU, Kina: Kako bi restaurativni stomatološki zahvati bili uspješni, neophodna je odgovarajuća izolacija i kontrola vlage. Jedna od šire primijenjenih tradicionalnih metoda izolacije uključuje upotrebu koferdama. Tim istraživača sa Sveučilišta Sichuan u Chengduu proveo je metaanalizu o upotrebi koferdama i otkrio da je, iako postoje neki dokazi koji povezuju njegovu upotrebu s nižim postocima neuspjeha restauracije, potrebno više istraživanja na tu temu.

Tim istraživača prethodno je objavio revizorsko istraživanje na istu temu 2015. godine, koje je uključivalo rezultate četiri istraživanja o mjerenju učinkovitosti izolacije koferdamom u odnosu na izolaciju svicima staničevine. Za ovo ažuriranje ponovno su pretražili relevantna istraživanja i uključili dodatna dva, iako su njihovi



Fotografija: Roman Zaiets/Shutterstock

zaključci ostali isti.

"Dokazi niske i vrlo niske sigurnosti ukazuju na to da u usporedbi s tradicionalnom metodom izola-

cije, upotreba koferdama u direktnim restaurativnim postupcima može dovesti do veće stope preživljavanja nadomjestaka", istaknuli

su autori. Međutim, upozorili su da postoji "veliki rizik pristranosti u analiziranim istraživanjima" djelomično i zbog toga što su se

"provodila na načine koji su mogli unijeti pogreške u rezultate".

"Činjenica da ne možemo donijeti čvrst zaključak o učincima upotrebe koferdama tijekom restaurativnih postupaka kod stomatoloških pacijenata pokazuje da su potrebna dobro osmišljena randomizirana kontrolirana istraživanja s duljim razdobljima praćenja", dodali su autori. Preporučili su da se u budućim istraživanjima o učinkovitosti metode izolacije koferdamom uzmu u obzir indirektni i direktni restauracije te da se uključe i čimbenici poput izravnih troškova liječenja te stope prihvatanja i zadovoljstva pacijenata.

Istraživanje pod naslovom "Rubber dam isolation for restorative treatment in dental patients" objavljeno je na Internetu u Cochraneovoj bazi sistematiziranih pregleda 17. svibnja 2021. ■

Uspostavljanje funkcije i estetike u prirodnoj dentaciji

Autor: dr. Alina Lazar

Rekonstrukcija estetike danas nije jedini terapijski cilj. Funkcija je također često narušena i zahtijeva rehabilitaciju. U dentalnoj medicini za to postoje brojne mogućnosti, ali je u svakom slučaju neophodna optimalna suradnja između doktora dentalne medicine i dentalnog tehničara. Sljedeći prikaz slučaja opisuje estetsku i funkcionalnu rekonstrukciju u mlade pacijentice s pomoću ljuskica.

Prikaz slučaja

Devetnaestogodišnja pacijentica došla je u našu ordinaciju sa željom da poboljša stanje svojih zubi. U okviru prve konzultacije upitana je zašto je došla, što joj je najviše smetalo i koja očekivanja ima. Cilj terapije u ovom slučaju bio je vraćanje funkcije i estetike uz očuvanje prirodnog zubnog tkiva (Slike 1. i 3.). Ponekad je potrebno modificirati morfologiju da bi se optimizirao konačni estetski rezultat (Slike 2. i 4.). Komunikacija između pacijenta, liječnika i dentalnog tehničara je početak i kraj planiranja. Kompetencija iskusnog i predanog tima omogućuje prirodan rezultat. Uzeti su otisci za situacijske modele te je snimljen niz fotografija lica i intraoralnih fotografija nakon uzimanja anamneze i provođenja kliničkog pregleda.

Mock up

Jedan od najvažnijih elemenata planiranja je *mock up*. Dentalni tehničar treba jednako detaljno i lijepo modelirati *wax up* (Slika 12.) kao i završni rad. *Mock up* mora biti vrlo precizan. Da bi se stvorio savršen prvi dojam, boja treba biti slična pacijentovoj bjeloočnici. "Wow-efekt" i pacijentovo prihvaćanje predložene terapije najviše ovise o prvom doj-

OGLAS



Slika 1. i 2. Ekstraoralna usporedba situacije prije i poslije



Komunikacija između pacijenta, liječnika i dentalnog tehničara je početak i kraj dobrog planiranja terapije.

mu. Iskustvo je pokazalo da većina pacijenata izravno pristaje na terapiju ako im se sviđa *mock up*. Upravo tako bilo je i u ovom slučaju. Nakon vizualizacije, pacijentica je odmah pristala. Upotrijebljen je materijal Telio CS (Ivoclar Vivadent) u boji A1 jer ima dobru čvrstoću i glatku površinu. Zbog mlade dobi pacijentice, bilo je preporučljivo provesti neinvazivno liječenje.

Dobila je tri različita prijedloga terapije s prednostima i nedostacima:

- ortodoncija
- konturiranje kompozitnim materijalom
- ljuskice bez brušenja (*non-prep*) i uz minimalno brušenje (*minimal prep*).

Pacijentica je od samog početka bila informirana o ljuskicama bez bruše-

nja i ta joj se opcija najviše svidjela. Prednosti: nema brušenja ili je ono minimalno; pripreme, anestezija ili privremeni nadomjesci nisu potrebni, nema promjene boje keramike, nema postoperativne osjetljivosti i uz to se postiže maksimalna estetika. Pacijenticu su uvjerali navedeni argumenti te je prihvatila da je tako složen posao naravno povezan s većim troškovima. Izazov je bio postići da ljuskice izgledaju prirodno. Boja, struktura i oblik trebali bi se neprimjetno uklopiti u cjelokupni izraz pacijentice lica. Najprije je provedeno kućno izbjeljivanje svih zubi u vidljivom području

(osim zubi na kojima se izrađuju ljuske) do boje A1 po želji pacijentice. Preparacija se sastojala od blagog izravnjanja incizalnog brida zubi 11 i 21. Zubi 23, 22, 12 i 23 nisu brušeni.

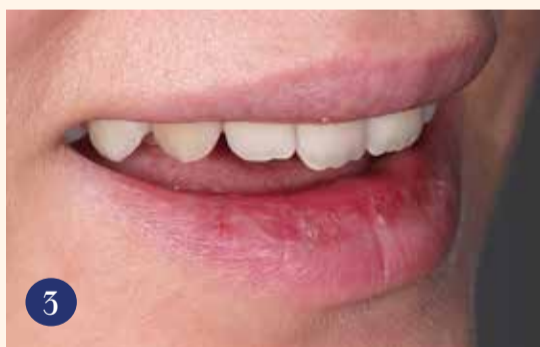Tehnologija platinaste folije

Tehnologija platinaste folije primjenjuje se od 1896. uz minimalne promjene sve do danas za proizvodnju krunica i ljuskica. S pojavom minimalno invazivne stomatologije, tehnologija platinaste folije doživljava renesansu. Sve više ljudi želi promijeniti boju, oblik i položaj vlastitih zubi uz malo ili nimalo žrtvovanja zubnog tkiva. Da bi se postigao takav rezultat, upotrebljava se platinasta folija debljine 0,025 mm i čistoće od 99,9 posto. Sada ništa ne stoji na putu novom osmijehu pacijentice.

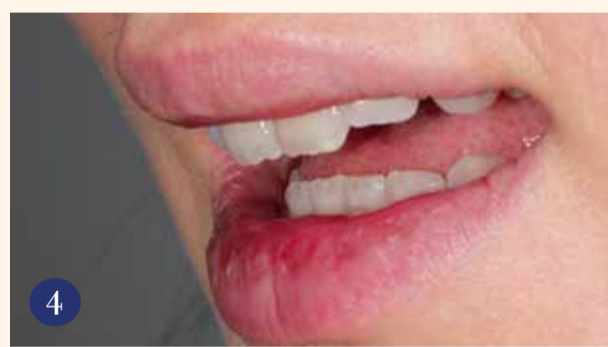Prvi korak je prilagodavanje folije na sadreni bataljak (Slika 5.). Folija se zatim pažljivo uklanja s bataljka, žari i ponovno prilagođava. Nakon ovog koraka slijedi pečenje temeljnog sloja (Slika 6.), u kojem se na foliju napeče tanki sloj keramike. U naknadnoj ponovnoj prilagodbi nastaju napukline. Sada je kapica spremna za prve slojeve keramike i izgrađivanje oblika (dentin-ski, opalescentni materijal i materijali za posebne učinke; Slike 7. do 10.).

Kod drugog pečenja nanosi se samo vrlo tanki sloj translucenog opalescentnog materijala. Zatim slijedi uređivanje oblika i teksture. Naknadno pečenje glazure odvija se bez glazurnog materijala. Željeni stupanj sjaja postiže se ručnim poliranjem. Folija se sada može pažljivo ukloniti pincetom i tanke ljuskice isprobati na kontrolnim bataljcima. Osim dosjeda, također se provjerava funkcija i kontaktne točke. Mogu se napraviti neke manje korekcije s pomoću Ducera® LFC-a (Dentsply Sirona). Važno je sigurno pakiranje za transport do ordinacije.

nastavak na str. 6. →



Slika 3. Situacija prije



Slika 4. Mock up

Osjećaj sigurnosti potiče unutarnji mir i zadovoljstvo svakog čovjeka!

Za nadolazeće blagdane uz zdravlje želimo Vam obilje osobnog, obiteljskog i poslovnog mira i zadovoljstva.

*Blagoslovljen Božić i sretnu
Novu godinu*

želi Vam vaš Certitudo tim.



3M Science.
Applied to Life.™

Adheziv

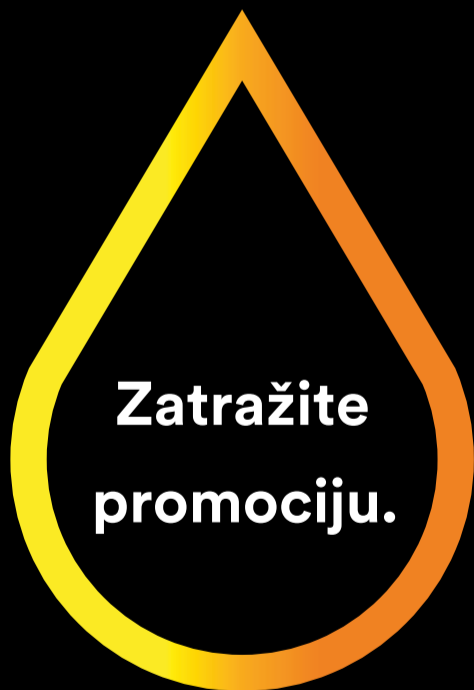3M™ Scotchbond™ Universal Plus

Više od čvrste veze.

3M™ Scotchbond™ Universal Plus adheziv podiže univerzalne adhezive na sljedeću razinu.

Predstavljamo prvi radioopakni univerzalni adheziv.

Sve prednosti originalnog 3M™ Scotchbond™ Univerzalnog adheziva. **Uz** još veću kontrolu i predvidljivost.



Zatražite
promociju.



 **sanitaria**
dental

Sanitaria dental d.o.o., Korčulanska 4 - 6, 10000 Zagreb,
Besplatni tel.: 0800 44 99 • Tel: +385 1 61 81 178, 61 81 085, 61 83 505
e-mail: dental@sanitaria.hr - www.sanitaria.hr

Podružnica Split: Put Supavla 1, 21000 Split, Tel/fax: +385 21 384 464; +385 21 322 368

Podružnica Osijek: Hrvatske republike 43 /I, 31000 Osijek, Tel/fax: +385 31 215 601; +385 31 215 600

Podružnica Pula: Mletačka 12 /II, 52100 Pula, Tel/fax: +385 52 544 457; +385 52 210 366

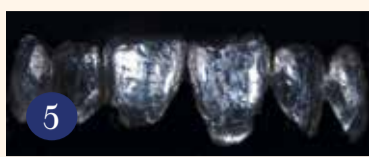

Isprobavanje

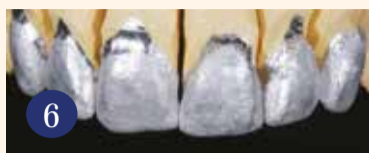Za estetsko isprobavanje ljuskica (Slika 11.) upotrijebljena je try-in pasta (*Variolink® Esthetik Try-In-Paste, Ivoclar Vivadent*). Time se provjerava boja i translucencija ljuskica. Boja try-in paste odgovara onoj od materijala za pričvršćivanje u polimeriziranom stanju. Adhezij-sko cementiranje jedan je od najvaž-nijih koraka.

Opasnost od loma i rekonstrukcija vođenja očnjakom

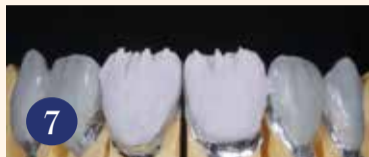Non-prep ljuskice vrlo su tanke i zbog toga prije cementiranja tijekom pripreme može vrlo jednostavno doći do njihova loma. Konačna čvrstoća postiže se samo adhezivskim cementiranjem na tvrdo zubno tkivo. Svaka pojedina ljuskica provjerava se na precizan dosjed i aproksimalne kontakte. Nakon osiguravanja apsolutno suhog radnog polja, priprema-ju se bataljci i ljuskice. Ljuskice se jetkaju fluorovodičnom kiselinom, ispiru vodom, silaniziraju te se nanosi kompozitni cement. Bataljci se također jetkaju i po cijeloj ve-znoj površini te se nanosi adheziv. Ljuskice se dovode u pravilan polo-žaj. Nadomjesci se osvijetljavaju nekoliko sekundi polimerizacijskom lampom, višak cementa uklanja se i zatim potpuno polimerizira. Na kraju se uklanjaju ostaci cementa i okluzija se provjerava u statici i dinamici. Rekonstrukcija papile vrlo je važna za postizanje optimalne "ružičaste" estetike. Cilj suvreme- ne dentalne medicine je postizanje sklada crveno-bijelog sklada. Boja, simetrija i veličina papile igraju pre-sudnu ulogu za ružičastu estetiku, a razina gingive ima izravan utjecaj na cjelokupni izgled nadomjeska.



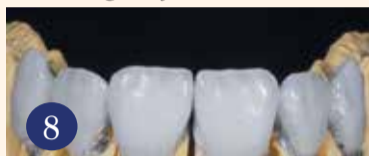Slika 5. Prilagodba platinaste folije na bataljke



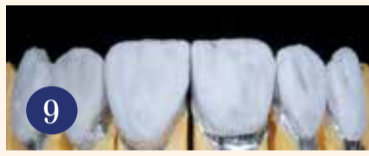Slika 6. Napečenje temeljnog sloja, folija se stabilizira



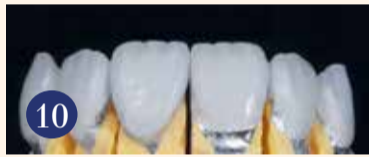Slika 7. Izgradnja dentina



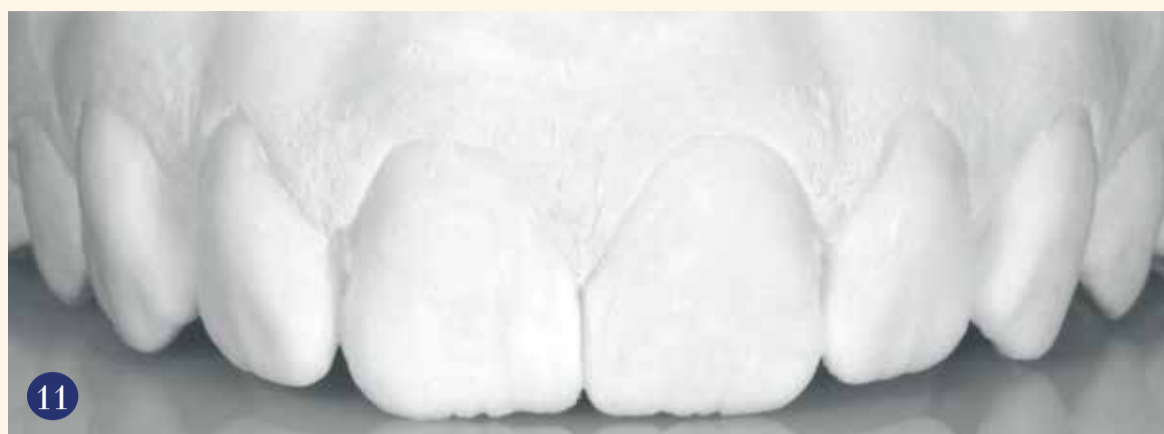Slika 8. Ljuske nakon prvog pečenja



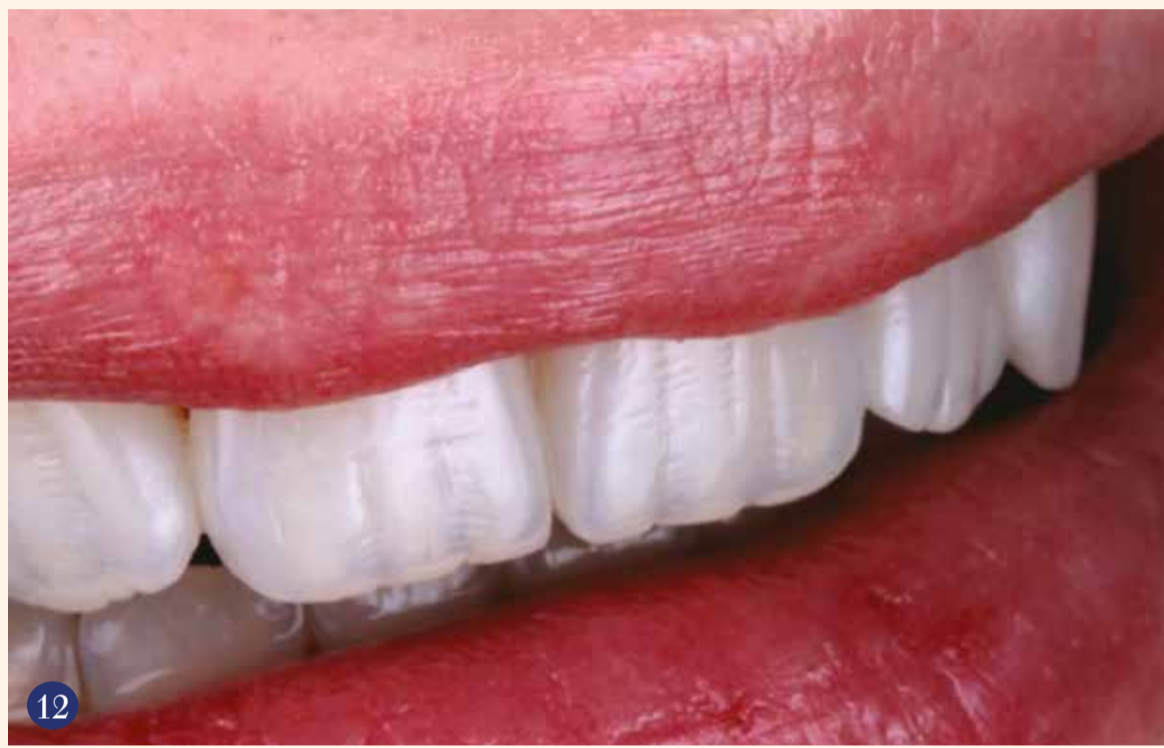Slika 9. Izgradnja oblika i korekcijsko pečenje ljuskica



Slika 10. Ljuskice spremne za probu



Slika 11. Model navoštavanja



Slika 12. Intraoralni prikaz tijekom probe

Zaključak

Danas su pacijenti uvijek dobro informirani prije liječenja i stoga u ordinaciju dolaze s odgovarajućim očekivanjima. Ipak, važno je da im u sklopu informativnog razgovora iznese sve prednosti i nedostatke određene terapije i ponudite alternative.

U ovom slučaju pacijentica je odabra la opciju s *non-prep* ljuskicama koje su izrađene tehnologijom plati-naste folije. Iako su ove ljuskice vrlo tanke i stoga podložne velikom riziku od loma tijekom pripreme, općenito su minimalno invazivne i istovremeno osiguravaju dobar estetski rezultat. **DI**

O autorici

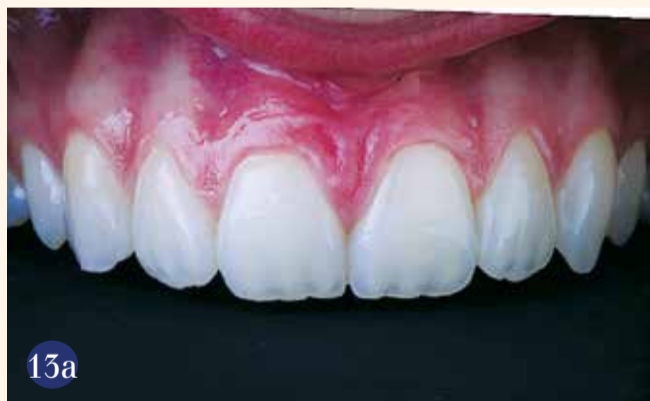Alina Lazar, dr. med. dent.
IAS Academy
Europsko društvo za
estetsku stomatologiju



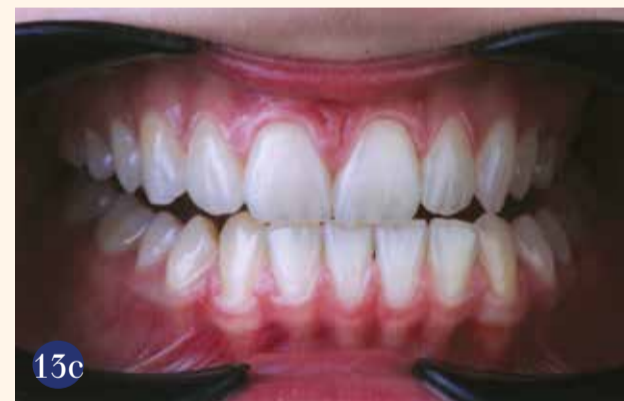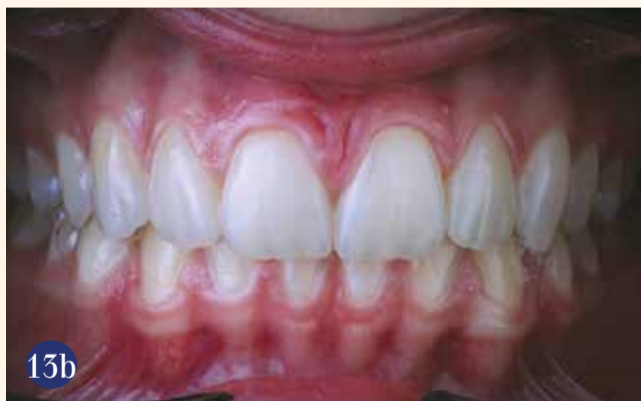Predsjednica za
Njemačku
Vorderer Alter Berg 22
76327 Pfinztal-
Wöschbach
Njemačka
Tel.: +49 7240 926890
info@praxislazar.de

O autoru

Mario Pace
Dentalni tehničar
Eckzahn Zahntechnisches
Meisterlabor B. Unkelbach
Brückenstraße 11–13
56112 Lahnstein
Njemačka
Tel.: +49 2621
6298430
mail@eckzahn.eu
mariopace@gmx.de
www.eckzahn.eu



Slike 13.a do c Intraoralne fotografije situacije nakon terapije



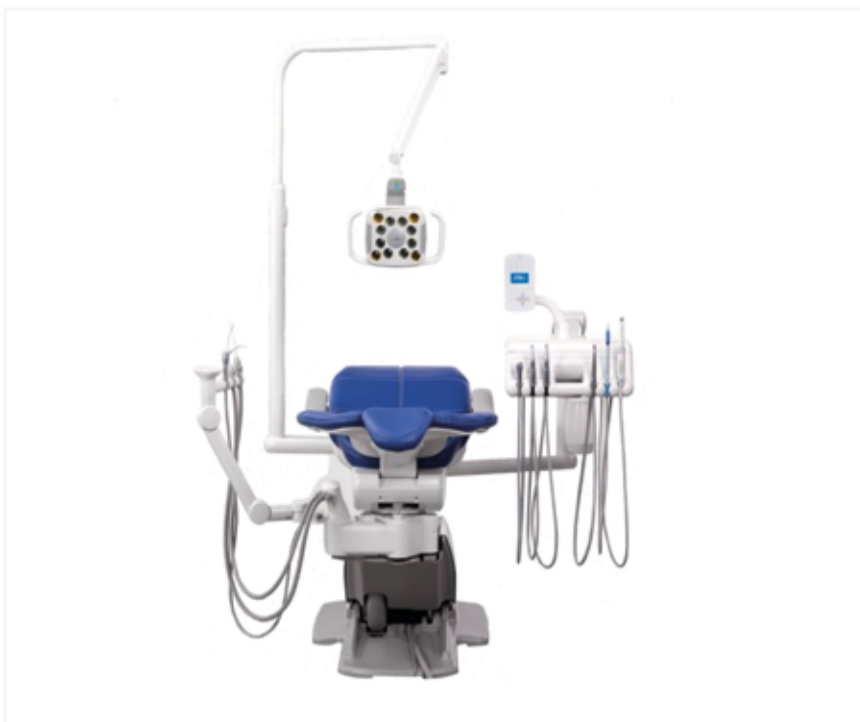OGLAS

Svim klijentima i poslovnim partnerima zahvaljujemo na uspješnoj suradnji u 2021. godini!

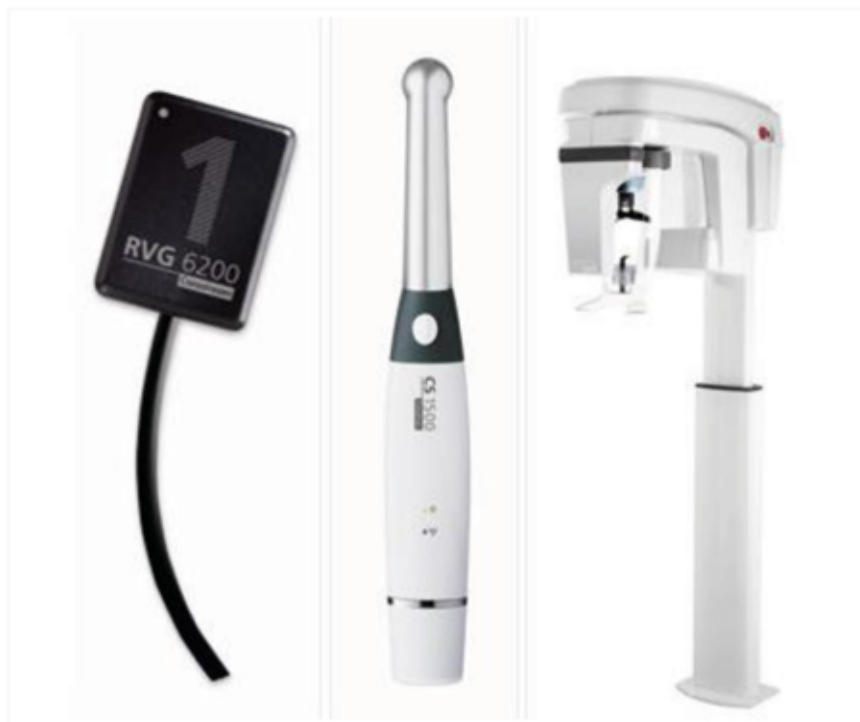Čestit i blagoslovljen Božić i uspješnu 2022. godinu
žele Vam

Robert, Slavica, Boris, Katarina, Romeo i Alen

dentagra®



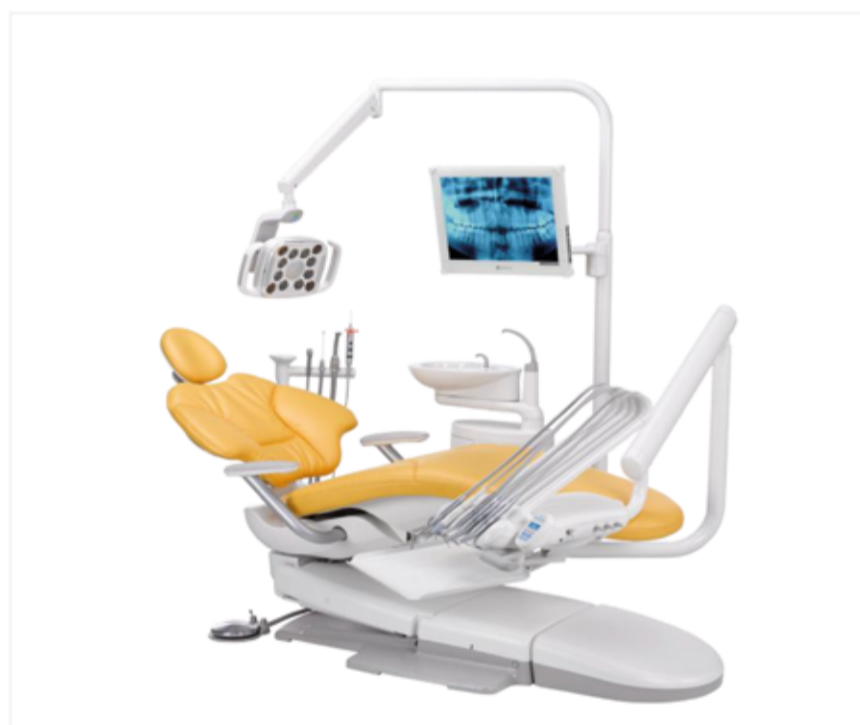
Stomatološki stolac A-dec 500



RVG senzor 6200, kamera CS 1500, ortopan/CT CS 8200 3D *

a dec
reliablecreativesolutions™

Carestream
DENTAL



Stomatološki stolac A-dec 400



Bežični intraoralni scanner CS 3800 *

Jesenska promotivna akcija: popusti do 25%

(* uključujući i licence softvera za obradu i pohranu slike, na hrvatskom jeziku)!

Nazovite s povjerenjem i zatražite detaljne informacije i ponudu ☺

dentagra®

Profesionalno održavanje implantata

Ravnoteža između temeljita, ali nježna čišćenja

Autori: Marie-Therese Heberer i prof. Nicole B. Arweiler

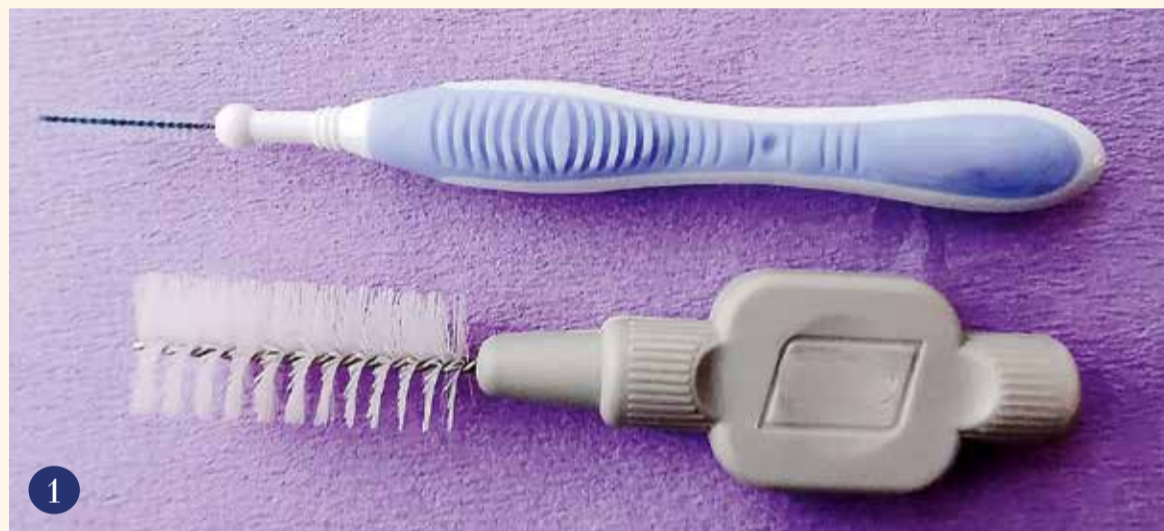Liječenje periimplantitisa i dalje je veliki izazov za kliničare. Unatoč aktualnim smjernicama, direktna terapijska preporuka za liječenje upale oko implantata još uvijek ne postoji. Zahvaljujući demografskim promjenama i širokom rasponu indikacija za implantate, periimplantitis postaje sve relevantniji problem u svakodnevnoj praksi. Budući da je periimplantitis ireverzibilna bolest koja može dovesti do bola, teškog narušavanja estetike, oštećenja i gubitka implantata, potrebno je adekvatno njegovati implantate i liječiti prve znakove upala periimplantatnih tkiva u ranoj fazi.

O periimplantitisu i kako se može razviti

Zdravlje i bolest periimplantatnih tkiva klasificirani su prvi put u kontekstu parodontoloških i periimplantatnih bolesti na zajedničkoj Svjetskoj radionici Američke akademije za parodontologiju i Europske parodontološke federacija 2017. godine¹. **Tablica 1.** daje pregled definicije zdravlja i bolesti periimplantatnih tkiva. Zdravlje periimplantatnih tkiva, s jedne strane, klinički se definira kao odsutnost znakova upale kao što su eritem, krvarenje pri sondiranju, oteklina i gnojenje. Periimplantatne bolesti, s druge strane, klasificiraju se kao bolesti povezane s biofilmom koje su klinički uočljive kao upalne promjene periimplantatnog mekog tkiva popraćeno krvarenjem na sondiranje i/ili gnojenjem². U usporedbi s mjerenjima u vrijeme postavljanja suprastrukture (početna vrijednost), koja su uzrokovana progresivnim gubitkom kosti koji nadilazi početno remodeliranje, kod periimplantitisa dubina sondiranja je povećana³. S obzirom na nedostatak rendgenskih snimki i mjerenja dubine sondiranja na početku (direktno nakon postavljanja suprastrukture), radiološki dokaz razine kosti od ≥ 3 mm i/ili dubine sondiranja od ≥ 6 mm povezan s jakim krvarenjem i/ili gnojenjem nakon sondiranja dovoljan je za dijagnozu periimplantitisa. Nasuprot tomu, periimplantatni mukozitis ne uključuje smanjenje razine krestalne kosti izvan početnog remodeliranja nakon ugradnje implantata.

	Zdravo periimplantatno tkivo	Periimplantatni mukozitis	Periimplantitis
BOP i/ili gnojenja nakon nježnog sondiranja (moguće povećan PD u usporedbi s početnom vrijednošću)	-	+	+
Gubitak kosti	-	-	+

Tablica 1. Definicija zdravlja i bolesti periimplantatnih tkiva prema novoj klasifikaciji¹.



Slika 1. Interdentnalne četkice moraju se odabrati individualno – čak i za implantate. Primjena bi trebala biti dio uputa u okviru profilaktičkih seansi.

Slično parodontitisu, kojemu gotovo uvijek prethodi kronični gingivitis, periimplantatni mukozitis postoji prije nego što nastane periimplantitis. Kao što je spomenuto, obilježen je znakovima upale, ali još ne uključuje resorpciju kosti. Periimplantatni mukozitis jako je povezan s biofilmom, što ga, nasreću, čini reverzibilnim uz adekvatno upravljanje biofilmom. Prijelaz u periimplantitis je fluidan i ne može se jasno dijagnosticirati i to se mora uzeti u obzir pri odabiru terapijskog pristupa. Uzrok progresije periimplantatnog mukozitisa u periimplantitis još uvijek nije identificiran¹, ali čimbenici rizika opisani kasnije svakako igraju ulogu. Ako se ne pruži adekvatna terapija za suzbijanje periimplantitisa, dolazi do brzog, često nelinearnog napre-

dovanja resorpcije kosti i upale⁴, vjerojatno s bržim širenjem i većom prevalencijom nego kod parodontitisa. Periimplantitis se može pojaviti već na početku faze održavanja, čak i ubrzo nakon implantacije. Uočljivi problemi mogu se očekivati nakon pet godina, a 20 % bolesnika zahtijeva terapiju periimplantitisa nakon pet do deset godina⁵. Neki stručnjaci izvještavaju o početku bolesti dvije do tri godine nakon implantacije⁶.

Čimbenici rizika za periimplantitis

Etiologija periimplantitisa usporidiva je s onom kod parodontitisa. Oba su višestruko modificirani sučimbenicima. Bakterijski biofilm (plak), koji uzrokuje početni imunološki

odgovor (upala), može se smatrati glavnim uzrokom. To je izravno povezano s oralnom higijenom pacijenta. Ključno je izbjegavati restauracije s nišama koje se teško čiste, posebno kod starijih pacijenata, što zahtijeva blisku suradnju između doktora i dentalnog tehničara⁷. Nemogućnost čišćenja implantata i njegove suprastrukture i posljedična akumulacija biofilma, kao i ostatak cementa nazivaju se lokalnim modificirajućim čimbenicima.

Pacijenti koji već imaju teški oblik parodontitisa prije ugradnje implantata, imaju lošu kontrolu biofilma i nisu integrirani u redoviti sustav praćenja (potporna parodontološka terapija) mogu se svrstati u skupinu visokog rizika⁸. Pacijenti s parodontitisom imaju značajno veću stopu pojavljivanja periimplantitisa unutar deset godina (28,6 naspram 5,8 %), a time i značajno nižu stopu uspješnosti (71,4 naspram 94,5 %)⁹. Stoga zdravlje parodonta mora biti zajamčeno sustavnom terapijom parodontitisa i visokofrekventnim sustavom praćenja, čak i prije ugradnje implantata¹⁰. Drugim riječima, samo ako su ispunjena oba uvjeta, pacijent je spreman za implantate. Preporučuje se smanjiti nakupljanje bakterija neposredno prije ugradnje implantata, na pri-

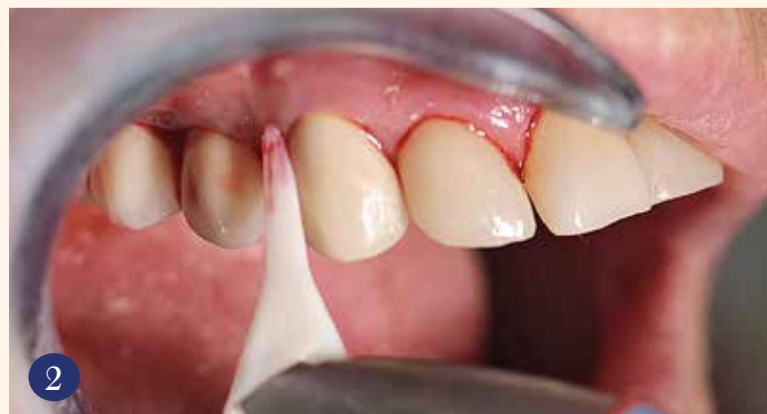mjer antiseptom sluznice otopinom za ispiranje na bazi klorheksidina. Nakon toga mora se optimizirati cijeljenje rane¹¹. Osim toga, prestanak pušenja treba se dogoditi prije ugradnje implantata^{8,12}. Do sada se smatralo da razvoju periimplantitisa posebno pogoduje kombinacija postojeće parodontne bolesti i pušenja^{5,13-15}. Šećerna bolest i polimorfizam interleukina-1 do sada su bili sistemski čimbenici rizika^{8,16-18}. Nedavno objavljeni rad procjenjuje višak cementa kao potencijalni čimbenik rizika/indikator, ali navodi da podaci koji identificiraju "pušenje" i "dijabetes" kao čimbenike rizika zasad nisu uvjerljivi⁴.

Razlike u upalnom odgovoru

Razlikuje li se bakterijski spektar kod periimplantitisa od onog u parodontitisu, što bi također rezultiralo nešto drugačijim imunološkim odgovorom, stvar je brojnih rasprava. Implantati od titanija ili keramike imaju biokompatibilnu površinu, ali ne i biološku površinu. Za oseointegraciju trebali bi imati površinu nalik na spužvu velikog volumena. Međutim, ove površine, ako su izložene ili postanu dostupne bakterijama, nude savršene uvjete za njihovo razmnožavanje. Švicarska istraživačka skupina usporedila je upalnu reakciju s nakupljanjem plaka tijekom 21 dana na zubu i implantatu u eksperimentalnom modelu gingivitisa/mukozitisa s pomoću indeksa plaka i krvarenja i upalnih markera¹⁹. Iako nisu pronađene statistički značajne razlike u indeksu plaka između zuba i implantata, otkrivene su značajne razlike za gingivni indeks i upalne markere (aktivni matriks metaloproteinaza-8 i interleukin-1 β). Oba su bila značajno veća za implantate nego za zube unatoč vrlo sličnom nakupljanju plaka. To je vjerojatno zbog nedostatka parodontnog ligamenta na implantatima¹⁹.

O profilaksi periimplantitisa

Najvažniji stup trebao bi biti izbjegavanje periimplantitisa. Problematično je što je, baš kao i kod parodontitisa, periimplantitis rijetko uočljiv u početnoj fazi, uglavnom je bezbolan i pokazuje malo simptoma. Iz tog razloga pacijent nije u stanju napraviti samodijagnozu, što često dovodi do odgođene dijagnoze i ono što je još važnije, kasnog početka terapije. Ireverzibilni gubitak tkiva objašnjava lošu prognozu.

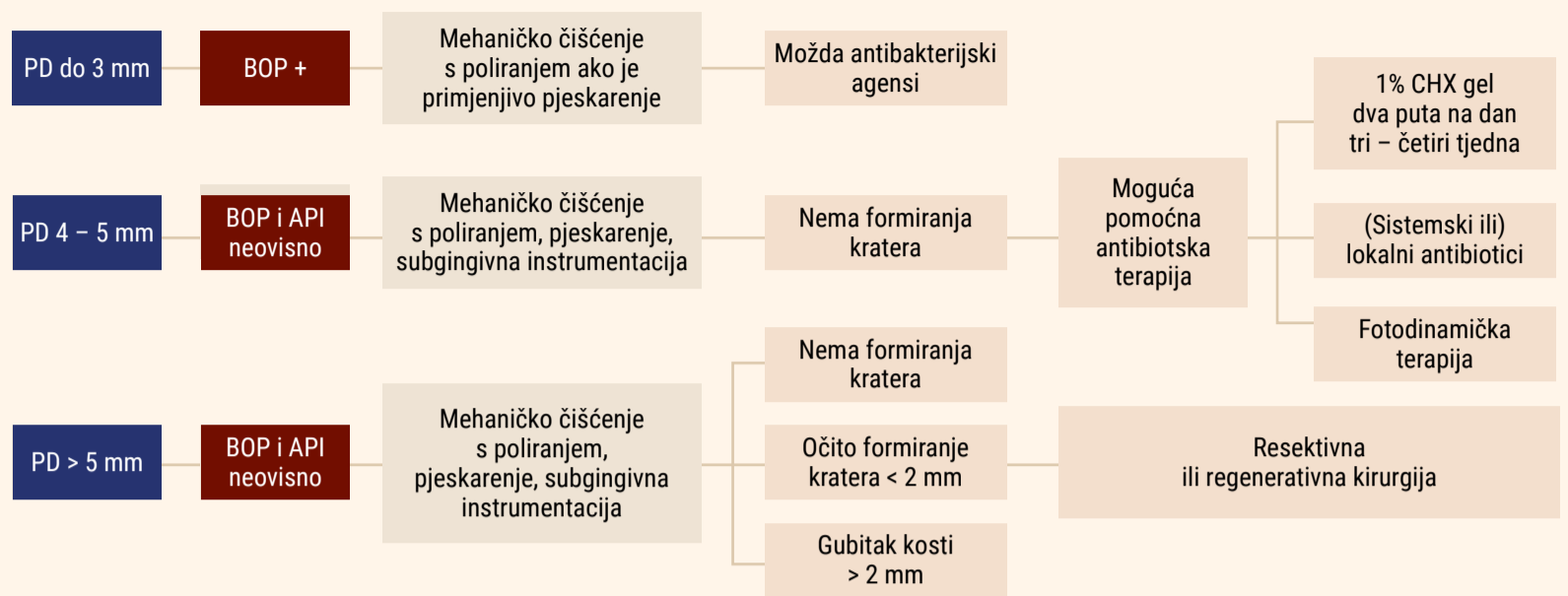

Slika 2. Sustavi za pješarenje niskoabrazivnim prahom (glicin i eritritol u prahu) nježno čiste.

Zbog toga treba dati prednost profilaksi s mjerama opreza, odnosno optimalnom njegom implantata i njegove suprastrukture. Profilaksa za implantate ne znači samo da se provode kontrolni pregledi s profilaktičkim mjerama svakih tri do šest mjeseci nego i optimalna poduka i motivacija za dobru oralnu higijenu kod kuće tijekom cijele godine¹².

Profilaktičke mjere kod kuće

Motiviranje pacijenata bojenjem zubi sredstvom za otkrivanje plaka dokazana je metoda. To omogućuje kliničaru da pacijentu pokaže gdje je potrebno poboljšati oralnu higijenu kod kuće. Ovdje se preporučuje upotreba interdentalnih četkica i objašnjenje njihove primjene (Slika 1.). Alternativno, na tržištu se nude mekane čačkalice. One su praktične i obično jeftinije, ali znanstveni podaci o ekvivalentnosti interdentalnim četkicama još nisu dostupni. Osim mehaničke kontrole biofilma kod kuće, kemijska kontrola biofilma može podržati mjere - posebno za pacijente koji ne mogu provoditi odgovarajuće čišćenje implantata²⁰. Ova smjernica razine S320 o "njezi kod kuće, kemijskoj kontroli biofilma" ističe pacijente s implantatima i implantoprotetskim radovima kao one s posebno visokim rizikom od upalnih promjena (gingivitis ili mukozitis). Dok se 0,1 do 0,2 % otopine klorheksidin-diglukonata preporučuju za kratkotrajno (14-dnevno) intenzivno smanjenje bakterija i uz to smanjenje akutnog upalnog događaja, tekućine za ispiranje usta koje sadrže 0,06 % klorheksidina, posebna formulacija eteričnih ulja, formulacija s aminofluoridom ili kositrovim fluoridom, ili formulacija s cetilpiridinijevim kloridom mogu podržati nedovoljnu mehaničku oralnu higijenu iz raznih razloga. Za implantate je također prikladna specifična primjena jednodostotnog klorheksidinskog gela. Redovito profesionalno mehaničko uklanjanje biofilma koje provode obučene osobe, kao i poboljšanje kontrole biofilma kod kuće temelj su uspjeha, i za prevenciju i u slučaju postojećeg periimplantitisa^{7,17,21-23}.



Slika 3. Terapijske mogućnosti kod periimplantitisa. PD = dubina sondiranja; BOP = krvarenje pri sondiranju; API = aproksimalni indeks plaka.

Profesionalne profilaktičke mjere

Osim ovih profilaktičkih mjera, kliničar mora identificirati sistemske i lokalne čimbenike rizika koji su spomenuti i barem dati poticaj za njihovo uklanjanje, što treba učiniti prije ugradnje implantata, ako je moguće^{8,17}. Kako bi potvrdili uspjeh, ali i bili u stanju prepoznati nužnost daljnjih terapijskih mjera, redovite kontrole uključujući mjerenja također su nezamjenjivi tijekom cijelog pacijentova života. Mjerenja, supragingivno i, prema potrebi, subgingivno čišćenje (struganje i poliranje korijena) treba izvoditi do četiri puta na godinu i treba ih provoditi u redovitim intervalima. Preporučuje se provjera kompletnog parodontološkog statusa barem jednom na godinu u slučaju šestomjesečnih intervala praćenja i najmanje dva puta na godinu u slučaju tromjesečnih intervala.

Osmišljavanje potporne terapije periimplantitisa

Dobra oralna higijena, kao i redovito, cjeloživotno praćenje u intervalima od tri do šest mjeseci ključ su dugoročnog uspjeha. Redovito bilježenje nalaza kako bi se utvrdio status oralne higijene i razina pričvrstka na implantatima osnova su otkrivanja promjena u ranoj fazi. Dio svakog termina u okviru

potporne terapije treba uključivati supragingivne mjere, kao i redovitu motivaciju i pouku pacijenata kako kod kuće kontrolirati biofilm. Ako je potrebno, dovoljno vremena treba posvetiti subgingivnoj instrumentaciji oko implantata. Neophodno čišćenje ne smije se izostaviti zbog straha od mogućeg oštećenja površine implantata. Mora se naći kompromis između zaštite implantata upotrebom nježnih instrumenata koji trebaju spriječiti duboke ogrebotine na njegovoj površini i temeljitog čišćenja.

Hrapave površine implantata pokazuju ne samo više biofilma nego i više patogene flore, dok površine koje su preglatke remete pričvršćivanje mekog tkiva i fibroblasti. Dakle, dobar balans između nakupljanja bakterija i adhezije mekog tkiva²³. Liječnik ima različite terapijske mogućnosti za subgingivno čišćenje. Nedavno su Schmidt i sur. proveli niz istraživanja da bi ispitali mogućnosti čišćenja za postizanje ravnoteže između bakterijske adhezije i adhezije mekog tkiva²⁴⁻²⁶.

Izvedeni su sljedeći zaključci:

- Ako je kiretiranje potrebno (tj. postoje radiološki vidljive naslage), treba upotrijebiti titanijske kirete umjesto konvencionalnih čeličnih kireta jer su mnogo nježnije prema titanijskim površinama.

- Ultrazvučni instrumenti s plastičnim premazom gotovo ne mijenjaju hrapavost površine, ali treba ih rezervirati za uklanjanje tvrdih naslaga.

- Uređaji za pjeskarenje niskoabrazivnim prahom (prašak glicina i eritritola) idealni su za uklanjanje biofilma. Na dubinama sondiranja do 5 mm moguće je čak ući u sulku. Na većim dubinama sondiranja treba upotrijebiti mlazne raspršivače (Slika 2.). Mlaz kod raspršivača odbija se bočno tako da ne ide apikalno i izbjegava se rizik od stvaranja emfizema.

Spomenuti pristupi (titanijске kirete, ultrazvučni instrumenti, pjeskarenje niskoabrazivnim prahom) nježni su prema površinama implantata, pokazuju dobre kliničke rezultate i međusobno se bitno ne razlikuju. Čelične kirete dovode do veće hrapavosti površine i stoga ih treba izbjegavati²⁴⁻²⁶. S obzirom na zube, klinički i mikrobiološki rezultati subgingivnog pjeskarenja za umjereno duboke džepove slični su onima kod ultrazvučnog tretmana²⁷. U usporedbi s konvencionalnim struganjem i poliranjem korijena, subgingivno pjeskarenje zapravo ima bolje rezultate u smislu svoje učinkovitosti u subgingivnom uklanjanju biofilma²⁸. Dobri rezultati subgingiv-

nog pjeskarenja također su dokazani za implantate s periimplantitisom⁸.

Učinkovitost ručnih instrumenata, pomoćnog pjeskarenja (glicinski prah) i ultrazvučnih strugača dokazana je kliničkim istraživanjima na implantatima sa značajnim poboljšanjem kliničkih parametara (osobito krvarenja nakon sondiranja)^{29,30}. Uklanjanje upalnih znakova treba biti primarni cilj svih postupaka^{17,31}. Osim toga, pored čišćenja individualna analiza rizika i, ako je moguće, otklanjanje rizika također mora biti dio održavanja nakon ugradnje implantata ako su se razvili patološki znakovi. To uključuje savjete o prestanku pušenja, ali i konzultacije s liječnikom ili internistom radi optimizacije kontrole dijabetesa koji može biti prisutan. Subgingivno čišćenje također se može nadopuniti u kontekstu reevaluacije ili potporne terapije mjerama antibakterijske terapije kao što su lokalni antibiotici, fotodinamička terapija i laser.

Što ako se periimplantitis ipak pojavi?

Ne postoji standardizirana shema terapije periimplantitisa, ali postoje prijedlozi terapije koji mogu biti korisni pri odlučivanju o daljnjem tijeku postupanja na individualnoj osnovi. Oni su prikazani na Slici 3. stablom odlučivanja i ukratko su objašnjeni u nastavku.

OGLAS

Cijenjeni partneri,
zahvaljujemo na ugodnoj suradnji u 2021. godini
te želimo Vama i Vašoj obitelji miran, sretan
i blagoslovljen Božić
te dobar početak 2022. godine!

Dental Kod