

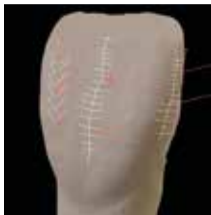DENTAL TRIBUNE

The World's Dental Newspaper 

PUBLISHED IN CROATIA, ISSN 1849-4862

www.dental-tribune.com

Srpanj 2022., br. 2



KLINIČKA PRAKSA

Površinska tekstura: Kako upotrebom horizontalnih i vertikalnih linija simulirati prirodni izgled zubi

Stranica 4



INTERVJU

Uredništvo časopisa Dental Tribune Croatia u razgovoru s mr. sc. Renata Kevilj Gospić: Aligneri su sadašnjost i budućnost ortodontije

Stranica 14



MENADŽMENT

Pitanje koje je danas aktualnije nego ikada i još uvijek izaziva polemiku na kongresima i stručnim skupovima - je li stomatologija biznis?

Stranica 30


Dentalna industrija slavi 100 godina IDS-a u 2023.

Autor: Dental Tribune International

KÖLN, Njemačka: Sljedeće godine Međunarodni dentalni sajam (IDS) proslavit će dvije obljetnice. Pored održavanja 40. vodećeg svjetskog sajma dentalne medicine od 14. do 18. ožujka 2023., organizatori se raduju 100. obljetnici sajma IDS. Punih 100 godina IDS u potpunosti reprezentira industriju, inovacije i tržišne trendove, omogućuje stalnu i otvorenu usporedbu performansi i na kraju, ali ne i najmanje važno, pretendira na poziciju najveće međunarodne industrijske platforme, što se desetljećima iznova potvrđuje.

Više od 30 godina IDS se održava na sajmu Koelnmesse u Kölnu. Godine 1992. Udruženje njemačke dentalne industrije povjerilo je sajmu Koelnmesse planiranje i provedbu događaja, koji je od tada glavna demonstracija najnovijih inovacija i tržišnih trendova u stomatologiji.

Unatoč izazovnim okolnostima za događaje velikih razmjera koji su proizašli iz pandemije bolesti COVID-19, IDS 2021. potvrdio je poziciju vodećeg dentalnog sajma na svijetu. Održan u rujnu, šest mjeseci kasnije nego inače, događaj je privukao oko 23.000 posjetitelja iz 114 zemalja. Od ovih posjetitelja, oko 57 % došlo je iz inozemstva, iz Europe, uglavnom Italije, Francuske, Nizozemske i zemalja istočne Europe, kao i s Bliskog istoka i drugih zemalja u



Međunarodni dentalni sajam održava se svake dvije godine u Kölnu u Njemačkoj. Godine 2021. morao je biti odgođen - prvi put u svojoj dugoj povijesti - za jesen zbog pandemije bolesti COVID-19. (Slika: Koelnmesse)

inozemstvu. Na bruto izložbenom prostoru od 115.000 m² sudjelovalo je ukupno 830 tvrtki iz 59 zemalja.

U 2023. godini, izložba će se ponovo održati u sedam dvorana. Iako nisu objavljeni konkretni brojevi, Koelnmesse je naveo da je od tvrtki primio brojne upite za rezerve

štandova. Tvrtke koje su se registrirale do službenog roka za registraciju krajem ožujka već su dobile potvrdu za sudjelovanje i uključene su u početno planiranje rasporeda, naveli su organizatori. Omogućavanjem online registracije u veljači dat je početak jubilarnog izdanja najvećeg svjetskog

sajma stomatologije i dentalne tehnologije.

U suradnji sa svojim njemačkim partnerom, OEMUS MEDIA, Dental Tribune International (DTI) objavit će još jedno posvećeno dnevno sajamsko izdanje za IDS. List je već dva desetljeća pouzdan partner izlagača na IDS-u i sve-

obuhvatan izvor vijesti za posjetitelje sajma. Osim toga, DTI će stomatološkim profesionalcima pružiti najvažnije informacije koje vode do IDS-a, kao i opsežne prijenose uživo iz Kölna na svojoj specijaliziranoj internetskoj stranici, international-dental-show.dental-tribune.com.

Oglas

PREMIUM PAKET ZA PRETPLATNIKE

Tiskano
+ online izdanje
4 izdanja
godišnje

2
boda HKDM

Dodatne
pogodnosti
i popusti



DENTAL TRIBUNE
The World's Dental Newspaper - Croatian Edition

Jednim klikom do pretplate za 2021. godinu na www.dentalmedia.hr

Potpisnici Minamatske konvencije dodatno jačaju pristup postupnom smanjivanju upotrebe dentalnog amalgama

Izvor: Dental Tribune International

ŽENEVA, Švicarska: Do danas je više od 100 zemalja ratificiralo Minamatsku konvenciju o živi, globalni ugovor za suzbijanje utjecaja žive na okoliš i zdravlje ljudi. Potpisnici konvencije nedavno su odbili kontroverzni prijedlog izaslanstva afričke regije za potpunu zabranu dentalnog amalgama i umjesto toga odobrili su dvije nove odredbe koje dodaju ograničenja upotrebi žive u pristupu postupnog smanjenja.

Tijekom drugog segmenta sastanka Konferencije stranaka Minamatske konvencije o živi krajem ožujka ograničenja upotrebe žive odobrili su stomatolozi i kod pacijenata mlađih od 15 godina, kao i kod trudnica ili dojilja, umjesto da podrže sveobuhvatnu zabranu dentalnog amalgama.

Iako postoje alternative bez žive, klinički, ekonomski i praktično, one su još uvijek manje nego optimalne. Stoga je potrebno kontinuirano ulaganje kako bi se ubrzao razvoj inovativnih restaurativnih materijala, povećala njihova trajnost i pristupačnost te da bi se iz laboratorija premjestili na tržište. Ako se to ne učini, doktori dentalne medicine svjedočit će negativnom utjecaju na pružanje kvalitetnog liječenja karijesa i povećanju vađenja zuba, što prijeti povećanjem nejednakosti u oralnoj zdravstvenoj skrbi. Također su potrebni dokazi o utjecaju novih restaurativnih materijala na zdravlje i okoliš.

Budući da ne postoji rješenje za svaku situaciju s kojom se stranke susreću dok provode pristup postupnog smanjenja, organizacije poput Svjetske stomatološke federacije (FDI) naglašavaju važ-



Geoff. Shutterstock

Ukinuti amalgamski ispuni kod pacijenata mlađih od 15 godina, trudnica i dojilja

nost prilagodbe strategija nacionalnim kontekstima i u skladu s II. dijelom Dodatka A konvencije. Odjeljak na koji se poziva propisuje da svi napori da se postupno smanji upotreba dentalnog amalgama trebaju uzeti u obzir relevantne međunarodne smjernice i lokalne okolnosti te da strane

moraju usvojiti najmanje dvije od devet mjera. Mjere uključuju promicanje politika koje favoriziraju alternative amalgama, potiču istraživanje i razvoj kvalitetnih restaurativnih materijala bez žive u dentalnoj medicini i utvrđivanje nacionalnih ciljeva za promicanje oralnog zdravlja.

Da bi se dobro pripremile za sljedeći sastanak u Ženevi u Švicarskoj 2023. godine, preporučuje se da stranke rade zajedno sa svojim ministarstvima okoliša, ministarstvima zdravlja, nacionalnim stomatološkim udrugama i predstavnicima struke kako bi razumjeli izazove i izvedivost bilo kojeg preporučenog pristupa.

Svjetska zdravstvena organizacija navodi da bi uspostava nacionalnog koordinacijskog odbora pod vodstvom resornog ministarstva okoliša i ministarstva zdravstva mogla stvoriti okruženje pogodno za izgradnju konsenzusa za zdravstveni sektor.

Riječ urednice



UREDNIKA:
Izv. prof. dr. sc. Slađana Milardović, dr. med. dent. spec. stom. protetike

Zavod za fiksnu protetiku
Stomatološki fakultet
Sveučilišta u Zagrebu
e-mail: milardovic@sfzg.hr

Možda ćete nakratko zastati kada uzmete novi broj Dental Tribunea u ruke, ali to smo i dalje mi – samo u novom vizualnom ruhu!

S vremena na vrijeme dobro je prekinuti ustaljenu rutinu i napraviti neku promjenu. Ako je ikada postojalo savršeno vrijeme za promjene, onda je to sada. Odavno se zna da vremena poremećaja i tranzicije ujedno stvaraju i nove prilike za rast i nove početke. „Poremećaji“ se mogu pojaviti u mnogim oblicima, a događaju se kada nas život izbaci iz naše svakodnevne rutine. To može biti preseljenje u novi grad, početak novog posla, vjen-

čanje, rađanje djeteta ili razvod. A za mnoge od nas nikada nije bilo većeg poremećaja u životu od pandemije koja je promijenila način na koji radimo, jedemo, dišemo, spavamo i vježbamo, pa čak i kako se družimo s prijateljima i obitelji.

Ovaj novi početak zaista je velika prilika. Najskloniji smo napraviti značajne promjene oko „vremenskih orijentira“ – onih trenutaka koje prirodno povezujemo s novim početkom. Nova godina najočitiiji je vremenski orijentir u našim životima, ali i rođendani, početak proljeća, početak nove školske godine, čak i početak

tjedna ili prvi u mjesecu, sve su to vremenski orijentiri koji stvaraju psihološke prilike za promjene.

Ako još niste razmišljali o tome čime biste mogli osvježiti svoju ustaljenu rutinu, možda je upravo nadolazeći godišnji odmor pravo vrijeme za to. Dizanjem temperature sve više pada motivacija za rad, a proporcionalno tomu raste želja za promatranjem horizonta gdje se spajaju nebo i more. I upravo nakon punjenja baterija takvim prizorima, vraćamo se najesen s novom energijom za novi početak! Želimo vam ugodan ljetni odmor!

IMPRINT INTERNATIONAL HEADQUARTERS

PUBLISHER AND CHIEF EXECUTIVE OFFICER: Torsten OEMUS
CHIEF CONTENT OFFICER: Claudia Duschek
Dental Tribune International GmbH
Holbeinstr. 29, 04229 Leipzig, Germany
Tel.: +49 341 4847 4302
Fax: +49 341 4847 4173
General requests: info@dental-tribune.com
Sales requests: mediasales@dental-tribune.com
www.dental-tribune.com

Material from Dental Tribune International GmbH that has been reprinted or translated and reprinted in this issue is copyrighted by Dental Tribune International GmbH. Such material must be published with the permission of Dental Tribune International GmbH. Dental Tribune is a trademark of Dental Tribune International GmbH.

All rights reserved. © 2022 Dental Tribune International GmbH. Reproduction in any manner in any language, in whole or in part, without the prior written permission of Dental Tribune International GmbH is expressly prohibited.

Dental Tribune International GmbH makes every effort to report clinical information and manufacturers' product news accurately but cannot assume responsibility for the validity of product claims or for typographical errors. The publisher also does not assume responsibility for product names, claims or statements made by advertisers. Opinions expressed by authors are their own and may not reflect those of Dental Tribune International GmbH

dti Dental Tribune International

CROATIAN EDITION

VLASNIK LICENCE:
Dental Media Grupa d.o.o.
I. G. Kovačića 15a, 10410 Velika Gorica

IZDAVAČ:
Dental Media Grupa d.o.o.
Tel.: +385 91 637 0042,
www.dentalmedia.hr
info@dentalmedia.hr

DIREKTOR:
Sanela Drobniak, dipl.oec.

GLAVNI UREDNIK:
Izv. prof. dr. sc. Slađana Milardović, dr. med. dent.

GRAFIKA:
PixArt

PRIJEVOD:
Izv. prof. dr. sc. Slađana Milardović, dr. med. dent.

LEKTOR:
Jasmina Škoda, prof. hr. jezika i književnosti

MARKETING:
Dental Media Grupa d.o.o.

TISAK:
Radin print d.o.o.
Sljedeće izdanje Dental Tribune-a izlazi u listopadu 2022. godine

VLASNIČKA STRUKTURA

TVRTKA, NAKLADNIK:
Dental Media Grupa d.o.o.

MATIČNI BROJ: 02293749

OIB: 82547088036

ODGOVORNA OSOBA NAKLADNIKA:
Sanela Drobniak, dipl.oec.

SJEDIŠTE NAKLADNIKA:
I. G. Kovačića 15a, 10410 Velika Gorica

TELEFON I TELEFAKS NAKLADNIKA:
Tel.: +385 91 637 0042

E-POŠTA I WEB-STRANICA NAKLADNIKA:
info@dentalmedia.hr
www.dentalmedia.hr

VLASNIK NAKLADNIKA I POSTOTAK UDJELA U VLASNIŠTVU:
Dental Media Grupa d.o.o., 100% vlasništvo

NAZIV MEDIJA:
Dental Tribune International

VRSTA MEDIJA:
Tiskani

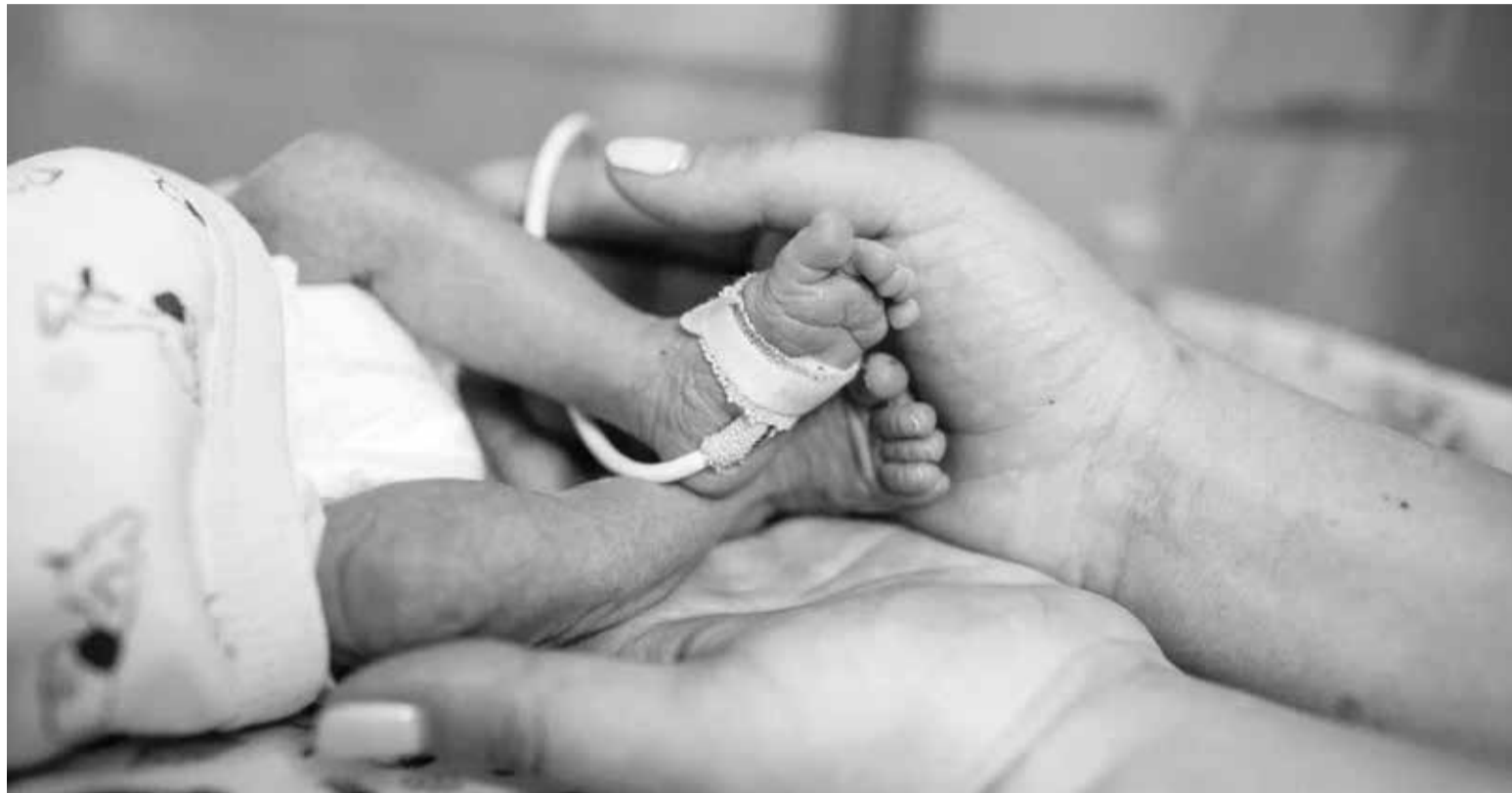Žvakaća guma sa ksilitolom smanjuje rizik od prijevremenog poroda

Autor: Franziska Beier, Dental Tribune International

HOUSTON, Malavi: Istraživanja su pokazala vezu između parodontološke bolesti majke i prijevremenog poroda prije 37. tjedna trudnoće. Međutim, struganje i poliranje korijena u trudnica u randomiziranim istraživanjima nije se pokazalo učinkovitim u sprječavanju prijevremenog poroda unatoč poboljšanju parodontitisa. Nedavno provedeno multicentrično randomizirano kontrolirano istraživanje u SAD-u i Malaviju ispitalo je učinak drukčije intervencije: žvakaće gume koja sadrži ksilitol, koja je poznata po smanjenju incidencije karijesa. Utvrđeno je da svakodnevna upotreba žvakaće gume prije ili u ranoj trudnoći značajno smanjuje broj prijevremenih porođaja.

Istraživanje, najveće te vrste, uključivalo je 9670 žena iz osam zdravstvenih centara u Malaviju - državi s najvećom poznatom stopom prijevremenih porođaja (18,1 na 100 rođenih) - i provodilo se tijekom šest godina. Svih osam zdravstvenih centara dodatno je promoviralo svakodnevnu upotrebu žvakaćih guma sa ksilitolom.

Istraživački tim otkrio je da dnevno žvakanje žvakaćih guma sa ksilitolom značajno smanjuje rizik od prijevremenog porođaja (12,6 % u usporedbi sa 16,5 % u kontrolnoj skupini) i time smanjuje vjerojatnost porođajne težine manje od 2,5 kg (8,9 % u usporedbi s 12,9 %).



Kristina Bressolova_Shutterstock

„Upotreba žvakaće gume sa ksilitolom kao intervencija prije 20. tjedna trudnoće smanjila je prijevremene porođaje, a posebno kasnih prijevremenih porođaja između 34 i 37 tjedana trudnoće“, komentirala je glavna autorica dr. Kjersti Aagaard, predstojnica klinike za porodništvo i ginekologiju Dječje bolnice u Teksasu u priopćenju za javnost.

Dodala je: „Ono po čemu je naše istraživanje jedinstveno je da smo

upotrijebili dostupno, jeftino i ukusno sredstvo da bismo smanjili rizik od preranog rađanja ili premale bebe. Iza izbora žvakaće gume sa ksilitolom radi poboljšanja oralnog zdravlja krije se prava znanost i naš novi pristup u kojem se pokušava poboljšati ishod trudnoće je uzbudljiv.“

Prema dr. Aagaard, rezultati su u skladu s dugotrajnim dokazima koji povezuju status oralnog zdravlja s prijevremenim porođajima. U budu-

nosti bi istraživači željeli provesti slična istraživanja u drugim dijelovima svijeta, uključujući i SAD, i utvrditi mogu li se rezultati istraživanja reproducirati u postavkama gdje postoji manja učestalost prijevremeno rođenih vezano uz oralno zdravlje.

Prema Svjetskoj zdravstvenoj organizaciji oko 15 milijuna beba, što je više od jednog na deset poroda, rađa se prerano svake godine. Prijevremeno rođene bebe imaju veći

rizik od smrti ubrzo nakon rođenja ili patnje od cjeloživotnih zdravstvenih problema.

Istraživanje je predstavljeno na godišnjoj skupštini Društva za maternalno-fetalnu medicinu. Sažetak istraživanja pod nazivom „LB 1: PPaX: Cluster randomized trial of xylitol chewing gum on prevention of preterm birth in Malawi“ objavljen je online u dodatku časopisa *American Journal of Obstetrics and Gynecology* u siječnju 2022.

Oglas

EODC v4.0 - European Online Dental Kongres

Nakon prethodna tri, iznimno uspješna online kongresa, pripremamo EODC v4.0 - European Online Dental kongres za 22./23. listopada 2022, Hotel Mona Plaza, Beograd, Srbija. Službeni jezik EODC v4.0 bit će engleski.

Hibridni koncept ovogodišnjeg događaja podrazumijeva da će većina predavanja biti uživo s publikom prisutnom na licu mjesta, dok će neka predavanja ići online preko naše internetske platforme.

Kompletan program EODC v4.0 (uživo i online) bit će dostupan tijekom Kongresa putem striminga uživo, tako da će gledatelji moći pratiti sva predavanja bez obzira na to gdje se nalaze u tom trenutku.

EODC v4.0 nastavlja uspješno partnerstvo sa Stomatološkom komorom Srbije, tako da će se naš kongres održati zajedno s 21. Kongresom stomatologa Srbije, koji će se održati 20. i 21.10.2022 na istom mjestu, s predavanjima uglavnom na srpskom jeziku.

EODC v4.0 uključivat će predavanja dvadesetak međunarodno priznatih i poznatih predavača. Osim predavanja, EODC će obuhvatiti više atraktivnih radionica, kao i usmene prezentacije iz raznih područja suvremene stomatologije.

Naglašavamo da je u tijeku akreditacija za Kontinuiranu medicinsku edukaciju kod Zdravstvenog Saveta

Srbije, kao i kod ADA-e (American Dental Association), čime će svi sudionici EODC-a ostvariti pravo na stjecanje odgovarajućeg broja bodova za kontinuiranu edukaciju.

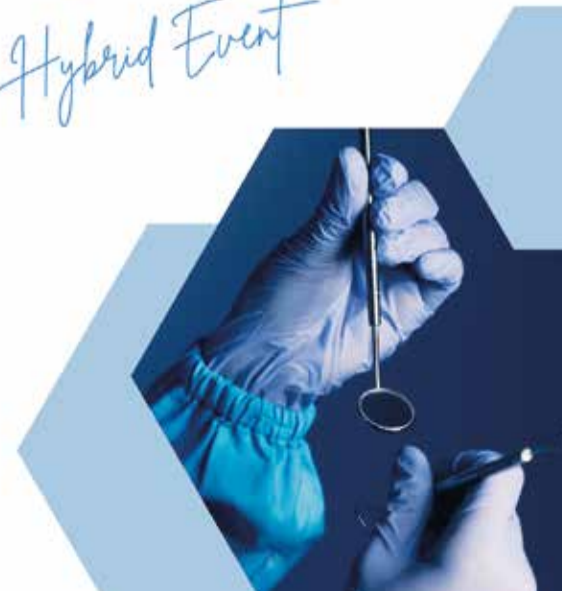Dodatne informacije (koje će se pravovremeno ažurirati) možete dobiti na <https://eodc4.ic-europe.com/> ili skeniranjem QR koda iz ovog teksta.

Pozivamo Vas da nam se pridružite u listopadu u Beogradu i da uz ugodno druženje proširite svoja profesionalna znanja i vještine! Dobro došli!



October 22nd, 23rd,
Hotel Mona Plaza
Belgrade, Serbia

Hybrid Event



Površinska tekstura: upotreba horizontalnih i vertikalnih linija za simulaciju prirodnog izgleda zubi

Teorija i tehnički postupak stvaranja linija

Autor: Giuseppe Romeo

Uvod

Izgled površine zuba uvijek je uvjetovan površinama susjednih zubi. Gladak zub blizu zuba s izraženijom teksturom stvorit će kontrast u kojem će grublji zub izgledati tamnije od glađeg zuba. Tekstura površine je integralno optičko svojstvo keramičkog materijala i igra važnu ulogu u poboljšanju estetskog izgleda protetskog rada. Oblik dakle sadrži funkciju, boju i površinu keramičkog materijala.

Svjetlina, hrapavost i kvaliteta obilježja integriranih u površinu zuba utječu na lom svjetlosti koji se može mijenjati prema njihovu rasporedu. Linije koje prelaze preko površine zuba nemaju isti smjer (Slika 1). One su horizontalne, vertikalne i kose; ponekad neka može imati kombinaciju ovih karakteristika čime se poboljšava izgled vestibularne plohe. Zub koji ima istu vestibularnu konfiguraciju, ali različite linije na površini ima različit izgled i kontinuirano se mijenja u estetskom smislu (Slika 2).

To pokazuje važnost teksture i zašto je dobro ručno zaglađivanje površine nakon glaziranja keramike kako bi se dobila odgovarajuća tekstura za optimalan estetski rezultat. Tekstura se može stvoriti debljim ili suptilnijim linijama: kombinacija ovih debljina omogućuje promjenjiv izgled teksture na cijeloj površini zuba (Slike 3 do 5).

Na temelju dizajna površinskih linija može se stvoriti iluzija različite veličine zuba. Produžene vertikalne linije simuliraju duljinu; kratke ističu širinu zuba. Ove linije mogu biti međusobno vrlo blizu ili udaljenije čime mijenjaju izgled zuba u vizualnoj iluziji (Slike 6 i 7). Horizontalne linije simuliraju progresivnu varijaciju udaljenosti, dok kose linije mijenjaju perspektivu zuba. Točke na površini zuba stvaraju statički učinak, a valovite i kratke vertikalne linije stvaraju dinamički vizualni učinak. U slučaju cirkumferentnog dizajna, horizontalna linija je dublja u cervikalnoj trećini zuba i površnija u incizalnom području (Slike 8 do 12).

Razmotrivši različite teorije o površinskim karakteristikama zuba, obratimo pozornost na tehničku izvedbu. S laboratorijskim nasadnikom pri maloj brzini vertikalne linije se prve kreiraju na površini zuba koničnim svrdlom, a zatim

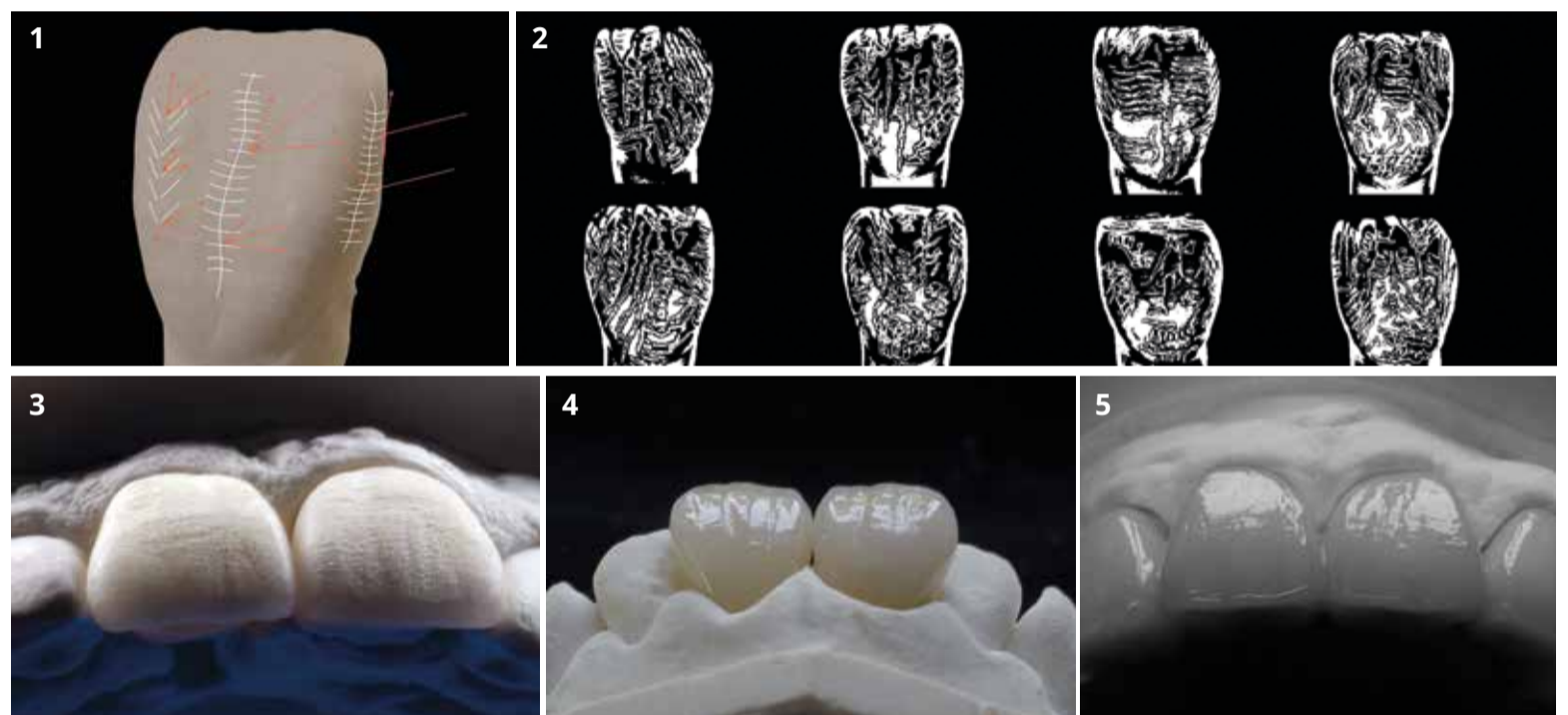
horizontalne linije odmah ocrta- vaju sinteriranim cilindričnim svrdlom. U sljedećem koraku, površina zuba označava se obrnuto koničnim svrdlom stvarajući pojedinačne horizontalne linije s određenom međusobnom udaljenosti. Ostale tanje linije zatim se izrađen na vestibularnoj površini brzim nastavkom za stvaranje kontrasta.

Zatim se cijelo područje najprije obrađuje kamenčićima, a zatim gumicama da bi se dobila konkavna i konveksna površina koja restauraciji daje prirodnost. Nakon ovih koraka, keramički zubi spremni su za glaziranje, a zatim ručno poliranje kako bi se postigla željena tekstura za simulaciju prirodnog izgleda (Slike 13 do 23).

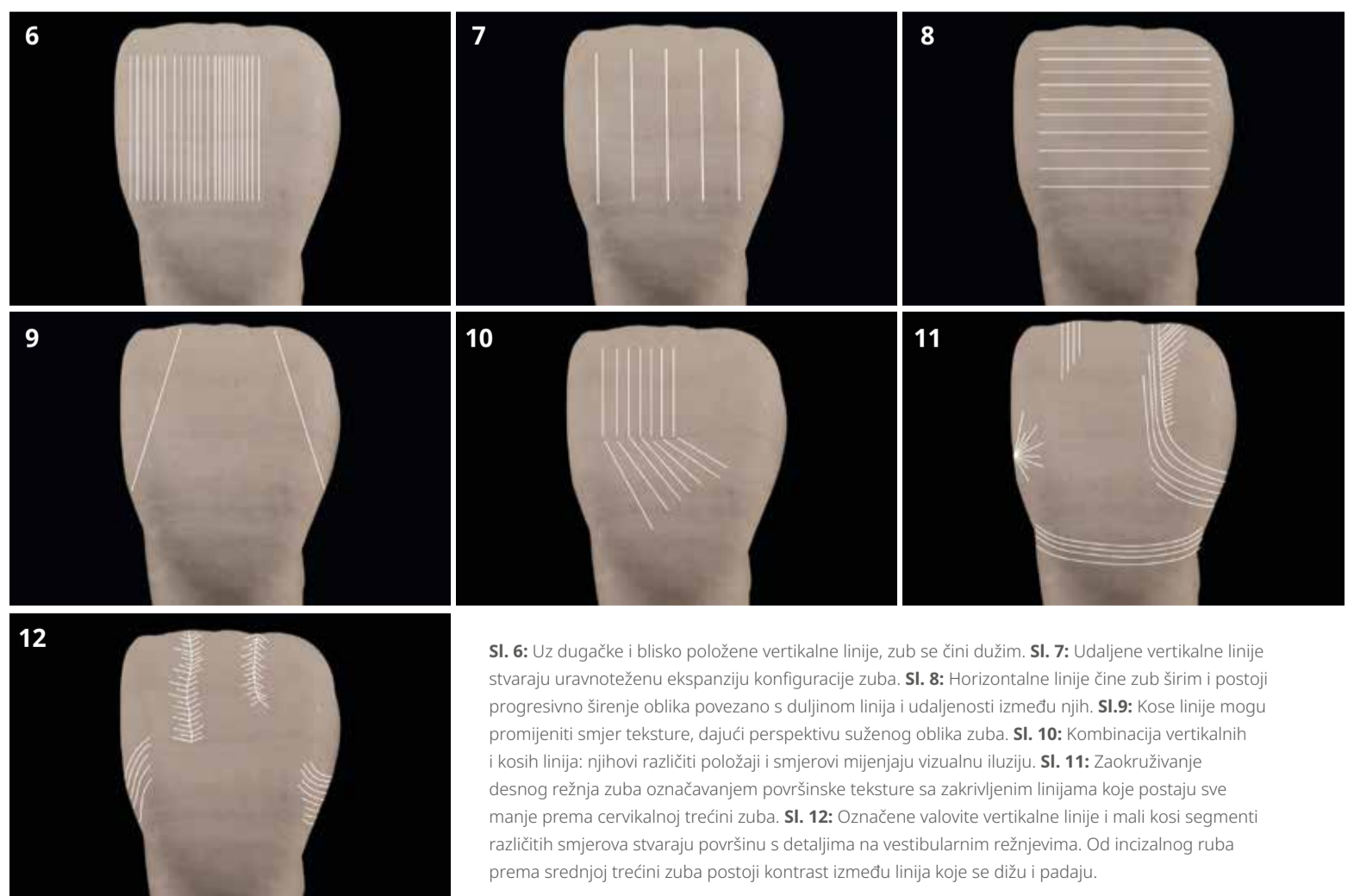
Svi rubovi nadomjestaka obrađuju se pod stereomikroskopom kako bi se postigao precizan dosjed, čime se stvara nadomjestak koja dugoročno zadržava svoju estetsku i funkcijsku vrijednost. Ljuske se tijekom postupka prilagodbe isprobavaju s pomoću crvene paste na radnom bataljku kako bi se pronašle odgovarajuće

kontaktne točke. To omogućuje bolju stabilizaciju položaja ljustaka kada se postavljaju u usta. Nadalje, ova rubna preciznost i stabilizacija ljustaka olakšavaju kliničaru da brzo pronađe pravilan položaj nadomjeska u ustima bez nagiba (Slike 24 do 26).

Nastavak na stranici 6. →



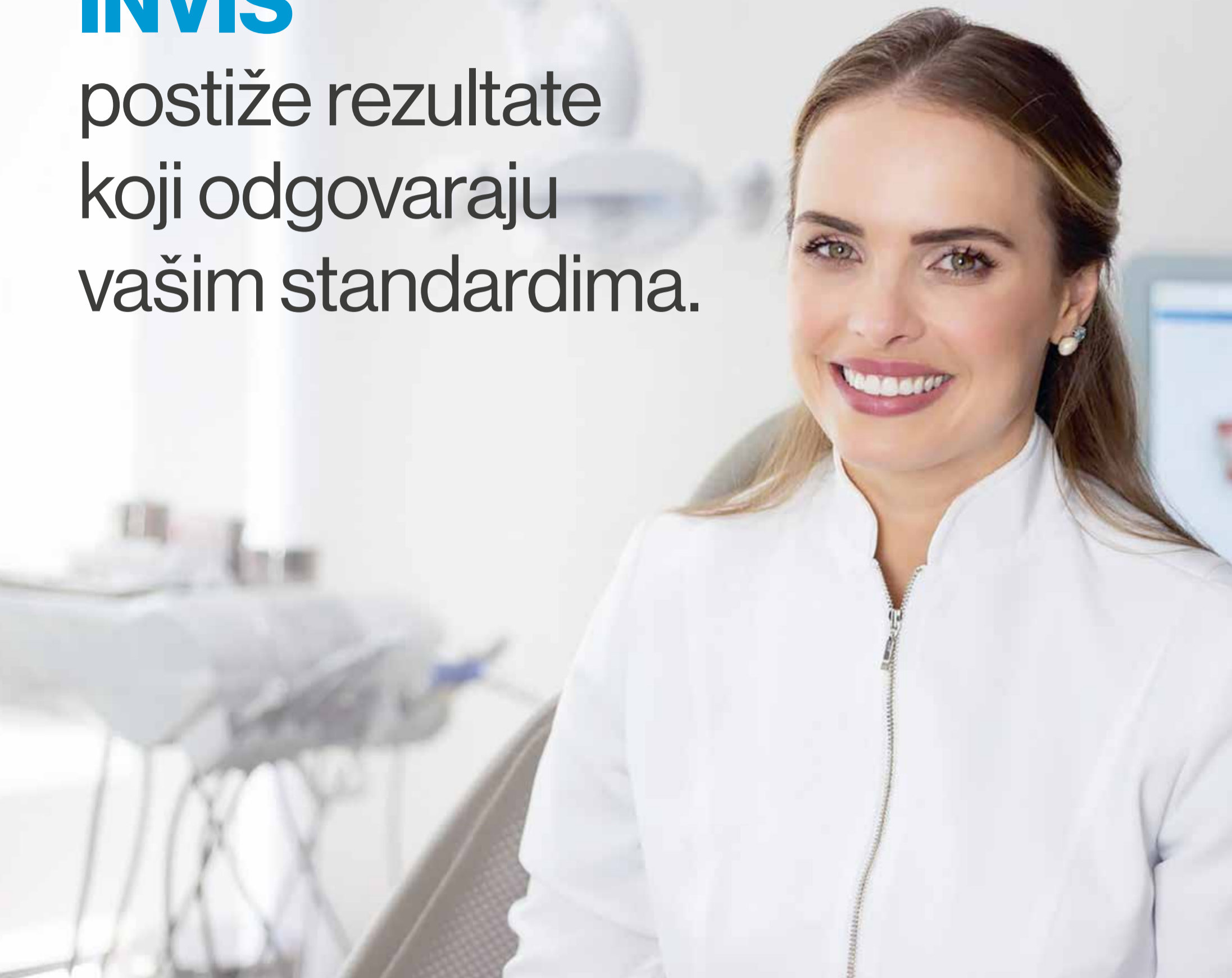SI. 1: Smjerovi svjetlosnog snopa fenomena loma i refleksije. SI. 2: Zubi istog oblika i različite teksture imaju više aspekata. Konkavne i konveksne površine zubi spojene linijama različitih smjerova omogućuju različite kombinacije željene teksture. SI. 3, 4 i 5: Ista tehnika stvaranja linija na različitim materijalima: keramičkim i akrilatnim zubima.



SI. 6: Uz dugačke i blisko položene vertikalne linije, zub se čini dužim. SI. 7: Udaljene vertikalne linije stvaraju uravnoteženu ekspanziju konfiguracije zuba. SI. 8: Horizontalne linije čine zub širim i postoji progresivno širenje oblika povezano s duljinom linija i udaljenosti između njih. SI. 9: Kose linije mogu promijeniti smjer teksture, dajući perspektivu suženog oblika zuba. SI. 10: Kombinacija vertikalnih i kosih linija: njihovi različiti položaji i smjerovi mijenjaju vizualnu iluziju. SI. 11: Zaokruživanje desnog režnja zuba označavanjem površinske teksture sa zakrivljenim linijama koje postaju sve manje prema cervikalnoj trećini zuba. SI. 12: Označene valovite vertikalne linije i mali kosi segmenti različitih smjerova stvaraju površinu s detaljima na vestibularnim režnjevima. Od incizalnog ruba prema srednjoj trećini zuba postoji kontrast između linija koje se dižu i padaju.

INVIS

postiže rezultate
koji odgovaraju
vašim standardima.



Vi i vaši pacijenti sada možete imati još viša očekivanja.

Invisalign je najpoznatiji brend za potencijalne ortodontske pacijente*. Invisalign nudi preciznost, pouzdanost i predvidivost, a postignuti rezultati jednaki su rezultatima postignutima fiksnim ili mobilnim aparatićima za zube.**

[Posjeti Invisalign.hr već danas.](https://www.invisalign.hr)

* Podaci društva Align Technology (korisnici u listopadu/studenom 2017.)

** Na slijepoj recenziji 30 okončanih slučajeva koji su imali isti inicijalni PAR indeks (prosječni PAR indeks=17), odraslih osoba i adolescenata, više od 3 profesora ortodontije s više od 25 godina iskustva ocijenilo je da su rezultati liječenja bili ekvivalentni na slijepoj procjeni koristeći ocjene od 1 do 10, gdje je 1 bilo „nisko“, a 10 „visoko“ (prozirni aligeneri Invisalign (količina:30) srednja ocjena 5,3, fiksni aparatić za zube (količina: 30) srednja ocjena 4,7, P=0,131).

Unutarnja tekstura

Unutarnja tekstura stvara se nakon prvog pečenja keramike. Prvi korak ovog postupka izvodi se kistom tijekom postupka nanošenja slojeva keramike. Na vestibularnoj površini zuba stvara se nekoliko horizontalnih i vertikalnih linija s nepravilnim područjima. Keramički objekt u ovom je trenutku spreman za prvo pečenje, a nakon završetka pečenja stvaraju se ostale linije i površin-

ski detalji s pomoću svrdla kako bi se naglasila kvaliteta unutarnje teksture.

Unutarnja tekstura izgleda drugačije od vanjske. Kombinacija ove dvije različite kvalitete i dizajna teksture omogućit će dinamičku refrakciju i refleksiju svjetlosti kada ona prodire u keramički materijal. Ova tehnika daje prirodniji izgled keramičkom nadomjesku (Slike 27 do 31).

Rasprava

Površinska tekstura može poboljšati morfološki izgled nadomjeska orijentacijom linija. Vertikalno i horizontalno orijentirane linije na površini mogu odrediti različite detalje izgleda i veličine zuba. I vertikalne i horizontalne linije u kombinaciji poboljšat će opću anatomiju zuba stvaranjem dinamičke teksture. Zlatni ili srebrni prah olakšava prepoznavanje prirodnih povr-

šinskih karakteristika i naknadno oponašanje površinske teksture. Kombinacija dizajna unutarnje i vanjske površinske teksture izravno utječe na refleksiju, lom i prijenos svjetlosti.

Zahvala

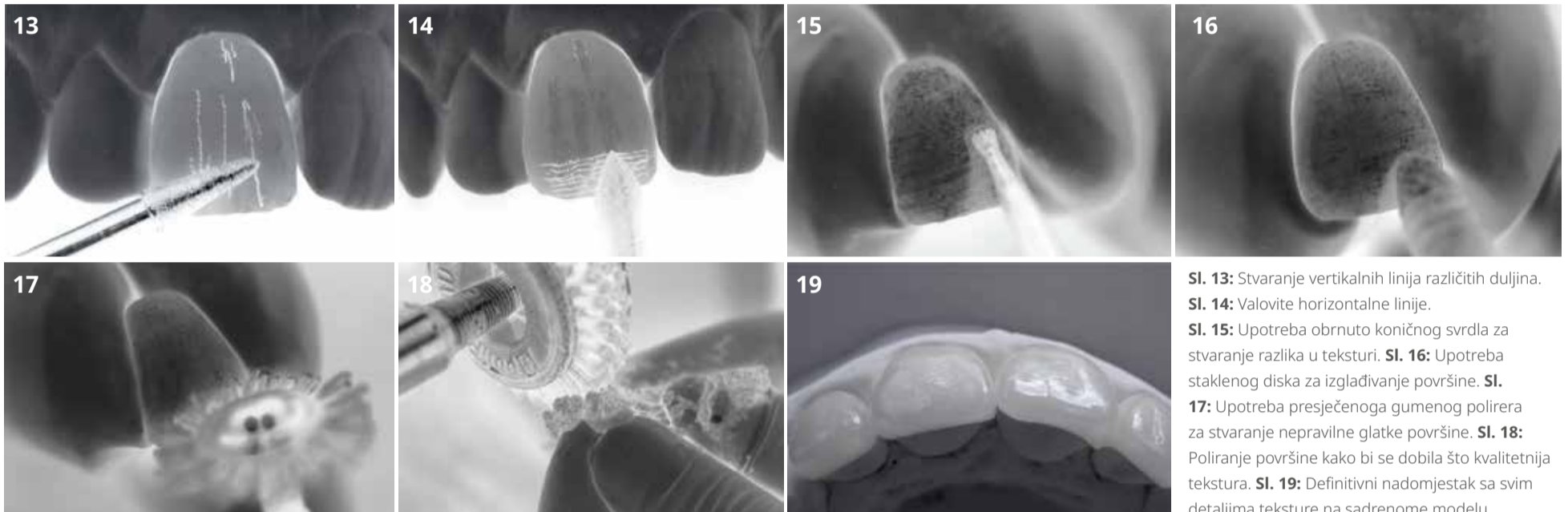
Autor želi zahvaliti dr. Domenicu Massironiju, dr. Alessandru Contiju i dr. Eriku Janu Mutsu za kliničku izvedbu.



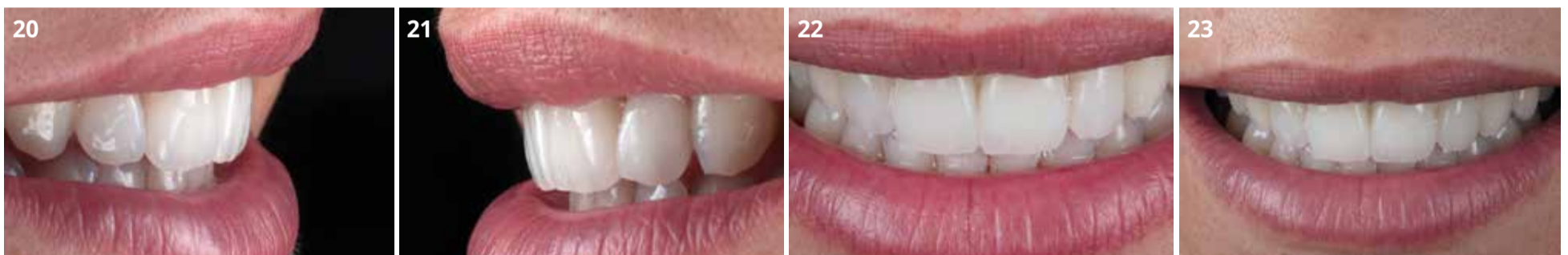O AUTORU: Giuseppe Romeo je majstor dentalne tehnike i radi u Centru za oralni dizajn u Torinu, Italija.

Također je klinički asistent na Odsjeku za restaurativne znanosti Stomatološkog fakulteta Herman Ostrow Sveučilišta Southern Kalifornija u Los Angelesu, SAD.

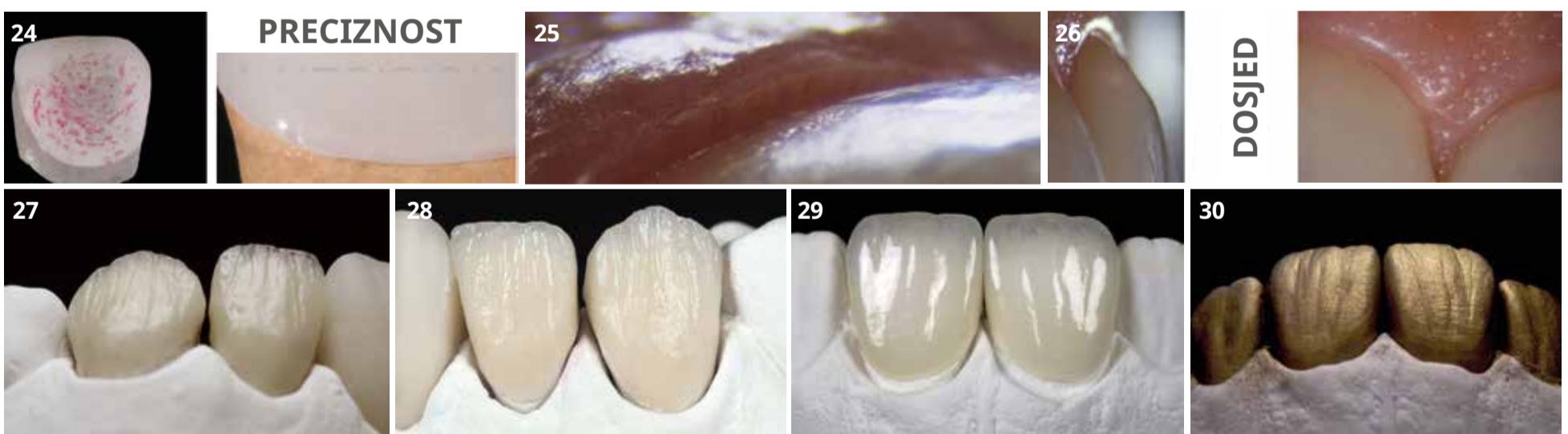
Napomena: Rad je izvorno objavljen u časopisu CAD/CAM--international magazine of dental laboratories vol. 13, issue 1/2022.



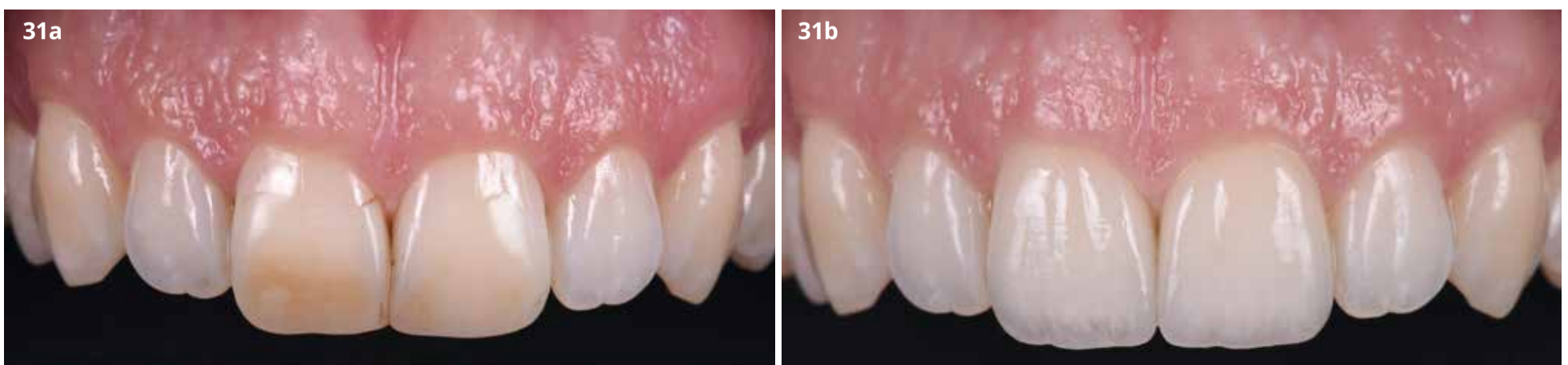
SI. 13: Stvaranje vertikalnih linija različitih duljina. **SI. 14:** Valovite horizontalne linije. **SI. 15:** Upotreba obrnuto koničnog svrdla za stvaranje razlika u teksturi. **SI. 16:** Upotreba staklenog diska za izgladivanje površine. **SI. 17:** Upotreba presječenoga gumenog polirera za stvaranje nepravilne glatke površine. **SI. 18:** Poliranje površine kako bi se dobila što kvalitetnija tekstura. **SI. 19:** Definitivni nadomjestak sa svim detaljima teksture na sadrenome modelu.

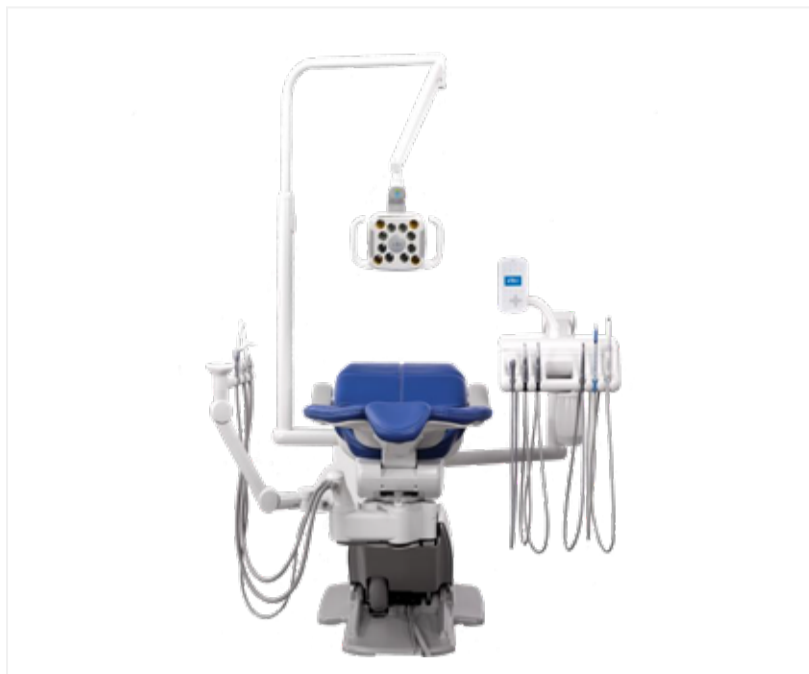

SI. 20, 21, 22 i 23: Definitivni nadomjestak sa svim detaljima teksture u ustima.

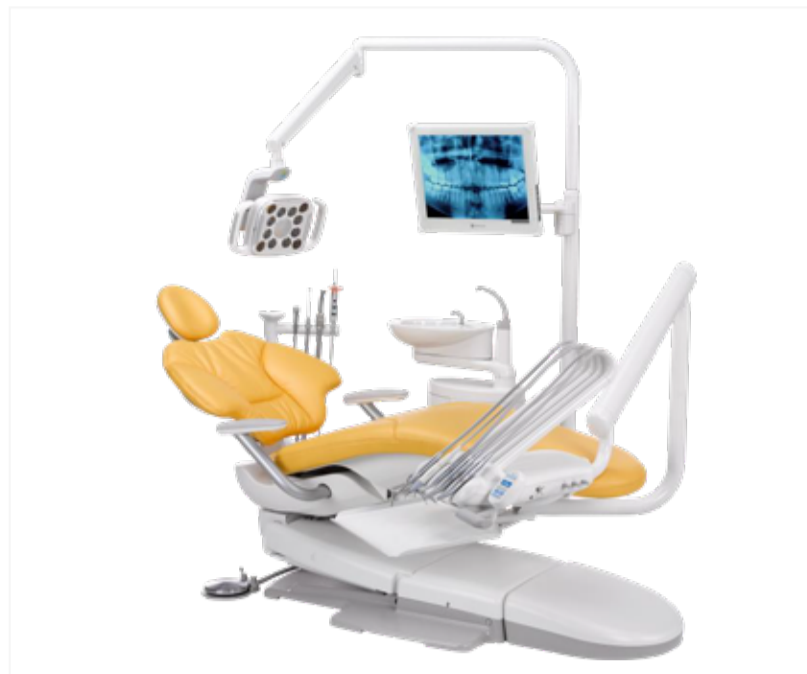

SI. 24: Rubna preciznost ljuske prilagođene bataljku radnog modela. **SI. 25. i 26:** Rubna preciznost u ustima. **SI. 27. i 28:** Unutarnja tekstura. **SI. 29:** Keramički nadomjestci dovršeni manualnim postupcima stvaranja vanjske teksture. **SI. 30:** Vanjska tekstura prikazana zlatnim prahom i detalji površine. **SI. 31a i 31b:** Slike zubi 11 i 21 prije i nakon terapije.






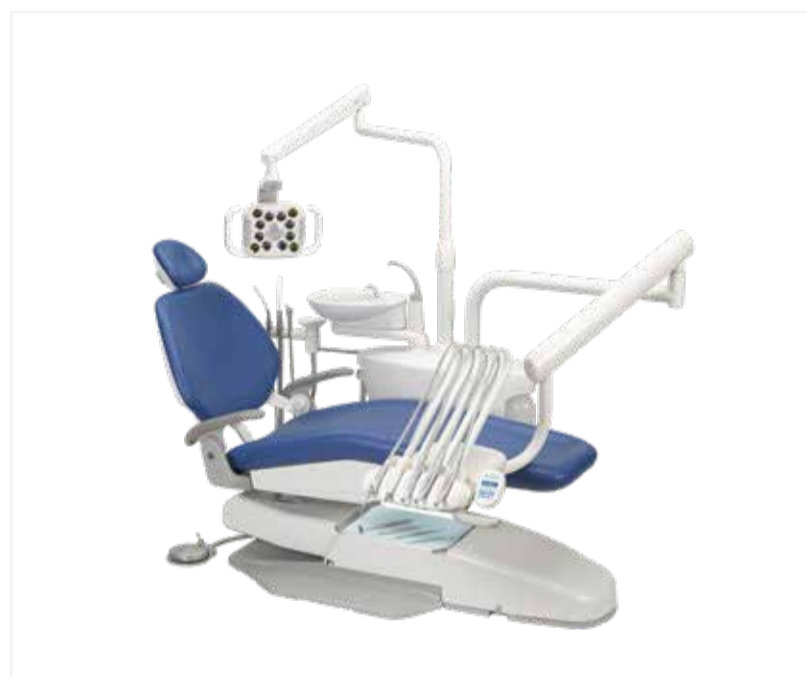
Legenda je redefinirana: novi **A-dec 500**



Pristupačan. Snažan. Stiliziran. **A-dec 400**



Za zdravlje Vaše ordinacije: **A-dec 300**



Uglađen. Efikasan. Pouzdan. **A-dec 200**

Tijekom cijele 2022. godine vrijede promotivne cijene:

popust od 22% na model A-dec 200, 25% na modele A-dec 300 i 400 te 28% na model A-dec 500!

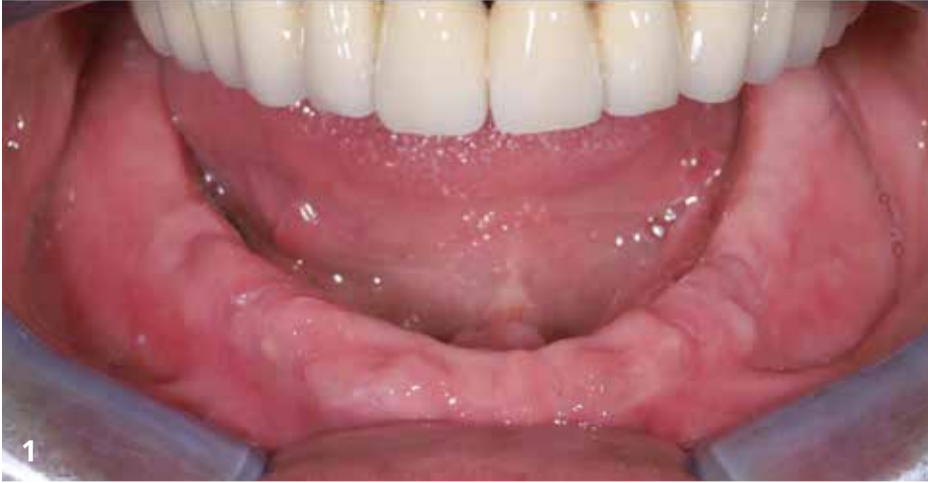Nazovite s povjerenjem i zatražite ponudu za željenu konfiguraciju stomatološke jedinice.



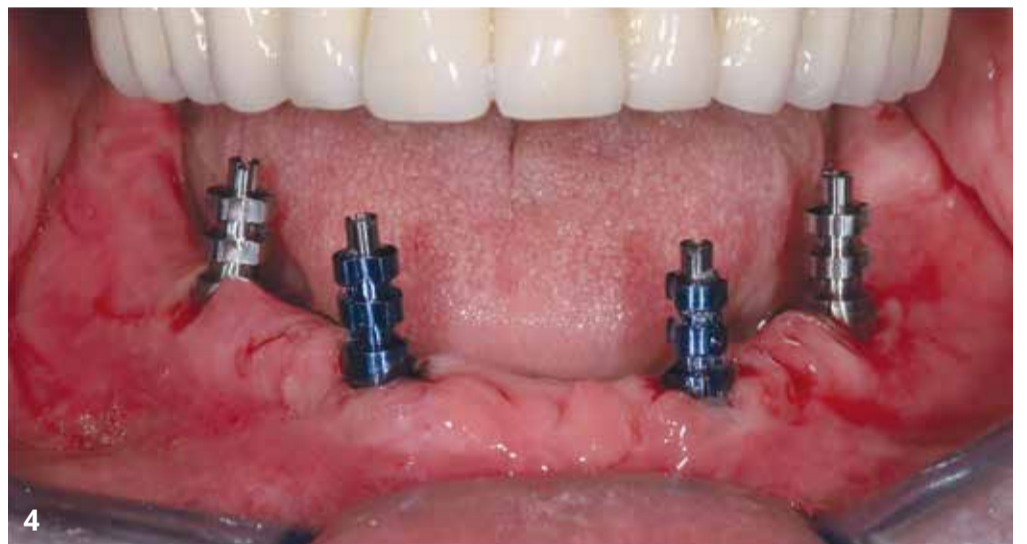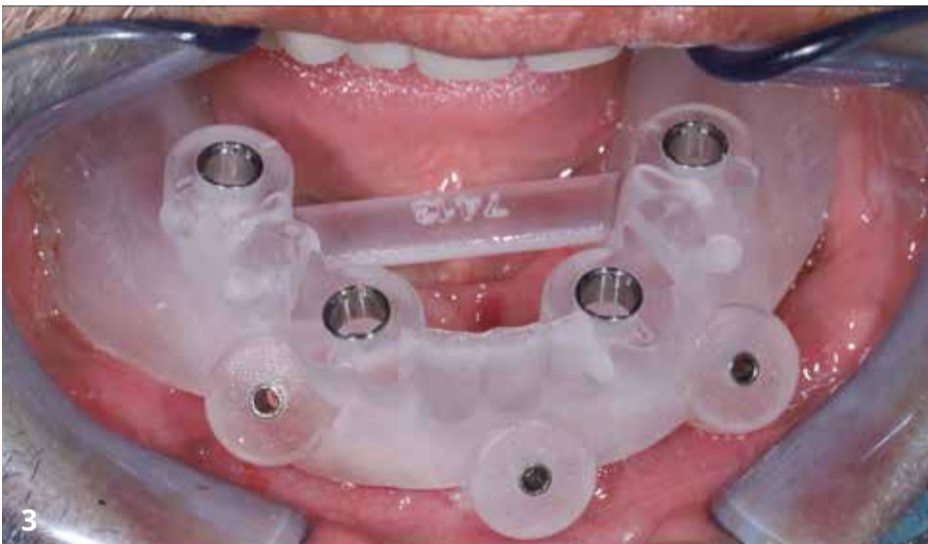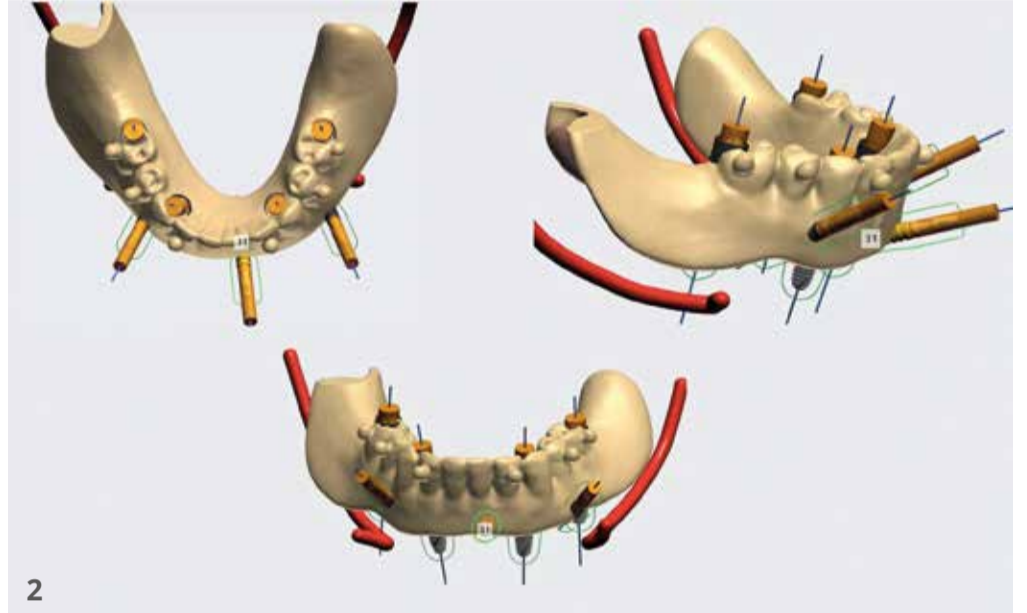
Mobilno protetsko rješenje na implantatima retinirano sustavom dvostrukih kruna

Alternativa po pitanju kvalitete sve popularnijim fiksnim “full arch” radovima?

Autor: Matej Kuliš, dr. med. dent., spec. stom. protetike



SI. 1: Početna situacija. SI. 2: Virtualno planiranje za izradu kirurške šablone (BEGO Guide System). SI. 3: Kirurška šablona za vođenu ugradnju implantata. SI. 4: Postava implantata BEGO Semados RSX u regijama 33, 36, 43 i 46. Postavljanje otisnih transfera PS OTI za otvorenu tehniku neposredno nakon nadogradnje implantata.



Prikaz slučaja:

Dentalni implantati već se desetljećima uspješno upotrebljavaju za liječenje bezubih pacijenata kako bi se poboljšala potpora, funkcija i najvažnije stabilnost nošenja protetskih nadomjestaka. Mobilni protetski nadomjesci (removable dental prosthesis - RDP) preporučuju se kao opcija liječenja bezube čeljusti opskrbljene implantatima jer omogućuje izvrsnu kontrolu nakupljanja plaka i time značajno smanjuju mogućnost nastanka periimplantitisa u usporedbi s fiksnim protetskim nadomjescima.

Upotreba dvostrukih kruna (DK) metoda je koja se već dugo primjenjuje kao jedno od protetskih rješenja za zbrinjavanje pacijenata s jako reduciranom denticijom, ali i za one s bezubom čeljusti.

Ovaj članak prikazuje implantološko-protetsku rehabilitaciju bezube donje čeljusti isključivo s implantatima ojačanim mobilno protetskim nadomjeskom retiniranim sustavom dvostrukih kruna.

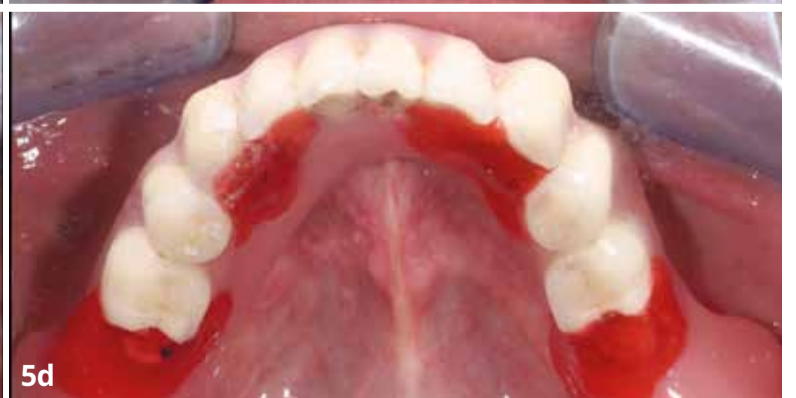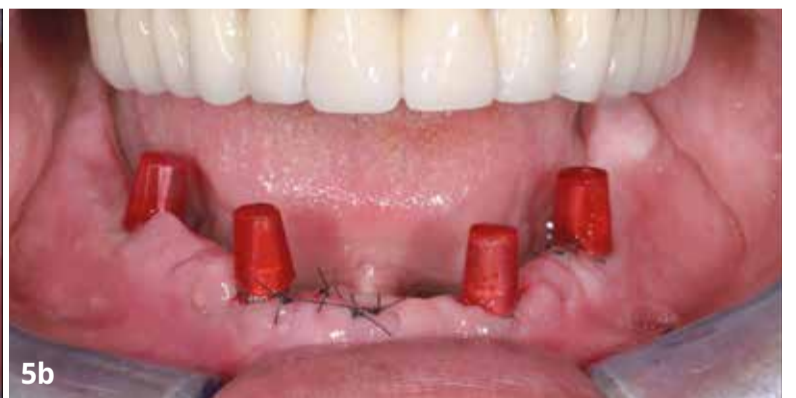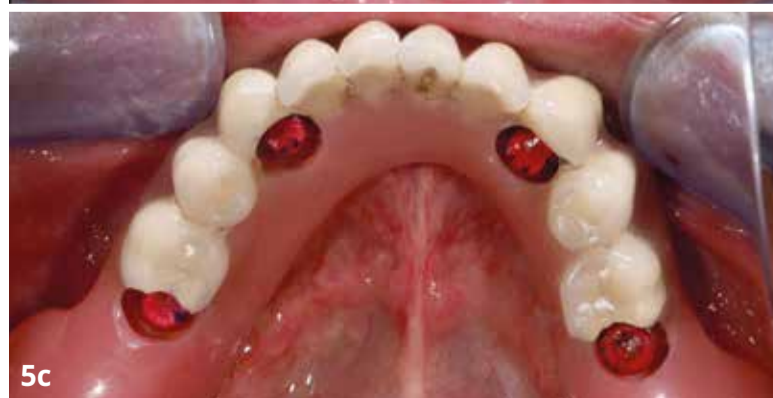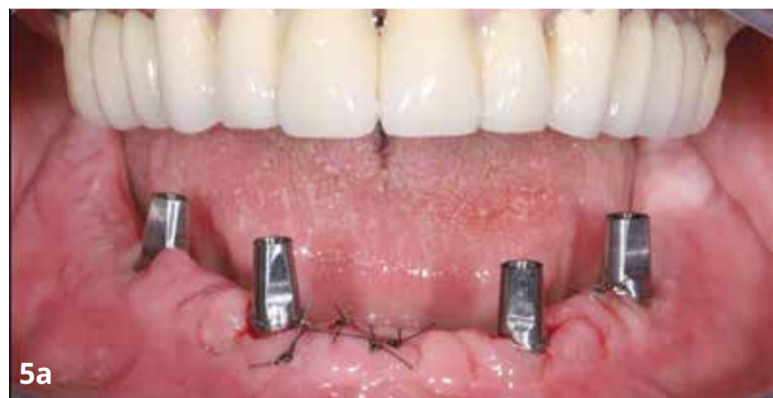Tijekom kirurškog zahvata ugrađena su četiri implantata BEGO Semados RSX s pomoću kirurške šablone koja je izrađena na osnovi virtualnog plana. Zbog zadovoljja-

vajuće širine keratinizirane gingive, ugradnja implantata napravila se gotovo bez odizanja režnja. Implantati su bili opterećeni imedijatno, a stara potpuna proteza prenamijenjena u privremenu protezu retiniranu sustavom dvostrukih kruna.

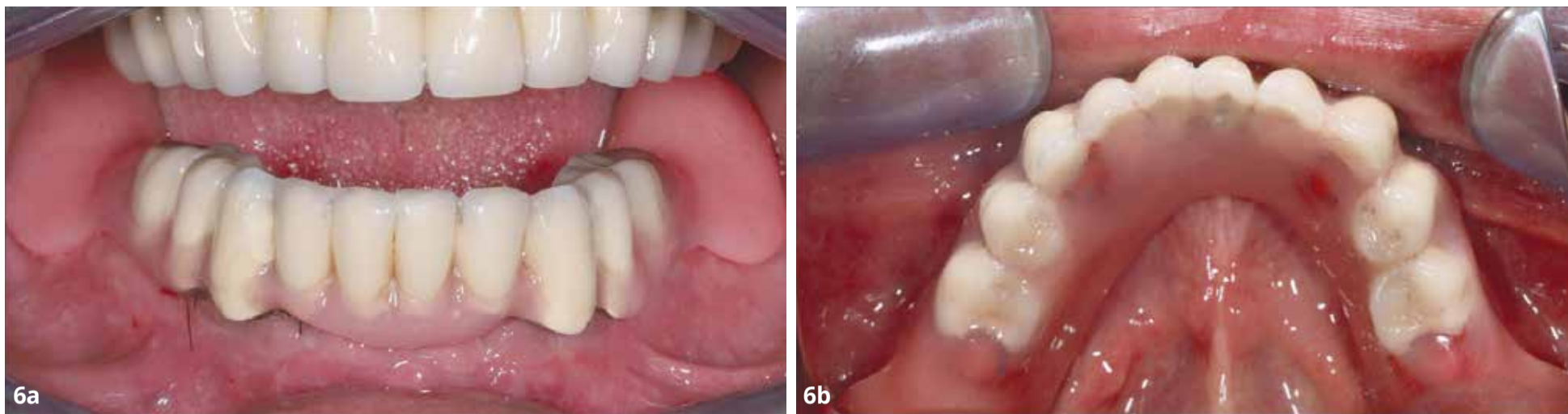Na implantate su imedijatno postavljene definitivne nadogradnje (BEGO Semados PS TiA GH 2.5 - 4) koje su bile zategnute prema propisanom okretnom momentu te se u narednim zahvatima više nisu skidale prema konceptu One abutment

– one time. Nakon dva mjeseca izrađena je definitivna proteza upotrebom primarnih krunica (ZrPC) izrađenih od cirkonijeva dioksida i sekundarnih krunica (GeSC) izrađenih od galvaniziranog zlata. ZrPC cementirani su na definitivne nado-

gradnje koje su bile postavljene prilikom ugradnje implantata. GeSC su intraoralno adhezijski cementirani u titanijsku konstrukciju proteze, preko koje je uzet funkcijski otisak. Slijedila je predaja konačnog rada i upute pacijentu.



SI. 5a, 5b, 5c i 5d: PS TiA definitivne nadogradnje, provizorne sekundarne krunice napravljene iz hladno polimerizirajućeg akrilata (Pattern resin GC), prepravljjanje stare proteze u privremenu protezu, intraoralno povezivanje s hladno polimerizirajućim akrilatom sekundarnih struktura s privremenom protezom.



Sl. 6a i 6b: Imedijatna privremena proteza na sustavu dvostrukih kruna - imedijatno opterećenje.

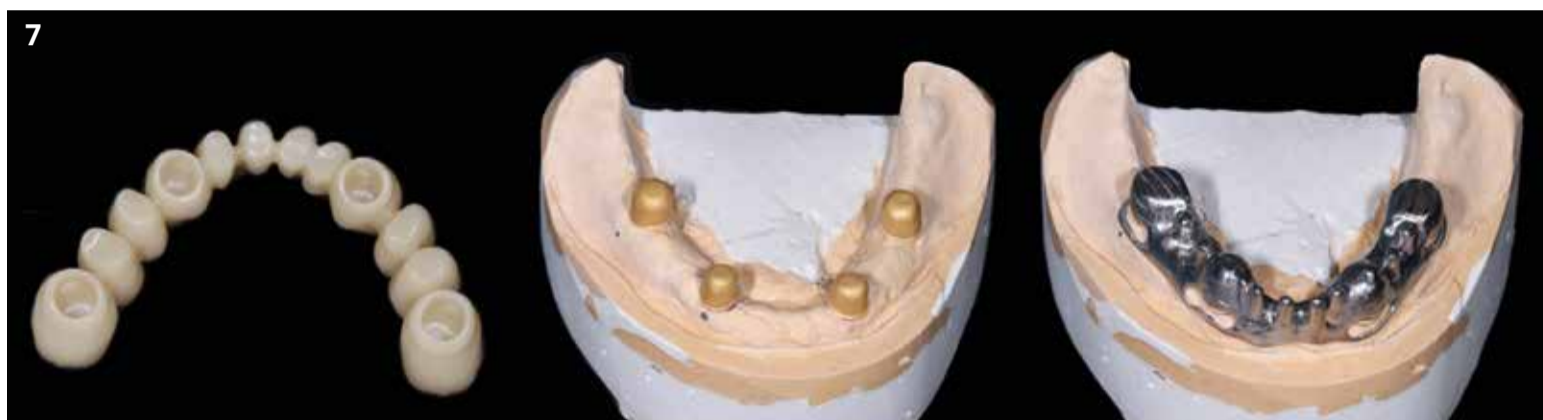Kliničke studije s dugogodišnjim praćenjem pokazuju visok postotak preživljavanja i visoku uspješnost na implantatima ojačanim RDP-om retiniranim sustavom dvostrukih kruna. One također omogućuju imedijatno opterećenje implantata, što je dokazano objavljenim primjerima prikaza slučaja i kliničkim studijama odrađenim na većem broju radova. Imedijatno opterećeni RDP retiniran sustavom DK također pokazuju visok postotak uspješnosti > 90 %. Intraoralnim cementiranjem GeSC u konstrukciju proteze postiže se precizno i potpuno pasivno nalijeganje, dok se kod fiksnih multi-implantatnih nadomjestaka retiniranih vijkom čini gotovo neizbježno potpuno pasivno nalijeganje konstrukcije.

Upotreba primarnih krunica od cirkonijeva dioksida osim značajno ljepše estetike, potpuno uklanja trošenje protetskih komponenti u kombinaciji sa sekundarnim krunicama iz galvaniziranog zlata. To znači da ne dolazi do gubitka retencije protetskih komponenti nakon dužeg razdoblja upotrebe, što potvrđuju i studije s višegodišnjim praćenjem na većem broju primjera.

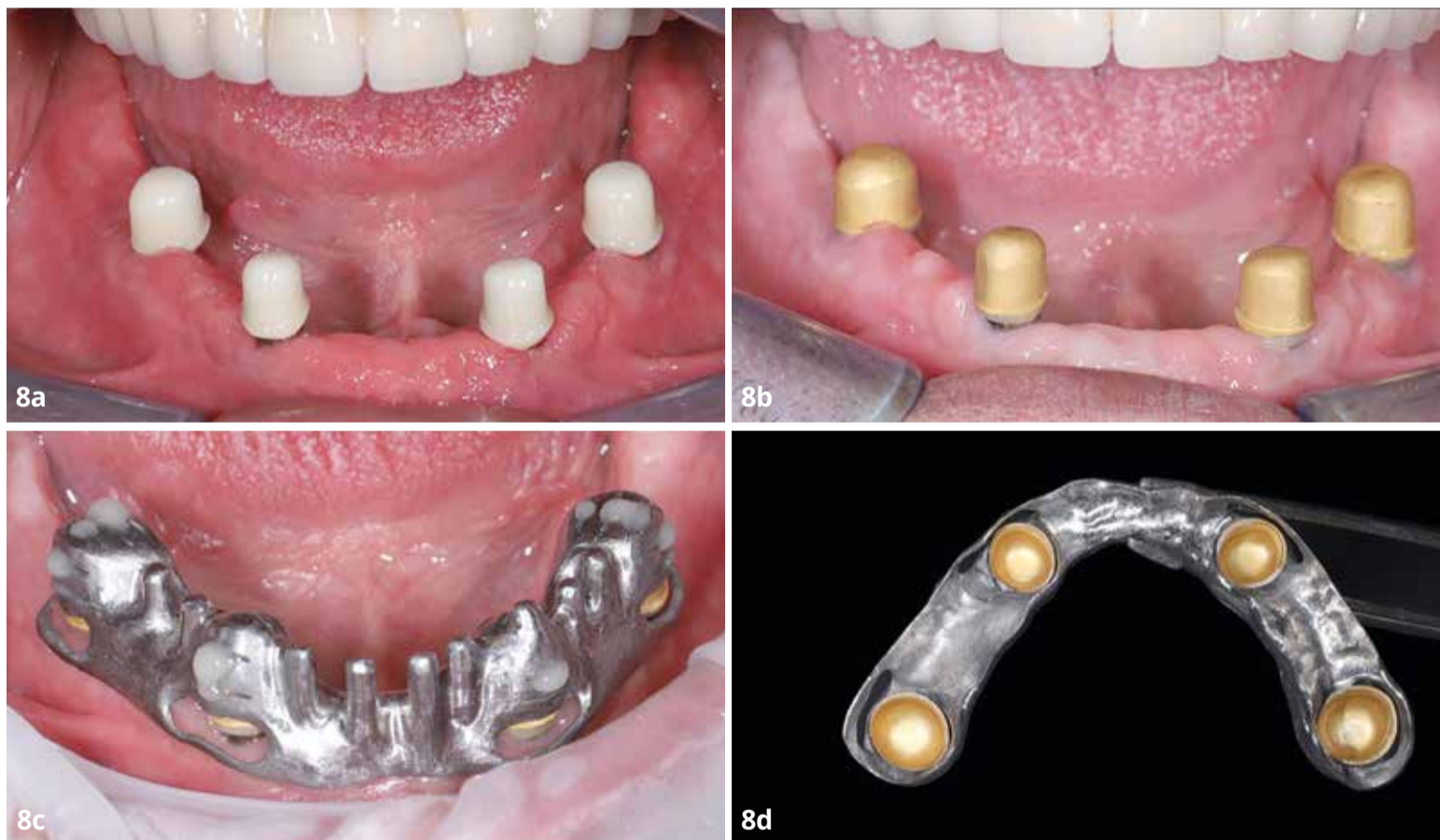
Možemo zaključiti da mobilni protetski nadomjestci na implantatima ojačanim retiniranim sustavom dvostrukih kruna predstavljaju pouzdano protetsko rješenje za pacijente bez zuba liječenih s najmanje četiri implantata po luku.

Komentar autora na prikazan slučaj:

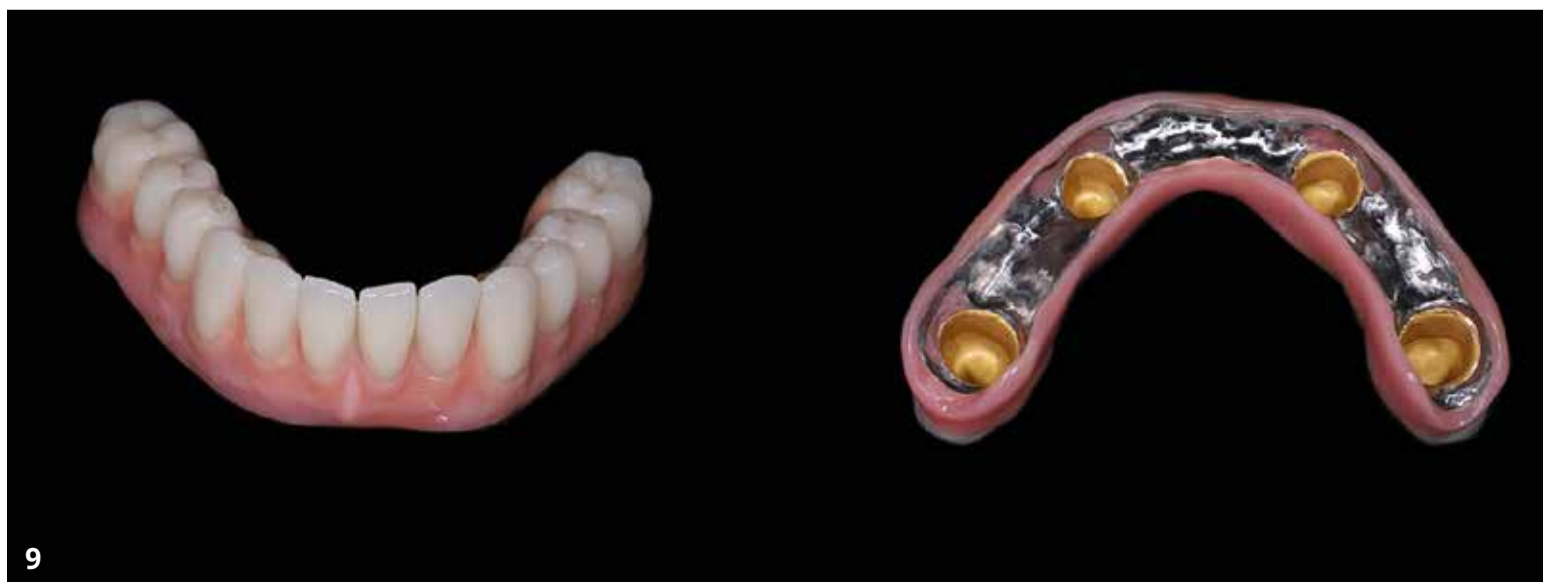Spomenuti radovi predstavljaju jedno od najuspješnijih rješenja u *implanto-protetici*, što također potvrđuju kliničke studije s višegodišnjim (deset godina i više) praćenjem takvih radova. Osim toga kod bezubih pacijenata i onih s većim brojem nedostajućih zubi radi nezadovoljavajuće širine keratinizirane sluznice i same "glomaznosti" protetskih konstrukcija preporučuju se mobilne protetske konstrukcije jer omogućuju pacijentu sveukupno lakše održavanje adekvatne oralne higijene, koja je temelj dugoročne uspješnosti. Tako se smanjuje rizik za nastanak bioloških komplikacija na implantatima (mukozitis i periimplantitis), a time i gubitak implantata,



Sl. 7: Privremena proteza s primarnim ZrO_2 , sekundarne krunice iz galvaniziranog zlata, titanijska konstrukcija proteze.



Sl. 8a, 8b, 8c i 8d: Primarne ZrO_2 krunice cementirane na PS TiA-i definitivne nadogradnje, sekundarne krunice iz galvaniziranog zlata, intraoralno adhezijsko cementiranje sekundarnih galvanostuktura u konstrukciju proteze.



Sl. 9: Konačna proteza.