



De Daniel Buser a Sandro Cortellini, pasando por Sepa Sevilla'21

Las cirugías en directo, dirigidas por un experto mundialmente reconocido, resultan especialmente atractivas y útiles para los profesionales de la Odontología. Por ello, SEPA ha redoblado la apuesta por este complejo pero necesario y útil formato en su Congreso de la Periodoncia y la Salud Bucal. A falta de una serán dos las sesiones de live surgery, y nada menos que con la intervención de Daniel Buser y Sandro Cortellini.

Por DT Spain

Este es uno de los principales aliados, y novedades, que depara Sepa Sevilla'21, a celebrar del 25 al 27 de noviembre. Así, a la ya conocida cirugía de apertura del Congreso de la Periodoncia se suma una segunda para la clausura que pretende dejar el nivel científico en lo más alto. La primera cirugía en directo se ha previsto para el jueves 25 de noviembre (de 11:30 a 13:30 h), con Daniel Buser, mientras que la segunda será conducida por Sandro Cortellini.

DESDE BERNA

Desde su clínica en Berna (Suiza), el Prof. Daniel Buser mostrará con un caso clínico en directo cómo efectúa la colocación temprana del implante con regeneración ósea guiada (GBR) simultánea o preservación de alveolo en el auditorio 1 del Palacio de Congresos de Sevilla, los moderadores de la sesión, los doctores Adrián Guerrero y Alberto Monje, serán los encargados de presentar esta cirugía en directo, de interactuar con el prestigioso cirujano y plantear cuestiones de la audiencia.

Tal y como avanzan ambos expertos españoles, “es un honor para nosotros poder estar presentes en esta sesión, dando paso a una de las actividades que mayor interés y entusiasmo van a despertar dentro de la reunión de Sepa Sevilla'21”. Y es que, como adelanta el Dr. Monje, “es un privilegio que el Prof. Buser comparta de una manera tan pasional, como es una cirugía en directo toda, su perspectiva histórica y lo que le ha llevado a realizar este abordaje de aumento de contorno”.

El abordaje basado en la colocación temprana de implantes con regeneración ósea guiada simultánea -GBR- o preservación de alveolo pasa por ser la opción de tratamiento más frecuente postextracción en la zona estética. Se usa preferiblemente en sitios que muestran una falta de pared ósea facial en el lugar de la extracción. La conferencia, basada en una intervención quirúrgica en directo, proporcionará todos los detalles de este abordaje bien documentado, utilizando un período de curación de 4 a 8 semanas después de la extracción, seguida de la cirugía de implante con un procedimiento de colgajo abierto.

Además del procedimiento quirúrgico paso a paso que se mostrará en esta cirugía en vivo, la sesión protagonizada por el Prof. Buser servirá para mostrar numerosos casos clínicos y resumir algunos datos de interés de estudios a largo plazo (con hasta 10 años de seguimiento). En su intervención, sintetizará sus décadas de trayectoria y maestría.

El abordaje basado en la colocación temprana de implantes con regeneración ósea guiada simultánea pasa por ser la opción de tratamiento más frecuente postextracción en la zona estética

Tras la cirugía del jueves, el Prof. Buser volará a Sevilla para estar el sábado 27 de noviembre junto a los congresistas, resolviendo dudas y

atendiendo cualquier aportación. Intervendrá, junto a Ion Zabalegui, Giovanni Zuchelli y Fabio Vignoletti, en el simposio de clausura sobre “Excelencia en Implantología: Clave de los tejidos duros y blandos en los resultados estéticos”.

BROCHE DE ORO

Pero también durante la última jornada de Sepa Sevilla'21 depara una sesión de cirugía en directo de regeneración periodontal, moderada por Ignacio Sanz Martín. El ponente principal será el Prof. Dr. Sandro Cortellini, pero la sesión contará también con las aportaciones de destacados expertos invitados, como Juan Blanco, Anton Sculean, Germán Barbieri, Antonio Liñares y Vanessa Ruiz-Magaz. Será el sábado 27 de noviembre, de 9 a 11.00 h.

Durante esta sesión de cirugía en vivo, el Dr. Cortellini tratará un defecto intraóseo de acuerdo con los principios de la “microcirugía regenerativa impulsada biológicamente”. El defecto se tratará de corregir con un colgajo mínimamente invasivo de preservación de la papila diseñado para garantizar una buena visibilidad del defecto con mínima extensión del colgajo.

En su intervención, tal y como avanza el experto italiano, “se revisarán

y discutirán elementos clave para conseguir un desbridamiento del defecto y el alisado radicular, así como se podrá evaluar el concepto de preservación de fibras supracrestales. El análisis de la morfología del defecto guiará la selección y aplicación de los materiales regenerativos más adecuados, y los colgajos se repositionarán y suturarán para obtener un cierre primario estable”.

Sandro Cortellini pasa por ser el experto mundial de referencia en cirugía regenerativa

En definitiva, según lo sintetiza el propio ponente, “espero que esta sesión quirúrgica en vivo sirva para revisar ideas esenciales a tener en cuenta en el diagnóstico preoperatorio y los pasos microquirúrgicos que se deben dar”. A su juicio, “el procedimiento que vamos a mostrar es una forma óptima para salvar dientes comprometidos”.

El propio Sandro Cortellini anima a que nadie se pierda su cirugía en vivo: “van a aprender mucho: soy el nº 1 mundial en cirugía regenerativa”. En cualquier caso, como él mismo reconoce, “personalmente es un honor poder participar en el Congreso de SEPA en Sevilla, y ser parte activa de un grupo de destacados médicos y amigos dedicados a la Periodoncia”.

Para más información de Sepa Sevilla'21, visite: <https://sepa2021.es/>

25 – 27 Noviembre 2021

Sevilla Sepa21 El congreso de la periodoncia y la salud bucal

25 NOV / 11:30-13:30 Cirugía en Directo Daniel Buser Early implant placement with simultaneous GBR

27 NOV / 9:00-11:00 Cirugía en Directo Sandro Cortellini Regeneración Periodontal

Salud Bucal y Periodoncia para todos Sepa.

Imagen de las dos conferencias de cirugías en directo que se celebrarán en Sepa Sevilla'21.

DENTAL TRIBUNE
El periódico dental del mundo
www.dental-tribune.com

Publicado por Dental Tribune International

DENTAL TRIBUNE
Spanish Edition

Director Editorial
Francisco Soriano López
francisco@atlantiseditorial.com

Director Comercial
Jorge Luis Cacuango
jorge@atlantiseditorial.com

Director Científico
Dr. Juan José Soleri Cocco
soleri.clinicavndelpilar@gmail.com

ISSN: 2586-5692
Depósito legal: M-59040-2007

Atlantis editorial
Science & Technology S.L.

Editado por:
Atlantis Editorial Science & Technology S.L.
Avda. del Manzanares, 196
28026 Madrid
Telf. (+34) 914 768 000 - (+34) 608 496 988
www.atlantiseditorial.com

DENTAL TRIBUNE
Spanish Edition

Edición que se distribuye a todos los odontólogos de España, latinoamericanos y a los profesionales hispanos que ejercen en USA.

Dental Tribune Study Club

El club de estudios online de Dental Tribune, avalado con créditos de la ADA CERP, le ofrece cursos de educación continua de alta calidad. Inscríbese gratuitamente en www.dtstudyclubspanish.com para recibir avisos y consulte nuestro calendario.

DT International

Licensing by Dental Tribune International

International Headquarters

Publisher and Chief Executive Officer: Torsten R. Oemus
Chief Content Officer: Claudia Duschek

Dental Tribune International GmbH
Holbeinstr. 29, 04229 Leipzig, Germany
Tel.: +49 341 4847 4302 | Fax: +49 341 4847 4175
General requests: info@dental-tribune.com
Sales requests: mediasales@dental-tribune.com
www.dental-tribune.com

Material from Dental Tribune International GmbH that has been reprinted or translated and reprinted in this issue is copyrighted by Dental Tribune International GmbH. Such material must be published with the permission of Dental Tribune International GmbH. *Dental Tribune* is a trademark of Dental Tribune International GmbH.

All rights reserved. ©2021 Dental Tribune International GmbH. Reproduction in any manner in any language, in whole or in part, without the prior written permission of Dental Tribune International GmbH is expressly prohibited.

Dental Tribune International GmbH makes every effort to report clinical information and manufacturers' product news accurately but cannot assume responsibility for the validity of product claims or for typographical errors. The publisher also does not assume responsibility for product names, claims or statements made by advertisers. Opinions expressed by authors are their own and may not reflect those of Dental Tribune International GmbH.

Rehabilitación completa del arco con coronas secundarias de disilicato de litio cementadas sobre la estructura primaria

Enfrentarse a una rehabilitación sobre implantes es todo un reto y todo ese trabajo sería imposible de desarrollar si no se mantuviese una comunicación fluida entre la clínica y el laboratorio. Al principio, no sabemos qué tipo de diseño de estructura tendremos que hacer, ni cuáles serán las proporciones de rosa y de blanco. Partimos de la base de que es un trabajo en equipo y mantenemos una comunicación constante a través de las nuevas tecnologías, con fotografía o el diseño digital de la sonrisa. En un protocolo de tratamiento totalmente edéntulo, con la información del diseño digital trasladamos al escáner la proporción de estética blanca y rosa, convirtiéndola en una prueba analógica para su primer análisis en boca a través del CAM. Cuando sabemos hasta dónde podemos llegar con el caso, elegimos el tipo de material que dará el mejor resultado, mezclando materiales con distintas técnicas a lo largo de su desarrollo. Siempre se tienen en cuenta las necesidades del paciente a la hora de buscar una mayor durabilidad de nuestras prótesis en el tiempo.

Por Joaquín García Arranz (Quini), Ramón Asensio Acevedo y Oscar Jiménez Rodríguez, España

Un paciente con coronas y puentes obsoletos acudió a la clínica porque varios pilares dentales habían fallado. Debido al patrón oclusal de clase III y al reducido número de dientes restantes con un buen pronóstico a largo plazo, decidimos optar por una restauración sobre implantes en el maxilar superior y una restauración combinada de dientes e implantes en la mandíbula.


Actualmente, las tecnologías son una herramienta básica para el desarrollo y el enfoque del tratamiento a seguir. Combinamos Digital Smile Design (DSD) y las fotografías del paciente e introducimos todos los datos en el software exocad de Aadviva Lab Scan de GC. Fusionamos el contorno facial del paciente con la

Anteriores Templates Contour Library proporcionada por Jan Hajto (figura 1). Una vez seleccionadas las piezas que coincidían con los rasgos faciales, comenzamos a ajustar sus formas, observando de cerca la relación longitud-anchura, la línea media y el plano labial y pupilar. Terminada la estética blanca, diseñamos la estética rosa junto con los implantes; teniendo en cuenta el diseño anatómico y el área basal lavable (figura 2). Después del diseño estético, enviamos esta información digital al software de CAM para crear la estructura de un mock-up en PMMA. Esto puede llevarse a cabo mediante fresado o impresión (figura 3).

Para comprobar la precisión, unimos sistemáticamente nuestro mock-up estético a los implantes: lo hacemos atornillando tres interfaces



Joaquín García Arranz



Ramón Asensio Acevedo



Oscar Jiménez Rodríguez

del implante a los implantes con la oclusión correcta, proporcionando un trípode de precisión. Con una co-



Figura 1 a y b. Mock-up digital.



EL MUNDO EN SUS MANOS
Las noticias más relevantes de España y del mundo.
Reciba Dental Tribune Spain en su consultorio sólo por el coste de su envío por correo.

DENTAL TRIBUNE
The World's Dental Newspaper - Spain and Latin American Editions

¡SUSCRÍBASE YA! VISITE WWW.DENTAL-TRIBUNE.COM dti



Figura 2. Diseño digital de la encía.

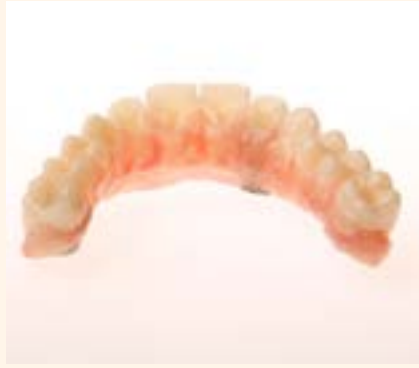

Figura 3. Mock-up en PMMA con estética rosa y blanca.

municación buena y constante entre el dentista y el laboratorio, hicimos varias pruebas estéticas y trabaja-

mos con un alto grado de precisión. En esta fase, necesitamos trabajar de forma precisa y constante antes de

poder continuar con el tratamiento. Se hicieron todos los cambios necesarios para aclarar cualquier duda hasta que logramos la integración deseada del mock-up en la boca y la cara del paciente (figura 4). Durante el protocolo de tratamiento para pacientes edéntulos, nos tomamos el tiempo de evaluar el mock-up para comprobar cual sería el mejor resultado que se podría lograr y que material sería el ideal para la restauración final: una restauración de metal-cerámica convencional o de un material blanco (como el zirconio) combinado con interfaces metálicas (figura 5). Para este tipo de diseño debemos tener en cuenta varios elementos: la longitud desde el implante hasta el borde incisal, la relación

entre implante y restauración, la anchura del diseño, la oclusión, etc. Nos esmeramos mucho para que cada paciente tenga una prótesis adaptada a sus necesidades. La restauración debe ser duradera y fácil de reparar en caso de accidente. Por lo tanto, en algunas restauraciones de metalcerámica, así como en las de zirconio, realizamos diseños de una sola corona sobre una estructura principal (figuras 6 y 7). Esto nos permite reparar o sustituir los elementos rotos. En este caso, en el que tuvimos suficiente longitud y realizamos un cambio de una oclusión de clase III a clase I con una adaptación considerable en la dirección vestibular y estructuras dentales largas en proporción a la encía, optamos por una



Figura 4. Evaluación de la integración del mockup en la boca del paciente.

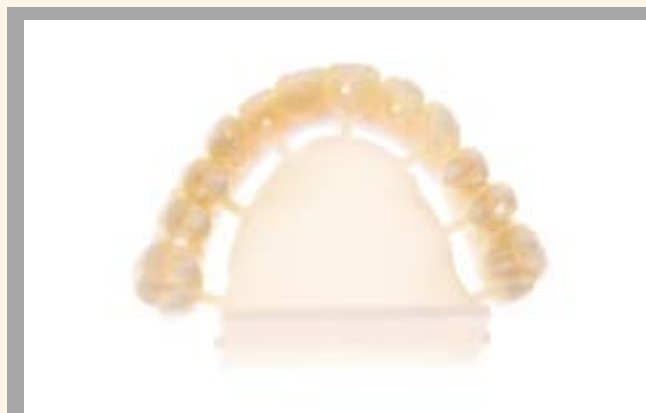

Figura 5. Selección de los distintos materiales definitivos.

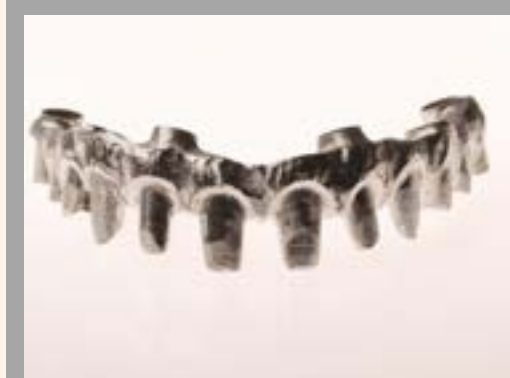
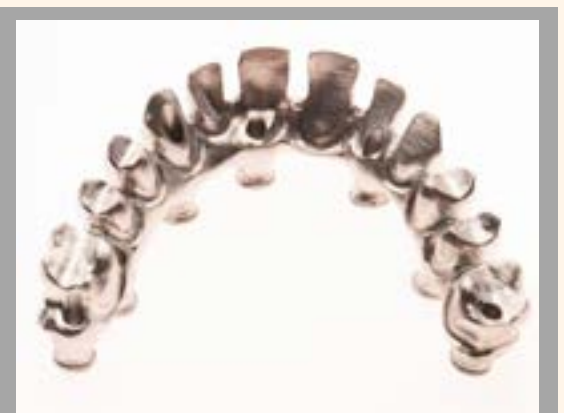
Figura 6. Diseño de una sola corona en diferentes materiales de la estructura para una reparación sencilla.

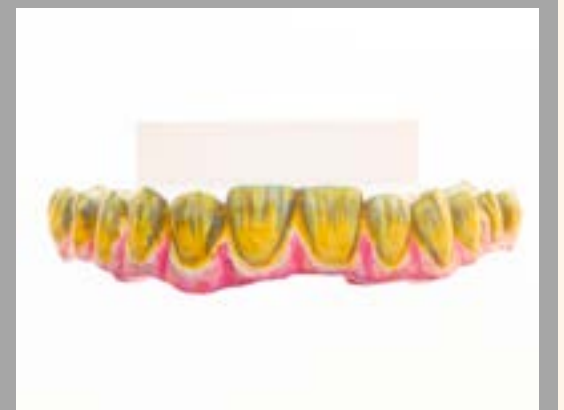

Figura 7. Diseño de una sola corona en diferentes materiales de la estructura para una reparación sencilla.

estructura de metal-cerámica. Escaneamos el mockup estético con Aadv Lab Scan de GC y establecimos las posiciones de los implantes con los marcadores específicos (figura 8). Gracias a la unidad de inclinación y giro, a la angulación de 90 grados y al sistema de dos cámaras, pudimos escanear el lado basal del mock-up. Con el software exocad pudimos hacer un diseño rápido de la restauración con una reducción proporcionada (figura 9). Una vez diseñada la estructura, se envió el archivo .stl a la unidad de fresado para fresar la estructura metálica. Aunque nuestro protocolo se realizó con férulas rígidas de las cofias



Figura 8. Escaneado del mock-up estético.

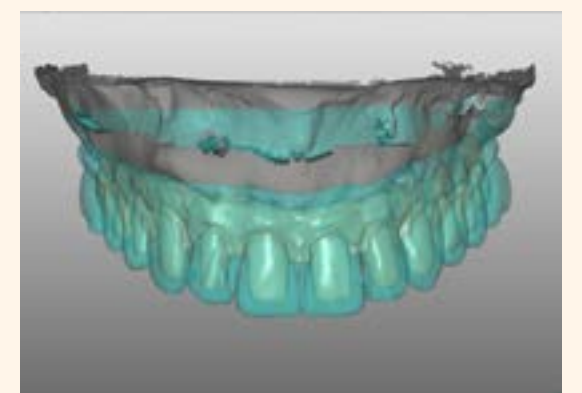


Figura 9. Diseño de la estructura en el software exocad.

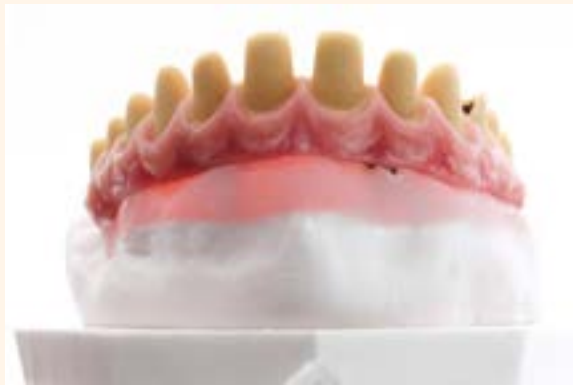

Figura 10. Estructura de metal-ceramica; estética rosa con Initial MC de GC.



Figura 11. Estructuras de una sola corona listas para ser inyectadas.



Figura 12. Estructuras de una sola corona listas para ser inyectadas.

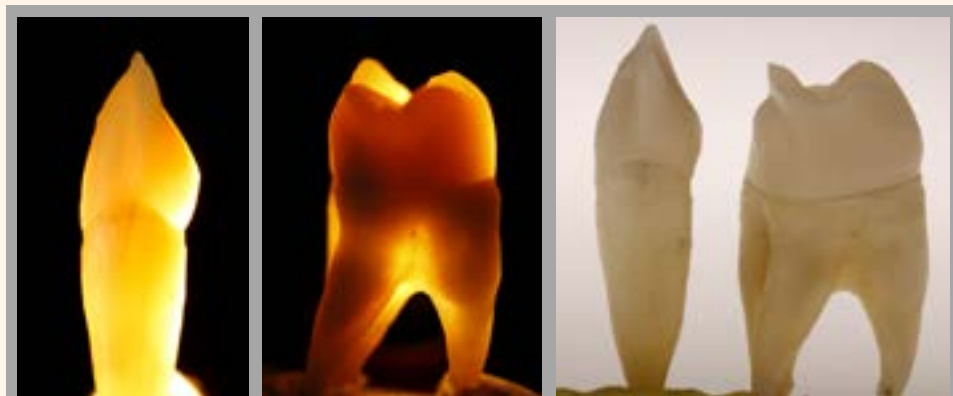


Figura 13. Dinamica de luz de los dientes naturales con luz directa e indirecta.

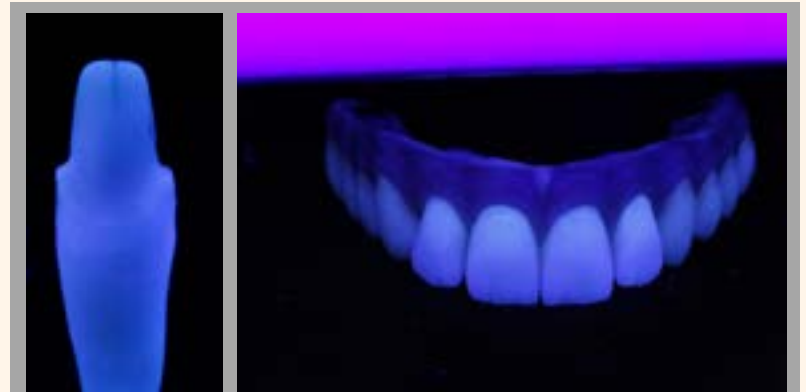

Figura 14. Dinamica de luz de los dientes naturales con luz fluorescente.




Figura 15. Estratificación con Initial LiSi.



Figura 16. Grabado y tratamiento previo de las superficies cerámicas.

de impresión, seguimos probando el ajuste pasivo de la estructura, tanto en el modelo como en la boca.

Para la estratificación, existen dos técnicas diferentes y las dos tienen sus ventajas y sus desventajas:

- Técnica de estratificación en rosa con técnica de recorte estético.
- Técnica de estratificación en rosa con protocolo de caracterización de volumen total en estética blanca (como se indica también en la parte «Método alternativo»).

Para las estructuras de las coronas secundarias se utilizó Initial LiSi Press MT. En la zona anterior se uti-

lizó la técnica de recorte y en la zona posterior se utilizaron las estructuras de volumen total.

Para esta técnica, utilizamos coronas secundarias duplicadas en PMMA fresado o cera para ajustar correctamente el perfil de emergencia mientras se estratifica la estética rosa con Initial MC de GC.

Después de estratificar la estética rosa, aplicamos una capa muy fina de cerámica altamente cromática (Initial MC de GC) sobre la superficie del muñón (figura 10). Una vez realizada la cocción, esto nos da la gran ventaja de poder crear una unión química entre la cerámica feldespática y cada una de las futuras coro-

nas secundarias de disilicato de litio (Initial LiSi Press) que ahora se pueden reajustar antes de ser inyectadas (figura 11).

Utilizamos esta técnica principalmente para restauraciones anteriores, dejando la construcción monolítica del lado lingual con la oclusión adecuada y sin ningún riesgo de que se astille la cerámica. GC Initial LiSi Press se parece mucho a los dientes naturales, lo que permite lograr una integración excelente (figuras 12 a y b).

La mejor manera de entender como funciona la dinamica de luz de un material es realizar diferentes pruebas con una pieza natural y jugar con ella. No solo con luz di-

recta sino también con luz indirecta (figura 13), e incluso con luz negra o fluorescente (figura 14). Al igualar estas propiedades ópticas podemos lograr buenos resultados estéticos. GC Initial LiSi Press esta disponible en distintos grados de translucidez, desde el más opaco hasta el más transparente (MO, LT, MT y HT). La zona anterior es la más exigente desde el punto de vista estético y se revistió con la técnica de estratificación policromática, utilizando la cerámica de revestimiento Initial LiSi. Esta cerámica se combina de forma precisa con la estructura de disilicato de litio y garantiza una fusión perfecta (figura 15). Una vez terminada la macro y microtextura de la superficie, la pulimos mecánicamente para conseguir una integración perfecta con la estética rosa.

PROTOCOLO DE CEMENTACIÓN Y ADHESIÓN

El protocolo de adhesión para cementar las restauraciones LiSi Press en la superficie de los muñones recubiertos de cerámica se inicia aplicando durante 20 segundos un grabado con ácido fluorhídrico en las dos superficies cerámicas. Después de lavar y secar, se aplica Ceramic Primer II o G-Multi PRIMER (figura 16).



Figura 17. Cementación con G-CEM Veneer A2.

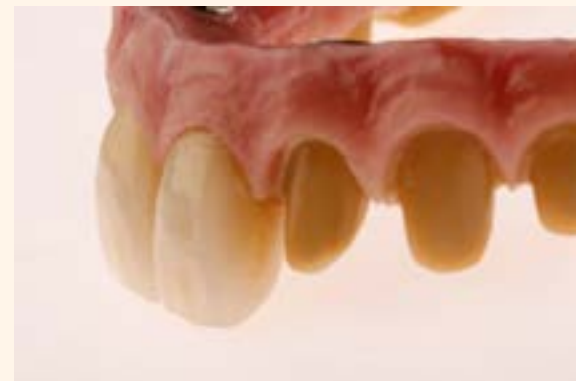

Figura 18. Integración perfecta de las partes rosas y blancas después del pulido mecánico.

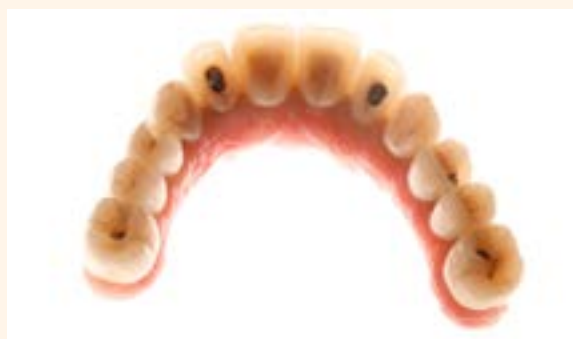

Figura 19. Restauración finalizada.

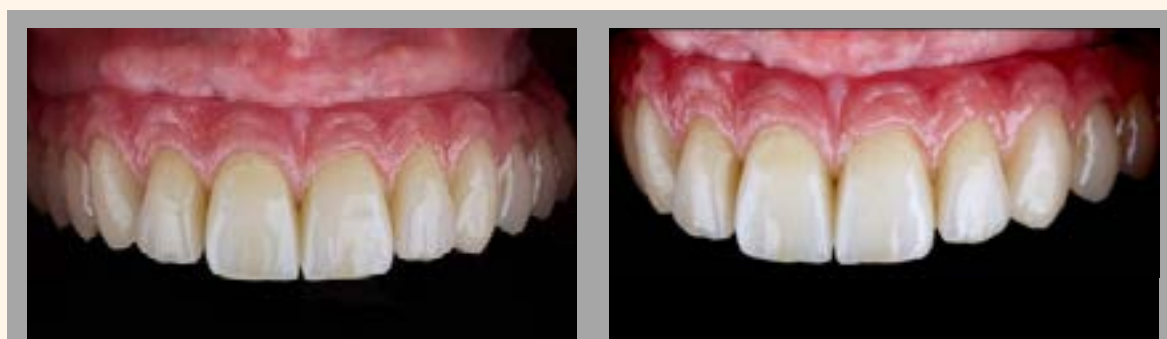

Figura 20 a y b. Vista intraoral después del tratamiento.



Figura 21. Vista frontal después del tratamiento.



Figura 22. Radiografía después del tratamiento.

Se seleccionó el color A2 de G-CEM Veneer que se verificó con la pasta de prueba G-CEM para comprobar el tono y se utilizó para cementar las restauraciones (figura 17).

El cemento se fijó con polimerización entre 1 y 3 segundos para eliminar el exceso de material y luego se fotopolimerizó completamente durante 30 segundos. Una vez finalizada (figuras 18 y 19), la restauración se acabó y pulió. La restauración acabada y colocada en la boca (figuras 20 y 21) demostró tener una buena integración.

Mediante una tomografía computarizada, se comprobó que el implante se había asentado correctamente (figura 22). La adaptación basal era perfecta y permitía la limpieza óptima de la mucosa. Se comprobó el ajuste oclusal con cúspides activas posteriores y guía canina y protusiva.

MÉTODO ALTERNATIVO

En este caso, se utilizó zirconio para la estructura primaria. Antes de la sinterización, los muñones se infiltraron con maquillajes y efecto fluorescente. Las coronas secundarias totalmente anatómicas se ajustan a la estructura de zirconio. Después de inyectar LiSi Press MT, se diseña la estructura de la superficie (macro y microtextura) (figura A).

En este punto, se pintaron los detalles estéticos en las restauraciones de zirconio de volumen total utilizando Initial Spectrum Stains de GC y, a continuación, se fijaron en el horno de cerámica. Una gran ventaja de este enfoque es que permite continuar la cocción hasta alcanzar el color deseado (figura B). Una vez obtenido el color deseado, la superficie se pule mecánicamente. El interior de las coronas LiSi Press y

las superficies de los muñones de zirconio se arenan suavemente con óxido de aluminio. Prestamos mucha atención al ajuste correcto entre las restauraciones LiSi Press y la estructura de zirconio (figura C). El paso más delicado de esta técnica es la colocación de la cerámica Initial LiSi de alta fluidez en la superficie de los muñones, manipulando las coronas en su posición correcta y teniendo en cuenta el ajuste marginal y la oclusión (figura D). Se realiza una cocción especial para la fusión total de las coronas secundarias LiSi Press y la estructura primaria de zirconio. Tras cocer las dos estructuras juntas, estratificamos la estética rosa con Initial Zr-FS. La estratificación multicromática durante los distintos ciclos de cocción se lleva a cabo para alcanzar el objetivo deseado y tener una adaptación gingival perfecta (figura E). La superficie

mucogingival se acaba y pule mecánicamente junto con las coronas (figura F), lo que permite una buena integración.

BIBLIOGRAFÍA

1. "Restauraciones de porcelana adherida en los dientes anteriores". *Metodo Biomimetico*. Pascal Magne. Editorial Quintessence SL. Barcelona 2004
2. "Implant Aesthetics" Luc & Patrick Rutten. Teamwork media GmbH 2001
3. "Evolution" Contemporary Protocols for Anterior Single-Tooth Implants. Inaki Gamborena & Markus B. Blatz. Quintessence Publishing Co Inc 2015
4. "Anteriores Natural & Beautiful Teeth". Jan Hajto. Teamwork media GmbH 2006
5. "Crown - Bridge & Implants" The Art of Harmony. Luc y Patrick Rutten. Teamwork media GmbH 2006
6. "Desafiando la Naturaleza". Paulo Kano. Quintessence Editorial Itda. 2012
7. "Motivation". Claude Sieber. Vita Zahnfabrik
8. "Past Future" Envision 77 Heart Beats. Naoki Hayashi. Ishiyaku Publishers, Inc. 2011
9. "Analysis" The New way in dental communication. Gerald Ubassy. Teamwork Media Srl. 2003
10. "Sombras, un mundo de color". Agust Bruguera. Puesta al dia en Publicaciones SL. 2002
11. "Protese Fixa" Protocolo cerámico. Pablo Caetano. Colecao Apdesp Br. Volume II Napoleao Editora 2015

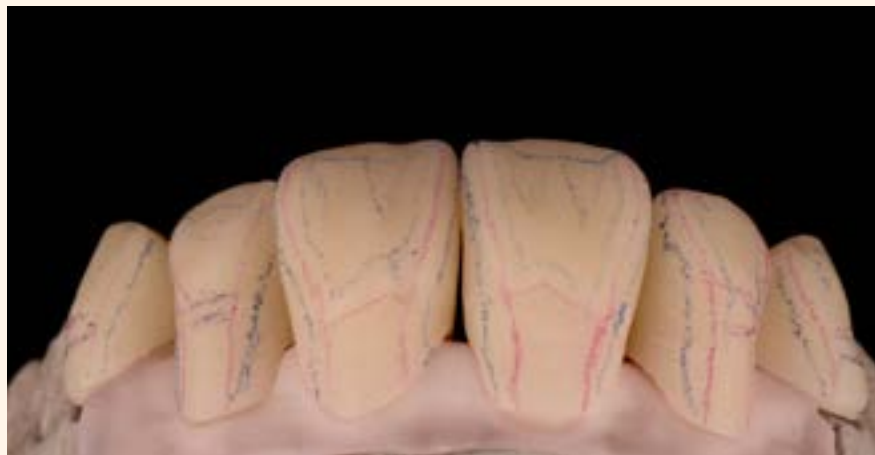

Figura A. Diseño de la micro y macrotextura de la superficie.

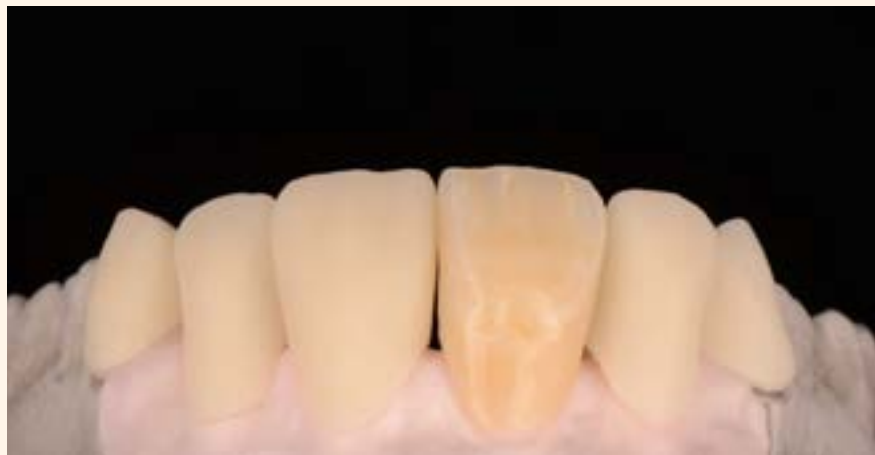

Figura B. Aplicación de Initial Spectrum Stains.

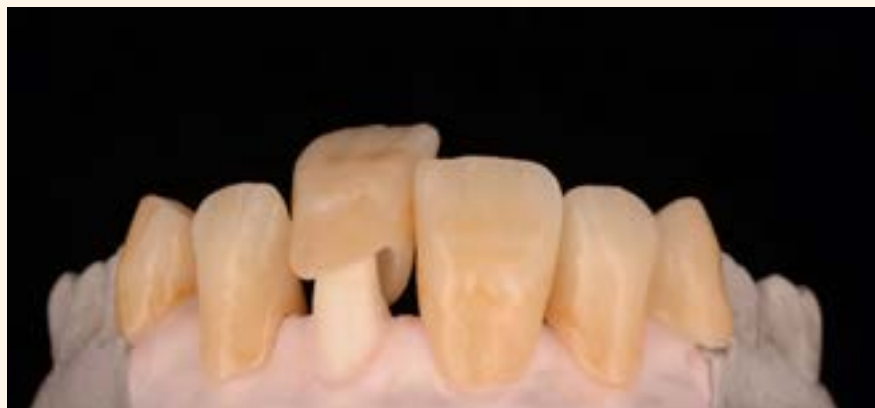

Figura C. Colocación de la restauración LiSi Press en la estructura de zirconio.

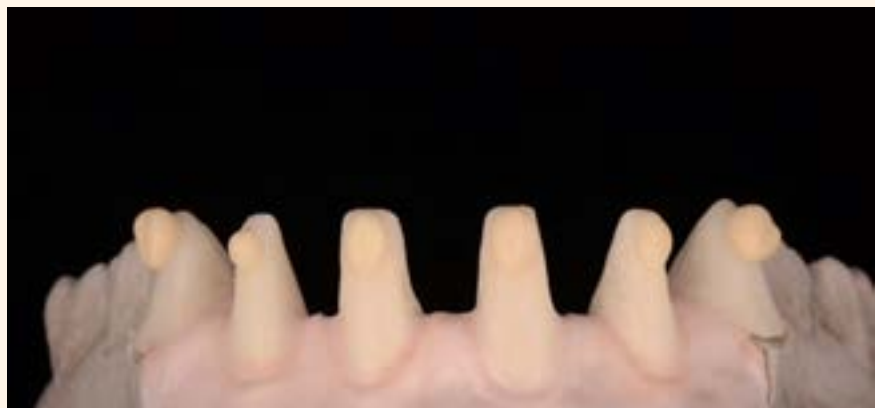

Figura D. La cerámica LiSi de alta fluidez se aplica sobre la estructura de zirconio.

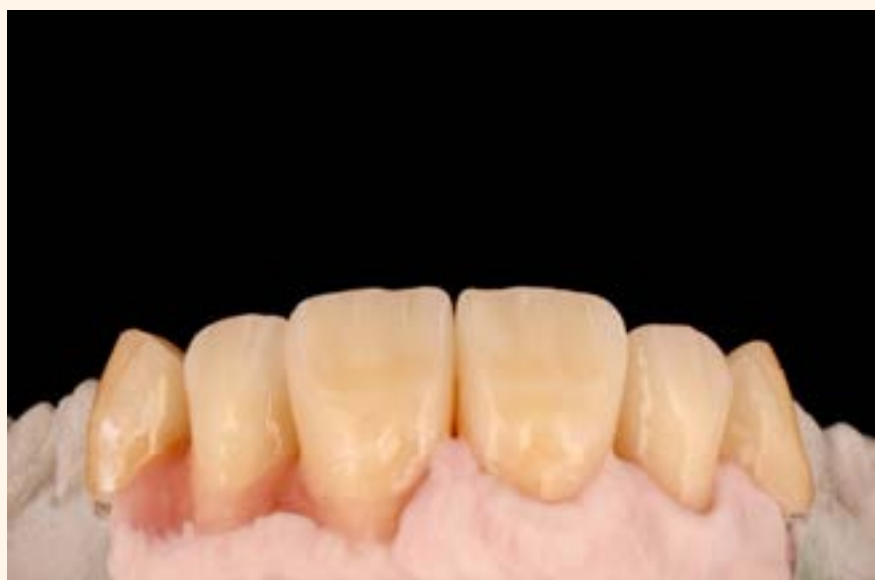

Figura E. Estratificación multicromática de las estructuras gingivales.

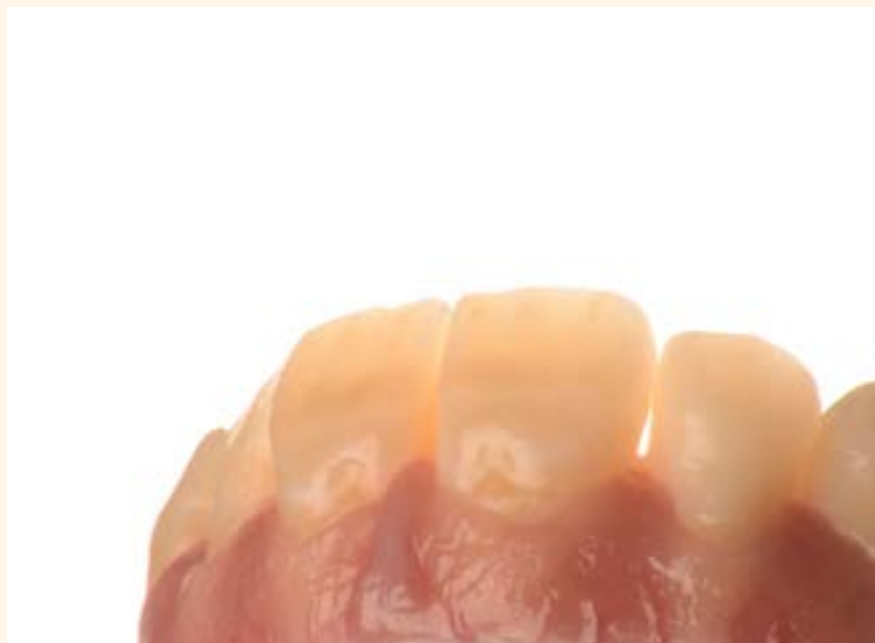
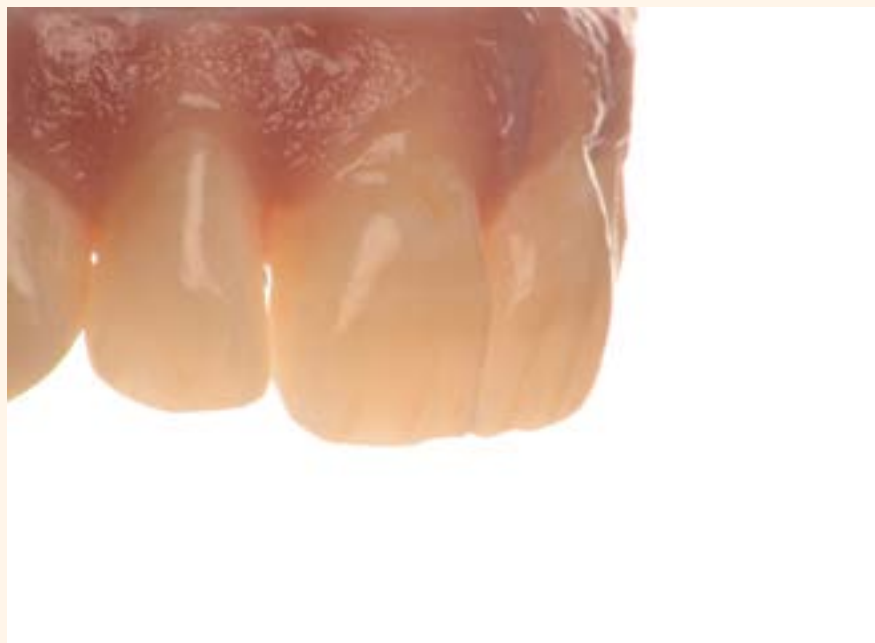
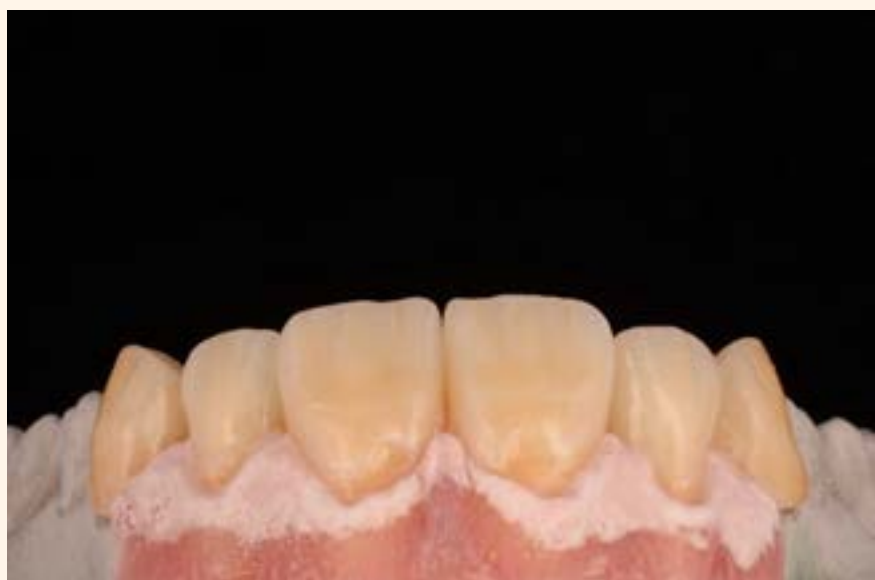Figura F. Encía y dientes pulidos, vistos desde dos ángulos distintos.



100th ANNIVERSARY
of GC CORPORATION

Hybrid Event

THE 5TH INTERNATIONAL DENTAL SYMPOSIUM

2022.4.16 SAT ▶ 17 SUN

[Location] Tokyo International Forum
Some sessions will be broadcasted online
Changes might occur due
to COVID-19 pandemic



GC official
website
and app



GC Get
Connected

GC



Entrevista con César R. Sabatés, nuevo Presidente de la Asociación Dental Americana

El Dr. César R. Sabatés tiene dos grandes amores: su familia y la odontología. El amor por su familia ha crecido recientemente con el nacimiento de su primer nieto, Bruce, al que adora con pasión. Y como Sabatés sabe lo importante que es la familia, el nuevo presidente de la Asociación Dental Americana, quiere que todos sus miembros sepan que la ADA es también su familia, más allá de las preferencias políticas de cada cual, el país de origen o el color de la piel. ¿Por qué? Porque eso es precisamente lo que la ADA ha sido para él durante toda su vida.

Por Javier Martínez de Pisón

Llegar al nivel más alto profesionalmente nunca es fácil, especialmente si se proviene de una familia de inmigrantes de primera generación, como sucede en el caso del Dr. César Sabatés. Es un proceso en el que muchos sacrifican sus principios para alcanzar esa meta. Afortunadamente para la profesión odontológica, Sabatés ha mantenido en alto durante toda su vida valores como el respeto y el amor por la familia, que es tradición en la cultura hispana.

En un momento como el actual en Estados Unidos, marcado por grandes divisiones políticas entre la población, la ADA es una organización muy afortunada por haber elegido como presidente a un hijo de inmigrantes que sabe qué se siente realmente cuando se es un "outsider", que ha ascendido en su profesión gracias a la ayuda de muchas perso-


nas, y que sabe que ahora le toca a él hacer que todos los dentistas "sientan que la ADA es una parte de su familia".

“Mi objetivo es hacer que todos se sientan bienvenidos en la ADA”.

Personalmente, creo que Sabatés está especialmente calificado para liderar la ADA porque está comprometido a escuchar voces con una "diversidad de pensamientos", porque reconoce que mucha gente lo ayudó en su largo viaje y porque el resultado de todo ello es que es un

hombre a quien se le ve feliz con su vida, con su familia y con su carrera. Simplemente, ahora le ha llegado al momento de retribuir a los demás por todo lo que ha recibido.

El viaje de Sabatés comenzó en Camagüey, Cuba, donde nació hace 61 años y donde su padre era un respetado cirujano maxilofacial. Después de la Revolución cubana de 1959, a la familia no se le permitió salir del país hasta 1967. Ese año, la familia Sabatés desembarcó en Florida, donde César estudió Ingeniería Eléctrica en la Universidad de Miami. Pero, poco después de obtener ese título, decidió que quería ser dentista, así que se fue hasta Kansas City y se matriculó en la Facultad de Odontología de la Universidad de Missouri, de donde años después se graduaría como Doctor en Cirugía Dental (DDS).



“Las cosas que nos unen son muchas más que las que nos dividen”, comenta el 158º presidente de la Asociación Dental Americana (Foto: César Sabatés).

Poco después volvió a Miami, donde abrió un consultorio privado, que fue desarrollando poco a poco, con la ayuda de mentores como el conocido odontólogo y coleccionista de arte Dr. Arturo Mosquera. Sabatés se afilió a organizaciones dentales hispanas como la Hermandad Americana de Dentistas Latinoamericanos o la Academia Latinoamericana de Implantología Oseointegrada (LAODI). Fue elegido presidente de la

Sociedad Española de Ortodoncia y ortopedia dentofacial

VIERNES 19 DE NOVIEMBRE

MESA REDONDA: SONRISA GINGIVAL ASPECTO ORTODÓNICO, QUIRÚRGICO Y MULTIDISCIPLINAR

SÁBADO, 20 DE NOVIEMBRE

MESA REDONDA: EL ESTADO DE LA FORMACIÓN ESPECIALIZADA EN ORTODONCIA: CONVERGENCIA EUROPEA

29ª Reunión de Invierno de la SEDO

Hotel NH Collection Madrid Eurobuilding

19 y 20 de noviembre de 2021

VIERNES 19 DE NOVIEMBRE

SEDO JOVEN. MASTER Y FORMACIÓN EN ORTODONCIA: ACTIVIDAD CLÍNICA Y DE INVESTIGACIÓN

<table border="0" style="width: 100%;"> <tr><td>08:30-09:00</td><td>Entrega de documentación</td></tr> <tr><td>09:00-09:15</td><td>Presentación.</td></tr> <tr><td>09:20-10:55</td><td>Ponencias</td></tr> <tr><td>11:00-11:25</td><td>CAFÉ Y EXPOSICIÓN COMERCIAL.</td></tr> <tr><td>11:30-13:35</td><td>Ponencias</td></tr> <tr><td>13:40-14:00</td><td>Debate y discusión</td></tr> </table>	08:30-09:00	Entrega de documentación	09:00-09:15	Presentación.	09:20-10:55	Ponencias	11:00-11:25	CAFÉ Y EXPOSICIÓN COMERCIAL.	11:30-13:35	Ponencias	13:40-14:00	Debate y discusión	<table border="0" style="width: 100%;"> <tr><td>15:00-15:25</td><td>Entrega de documentación</td></tr> <tr><td>15:30-15:45</td><td>Introducción al concepto de Sonrisa Gingival, planteamiento del problema. (15)</td></tr> <tr><td>15:50-16:15</td><td>Dr. SAIZ PARDO Aportación del manejo dentario a la mejora de la Sonrisa Gingival. (25)</td></tr> <tr><td>16:20-16:45</td><td>Dr. FLORENCIO MONJE La dimensión Vertical del maxilar superior. (25)</td></tr> <tr><td>16:50-17:25</td><td>Dra. ALICIA MEGÍA Tratamiento Ortodónico de la Sonrisa Gingival: Manejo Clínico. (35)</td></tr> <tr><td>17:30-18:00</td><td>CAFÉ Y EXPOSICIÓN COMERCIAL</td></tr> <tr><td>18:00-18:25</td><td>Dr. ELOY GARCÍA DÍAZ La dimensión Vertical de los tejidos blandos. (25)</td></tr> <tr><td>18:30-19:12</td><td>Dr. OSCAR GONZÁLEZ MARTÍN El control de los tejidos gingivales en la corrección de la Sonrisa Gingival. (42)</td></tr> <tr><td>19:15</td><td>Debate y preguntas.</td></tr> <tr><td>19:30</td><td>ASAMBLEA EXTRAORDINARIA- SEDO (1ª convocatoria).</td></tr> <tr><td>20:00</td><td>ASAMBLEA EXTRAORDINARIA- SEDO (2ª convocatoria).</td></tr> <tr><td>21:00</td><td>Cena (lugar a determinar)</td></tr> </table>	15:00-15:25	Entrega de documentación	15:30-15:45	Introducción al concepto de Sonrisa Gingival, planteamiento del problema. (15)	15:50-16:15	Dr. SAIZ PARDO Aportación del manejo dentario a la mejora de la Sonrisa Gingival. (25)	16:20-16:45	Dr. FLORENCIO MONJE La dimensión Vertical del maxilar superior. (25)	16:50-17:25	Dra. ALICIA MEGÍA Tratamiento Ortodónico de la Sonrisa Gingival: Manejo Clínico. (35)	17:30-18:00	CAFÉ Y EXPOSICIÓN COMERCIAL	18:00-18:25	Dr. ELOY GARCÍA DÍAZ La dimensión Vertical de los tejidos blandos. (25)	18:30-19:12	Dr. OSCAR GONZÁLEZ MARTÍN El control de los tejidos gingivales en la corrección de la Sonrisa Gingival. (42)	19:15	Debate y preguntas.	19:30	ASAMBLEA EXTRAORDINARIA- SEDO (1ª convocatoria).	20:00	ASAMBLEA EXTRAORDINARIA- SEDO (2ª convocatoria).	21:00	Cena (lugar a determinar)	<table border="0" style="width: 100%;"> <tr><td>10:00-10:25</td><td>Dr. OSCAR CASTRO REINO Estado actual de la formación especializada. Introducción. (25)</td></tr> <tr><td>10:30-10:55</td><td>Dr. EUGENIO CORDERO ACOSTA. Aspectos Legales del Título de Especialista en Ortodoncia. (25)</td></tr> <tr><td>11:00-11:25</td><td>Dr. ANDREU PUIGDOLLERS PÉREZ. Estado de la formación ortodóncica en Europa (NEBEOP). (25)</td></tr> <tr><td>11:30-12:00</td><td>CAFÉ Y EXPOSICIÓN COMERCIAL</td></tr> <tr><td>12:00-12:25</td><td>Dr. IGNACIO GARCÍA-ESPONA. Especialidades Odontológicas en Europa vs España.(25)</td></tr> <tr><td>12:30-12:55</td><td>Dr. JUAN CARLOS PÉREZ VARELA. La Sociedad Española de Ortodoncia y su papel en la formación en ortodoncia. (25)</td></tr> <tr><td>13:00-13:25</td><td>Dr. JUAN CARLOS PALMA FERNÁNDEZ Los Máster de formación en España. Diferentes opciones y convergencia Europea. (25)</td></tr> <tr><td>13:30-14:00</td><td>Debate.</td></tr> <tr><td>14:00-14:15</td><td>Conclusiones.</td></tr> </table>	10:00-10:25	Dr. OSCAR CASTRO REINO Estado actual de la formación especializada. Introducción. (25)	10:30-10:55	Dr. EUGENIO CORDERO ACOSTA. Aspectos Legales del Título de Especialista en Ortodoncia. (25)	11:00-11:25	Dr. ANDREU PUIGDOLLERS PÉREZ. Estado de la formación ortodóncica en Europa (NEBEOP). (25)	11:30-12:00	CAFÉ Y EXPOSICIÓN COMERCIAL	12:00-12:25	Dr. IGNACIO GARCÍA-ESPONA. Especialidades Odontológicas en Europa vs España.(25)	12:30-12:55	Dr. JUAN CARLOS PÉREZ VARELA. La Sociedad Española de Ortodoncia y su papel en la formación en ortodoncia. (25)	13:00-13:25	Dr. JUAN CARLOS PALMA FERNÁNDEZ Los Máster de formación en España. Diferentes opciones y convergencia Europea. (25)	13:30-14:00	Debate.	14:00-14:15	Conclusiones.
08:30-09:00	Entrega de documentación																																																							
09:00-09:15	Presentación.																																																							
09:20-10:55	Ponencias																																																							
11:00-11:25	CAFÉ Y EXPOSICIÓN COMERCIAL.																																																							
11:30-13:35	Ponencias																																																							
13:40-14:00	Debate y discusión																																																							
15:00-15:25	Entrega de documentación																																																							
15:30-15:45	Introducción al concepto de Sonrisa Gingival, planteamiento del problema. (15)																																																							
15:50-16:15	Dr. SAIZ PARDO Aportación del manejo dentario a la mejora de la Sonrisa Gingival. (25)																																																							
16:20-16:45	Dr. FLORENCIO MONJE La dimensión Vertical del maxilar superior. (25)																																																							
16:50-17:25	Dra. ALICIA MEGÍA Tratamiento Ortodónico de la Sonrisa Gingival: Manejo Clínico. (35)																																																							
17:30-18:00	CAFÉ Y EXPOSICIÓN COMERCIAL																																																							
18:00-18:25	Dr. ELOY GARCÍA DÍAZ La dimensión Vertical de los tejidos blandos. (25)																																																							
18:30-19:12	Dr. OSCAR GONZÁLEZ MARTÍN El control de los tejidos gingivales en la corrección de la Sonrisa Gingival. (42)																																																							
19:15	Debate y preguntas.																																																							
19:30	ASAMBLEA EXTRAORDINARIA- SEDO (1ª convocatoria).																																																							
20:00	ASAMBLEA EXTRAORDINARIA- SEDO (2ª convocatoria).																																																							
21:00	Cena (lugar a determinar)																																																							
10:00-10:25	Dr. OSCAR CASTRO REINO Estado actual de la formación especializada. Introducción. (25)																																																							
10:30-10:55	Dr. EUGENIO CORDERO ACOSTA. Aspectos Legales del Título de Especialista en Ortodoncia. (25)																																																							
11:00-11:25	Dr. ANDREU PUIGDOLLERS PÉREZ. Estado de la formación ortodóncica en Europa (NEBEOP). (25)																																																							
11:30-12:00	CAFÉ Y EXPOSICIÓN COMERCIAL																																																							
12:00-12:25	Dr. IGNACIO GARCÍA-ESPONA. Especialidades Odontológicas en Europa vs España.(25)																																																							
12:30-12:55	Dr. JUAN CARLOS PÉREZ VARELA. La Sociedad Española de Ortodoncia y su papel en la formación en ortodoncia. (25)																																																							
13:00-13:25	Dr. JUAN CARLOS PALMA FERNÁNDEZ Los Máster de formación en España. Diferentes opciones y convergencia Europea. (25)																																																							
13:30-14:00	Debate.																																																							
14:00-14:15	Conclusiones.																																																							

AD

CURAPROX

PRUÉBALO TÚ MISMO

conoce la fórmula
revolucionaria de **PERIO
PLUS REGENERATE**

+ Con **Ácido Hialurónico** para apoyar la
regeneración celular.


+ Protección adicional contra el mal aliento
y los virus gracias a la **Ciclodextrina**.

+ **CHX 0.09%**

+ Sabor agradable y disminución de la
alteración del gusto.

Developed by
curaden
better health for you

¡VISITAMOS
TU CONSULTA!



DESCUBRE MÁS EN
WWW.CURAPROX.ES



SWISS PREMIUM 
ORAL CARE



@curaproxspain
www.curaprox.es