

DENTAL TRIBUNE

The World's Dental Newspaper · Croatian Edition 

Hrvatska, listopad 2021. - godina XIV br. 3

www.dental-tribune.com

DIGITALNA TEHNOLOGIJA

3D ispis

Digitalne tehnologije brzo se šire, 3D ispis otvorio je mnoge mogućnosti, osobito u oralnoj kirurgiji, protetici i ortodonciji




stranica 4

KLINIČKA PRAKSA

Tehnika "socket shield"

Zadržavanje bukalnog dijela korijena tijekom imedijatne implantacije radi očuvanja volumena kosti



stranica 6

MENADŽMENT

Emocionalna inteligencija

Timska komunikacija može biti veliki izazov. Kako razumjeti i upravljati svojim potrebama te prepoznati i nositi se s potrebama drugih?



stranica 24

Svjetska zdravstvena organizacija odobrila je rezoluciju o oralnom zdravlju

ŽENEVA, Švicarska: Upravljanje Svjetske zdravstvene organizacije (SZO) pandemijom COVID-19 do sada je izazvalo prilično mnogo kritika - uključujući i one od mnogih sudionika u dentalnoj industriji. Dobra je vijest da je na 74. zasjedanju Svjetske zdravstvene skupštine SZO-a odobrena rezolucija o oralnom zdravlju kojom se zahtijeva od SZO-a da, među ostalim, u naredne dvije godine izradi globalnu strategiju i akcijski plan za borbu protiv nezaraznih oralnih bolesti.

Autor: Brendan Day, Dental Tribune International

Rezoluciju je Šri Lanka, s ostalim državama članicama SZO-a, iznijela na sastanku izvršnog odbora SZO-a prošlog siječnja. Prema dr. Habibu Benzianu koji je pomoćni direktor za globalno zdravlje i politiku u Suradničkom centru SZO-a Sveučilišta New York, prvi je put od 2007. godine da je SZO usvojio rezoluciju usmjerenu na poboljšanje oralnog zdravlja.

Odobravajući rezoluciju, delegati Svjetske zdravstvene skupštine tražili su od SZO-a:

- izradu globalne strategije za liječenje oralnih bolesti koju će upravna tijela SZO-a razmotriti do 2022. godine
- provođenje strategije u akcijski plan za oralno zdravlje do 2023.
- izradu *best-buy* intervencije za oralno zdravlje
- razmatranje uvrštavanja Nome, brzo napredujuće infekcije usta i


lica koja je gotovo uvijek smrtonosna kod djece koja boluju od nje, u svoju strategiju koja se odnosi na zanemarene tropske bolesti.

Prema SZO-u, u raspravi koja je prethodila donošenju rezolucije postignut je jasan konsenzus "da bi oralno zdravlje trebalo biti čvrsto ugrađeno u agendu nezaraznih bolesti i da bi intervencije oralne zdravstvene zaštite trebale biti obuhvaćene univerzalnim programima zdravstvenog osiguranja".

Stomatološke udruge odobravaju rezoluciju

Svjetska stomatološka federacija FDI i Međunarodna udruga za stomatološka istraživanja (IADR) brzo su dale izjavu u prilog skupštinskoj rezoluciji. Dvije su udruge nadalje potaknule razmatranje onoga što smatraju "nedostajućim točkama" u rezoluciji, uključujući potrebu za rješavanjem orofacijalnih rascjepa i proširenjem sustavne fluoridacije vode gdje je to prikladno.

Dr. Daniel Klemmedson, predsjednik Američke stomatološke udruge (American Dental Association), također je izrazio zadovoljstvo udruge što je SZO prepoznao da je "oralno zdravlje sastavni dio sustavnog zdravlja u cijelom svijetu".

"Radujemo se što ćemo biti aktivni i suradnički dionici u nastojanju da se postignu ciljevi koje je postavila Svjetska zdravstvena skupština Svjetske zdravstvene organizacije", dodao je Klemmedson. 

Fotografija: Shutterstock

OGLAS

PREMIUM PAKET ZA PRETPLATNIKE

Tiskano
+ online izdanje
4 izdanja
4 godišnje

2
boda HKDM

Dodatne
pogodnosti
i popusti



DENTAL TRIBUNE
The World's Dental Newspaper · Croatian Edition 

Jednim klikom do pretplate za 2021. godinu na www.dentalmedia.hr

Vjerojatnost prijenosa SARS-CoV-2 u stomatološkim ordinacijama vrlo je mala, kaže istraživanje

Izvor: Dental Tribune International

COLUMBUS, Ohio, SAD: Istraživači diljem svijeta istražuju COVID-19, a svaki tjedan otkrivaju se ili potvrđuju nove informacije o bolesti. Nedavno provedeno istraživanje sa Sveučilišta Ohio State ponovno je pokazalo da je rizik od infekcije SARS-CoV-2 u stomatološkim ordinacijama nizak, unatoč vladajućem uvjerenju da su pacijenti i liječnici u velikom riziku od zaraze COVID-19 u stomatološkoj ordinaciji.

Poznato je da stomatološki postupci proizvode znatnu količinu


aerosola, a to dovodi do straha da bi slina u aerosolu nastalom tijekom stomatoloških zahvata mogla učiniti stomatološku ordinaciju mjestom visokog rizika od prijenosa jer se SARS-CoV-2 širi uglavnom putem respiratornih kapljica. Kako bi istražili je li slina glavni izvor infektivnog aerosola, istraživači su prikupili uzorke od osoblja, s opreme i drugih površina do kojih je dospio aerosol tijekom niza stomatoloških zahvata.

Analizirajući genetski sastav organizama otkrivenih u tim uzor-

cima, istraživači su utvrdili da je glavni izvor bakterija ili virusa prisutnih u tekućini iz usta pacijenata sredstvo za ispiranje, a ne slina. Čak i kad su u slini asimptomatskih pacijenata otkrivene niske razine SARS-CoV-2, aerosol nastao tijekom postupaka nije pokazivao tragove SARS-CoV-2.

"Čišćenje zubi ne povećava rizik od infekcije COVID-19 ništa više nego kada pijete čašu vode iz stomatološke ordinacije", rekla je glavna autorica dr. Purnima Kumar,

profesorica parodontologije u državi Ohio. "Ovi bi nam nalazi trebali pomoći da se osjećamo sigurnima u vezi sa svojom okolinom, a za pacijente da se riješe svojih oralnih problema – ima toliko dokaza da ste, ako imate loše oralno zdravlje, podložniji COVID-u", dodala je Kumar.

Istraživanje pod nazivom "Sources of SARS-CoV-2 and other microorganisms in dental aerosols" objavljeno je na Internetu 12. svibnja 2021. u časopisu *Journal of Dental Research*, prije uključivanja u tiskano izdanje. 

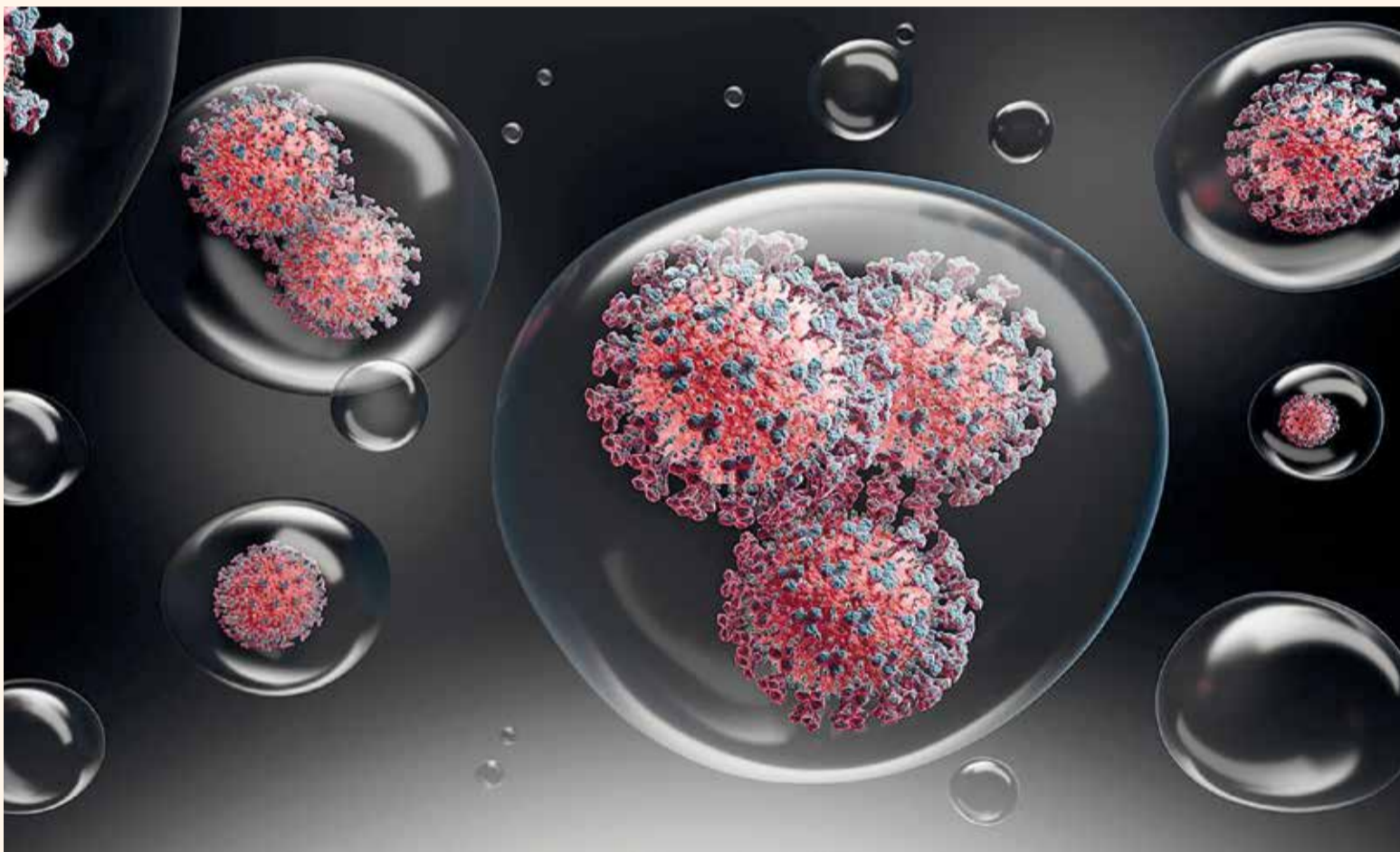


Image: peterschreiber.media/Shutterstock

RIJEČ UREDNICE



Urednica
Doc. dr. sc. Sladana Milardović, dr. med. dent. spec. stom. protetike
Zavod za fiksnu protetiku
Stomatološki fakultet
Sveučilišta u Zagrebu
e-mail: milardovic@sfzg.hr

Dentalnu medicinu u mnogim dijelovima svijeta sve više pokreću financijski interesi, a čini se da je sve veći broj klinika koje su usmjerene isključivo na profit i tako često ugrožavaju pacijente. Riječ ugrožavanje možda zvuči grubo, ali ako si ne uzmemo dovoljno vremena za obradu podataka o pacijentima, razgovor s njima o mogućnostima liječenja i pripremu za zahvat, dovodimo u pitanje njihovu sigurnost.


Često od prodajnih predstavnika čujemo ili u prospektima vidimo da određeni proizvod omogućuje preskakanje nekih koraka tijekom liječenja i tako osigurava uštedu vremena. Jeste li se ikada zapitali ima li naš pacijent možda pravo na sve te korake i imamo li mi pravu uskratiti mu dio propisanog protokola da bismo bili brži, a pritom možda dovodeći u pitanje kvalitetu?

Osim što možda zakidamo pacijenta, tako i sebe izlažemo većem stresu. Mentalno zdravlje danas je važna tema u našoj struci, a detaljnijim proučavanjem literature otkriva se da je u nekim industrijski razvijenim zemljama stopa samoubojstava među stomatolozima među najvećima. Je li to zato što je posao stresan? Zapravo, vjerujem da je naš posao vrlo zahvalan, sve dok si uzmemo dovoljno vremena za svakog pacijenta. Mislim da mnogi kolege na kraju dana odlaze kući preopterećeni, podcijenjeni i pod stresom jer znaju da nisu sve napravili onako kako bi htjeli i kako su učili te često nisu stajali pacijenta na prvo mjesto. Sve što radimo trebalo bi se temeljiti na znanstvenim načelima i kliničkim dokazima.

Najveći je izazov usredotočiti se na naše pacijente, stvoriti kvalitetne odnose i osigurati da pacijent razumije

tijek i cilj planirane terapije. Važno je i pomoćnom osoblju ostaviti dovoljno vremena za odgovarajuću dezinfekciju i pripremu između pacijenata, posebno u današnje vrijeme globalne pandemije.

Usporiti ujedno znači i usredotočiti se na etičke premise koje sadrži Hipokratova zakletva. Nije dovoljno samo ulagati u vrhunsko obrazovanje ili tehnologiju. Jednako je važno, ako ne i važnije shvatiti da su pacijenti prioritet.

Mnogi tvrde da je nemoguće biti profitabilan ako se dnevno ne obradi što veći broj pacijenata. Međutim, jesmo li spremni preuzeti odgovornost za moguće rizike ako ne vodimo računa o sigurnosti i higijeni? Zar u našem poslu nije ključno povjerenje? Mi smo ti koji imamo odgovarajuće znanje da odlučimo što je dobro za pacijenta. I zato bi trebali raditi sigurno, etički i odgovorno. 

DENTAL TRIBUNE
The World's Dental Newspaper - Croatian & BiH Edition

International/Headquarters

PUBLISHER AND CHIEF EXECUTIVE OFFICER:
Torsten R. Oemus

CHIEF CONTENT OFFICER:
Claudia Duschek

Dental Tribune International GmbH
Holbeinstr. 29, 04229 Leipzig,
Germany
Tel.: +49 341 4847 4302 | Fax: +49 341
4847 4173
General requests:
info@dental-tribune.com
Sales requests:
mediasales@dental-tribune.com
www.dental-tribune.com

Material from Dental Tribune International GmbH that has been reprinted or translated and reprinted in this issue is copyrighted by Dental Tribune International GmbH. Such material must be published with the permission of Dental Tribune International GmbH. Dental Tribune is a trademark of Dental Tribune International GmbH.

All rights reserved. © 2021 Dental Tribune International GmbH. Reproduction in any manner in any language, in whole or in part, without the prior written permission of Dental Tribune International GmbH is expressly prohibited.

Dental Tribune International GmbH makes every effort to report clinical information and manufacturers' product news accurately but cannot assume responsibility for the validity of product claims or for typographical errors. The publisher also does not assume responsibility for product names, claims or statements made by advertisers. Opinions expressed by authors are their own and may not reflect those of Dental Tribune International GmbH.

CROATIAN EDITION

VLASNIK LICENCE
Dental Media Grupa d.o.o.
Ivana G. Kovačića 15a,
10410 Velika Gorica

IZDAVAČ
Dental Media Grupa d.o.o.
Tel.: +385 91 637 0042,
www.dentalmedia.hr
info@dentalmedia.hr

DIREKTOR
Sanela Drobnjak, dipl.oec.

GLAVNI UREDNIK
Doc. dr. sc. Sladana Milardović,
dr. med. dent.

GRAFIKA
PixArt

PRIJEVOD
Doc. dr. sc. Sladana Milardović,
dr. med. dent.

LEKTOR
Jasmina Škoda, prof. hr. jezika i
književnosti

MARKETING
Dental Media Grupa d.o.o.

TISAK
Radin print d.o.o.

Sljedeće izdanje Dental Tribune-a
izlazi u prosincu 2021. godine

DTI - VLASNIČKA STRUKTURA

TVRKA, NAKLADNIK
Dental Media Grupa d.o.o.
MATIČNI BROJ
02293749, OIB: 82547088036
ODGOVORNA OSOBA NAKLADNIKA
Sanela Drobnjak, dipl.oec.
SJEDIŠTE NAKLADNIKA
Ivana G. Kovačića 15a,
10410 Velika Gorica
TELEFON I TELEFAKS NAKLADNIKA
Tel.: 091 637 0042
E-POŠTA I WEB-STRANICA NAKLADNIKA
info@dentalmedia.hr
www.dentalmedia.hr
VLASNIK NAKLADNIKA I POSTOTAK
UDJELA U VLASNIŠTVU
Dental Media Grupa d.o.o., 100%
vlasništvo
NAZIV MEDIJA
Dental Tribune International
VRSTA MEDIJA
tiskani

Izbjeljivanje zubi: Istraživanje o oštećenju zubnih stanica karbamid peroksidom

Autor: Iveta Ramonaite, Dental Tribune International

TORONTO, Kanada/LONDON, UK: Kako izbjeljivanje zubi postaje sve popularnije, ključno je potpuno razumjeti opseg štete koju bi sredstva za izbjeljivanje mogla imati na oralno zdravlje. U prvom istraživanju ove vrste istraživači su pokušali malo dublje istražiti ovo pitanje te su analizirali moguće štetne učinke slobodnih radikala izvedenih iz vodikova peroksida na zubne stanice. Otkrili su da izlaganje zubi određenim koncentracijama gela karbamid peroksida šteti stanicama zubne pulpe i da je to oštećenje nepovratno.

Odavno je utvrđeno da izbjeljivanje zubi može uzrokovati iritaciju gingive i preosjetljivost zubi. Međutim, iako su stomatološki stručnjaci upozoravali pacijente na izbjeljivanje zubi kod kuće na vlastitu ruku, malo se zna o stvarnim, dugotrajnim posljedicama koje bi sredstva za izbjeljivanje zubi mogla imati na zubne stanice.

"Ovo istraživanje već dugo se iščekuje u stomatologiji i očekujemo da bi moglo utjecati na to kako će se na ovaj rutinski stomatološki zahvat gledati u budućnosti i kako će se razvijati", rekla je za DTI koautorica dr. Ola Redha, studentica Instituta Eastman Dental u Londonu. "Naš je cilj uvijek bio povećati svijest paci-



Fotografija: Design by Freepik

jenata o mogućim opasnostima ovog postupka", dodala je.

U istraživanju su istraživači 30 zubi izravno ili neizravno izložili gelu za izbjeljivanje koji je sadržavao pet ili 16 % karbamid peroksida. Pokus je proveden dva tjedna, a gel je na zube djelovao četiri sata dnevno. Uspjeli su pokazati da stanice zubne pulpe negativno reagiraju na izloženost karbamid peroksidu kroz sloj dentina od 3 mm i kako to, pak, čini caklinu poroznijom, što olakšava prodiranje sredstava za izbjeljivanje u dentin i na kraju pulpu.

Raspravljajući o mogućim štetnim učincima izbjeljivanja zuba, glavni istraživač dr. Laurent Bozec, izvan-

redni profesor na Stomatološkom fakultetu Sveučilišta u Torontu, rekao je za DTI: "Nažalost, budući da pacijenti osim neposredne preosjetljivosti, ne mogu vidjeti nikakva oštećenja na zubima, postoji lažni osjećaj da je postupak bezopasan."

Istraživanje je otkrilo da veća koncentracija i duže vrijeme primjene gela karbamid peroksida izravno ugrožavaju vitalitet zubnih stanica. Prema podacima, nanošenje samo 10-postotnog gela karbamid peroksida na zube smanjuje sadržaj proteina cakline za do 50 %, dok bi primjena veće koncentracije od oko 35 % mogla dovesti do nekroze pulpe.

Bozec je naglasio da bi se rezultati trebali tumačiti s oprezom: "Moramo biti oprezni u tumačenju rezultata našeg istraživanja jer se radi o *in vitro* pokusu, a vjerojatno je da bi se citotoksični učinak karbamid peroksida u određenoj mjeri smanjio kod pacijenata zbog prirodnih strategija ublažavanja koje postoje u našoj zubnoj pulpi."

Osim toga, Redha je komentirala da bi izvođenje sličnih eksperimenata izravno na pacijentima moglo ugroziti vitalitet zuba, ali da bi to pomoglo u pružanju ključnih dokaza i potvrdilo ranije nalaze. "S obzirom na prirodnu funkciju matičnih stanica zubne

pulpe u proizvodnji odontoblasta za stvaranje reparativnog dentina i same pulpe za vitalitet cijelog zuba, ključno je ipak procijeniti da ti nusprodukti utječu na populaciju matičnih stanica", izjavila je.

S obzirom na rezultate, Bozec je naglasio da bi pacijente trebalo upoznati s mogućim rizicima za oralno zdravlje kod primjene visokih koncentracija gelova za izbjeljivanje zubi. Također je predložio da proizvodi koji sadrže visoke koncentracije karbamid peroksida trebaju sadržavati upozoravajuće ili obrazovne oznake. Na kraju, priznao je da, iako su koncentracije karbamid peroksida koje se primjenjuju u stomatološkim ordinacijama znatno niže, stomatološki bi stručnjaci trebali sa svojim pacijentima razgovarati o dugoročnom učinku izbjeljivanja zubi i preporučiti alternativne proizvode koji sadrže nižu koncentraciju karbamid peroksida ili bez peroksida.

"Pozdravljali bismo svaku izravnu interakciju s industrijom radi razrađivanja zajedničke strategije razvoju sigurnog izbjeljivanja zubi", zaključio je Bozec.

Istraživanje pod nazivom "*Compromised dental cells viability following teeth-whitening exposure*" objavljen je na Internetu 30. srpnja 2021. u časopisu Nature Scientific Reports. ■

Borba protiv SARS-CoV-2 ispiranjem usta - istraživanje donosi dokaze o učinkovitosti

Autor: Jeremy Booth, Dental Tribune International

BADALONA, Španjolska: Utvrđeno je da tekućine za ispiranje usta koje sadrže cetilpiridinijev klorid (CPC) smanjuju najmanje tisuću puta infektivnost SARS-CoV-2 *in vitro*. Istraživači u Španjolskoj testirali su tekućine za ispiranje usta koje sadrže CPC na varijante SARS-CoV-2, uključujući varijantu Alfa, te su zaključili da bi takvo ispiranje usta moglo biti isplativa mjera koja pomaže u smanjenju prijenosa virusa.

U istraživanju su istraživači istaknuli da su slučajevi s većom količinom virusa SARS-CoV-2 u slini bili povezani s većom brzinom prijenosa virusa. Rekli su da bi, ako se pokaže učinkovitim u smanjenju virusnog opterećenja SARS-CoV-2, upotreba proizvoda za oralnu higijenu koji se lako mogu nabaviti mogla predstavljati globalno dostupnu i isplativu mjeru za prekidanje lanca

prijenosa virusa.

Istraživanje se usredotočilo na učinak kvaternog amonijeva spoja CPC-a, za koji je ranije pokazano da ima antivirusno djelovanje protiv virusa poput MERS-CoV i virusa gripe.

Znanstvenici su testirali tri tekućine za ispiranje usta koje sadrže Dentaaid CPC za različite namjene (VITAS Encias, 0,05 % CPC, tekućina za ispiranje usta namijenjena osobama s osjetljivim desnama; PERIO AID Intenzivna njega, 0,05 % CPC, namijenjena za ograničenu upotrebu poslije oralnokirurških zahvata i/ili oni koji se podvrgavaju parodontološkom liječenju; i VITAS CPC Protect, 0,07 % CPC, namijenjen svakodnevnoj upotrebi za sprječavanje i smanjenje stvaranja zubnog plaka).

Tekućine za ispiranje usta koje sadrže CPC uspoređene su s prijenosnicima koji sadrže istu odgovarajuću formulaciju bez CPC-a te je

utvrđeno da su narušili integritet virusne membrane i spriječili ulazak SARS-CoV-2 u ciljane stanice. "Tekućine za ispiranje usta koje sadrže CPC smanjile su više od tisuću puta zaraznost SARS-CoV-2 smanjenjem sposobnosti za replikaciju, bile su aktivne u prisutnosti sterilizirane sline i bile su učinkovite protiv varijanti SARS-CoV-2", napisali su istraživači.

Nastavili su: "CPC ima antivirusno djelovanje protiv različitih varijanti SARS-CoV-2, a ovaj spoj svoju aktivnost ispoljava blokiranjem ulaska virusa inhibiranjem fuzije virusa na ciljnim stanicama. CPC djeluje narušavajući integritet virusne ovojnice, kao što je ranije pokazano za virus gripe [. . .], a jednako utječe na različite varijante SARS-CoV-2."

Druge kemijske komponente koje se nalaze u popularnim tekućinama za ispiranje usta koje se mogu kupiti bez recepta, napisali su istraživači, poput vodikova peroksida i klor-

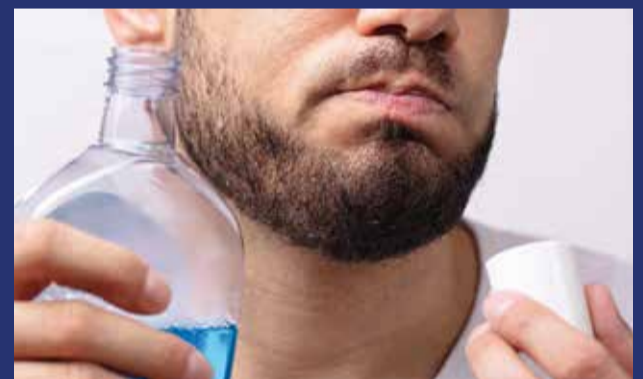heksidina, pokazale su ograničenu aktivnost protiv SARS-CoV-2.

Znanstvenici su dalje komentirali da bi trebalo provesti dodatna istraživanja kako bi se procijenilo jesu li tekućine za ispiranje usta koje sadrže CPC učinkovite u smanjenju virusnog opterećenja i infektivnosti virusa pronađenih u usnoj šupljini onih zaraženih SARS-CoV-2. "Ako se pokaže učinkovitim, tekućine za ispiranje usta koje sadrže CPC trebale bi biti aktivne protiv onih varijanti koje predstavljaju prijetnju učinkovitosti cjepiva, što može pogoršati klinički ishod", rekli su.

Dental Tribune International već je izvijestio o istraživanjima koja su pokazala potencijal zubnih pasti koje sadrže cink ili kositrov fluor, CPC tekućina za ispiranje usta i tekućina za ispiranje usta koje sadrže mješavinu tvari beta-ciklodekstrina i Citroxa za drastično smanjenje vi-

rusnog opterećenja SARS-CoV-2 u usnoj šupljini. Colgate-Palmolive prošle je godine započeo partnerstvo s istraživačkim institutima kako bi proučio učinke zubnih pasta i tekućina za ispiranje usta na virusno opterećenje SARS-CoV-2, a glavna stomatološka direktorica tvrtke, dr. Maria Ryan u priopćenju je komentirala da su klinički rezultati obećavajući. "Iako četkanje i ispiranje nisu metoda liječenja ili način da se osoba u potpunosti zaštiti od infekcije, oni mogu pomoći u smanjenju prijenosa i usporiti širenje virusa nadopunjujući prednosti koje imamo od nošenja maski, socijalne distance i čestog pranja ruku", rekla je Ryan.

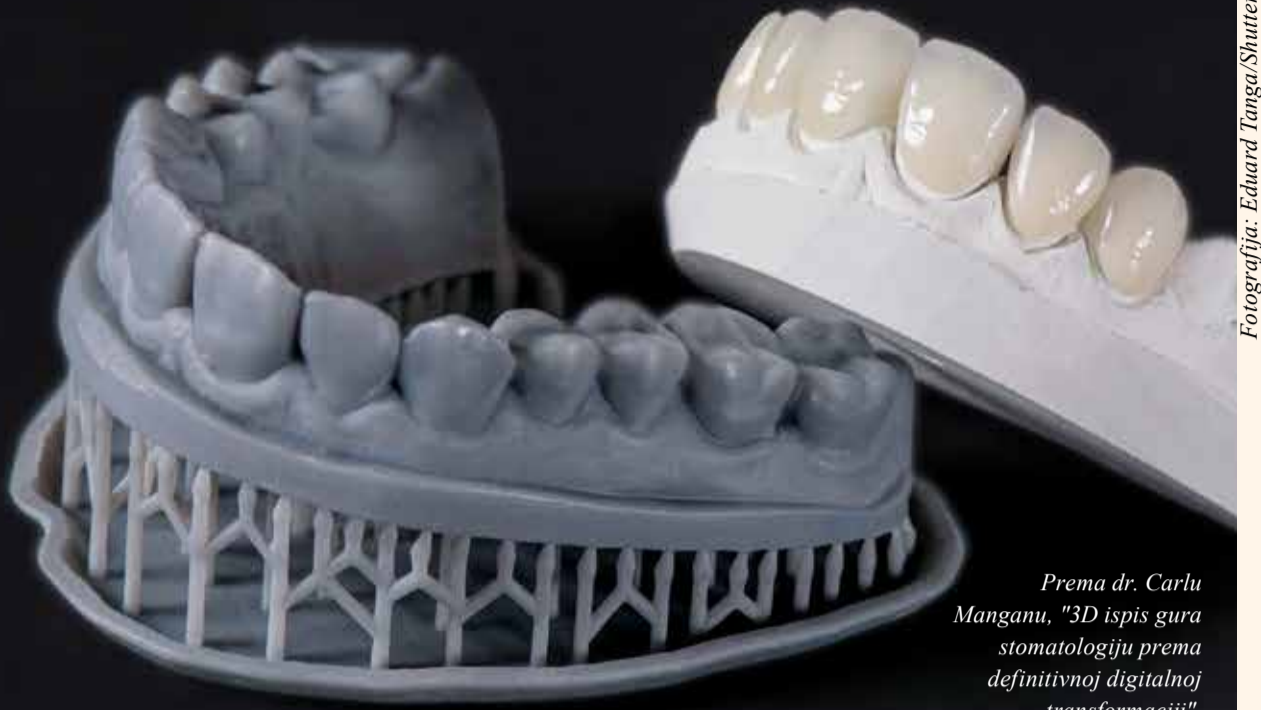Istraživanje pod nazivom "*Mouth-washes with CPC reduce the infectivity of SARS-CoV-2 variants in vitro*" objavljeno je na Internetu 20. srpnja 2021. u časopisu *Journal of Dental Research*, prije uključivanja u tiskano izdanje. ■



Fotografija: Andrey_Popov_Shutterstock

3D ispis:

područja primjene i perspektive



Fotografija: Eduard Tanga/Shutterstock

Prema dr. Carlu Manganu, "3D ispis gura stomatologiju prema definitivnoj digitalnoj transformaciji".

Autor: Carlo Mangano

MILANO, Italija: Digitalne tehnologije brzo se šire u dentalnoj medicini. Alati kao što su intraoralni i laboratorijski skeneri, CBCT, računalno potpomognuti dizajn i izrada (CAD/CAM), kao i inovativni proizvodni postupci poput 3D ispisa i laserskog sinteriranja, mijenjaju način na koji se odnosimo prema svojim pacijentima. Terapije se sve više personaliziraju, a dostupni alati omogućuju predvidljivije rezultate s razinama dijagnostičke preciznosti i proizvodnje koji su prije bili nezamislivi.

Primjena 3D ispisa u dentalnoj medicini također su se značajno povećala. To je zato što 3D ispis omogućuje laku i učinkovitu proizvodnju individualiziranih proizvoda, što štedi troškove proizvodnje i pojednostavljuje obradu podataka.

Uzbudljive mogućnosti 3D ispisa

3D ispis otvorio je stomatolozima mnoge nove i zanimljive mogućnosti, osobito u oralnoj kirurgiji, protetici i ortodontiji. Zahvaljujući ovoj tehnologiji, sada je moguće izraditi šuplje i iznimno složene predmete koje je nemoguće proizvesti konvencionalnim metodama, a ujedno se štedi i znatna količina materijala.

Cijeli proces aditivne proizvodnje zubi može se podijeliti u četiri glavne faze:

1. Stvaranje digitalnog 3D modela s pomoću softvera može obraditi intraoralne skenove, skenove lica ili računalnu tomografiju
2. Rezanje 3D modela na mnogo dvodimenzionalnih slojeva
3. 3D ispis konačnog proizvoda sloj po sloj
4. Naknadna obrada tiskanog objekta.

Ovaj osnovni tijek rada primjenjuje se na niz različitih tehnologija ispisa, kao i na niz materijala, uključujući polimere, metale i keramiku.

Brzina, točnost i razlučivost

Dvije glavne metode 3D ispisa koje se danas primjenjuju u dentalnoj medicini su stereolitografija (SLA) i digitalna obrada svjetlosti (DLP).

Kod stereolitografije za stvrđavanje fotoaktivne smole upotrebljava se laserska zraka u ultraljubičastom spektru, dok DLP upotrebljava svjetlosni projektor za stvrđavanje smole. Dvije se metode stoga razlikuju po upotrijebljenom izvoru svjetlosti: laser za SLA i strukturirana svjetlost za DLP.

“Nijedan kliničar ne smije podcijeniti utjecaj digitalne tehnologije i misliti da može raditi bez nje.”

U dentalnoj medicini brzina je važna, osobito za velike dentalne laboratorije koji redovito proizvode veliki broj nadomjestaka. DLP je brža metoda od SLA jer DLP pisac može proizvesti cijeli sloj odjednom, dok se laser u SLA pisacu mora kretati po sloju da bi ga dovršio. Međutim, brzina ne znači automatski točnost. Zapravo, 3D pisaci mogli bi se usporediti s orkestrom jer nikada ne postoji samo jedan jedini element koji određuje preciznost ispisa predmeta. Postoji mnogo važnih čimbenika koje treba uzeti u obzir: fizika svjetlosti i njezino širenje, kemija upotrijebljene smole i njezina polimerizacija, elektronika panela (zaslon s tekućim kristalima [LCD] u DLP pisacu) ili lasera u SLA pisacu, leće i ogledala, mehanika rotacije sustava i, naravno, softver – srce pisaca

i harmonizator procesa.

Pri procjeni kvalitete 3D pisaca često se gleda rezolucija ili razlučivost, koja se često miješa s točnošću. Koncept razlučivosti na okomitoj osi z može se pojednostaviti na najmanji mogući pomak na osi z; nažalost, podudarnost ovog minimalnog pomaka s minimalnom debljinom sloja samo je idealna i još nije dokazana (zapravo se mora uzeti u obzir varijabla materijala). S druge strane, koncept razlučivosti na vodoravnoj osi xy vrijedi samo za LCD pisace.

Zapravo, za SLA i DLP pisace umjesto toga treba govoriti o minimalnoj veličini izvora svjetla, koja bi idealno trebala odgovarati minimalnoj veličini koja se može ispisati. Međutim, čak i tada ostaju varijable materijala, dijelovi stroja i postupak naknadnog stvrđavanja. Točnost i razlučivost, dakle, dva su različita koncepta koji zajedno određuju kvalitetu ispisa.

Od pojave 3D ispisa, proizvođači su dodatno pojednostavili postupak ispisa čineći 3D pisace pristupačnijima i poboljšavajući kvalitetu namjenskog softvera. Ispis nije kompliciran: kada shvatite kako postaviti modele na platformu i kako ih adekvatno poduprijeti da bi se izbjeglo njihovo odvajanje od platforme tijekom ispisa, postupak je jasan.

Dentalna medicina u sljedećih pet godina

Utjecaj 3D ispisa na digitalnu stomatologiju i dalje će biti velik – kirurški predlošci, individualne žlice, aligneri i studijski modeli sada

se mogu proizvoditi 3D ispisom od različitih materijala. Pokušaji ispisa cirkonij-oksidnih nadomjestaka i potpunih proteza već je započela. Mogućnosti su brojne i one će još rasti s razvojem novih materijala. Nije teško predvidjeti da će uskoro svaka stomatološka ordinacija i dentalni laboratorij biti opremljeni s barem jednim 3D pisacem. Zahvaljujući svemu tomu, 3D ispis dentalnu medicinu gura prema definitivnoj digitalnoj transformaciji.

U sljedećih pet godina svjedočit ćemo razvoju novih alata i softvera jer proizvođači i tvrtke nastavljaju ulagati u istraživanje i razvoj. Digitalne tehnologije unijet će epohalne promjene u svijet dentalne medicine, promijenivši ne samo očekivanja pacijenata nego i način na koji stomatološki stručnjaci razmišljaju i provode terapije. Moći će primijeniti sve bolje alate, jednostavnije softvere i, prije svega, nove materijale visoke estetske vrijednosti koji su kompatibilniji sa zdravljem pacijenta. Bit će i predvidljivih kliničkih protokola veće kvalitete i nižih troškova.

Savjeti za početnike u digitalnoj stomatologiji

Nijedan kliničar ne smije podcijeniti utjecaj digitalne tehnologije i misliti da može raditi bez nje. Odustajanje ili predugo čekanje na usvajanje digitalne tehnologije u svakodnevnoj praksi bila bi velika pogreška. Razvoj novih tehnologija događa se vrlo brzo – samo se snaga računala povećava za oko 50 % svake godine. Zbog toga bi kliničari trebali posvetiti vrijeme razumijevanju načina upotrebe di-

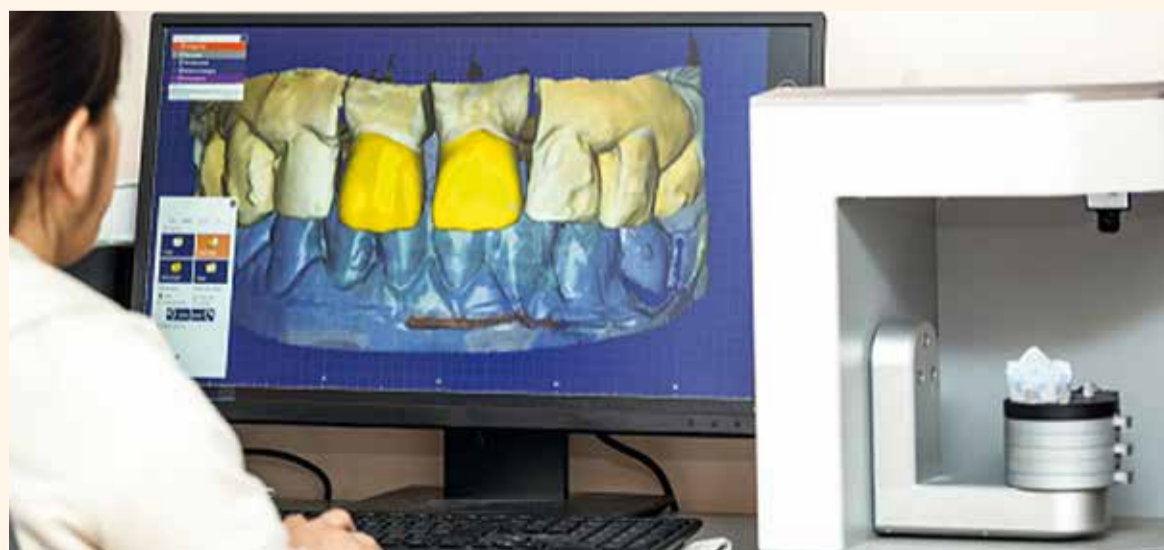gitalne tehnologije u svoju korist te, ako je potrebno, pohađati i tečajeve osposobljavanja.

Početna ulaganja mogu biti velika u smislu vremena i novca; stoga je važno maksimalno iskoristiti tehnologiju. Za dobar početak dva su uređaja ključna u svakodnevnoj praksi: CBCT uređaj i intraoralni skener. CBCT uređaj zasigurno povećava dijagnostičke kapacitete i pojednostavljuje terapijsko planiranje. Danas je tehnologija intraoralnog skeniranja točnija, učinkovitija i intuitivnija nego ikad te pojednostavljuje i poboljšava komunikaciju s pacijentom. Iznad svega, ovi skeneri omogućuju usvajanje potpunog digitalnog tijeka rada, s prednostima i u vezi s vremenom i troškovima.

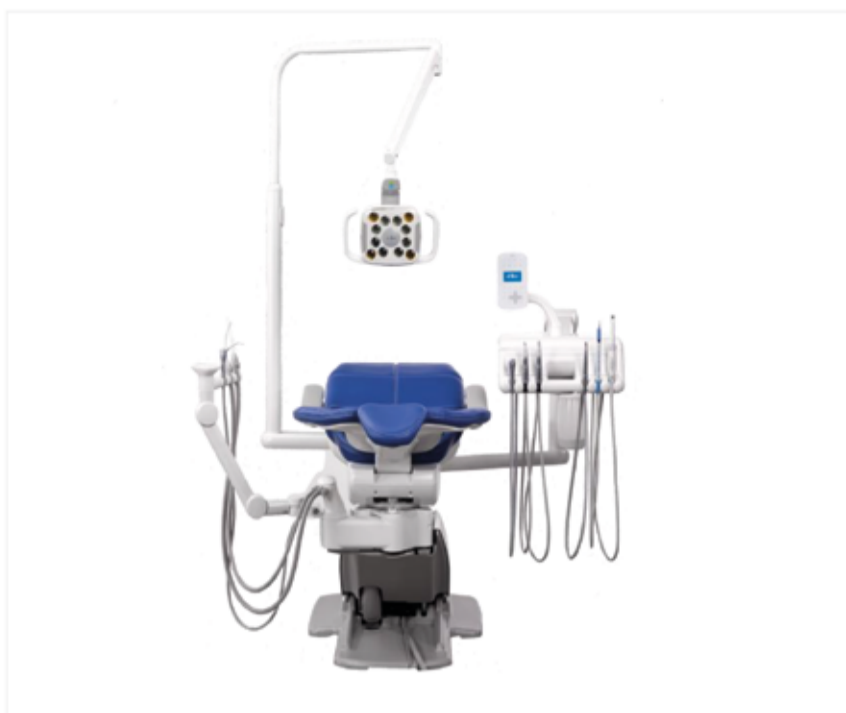"Kirurški predlošci, individualne žlice, aligneri i studijski modeli sada se mogu proizvoditi 3D ispisom od različitih materijala"

Kliničari se moraju suočiti s novim izazovima povećavajući svoje znanje i tražeći vrijedne savjete od kolega koji su svoje digitalno putovanje započeli ranije. Nadalje, trebali bi pohađati tečajeve osposobljavanja koji će im pomoći u donošenju ispravnih odluka koje se ne temelje samo na informacijama s tržišta. Društvo za digitalnu stomatologiju (DDS) organizira događaje i certificirane tečajeve osposobljavanja koji su praktični i slijede jedinstveni format na međunarodnoj razini. Službene tečajeve drže ovlašteni predavači DDS-a, koji su svi međunarodno priznati klinički stručnjaci i istraživači.

Kvaliteta dostupnih treninga određuje brzinu kojom kliničari mijenjaju svoj način razmišljanja i rada kako bi se prilagodili fascinantnom novom digitalnom svijetu intraoralnih skenera, CBCT uređaja, CAD/CAM softvera, glodalica i 3D pisaca. Predugo čekanje na usvajanje ili integraciju ovih tehnologija u svakodnevni tijek rada mogla bi biti strašna pogreška, osobito za mlade stomatologe. ■



3D ispis omogućuje brzu proizvodnju složenih modela i objekata. (Fotografija: bymandesigns/Shutterstock)



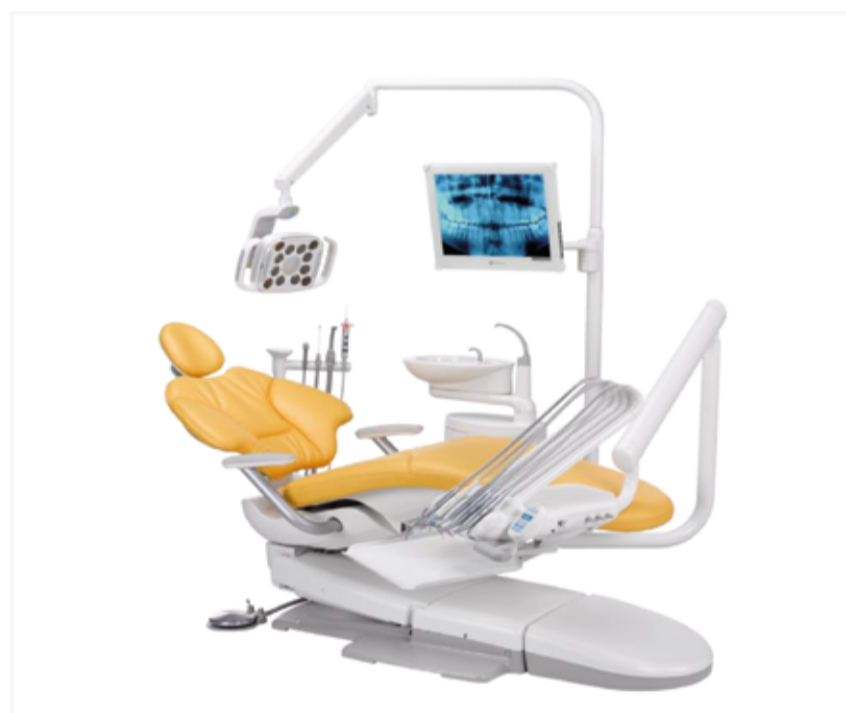
Stomatološki stolac A-dec 500



RVG senzor 6200, kamera CS 1500, ortopan/CT CS 8200 3D *

a dec[®]
reliablecreativesolutions™

Carestream
DENTAL



Stomatološki stolac A-dec 400



Bežični intraoralni scanner CS 3800 *

Jesenska promotivna akcija: popusti do 25%

(* uključujući i licence softvera za obradu i pohranu slike, na hrvatskom jeziku)!

Nazovite s povjerenjem i zatražite detaljne informacije i ponudu ☎

dentagra[©]

Uspješno imedijatno opterećenje implantata – prema tehnici "socket shield"

Autor: dr. Ramón Gómez Meda

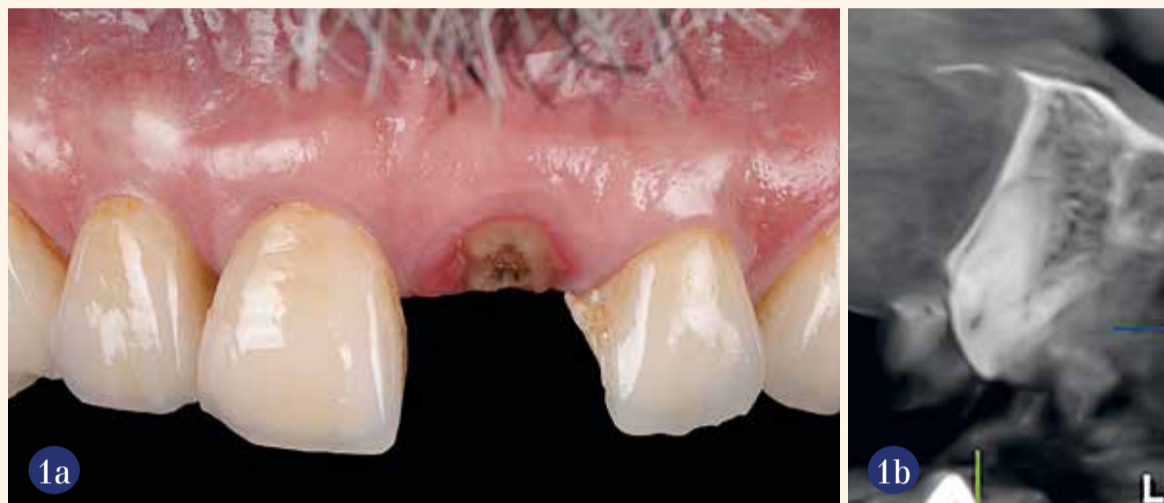Uvod

Godine 2010. predstavljen je novi pristup očuvanju mekih i tvrdih tkiva nakon vađenja zuba¹. Klinička istraživanja pokazala su da zadržavanje korijena zuba koji se ne može spasiti sprječava promjene tkiva nakon vađenja zuba. Autori su predložili zadržavanje bukalnog dijela korijena tijekom imedijatne implantacije radi sprječavanja gubitka alveolarne kosti nakon vađenja zuba.

Eksperiment za dokazivanja koncepta na psima pokazao je da zadržavanje bukalnog dijela korijena tijekom ugradnje implantata ne ometa oseointegraciju i može biti od koristi u očuvanju bukalne koštane ploče. Od tada se tehnika "socket shield" koju su izvorno opisali Hürzeler i sur. dodatno klinički procjenjivala u složenim situacijama poput više uzastopnih implantata s povoljnim estetskim rezultatima¹⁻⁴. Najnoviji kritički pregled literature Blaschkea i sur. o kliničkim podacima koji govore u prilog tehnici socket shield ukazuje na obećavajuće rezultate, njezin veliki potencijal da smanji potrebu za invazivnim koštanim transplantatima oko implantata u estetskoj zoni, ali je također zaključeno da su klinički podaci vrlo ograničeni⁵. Ipak, ova se tehnika ne može provesti u rutinskoj stomatološkoj praksi bez opreza jer je prilično osjetljiva i stoga bi je trebao izvoditi iskusni kirurg. Sljedeći prikaz slučaja opisuje imedijatnu ugradnju implantata, potpuno navođenu primjenom tehnike socket shield kao učinkovitog koncepta liječenja s povoljnim omjerom cijene i koristi i visoko estetskim ishodom.

Klinički slučaj

U sljedećem slučaju 69-godišnji muškarac dobrog općedržavstvenog stanja (ASA I) došao je u ordinaciju s frakturom središnjeg sjekutića. Svi su zubi prethodno opskrbljeni litij-disilikatnim krunicama zbog jakog trošenja zubi kao posljedica intenzivnog bruksizma i stiskanja zubi, kako je pacijent naveo. Prednje krunice bile su povezane, ali čak i tako kruna zuba frakturirala je vertikalno na razini gingive. Test osjetljivosti pulpe frakturiranog zuba CO₂ sprejem bio je negativan, perikoronarno tkivo bilo je iritirano, ali bez aktivnih gnojnih infekcija. Nije bilo znakova gubitka koštanog tkiva ili recesije sluznice, a usporedbom mekog tkiva i koštane potpore nije bilo razlike



Slike 1.a i b Početna situacija prije djelomičnog vađenja frakturiranog zuba i imedijatna ugradnja implantata. Zbog epigingivnog loma, nije bila potrebna horizontalna redukcija korijena.

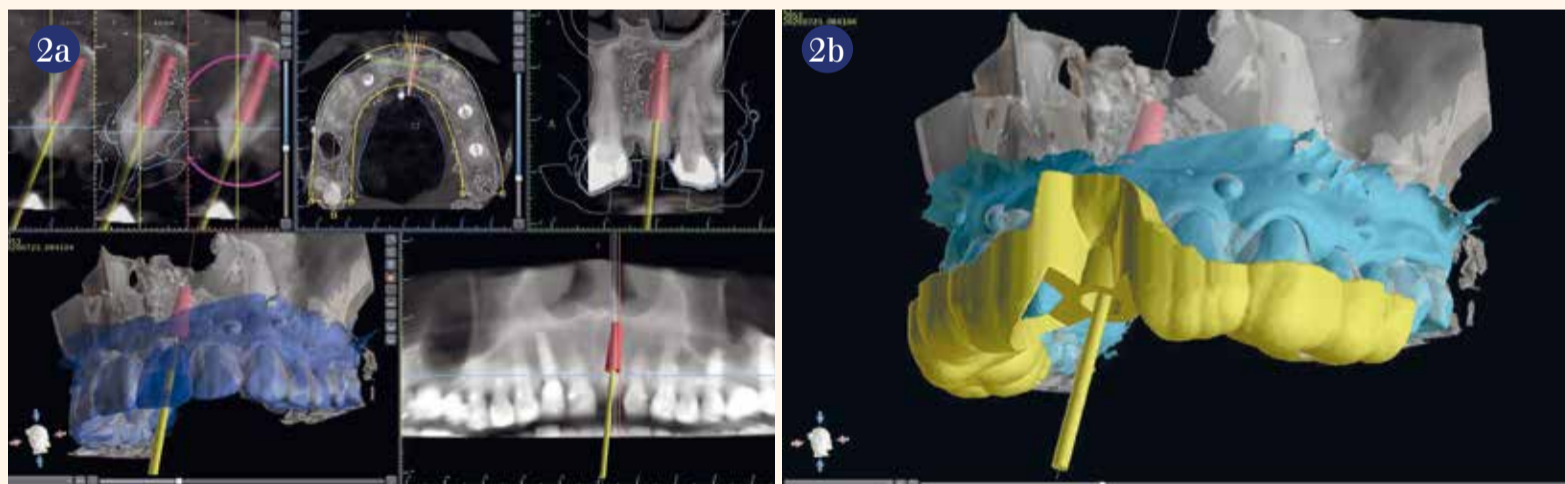
između dva gornja kvadranta. Radiološki ostatak korijena nije pokazao nikakve promjene ili znakove loma (Slike 1.a i b). Oralna higijena bila je dobra. Procijenjena je mogućnost očuvanja zuba, ali se činilo prilično nepredvidljivim zbog nedostatak dentina za dugoročnu retenciju krunice. Alternativa je bila izvaditi korijen

i susjedne zube povezati mostom. Nakon rasprave o mogućnostima liječenja i odgovarajućim rizicima i koristima, pacijent je pristao nadomjestiti zub implantatom. Kruna slomljenog zuba privremeno je pričvršćena s pomoću tekućeg kompozita.

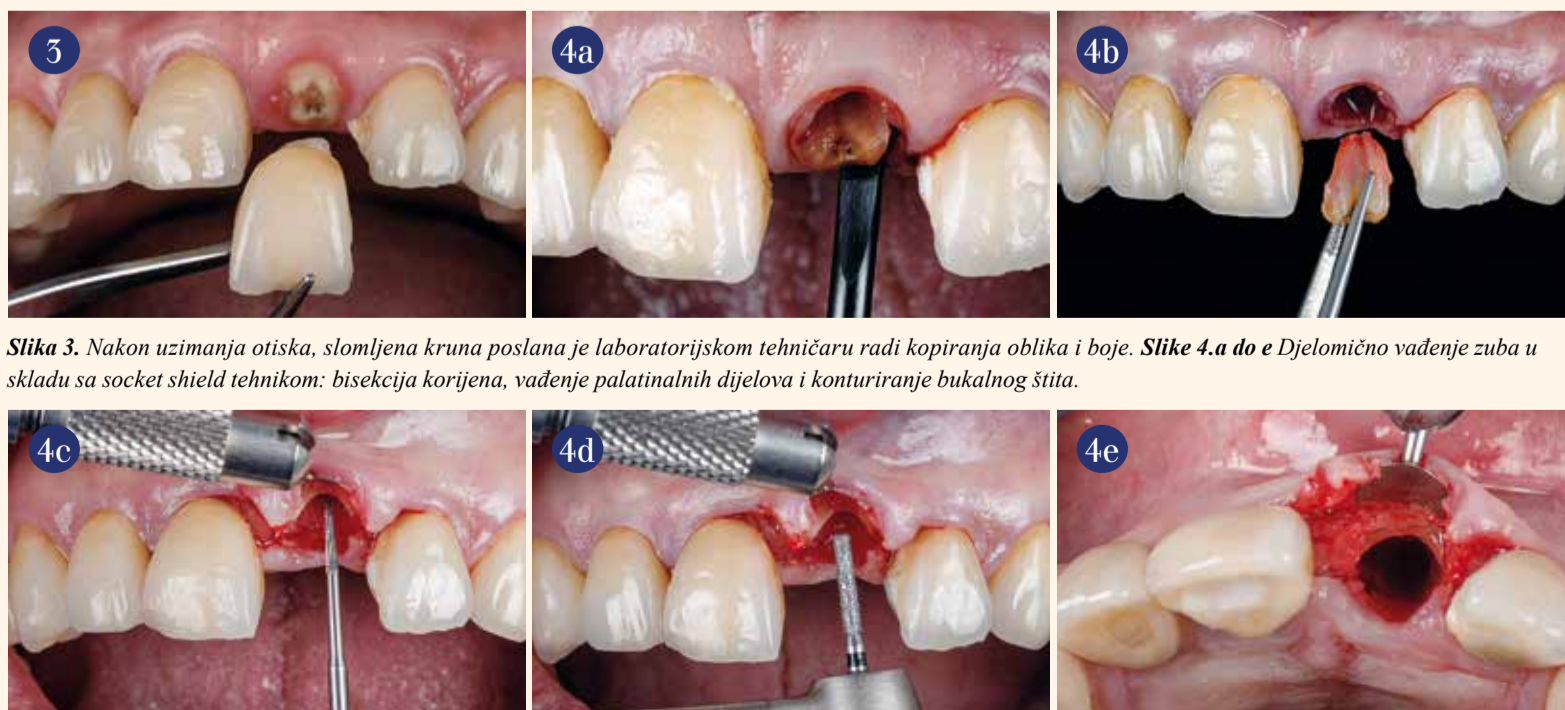
Snimljen je intraoralni sken maksile i mandibule (3Shape, TRIOS)

za izradu kirurškog predloška. Za planiranje položaja implantata snimljen je CBCT (Planmeca Promax 3D Plus) s posebnom pažnjom na integritet kortikalne ploče i količine kosti prisutne u apikalnom području kako bi se mogao pravilno stabilizirati implantat. Datoteke DICOM, kao i intraoralni STL preneseni

su u softver (Blue Sky Bio). Ti su podaci superponirani i virtualno navoštavanje pomoglo je u određivanju idealnog položaja s idealnim protetskim izlaznim profilom. Dizajniran je kirurški predložak i odmah ispisan u ordinaciji s pomoću visokokvalitetnog 3D pisača (Nextdent 5100, 3D Systems; Slike 2.a i b). Uzet je alginatni otisak za izradu privremenog nadomjeska od termooblikovane folije i pacijent je pušten s krunicom integriranom u mobilnu udlagu za privremeno rješavanje estetskog problema. Propisani su antibiotici i analgetici na dan operacije. Također, pacijentu je savjetovano da ispiru zube antiseptičkom otopinom (0,2% klorheksidina, DENTAID) dan prije operacije kako bi se smanjilo opterećenje bakterijama u ustima. Kruna slomljenog zuba (Slika 3.) poslana je u dentalni laboratorij kako bi imali orijentaciju za izradu privremenog nadomjeska na implantatu pričvršćenog vijcima na dan operacije.



Slike 2.a i b DICOM i intraoralni STL podaci preneseni su u softver (Blue Sky Bio) radi planiranja idealnog položaja implantata. Na kraju je ispisan kirurški predložak.

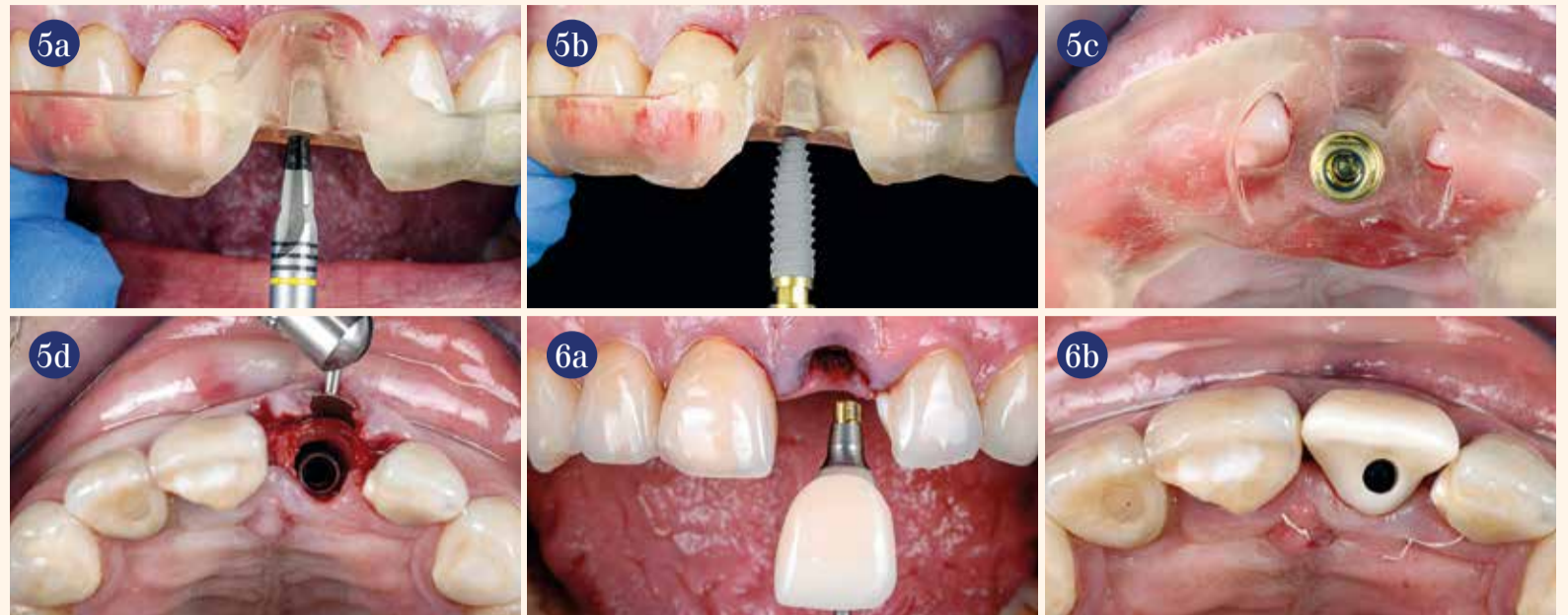


Slika 3. Nakon uzimanja otiska, slomljena kruna poslana je laboratorijskom tehničaru radi kopiranja oblika i boje. Slike 4.a do e Djelomično vađenje zuba u skladu sa socket shield tehnikom: bisekcija korijena, vađenje palatinalnih dijelova i konturiranje bukalnog štita.

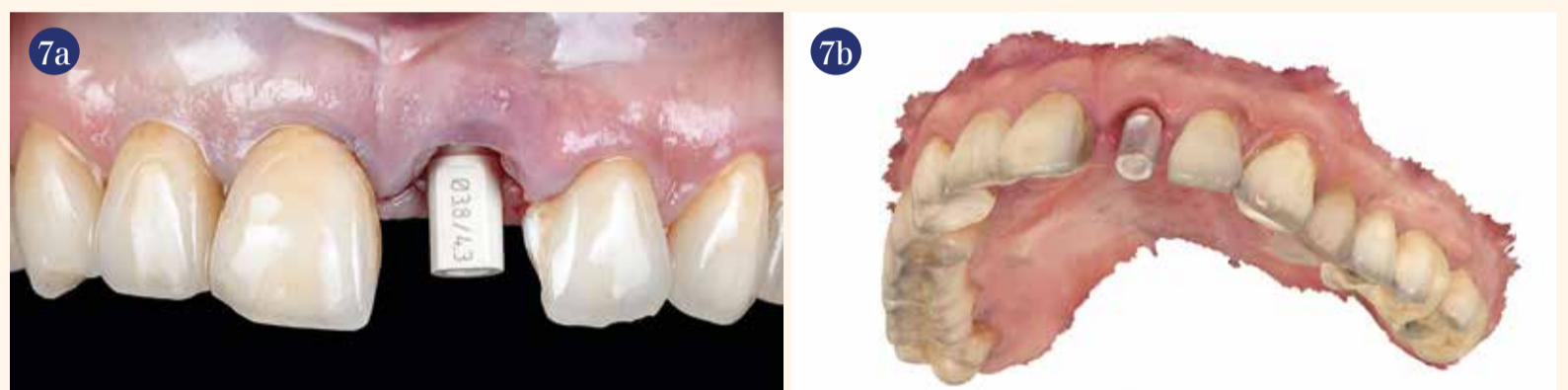Kirurški predložak – prethodno dizajniran superponiranjem intraoralnog skena. STL i CBCT. DICOM datoteke – isproban je i nakon lokalne anestezije (4% artikaina s 1 : 200000 adrenalina) zub je djelomično izvađen. Uzimajući u obzir resorpciju tkiva zbog mobilizacije režnja nasuprot dobrom pregledu na mjestu operacije, odignut je vrlo mali bukalni režanj pune debljine koji čuva papilu kako bi se bolje kontrolirala preparacija zubnog fragmenta i okolnog tkiva. Prije preparacije ležišta implantata korijen je podijeljen vertikalno i palatinalni dio korijena je uklonjen (Slike 4.a do e). Daljnji dijelovi dentina uklonjeni su u pojedinačnim komadima fokusirajući se na vađenje cijelog vrha korijena.

Predložak je namješten kako bi se prepariralo ležište implantata kroz ostatke korijena. Sterilna fiziološka otopina upotrijebljena je tijekom cijelog postupka bušenja radi hlađenja. Samo mali dio korijena u krestalnom području s bukalne strane namjerno je ostavljena da čuva parodontni ligament i posljedično snopastu kosti (Slika 4.e). Budući da je precizna preparacija ulomka zuba i ugradnja implantata ključ uspješne terapije kod tehnike *socket shield*⁶, bukalni komad korijena trebalo je malo preoblikovati svrdlom kako bi se stanjio i tako osiguralo da dentin ne bude u izravnom dodiru s implantatom što je važno za pravilno formiranje kosti.

Implantat PROGRESSIVE-LINE (CONELOG 3,8 x 13 mm) ugrađen je uz potpuno navođenje u palatinalni dio ekstrakcijske alveole u pravilnom 3D protetskom položaju (Slike 5.a do d). Ovaj implantat odabran je jer zbog svog apikalnog konusa omogućuje dobro sidrenje unutar bazalne kosti, ne ugrožavajući bukalnu lamelu u apikalnom području. Također, izraženi navoji omogućuju postizanje vrlo dobre primarne stabilnosti čak i u situacijama s lošom kvalitetom kosti. Ako se dosegne okretni moment insercije veći od 35 Ncm, implantat se može imedijatno opskrbiti jednodijelnom privremenom krunicom pričvršćenom vijkom (Slike 6.a i b). Stoga je odmah nakon ugradnje implantata pričvršćen nastavak za skeniranje kako bi se registrirao 3D položaj implantata i skenirao digitalno (Slike 7.a i b). Privremeni nadomjestak dizajniran je u ordinaciji nakon prijensa STL datoteke u profesionalni softver (exocad DentalCAD) i nakon pola sata privremeni nadomjestak izrađen je u glodalici (Ceramill Motion 25X, Amann Girschbach). Nakon toga rana je mikrokirurški zašivena (Cytoplast 6/0 PTFE) da bi se fiksirao režanj. Privremeni nadomjestak zalijepljen je na titanijsku bazu (CONELOG Titanium base, CAMLOG) s kompozitnim cementom (SpeedCEM plus, Ivoclar Vivadent). Privremena individualna nadogradnja za cijeljenje koja je postavljena odmah nakon ugradnje implantata pokrivala je točno ekstrakcijsku ranu i pomogla



Slika 5.a do d Potpuno navođena implantacija u točan 3D protetski položaj, na odgovarajućoj udaljenosti od zubnog štita. Pazilo se da se ne promijeni položaj bukalnog korijenskog štita. Slike 6.a i b Privremeni nadomjestak dizajnirana je na temelju intraoralnog skena. Može se pričvrstiti na implantat odmah nakon operacije kako bi se zatvorila ekstrakcijska rana i očuvalo meko tkivo.



Slike 7.a i b Nastavak za skeniranje upotrebljava se za imedijatno registriranje 3D položaja implantata.

u održavanju kontura mekog tkiva. Kontrolna rendgenska snimka potvrdila je pravilan položaj implantata, stabilnost položaja zubnog štita i pravilnu udaljenost zubnog štita do implantata (Slike 8.a i b).

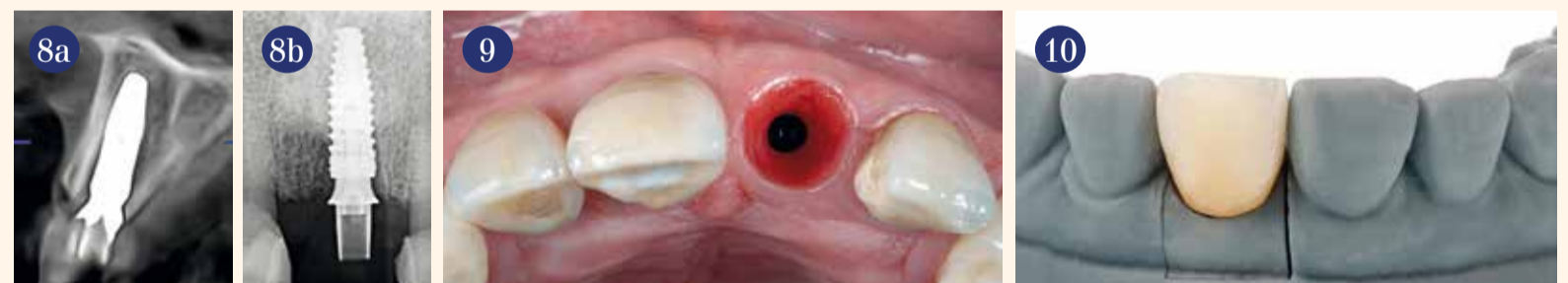Nakon 2,5 mjeseca cijeljenja postignut je optimalan profil mekog tkiva (Slika 9), a nakon deset tjedana izrađen je trajni nadomjestak (Slike 10. do 12.). Šest mjeseci nakon završetka terapije krunica se savršeno integrirala (Slika 13.).

Zaključak

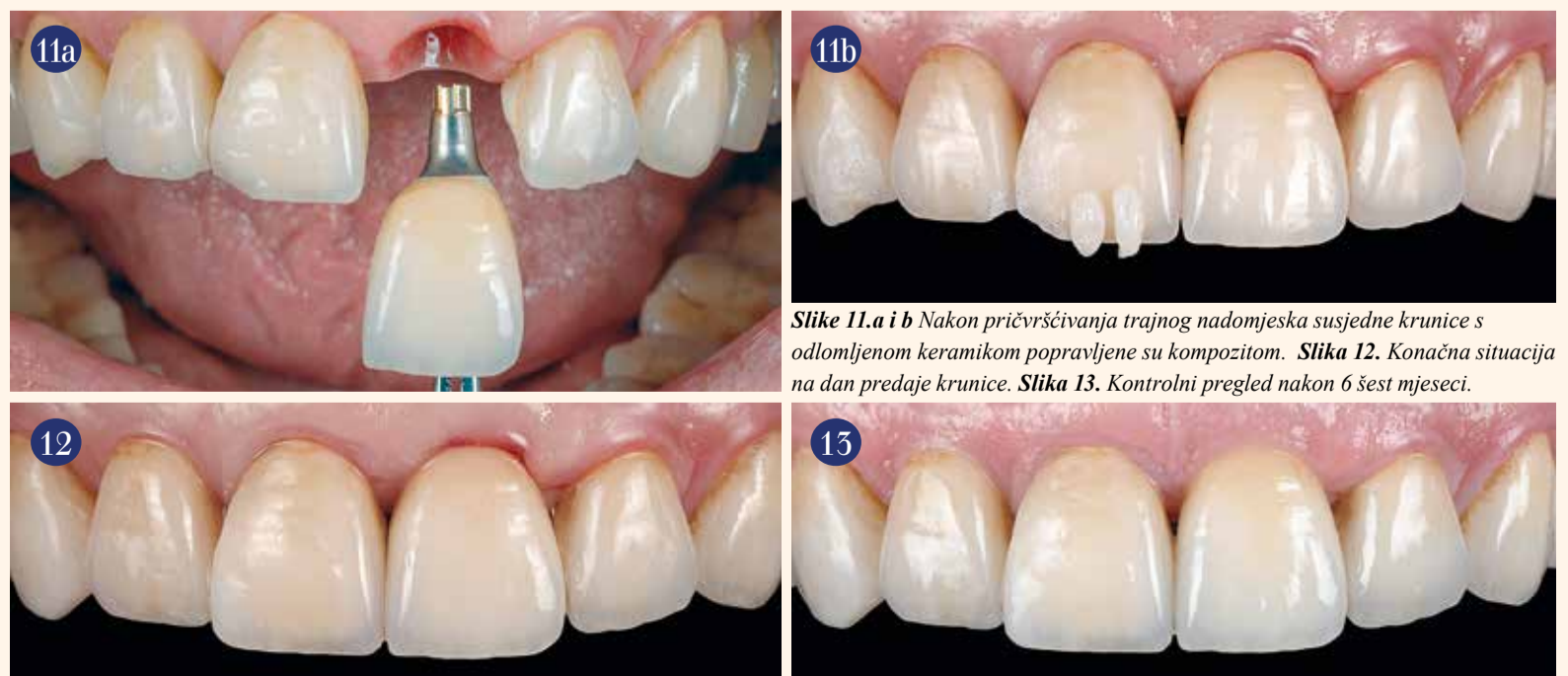Ovaj slučaj prikazuje eksperimentalnu tehniku očuvanja bukalnog segmenta korijena zajedno s imedijatnom ugradnjom implantata i privremenom protetskom opskrbom. *Socket shield* tehnika pokazala se dobrom za minimiziranje promjena bukalne konture nakon vađenja zuba, što dovodi do povećane stabilnosti volumena sluznice oko ugrađenog implantata. Iako je klinička izvedba tehnike *socket shield* tehnike složena

i vrlo osjetljiva, upotrebom implantata s apikalnim konusom koji omogućuje visoku primarnu stabilnost poput PROGRESSIVE-LINE, terapeut ima dobru kontrolu položaja implantata i može doseći povoljan omjer prednosti i nedostataka pri primjeni ove tehnike. U ovom slučaju također se pokazuje da je upotrijebljeni implantat pouzdana opcija za imedijatne slučajeve s potpuno navođenom implantacijom, iskorištavajući potpuno digitalni tijek rada. ■

Napomena: Rad je izvorno objavljen u *implants - international magazine of oral implantology* vol. 22, 2/2021.



Slika 8.a i b: Radiološka kontrola položaja ostatka bukalnog korijena i implantata. Slika 9. Nakon 8 osam tjedana i uklanjanja privremenog nadomjeska područje oko implantata okruženo je voluminoznim i zdravim mekim tkivom. Slika 10. Gotova cirkonij-oksidna krunica izrađena je potpuno digitalnim tijekom rada.



Slike 11.a i b Nakon pričvršćivanja trajnog nadomjeska susjedne krunice s odlomljenom keramikom popravljene su kompozitom. Slika 12. Konačna situacija na dan predaje krunice. Slika 13. Kontrolni pregled nakon 6 šest mjeseci.

O autoru



Dr. Ramón Gómez Meda

MEDA Dental Education
Ponferrada, León, Španjolska
ramon@dentalmeda.com
<https://medaformacion.com>

Dr. Ramón Gómez Meda
(info o autoru)



Literatura



Od nadomjeska do implantata – dentalna tehnika obrnuto

Autor: Karoline Fischer-Brestrich

Koncepti "potpune navođene kirurgije" i "All-on-4/6" ne samo da otvaraju nove mogućnosti liječniku koji ugrađuje implantate nego daju mogućnost i dentalnom tehničaru da pomogne u određivanju optimalnog položaja implantata.

Svaki dentalni tehničar poznaje slučajeve pacijenata u kojima se čini da je implantat zbog položaja nemoguće protetski opskrbiti i da rješavanje takvog slučaja u konačnici zahtijeva više improvizacije nego školskog pristupa. Kirurg prvenstveno ima na umu optimalno iskorištavanje kosti s obzirom na raspoloživost, međutim, povremeno izgubi iz vida protetsku izvedivost.

Zahvaljujući digitalnom planiranju unatrag i potpuno navođenoj operaciji, mi kao dentalni tehničari sada imamo priliku aktivno utjecati na položaj implantata i tako postići protetski i estetski optimum za pacijenta. U tome nas podupire digitalna tehnologija, što razmjenu između kirurga i dentalnog tehničara uvelike pojednostavljuje.

Prikaz slučaja

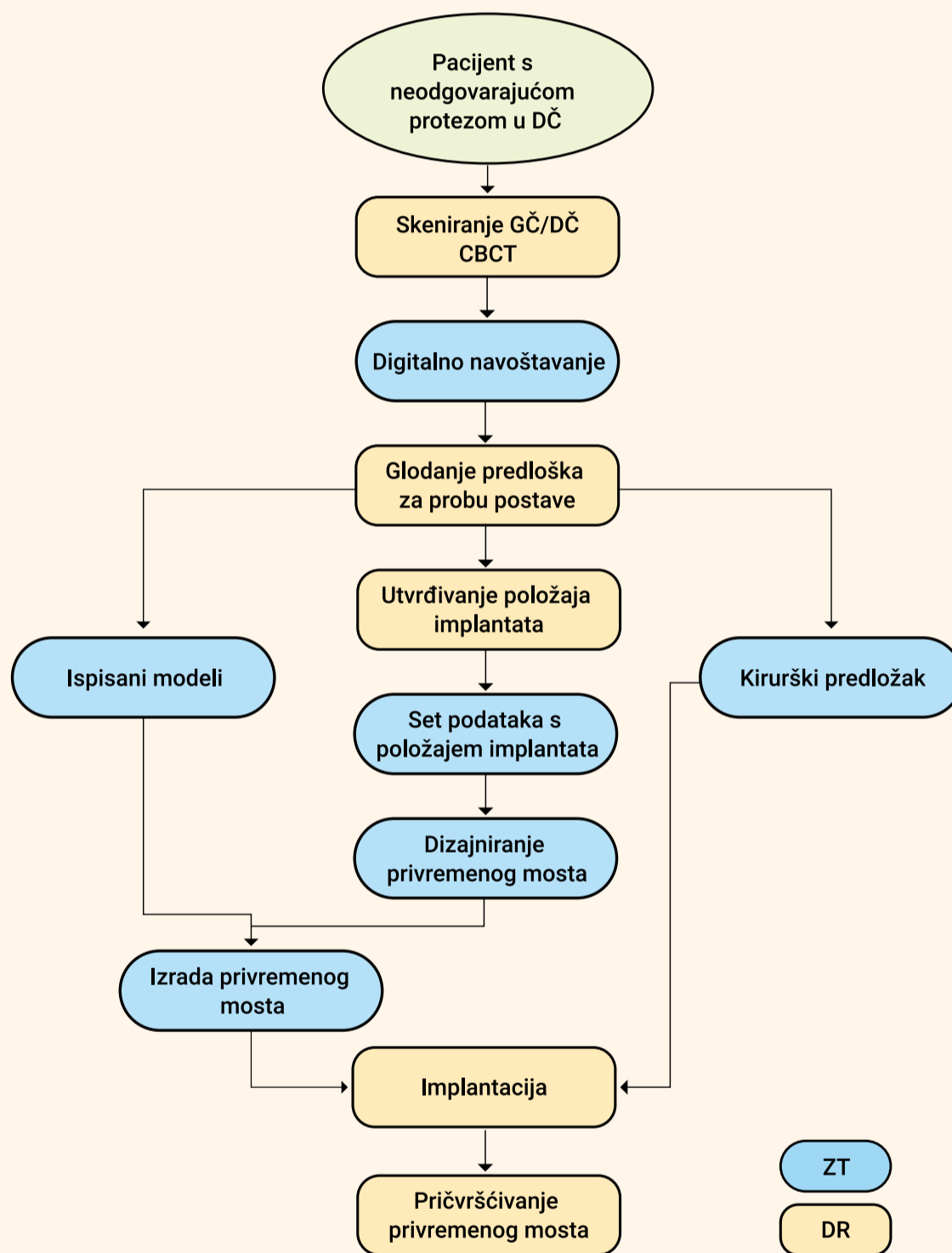
Kao primjer takvog tijeka rada želimo predstaviti slučaj koji ne prikazuje samo uspješno planiranje unatrag nego istodobno i imedijatnu opskrbu privremenim mostom koji je izrađen isključivo digitalno u laboratoriju prije implantacije.

Kirurg nas je kontaktirao sa zahtjevom za digitalno navoštavanje cijele donje čeljusti. U donjoj čeljusti pacijent je prethodno nosio neodgovarajuću akrilatnu protezu koja se kvačicom sidrila na preostalim zubima 33/34. Gornja čeljust bila je opskrbljena konvencionalnom protezom s lijevanom bazom (Slike 1. i 2.). Nakon vađenja preostalih zubi planirana je imedijatna opskrba privremenim mostom na šest implantata, pričvršćenim okluzalnim vijcima.

Virtualna simulacija pozicioniranja

Dobili smo podatke intraoralnog skena donje čeljusti, kao i situacijske snimke obiju čeljusti s postojećom opskrbom. Nakon uspješnog prijensa u naš interni sustav 3Shape (verzija 2019) najprije su virtualno uklonjeni preostali prirodni zubi kako bi se simuliralo stanje nakon vađenja. Nakon toga slijedila je digitalna postava zubi donje čeljusti.

Budući da 3Shape ne provodi biogeneričko pozicioniranje unaprijed, ovaj korak ponekad zahtijeva najviše vremena u cijelom procesu. Zubni niz u početku se može u cijelosti premješati i poravnati, ali je za precizno pozicioniranje i uspostavljanje



antagonističkih kontakata potrebno obraditi svaki zub pojedinačno. Artikulator koji je uključen u softver omogućuje osnovnu dinamičku simulaciju prema srednjim vrijednostima i, ako je dostupno, prema individualnim kutovima zgloba i čeljusti. Također se pokazalo korisnim dodavanje dodatnih skenova, poput situacijskog skena postojećeg nadomjeska i pozicioniranih implantata.

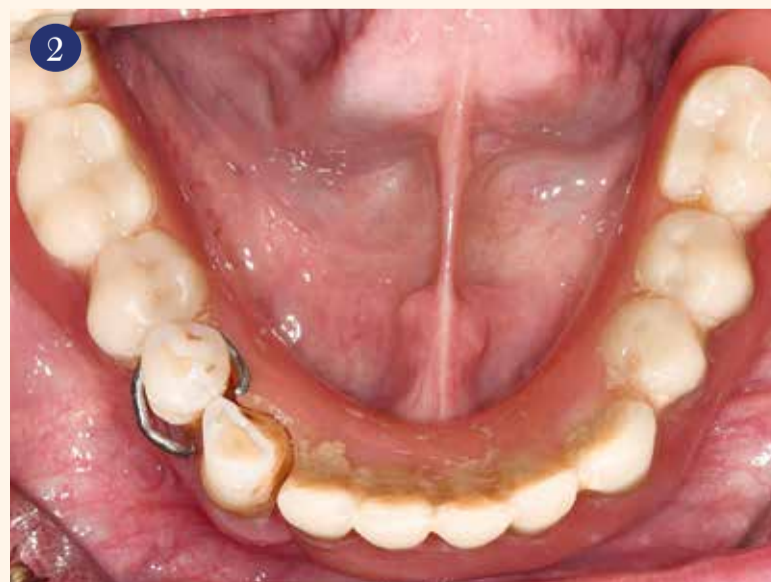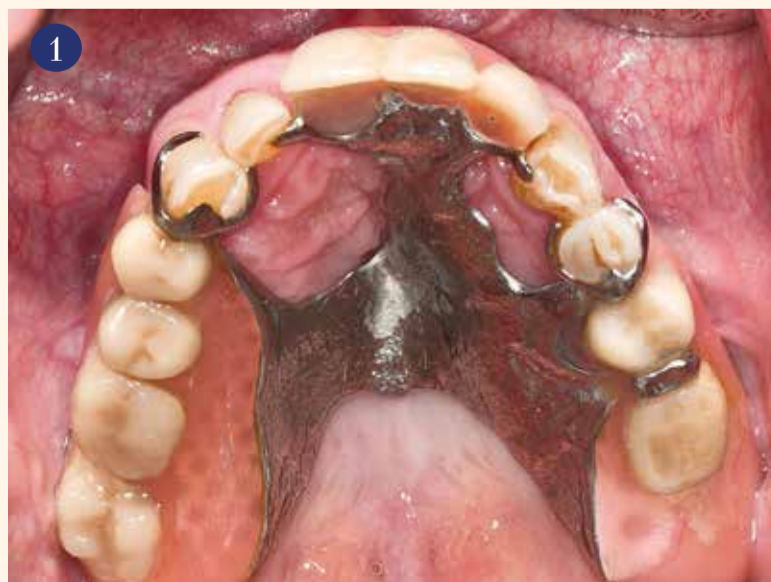Sken lica olakšava estetsku postavu prednjih zubi (Slika 3.). Već kod digitalne postave glavni fokus trebao bi biti na zahtjevima koje treba ispunjavati trajni nadomjestak kako bi se stvorila što realnija moguća slika konačne restauracije prema kojoj će kirurg optimalno pozicionirati implantate kao nosače.

Na kraju se digitalna postava planirane proteze u donjoj čeljusti eksportira kao STL datoteka i šalje kirurgu kako bi je mogao implementirati u svoj softver za planiranje položaja implantata SMOP (Slika 4.).

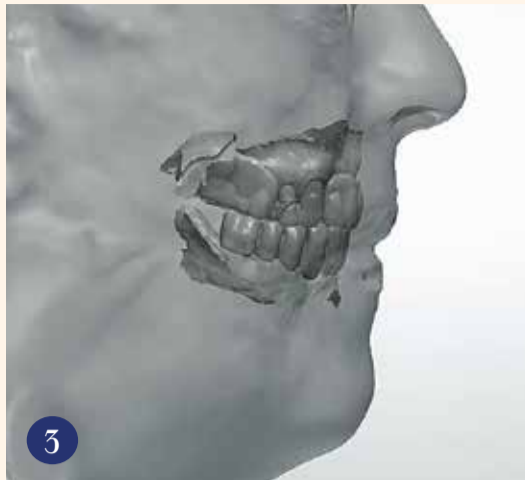Proba

U isto vrijeme, kirurg je zatražio fizičko isprobavanje virtualne postave. U tu svrhu je u CAD softveru na zubni niz nadodana baza, slično potpunoj protezi, da bi se mogla obaviti proba u pacijentovim ustima. Odgovarajuća postava zatim je izglodana od prozirnog akrilata (M-PM disk, Merz Dental).

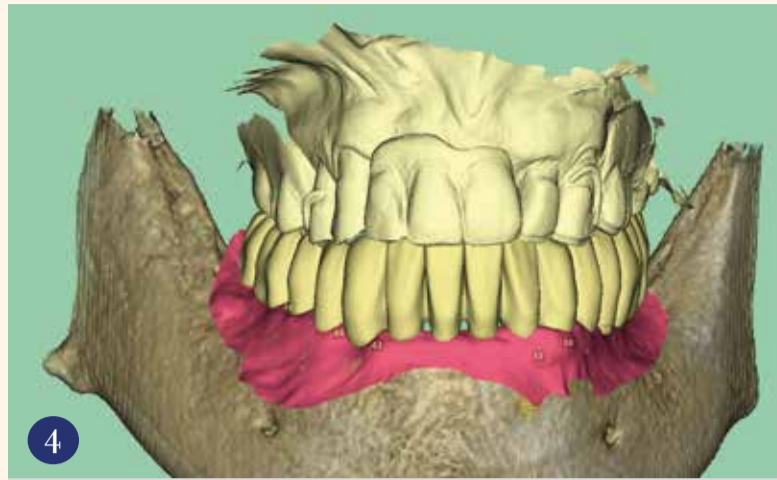
Probom u pacijentovim ustima utvrđen je ravnomjeran i stabilan obrazac okluzije kao i skladna estetika. Pacijent se također osjećao ugodno po pitanju fonetike te je odmah mogao razumljivo govoriti (Slika 5.).



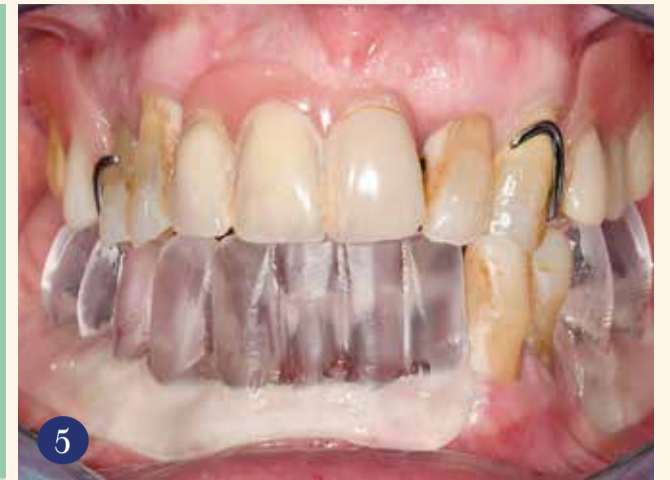Slike 1. i 2. Početna situacija kod pacijenta. (© dr. Jan Spieckermann/Chemnitz)



Slika 3. Sken lica i čeljusti.



Slika 4. Digitalno navoštavanje, eksportirano iz 3Shape-a u SMOP.



Slika 5. Proba postave.

Definitivno određivanje položaja implantata

Budući da je virtualna postava i fizički bila uspješna u ustima pacijenta, kirurg je sada mogao na temelju prenesenog skupa podataka u softveru za planiranje optimizirati i definitivno odrediti položaje implantata. Odabrani su implantati proizvođača CAMLOG (SCREW-LINE Promote plus) i COMFOUR sustav za suprastrukciju. Kirurški predložak za navođenu implantaciju izrađen je u proizvodnom centru DEDICAM. Osim toga, ispisan je par modela s analognim implantatima DIM.

Izrada privremenog nadomjeska

Od kirurga smo dobili set podataka s utvrđenim položajima implantata na koje je trebalo izraditi privremeni most. On se treba zalijepiti na titanijske kapice pričvršćene na prečkama u ustima.

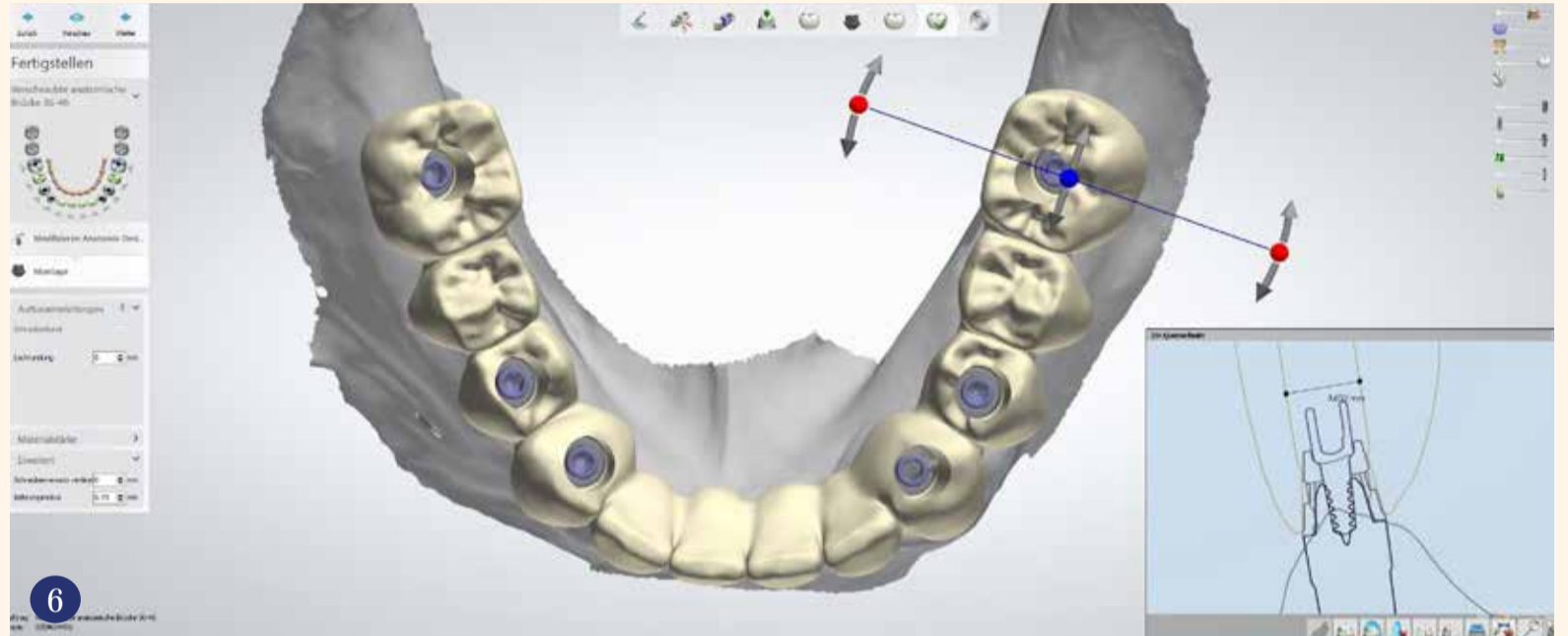
Morfologija mosta preuzeta je u skladu s isprobanom digitalnom postavom. Konstrukcija je samo oralno ojačana da bi se postigla zadovoljavajuća stabilnost. Ogromna prednost digitalne tehnologije je činjenica da se set podataka od digitalnog navoštavanja uz minimalan napor također može iskoristiti za privremeni nadomjestak ili za dizajniranje trajne konstrukcije (Slika 6.).

Privremeni most izgledan je od petoslojnog bloka PMMA (SMILE-CAM, SHERA) i prilagođen ispisanom modelu. Za karakterizaciju su upotrijebljene svjetlosno polimerizirajuće boje GC OptiGlaze (Slika 7.).

Kirurška implantacija

Na dan planirane implantacije bila sam prisutna i prisustvovala sam operaciji. Za mene kao obrtnika uvijek je sjajno iskustvo pogledati kirurgu preko ramena uživo. Na početku su izvađena dva preostala prirodna zuba. Nakon toga kirurg je fiksirao kirurški predložak u čeljusti te ugradio šest implantata uz potpuno navođenje (Slike 8. i 9.).

Nakon pričvršćivanja nadogradnji u obliku prečke pričvršćene su titanijske kapice s pomoću silikonskog ključa. Prilikom probe privremenog nadomjeska postojala su minimalna odstupanja, što je riješeno minimalnom doradom mosta. Kod potpuno navođene implantacije mogu se očekivati odstupanja do 1 mm od planiranog položaja. Nakon što je most bez napetosti sjeo u svoj konačni položaj, očišćene su titanijske



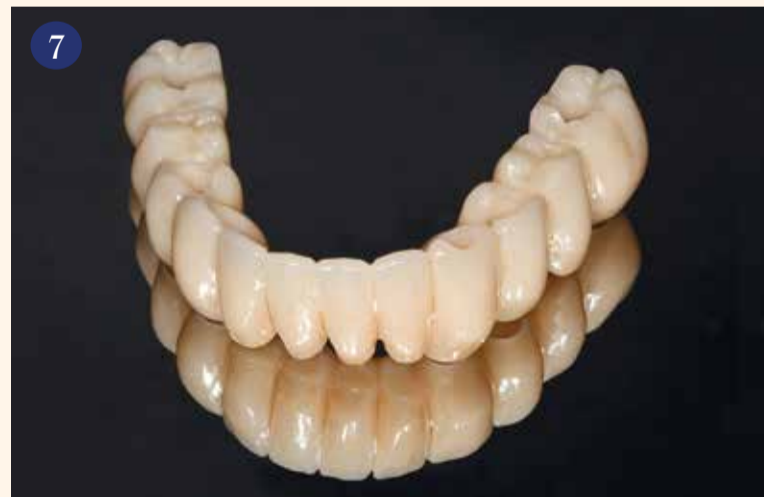Slika 6. Izrada privremenog nadomjeska.

kapice i unutarnje površine vijčanih kanala te je lijepljenje provedeno u ustima. Nakon stvrdnjavanja ljepila i uklanjanja privremenog mosta, na pojedinim mjestima uočene su praznine između titanijskih kapica i polimerne konstrukcije koje su popunjene svjetlosno polimerizirajućim kompozitom (VITAVMLC, VITA).

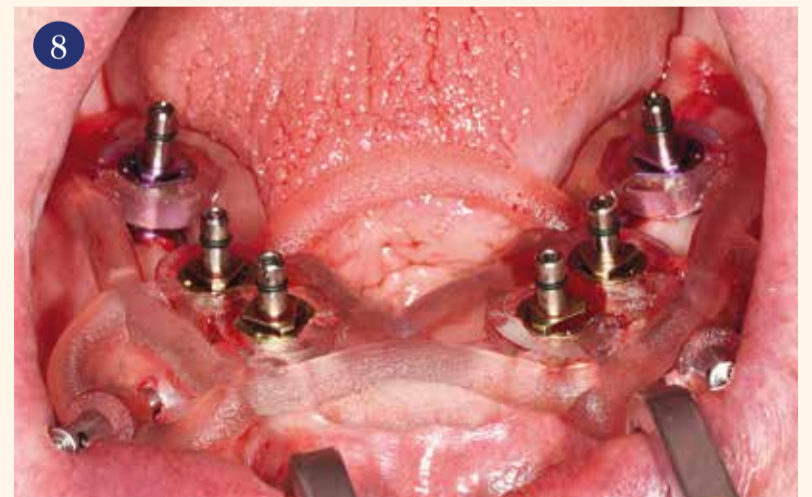
Završna provjera

Kod završne provjere mosta pričvršćenog vijcima utvrđen je jednako idealan okluzijski obrazac kao

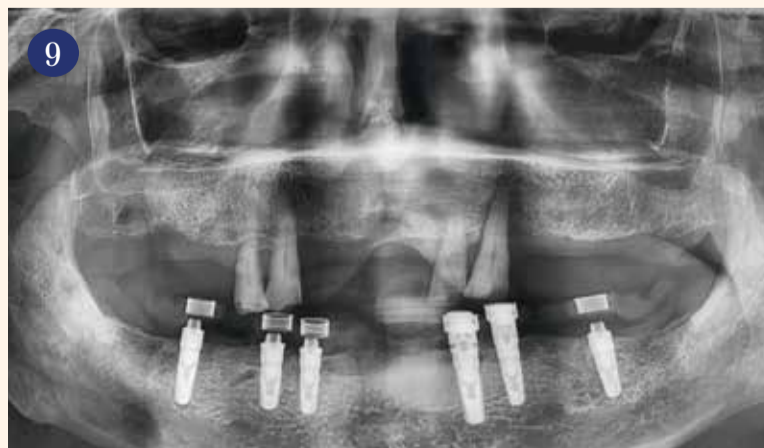i kod probe postave od prozirnog akrilata. Pacijent je naveo da ima lagani osjećaj pritiska u području izvađenih zuba, što je posljedica otekline mekog tkiva. Inače je potvrdio da mu je nadomjestak ugodan za nošenje. Ni u govoru nije bilo teškoća zbog nove proteze. Završno su vijčani kanali zapečaćeni kompozitom. Pacijent, koji je ujutro u donjoj čeljusti imao dva zuba i lošu protezu koja se ljuljala, ordinaciju je napustio s fiksnim nadomjeskom (Slika 10.).



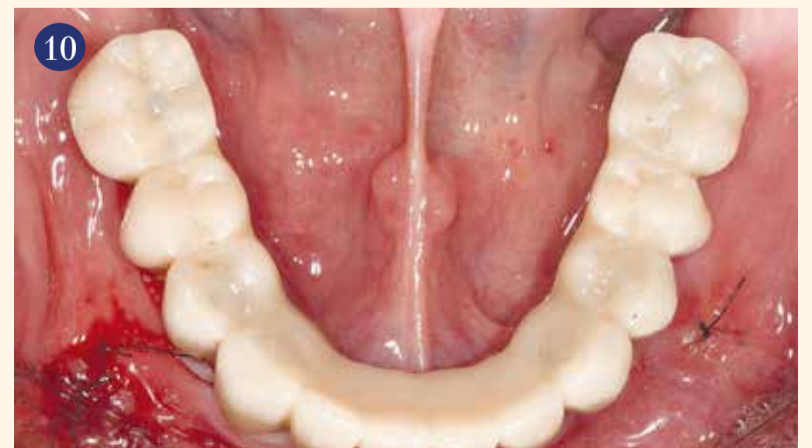Slika 7. Izglodani i obojeni most.



Slika 8. Potpuno navođena implantacija s kirurškim predloškom.



Slika 9. Ortopantomogram nakon implantacije.



Slika 10. Privremeni most u ustima.

Zaključak

Opisana kombinacija planiranja unatrag i imedijatne opskrbe na implantatima nudi brojne prednosti za kirurga, pacijenta, ali i dentalnog tehničara. Navođena implantologija kirurgu omogućuje najveću predvidljivost i visoku preciznost tijekom implantacije. Pacijent profitira jer odmah dobiva nadomjestak koji ispunjava funkcijske i estetske zahtjeve. I mi kao dentalni tehničari imamo priliku pronaći najbolju moguću osnovu za izradu protetskog rada.

Napomena: Rad je izvorno objavljen u ZWL - Zahntechnik, Wirtschaft, Labor vol. 24, 1/2021.

O autoru

Karoline Fischer-Brestrich,
majstor dent. teh.
Dental-Labor Dieter Schierz GmbH
Humboldtstraße 13
09599 Freiberg,
Njemačka
Tel.: +49 3731 3965-0
info@dental-labor-schierz.de
www.dental-labor-schierz.de