HYGIENE TRIBUNE

DENTAL TRIBUNE

The World's Dental Newspaper

DICEMBRE 2023 www.dental-tribune.com ANNO XIX, N. 12

Adv

Saper discernere il reale dal virtuale: come evitare di introdurre errori nella prassi clinica

Patrizia Gatto

Abbiamo avuto occasione di incontrare la dottoressa Costanza Micarelli, past president SIPRO, odontoiatra da molti anni dedita alla protesi su denti e impianti e all'integrazione delle tecnologie digitali. Al Congresso DS World di Riccione con il titolo "Il paziente al centro del flusso digitale" la dottoressa è intervenuta come relatrice nella sala plenaria parlando insieme all'odt. Lanfranco Santocchi di "L'esperienza digitale: l'estetica incontra la tecnologia" e il sabato ha moderato brillantemente la sezione specialistica "Il flusso di lavoro digitale: come cambia la comunicazione medico-tecnico/medico-paziente".

Pagina 20

La dott.ssa Costanza Micarelli.

Adv

SPECIALE OZONO

L'uso di ozono stabilizzato in gel nella terapia parodontale non chirurgica: case reports 4

Ozonoterapia domiciliare: efficacia dell'olio di oliva ozonizzato 6

Olio ozonizzato: the new tendency in Oral Care 7

Riflessioni medico-legali sul "Decreto Bollette"

Enrico Ciccarelli, Giulia Ciccarelli

La recente pubblicazione sulla Gazzetta Ufficiale del cosiddetto Decreto Bollette (D.L 34/23), comprendente anche alcune disposizioni aventi per oggetto la professione odontoiatrica (art. 15, ter) ha suscitato molteplici pareri e reazioni, sia favorevoli che contrari in ambito sanitario; in particolare, e non poteva essere diversamente visto la portata e le implicazioni della modifica, ciò che ha suscitato maggior sorpresa è stata la rivisitazione dell'art. 2 della L 489/85 al quale è stata aggiunta la dicitura "e possono esercitare le attività di medicina estetica, non invasiva o mininvasiva al terzo superiore, al terzo medio ed al terzo inferiore del viso". È del tutto evidente che il portato normativo comporta riflessioni semantiche, concettuali, medico-legali e anche economiche. Proprio partendo da questo ultimo aspetto è innegabile che l'apertura concessa agli odontoiatri dalla normativa è destinata a produrre una molto probabile modificazione del mercato. Ma per analizzare un po' più nel dettaglio il senso e le ripercussioni che la novella legislativa apporta, si deve partire dal significato

Il dott. Enrico Ciccarelli

letterale dei singoli sintagmi, partendo dal sintagma "medicina estetica". È noto che cosa si intenda sia per medicina estetica sia chi possa esercitare tale branca della medicina. In particolare, la medicina estetica è una disciplina medica finalizzata alla cura della propria immagine mediante interventi di natura asportativa o additiva, mentre per quanto riguarda la sua pratica la stessa è possibile per qualsiasi medico, in conformità a quanto avviene per le altre branche mediche, fatte salve la radiologia e l'anestesia e rianimazione che presuppongono il titolo accademico di specialista.

Pagina 2

Adv

Riflessioni medico-legali sul "Decreto Bollette"

Enrico Ciccarelli, Giulia Ciccarelli***

**Consigliere Nazionale SIOF*
***Praticante legale*

Pagina 1

Tale precisazione non è fine a se stessa in quanto ciò che interessa realmente, dal punto di vista medico-legale, non è chi pratica l'attività della medicina estetica ma la finalità con cui questa viene esercitata o meglio la natura della prestazione che viene esercitata.

Quando la prestazione del sanitario ha prevalentemente finalità estetica cambiano i paradigmi della valutazione medico-legale in caso di contenzioso tra il sanitario e il paziente.

Infatti, nelle prestazioni a finalità estetica, il sanitario si assume verso il paziente un obbligo di risultato estetico che non deve essere inteso in senso assoluto ma in riferimento allo status quo ante del paziente (vedi in tal senso sentenza del Tribunale di Napoli N° 5155 del 20.05.2019). É evidente che l'obbligo di risultato comporta una serie di problematiche di non poco conto.

La prima prevede la necessità di un inquadramento neuro psicologico del paziente da parte del sanitario giacché molto spesso chi richiede un trattamento estetico presenta dei tratti di personalità narcisistici, ossessivi e depressivi.

Riguardo soprattutto il tratto ossessivo-compulsivo (ma non solo), il rischio è quello di "scontentare" in ogni caso il paziente che non vede raggiunta quella perfezione che si sarebbe aspettato dal medico. Proprio per questo e ancor di più in questo ambito, è molto importante l'acquisizione di un consenso informato il più dettagliato possibile. Il consenso non deve essere acquisito frettolosamente né tantomeno deve consistere in un modulo informativo generico che viene sottoposto all'attenzione del paziente, dicendo semplicemente di apporre una firma per il consenso.

Il dott. Enrico Ciccarelli durante la sua relazione al Congresso SIOF di Siena.

La simulazione digitale dell'esito dell'intervento proposto può, da un lato aiutare il medico a far comprendere meglio al paziente l'obiettivo che ci si prefigge, ma dall'altro potrebbero indurre un'aspettativa eccesiva in quanto la variabilità biologica in primis può apportare alcuni inconvenienti non prevedibili.

Va ricordato che nel caso di interventi con finalità estetica all'operatore compete anche il compito, all'interno dell'informazione data al paziente, di fornire dovizia di particolari non solo con riferimento alle tecniche dell'intervento con i relativi rischi e all'utilizzo di dispositivi particolari, ma anche al risultato estetico che ci si aspetta, dando delucidazioni su tutte le tipologie di atto medico che possono essere utilizzate per perseguire il risultato che ci si è prefissato.

Per quanto concerne i dispositivi si dovrà prestare particolare attenzione alle indicazioni d'uso (non

off label), specificando anche l'evidenza scientifica alla base dell'utilizzo.

È quindi necessaria "un'informazione puntuale, completa e capillare" per consentire al paziente una scelta la più consapevole possibile, tenendo conto del rischio e dell'eventuale peggioramento estetico (Cassazione Civile n° 12830 del 06.06.2014).

Quanto detto sino ad ora riguarda in astratto tutti gli interventi con finalità estetica ma esaminiamo ora nel dettaglio il contenuto della modifica normativa apportata dal decreto bollette con riferimento alla pratica odontoiatrica, partendo dal riferimento a un atto non invasivo o mini invasivo.

Il legislatore non ha connotato ulteriormente tale dicitura per cui "per analogia" si può fare riferimento a quanto già espresso dal Consiglio Superiore di Sanità nel 2014 e nel 2019 laddove si ipotizzava anche l'utilizzo di farmaci e devices immessi in commercio, esclusivamente per utilizzo odontoiatrico.

Di più, non essendo specificato, dalla lettura del dispositivo sembra di capire che l'attività possibile sia estesa a tutta la medicina estetica, interessante tutta la regione del volto.

L'interpretazione quindi del dettato è molto difficile, essendo lacunosa sia per quanto riguarda lo spazio d'attività dell'odontoiatra sia per quanto concerne il significato del termine "non invasivo o mini invasivo", potendosi adottare come riferimento la durata dello stesso, la necessità di ricovero, la complessità dell'intervento etc.

Appare evidente che tale aspetto, non definito, in caso di contenzioso potrebbe essere un "punto debole" nella difesa del sanitario in quanto si potrebbe prospettare l'esecuzione di un atto la cui liceità è ancora in discussione.

La questione riguarda ovviamente anche l'obbligo assicurativo. Fino ad ora le polizze prevedevano la copertura per l'attività odontoiatrica abituale con finalità terapeutiche e quindi con obbligo di mezzi. Da oggi invece l'odontoiatra che volesse occuparsi anche di medicina estetica nei limiti ricompresi dalla normativa, dovrà rimodulare la propria polizza RC in modo che venga compresa anche l'attività estetica con il rischio relativo all'obbligazione di risultati.

Dalle considerazioni precedenti deriva che il dettato normativo prevede la necessità di un'analisi più approfondita e dettagliata in altre sedi e in tempi successivi (anche se non molto lontani) in modo da poter trarre conclusioni più complete dopo che la pratica di medicina legale e di odontoiatrica forense abbia potuto confrontarsi con alcun casi clinici, affiancando così l'aspetto teorico speculativo a quello pratico.

La SIOF, da sempre attenta agli aspetti odontoiatrici forensi per vocazione, si sta attivando per la preparazione di un convegno, avente per oggetto le tematiche in ambito odontoiatrico di cui al decreto bollette, per i primi mesi del prossimo anno.

Adv

IMPRINT
INTERNATIONAL HEADQUARTERS

PUBLISHER AND CHIEF EXECUTIVE OFFICER: Torsten Oemus

CHIEF CONTENT OFFICER: Claudia Duschek

Dental Tribune International GmbH
Holbeinstr. 29, 04229 Leipzig, Germany
Tel.: +49 341 4847 4302
Fax: +49 341 4847 4173
General requests: info@dental-tribune.com
Sales requests:
mediasales@dental-tribune.com
www.dental-tribune.com

Material from Dental Tribune International GmbH that has been reprinted or translated and reprinted in this issue is copyrighted by Dental Tribune International GmbH. Such material must be published with the permission of Dental Tribune International GmbH. ***Dental Tribune*** is a trademark of Dental Tribune International GmbH.

All rights reserved. © 2023 Dental Tribune International GmbH. Reproduction in any manner in any language, in whole or in part, without the prior written permission of Dental Tribune International GmbH is expressly prohibited.

Dental Tribune International GmbH makes every effort to report clinical information and manufacturers' product news accurately but cannot assume responsibility for the validity of product claims or for typographical errors. The publisher also does not assume responsibility for product names, claims or statements made by advertisers. Opinions expressed by authors are their own and may not reflect those of Dental Tribune International GmbH

dti Dental Tribune International

DENTAL TRIBUNE ITALIAN EDITION
Anno XIX Numero 12, Dicembre 2023

MANAGING EDITOR - Patrizia Gatto
Coordinamento tecnico-scientifico - Aldo Ruspa

COMITATO SCIENTIFICO
G. Barbon, P. Biancucci, G. Bruzzone, V. Bucci Sabattini, A. Castellucci, G.M. Gaeta, A. Greco Lucchina, M. Labanca, C. Lanteri, A. Majorana, M. Morra, G.E. Romanos, P. Zampetti.

COMITATO DI LETTURA E CONSULENZA TECNICO-SCIENTIFICA
L. Aiazzi, E. Campagna, P. Campagna, M. Del Corso, L. Grivet Brancot, R. Kornblit, C. Mazza, G.M. Nardi, G. Olivi, B. Rapone, F. Romeo, M. Roncati, R. Rowland, A. Trisoglio.

CONTRIBUTI
J. Booth, E. Ciccarelli, G. Ciccarelli, S. Cosola, A. Fabbri, S. M. Fanelli, P. Gatto, A. Genovesi, M. G. Grusovin, D. Magistrelli, A. Murari, G. M. Nardi, G. Oldoini, S. Pelle.

REDAZIONE ITALIANA
Tueor Servizi Srl - redazione@tueorservizi.it
Coordinamento: Adamo Buonerba
Editor: Carola Murari
C.so Enrico Tazzoli 215/13 - 10137 Torino
Tel.: 011 3110675 - 011 3097363

GRAFICA - Tueor Servizi Srl

GRAPHIC DESIGNER - Giulia Corea

STAMPA
Vela Web S.r.l.
Via Niccolò Copernico, 8
20082 Binasco (MI)

COORDINAMENTO DIFFUSIONE EDITORIALE
ADDRESSVITT srl

PUBBLICITÀ
Alessia Murari [alessia.murari@tueorservizi.it]

UFFICIO ABBONAMENTI
Tueor Servizi Srl
C.so Enrico Tazzoli 215/13
10137 Torino
Tel.: 011 3110675
segreteria@tueorservizi.it
Copia singola: euro 3,00

FSC www.fsc.org MISTO Carta da fonti gestite in maniera responsabile FSC® C102788

Dental Tribune Edizione Italiana fa parte del Gruppo Dental Tribune International che pubblica in 25 lingue in oltre 90 Paesi.

È proibito qualunque tipo di utilizzo senza previa autorizzazione dell'Editore, soprattutto per quanto concerne duplicati, traduzioni, microfilm e archiviazione su sistemi elettronici. Le riproduzioni, compresi eventuali estratti, possono essere eseguite soltanto con il consenso dell'Editore. In mancanza di dichiarazione contraria, qualunque articolo sottoposto all'approvazione della Redazione presuppone la tacita conferma alla pubblicazione totale o parziale. La Redazione si riserva la facoltà di apportare modifiche, se necessario. Non si assume responsabilità in merito a libri o manoscritti non citati. Gli articoli non a firma della Redazione rappresentano esclusivamente l'opinione dell'Autore, che può non corrispondere a quella dell'Editore. La Redazione non risponde inoltre degli annunci a carattere pubblicitario o equiparati e non assume responsabilità per quanto riguarda informazioni commerciali inerenti associazioni, aziende e mercati e per le conseguenze derivanti da informazioni erronee.

Un 2024 ricco di felicità e salute… orale per tutti

Sarà che presto è Natale, sarà che ci avviciniamo a salpare il traguardo del 2024, le mie riflessioni prendono spunto dalla campagna stampa promossa dall'Associazione Italiana Dentisti Italiani, sui rischi dei viaggi nell'est europeo per eseguire le cure odontoiatriche, una delle mete del c.d. turismo odontoiatrico. Inutile riferire su queste pagine un fenomeno conosciuto bene dai professionisti. La campagna ha avuto un risultato notevole su giornali, emittenti televisive e radio: per citarne alcuni a titolo non esaustivo, un servizio sulla Stampa curata da Paolo Russo, un servizio del Tg5 curato da Federico Pini, una puntata di "Siamo Noi" di TV2000 a cura di Federica Panicucci, dove sono intervenuti lo stesso Paolo Russo e il Presidente nazionale Andi Carlo Ghirlanda, Caffè Radio1 con l'intervista sempre a Carlo Ghirlanda. Non mi soffermo sul turismo odontoiatrico, effetto del problema, come rilevato da tutti. I dati prima del Covid suggeriscono come 5.000.000 d'italiani rinunciano per ragioni per lo più economiche alle cure odontoiatriche e consideriamo che oggi, dove i cittadini entrati nella soglia della povertà totale sono 6.000.000, i dati dovrebbero essere aggiornati. Il Servizio Sanitario Nazionale riesce a provvedere solo allo 0,07% del fabbisogno, mentre l'OMS conferma che privatamente gli italiani spendono 8 ml all'anno in prestazioni odontoiatriche. Quasi per la prima volta in tutte le trasmissioni si è rilevato come rinunciare alla prevenzione e alle cure dentali comporti un peggioramento della salute che incide su altre malattie sistemiche. Molto bene che questa evidenza scientifica sia diffusa al pubblico. Personalmente sono più che convinta di ciò grazie ai 20 anni spesi nel settore. Ma quali sono le soluzioni? Del problema ne ho sentito parlare da sempre e dal 2015 i sindacati hanno evidenziato costantemente il mancato accesso alle cure, con proposte che non sono mai arrivate oltre a dei proclami. La cosa inquietante è che in alcuni di questi servizi si sono evidenziate le strutture di volontariato benefico (come la mensa dei poveri), che fa onore ai volontari, ma che non possono essere una soluzione. Questa campagna è davvero arrivata a milioni d'italiani. Immagino anche lo sconforto della consapevolezza. I fondi integrativi proposti da Andi sono interessanti, ma non possono essere una soluzione per chi non ha soldi da versare per il fondo, quanto piuttosto supportare i pazienti nello spendere meno e meglio (es. prevenzione), scegliendo il dentista, di chi comunque qualcosa farebbe per la propria bocca e il proprio sorriso (compreso chi accede al turismo odontoiatrico). Il 2024 in numerologia (si legge nei siti) è l'anno del n. 8: transizione, cambiamenti - che ci sono tutti gli anni - e della ricerca dell'equilibrio e della giustizia; gli oracoli prevedono rivolte contro gli abusi, contrasti e lotte per i diritti. Questo ha già caratterizzato la fine del 2023 e quindi anche senza gli oracoli possiamo considerarlo. Noi invece, pieni di speranza, crediamo che qualsiasi problema sociale e umano possa trovare una soluzione concreta in particolare a un problema che riguarda la salute del sorriso.

Grazie di cuore a tutti coloro che ci hanno seguito quest'anno, al contributo degli abbonati e delle aziende pubblicitarie che ci hanno sostenuto. Felice 2024 dalle redazioni Dental Tribune.

Patrizia Gatto

Adv

L'uso di ozono stabilizzato in gel nella terapia parodontale non chirurgica: case reports

Dott.ssa Maria Gabriella Grusovin

Laureata in Odontoiatria presso l'Università di Trieste. È stata Ricercatore associato presso l'Università di Turku, Finlandia 1991-1997. È Specialista Svedese in Parodontologia e Impianti (1996) ed è libera professionista con pratica limitata alla Parodontologia ed Implantologia.

Introduzione

La malattia parodontale è una patologia infiammatoria mediata dalla risposta dell'ospite causata dal biofilm batterico. La terapia causale si basa sul controllo del biofilm sotto gengivale attraverso la terapia meccanica, che si dimostra efficace in molti, ma non in tutti i casi. Sono stati proposti molti trattamenti addizionali quali agenti fisici o chimici, modulatori della risposta immunitaria, antimicrobici locali o sistemici[1]. Fra i chemioterapici aggiuntivi ha suscitato interesse l'uso dell'ozono, che ha trovato svariate applicazioni in medicina in diverse formulazioni: gassosa, disciolto in acqua, olio e gel. In particolare in odontoiatria è stato utilizzato nella cura delle carie, gengiviti, parodontiti e peri-implantiti, nella disinfezione dei canali radicolari, nel trattamento delle lesioni dei tessuti molli del cavo orale e delle osteoradionecrosi.

L'ozono è un gas, presente in natura, formato da 3 atomi di ossigeno e caratterizzato da un odore pungente e da una naturale instabilità che fa si che reagisca ossidando i substrati che incontra. Presenta un ampio spettro antimicrobico e non sembra avere la cito-tossicità mostrata dalla clorexidina[2, 3] e non dà luogo a resistenza[4].

L'ozono causa un danno alla membrana citoplasmatica delle cellule microbiche ma non di quelle umane che possiedono maggior capacità antiossidante. In più mostra attività emostatiche, immunostimolanti e anti infiammatorie, agendo sulla sintesi delle immunoglobuline, sulla funzionalità dei macrofagi e influenzando positivamente anche il microcircolo locale.

Almeno 4 recenti revisioni sistematiche[5-8] analizzano l'utilizzo dell'ozono nel trattamento della parodontite e peri-implantite. Sono stati inclusi studi che usano ozono in formulazioni diverse e con protocolli dissimili in associazione o meno con lo scaling e root planing e i risultati si mostrano discordanti riguardo alla sua efficacia. Tutte sottolineano la sua attività antimicrobica e la buona compatibilità con le cellule tissutali, in particolare Palma et al (2023)[7] indica un effetto positivo sulla guarigione delle ferite. La diversità dei trattamenti applicati e dei prodotti utilizzati rende difficile trarre indicazioni utili. Un problema è dato dall'effettiva disponibilità dell'ozono nelle diverse formulazioni usate. Attualmente esiste sul mercato un unico prodotto (Ozosan Gel - Bioactiva) in grado di rilasciare volumi di ozono biodisponibili in quantità tali da essere classificato come dispositivo medico di classe IIA. L'ozono è estremamente reattivo e necessita essere veicolato in modo da essere rilasciato nel luogo di utilizzo in dose efficace. Ozosan Gel usa un gel a base di olio di girasole che deve essere mantenuto refrigerato e rilascia l'ozono una volta che viene in contatto con il calore delle mucose. La sua efficacia è stata dimostrata nella cura delle osteonecrosi[9] dove da 3 a 10 applicazioni del prodotto per 10 minuti hanno portato alla guarigione delle lesioni. Materni et al (2023)[10] lo hanno usato per 2 minuti dopo l'estrazione di ottavi ed hanno ottenuto una riduzione dell'incidenza di dried socket dal 21,5% del controllo al 2% del test. Nell'articolo viene esaminata anche la tempistica dell'efficacia ossidante dell'ozono che si presenta dipendente dal tempo. A 2 minuti solo il 20% del potere ossidante viene rilasciato con un effetto primariamente stimolante la guarigione. Entro i 3-4 minuti è prodotto il 40% dell'effetto che sale all'80% a 7 minuti e finisce entro 10 minuti. L'uso di questo gel non è stato ancora verificato in studi randomizzati controllati in parodontologia. L'unico studio presente con un gel ozonato associato allo scaling e root planing presenta una composizione diversa[11] e suggerisce un'efficacia pari all'uso di un gel di clorexidina. Attualmente sono quindi a disposizione solo case report in questo campo che suggeriscono un'efficacia di Ozosan Gel nei casi trattati[12]. I casi sotto descritti mostrano i risultati del suo utilizzo in pazienti con problemi parodontali.

Fig. 1 - Aspetto clinico del paziente alla prima visita. Viene applicato Ozosan® per 8 min e lavato con fisiologica; **Fig. 2** - Guarigione a 5 gg. Tessuti ancora edemetosi. Viene fatta una terza applicazione di ozosan per 2 minuti; **Fig. 3** - Applicazione di Ozosan per 2 min; **Fig. 4** - Guarigione a 2 sett. Notare la recessione dei tessuti dovuti ad una precedente strumentazione eccessiva; **Fig. 5** - Guarigione a 2 mesi dove si nota la progressiva copertura della recessione.

Descrizione casi clinici

Caso 1

Il paziente di anni 33 viene inviato per trattamento di un gonfiore gengivale apparso circa 1 mese prima. È stato trattato con scaling e root planing senza ottenere il risultato voluto. All'esame obiettivo presenta una lieve gengivite interprossimale con infiammazione e gonfiore limitato alla parte vestibolare di 2.1 con sondaggio di 5 mm vestibolare e 7 mm disto-vestibolare (Fig. 1). La superficie della radice era stata strumentata una settimana prima e si presenta senza residui di tartaro e senza riassorbimenti esterni. Viene scelta l'applicazione di Ozosan Gel per ridurre subito i sintomi che limitavano la capacità del paziente di applicare una corretta igiene orale e per la sua azione antibatterica ma anche stimolante la guarigione. Ozosan Gel viene applicato per 8 minuti - azione anti batterica - seguito da lavaggio con fisiologica. Da subito il paziente segnala riduzione del dolore e viene istruito a uno spazzolamento delicato a roll con spazzolino morbido. Viene rivisto dopo 2 giorni ed effettuata una nuova applicazione di ozono. Controllo a 5 gg (Fig. 2), e applicazione di Ozosan Gel per due minuti per stimolare la guarigione (Fig. 3). Controllo a 2 sett. (Fig. 4) dove si nota recessione dei tessuti che erano stati strumentati in modo aggressivo. Guarigione a due mesi dove i tessuti stanno ricoprendo la recessione (Fig. 5).

Caso 2

Il paziente di 71 anni con parodontite stadio III grado b presenta una tasca di 9 mm distale e vestibolare su 31 residua dopo trattamento causale (Figg. 6a, 6b).

Il paziente presenta una buona igiene orale e aveva manifestato fastidio nella zona stessa. Le tasche presenti vengono ritrattate con u.s e curette mini-gracey e applicazione di Ozosan Gel per 8 min, lavaggio,

Pagina 5

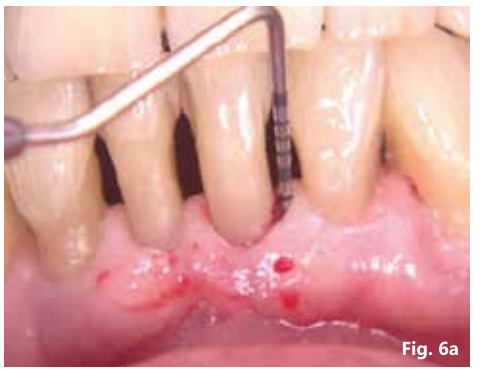

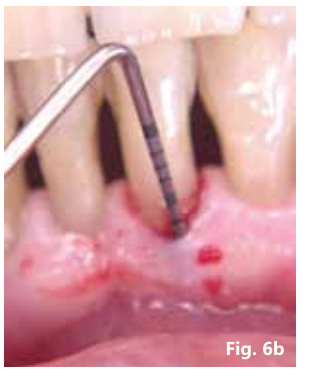

Figg. 6a, 6b - Sondaggio dopo terapia causale.

Pagina 4

nuova applicazione per 2 min e lavaggio con fisiologica (Fig. 7). A 3 settimane la zona si presenta con assenza di tasche patologiche (Fig. 8). Il paziente riferisce nessun disturbo in seguito al trattamento subito.

Fig. 7 - Applicazione di Ozosan; **Fig. 8** - Guarigione a 3 settimane.

Conclusioni

I casi descritti fanno parte di lavori clinici che sono inseriti in uno studio più ampio sull'efficacia del prodotto stesso. Quest'ultimo si è mostrato anche molto efficace nella pratica clinica dell'Autrice nella guarigione delle lesioni aftose ed erpetiche delle mucose. Fondamentale è la rimozione meccanica del biofilm ma l'associazione al prodotto descritto sembra accelerare la guarigione dei tessuti, probabilmente grazie alla sua azione antimicrobica e favorevole la guarigione dovuta alla sua biocompatibilità e alle sue proprietà antiinfiammatorie e stimolanti il sistema immunitario. Servono ulteriori studi per definire efficacia e modalità di utilizzo, ma la sua applicazione si presenta promettente in campo parodontale, ma anche peri-implantare, e per il trattamento delle alveoliti, delle lesioni oste necrotiche.

Bibliografia

1. Sanz M, Herrera D, Kebschull M, Chapple I, Jepsen s, Berglundh T, Sculean A, Tonetti MS on behalf of the EFP Workshop Paricipants and Methological Consultas : Treatment of stage I–III periodontitis—The EFP S3 level clinical practice guideline J Clin Periodontol 2020 jul ;47 Suppl22 (Suppl 22):4-60

2. Liu, J.X.; Werner, J.; Kirsch, T.; Zuckerman, J.D.; Virk, M.S. Cytotoxicity evaluation of chlorhexidine gluconate on human fibroblasts, myoblasts, and osteoblasts. J. Bone Jt. Infect. 2018, 3, 165–172.

3. Pilloni A, Ceccarelli S, BoscoD, Gerini G, Marchese C, Marini L, Rojas M A. Effect of Chlorhexidine Digluconate in Early Wound Healing of Human Gingival Tissues. A Histological, Immunohistochemical and Biomolecular Analysis Antibiotics (Basel). 2021 Oct; 10(10): 1192. Published online 2021 Oct 1.

4. Silva EJNL, Prado MC, Soares DN, Hecksher F, Martins JNR, Fidalgo TKS. The effect of ozone therapy in root canal disinfection: a systematic review. Int Endod J 2020;53:317–332.

5. Deepthi R, Bilichodmath S. Ozone therapy in periodontics: a meta-analysis. Contemp Clin Dent 2020;11:108–115.

6. Moraschini V, Kischinhevsky ICC, Calasans-Maia MD, et al. Ineffectiveness of ozone therapy in nonsurgical periodontal treatment: a systematic review and meta-analysis of randomized clinical trials. Clin Oral Investig 2020;24:1877–1888.

7. Palma L.P, Joia C, Chambrone L. Effect of ozone therapy on periodontal and peri-implant surgical wound healing: a systematic review. Quintessence International vol 54, n 2, 2023.

8. D'Ambrosio F., Caggiano M., Acerra A., Pisano, M., Giordano F. Is Ozone a Valid Adjuvant Therapy for Periodontitis and Peri-Implantitis? A Systematic Review. J. Pers. Med. 2023,13,646. https://doi.org/ 10.3390/jpm13040646.

9. Ripamonti CI, Cislaghi E, Mariani L, Maniezzo M. Efficacy and safety of medicalo zone (O(3)) delivered in oil suspension applications for the treatment of osteonecrosis of the jaw in patients with bone metastases treated with bisphosphonates: Preliminary results of a phase I-II study. Oral Oncol 2011 Mar; 47(3): 185-90.

10. Materni A., Pasquale C., Longo E., Frosecchi M., Benedicenti S., Bozzo M., Amaroli A. Prevention of Dry Socket with Ozone Oil-Based Gel after Inferior Third Molar Extraction: A Double-Blind Split-Mouth Randomized Placebo-Controlled Clinical Trial. Gels2023,9,289. https://doi.org/ 10.3390/gels9040289.

11. Colombo, M.; Gallo, S.; Garofoli, A.; Poggio, C.; Arciola, C.R.; Scribante, A. Ozone Gel in Chronic Periodontal Disease: A Randomized Clinical Trial on the Anti-Inflammatory Effects of Ozone Application. Biology 2021, 10, 625.

12. Papa Giulio. Ozonoterapia in Odontoiatria: ozono stabilizzato in gel per uso intraoperatorio Prevention Italian Edition, anno 2, vol. 2 Supplemento n.2 di Dental Tribune Italian Edition, anno XVI n.10.

Adv

Ozonoterapia domiciliare: efficacia dell'olio di oliva ozonizzato

Prof.ssa Gianna Maria Nardi

Professore Associato Università Sapienza di Roma. Pres.te A.T.A.S.I.O. (Accademia Tecnologie Avanzate nelle Scienze di Igiene Orale).

Case report di terapia parodontale non chirurgica e utilizzo di ozono terapia con olio di oliva ozonizzato Perioral 3 e Ialozon gel.

Descrizione

Le evidenze scientifiche hanno sottolineato il valore del mantenimento della salute orale nel contenere il rischio di patologie sollecitando particolare attenzione nell'erogare protocolli operativi personalizzati e innovativi che possano aiutare la persona assistita nell'efficienza delle pratiche di igiene orale domiciliare, per assicurare l'efficacia del risultato, con l'obiettivo di mantenere il cavo orale in uno stato di eubiosi. Tra gli approcci clinici innovativi, l'ozonoterapia domiciliare si è dimostrata efficace sul controllo della noxa patogena, e quindi nel favorire l'equilibrio microbiologico. L'ozono, pur essendo un gas altamente instabile può essere intrappolato all'interno degli olii vegetali. L'olio extravergine d'oliva è ricco di grassi insaturi che, allo stato naturale inglobano grosse quantità di ozono per molto tempo, indipendentemente dalla temperatura. Il rilascio di ozono è lento e attivo nel tempo, prolungando i vantaggi della sua applicazione quali:

- attività battericida e batteriostatica;
- azione biostimolante;
- attività immunomodulante;
- effetto antalgico e antinfiammatorio.

Protocollo domiciliare

1. Ialozon gel 3 volte/dì;
2. Ialozon collutorio 3 volte/dì.

È stata valutata l'efficacia della terapia parodontale non chirurgica coadiuvata dall'utilizzo domiciliare di collutorio a base di olio di oliva ozonizzato, sui valori di Metalloproteasi salivare (MMP-8) presenti nel cavo orale del paziente affetto da parodontite. L'aMMP-8 (metalloproteinasi di matrice attiva) è un biomarker per la diagnosi precoce di malattie gengivali, processi degenerativi dei tessuti molli e duri a livello parodontale e perimplantare. La presenza di aMMP-8 si riscontra prima di qualsiasi segnale di infiammazione o perdita di tessuto. Dalla valutazione di efficacia della terapia parodontale non chirurgica coadiuvata dall'utilizzo di collutorio a base di olio ozonizzato, Ialozon Blu (Gemavip) sui valori oggettivi di Metalloproteasi salivare (MMP-8) nel paziente affetto da parodontite, ha dimostrato che il debridment parodontale, coadiuvato dall'utilizzo domiciliare del collutorio a base di olio ozonizzato contribuisce a un più accentuato miglioramento dei parametri clinici parodontali[1]. Nel caso di presenza di infiammazione e tasche parodontali ,è possibile ambulatorialmente inserire nelle stesse olio di oliva evo ozonizzato (Perioral 3) ,e far applicare il gel domiciliare (Ialozon gel).

Inoltre da uno studio in vitro è stato dimostrato che il principio attivo contrasta lo Streptococco mutans risultando quindi un efficace anticarie, non tossico e inoltre ha dimostrato estrema attività a dosi molto basse[2].

L'evidenza clinica inserisce l'olio di oliva ozonizzato quale strumento di igiene orale molto apprezzato dalla persona assistita poiché non crea discromie sulla superficie dello smalto: può essere usato quindi anche dopo una seduta di cosmesi dentale, ed ha un gusto gradevole, tutti aspetti che non vanno trascurati per permettere compliance e maggiore aderence alle terapie di igiene orale domiciliare.

I protocolli operativi di mantenimento sono fondamentali per assicurare il successo di qualsiasi terapia e la scelta di tecnologie innovative come l'ozono terapia con olio di oliva ozonizzato, permettere soluzioni che agevolano i risultati della pratica clinica.

Bibliografia

1. Nardi GM, Cesarano F, Papa G, Chiavistelli L, Ardan R, Jedlinski M, Mazur M, Grassi R, Grassi FR. Evaluation of Salivary Matrix Metalloproteinase (MMP-8) in Periodontal Patients Undergoing Non-Surgical Periodontal Therapy and Mouthwash Based on Ozonated Olive Oil: A Randomized Clinical Trial. Int J Environ Res Public Health. 2020 Sep 11;17(18):6619. doi: 10.3390/ijerph17186619. PMID: 32932898; PMCID: PMC7558934.

2. Nardi GM, Fais S, Casu C, Mazur M, Di Giorgio R, Grassi R, Grassi FR, Orrù G. Mouthwash Based on Ozonated Olive Oil in Caries Prevention: A Preliminary In-Vitro Study. Int J Environ Res Public Health. 2020 Dec 6;17(23):9106. doi:10.3390/ijerph17239106. PMID: 33291253; PMCID: PMC7730335. IF:3, 390.

Adv

Olio ozonizzato: the new tendency in Oral Care

Damiano Magistrelli, Innovares

Dopo oltre mezzo secolo in cui la clorexidina l'ha fatta da padrone, l'industria Oral Care ha scoperto un nuovo ingrediente: l'ozono!

Chiunque faccia una rapida ricerca su internet può trovare almeno una decina di dentifrici e una quantità simile di collutori e gel parodontali all'ozono. Ovviamente, nessuno di questi prodotti contiene ozono, bensì olio ozonizzato.

La bibliografia internazionale attribuisce all'ozono proprietà antimicrobiche, antinfiammatorie e biostimolanti[1]. Tuttavia, l'ozono è un gas instabile, che non può essere utilizzato come ingrediente in un prodotto ad uso topico. Tutti i benefici dell'ozono possono essere veicolati dall'olio ozonizzato: l'ozonizzazione degli oli permette di stabilizzare la molecola di ozono (O_3)[2].

Innovares è un'azienda emiliana che da oltre 15 anni studia e sviluppa la tecnologia di ozonizzazione degli oli vegetali e ha messo a punto un metodo produttivo per il quale ha ottenuto un premio Nazionale per l'Innovazione Tecnologica, nonché la Certificazione di Qualità ISO 22716:2007 – GMP. In Innovares pensiamo che sia giunto il momento di fare delle precisazioni per rendere consapevole il professionista di ciò che sta consigliando e il consumatore di ciò che sta assumendo, quando utilizza un prodotto a base di olio ozonizzato, poiché molti credono che l'olio ozonizzato sia tutto uguale, ma noi che lo produciamo sappiamo bene che tutto uguale non è!

L'olio ozonizzato ha una storia antica: la prima pubblicazione sugli effetti terapeutici di questa sostanza risale al 1859[3]. Ciò nonostante, l'olio viene ancora erroneamente considerato un vettore dell'ozono. Tale definizione è errata perché l'ozono NON diffonde nell'olio! In determinate condizioni di temperatura e pressione, l'ozono reagisce con i doppi legami degli acidi grassi insaturi presenti nell'olio con formazione di ozonidi. Pertanto, l'olio ozonizzato NON CONTIENE OZONO e NON RILASCIA OZONO! Gli ozonidi sono composti stabili a temperature inferiori ai 50 °C. Quando un olio ozonizzato viene applicato a un tessuto somatico, gli ozonidi trovano nella presenza di molecole lipidiche (fosfolipidi e lipoproteine) e di acqua un ottimo substrato e favoriscono lo sviluppo di reazioni simili a quelle prodotte dall'ozono[2].

Che sia di oliva, girasole, sesamo, o di altra origine, la quantità di olio ozonizzato presente in un prodotto a uso topico deve sempre essere espressa. Ancor più importante, però, è dichiarare i parametri di qualità dell'olio ozonizzato.

Diversi sono i parametri di qualità dell'olio ozonizzato, ma quello che meglio descrive il grado di ozonizzazione dell'olio ozonizzato è l'indice di perossidi (IP). L'IP esprime la concentrazione dei gruppi perossidici (-O-O-), calcolata come mEq O_2/kg di olio ozonizzato[2]. Maggiore è l'IP e maggiore è il numero di doppi legami saturati dall'ozono, con formazione di ozonidi e poiché gli ozonidi rappresentano i composti bioattivi presenti nell'olio ozonizzato, maggiore è l'IP e maggiore è l'impatto dell'olio ozonizzato sul tessuto al quale viene applicato. In parole povere: un olio ozonizzato caratterizzato da basso IP avrà scarsa efficacia! D'altro canto, l'olio ozonizzato ad alto IP non viene mai utilizzato tal quale (sarebbe eccessivamente ossidante), ma in associazione a eccipienti, che possono giocare un ruolo fondamentale nel

Pagina 8

Innovares ORAL CARE

Ozoral GEL è un idrogel (emulsione di olio ozonizzato in acqua, associata ad agenti muco adesivi) al 15% di *Ozonia 3000 Sunflower* (olio di semi di girasole ozonizzato studiato e prodotto in proprio da Innovares, registrato presso ECHA ai sensi del Reg. to europeo Reach).
È confezionato in tubetto e normalmente è utilizzato nella terapia domiciliare.
Possiede un Indice Perossidi pari a circa 450 meqO_2/kg.

Ozoral PRO si presenta in siringa pre riempita con 2 ml di Ozoral GEL ed è utilizzato dall'Operatore in Studio.

CollutO3 è un collutorio in formulazione bifasica al 4% di *Ozonia 3000 Sesame* (olio di semi di sesamo ozonizzato studiato e prodotto in proprio da Innovares).
Possiede un Indice Perossidi pari a circa 120 meqO_2/kg.

DentO3 è un dentifricio al 2% di *Ozonia 3000 Sunflower* (olio di semi di girasole ozonizzato studiato e prodotto in proprio da Innovares, registrato presso ECHA ai sensi del Reg. to europeo Reach).
Possiede un Indice Perossidi pari a circa 60 meqO_2/kg.

NB: L'Indice Perossidi esprime la concentrazione di Ozonidi presente nella formulazione.

iNNOVAres in Odontoiatria

Innovares srl Unipersonale - Via Risorgimento, 5/b - 42049 Sant'Ilario d'Enza RE Italy
Azienda Certificata ISO 22716 - GMP
www.innovares.com - info@innovares.com

Adv

Pagina 7

favorire l'adattamento del prodotto a base di olio ozonizzato alla condizione da trattare.

L'IP rappresenta una stima della stabilità dell'olio ozonizzato[2]. Quando un olio con alto indice di perossidi viene a contatto con l'aria, non subisce modificazioni sostanziali poiché è molto basso il numero di doppi legami che possono essere attaccati dall'ossigeno atmosferico. Al contrario, quando un olio ozonizzato con basso IP viene a contatto con l'atmosfera, l'ossigeno può reagire con gli acidi grassi insaturi (non saturati durante il processo di ozonizzazione) con formazione di radicali perossidici. Questi radicali possono, a loro volta, reagire con i doppi legami degli acidi grassi insaturi (generando, in pratica, una reazione a catena), con formazione di composti allilici e perossidi lineari. I perossidi lineari sono molto più reattivi degli ozonidi e questo riduce la stabilità dell'olio ozonizzato.

L'olio ozonizzato con alto indice di perossidi può essere conservato in condizioni ambientali standard (1 atm di pressione e 25 °C di temperatura) per periodi molto lunghi. A basse temperature, l'olio ozonizzato con alto IP non subisce modificazioni sostanziali per anni!

Come espresso in precedenza, l'indice di perossidi rappresenta anche una stima dell'efficacia dell'olio ozonizzato. In bibliografia è riportato che, per avere un effetto antimicrobico, l'olio ozonizzato deve avere IP > 630 mEq O_2/kg[4].

Prima di scegliere e utilizzare un prodotto a base di olio ozonizzato è fondamentale conoscere la concentrazione dell'olio e il suo indice di perossidi.

Innovares produce, stabilizza e standardizza in proprio oli ozonizzati di semi di girasole, di sesamo e di oliva, denominati Ozonia 3000 Sunflower, Ozonia 3000 Sesame e Ozonia 1500 Olive, i primi due caratterizzati da un IP pari o superiore a 3000 mEq O_2/kg e il terzo caratterizzato da un IP almeno pari a 1500 mEq O_2/kg. La differenza tra gli indici di perossidi degli oli ozonizzati dipende dal grado di insaturazione degli oli di partenza. I trigliceridi degli oli di semi di girasole e sesamo sono caratterizzati da una prevalenza di acidi grassi polinsaturi e ciò permette, mediante ozonizzazione, di ottenere un valore di IP molto alto a garanzia della stabilità dell'olio. L'acido grasso più rappresentato nell'olio di oliva è l'acido oleico, monoinsaturo. Ciò non permette – a parità di efficienza di ozonizzazione – di raggiungere i livelli di IP ottenibili con gli altri oli menzionati. Un valore di IP almeno pari a 1500 mEq O_2/kg per l'olio di oliva è comunque sinonimo di elevata stabilità e conservabilità.

Innovares dichiara sempre in etichetta la concentrazione di olio ozonizzato contenuto nei suoi preparati e realizza una gamma completa di prodotti coadiuvanti nel mantenimento della salute del cavo orale: Ozoral Pro, Ozoral, DentO3 e CollutO3.

Ozoral Pro è un dispositivo medico in forma di idrogel mucoadesivo al 15% di olio di semi di girasole ozonizzato, disponibile in siringhe preriempite, ad uso professionale.

Ozoral è un dispositivo medico in forma di idrogel mucoadesivo al 15% di olio di semi di girasole ozonizzato, disponibile in tubetti da 15 ml per uso professionale e domiciliare.

DentO3 è un dentifricio a bassa abrasività, contenente il 2% di olio di semi di girasole ozonizzato, con pH = 7,9 – ossia molto simile al pH salivare – formulato senza fluoro, alcol, laurilsolfato di sodio e parabeni.

CollutO3 è un collutorio al 4% di olio di semi di sesamo ozonizzato, disponibile in flaconi da 250 ml.

Ozoral, DentO3 e CollutO3 sono distribuiti attraverso il canale farmaceutico e dalle principali piattaforme farmaceutiche di e-commerce.

Nell'ottica di un approfondimento della conoscenza del proprio ingrediente attivo, nel 2020 Innovares ha intrapreso un lungo iter finalizzato alla caratterizzazione chimica, fisica, tossicologica ed ecotossicologica dell'olio di semi di girasole ozonizzato, chiamato Ozonia 3000 Sunflower.

La metodologia di ozonizzazione messa a punto da Innovares permette di saturare oltre il 75% degli acidi grassi insaturi presenti nell'olio di partenza, con formazione di ozonidi stabili, evitando (o mantenendo trascurabile) lo sviluppo di molecole indesiderate come aldeidi e radicali liberi. Inoltre, Ozonia 3000 Sunflower ha superato brillantemente tutti i test tossicologici ed è stato registrato presso l'European Chemical Agency (ECHA) – la principale autorità continentale per la regolamentazione dell'uso delle sostanze chimiche, al fine della tutela della salute umana e dell'ambiente – venendo classificato come NON PERICOLOSO PER INGESTIONE e NON ECO-TOSSICO, unico olio ozonizzato al mondo a poter vantare provatamente tali caratteristiche!

I prodotti Oral Care di Innovares contengono olio ozonizzato come unico ingrediente attivo. In particolare, Ozoral è considerato da alcuni dei principali centri di ricerca nazionali un punto di riferimento per lo sviluppo di studi spontanei finalizzati alla comprensione delle potenzialità salutistiche dell'olio ozonizzato. Negli ultimi 5 anni, diversi articoli sono stati pubblicati sull'efficacia di Ozoral e Ozoral Pro nel miglioramento dell'ecosistema orale[5, 6] e sul suo utilizzo come coadiuvante nel trattamento di parodontite[6], mucosite perimplantare[7-9] e lichen planus[10]. Per un approfondimento, è possibile contattare direttamente l'azienda all'indirizzo info@innovares.com. Ma il più importante degli approfondimenti non può che essere fatto dal professionista stesso, che può approcciare all'utilizzo dei suddetti prodotti con la massima fiducia, perché tutti rispondono al principio fondamentale "*primun non nocere*"!

Bibliografia

1. Bocci V, Borrelli E, Travagli V, Zanardi I. The Ozone paradox: Ozone is a strong oxidant as well as a medical drug. Medicinal Research Reviews 2009; 29(4):646-682.

2. Travagli V, Zanardi I, Valacchi G, Bocci V. Ozone and ozonated oils in skin diseases: a review. Mediators of Inflammation 2010; Article ID 610418, 9 pages, doi:10.1155/2010/610418.

3. Tompson T. Observation on the medical administration of ozonized oils. Medico-Chirurgical Transactions 1859; 42:349-360.

4. Skalska K, Ledakowicz S, Perkowski J, Sencio B. Germicidal properties of ozonated sunflower oil. Ozone: Science & Engineering 2009; 31(3):232-237.

5. Ciavanni R. Valutazione dell'efficacia antibatterica dell'olio di girasole ozonizzato sulla flora crevicolare. On Medicine 2018; 2: https://www.onmedicine.it/articolo.php?id=16&nr=22018&t=app.

6. Lauritano D, Qorri E, Mucchi D, Carinci F. Ozonized oral gel as an adjuvant in the treatment of periodontal disease: a preliminary report. European Journal of Musculoskeletal Diseases 2023; 12(3):159-164.

7. Tranchita S, Lipani G. Valutazione dell'efficacia degli ozonidi nel mantenimento domiciliare in pazienti con overdenture. Management Odontoiatrico – Implantoprotesi, 14/01/2021.

8. Bassignani J, Cotellessa S, Fulgenzi E, Sabatini S. Efficacia degli olii ozonizzati nella gestione del paziente implantare. Prevention 2021; 2:12-16.

9. Butera A, Pascadopoli M, Gallo S, Pérez-Albacete Martínez C, Maté Sánchez de Val JE, Parisi L, Gariboldi A, Scribante A. Ozonized hydrogels vs. 1% Chlorhexidine gel for the clinical and domiciliary management of peri-Implant mucositis: a randomized clinical trial. Journal of Clinical Medicine 2023, 12;1464. https://doi.org/10.3390/jcm12041464.

10. Bosotti M, Rossi M, Porrini M, Candotto V, Rey L, Bossi E, Marino S, Spadari F. Valutazioni terapeutiche del gel ozonizzato orale nelle stomatiti croniche. Poster presentato al XXVI Congresso Nazionale Collegio dei Docenti Universitari di Discipline Odontostomatologiche, 2019.

CORSO FAD 50 ECM

ISTITUTO STOMATOLOGICO TOSCANO

Edizione 2023

La salute della bocca nell'era del microbioma

Protocolli clinici per l'igiene orale

A cura di **Annamaria Genovesi**

PER INFORMAZIONI E ACQUISTO
Tueor Servizi | Tel. 011 311 06 75 | info@tueorservizi.it

Adv

Trolley Komby Dental Ozone Active

L'ozono (simbolo O_3) è una forma allotropica dell'ossigeno, dal caratteristico odore. Le sue molecole sono formate da tre atomi di ossigeno. È un gas instabile (gassoso, a 20 °C ha un tempo di dimezzamento di ca 10 min., in soluzione acquosa di 120 minuti). Non può dunque essere conservato e deve essere prodotto al momento dell'uso. Ha una attività ossidante che è la base delle sua capacità battericida.

L'apparecchio Trolley Komby Dental Ozone Active è un medical device che produce acqua ozonizzata, che può essere messa nei contenitori degli ablatori routinariamente impiegati negli studi odontoiatrici. L'acqua ozonizzata, con la sua proprietà battericida, unita all'impiego di ultrasuoni, è particolarmente utile nel trattamento non chirugico della malattia parodontale e delle peri-implantiti anche in casi di pazienti con bisogni speciali, quali diabetici, fumatori, etc.

Con il termine di malattia parodontale si intende un gruppo di patologie infiammatorie che colpiscono il tessuto di sostegno del dente, superficiale e profondo. Nel primo caso si ha il quadro di gengivite; quando invece l'infiammazione si estende oltre la regione gengivale, interessando le zone sottostanti che compongono il tessuto di sostegno del dente, si avrà il quadro della periodontite o parodontite. Esse sono rappresentate da osso alveolare, legamento parodontale e cemento (tessuto mineralizzato che riveste la superficie esterna della radice dentale). La causa di gran lunga più frequente della malattia parodontale è di origine batterica. Quando, per un eccesso di accumulo di questi batteri, e/o per una diminuzione nella difesa dell'organismo si rompe il normale equilibrio che mantiene in salute i tessuti, si ha l'infezione, dapprima limitata alla zona superficiale e si ha il quadro di gengivite. In mancanza di adeguato trattamento, l'infezione si estende col tempo ai tessuti parodontali, dando il quadro più complicato della parodontite. I batteri presenti nella malattia parodontale sono rappresentati da *Aggregatibacter actinomycetemcomitans* (AA), *Porphiromonas gingivalis* (PG), *Tannerella forsythia* (TF), *Treponema denticola* (TD), *Fusobacterium Nucleatum* (FN), *Campylobacter rectus*. Con l'utilizzo dell'acqua ozonizzata viene meno la Carica Batterica Totale (CBT).

La perimplantite è un processo infiammatorio che colpisce i tessuti intorno all'impianto dentale osteointegrato portando a una perdita del tessuto osseo di sostegno. Le cause sono molteplici, la sovra-infezione batterica è sempre presente. Esiste una correlazione poi fra malattia parodontale e peri-implantiti nel senso che soggetti con malattia parodontale hanno maggior rischio di avere peri-implantiti. Per salvaguardare il processo di osteointegrazione degli impianti dentali, si utilizzano terapie che comprendono l'uso di farmaci antibiotici, antinfiammatori, oltreché un'eventuale revisione di curettage chirurgico dell'area interessata. Con l'utilizzo dell'acqua ozonizzata si ha una risoluzione molto veloce delle patologie sopra esposte.

L'efficacia dell'ozono-terapia attraverso l'impiego di Trolley Komby Dental Ozone Active per la produzione di acqua ozonizzata da mettere nei contenitori degli ablatori nelle riduzione della carica batterica nelle tasche parodontali (peri-implantiti, diabetici, dializzati, etc.) è comprovata da numerosi studi.

MEDICA SRL
Via Sante Vincenzi 48
40138 Bologna



Bibliografia

- Moreo G., Mucchi D, Carinci F. "Efficacy ozone therapy in reducing oral infection of periodontal disease: a randomized clinical trial". Journal of Biological Regulators and Homeostatic Agents, 01 Jul 2020, 34(4 Suppl. 1):31-36. SPECIAL ISSUE: OZONE THERAPY PMID: 33176415.
- Cosola S., Giammarinaro E., Genovesi A. M., Pisante R., Poli G., Covani U., Marconcini S. A short-term study of the effects of ozone irrigation in an orthodontic population with fixed appliances. PMID: 30919638 DOI: 10.23804/ejpd.2019.20.01.03.
- Genovesi A.M. Istituto Stomatologico Toscano – General Hospital – Lido di Camaiore (LU). Protocollo Ottavi/Ozono, 2019.
- Oldoini G., Ricci Frabattista G., Saragoni M., Cosola S., Giammarinaro E., Genovesi A. M., Marconcini S. Ozone Therapy for Oral Palatal Ulcer in a Leukaemic Patient. PMID: 32133312 PMCID: PMC7050963 DOI: 10.12890/2020_001406.