

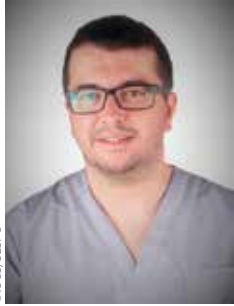# DENTAL TRIBUNE

The World's Dental Newspaper - Edição Portuguesa 🇵🇹

JUNHO 2024

pt.dental-tribune.com

Vol. III, No. 2



## PROFILAXIA ANTIBIÓTICA E ENDOCARDITE INFECIOSA

Investigadores e experts da área da medicina oral publicaram um artigo sobre a realização de profilaxia antibiótica e a incidência de endocardite bacteriana depois da realização de tratamentos dentários.

Página 3



## DOCBAY APRESENTA-SE À COMUNIDADE MÉDICA

Foi em abril que a DocBay se introduziu a vários profissionais de saúde no Pestana Palácio do Freixo, situado na cidade do Porto. O grande propósito do encontro foi demonstrar como simplificar a saúde.

Página 4



## GERAÇÃO Z E SAÚDE PERIODONTAL

À medida que a Geração Z atinge a maioridade, está a aprender a lidar com a sua saúde. Entre dietas açucaradas e níveis de stress cada vez mais elevados, os jovens adultos enfrentam riscos crescentes de doença periodontal.

Página 8

## Dr. Ricardo Faria de Almeida

# “A vida é um processo de aprendizagem contínuo”

A Faculdade de Medicina Dentária da Universidade do Porto (FMDUP) vai albergar nova edição do curso de Especialização em Periodontologia e Implantologia Oral. A formação, com a duração de três anos, tem quatro vagas disponíveis e os destinatários são titulares de Licenciatura (pré-Bolonha) em Medicina Dentária, de Mestrado Integrado (pós-Bolonha) em Medicina Dentária ou de equivalente legal. O Dr. Ricardo Faria Almeida, coordenador do curso, conta com prática clínica na área de periodontologia, cirurgia periodontal e implantologia oral.

Por: Dental Tribune Portugal

### Um dos objetivos desta especialização passa por proporcionar ao aluno uma atualização de conceito no âmbito da periodontologia moderna. Qual tem sido essa evolução?

A periodontologia e a implantologia oral evoluíram muito nos últimos anos. Evolução essa ao nível do conhecimento científico e das técnicas e materiais que nos permitem tratar mais eficazmente os nossos pacientes, com melhores resultados a longo prazo. Mas também a nível do diagnóstico tem existido um avanço, quer no conhecimento científico quer em técnicas avançadas de diagnóstico. Hoje temos ao nosso dispor mais tecnologia e mais conhecimento, que nos permite sermos mais eficazes no diagnóstico e no tratamento, com menor morbilidade para os pacientes. Por outro lado, existe uma consciencialização maior por parte da população e da classe médica da importância da periodontite em outras patologias sistémicas, tais como a diabetes, problemas cardiovasculares, demência, entre outras. É neste contexto de modernização constante, associando o conhecimento científico aos novos materiais e técnicas, que se desenvolve o ensino da especialização.

### Qual é o input desta especialização na formação prática do aluno?

Esta especialização cumpre as diretrizes emanadas a nível nacional, pela Ordem dos Médicos Dentistas, e a nível internacional, pela Federação Europeia de Periodontologia. Assim, há uma componente teórica e uma componente prática, que é maioritária. Estamos a falar de colegas que são médicos dentistas que terminaram o seu mestrado integrado e que se querem dedicar especificamente a uma área. Para executar de uma forma previsível, de uma forma cientificamente comprovada, têm de ter um conjunto de conhecimentos teóricos que são lecionados nesta especialização. No entanto, a parte



Dr. Ricardo Faria de Almeida

prática é fundamental para quem quer um título clínico. É importante perceber que o título é clínico e não é um título académico. Nesse sentido, podemos dizer que a formação é, maioritariamente, clínica, isso significa que estamos a falar mais ou menos de 25% de componente teórica, e o resto de componente clínica com pacientes.

### Quais são os maiores desafios dos alunos relativamente a esta especialização?

A maior dificuldade que existe, nesta e em qualquer outra, é a adaptação a novas rotinas e contextos. É necessário despende tempo porque não se trata de uma formação de fim de semana, mas sim algo diário, com três anos de duração, cumprindo as diretrizes nacionais e europeias. Na maior parte das especializações, a gran-

de maioria dos colegas que se candidatam são jovens médicos dentistas. Têm a grande vantagem de serem jovens, têm uma energia muito própria e até um conhecimento e um domínio de novas tecnologias de uma forma muito mais rápida e intuitiva do que aquela que eu terei, seguramente. No entanto, não deixam de estar a iniciar a sua atividade clínica. Aquilo que é o entender da área onde se querem formar e aprender, mas percebê-la num contexto global da medicina dentária, obriga a uma análise global e isso resulta em alguma dificuldade inicial. Refiro-me fundamentalmente a entender a necessidade de planificação global do paciente. Porque, apesar de eu estar dedicado especificamente à periodontologia e aos implantes dentários, eu tenho de entender a globalidade da plani-

ficação do paciente. São desafios vários, mas que fazem desta especialização uma mais-valia para todos aqueles que a terminam com sucesso.

### Qual é a taxa de empregabilidade desta formação?

A perceção que tenho é que é mais fácil para qualquer médico dentista que tenha uma formação pós-graduada ter emprego do que aquele que não a tem. Quem faz especializações é para fazer um trabalho mais diferenciado, um trabalho que se pretende de maior qualidade, que exige mais tempo, mais atenção ao paciente. Da minha experiência em todos estes anos, e especificamente nestes estudantes que estão a terminar, é que as oportunidades foram aparecendo ao longo da formação. Diria que quase todos, uma



“Quem faz especializações é para fazer um trabalho mais diferenciado”

vez terminado os cursos de especialização, terão trabalho a tempo integral nesta área, o que é sinal que valeu a pena e que, portanto, a empregabilidade é boa nesse sentido. Nesse aspeto estou bastante contente. No entanto, quero olhar para daqui a dez anos e ver onde é que estão estes estudantes, vê-los num patamar superior, esse é o objetivo desta especialização. Que os próximos sejam melhores que os anteriores. Não só formar, mas mais que tudo inspirar para que todos sigam crescendo e com armas para se adaptar a novas realidades e constantes mudanças.

**Fala-se muito de formarmos bem e depois exportarmos os talentos. Isso também acontece nesta especialização?**

Para já ainda não, mas é provável que aconteça. Eu leciono não somente em Portugal, mas em outros países. E a verdade é que isso acontece, muitos dos meus ex-alunos pós-graduados estão a trabalhar como especialistas em países diferentes de onde fizeram a sua formação, isso acontece e é normal. Eu acho que os tempos são outros. Vivemos num mercado global. Temos de aceitar isso com naturalidade e perceber também que as nossas universidades podem e

devem organizar-se de outra forma, para receber alunos de outros países. Temos muito potencial para isso. Os tempos são outros.

**O que é que podem esperar os futuros alunos desta especialização?**

Quando alguém se inscreve numa especialização tem de ter paixão por aquilo que quer, tem de acreditar que aquele é o caminho. Tem de pensar, quero fazer daquela área a minha vida e por isso estou disposto a fazer um esforço de três anos para absorver o máximo que puder, no sentido de crescer o máximo que puder. Depois tenho de continuar a lutar. A vida é um processo de aprendizagem contínuo e a única coisa que uma especialização me dá é poder começar num patamar ligeiramente superior, porque a informação fornecida está organizada de uma forma mais fácil de aprender. A partir daí, espera-se que continue a trabalhar e que seja uma referência nessa área, que continue a fazer bons trabalhos, a apresentar em congressos, a escrever artigos, ou seja, que seja alguém que os outros possam ver como uma referência na área. Esse é o grande objetivo que tentamos inculcar. Felizmente, a medicina dentária portuguesa vem dando cartas, cada vez mais.

## Editorial

Por: Ricardo Flamínio, diretor



A Faculdade de Medicina Dentária da Universidade do Porto (FMDUP) vai albergar nova edição do curso de Especialização em Periodontologia e Implantologia Oral. A formação, com a duração de três anos, tem quatro vagas disponíveis e os destinatários são titulares de Licenciatura (pré-Bolonha) em Medicina Dentária, de Mestrado Integrado (pós-Bolonha) em Medicina Dentária ou de equivalente legal. O Dr. Ricardo Faria Almeida, coordenador do curso, conta com prática clínica na área de periodontologia, cirurgia periodontal e implantologia oral.

Para além desta entrevista, abordamos nesta edição a apresentação da DocBay à comunidade médica. O evento teve lugar no Porto e reuniu cerca de 100 profissionais de saúde, que quiseram conhecer in loco esta startup portuguesa. Além de conectar médicos a pacientes, a DocBay desenvolve software inovador para capacitar os médicos, proporcionando mais visibilidade e eficiência às clínicas.

Fique com estas e outras rubricas e obrigado por continuar a acompanhar o trabalho do Dental Tribune Portugal.

## Sumário

Dr. Ricardo Faria de Almeida

“A vida é um processo de aprendizagem contínuo” ..... 01

Profilaxia antibiótica associada a risco reduzido de endocardite infecciosa ..... 03

Clínica Santa Madalena apresenta “The Future of Dentistry” ..... 03

Montellano celebra 50 anos ..... 04

DocBay apresenta-se à comunidade médica ..... 04

“O sucesso do autotransplante dentário depende da indicação e da técnica” ..... 05

Protótipo de dispositivo amortece sons da broca dentária na boca ..... 05

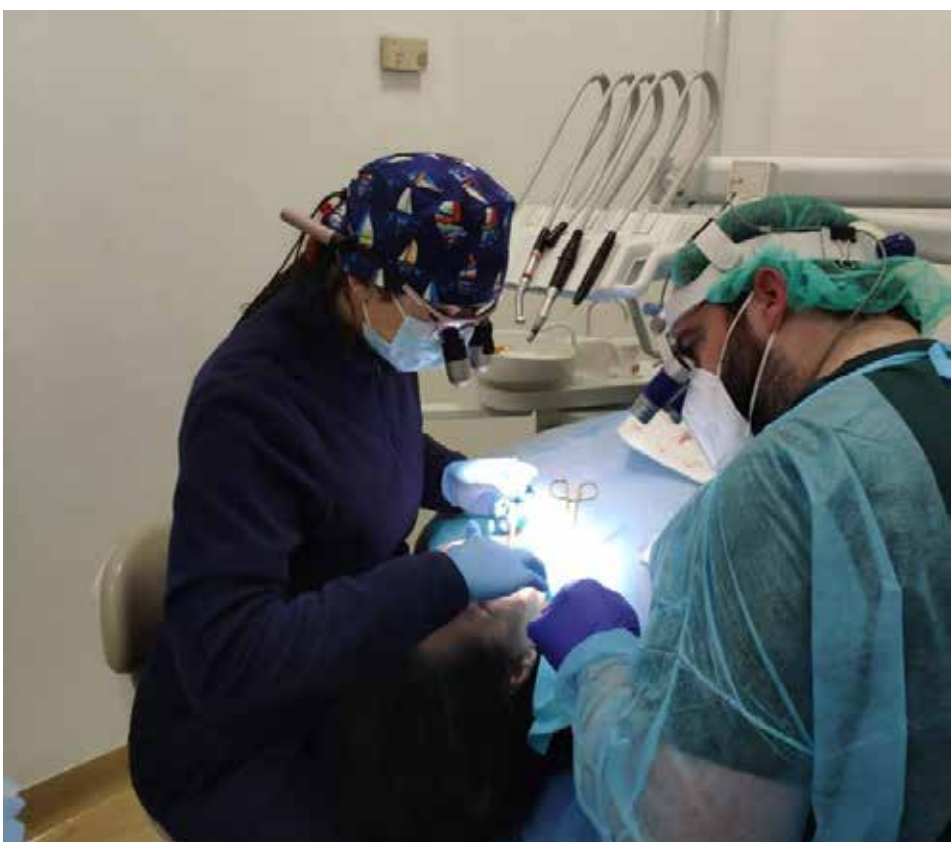Implantes extracurtos de 6,5 mm de comprimento reabilitados de forma unitária. Utilização do transepitelial unitário. .... 06

O sucesso da reabilitação oral através do Plano de Camper com FaceBow UNIX .. 08

É a vez da Geração Z de começar a pensar na saúde periodontal ..... 10

Irlanda vai ter primeira escola de medicina dentária comunitária ..... 10

Como escolher a escova de dentes certa para o seu filho? ..... 10



A Especialização em Periodontologia e Implantologia Oral vai decorrer na FMDUP

## IMPRINT INTERNATIONAL HEADQUARTERS

PUBLISHER AND CHIEF EXECUTIVE OFFICER:  
Torsten OEMUS  
CHIEF CONTENT OFFICER:  
Claudia Duschek

DENTAL TRIBUNE INTERNATIONAL GMBH  
Holbeinstr. 29, 04229 Leipzig, Germany  
Tel.: +49 341 4847 4302  
Fax: +49 341 4847 4173  
General requests: info@dental-tribune.com  
Sales requests:  
mediasales@dental-tribune.com  
www.dental-tribune.com

Material from Dental Tribune International GmbH that has been reprinted or translated and reprinted in this issue is copyrighted by Dental Tribune International GmbH. Such material must be published with the permission of Dental Tribune International GmbH. *Dental Tribune* is a trademark of Dental Tribune International GmbH.

All rights reserved. © 2024 Dental Tribune International GmbH. Reproduction in any manner in any language, in whole or in part, without the prior written permission of Dental Tribune International GmbH is expressly prohibited.

Dental Tribune International GmbH makes every effort to report clinical information and manufacturers' product news accurately but cannot assume responsibility for the validity of product claims or for typographical errors. The publisher also does not assume responsibility for product names, claims or statements made by advertisers. Opinions expressed by authors are their own and may not reflect those of Dental Tribune International GmbH



FICHA TÉCNICA

Dental Tribune Edição Portuguesa

**Propriedade:** Editora Códigopro - Edição de Publicações Periódicas Unipessoal, Lda. **NICP:** 506 955 109

**Sede do editor, da redação e do impressor:** Pr. Mouzinho de Albuquerque, nº 113 - 5º andar • 4100-359 Porto, Portugal • Tel.: (+351) 226 090 009

**Diretor:** Ricardo Flamínio • T: (+351) 916 772 974  
ricardoflaminio@codigopro.pt

**Editora:** Fátima Amaral Ferreira (CJ 5830 A/FIJ P1634)

**Jornalistas:**

Daniela Monteiro (CJ 8249) e Paulo Sá Ferreira (CJ 8253)

**Design e Paginação:** Hugo Sousa

**Assinaturas:** Marta Campos • marta.campos@codigopro.pt

**Publicidade:** Carlos Silva • carlos.silva@codigopro.pt

**Web:** www.pt.dental-tribune.com

**Periodicidade:** Trimestral

**Tiragem:** 4000 exemplares

**Estatuto Editorial:** <https://codigopro.pt/estatuto-editorial-dental-tribune-portugal/>

## DIGA-NOS O QUE PENSA!

Tem comentários gerais ou críticas que gostaria de partilhar? Existe algum tópico específico sobre o qual gostaria de ver artigos no Dental Tribune? Informe-nos enviando um e-mail para [ricardoflaminio@codigopro.pt](mailto:ricardoflaminio@codigopro.pt).

Estamos ansiosos para receber as suas contribuições!

## Profilaxia antibiótica associada a risco reduzido de endocardite infecciosa



O Dr. Luís Monteiro é o único português no grupo de trabalho

Um grupo internacional de investigadores e experts da área da medicina oral, liderados por Giovanni Lodi, Pedro Diz Dios e Valeria Edefonti, publicou recentemente

um artigo na revista JAMA Cardiology sobre a realização de profilaxia antibiótica e a incidência de endocardite bacteriana depois da realização de tratamentos dentários.

Por: Dental Tribune Portugal

Os autores fazem parte do grupo World Workshop on Oral Medicine VIII constituído por investigadores de vários países como Itália (Dr. Giovanni Lodi, Dra. Valeria Edefonti, Dra. Margherita Gobbo e Dra. Federica Turati), Espanha (Dr. Pedro Diz Dios), Reino Unido (Dr. Martin Thornhill), África do Sul (Dr. Haly Holmes), Singapura (Dr. C. Hong), Tailândia (Dr. Pimolbutr), EUA (Dra. Francesca Sperotto, Dra. Katherine France, Dra. Laurel Graham, Dr. Thomas Sollecito e Dr. Peter Lockhart) e de Portugal (Dr. Luís Monteiro).

O Dr. Luís Monteiro, professor associado da CESPU, é neste momento diretor da Unidade de Investigação em Patologia Oral e Reabilitação Oral (UNIPRO). A participação da UNIPRO neste trabalho é fruto dos objetivos de multidisciplinidade, internacionalização e aposta na investigação científica com produção de trabalhos de investigação que possam ser aplicados na sociedade para benefício da saúde da população. “Este é um importante artigo em relação a uma temática muito complicada, onde tem havido falta de evidência científica sobre a necessidade de utilização de profilaxia antibiótica antes do tratamento dentário, com diferentes indicações e até com países que não sugerem o uso deste tipo de profilaxia”, explica o Dr. Luís Monteiro. Estas preocupações estão relacionadas, por um lado, com a possível existência de reações alérgicas

em alguns doentes, na potencial contribuição para o aumento das resistências aos antibióticos e, por outro, pela falta de evidência científica para a utilização deste tipo de profilaxia na prevenção de endocardite bacteriana após procedimentos dentários invasivos.

Desta forma, os autores realizaram uma revisão sistemática com meta-análise da literatura existente para avaliar a associação da profilaxia antibiótica e a incidência de endocardite infecciosa após procedimentos dentários invasivos. O trabalho resultante, que incluiu dados de 1.152,345 casos de endocardite infecciosa, concluiu que a profilaxia antibiótica estava associada a um risco reduzido de endocardite infecciosa após procedimentos dentários invasivos em indivíduos de alto risco, mas não naqueles de risco moderado ou baixo/desconhecido. De facto, os indivíduos de alto risco que receberam profilaxia antibiótica antes de procedimentos dentários invasivos tinham menos 59% (IC 95%, 43-71) de probabilidade de desenvolver endocardite infecciosa do que aqueles que não receberam profilaxia antibiótica.

Estes resultados apoiam a utilização de profilaxia antibiótica apenas em indivíduos de alto risco, submetidos a procedimentos dentários invasivos, apoiando as atuais diretrizes da American Heart Association e da Sociedade Europeia de Cardiologia.

## Clínica Santa Madalena apresenta “The Future of Dentistry”

Por: Dental Tribune Portugal

Com a presença do antigo ministro da Saúde, o Dr. Adalberto Campos Fernandes, e outros ilustres convidados como o Dr. Manuel Tânger, o Dr. António Câmara e o Dr. João Rodrigues, a Clínica Santa Madalena (CSM) organizou uma conferência no Museu do Oriente, em Lisboa, para celebrar e dignificar o 30º aniversário da empresa. O mote foi o estado da saúde oral em Portugal, procurando encontrar respostas e soluções para a ausência da medicina oral no Serviço Nacional de Saúde.

Num dia em que as altas temperaturas convidavam mais a uma visita à praia, algumas dezenas de convidados estiveram presentes na conferência promovida pela Clínica Santa Madalena, que juntou um vasto leque de especialistas na área. Coube ao Dr. Nuno Marques dos Santos, CEO da empresa, fazer a abertura, num encontro fundamental para o debate de ideias que visam assinalar e celebrar os 30 anos da CSM. “Esta iniciativa procura apresentar e refletir sobre a tecnologia e a inovação que moldam o presente e definem o futuro da saúde e, em particular, da medicina dentária. O dia a dia faz-nos privilegiar a velocidade em detrimento da profundidade. O presente explica-se pelo passado e é forçoso dizer que ao longo destes anos tivemos sempre os olhos postos no futuro, encarámo-lo sempre com entusiasmo. O caminho percorrido e crescimento fez-se com uma gestão de estratégia de crescimento sustentáveis”.

Com a contínua ausência da medicina dentária no SNS, o Dr. Nuno Marques dos Santos não deixou de colocar o dedo na ferida “Esta área da medicina foi sempre assegurada por privados e assim permanece nos dias de hoje. O Estado tem uma rede convencionada, mas apenas para funcionários públicos, insuficientes para a população portuguesa. Os indicadores da saúde oral em Portugal são inferiores aos da média europeia, as doenças orais continuam a ser um foco de saúde pública. Olhamos para o trabalho que realizámos nestes 30 anos na CSM e creio que contribuímos para a demo-

cratização do acesso à medicina dentária e a promoção de valorização da saúde oral. No virar do século, 40% das pessoas não ia ao dentista, hoje são 9%. Continua a haver um grande trabalho a fazer e nós continuaremos na linha da frente para combater esta questão em Portugal”, assegurou o CEO da CSM.

Nome incontornável na área da saúde, em particular no âmbito da saúde pública em Portugal, o Dr. Adalberto Campos Fernandes, ex-ministro e destacado especialista em políticas e administração dos sistemas de saúde, com vasta experiência na gestão hospitalar, interveio de seguida. Assumindo a sua própria incapacidade de tornar a medicina dentária parte do Sistema Nacional de Saúde, o Dr. Adalberto reconheceu que há falhas que são sistémicas e que resultam na nossa incapacidade e dificuldade em conseguir apoios financeiros para levar por diante algumas políticas, como é o caso da saúde oral. “Mas não é por falta de capacidade instalada que os portugueses não têm todas as respostas que precisam de ter. Fui ministro da saúde entre 2015 e 2018, altura em que o SNS foi o mais eficiente da Europa. Continuamos a ter muitos problemas, mas somos hoje a 40ª maior economia do mundo”.

Para o ex-ministro da saúde, o Estado devia ter uma rede nacional de saúde oral. “Pode e deve ser mista, híbrida, com convenções. É um problema de saúde pública agravado. É dramático, devastador, pessoas que não só valorizam essas necessidades, como não têm dinheiro para fazer. Hoje temos uma população com mais de 60 anos que precisa de muita atenção e cuidados. Acredito que esta rede aparecerá no SNS mais cedo ou mais tarde, essencial para melhorar o estado da saúde em Portugal. Se aumentarmos os recursos e não melhorarmos os resultados, teremos um problema de eficiência. O SNS é insubstituível, eixo central, pilar pelo qual se organizam as respostas, mas nós não temos dinheiro para fazer tudo por meios próprios, temos de ser capazes de aprofundar as parcerias, as estratégias com entidades externas”.



Dr. Nuno Marques dos Santos

No final da sua intervenção, lançou um repto à administração da CSM: “Sendo um grupo privado, com objetivos próprios, não se isente da sua responsabilidade social, a qual deve partir do mercado para o Estado, de forma que este perceba a vantagem que tem de estabelecer parcerias estratégicas. Com a divisão público/privado, apenas alimentamos a toxicidade retórica dos que acham que um cêntimo que seja dado a uma entidade privada é um crime à nação. O setor privado tem responsabilidades sociais, exigindo do poder público outro tipo de avanços. Oxalá nos próximos anos haja uma rede de cuidados de saúde oral em Portugal, com a participação da Clínica Santa Madalena”.

# Montellano celebra 50 anos

Por: Dental Tribune Portugal

**A Montellano nasceu há 50 anos, em Lisboa, pela mão do Sr. Montellano. Bernardo Montellano, atual diretor geral e neto do fundador, faz um balanço positivo do meio século de vida da empresa.**

**A Montellano celebra meio século de vida. Que importância tem para a empresa assinalar este marco?**

Num mundo tão dinâmico, onde o nosso foco está sempre no próximo desafio, são estes momentos que nos permitem parar e reconhecer o caminho que percorremos até aqui. Hoje celebramos todas as pessoas que fazem parte desta equipa fantástica, celebramos as relações de confiança criadas com os nossos clientes e amigos e, sobretudo, celebramos a marca que deixámos no mercado neste meio século de vida. Os anos vão passando, mas a Montellano mantém intactos os seus valores e dedicação para ajudar as clínicas e os laboratórios dentários a alcançarem o sucesso e a promoverem uma melhor saúde oral em Portugal. Este foi sempre o propósito que inspirou a cultura da Montellano, criada pelo meu avô, desenvolvida pelo meu pai, a quem eu me junto com toda a equipa para reforçar e dar continuidade a este grande projeto.

**Que balanço fazem destes 50 anos?**

Conseguimos olhar para trás com orgulho daquilo que alcançámos. Num mercado tão competitivo, conseguimos encontrar o nosso espaço para crescer e ter a capacidade para permanecer no topo durante tantos anos. Este caminho não foi uma linha reta, mas feito de altos e baixos, onde o sucesso se deveu a duas

características que muitas vezes andam dissociadas. Por um lado, a ambição de avançar, chegar a mais clínicas e laboratórios e evoluir de forma contínua para proporcionar mais e melhores serviços aos nossos clientes. Por outro lado, o bom senso - por vezes desvalorizado pelos gestores - de crescer de forma sustentável, aprendendo com os erros, sabendo ser paciente e identificar os momentos certos para crescer.

**Quais são os projetos e estratégias para 2024?**

Em 2023, apesar da instabilidade verificada em alguns mercados, tivemos um ano muito positivo. Em 2024, mantemos a resiliência e ambição que nos caracteriza e queremos continuar a crescer, sempre fiéis à nossa estratégia - mais do que um fornecedor, queremos ser um verdadeiro parceiro das clínicas e dos laboratórios dentários portugueses. Ao nível dos equipamentos, pretendemos manter a liderança de mercado e aumentar o valor acrescentado que entregamos aos nossos clientes. Para isso, reforçámos o nosso portefólio com a gama Stern Weber e desenvolvemos um novo programa de gestão de manutenções e reparações que permite à nossa equipa de 10 engenheiros oferecer um serviço totalmente diferenciador. No entanto, a principal aposta de 2024 é na área de consumo, onde estamos focados em proporcionar uma experiência cada vez melhor para os nossos clientes. Por um lado, é essencial manter níveis de serviço elevados, com entregas rápidas e alta disponibilidade de stock. O Grupo Proclínic



Bernardo e Rui Montellano

tem uma das maiores e mais avançadas plataformas logísticas da Europa, o que nos permite dar um serviço de excelência aos nossos clientes. Por outro lado, continuamos a simplificar a vida dos nossos clientes, proporcionando uma experiência de compra rápida e totalmente omnicanal. Este ano vamos lançar uma nova versão da loja online, que promete muitas novidades.

**Onde gostaria que a Montellano estivesse daqui a 10 anos?**

10 anos é um período demasiado longo para fazer planos de forma assertiva. À velocidade que a tecnologia evoluiu

atualmente, não só é difícil imaginar o que seremos capazes de fazer em 2034, como é difícil prever os fatores que mais irão influenciar as escolhas das pessoas. No entanto, no ano em que celebramos meio século, o meu desejo é que a Montellano continue a crescer de forma sustentável, afirmando-se como a principal parceira das clínicas e dos laboratórios portugueses e que tenha sempre a capacidade de criar um impacto positivo em todas as pessoas que trabalham connosco. Serão anos de grandes desafios, que encaramos com muita motivação e vontade de continuar a evoluir!

## DocBay apresenta-se à comunidade médica

Por: Dental Tribune Portugal

**Foi em abril que a DocBay se introduziu a vários profissionais de saúde no Pestana Palácio do Freixo, situado na cidade do Porto. O grande propósito do encontro foi demonstrar como simplificar a saúde.**

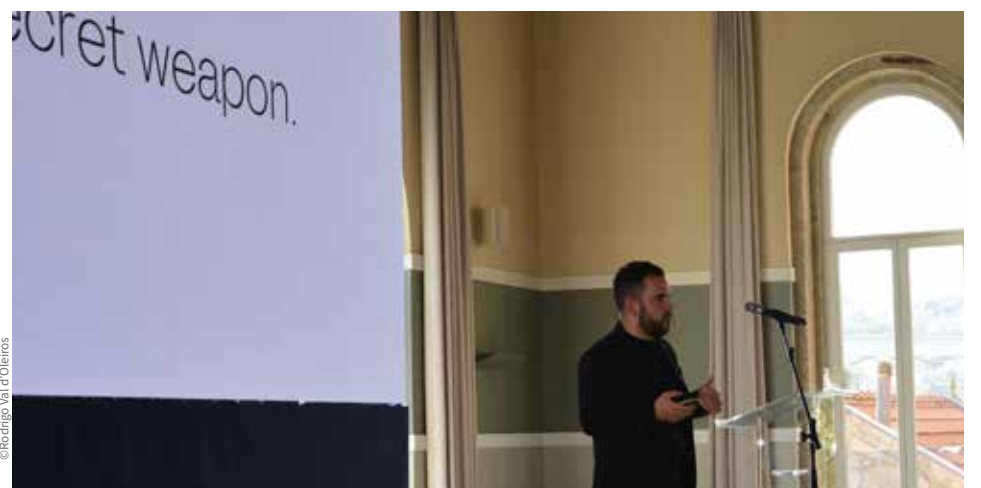A DocBay nasceu em 2023, com o objetivo de desenvolver um software moderno que simplificasse a área da medicina, marcada, até aos dias de hoje, por complexidade, tanto na experiência de acesso à saúde para o paciente como no trabalho diário do médico. Após alguns meses de desenvolvimento e vários testes ao software, a startup decidiu apresentar-se à comunidade médica. A introdução ficou a cargo de Mickael Freitas, o responsável pela empresa, que começou por revelar o principal objetivo: “alcançar uma adesão nacional à solução. Facilitamos o acesso à saúde para o paciente e simplificamos o dia a dia do médico. Além de conectar médicos a pacientes, a DocBay desenvolve software inovador para capacitar os médicos, proporcionando mais visibilidade e eficiência às clínicas. Neste seguimento, Mickael Freitas revelou ainda a nova funcionalidade da DocBay que permite que o paciente registre em médicos de cuidados primários e preventivos de saúde, possibilitan-

do a teleconsulta e pedidos de opinião/conselhos através de um chat, sempre que necessário. Uma funcionalidade que pretendem ativar já no final de maio. “Juntos podemos, de facto, tornar a saúde mais simples e acessível”, esclarece.

Logo de seguida, Andreia Lopes, responsável de vendas da DocBay, subiu ao palanque para explicar em que consiste esta tecnologia. “A nossa plataforma de teleconsulta permite administrar cuidados de saúde à distância e alcançar pacientes em todo o país. Com a TalkBank, o agendamento da consulta é online. Reduzimos a carga administrativa e as chamadas telefónicas, automatizando o agendamento de consultas e o registo da informação. Com a sala de espera digital, cada espaço vazio ou consulta cancelada é imediatamente sincronizada no motor de pesquisa e fica visível para milhares de pacientes. Ou seja, auxiliamos os médicos a reduzir os espaços vazios na agenda de várias formas”.

**Convidados especiais**

A introdução da DocBay foi seguida de duas intervenções muito especiais, protagonizadas por Dr. Nuno Sousa Dias e Dr. António Murta. O primeiro, médico dentista, mos-



A introdução do evento foi feita Mickael Freitas, CEO da DocBay

trou-se extremamente orgulhoso por ser um dos primeiros médicos a usar a plataforma DocBay. Com o tema “Tecnologia e Saúde” em cima da mesa, o ortodontista falou sobre a sua rotina diária em termos de tecnologia e enumerou os vários softwares que usa frequentemente na sua clínica, nomeadamente a plataforma DocBay, que veio revolucionar a questão administrativa nas clínicas. O Dr. Nuno Sousa Dias, diretor clínico da NSD-Ortodontia, considera-se acima de tudo um apaixonado pela saúde.

O mesmo acontece com o Dr. António Murta, engenheiro de formação e profissão, que aos 60 anos se encontra a estudar Medicina. Managing Partner, Co-Fundador e CEO da Pathena, uma empresa de capital de risco com investimentos, o segundo convidado externo do evento da DocBay brindou a plateia com o tema “Interseção entre tecnologia e saúde: o impacto da inteligência artificial” e mostrou vários exemplos práticos deste mundo fascinante.

## “O sucesso do autotransplante dentário depende da indicação e da técnica”

Por: Iveta Ramonaite, Dental Tribune International

O autotransplante dentário (ATT, na sigla em inglês) é uma abordagem promissora que oferece uma combinação de benefícios estéticos, funcionais e económicos para pacientes com dentes em falta ou comprometidos. Contudo, esta terapia pode ser negligenciada como uma opção viável para a substituição de dentes. Nesta entrevista com o Dental Tribune International, o orador do ROOTS SUMMIT 2024, Dr. Mitsuhiro Tsukiboshi, uma figura pioneira na traumatologia dentária e no transplante dentário, analisa as nuances do ATT, aborda equívocos comuns e explora os possíveis avanços no tratamento, impulsionados pelos desenvolvimentos tecnológicos.

**Dr. Tsukiboshi, tem tido uma carreira impressionante desde que obteve o seu doutoramento em Materiais Dentários em 1981. O que é que o atraiu inicialmente para o ramo do ATT?**

Eu não tinha quaisquer perspetivas definidas como dentista após a licenciatura em Medicina Dentária. Fundei uma clínica dentária geral quando tinha 29 anos, mas inicialmente não sabia como integrar eficazmente os cuidados periodontais e endodônticos e, naturalmente, o meu interesse deslocou-se para estas duas questões. Eventualmente, acabei por me interessar pelos processos de cicatrização após o tratamento, como a cicatrização do ligamento periodontal e da polpa. No entanto, devido ao meu conhecimento limitado sobre traumatismos dentários, por vezes eu sobretratava casos. O meu trabalho e interesse como dentista mudaram rápida e vivamente depois disso.

**Qual é o papel do ATT na medicina dentária moderna?**

O papel do ATT é tratar dentes em falta ou dentes sem esperança com dentes naturais, de forma estética, funcional e previsível, principalmente em pacientes jovens, a um custo mais baixo.

**Existem alguns equívocos comuns sobre o ATT que gostaria de abordar?**

Penso que existem dois equívocos. Muitos dentistas ainda acreditam que a taxa de sucesso do ATT é baixa, enquanto outros acreditam ser extremamente elevada. Penso que ambos os pressupostos estão errados. O sucesso do ATT depende da indicação e da técnica, e estas estão relacionadas com a experiência e o conhecimento do profissional dentário que efetua o procedimento.

**Quais são os benefícios mais significativos do ATT, especialmente para os pacientes mais jovens, e quais são os fatores-chave que os profissionais de medicina dentária devem considerar para garantir a viabilidade dos dentes transplantados?**

O benefício mais significativo é o facto de o dente transplantado poder estimular e manter o osso à sua volta. Pode mover-se de forma ortodôntica e cooperar naturalmente com os outros dentes da boca. A chave crucial para o sucesso é o ligamento remanescente na superfície da raiz do transplante. A idade do paciente, a forma da raiz e o tempo extraoral durante a cirurgia também são importantes.

**Mencionou noutra local que o ATT pode ser particularmente vantajoso em cenários em que os locais recetores colocam desafios à colocação de implantes. Pode explicar melhor este aspeto?**

Na terapia com implantes, um defeito ósseo do local recetor tem de ser aumentado antes ou durante a cirurgia. No entanto, no caso do ATT, os locais recetores comprometidos podem ser restaurados naturalmente devido à presença do ligamento periodontal no transplante. A elevação do seio maxilar efetuada em simultâneo com o ATT oferece benefícios significativos.

**Como vê o futuro do ATT na medicina dentária? Existem novas técnicas ou materiais no horizonte que possam aumentar ainda mais as taxas de sucesso do ATT?**

Tal como noutras áreas do tratamento dentário, os desenvolvimentos na tecnologia 3D oferecem vantagens no ATT. A análise 3D antes do tratamento, as réplicas plásticas em 3D e os guias cirúrgicos, por exemplo, estão a ser utilizados no ATT e parecem estar a levar a taxas de sucesso mais elevadas. A análise 3D dá-nos o conhecimento necessário para determinar se o ATT é indicado ou não e a tecnologia 3D reduz o tempo extraoral do dente dador e a lesão do ligamento periodontal durante o procedimento de teste.

**Que conselhos daria aos médicos dentistas que são novos no ATT e que pretendem integrá-lo nos seus consultórios?**

Gostaria de dizer que o sucesso depende da indicação, da idade do paciente, da fase de desenvolvimento da raiz, da forma das raízes e da técnica utilizada.



Dr. Mitsuhiro Tsukiboshi

Recomendo aos dentistas que iniciem o ATT com dentes de dadores imaturos.

Publiquei uma segunda edição revista do meu livro Autotransplantation of Teeth em inglês, na qual serão abordados em profundidade aspetos como os princípios biológicos, as técnicas e as indicações. A leitura do livro dará aos profissionais de medicina dentária interessados no ATT uma boa base.

“Muitos dentistas ainda acreditam que a taxa de sucesso do ATT é baixa, enquanto outros acreditam ser extremamente elevada”

## Protótipo de dispositivo amortece sons da broca dentária na boca

Por: Dental Tribune International

Estudantes de engenharia da Universidade Johns Hopkins, em Baltimore, colaboraram com um dentista da Florida para desenvolver um protótipo de dispositivo que reduz o som de uma broca dentária utilizada na boca. Baseado na tecnologia de cancelamento de ruído, o dispositivo reduz as vibrações que ocorrem na boca e tem como objetivo tornar os pacientes mais confortáveis durante o tratamento dentário.

Ao receber um tratamento dentário, o dentista de Tallahassee, Dr. Jordan Rigsby, ficou surpreso com o ruído que as brocas dentárias modernas podem fazer nos pacientes. Num comunicado de imprensa da Universidade Johns Hopkins, afirmou “Foi realmente chocante. Atualmente, as nossas brocas dentárias são muito silenciosas, mas a condução do osso para o ouvido faz com que o som seja bastante alto para muitos pacientes. Isto fez-me perceber porque é que os pacientes temiam

este som quase tanto como se preocupavam com a dor durante os procedimentos dentários”.

O Dr. Rigsby criou um modelo experimental que utilizava princípios de cancelamento de ruído e contactou o programa de design sénior da universidade para ver se os estudantes podiam ajudar a aperfeiçoá-lo. O comunicado de imprensa explica que os estudantes de engenharia mecânica Conor Allan, Elizabeth Dolan, David Paik e Daniel Shenkelman desenvolveram a ideia do Dr. Rigsby utilizando um modelo de um crânio e as suas próprias bocas como condutores de som.

“Este é um problema difícil de resolver e não existe uma solução disponível no mercado.” - Daniel Shenkelman, estudante de engenharia”

Shenkelman disse à universidade: “O dispositivo capta as vibrações e produz uma onda ‘antirruído’ que é exatamente o oposto do ruído indesejado”. Explicou que



Rita Rozental, Christian Kanzki e Kyle Cooper

o ruído e o antirruído se anulam mutuamente, “como se somássemos -1 a 1, igual a zero”.

Segundo a universidade, o protótipo distingue-se dos auscultadores, a tecnologia mais associada ao cancelamento de ruído, na medida em que os auscultadores captam as vibrações do ar e o protótipo amortece as vibrações que ocorrem na boca.

“Este é um problema difícil de resolver e não existe uma solução disponível no mercado”, acrescentou Shenkelman.

O dispositivo da equipa foi apresentado no dia anual de design da escola de engenharia, a 1 de maio, e tem sido utilizado na clínica dentária do Dr. Rigsby.

# Implantes extracurtos de 6,5 mm de comprimento reabilitados de forma unitária. Utilização do transepitelial unitário.

Por: Dr. Eduardo Anitua MD, PhD, DDS <sup>1,2,3</sup>

1 Práctica privada en implantología oral, Clínica Eduardo Anitua, Vitoria, España.

2 University Institute for Regenerative Medicine and Oral Implantology - UIRMI (UPV/EHU Fundación Eduardo Anitua), Vitoria, Spain

3 BTI Biotechnology Institute, Vitoria, España.

Corresponding author: Dr. Eduardo Anitua, Fundación Eduardo Anitua; C/ Jose Maria Cagigal 19, 01007 Vitoria, Spain; Phone: +34 945160653, e-mail: eduardo@fundacioneduardoanitua.org.

## Introdução

Os protocolos terapêuticos em implantologia oral tendem a ser cada vez mais conservadores, optando-se por técnicas menos traumáticas, com menor número de cirurgias e alta previsibilidade. Dentro desta demanda, os implantes curtos e extra-curto são um tratamento cada vez mais procurado pelos profissionais para evitar técnicas regenerativas dispendiosas e maior morbidade nos tratamentos<sup>1-4</sup>. Atualmente, consideramos implantes curtos aqueles com comprimento inferior ou igual a 8,5 mm, embora existam artigos científicos que elevam esta medida para 10 mm.<sup>5-8</sup> Estes implantes são também uma técnica previsível, uma vez que as revisões sistemáticas com meta-análises sobre a sobrevivência dos implantes extracurtos mostram que estes implantes têm uma taxa de sobrevivência inferior nos períodos de 1-5 anos (86,7-100%) em comparação com os implantes com mais de 6 mm (95-100%)<sup>9</sup>.

Existem diferentes tipos de estudos na literatura que comparam restaurações implanto-suportadas cimentadas e parafusadas, com o objetivo de saber qual opção apresenta maiores complicações biológicas e protéticas e o sucesso de ambos os tratamentos. Nos estudos consultados a este respeito, verifica-se uma maior taxa de complicações protéticas nas próteses aparafusadas unitárias do que nas próteses cimentadas unitárias.<sup>10-14</sup> Isto deve-se principalmente à maior imprecisão na preparação da prótese, aos desalinhamentos e à falta de selamento quando se realizam próteses aparafusadas directas, principalmente através de procedimentos de moldagem<sup>15</sup>.

Em resposta a estas desvantagens, bem como a outras derivadas dos ajustes passivos e da obtenção de estanquidade em próteses unitárias, foi criado o transepitelial UNIT, um transepitelial não rotatório para a resolução de casos unitários aparafusados que nos permite obter um ajuste e estanquidade correctos, minimizando as complicações derivadas do ajuste protético dos componentes calcináveis. A utilização de um componente intermédio (transepitelial) para a prótese unitária aparafusada garante a obtenção de um ajuste passivo na fase inicial da prótese (quando esta é inserida) e em todas as fases posteriores (provas, prótese provisória e definitiva). Este componente intermédio permite também realizar uma prótese com dois componentes: uma camisa calcinável com a interface que é aparafusada directamente sobre o transepitelial. Desta forma, podemos trabalhar toda a coroa com o calcinável sem que a interfase tenha que entrar no forno e sofrer ciclos de alterações térmicas que possam alterar o seu encaixe no transepitelial (figuras 1 e 2). Ao seleccionarmos a interface, podemos ainda optar por duas versões da mesma: interface expandida e interface universal, sendo duas versões para o transepitelial UNIT universal ou reto, que nos permitem fazer variações até 15° na emergência do parafuso na chaminé (interface universal) e de 15 a 30° na interface expandida. Estas duas alternativas proporcionam-nos versatilidade para conseguir uma óptima emergência do parafuso e, portanto, estética em cada uma das nossas reabilitações.

No presente estudo, apresentamos uma série de implantes de 6,5 mm reabilitados de forma unitária utilizando a UNIT transepitelial, tendo sido analisadas a sobrevivência dos implantes, as complicações protéticas e a estabilidade óssea da crista peri-implantar.

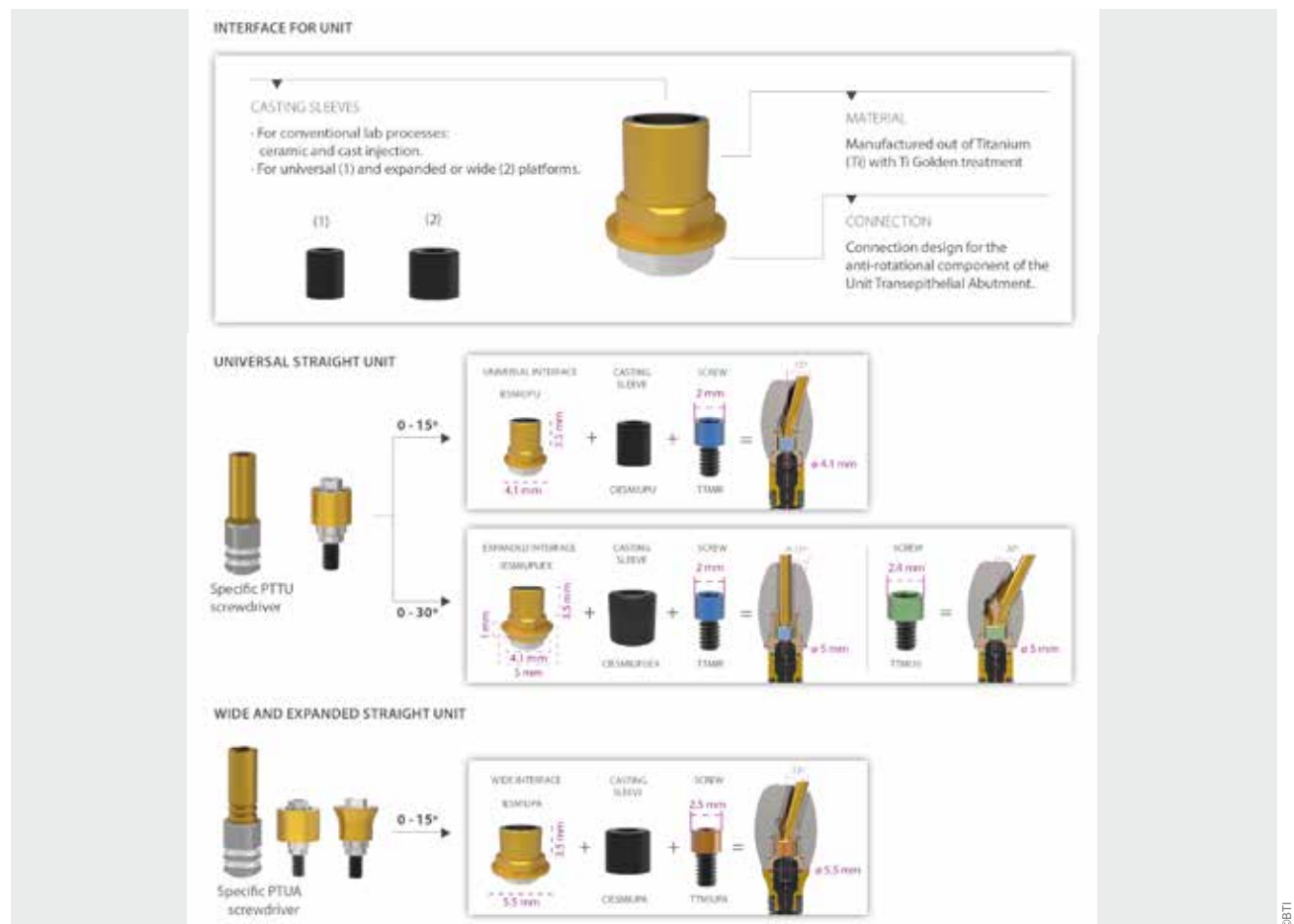


Figura 1

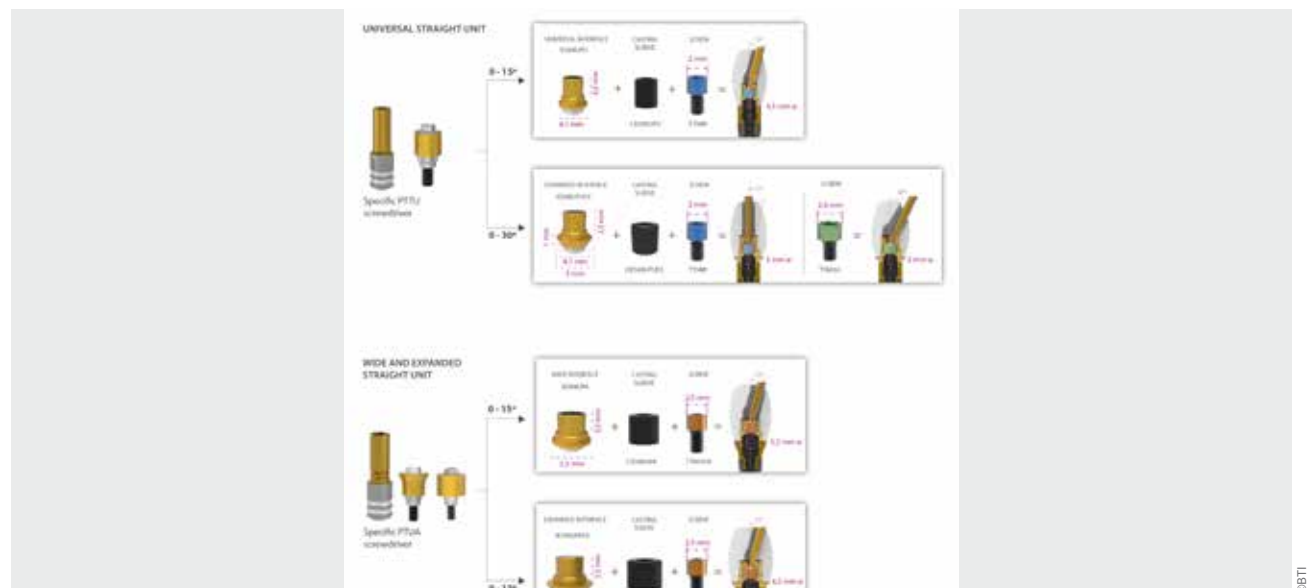


Figura 2

## Material e método

Foram revistos retrospectivamente os registos médicos dos pacientes submetidos a inserção direta sem técnicas acessórias de implantes de 6,5 de comprimento com reabilitação unitária de janeiro de 2016 a dezembro de 2019. Antes da inserção do implante, foi utilizada uma pré-medicação antibiótica composta por amoxicilina 2g por via oral uma hora antes da cirurgia e paracetamol 1g por via oral (como analgésico). Posteriormente, os doentes foram tratados com amoxicilina 500-750 mg por via oral de 8 em 8 horas (de acordo com o peso) durante 5 dias. Todos os pacientes foram estudados antes da colocação do implante por meio de modelos de diagnóstico, exploração intraoral e uma tomografia computadorizada dentária (Cone-bean) posteriormente analisada com um software específico (BTI-Scan III).

Todos os implantes foram colocados pelo mesmo cirurgião e o acompanhamento posterior dos pacientes foi efectuado por dois dentistas. A técnica cirúrgica foi a mesma para todos os pacientes, consistindo em: anestesia, elevação do retalho mucoperiosteal até à espessura total e perfuração biológica a baixas rotações (50 rpm.) do alvéolo até ao diâmetro do implante a inserir. A recolha de dados foi efectuada por dois examinadores

independentes (diferentes dos que realizaram a fase protética ou cirúrgica). Todos os dados foram introduzidos numa base de dados que foi gerida por computador para posterior análise estatística.

## Análise estatística

Foi efectuado um teste de Shapiro-Wilk aos dados obtidos para verificar a distribuição normal da amostra. As variáveis qualitativas foram descritas através da análise de frequências. As variáveis quantitativas foram descritas por média e desvio padrão. A sobrevida dos implantes foi calculada pelo método de Kaplan-Meier. Todas as análises foram realizadas com o programa SPSS v15.0 (SPSS Inc. Chicago, IL, USA) e o nível de significância foi fixado em 5% ( $p < 0,05$ ).

## Resultados

Foi analisado um total de 13 implantes inseridos em 13 pacientes no período de tempo estudado. Quarenta por cento dos pacientes eram do sexo feminino, com uma média de idade de 69 +/- 5,3 anos (variação de 57 a 72 anos). O diâmetro dos implantes estudados variou entre 4 e 6 mm, sendo o diâmetro mais comum de 5,50 mm e a distribuição dos diâmetros pode ser observada na figura 3. A localização mais frequente dos implantes inseridos foi

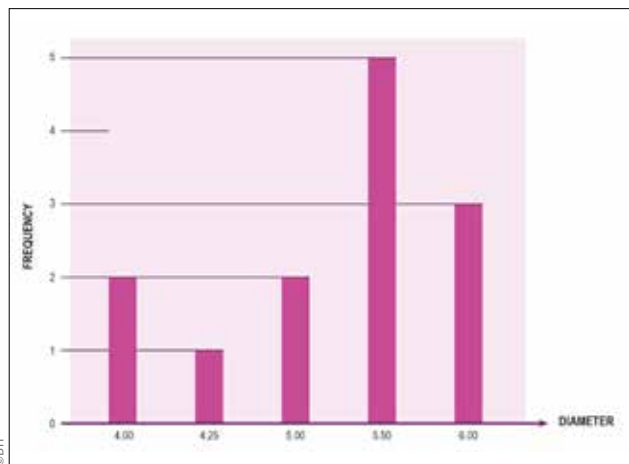


Figura 3

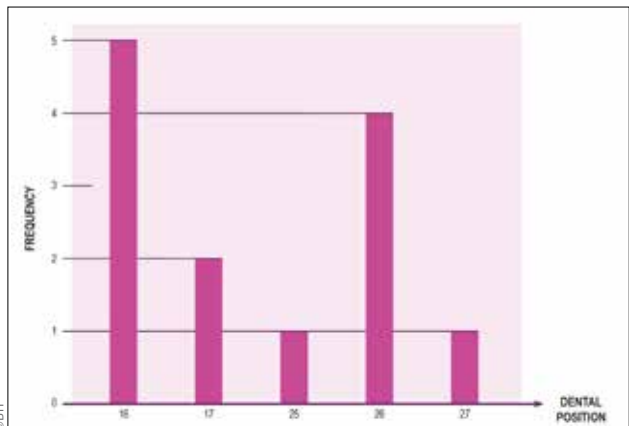


Figura 4

no dente 16, representando 38,5% dos casos, seguido do dente 26 em 30,8% dos casos. As restantes localizações dos implantes estudados são apresentadas na figura 4. O torque médio dos implantes inseridos foi de 43,8 Ncm (+/- 11,7). A perda óssea mesial média foi de 0,53 mm (+/- 0,55) e a perda óssea distal média foi de 0,37 (+/- 0,53). O tempo de seguimento dos implantes estudados foi de 37,3 meses, durante os quais não se registou qualquer falha do implante. Durante este período, também não foram registadas complicações protéticas, pelo que a taxa de sobrevivência do implante e da prótese foi de 100%. Um dos casos do estudo é apresentado nas figuras 5-10.

**Discussão**

Os implantes de 6,5 mm reabilitados de forma unitária têm sido uma opção de tratamento que tem evitado cirurgias e procedimentos com morbilidade acrescida nestes casos, em que, de outra forma, teriam de ser realizados procedimentos de regeneração óssea, mesmo para uma única unidade<sup>8-9</sup>. A maioria das complicações que surgem na carga imediata de implantes unitários são: perda de retenção da prótese, alterações na área reabilitada com exposição de componentes e má adaptação da prótese<sup>16</sup>. Estas desvantagens podem ser parcialmente ultrapassadas através do desenho de um transepitelial unitário que funcione em conjunto com uma interface que permita adequar a pressão exercida sobre o tecido, e obter perfis de emergência semelhantes aos dos dentes adjacentes. A seleção da peça protética adequada para cada caso pode fazer a diferença entre o sucesso ou o fracasso da nossa reabilitação dentária e, conseqüentemente, do nosso tratamento<sup>17</sup>. Além disso, evitar a introdução sucessiva do componente que está a ser trabalhado em ciclos de calor, separando a interface da restauração protética e podendo manipulá-la de forma independente, garante um ajuste correto ao nível prótese-transepitelial, evitando microinfiltrações que poderiam gerar mucosite e peri-implantite<sup>1-2</sup>.

**Bibliografia**

- Anitua E. Immediate Loading of Short Implants in Posterior Maxillae: Case Series. *Acta Stomatol Croat.* 2017;51:157-162.
- Anitua E, Flores J, Flores C, Alkhraisat MH. Long-term Outcomes of Immediate Loading of Short Implants: A Controlled Retrospective Cohort Study. *Int J Oral Maxillofac Implants.* 2016;31:1360-1366.
- Esfahrood ZR, Ahmadi L, Karami E, Asghari S. Short dental implants in the posterior maxilla: a review of the literature. *J Korean Assoc Oral Maxillofac Surg.* 2017;43:70-76.
- Lemos CA, Ferro-Alves ML, Okamoto R, Mendonça MR, Pellizzer EP. Short dental implants versus standard dental implants placed in the posterior jaws: A systematic review and meta-analysis. *J Dent.* 2016;47:8-17.

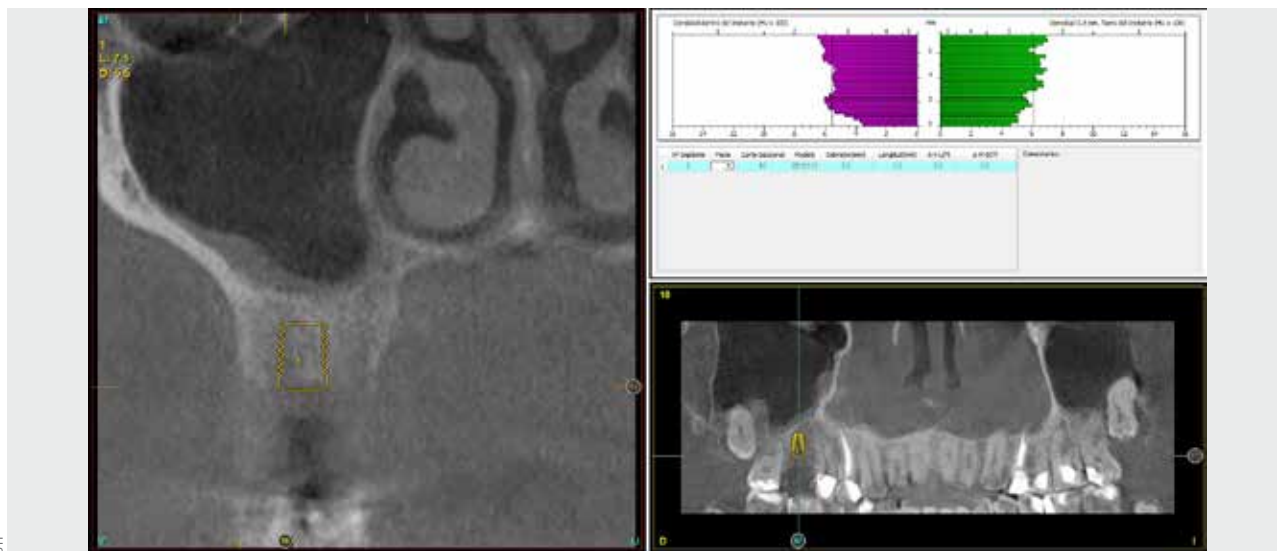
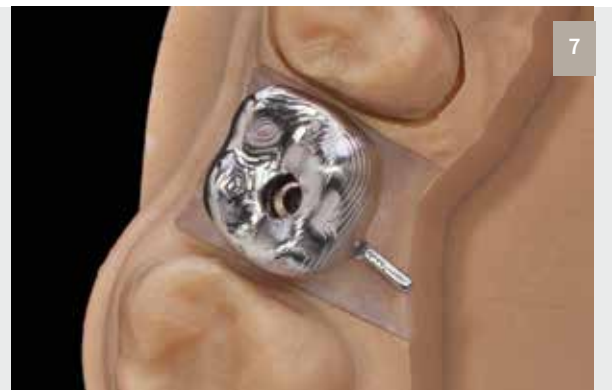
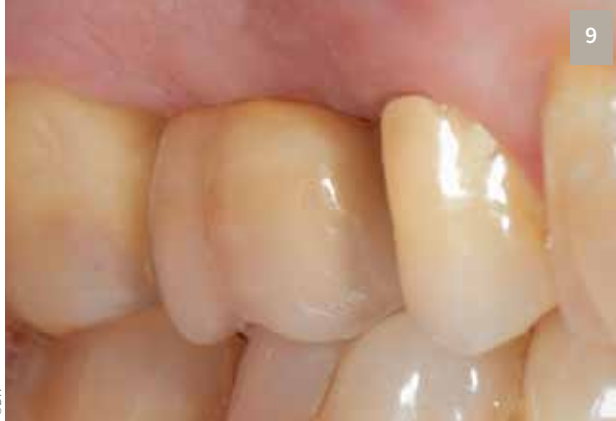
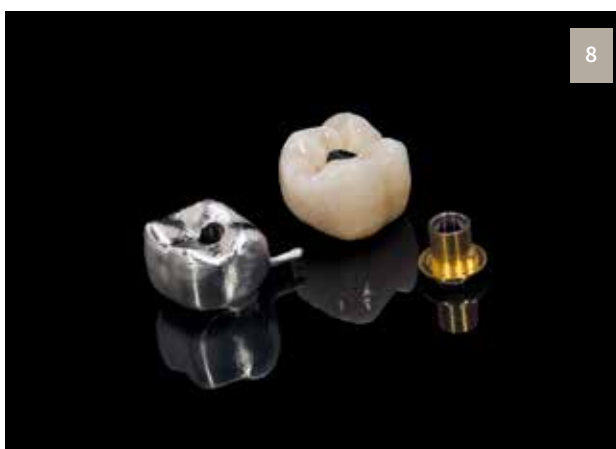Figura 5: Imagem da tática de planeamento antes da inserção do implante.



Figuras 6 e 7: Enceramento da prótese sobre a camisa calcinável, interface do UNIT sem camisa calcinável e realização da estrutura da coroa metálica microfresada.

- Tutak M, Smektala T, Schneider K, Golebiewska E, Sporniak-Tutak K. Short dental implants in reduced alveolar bone height: a review of the literature. *Med Sci Monit.* 2013;19:1037-1042.
- Queiroz TP, Aguiar SC, Margonar R, de Souza Faloni AP, Gruber R, Luvizuto ER. Clinical study on survival rate of short implants placed in the posterior mandibular region: resonance frequency analysis. *Clin Oral Implants Res.* 2015;26:1036-1042
- Feldman S, Boitel N, Weng D, Kohles SS, Stach RM. Five-year survival distributions of short-length (10 mm or less) machined-surfaced and osseotite implants. *Clin Implant Dent Relat Res.* 2004;6:16-23.
- Gastaldi G, Felice P, Pistilli R, Barausse C, Trullenque-Eriksson A, Esposito M. Short implants as an alternative to crestal sinus lift: a 3-year multicentre randomised controlled trial. *Eur J Oral Implantol.* 2017;10(4):391-400.
- Papaspapiridakos P, De Souza A, Vazouras K, Gholami H, Pagni S, Weber HP. Survival rates of short dental implants (≤6 mm) compared with implants longer than 6 mm in posterior jaw areas: A meta-analysis. *Clin Oral Implants Res.* 2018;29 Suppl 16:8-20.
- Levine RA, Clem D, Beagle J, Ganeles J, Johnson P, Solnit G, Keller GW. Multicenter retrospective analysis of the solid-screw ITI implant for posterior single-tooth replacements. *Int J Oral Maxillofac Implants.* 2002;17(4):550-6.
- Duncan JP, Nazarova E, Vogiatzi T, Taylor TD. Prosthodontic complications in a prospective clinical trial of single-stage implants at 36 months. *Int J Oral Maxillofac Implants.* 2003;18:561-565.
- Brägger U, Karoussis J, Persson R, Pjetursson B, Salvi G, Lang NP. Technical and biological complications/failures with single crowns and fixed partial dentures on implants: a 10-year prospective cohort study. *Clin Oral Implants Res.* 2005;16:326-334.
- Nedir R, Bischof M, Szmukler-Moncler S, Belser UC, Samson J. Prosthetic complications with dental implants: from an up-to-8-year experience in private practice. *Int J Oral Maxillofac Implants.* 2006;6:919-928.
- Weber HP, Kim DM, Ng MW, Hwang JW, Fiorellini JP. Peri-implant soft-tissue health surrounding cement- and screw-retained implant restorations: a multi-center, 3-year prospective study. *Clin Oral Implants Res.* 2006;17(4):375-9.
- Millen C, Brägger U, Wittneben JG. Influence of prosthesis type and retention mechanism on complications with fixed implant-supported prostheses: a systematic review applying multivariate analyses. *Int J Oral Maxill Implants.* 2015;30:110-24.
- Kern M, Att W, Fritzer E, Kappel S, Luthardt RG, Mundt T, Reissmann DR, Rädcl M, Stiesch M, Wolfart S, Passia N. Survival and Complications of Single Dental Implants in the Edentulous Mandible Following Immediate or Delayed Loading: A Randomized Controlled Clinical Trial. *J Dent Res.* 2018;97:163-170.
- Bin S, Hao Z. [Dental implant restoration abutment selection]. *Hua Xi Kou Qiang Yi Xue Za Zhi.* 2017;35:124-126.



Figuras 8 e 9: Diferentes estruturas de coroas separadas e uma vez inseridas na boca.

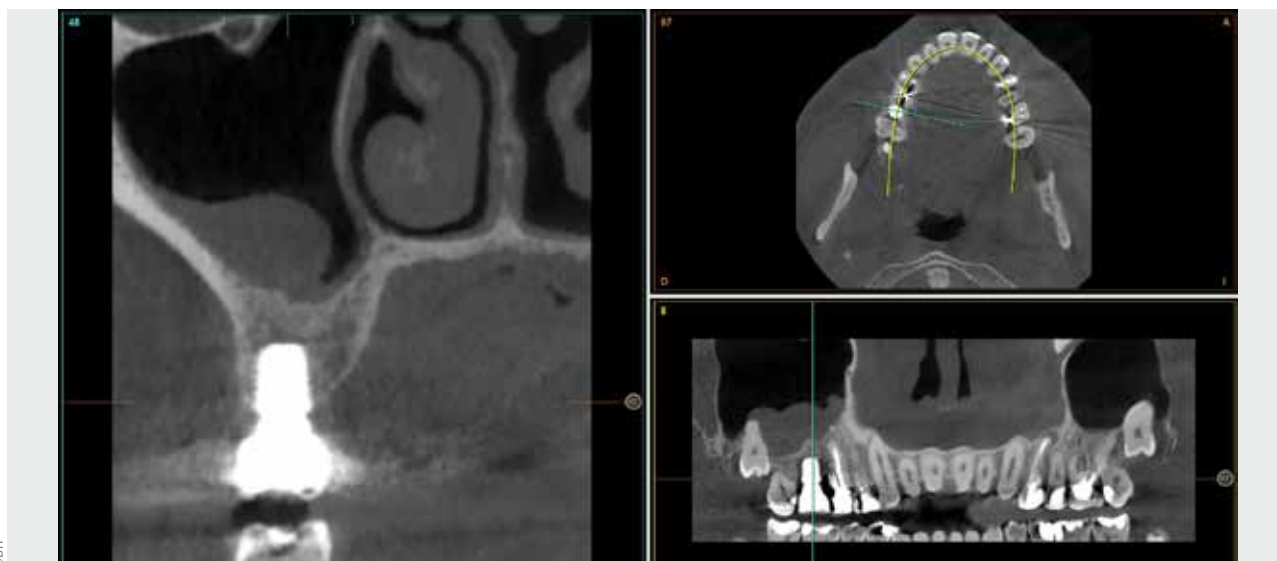


Figura 10: Imagem do cone beam aos quatro anos de seguimento.

# O sucesso da reabilitação oral através do Plano de Camper com FaceBow UNIX

Por: Dr. André Marques e Dr. Cassis Clay Oliveira

O plano de Camper é uma referência anatômica importante na medicina dentária, especialmente no campo da prótese dentária e ortodontia. É definido como uma linha imaginária que passa desde a espinha nasal anterior até ao ponto médio do meato acústico externo. Este plano quando relacionado com o plano oclusal é utilizado para ajudar na orientação de próteses dentárias, garantindo que sejam mais funcionais e estéticas. (Figura 1)

Para relacionar o plano de Camper com o plano oclusal é necessário entender como esses planos se alinham ou divergem um do outro, o que é crucial para a correta montagem de dentes artificiais em próteses, a análise da oclusão natural do paciente e o planeamento dos tratamentos ortodônticos bem como reabilitações totais sobre dentes e/ou sobre implantes. O plano oclusal deve, idealmente, ser paralelo ao plano de Camper numa vista lateral, proporcionando assim uma orientação mais natural e funcional da oclusão.

Para este caso em particular, de reabilitação oral zircônia, utilizámos um método simplificado que se reflete no seguinte passo a passo:

1º passo - Captura Digital: Utilização de scanners intraorais e/ou CBCT para a digitalização de imagens precisas.  
2º passo - Unix Pro (FaceBow) para a captura do Plano de Camper.

3º passo - Exportação e Transferência: Exportação dos dados digitais e transferência para o laboratório via plataformas online ou arquivos STL.

4º passo - Confeção de modelo e Mock Up: Utilização dos dados digitais para a confeção de modelos 3D nos quais confeccionámos chaves em silicone para MockUp. Este método garante com precisão e eficiência a transferência das informações do Plano de Camper individualizado do paciente permitindo uma melhor condição de oclusão, respeitando os aspetos clínicos e teóricos do plano oclusal ideal, baseado nas evidências científicas. (Figura 02A e 02B)

Essa relação também é fundamental para determinar a inclinação dos dentes posteriores e a curvatura compensatória, conhecida como curva de Spee, que ajuda a distribuir as forças mastigatórias de forma equilibrada sobre o arco dentário. Ajustes precisos nesses planos podem melhorar não só a funcionalidade da mastigação, mas também a estética facial e a longevidade das restaurações e próteses. Aqui trazemos um caso no qual conquistámos, nitidamente, um alto índice de qualidade da reabilitação funcional deste paciente, que pelo facto de possuir mordida aberta, ocluía sobre os molares que já estavam muito prejudicados pela perda óssea bem como pelas infeções à volta dos dentes de suporte. (Figuras 3 e 4)

O diagnóstico é sempre o melhor ponto de partida, através dos exames complementares como as fotos, cbct/ortopanotomografia e digitalização inicial que nos deram o suporte de avaliação suficiente para visualizarmos o plano de tratamento adequado a este caso. A reabilitação foi executada partindo do nosso princípio de reabilitação em 5 passos:

- 1º Passo - Dimensão vertical de Oclusão (DVO)
- 2º Passo - Referências estéticas (linha média e proporção estética do incisivo Central)
- 3º Passo - Corredor Bucal
- 4º Passo - Suporte Labial
- 5º Passo - Plano Oclusal

De seguida executámos um “MockUp Direto” que reproduz de imediato os 5 passos acima descritos. A seguir, todas estas informações foram digitalizadas e enviadas ao laboratório, servindo assim como guia personalizado para o futuro enceramento virtual. (Figura 5 – MockUp Direto)

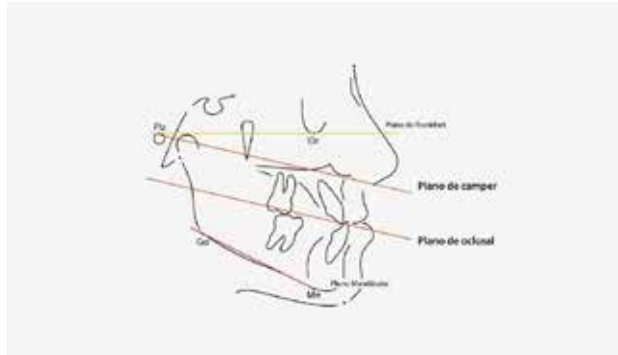
Transferir o plano de Camper individualizado de cada paciente para o técnico de prótese envolve várias etapas e desafios, isto tanto utilizando métodos tradicionais como métodos digitais:

## Métodos Tradicionais:

**Arco Facial:** Utiliza referências anatômicas para capturar o Plano de Camper e transferi-lo para um articulador.

**Modelos de Gesso:** Criação de modelos físicos que são montados num articulador com base nas referências do Plano de Camper.

## Métodos Digitais:



Figuras 02A e 02B



Figura 3

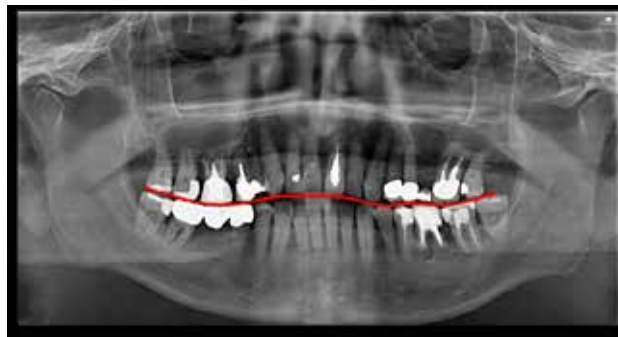

Figura 4

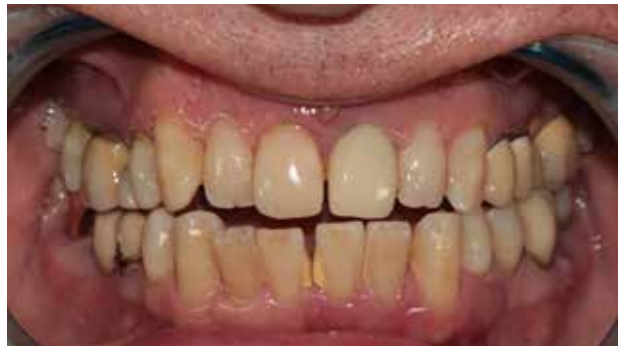

Figura 5

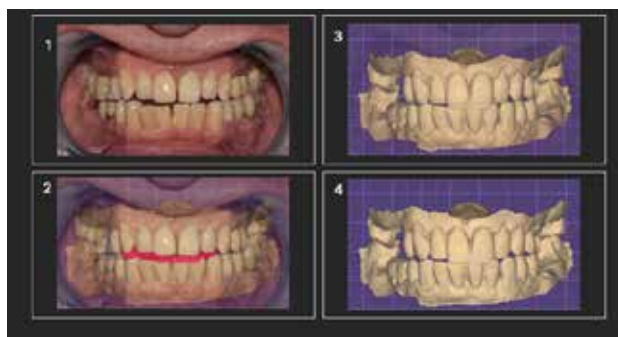

Figura 6

**Scaneamento Intraoral:** Captura digital das arcadas dentárias e estruturas de referência.

**CBCT (Tomografia Computadorizada de Feixe Cônico):** Fornece uma imagem 3D precisa das estruturas craniofaciais.

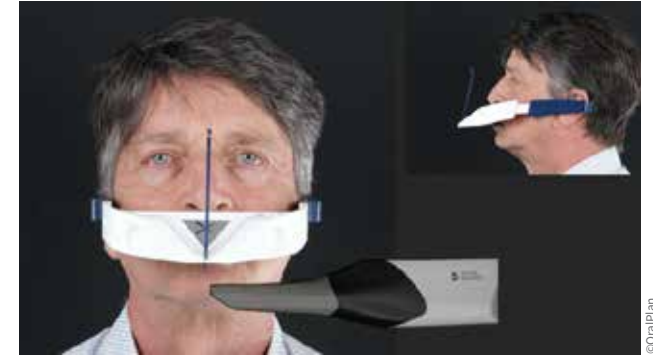

Figura 7

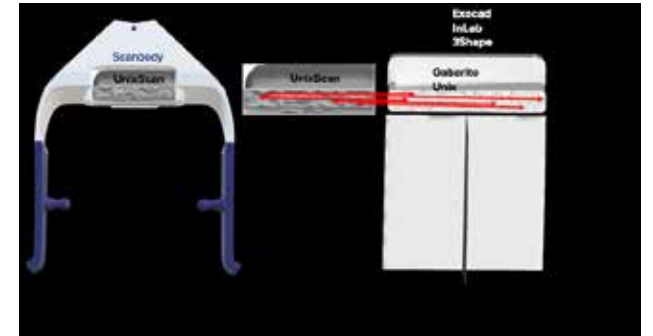


Figura 8

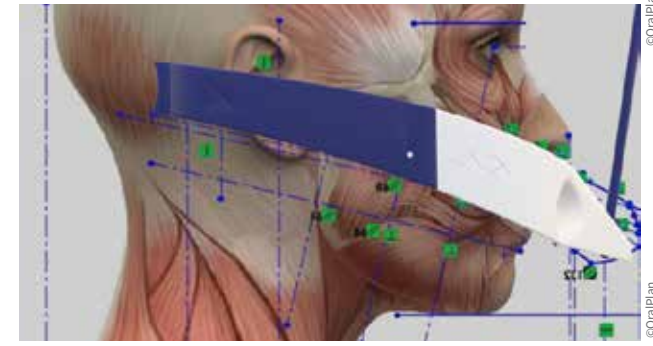


Figura 9

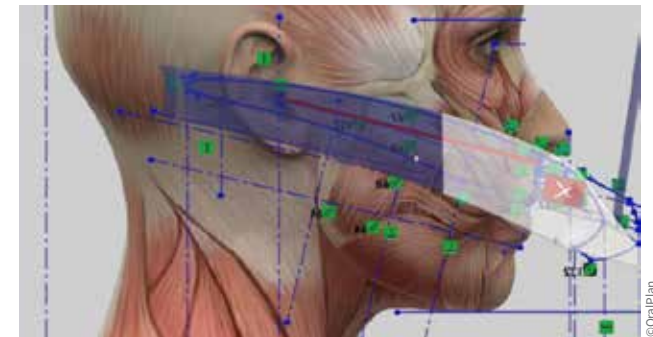


Figura 10

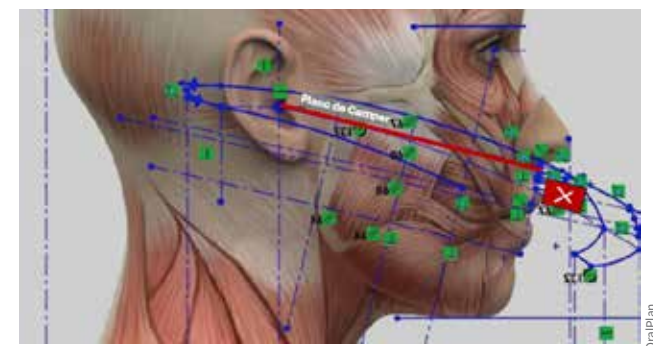


Figura 11

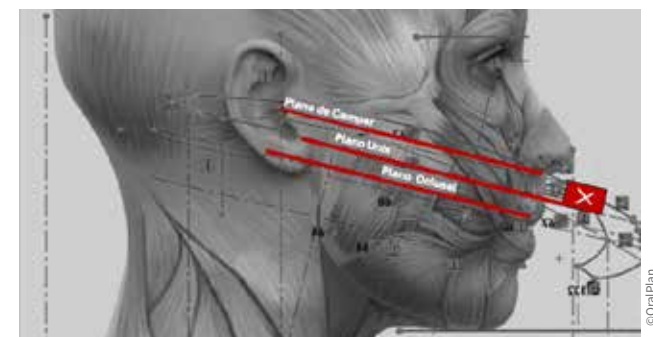


Figura 12

**Software CAD/CAM:** Softwares como Exocad e 3Shape permitem ajustar e manipular o Plano de Camper digitalmente.

## Transferência de Dados:

**Arquivos STL:** Exportação dos modelos digitais em formato STL.  
**Plataformas de Comunicação:** Uso de plataformas como



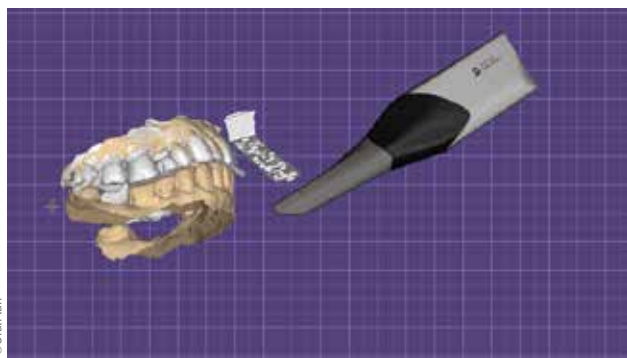


Figura 13

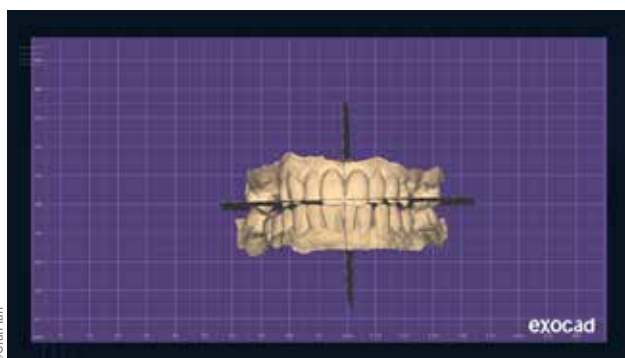


Figura 17

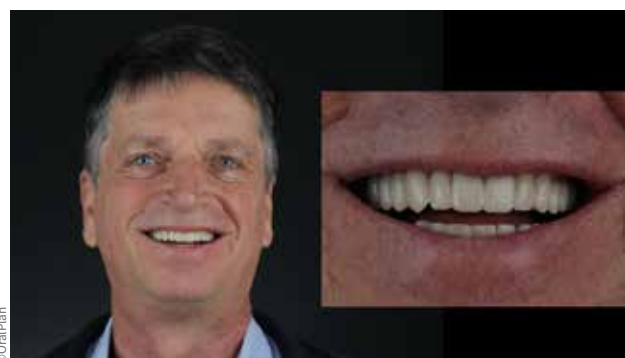

Figura 21

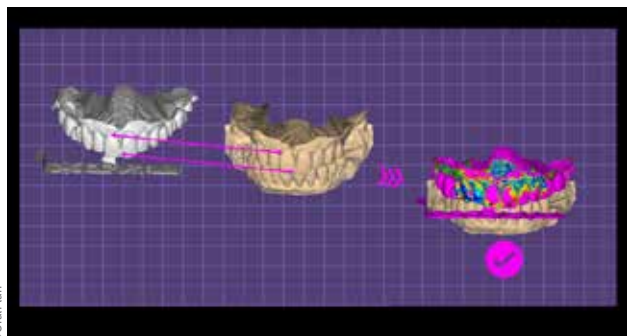


Figura 14

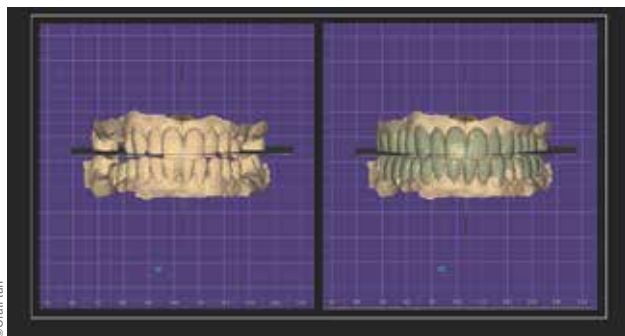


Figura 18

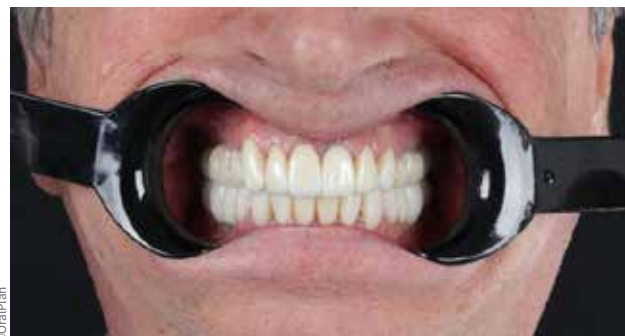

Figura 22




Figura 15

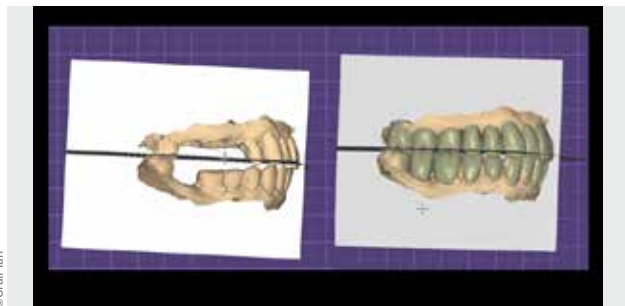


Figura 19

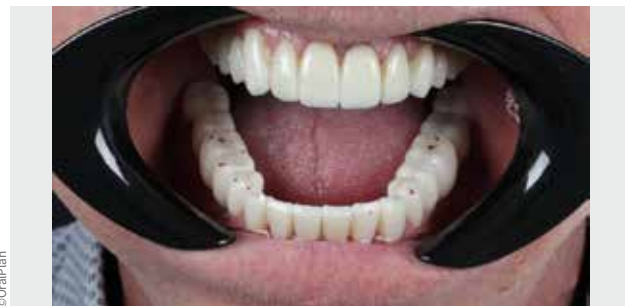

Figura 23

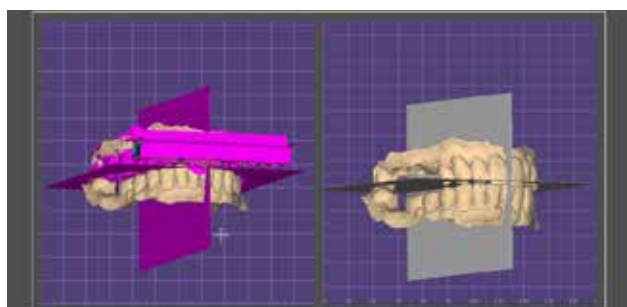


Figura 16

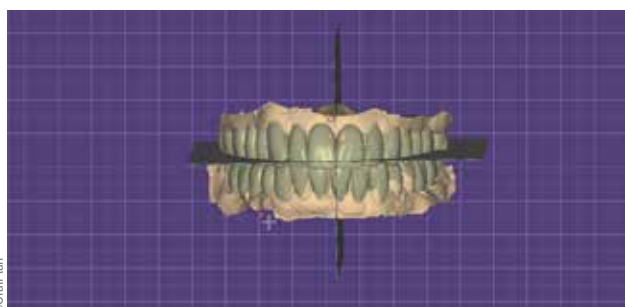


Figura 20

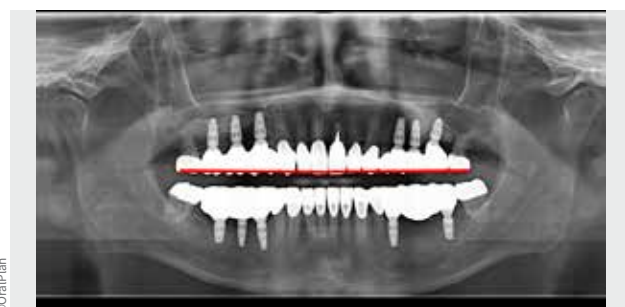

Figura 24

3Shape Communicate ou portais de laboratório para compartilhar dados digitais. Integração com CAD/CAM: Os técnicos de prótese utilizam esses dados para planejar e fabricar próteses personalizadas com precisão.

**UNIX Pro:**

Atualmente, um FaceBow de simples utilização que garante a captura personalizada do “Plano de Camper” do paciente em relação à maxila, bem como a fácil digitalização e envio ao técnico em prótese através de arquivo STL. (Figuras 6, 7, 8, 9, 10, 11, 12, 13, 14)

Por sua vez o técnico, após os matchings entre as várias malhas enviadas do caso clínico, irá posicionar os planos do UnixScan com referência no bordo incisal, a partir do qual se determinará o Plano Oclusal e respetivo encerramento. (Figuras 15, 16, 17, 18, 19)

Após 7 meses promovemos a exposição dos implantes, bem como provisórios e mockUp de avaliação funcional estética. (Figura 20 - Provisórios)

Para a reabilitação definitiva utilizamos zircônio multilayers no caso total. (Figuras 21, 22, 23, 24, 25)

**Conclusão**

A importância do plano oclusal numa reabilitação total é fundamental, pois atua como uma referência para a correta posição dos dentes e para o equilíbrio das forças mastigatórias. Um plano oclusal bem estabelecido ajuda a assegurar uma distribuição equilibrada das cargas durante a mastigação, prevenindo disfunções da articulação temporomandibular (ATM) e promovendo naturalmente uma estética facial harmoniosa, a precisão no estabelecimento desse plano pode afetar diretamente o sucesso da reabilitação oral, por isso a utilização do FaceBow UNIX garante-nos enviar de forma digital simplificada, e sem o uso de articuladores semi - ajustáveis, todas as informações per-

sonalizadas do Plano de Camper do paciente em questão diretamente ao técnico de laboratório que integrou de forma prática e precisa suas informações para uma construção previsível no software de remodelação 3D.

**Referências Bibliográficas**

Aqui estão mais algumas referências de diferentes autores que podem ajudar na compreensão do Plano Oclusal, Plano de Camper, e sua relação na odontologia. Estas referências oferecem uma visão bastante abrangente e variada sobre a aplicação e importância dos Planos de Camper e oclusal em várias áreas da odontologia.

*Okeson, J. P. Management of Temporomandibular Disorders and Occlusion. 7th ed. Mosby, Inc., 2012. Este livro é uma excelente fonte sobre a gestão de desordens temporomandibulares e oclusão, incluindo capítulos sobre a importância do alinhamento oclusal.*

*Zarb, G. A., Hobkirk, J., Eckert, S., & Jacob, R. Prosthodontic Treatment for Edentulous Patients: Complete Dentures and Implant-Supported Protheses. 13th ed. Mosby, 2012. Esse livro aborda detalhadamente a relação entre os planos oclusal e de Camper na confecção de próteses.*

*Fundamentals of Fixed Prosthodontics. 4th ed. Quintessence, 2012. Este livro clássico cobre os fundamentos da prótese fixa, incluindo como os planos anatômicos influenciam a disposição dos dentes em próteses fixas.*

*Dawson, P. E. Functional Occlusion: From TMJ to Smile Design. Mosby, 2006. Esta obra foca na oclusão funcional e seu impacto no design do sorriso e nas disfunções da ATM, discutindo também a relação entre os planos oclusal e de Camper.*

*Misch, C. E. Contemporary Implant Dentistry. 3rd ed. Mosby, 2008. Este livro é uma referência fundamental em implantodontia, que inclui discussões sobre a importância dos planos de referência para o correto posicionamento dos implantes.*

*Heartwell, C. M., Jr. & Rahn, A. O. Textbook of Complete Dentures. 6th ed. PMPH-USA, 2009. Este texto fornece um guia detalhado para o diagnóstico, planejamento, e fabricação de dentaduras completas, incluindo como o plano de Camper afeta a estética e função das próteses.*

*Shillingburg, H. T., Jr., Sather, D. A., Wilson, E. L., Jr., Cain, J. R., Mitchell, D. L., Blanco, L. J., & Kessler, J. C. Fundamentals of Fixed Prosthodontics. 4th ed. Quintessence, 2012. Além da referência anterior, este livro também oferece uma discussão sólida sobre como os planos oclusais são usados na prótese fixa.*

*McCracken, M. S., Guelcher, M. McCracken's Removable Partial Prosthodontics. 12th ed. Elsevier Health Sciences, 2010. Este livro detalha a prótese parcial removível, incluindo como o planejamento oclusal pode influenciar a reabilitação oral.*

*Palla, S. Occlusion and Clinical Practice: An Evidence-Based Approach. Elsevier Health Sciences, 2006.*

Figura 1



Figura 25



Figura 26

**Dr. Cassis Clay Oliveira**

OMD 6400; CEO do Grupo OralPlan; Diretor Clínico das Clínicas de Medicina Dentária Digital OralPlan; Graduado em Odontologia na UNIC – Brasil (1996); Licenciatura Medicina Dentária na Egas Moniz em Lisboa – Portugal (2008); Pós-Graduação em Implantologia, Portugal (2014); Pós-Graduação em Prosthodontia Fixa – Portugal (2015); Pós-Graduação em Oclusão e DTM – Portugal (2019).

**Dr. André Duarte de Azevedo Marques**

OMD 15641; Graduado em Odontologia na USP - Brasil (2000); Curso de Especialização de Implantologia na Uninove - Brasil (2012); Mestrado em Prótese na USP - Brasil (2015); Mestrado Integrado em Medicina Dentária na UFP - Portugal (2023); ITI Speaker desde 2014; Coordenador Clínico e Científico do Grupo Oralplan - Portugal.