



ОКЛУЗИЯ

ОЦЕНКА НА ОКЛУЗИЯТА ПРИ ПАЦИЕНТИ ПРЕДИ И СЛЕД ОРТОГНАТНА ХИРУРГИЯ

Изследването проучва надеждността и ползата от системата T-Scan при оценяване на оклузията преди и след ортогнатна хирургия. [стр. 7](#)

ИНДУСТРИЯ

ГОТОВА ЛИ Е ВАШАТА ДЕНТАЛНА ПРАКТИКА ЗА GDPR?

В публикацията са представени 6 ключови аспекта на новия регламент на ЕС - GDPR, за които трябва да подготвите вашата дентална практика. [стр. 11](#)



„УСМИВКА НА ГОДИНАТА“

С НАЙ-ГОЛЯМ БРОЙ УЧАСТНИЦИ ДОСЕГА

Форматът на конкурса доказва своята успешност като представя тази година не само ръст в качеството на кандидатурите, но и в броя им.

Dental Tribune Bulgaria

Броени дни остават до раздаването на най-престижните награди в света на денталната медицина в страната. В сегментите категории се състезават общо 38 клинични случая – най-много в историята на конкурса след пилотното издание през 2007 г.

Тази година благодарение на иновативната платформа Weemss.com, която осигури онлайн регистрацията за конкурса, вече могат да бъдат разгледани всички кандидатури на официалния сайт на конкурса – www.usmivkanagodinata.com. Разбира се, до датата на церемонията по награждаването всички случаи ще бъдат представени напълно анонимно.

Пълната информация за участниците и техните клинични случаи ще бъде публикувана в сайта на конкурса ден след официалната церемония – на 18 май 2018 г.

Тази година най-сериозна бе битката в категориите „Керамични възстановявания“ и „Ортодонтични случаи“, където постъпиха по 7 кандидатури, пос-



лгвани от „Имплантологичен случай“ (6 кандидатури). По пет кандидатури ще се борят в категориите „Комплексно естетично възстановяване“ и „Композитни възстановявания“, а в „Розова естетика“ – 3 кандидатури. В категорията „Студентски клиничен случай“ постъпиха 5 кандидатури, като за първи път с участие са представени и трите

дентални факултета в страната.

Журирането на международната съдийска четворка в състав: д-р Ставрос Пелеканос, д-р Франческо Минтроне, д-р Флорин Кофар и д-р Рафи Романо, продължи до 25 април, което означава, че вече са ясни имената на победителите. Те ще бъдат обявени на галацеремонията по награждаването, която ще се прове-

де на 17 май от 20.30 ч. в Sofia Live Club.

Освен традиционните дизайнерски статуетки и грамоти победителите в конкурса ще получат и материални награди, осигурени от спонсорите на събитието.

Компаниите, които подкрепят поредното издание на „Усмивка на годината“, са: Dentstore, Ivoclar Vivadent, BioHorizons, Invisalign и Jeep Bulgaria. Медия партньор на проявата е WNESS TV, а организационен партньор е Weemss.

Поради ограниченото място в Sofia Live Club и очаквания силен интерес към церемонията по награждаването ви съветваме да побързате да запазите своето място, като си закупите билет на usmivkanagodinata.com

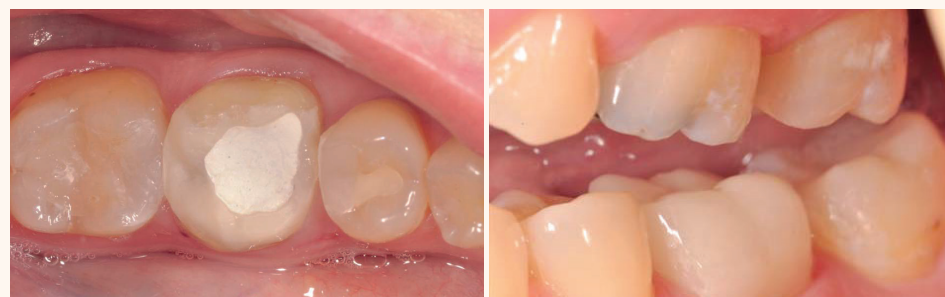Припомняме, че междуременно мече и регистрацията за уъркшоповете и лекциите на четиримата съдии в конкурса, които те ще изнесат в деня на официалната церемония по награждаването – 17 май. Събитието ще се провежда от 10.00 до 18.00 ч. в Best Western Premier Sofia Airport Hotel на бул. „Брюксел“ 11.

МОНОЛИТНО ВЪЗСТАНОВЯВАНЕ ОТВЪТРЕ И ОТВЪН

Д-р Eduardo Mahn; Чили

През последните няколко години композитните материали претърпяха значителни подобрения, благодарение на които е възможно постигането на по-високи естетични резултати. Създаването на bulk fill материалите и универсалните адхезивни системи улесни начините на апликация на материалите.

Възстановяването на зъбите след ендодонтско лечение винаги е представлявало трудност. Широката гама от материали, които се използват след лечение на кореновите канали, е равностепенна на големия набор от критерии за техния избор. Глас-йономерните ци-



менти и композитните материали са в общи линии предпочитаният материал в клиничните ситуации, при които не се налага поставянето на ендодонтски щифтове. Амалгамата също се използва понякога по стара тради-

ция. Когато се налага поставянето на ендодонтски щифтове, съществуват повече варианти за лечение, тъй като пулпната камера се запълва с допълнителен материал след поставянето на ендодонтския щифт.

Преди появата на средствата за адхезивно обтуриране летите метални щифтове бяха предпочитаният вариант за лечение. При тези случаи в кореновия канал и пулпната камера се поставяше индивидуално изработено лято метално щифтово пълне и се циментираше с цинк-фосфатен цимент. В резултат от нарастващото изискване за поставяне на ендодонтски фиброцифтове днес все повече се използват композитни цименти. Това доведе до създаването на два различни клинични подхода:

усмивка на годината

2018

11^о ИЗДАНИЕ



**Официалната церемония по награждаването
ще се състои на 17 май 2018 г. от 20.30 ч.
в Sofia Live Club, София.**

ГЛЕДАЙТЕ РЕПОРТАЖ ОТ ЦЕРЕМОНИЯТА: САМО ПО WNESS TV

usmivkanagodinata.com

ОРГАНИЗАТОР

DENTAL TRIBUNE

ivoclar
vivadent
passion vision innovation

С ПОДКРЕПАТА НА

BIOHORIZONS

invisalign®

weemss®

МЕДИЕН ПАРТНЪР:

WNESS®

DENTAL TRIBUNE

INTERNATIONAL IMPRINT

Licensing by Dental Tribune International

Group Editor Daniel Zimmermann
newsroom@dental-tribune.com
Tel.: +44 161 223 1830

Clinical Editors Nathalie Schüller
Magda Wojtkiewicz

Editor Yvonne Bachmann

Editor & Social Media Manager Monique Mehler

DT Communication Services Kasper Mussche

Copy Editors Ann-Katrin Paulick
Sabrina Raaff

Publisher/President/
Chief Executive Officer Torsten R. Oernus

Chief Financial Officer Dan Wunderlich

Chief Technology Officer Serban Veres

Business Development Manager Claudia Salwiczek-Majonek

Project Manager Online Tom Carvalho

Junior Project Managers Online Hannes Kuschick
Chao Tong

E-Learning Manager Lars Hoffmann

Education Director Tribune CME Christiane Ferret

Event Services/
Project Manager Tribune CME & CROIXTURE Sarah Schubert

Marketing Services Nadine Dehmel

Sales Services Nicole Andra

Accounting Services Karen Hamatschek
Manuela Hunger
Anja Maywald

Media Sales Managers

Melissa Brown (International)
Hélène Carpentier (Western Europe)
Matthias Diessner (Key Accounts)
Antje Kahnt (International)
Wendolana Magowski (Latin America)
Barbara Solarova (Eastern Europe)
Peter Witteczek (Asia Pacific)

Executive Producer Gernot Meyer

Advertising Disposition Marius Mezger

Dental Tribune International GmbH
Holbeinstr. 29, 04229 Leipzig, Germany
Tel.: +49 341 48 474 302 | Fax: +49 341 48 474 173
info@dental-tribune.com | www.dental-tribune.com

©2018, Dental Tribune International GmbH.
All rights reserved. Dental Tribune International makes every effort to report clinical information and manufacturer's product news accurately, but cannot assume responsibility for the validity of product claims, or for typographical errors. The publishers also do not assume responsibility for product names or claims, or statements made by advertisers. Opinions expressed by authors are their own and may not reflect those of Dental Tribune International.

ОФИС БЪЛГАРИЯ

Издава Dental Tribune България ЕООД
София 1421, кв. „Лозенец“, ул. „Крум Понор“ 56-58
office@dental-tribune.net
www.tribunemedia.bg
www.dental-tribune.com

Действителен собственик:

Уляна Винчева
Предоставената информация
е съгласно чл. 7а, ал. 3 от ЗЗДГДП.

Главен редактор Уляна Винчева

Отговорен редактор Гергана Дъбълчева

Редактор г-р Павлина Колева

Дизайн и предпечат Петър Парнаров

Превод г-р Павлина Колева
г-р Ана Костова
г-р Константин Георгиев
Христо Илиев

Коректор Галя Христова

Маркетинг и реклама Николена Илиева
тел.: 0897 958 321

Автори в броя

г-р Fausto Frizzera, Бразилия
г-р Mateus Tonetto, Бразилия
г-р Guilherme Cabral, Бразилия
г-р Jamil Awad Shibli, Бразилия
г-р Eicio Marcantonio Jr., Бразилия
г-р Jimoh Olubanwo Agbaje, Бразилия
Eike Van de Castelle, Белгия
Ahmed S. Salem, Египет
Dickson Anumendem, Белгия
Eman Shaheen, Белгия
Yi Sun, Белгия
Constantinus Politis, Белгия
г-р Jochen Mellinghoff, Германия
Stuart Collyer, Обединеното кралство
г-р Anna Maria Yiannikos, Германия/Кипър

Автори в Laser Tribune

г-р Гергана Томова, България
Михаил Батилас, България
Павлос Спирантис, България
г-р Habbib F. Zarifeh, Либан
г-р Mayssam Bachacha, Либан
г-р Monique Hanna, Либан
г-р Maziar Mir, Германия
проф. Norbert Gutknecht, Германия
г-р Masoud Mojahedi, Иран
г-р Jan Tunér, Швеция
г-р Masoud Shabani, Германия

Печат „Спектър“ АД

Българското издание на Dental Tribune е част от групата Dental Tribune International – международно издание на 20 езика, разпространявано в над 55 държави. Съдържанието, преведено и публикувано в този брой от Dental Tribune International, Германия, е с авторското право на Dental Tribune International GmbH. Всички права запазени. Публикувано с разрешението на Dental Tribune International GmbH, Holbeinstr. 29, 04229 Leipzig, Германия. Възпроизвеждането по какъвто и да било начин и на какъвто и да е език, изцяло или частично, без изричното писмено разрешение на Dental Tribune International GmbH и Dental Tribune България ЕООД е абсолютно забранено. Dental Tribune е запазена марка на Dental Tribune International GmbH.

Редакцията не носи отговорност за съдържанието на публикуваните реклами в броя.



DENTAL TRIBUNE

в хартиен и дигитален формат

www.dentaltribune.bg

ДЕНТАЛНИ СПЕЦИАЛИСТИ, ТЕХНОЛОГИИ И СВЕТОВНИ КОМПАНИИ СЕ СРЕЩАТ НА „БУЛМЕДИКА/БУЛДЕНТАЛ 2018“

Щандовете на повече от 200 компании ще изпълнят залите на
Интер Експо Център

Dental Tribune Bulgaria

За успешната практика в сферата на генталната медицина е важно възможностите, идеите и технологиите в динамично развиващата се индустрия да бъдат проследявани непрекъснато. От 16 до 18 май за 52-ри път изложението „Булмедика/Булдентал“ ще създаде атмосфера, в която специалистите да обменят контакти и опит в залите на Интер Експо Център, изпълнени с щандовете на над 200 водещи компании от България и чужбина.

Професионалистите ще могат да се запознаят с повече от 870 бранда от 50 държави, като тази година изложението отчита чувствително увеличение на чуждестранния интерес. Като директни изложители се включват както български производители, вносители, представители, търговци на медицинска и гентална техника, оборудване, материали и консумативи, така и компании от Великобритания, Канада, Германия, Португалия, Сингапур, Китай, Тайван, Пакистан, Румъния, Италия, Швейцария, Франция, Гърция, Холандия, Турция, Латвия, Словения.

Изложбените зали на Интер Експо Център ще бъдат пряко отражение на динамично развиващия се сектор на генталната медицина. По време на „Булмедика/Булдентал 2018“ участващите над 200 компании, 55 от които – нови, се представят с над 250 иновации от сферата на медицината и генталната медицина. Сред тях са гентални импланти и системи, създадени от световни компании, продукти за сферата на ендодонтията, зъботехниката, протезирането, оралната хигиена, генталните материали, хирургията в генталната медицина, генталното оборудване и оптика, използвана от специалистите.

Особено внимание през тази година изложителите обръщат на 3D и високите технологии, интраоралните скенери от последно поколение, апаратите за образна диагностика и автоматично смесване. Лазерите за нуждите на зъболечението и софтуерът също са във фокуса на програмата на изложителите. На фирмените щандове посетителите ще могат да научат повече за качествата на въздухопречиствателите за здравословен начин на живот, да открият разнообразие от работно облекло и консумативи. Следвайки световните тенденции, на тазгодишното изложение компанията обръщат специално внимание на естетичната медицина.

„БУЛМЕДИКА/БУЛДЕНТАЛ“ РАЗДАВА СВОИТЕ НАГРАДИ НА СПЕЦИАЛИСТИТЕ

„Продължаваме традицията на ежегодните си награди“, информират организаторите. За шесто поредно издание по време на „Булмедика/Булдентал“ ще бъдат раздадени традиционните пет ваучера, всеки от които на стойност 2000 лв. След попълване на специалната анкета всеки специалист, посетил изложението, ще има шанса да попадне сред печелившите. Победителите ще могат да използват ваучерите за покупка на техника и консумативи от изложители на „Булмедика/Булдентал 2018“.

„Изключителна е допълнителната стойност на богатата съпътстваща програма“, споделиха посетителите на миналогодишното изложение. И през тази година специалистите ще имат възможността да присъстват на редица демонстрации, лекции, семинари, презентации и практически курсове, които фирмите участнички ще организират на своите щандове, как-



то и в семинарните и конгресните зали на Интер Експо Център. Тъй като дългосрочната визия стои в основата на всяка успешна система на здравеопазване, „Булмедика/Булден-

тал“ отново работи съвместно с Българския червен кръст (БЧК). Усилията на двете организации отново са насочени към изграждане на познания и предоставяне на инициатива-

та на най-младите от бранша чрез съвместни дейности със студентски организации и висши учебни заведения и институции, които ще допълнят програмата от събития. **DT**

**ИНТЕР
ЕКСПО
ЦЕНТЪР**



**БУЛМЕДИКА
БУЛДЕНТАЛ
16-18 МАЙ
2018**

международно
изложение за
медицина

www.bulmedica.bg



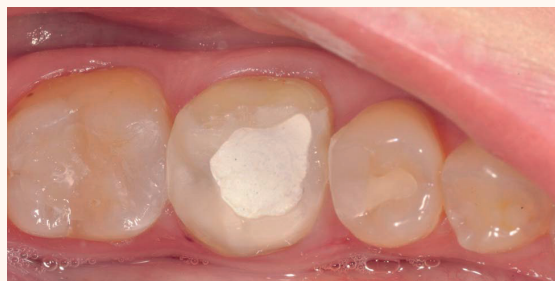МОНОЛИТНО ВЪЗСТАНОВЯВАНЕ ОТВЪТРЕ И ОТВЪН

Ефективен подход при изграждането на зъб след ендодонтско лечение и възстановяването му с монолитна корона

Д-р Eduardo Mahn; Чили

► стр. 1

Първият подход се изразява в създаването на моноблок от щифтово пълче и ендодонтски щифт. За тази цел материалът за изграждане на щифтовото пълче трябва да бъде с течна консистенция, подходяща за циментирането на ендодонтския щифт. В същото време материалът трябва да притежава достатъчно висока здравина и стабилност, за



Фиг. 1 Преперативно състояние – зъб, нуждаещ се от лечение вследствие на дълбок кариес, засягнал пулпната камера.

да се използва като щифтово пълче.

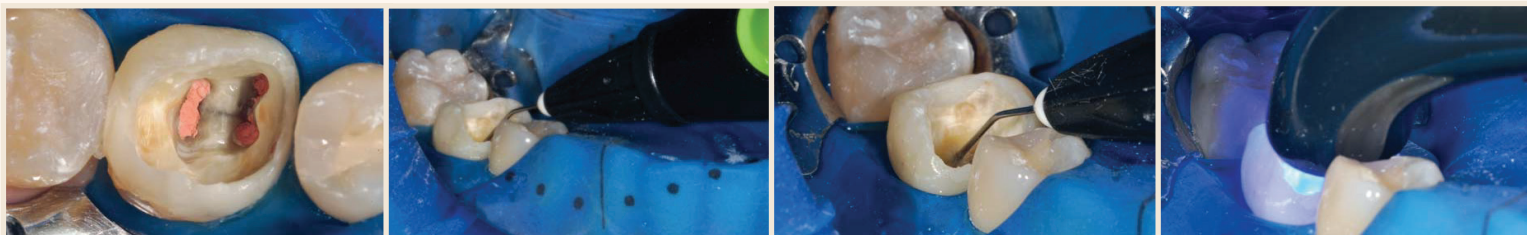
Вторият подход включва запълването на зъба с универсален композит чрез госта вреемката техника за послойно нанасяне заедно с ендодонтски щифт или без него.

Повечето клиницисти предпочитат първия подход заради по-голямата му ефективност в сравнение с втория. Трябва да се отбележи също така, че в повечето случаи не се налага използването на ендодонтски щифт. Индикациите за поставяне на щифт в кореновия канал зависят от разширението на контактната му повърхност.

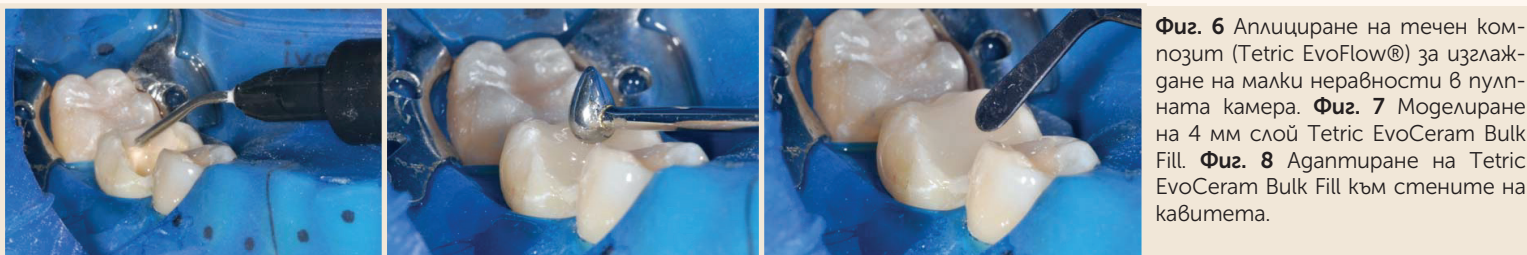
Такъв най-често е случаят при моларите заради голямата им пулпа камера. Обикно-

вено при тези зъби не може да се постигне подходяща ретенция без щифт. Необходимостта от щифт е минимална при дисталните зъби с две или три запазени стени.

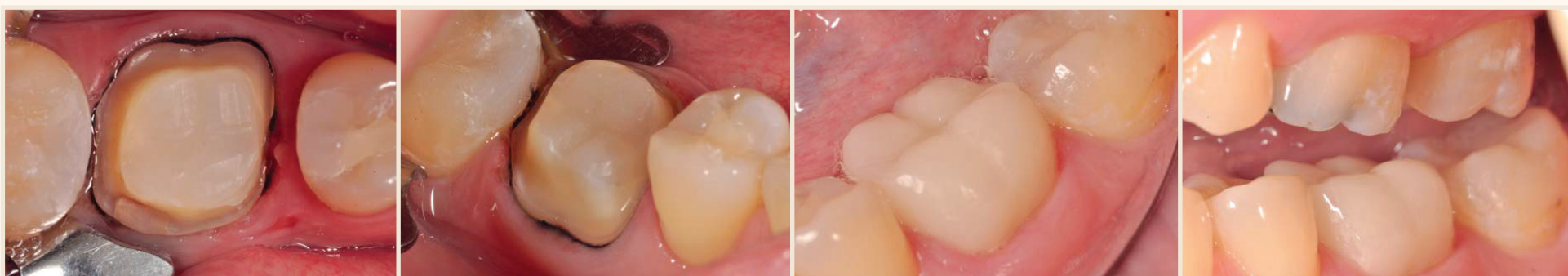Отдавна е известно, че кореновите щифтове не увеличават здравината на зъба. Индикации за поставянето им в кореновия канал има, когато без тях не може да се осигури достатъчно добра ретенция на зъбното пълче.



Фиг. 2 Достъп до кариеса след отстраняване на временната obtурация. **Фиг. 3** Директна апликация на Adhese Universal с VivaPen интраорално. **Фиг. 4** Активиране на Adhese Universal на повърхността за 20 секунди. **Фиг. 5** Бърза и надеждна фотополимеризация на Adhese Universal с мощна фотополимерна лампа (10 секунди, Bluephase Style).



Фиг. 6 Аплициране на течен композит (Tetric EvoFlow®) за изглаждане на малки неравности в пулпната камера. **Фиг. 7** Моделиране на 4 мм слой Tetric EvoCeram Bulk Fill. **Фиг. 8** Агантиране на Tetric EvoCeram Bulk Fill към стените на кавитетата.



Фиг. 9 Зъбно пълче от хибриден дентинов композит след поставяне на ретракционен конец, готово за следващата стъпка. **Фиг. 10** Благодарение на високата твърдост на композита гладката повърхност (без неравности и грапабини) наподобява повече естествения дентин в сравнение с по-малко стабилната повърхност от течен композит. Това си проличава най-добре при препарацията на пълчето с борер. **Фиг. 11** Постоперативно състояние след завършване на възстановяването (корона IPS Empress CAD). **Фиг. 12** Монолитното възстановяване изглежда естествено след полиране.

BULK-FILL КОМПОЗИТИ

Bulk-fill композитите са представени за първи път преди няколко години. Благодарение на трансlucentността на тези материали клиниците за първи път могат да поставят отделни слоеве с дебелина до 4 мм. Това ще рече, че повечето пулпни камери могат да се запълнят най-много

smile of the year
SYMPOSIUM

17 май 2018, София



д-р Флорин
Кофар,
Румъния

УЪРКШОП

Геометрия на красотата:
имитиране на естествената
морфология с помощта
на CAD/CAM
и дигитален работен процес

16 май 2018 г., 14.00-17.00 ч.

София,
Best Western Premier Sofia Airport Hotel
Бизнес апартамент, 11 етаж

СПЕЦИАЛНО
ПРЕДЛОЖЕНИЕ:

1 уъркшоп
+ 4 лекции
+ церемония
„Усмивка на годината“
750 лв.

ВСИЧКИ УЧАСТНИЦИ ЩЕ ТРЯБВА ДА НОСЯТ СЪС СЕБЕ СИ ЛАПТОП С ИНСТАЛИРАН KEYNOTE.

РЕГИСТРИРАЙТЕ СЕ НА USMIVKANAGODINATA.COM ИЛИ НА тел. 0897 958 321.

в две стъпки. Материалът е 100% съвместим с композитния цимент, използван за циментиране на фиброцифт в кореновия канал.

Tetric EvoCeram® Bulk Fill е композит за дистални зъби, създаден за изработване на директни възстановявания, и е част от тази нова категория материали. В състава му се съдържат патентовани компоненти, които намаляват напрежението от полимеризационното свиване и самото полимеризационно свиване (shrinkage stress relievers). Този компонент се характеризира с 53–54% (по обем) пълнежни частички с размер, вариращ от 40 nm to 3000 nm. За ускоряване на полимеризационния процес Tetric EvoCeram® Bulk Fill съдържа новия патентован инициатор Ivocerin® освен стандартните инициаторни системи (камфорхинон и Lucirin® TPO). В резултат на това понятията „4-мм слоеве“, „висока естетика“ и „съкратено полимеризационно време“ не са взаимно изключващи се. Ако се използва мощна фотополимерна лампа (напр. Bluephase® Style), bulk-fill композитът полимеризира за 10 секунди.

В КОМБИНАЦИЯ С УНИВЕРСАЛЕН АДХЕЗИВ

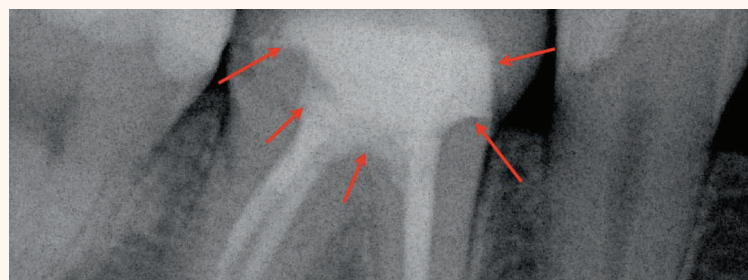
Напоследък една нова генерация универсални адхезиви доби популярност благодарение на гъвкавите възможности за приложение, които предлагат, както и високата им ефективност и лекота на работа. Новият Adhese® Universal е фотополимеризиращ, универсален еднокомпонентен адхезив за директни и индиректни възстановявания. Adhese® Universal може благополучно да се комбинира с Tetric EvoCeram Bulk Fill. Универсалният Adhese Universal образува здрава връзка с различни видове ресторативни материали. Ниската дебелина на филма намалява риска от получаване на пространствени несъответствия след циментиране. Не е необходим активатор за двойна полимеризация при циментиране на индиректни възстановявания. Adhese Universal притежава едновременно хидрофилни и хидрофобни качества. Толерантен е към влага и ефективно прониква в отворени дентинови тубули. Тъй като Adhese Universal е умерено киселинен, той е съвместим с всички ецващи агенти и осигурява оптимална връзка между структурата на зъба и обтурацията.

Простата технология за аплициране на VivaPen® само чрез един клик дава възможност да се аплицира точно то количество материал всеки път, като по този начин се премахва необходимостта от изваждане на определено количество материал в специален съд преди аплицирането му. В резултат на това се изразходва значително по-малко материал. VivaPen® съдържа 2 мл адхезив, който е достатъчен за 190 зъба. Сравнен с конвенционалните форми за съхранение на материала в шишета, това се равнява на почти три пъти повече апликаци на милили-

тър (Източник: Сравнително проучване на Berndt & Partner, VivaPen, август 2013 – Berndt & Partner, VivaPen Benchmarking Study, August 2013).

КЛИНИЧЕН СЛУЧАЙ

В настоящия клиничен случай е представена употребата на Tetric EvoCeram Bulk Fill като материал за изграждане на зъбно пълне в комбинация с Adhese Universal. Този случай илюстрира един ефективен подход при изграждането на зъб след ендодонтско лечение и възстановяването му с монолитна корона (IPS Empress® CAD) (фиг. 1–13).



Фиг. 13 На последната рентгенография се вижда високата рентгеноконтрастност на Tetric EvoFlow и EvoCeram Bulk Fill.

ЗАКЛЮЧЕНИЕ

С помощта на съвременен bulk-fill композит в комбинация с универсален адхезив ендодонтски лекуваните зъби могат да бъдат възстановени

по лесен, ефективен и надежден начин. В редица случаи не са необходими коренови щифтове, например при възстановяване на молар с две или повече запазени кавитетни стени. DT

Tetric Evo-Line

Time-tested and innovative composites

Natural-looking
esthetics –
efficiently produced



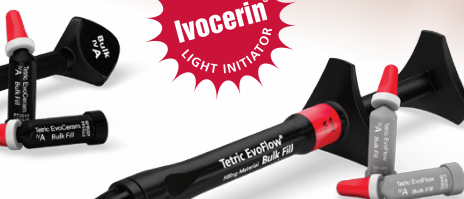Tetric EvoCeram®



Tetric EvoFlow®



Tetric EvoCeram® Bulk Fill



Tetric EvoFlow® Bulk Fill



За автора:

Д-р Eduardo Mahn
Ръководител на „Програма за провеждане на клинични проучвания и естетична дентална медицина“
Universidad de los Andes
Monseñor Alvaro del Portillo 12455
Сантяго, Чили
emahn@miuandes.cl



www.ivoclarvivadent.com

Ivoclar Vivadent AG

Bendererstr. 2 | 9494 Schaan | Liechtenstein
Tel. +423 235 35 35 | Fax +423 235 33 60

ivoclar
vivadent®
passion vision innovation

ЛАЗЕРНО АСИСТИРАНО ДИРЕКТНО ПУЛПНО ПОКРИТИЕ

Pawel Roszkiewicz; Полша

В основата на консервативното зъболечение е заложен консервативният подход, или казано с други думи, „щадящо отношение“ – минимално отнемане на твърди тъкани и запазване на виталитета на пулпата. Дълбоките кариеси, придружени от комуникация с пулпата, са наистина огромно предизвикателство както за самата пулпа, която се стреми да съхрани виталитета си, така и за клинициста и лечението, чиято цел е да се увеличат, а не намаляват шансовете за запазване на виталитета на пулпата в продължение на години.

В случаите на много дълбоки кариеси често е индицирано провеждане на ендодонтско лечение. Въпреки това обаче не бива да забравяме, че възможностите на съвременната ендодонтия не се свеждат само до пълното почистване на корено-каналната система и нейното 3D обтуриране; освен това тя предлага и други, по-нерадикални методи на ле-

е в рамките на разумните граници, не е от първостепенно значение. Сухата, некръвяща пулпа, доказателство за асептична некроза, гнойната ексудация, съгласява се на частично или цялостно възпаление на пулпата, обилното, трудно за овладяване кървене (силна хиперемия, породена от възпалителния процес), са ситуацията, при които се налага да се използват различни лечебни протоколи.

ДОКЛАД НА КЛИНИЧЕН СЛУЧАЙ

Пациент на 35-годишна възраст беше насочен към нашата клиника по повод на дълбок кариес клас II (MO) на зъб 16. Поради сложността на кариеса и желанието да се предотврати усложнението му – откриване на пулпата, частично почистването гъно на кавитета беше покрито с невтвърдяващ (UltraCal XS) и самовтвърдяващ (Ultra-Blend) калциево-хидроксиден препарат. След това ка-

витетът беше запълнен с временна обтурация. Пациентът не събщи за болка, а реакцията към дразнителите беше подобна на тази на останалите молари на горна челюст.

КЛИНИЧНИ НАХОДКИ

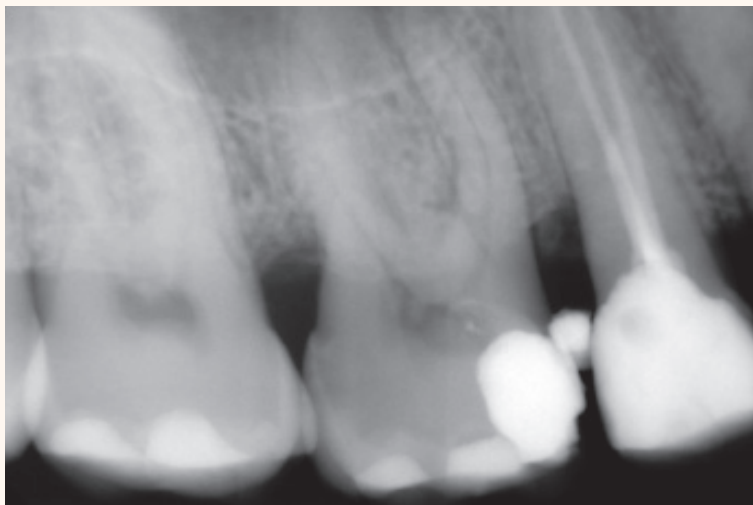
За да се оцени до каква степен е разрушен зъбът и какви са шансовете му за биологично лечение, беше направена рентгенография на зъб 16 (фиг. 1). На рентгенографията се виждаше рентгенова сянка, която указваше наличието на обтурация по оклузалната повърхност. Рентгенологичната сянка,

проектираща се в медалната част на пулпната камера, налагаше по време на самата интервенция да се отдели различен гали става дума за калциево-хидроксидна паста или друг вид пулпна превръзка в пулпната камера.

В проекцията на камерата се виждаше уплътняване и удебеляване на зъбните тъкани, което предполагаше наличие на дентикли. Светлата сянка в областта на корените изискваше да се направи диференциална диагностика между необратим пулпит и хиперемия на пулпата в резултат на аплицирания калциев хидроксид.

ЛЕЧЕБЕН ПЛАН

Правилният план на лечение включваше: възстановяване на медалната стена на кавитета, за да може да се осигури по-добра изолация при поставянето на кофердам, почистване на останалите части от кавитета, консервативно възстановяване с индиректно или директно пулпно покритие, ако състоянието на зъба позволява такъв подход, или изпъняване на класическо ендодонтско лечение, ако прогнозата на зъба не позволява да се съхрани виталитетът на пулпата.



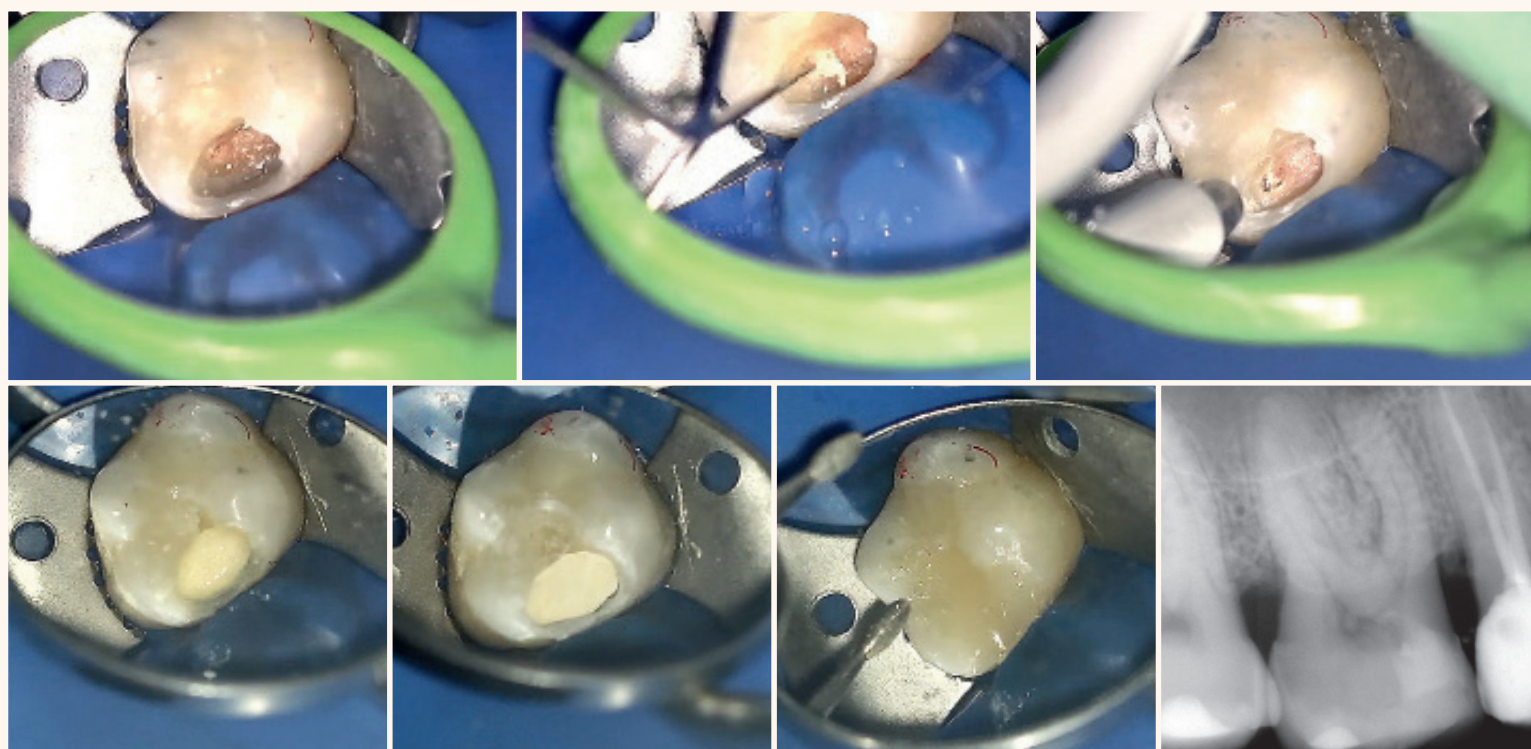
Фиг. 1 Рентгенография преди лечение.



Параметрите на лазера, използвани по време на лечение. Фиг. 2 Препарация на кавитета. Фиг. 3 По-дълбоки части с риск от оголяване на пулпата. Фиг. 4 Прилагане на лазерно лечение върху оголената пулпа. Фиг. 5 Възстановяване с композит.

чение. Ендодонтското лечение не трябва да се отъждествява с умъртвяването на зъба. Ако погледната под микроскоп пулпата е с нормален вид, директното пулпно покритие, извършено при асептични условия, позволява да се запази виталитетът на зъба.

Ако оскъдният серозен ексудат и слабо кървене вследствие на евентуална травма от механичната работа спря спонтанно след почистване на камерата с малко тупферче, напоено с физиологичен разтвор 0.9% NaCl, хлорхексидин или пулпата се обработи с помощта на лазер, тогава е налице добра прогноза за биологично лечение. Ако не възникне пулпит след пулпно покритие с МТА или Биодентин (за целта е нужна изолация с кофердам и превръщане на клас II кавитетите в клас I), то размерът на комуникацията, получена в резултат на механичната обработка и която



Фиг. 6 Разкриване на пулпата след премахване на вложката. Фиг. 7 Премахване на материала от камерата. Фиг. 8 Кавитетът е подготвен за аплициране на Biodentine върху откритата пулпа. Фиг. 9 Запълване на вътрешността на зъба с Biodentine. Вижда се кариес върху оклузалната повърхност. Фиг. 10 Зъбът е готов за обтуриране. Фиг. 11 Предварително ажустиране на оклузалната повърхност на обтурацията. Фиг. 12 Рентгенография след лечение.

ПОЧИСТВАНЕ С ЛАЗЕР

След поставяне на местна анестезия с артикаин и адреналин временната obturation беше частично отстранена с помощта на ултразвуков скалер, за да се получи необходимото място за изграждането на кавитета до клас I. Почистването продължи с Er:YAG лазер (LightWalker, Fotona) с помощта на кантактен обратен наконечник H14 с цилиндрично оптично влакно с диаметър 1.3 мм. Параметрите на лазера, които бяха използвани по време на лечението, са представени на фигура 2 (кавитетна подготовка) и фигура 5 (повърхностна подготовка за реконструиране).

Фиброкрайникът на обратния наконечник се държеше на разстояние от повърхността на зъба (около 1 мм). Стената на кавитета беше възстановена с композит и самоецваща система. След превръщането на кавитета в клас I и ажустирането на оклузалната повърхност беше поставен кофердам и отпрепарирания по този начин зъб беше отстранена цялата временна obturation (отново с помощта на скалер), разкривайки отвор на комуникация с пулпата с площ от 1 до 1.5 мм² в букалната част на гъното на кавитета (фиг. 6). Слабата ексудация на течност без цвят и мирис спря след 2-3 минути, което потвърди предположението за хиперемия вследствие на апликацията на калциев хидроксид.

ЛЕЧЕНИЕ НА ХИПЕРЕМИЯТА

В първата фаза от лечение то комуникацията с пулпата не беше третирана, като вниманието беше насочено към оставащите стени на кавитета, продължавайки почистването им с лазер със споменатите вече параметри (фиг. 2). За да се намали въздействието на лазера върху пулпата, най-дълбоките части на кавитета бяха обработени с променени стойности на параметрите, представени на фигура 3. След почистване на повърхността на дентина неравната повърхност на obturationта, получила се при кондензирането между вложката и металната матрица, беше загладена с диамантено турбинно борче.

След препарирането на целия кавитет с помощта на ендодонтски ръчни инструменти беше премахната част от временната obturation, поставена преди това в камерата (фиг. 6 и 7). Състоянието на пулпата през цялото посещение (адекватен розов цвят на видимия участък от пулпата, оскъден серозен ексудат без анаеробна инфекция след премахване на временната obturation, оскъдно кървене след отстраняване на чуждото тяло от камерата и спонтанно спиране на ексудацията и

кървенето) даде възможност да се извърши опит за биологично лечение, след като пациентът беше вече дал съгласието си за лечебния план.

Върху откритата повърхност беше аплициран Er:YAG лазер (параметрите са показани на фигура 4), като крайникът се държеше на разстояние от 5 мм от пулпата, за да се „дефокусира“ лъчът (да се намали интензитетът на облъчването). След това пулпата беше покрита с Biodentine (фиг. 8-10). След изчакване на необходимото време за втвърдяване на Biodentine оклузал-

ната повърхност беше изградена със същите материали, използвани преди това за изграждане на стената на зъба (фиг. 11).

СЛЕД ЛЕЧЕНИЕ

Рентгенографиите, направени след лечението, са показани на фигура 12. Състоянието на пулпата по време на лечението даде основание да се подходи консервативно и да се проследява нейният виталитет през следващите поне три месеца. В сравнение с аналогичните кавитети, лекувани с апли-

циране на Biodentine, но без да се използва лазер, за 2-годишен период на проследяване (с особено внимание за появата на каквато и да е патология и дискомфорт след отминаване на анестетичния ефект), от този зъб можеше да се очаква запазване на виталитета и липса на изменения в периапикалните тъкани на рентгенография.

ЗАКЛЮЧЕНИЕ

Използването на лазер даде възможност за по-добър контрол върху почистването на

по-голямата част от засегнатия дентин, за да се предотврати по-нататъшното откриване на пулпата, или в случай че възникне, да се намали произтичащият от това риск за пулпата. Използването на лазер при подготовката на откритата пулпа улеснява хемостазата и дезинфектира повърхностния слой на пулпата.

За контакт:

Pawel Roszkiewicz
Дентална клиника "PLUS"
Brzozowa 41
05-080 Laski, Poland

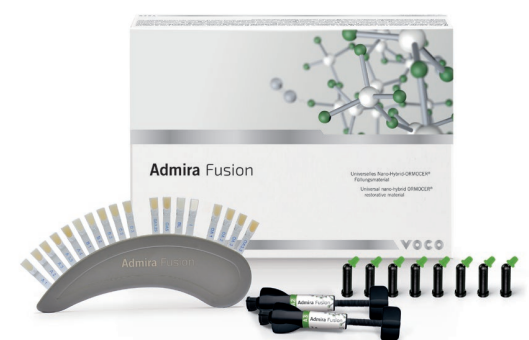ЕДИНСТВЕНИЯТ АРГУМЕНТ СРЕЩУ ADMIRA FUSION МОЖЕ ДА ДОЙДЕ ОТ ТЕБ.

Ново: чиста керамика за директни възстановявания.

Нищо друго освен впечатляващи предимства:

- 1) Не съдържа класически мономери, няма остатъчни мономери!
- 2) Несравнимо ниско ниво на полимеризационно свиване!
- 3) Универсална употреба и напълно позната работа!

Може би сега можете да ни кажете какъв аргумент може да говори против това - ако можете да намерите такъв.



МАСЛО ОТ ЧАЕНО ДЪРВО И АЛОЕ ВЕРА ЗА ДЕЗИНФЕКЦИЯ НА КАВИТЕТА ПРИ МИНИМАЛНО ИНВАЗИВНО ЛЕЧЕНИЕ

Сравнително проучване „ин vivo“

Д-р Gaurav Patri, Aliva Sahu; Индия

Зъбният кариес си остава основен проблем за оралното здраве, засягащ хора на всякаква възраст, най-често в развиващите се и неразвитите страни¹. Превенцията и контролът на кариеса налагат необходимостта от елиминиране на кариесогенните бактерии, които произвеждат киселини, отговорни за понижаването на рН и инициацията на процеса на деминерализация².

Съвременната дентална медицина избягва да прилага принципа „разширение с цел предотванване“ и практикува минимално отнемане на зъбни тъкани, предизвикване на минимален дискомфорт за пациента и максимално отстраняване на микроорганизмите от кариозния дефект. АРА – вид минимално инвазивно лечение, доби огромна популярност, тъй като се използват само ръчни инструменти за екскавация на мек, деминерализиран дентин, след

ГРУПИ	ИЗПОЛЗВАНИ ВЕЩЕСТВА
I	2% хлорхексидин,
II	1% масло от чаено дърво
III	гел от алое вера
IV	дестилирана вода (контрол)

което се поставя адхезивен реторативен материал, който създава условия за стационарна развитието на кариеса с минимално инвазивна намеса³. Въпреки това обаче трудният достъп и умората на оператора могат да доведат до непълна екскавация⁴⁻⁶ и това може да е причина за поява на вторичен кариес и опорочаване на лечението. Именно затова дезинфекцията на кавитета с антибактериални агенти играе ключова роля. Хлорхексидинът е един такъв агент, който е обект на непрекъснати проучвания и резултатите от тях сочат, че той редуцира резидуалните бактерии след екскавация на кариеса. Той е един от най-ефективните химиотерапевтични агенти срещу *S. mutans* и зъбния кариес.

Поради безразборното прилагане на антибактериални препарати все повече и повече патогени стават резистентни и представляват сериозна заплаха за успешното лечение на болестите^{7,8}. С увеличаването на резистентността на бактериите към различни синтетични антибактериални вещества се наблюдава все по-голям интерес към фитотерапевтиците. Фитотерапията се базира на медицинското приложение на растителни екстракти.

В този контекст много природни вещества, като екстракт от чесън, масло от канела, масло от мащерка, масло от чаено дърво, алое вера и т.н., притежават антибактериални свойства⁹⁻¹³.

В литературата съществуват осъден брой проучвания, които



изследват ефективността на тези антимикробни природни вещества в ролята на дезинфектанти на кавитета. И така, целта на нашето проучване беше да изследваме и сравним ефективността на билковите антибактериални вещества, МЧД и гел от алое вера като дезинфектанти на кавитета с 2% ХХД.

жа (Mother Herbs Private Limited, New Delhi), с 0.5% полиоксетулен сорбитан монолаурат – Tween 80, емулгиращо вещество (без антимикробно действие) и 1 мл дестилирана вода. След като бяха смесени добре, беше добавена повторно дестилирана вода, за да се получи разтвор от 100 мл. Тъй като МЧД е умерено разтворим във вода, беше добавен емулгиращ гел за повишаване на разтворимостта¹. Този препарат беше съхранен в стерилни спринцовки за лесно приложение.

МАТЕРИАЛИ И МЕТОДИ

Проучването ин vivo беше проведено в Катедрата по консервативно лечение и ендодонтия в Института за дентална наука Kalinga, град Бхубанешвар, щата Одиша, Индия, през август 2016 г. и декември 2016 г. В проучването участваха пациенти, подходящи за АРА, независимо от пол, възраст, раса и социално-икономически статус.

Критериите за участие включваха оклузална или оклузално-апроксимална лезия, подходяща за АРА, като например дълбоки дентинови лезии без засягане на пулпата, видимо на рентгенография, без болка, абсцес, подуване или съседни меко-тъканни лезии.

40 пациенти бяха разделени в 4 групи с по 10 пациенти във всяка. Групите са описани в таблица (фиг. 1).

ХЛОРХЕКСИДИНОВ ГЕЛ

В проучването беше използван наличен в търговската мрежа хлорхексидинов гел в спринцовка (Consepsis, Ultradent).

ПРИГОТВЯНЕ НА 1% МАСЛО ОТ ЧАЕНО ДЪРВО

За приготвянето на 1% МЧД се смесва 1 мл чисто МЧД, което се предлага в търговската мре-

ПРИГОТВЯНЕ НА ГЕЛ ОТ АЛОЕ ВЕРА

Листата на растението алое вера бяха измити с дестилирана вода, разрязани, а след това беше извлечен пресен гел в стерилен контейнер. Беше направена каша с помощта на хапан и чукче и след това съхранена в стерилни спринцовки за лесно приложение¹⁴.

ДЕСТИЛИРАНА ВОДА

Дестилираната вода беше поставена в спринцовки за лесно приложение и за поддържане на еднородността при тестване на веществата.

ПРИГОТВЯНЕ НА ДЕНТИНОВА ПРОБА

Беше взета базисна проба от центъра на кариозната лезия с помощта на стерилен екскаватор след изолация с кофердам, преди да се пристъпи към екскавация на кариеса за всяка проба.

След пълната екскавация на кариеса беше взета втора дентинова проба за микробиологично изследване от твърдия дентин с помощта на друг стерил-

Група	Процедура	Средна стойност	СО (стандартно отклонение)	F стойност	p стойност
2% ХХД*	преди екскавация	131.5	9.107	1031.67	<0.001
	след екскавация	69.2	5.959		
	след дезинфекция	3.1	1.197		
	общо	67.93	53.671		
1% МЧД*	преди екскавация	135.7	6.8	1197.11	<0.001
	след екскавация	69.4	6.72		
	след дезинфекция	13.1	1.729		
	общо	72.73	51.25		
гел от алое вера	преди екскавация	130.8	9.151	777.47	<0.001
	след екскавация	67.5	6.399		
	след дезинфекция	16.9	0.994		
	общо	71.73	47.802		
дестилирана вода	преди екскавация	130.9	6.136	336.37	<0.001
	след екскавация	69.9	7.81		
	след дезинфекция	66.8	8.626		
	общо	89.2	30.9		

Таблица/фиг. 2 Сравнение на средната стойност на общото бактериално число (ОБЧ) в контролната и останалите групи (ANOVA). *ХХД – хлорхексидин; МЧД – масло от чаено дърво

Група	Сравнение между групите		Средна разлика	СГ (стандартна грешка)	Намаление в %	95% ДИ (доверителен интервал)		p стойност
						Долна граница	Горна граница	
2% СНХ	преди екскавация	след екскавация	62.3	2.827	47.4	55.08	69.52	<0.001
	преди екскавация	след дезинфекция	128.4	2.827	97.6	121.18	135.62	<0.001
	след екскавация	след дезинфекция	66.1	2.827	95.5	58.88	73.32	<0.001
1% ТТО	преди екскавация	след екскавация	66.3	2.508	48.9	59.9	72.7	<0.001
	преди екскавация	след дезинфекция	122.6	2.508	90.3	116.2	129	<0.001
	след екскавация	след дезинфекция	56.3	2.508	81.1	49.9	62.7	<0.001
гел от алое вера	преди екскавация	след екскавация	63.3	2.894	48.4	55.91	70.69	<0.001
	преди екскавация	след дезинфекция	113.9	2.894	87.1	106.51	121.29	<0.001
	след екскавация	след дезинфекция	50.6	2.894	75.0	43.21	57.99	<0.001
дестилирана вода	преди екскавация	след екскавация	61	3.397	46.6	52.33	69.67	<0.001
	преди екскавация	след дезинфекция	64.1	3.397	49.0	55.43	72.77	<0.001
	след екскавация	след дезинфекция	3.1	3.397	4.4	-5.57	11.77	1.000

Таблица/фиг. 3 Сравнение по двойки на средното бактериално число в различните групи (постхок изследване на Bonferroni)

лен екскаватор. След това зъбите във всяка група бяха дезинфекцирани с тестваното вещество спрямо групата. Приблизително 1 мл от тествания дезинфектант беше аплициран в кавитата със спринцовка за една минута и след това кавитетът беше промит с дестилирана вода и подсушен с въздушна струя. След дезинфекция беше взета още една проба от дентин с екскаватор за микробиологичен анализ от същото място. След взимане на третата проба зъбът беше възстановен с глас-йонномерен цимент (GC Fuji II®).

И така, бяха взети три проби от дентин, поотделно от всеки кариозен зъб – базисна – преди екскавация на кариеса, след ръчна екскавация на кариеса и след дезинфекция на кавитата. Тези проби бяха подложени на микробиологично изследване за ОБЧ15, 16.

МИКРОБИОЛОГИЧНО ИЗСЛЕДВАНЕ

Събраните проби бяха веднага поставени в бульон от мозъчно-тъканна инфузия и инкубирани за една нощ за растеж на микроорганизмите в него. Пробите бяха хомогенизирани в епруветка за 3 минути и с помощта на микропипета бяха поставени равни части от 25 µl от този разтвор върху петри-та, съдържащи кръвен агар. Всяко петри беше инокулирано с проби, събрани в три фази от всеки зъб. След това културите бяха инкубирани при 37°C за 24 часа, след което беше отчетен визуално общият брой на живите бактериални колонии и бяха подложени на статистически анализ^{15, 17}.

СТАТИСТИЧЕСКИ АНАЛИЗ

Получените данни бяха анализирани с помощта на дисперсионен анализ (ANOVA) за определяне на значимостта. Беше използван постхок методът на Bonferroni за сравнение по двойки между средствата, когато изследването ANOVA е било значимо. Нивото на значимост е изчислено на $p \leq 0.05$. Проведен беше статистически анализ с помощта на софтуера SPSS 14.0 (Statistical Package for Scientific Studies Inc. Chicago, САЩ).

РЕЗУЛТАТИ

При първата изследвана група (2% ХХД) се установи средна стойност на ОБЧ 131.5±9.107, 69.2±5.959, 3.1±1.197 респективно преди и след екскавация и след дезинфекция. По подобен начин при втората изследвана група (1% МЧД) се наблюдава стойности от 135.7±6.8, 69.4±6.72, 13.1±1.729 и тези на третата група (алоо вера) съответно 130.8±9.151, 67.5±6.399, 16.9±0.994, както е показано на таблица/фиг. 2.

Резултатите от настоящото проучване показаха, че има статистически значимо намаление на ОБЧ при сравнение

между преди и след екскавация във всичките групи ($p < 0.05$) (освен контролната) с помощта на дисперсионен анализ (ANOVA).

Сравнението по двойки на живите бактериални колонии с постхок метода на Bonferroni беше направено за всяка изследвана група в различните фази, съответно преди и след екскавация и след дезинфекция, което показва статистически значима разлика в числото на бактериалните колонии между всяка фаза във всичките три изследвани групи ($p < 0.05$), таблица/фиг. 3.

Едно важно и клинично значимо откритие на настоящото

изследване е, че се наблюдаваше статистически значимо намаляване на бактериалното число след дезинфекция на кавитата във всичките три групи, сравнени с контролната група (дестилирана вода) ($p < 0.05$), както е показано на таблица/фиг. 4.

Сравнението по двойки на средното число на бактериалните колонии след дезинфекция установи максимално намаляване на ОБЧ с 2% ХХД, последван от 1% МЧД и алоо вера, при която разликата в резултатите беше статистически значима.

И при МЧД, и при алоо верата се наблюдаваше намаление

на бактериалното число след дезинфекция, но 1% МЧД се оказа по-добро от алоо верата, въпреки че разликата не беше статистически значима ($p < 0.05$), таблица/фиг. 5.

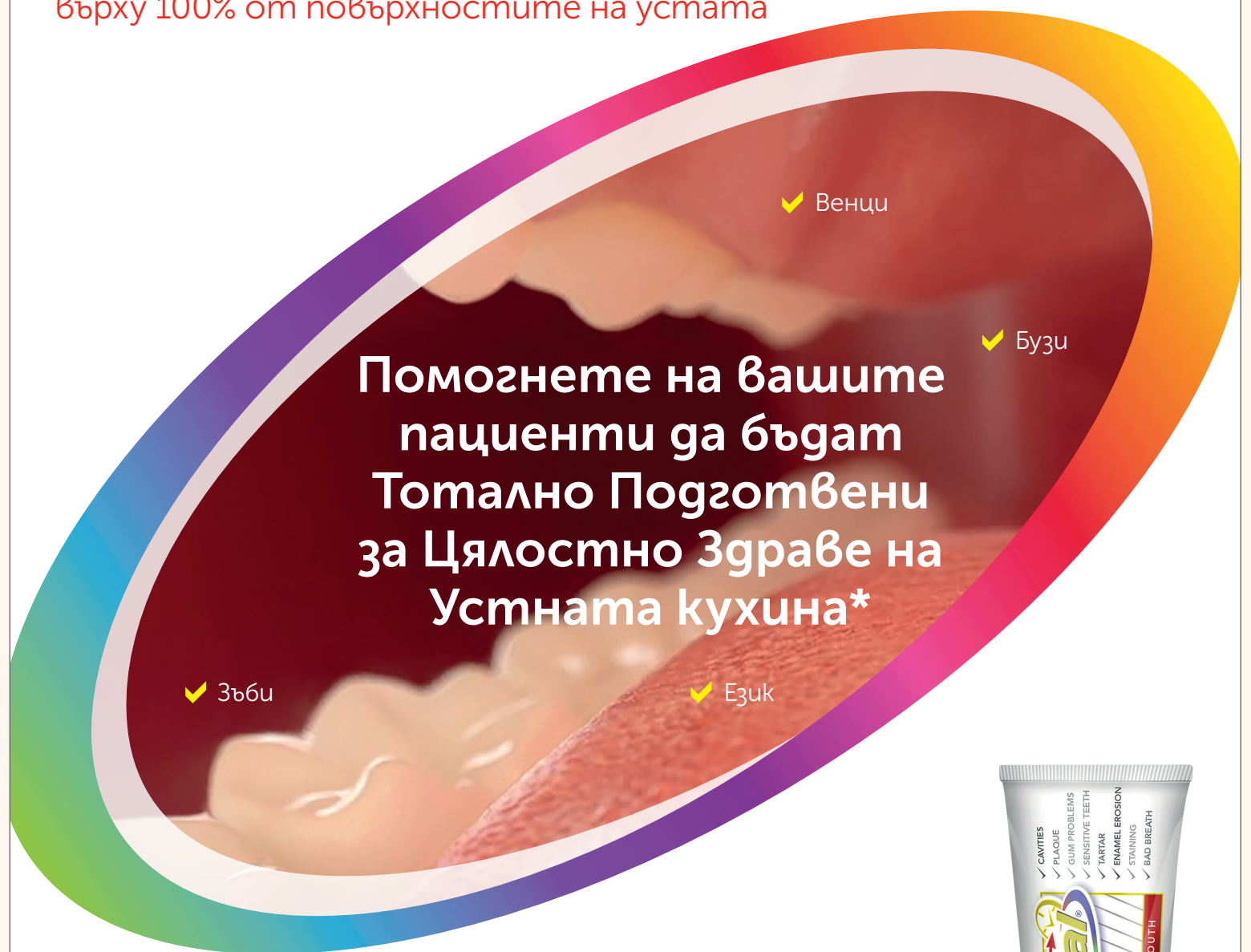ДИСКУСИЯ

Традиционният подход на лечение се изразява в ранна оперативна намеса за отстраняване на инфектираните тъкани и бактериите. Съвременната дентална медицина обаче се фокусира върху стационарирането на кариозния процес и възстановяването на зъба с минимално

отнемане на тъкани. Този принцип е в основата на минимално инвазивното лечение.

Един основен недостатък на оперативното лечение е появата на вторичен кариес^{18,19}, което е принуждавало нас, клиницистите, да прилагаме по-екстензивен подход на лечение в миналото. Минимално инвазивното лечение притежава същия недостатък. Нашето проучване, наред с други изследвания, също установи, че не е възможно напълно да се елиминират бактериите само чрез екскавация²⁰. Бяха използвани и тествани няколко антимикробни ве-

Повечето пациенти не осъзнават, че веднага след измиване на зъбите бактериите отново започват да се развиват върху 100% от повърхностите на устата



Обикновените пасты за зъби[#] предоставят флуоридна защита само на твърдите тъкани

Colgate Total® покрива твърдите и меките тъкани за цялостно здраве на устната кухня*,¹⁻⁶:

- $\geq 50\%$ редуциране* на бактериалния товар при **всички пациенти** и върху **всички повърхности на устата** (зъбите, езика, бузите и венците)⁶
- 12-часова антибактериална защита дори след консумация на храна и напитки¹⁻⁵

За повече информация посетете www.colgateprofessional.co.uk

* В допълнение към флуорида за защита от кариес Colgate Total® предоставя 12-часова антибактериална защита на зъбите, езика, бузите и венците.
Дефинирана като паста за зъби без антибактериална защита.

1. Amorchat C, Kraivaphan P, Triratana T, Mahidol Dent J. 2004;24:103-111. | 2. Kraivaphan P, Armonchat C, Triratana T. J Clin Dent. 2013;24:20-24. | 3. Xu T, Deshmukh M, Barnes VM, et al. Compend Contin Educ Dent. 2004;25(Suppl1):46-53. | 4. Fine DH, Sreenivasan PK, McKiernan M, et al. J Clin Periodontol. 2012;39:1056-1064. | 5. Du-Thumm et al. J Dent Res. 2013;92 (Spec Iss A):3402. | 6. Данни от г-сие, Colgate-Palmolive Technology Center, 2017. Анализ от източник 4: анализ на антимикробния ефект на 3 пасты за зъби върху зъбите, езика, бузите и венците. $\geq 50\%$ редуциране на бактериите, показано върху 100% от повърхностите на устата.

Colgate®