



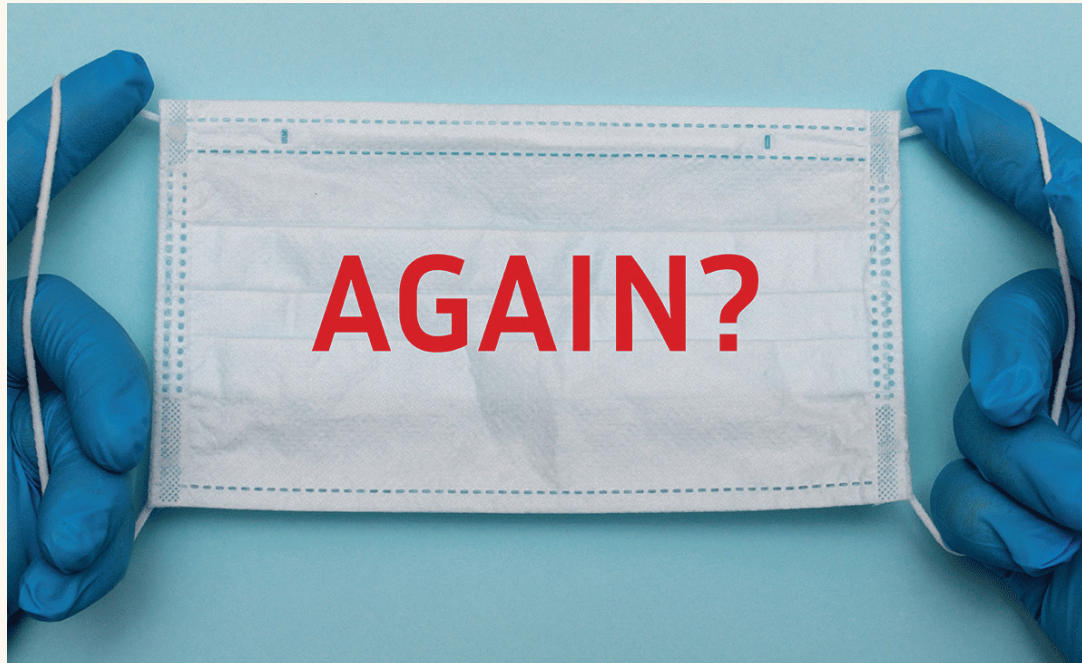„КОГАТО ГОВОРИМ ЗА БЪДЕЩЕТО, ИМА ТРИ ВИДА ХОРА. ТЕЗИ, КОИТО ГО ОСТАВЯТ ДА СЕ СЛУЧИ.
ТЕЗИ, КОИТО ПРАВЯТ ТАКА, ЧЕ ДА СЕ СЛУЧИ. И ТЕЗИ, КОИТО СЕ ПИТАТ КАКВО СЕ СЛУЧИ.“

ДЖОН РИЧАРДСЪН



СВЕТЪТ ПРЕЗ 2021

Прогнози, анализи, коментари на хора от денталния свят



Скорошно проучване изказва предположението, че хора, които са прекарвали COVID-19, развиват само краткосрочен имунитет срещу SARS-CoV-2.
(Снимка: Tatiana Buzmakova/Shutterstock)

SARS-COV-2 ИНФЕКЦИЯ, РЕИНФЕКТИРАНЕ И ИМУНИТЕТ: КАКВО КАЗВАТ УЧЕНИТЕ

Iveta Ramonaite, Dental Tribune International

Харлоу, Великобритания: Сега, след като на много от въпросите, свързани с COVID-19, със симптомите, рисковете и времето за възстановяване, е даден отговор, учените са изправени пред нова дилема: реинфектиране със SARS-CoV-2 и имунитет. Доказано е, че реинфектирането е възможно, макар и не често срещано, а в скорошно изследване учени анализират дали пациенти, прекарвали COVID-19, са защитени от бъдещо заразяване. Резултатите показват, че преболеждането може да създаде естествен имунитет, който трае около половин година.

В най-мащабното към момента проучване по въпроса за реинфектиране със SARS-CoV-2 учени от Великобритания са изследвали 6614 здравни работници. На тях им е правена полимеразно верижна реакция за детекция на SARS-CoV-2 и тестване за антитела на всеки две до четири седмици, освен това са попълвали въпросник с техните симптоми и контакт със заразени на всеки две седмици. Учените са установили, че при около 83% от участниците, които са преболеждали COVID-19, рискът от повторно заразяване е бил нисък, а имунитетът им е бил напрегат поне пет месеца след първичното инфектиране. Въпреки това учените не са изключили възможността преболеждалите да носят и да предават вируса.

„Това проучване към момента ни дава най-ясна представа за естеството на

имунитета срещу COVID-19, но е изключително важно хората да не разтълкуват погрешно тези ранни открития“, казва един от водещите автори д-р Susan Hopkins, главен здравен съветник към Public Health England. „Сега знаем, че повечето от преболеждалите, които са развили антитела, са защитени от реинфектиране, но знанията ни не са окончателни и със сигурност не знаем колко продължителен е имунитетът. Важно е да подчертаем, че преболеждалите също могат да предават вируса“, допълва тя.

„**Изглежда, реинфектирането обикновено, но невинаги, протича с по-леки симптоми, вероятно поради имунния отговор от първото инфектиране.**“

Д-р Jonathan P. Stoye,
Francis Crick Institute

Коментирайки изследването, д-р Jonathan P. Stoye, вирусолог към Francis Crick Institute, Лондон, сподели пред Dental Tribune International (DTI): „Благодарение на SIREN (SARS-CoV-2 Immunity and Reinfection Evaluation) – изследването върху здравни работници от Вели-

кобритания, знаем, че преболеждането води до определена степен на защита, но в някои случаи може да настъпи реинфектиране. Изглежда, повторното заразяване обикновено, но невинаги, протича с по-леки симптоми, вероятно в резултат на имунния отговор след първичната инфекция.“

ВАКСИНАЦИЯ СРЕЩУ ЕСТЕСТВЕН ИМУНИТЕТ

Докато здравните работници, включително зъболекарите, търпеливо изчакват да бъдат ваксинирани, така че да намалят натиска върху здравните системи, възниква важен въпрос: имунитетът, породен след ваксинация, по-добър ли е от естествения имунитет? И ако е така, колко дълго трае имунитетът след ваксинация? Тъй като към момента разполагаме с ограничени данни относно реинфектирането, учените не могат все още да дадат категорични отговори.

Обсъждайки ефективността на естествения имунитет в сравнение с придобития след ваксиниране, д-р Akiko Iwasaki, Waldemar Von Zedtwitz, професор в Катедрата по молекулярна, клетъчна и биология на развитието към Университета Йейл, САЩ, коментира пред DTI: „Естественият имунитет, изглежда, осигурява доста добра защита срещу реинфектиране. При все това mRNA ваксините имат по-добра ефикасност (~95%) срещу SARS-CoV-2. Не знаем колко продължителен е имунитетът след пребо-

леждане или след ваксинация, но ваксинацията стимулира имунитета да поддържа високи нива на защита.“

Stoye също се надява, че ваксините ще осигурят дълготраен имунитет: „Знаем, че имунният отговор при инфектиране може да варира в известни граници. Можем само да се надяваме, че ваксините ще създадат по-консисентен и по-ефикасен имунитет“, допълва той.

Първият човек, който се е реинфектирал със SARS-CoV-2, се счита, че е 33-годишен мъж от Хонконг. Според CNN повторното му заразяване е било потвърдено на 15 август, при завръщането му след пътуване до Испания. Той се е заразил 4,5 месеца след първичното му инфектиране, което подсказва, че имунитетът му е бил по-скоро краткосрочен. От тогава учените са регистрирали 31 потвърдени случая на реинфектиране със SARS-CoV-2 в световен мащаб, два от които са завършили фатално, според статията, публикувана в The BMJ.

Кохортното проучване, озаглавено „Здравните работници с антитела срещу SARS-CoV-2 показват ли по-ниски нива на заразяване в сравнение с тези без антитела? Обширно мултицентрично проспективно кохортно проучване (SIREN проучване), Англия: От юни до ноември 2020“, е публикувано онлайн на 15 януари 2021 г. в medRxiv (Do antibody positive healthcare workers have lower rates than antibody negative healthcare workers? Large multi-centre prospective cohort study (the SIREN study), England: June to November 2020). DT

DENTAL TRIBUNE

INTERNATIONAL/HEADQUARTERS ОФИС БЪЛГАРИЯ

Publisher and Chief Executive Officer
Torsten R. Oermus

Chief Content Officer
Claudia Duschek

Dental Tribune International GmbH
Holbeinstr. 29, 04229 Leipzig, Germany
Tel: +49 341 48 474 302 | Fax: +49 341 48 474 173
General requests: info@dental-tribune.com
Sales requests: mediasales@dental-tribune.com
www.dental-tribune.com

Издава Dental Tribune България ЕООД
София 1504, ул. „Шинка“ 6, betahaus София
office@dental-tribune.net
www.tribunemedia.bg
www.dental-tribune.com

Действителен собственик:
Уляна Винчева
Предоставяната информация
е съгласно чл. 7а, ал. 3 от ЗЗДПАГ.

Главен редактор

Уляна Винчева

Отговорен редактор

д-р Павлина Колева

Дизайн и препечат

Ралица Димитрова

Пребог

д-р Павлина Колева

Коректор

Гая Христова

Маркетинг и реклама

Николина Илиева

тел.: 0897 958 321

Печат „Снектер“ АД

Автори в броя:

Д-р Mario Perotti, Maurizio Melano, Италия
Marco Marzolla, Италия
Giuseppe Romeo, Италия/САЩ
Проф. Paula Andrea Vila Machado, д-р Felipe Restrepo, д-р Kenneth S. Serota, Колумбия/Канада
Д-р Erik Asplund Salvesen, д-р Ida Koll-Frafjord, Норвегия
Dr. Jean Noel Vergnes, Агнешка Mieczanek, Никола Шарков, Мария Glavelli, José Frias Bulhosa,

Mohammed Bennani & Sylvain Levet, Франция, Полша, България, Гърция и Португалия
Д-р Галин Габрилов
Д-р Александър Милушев
Д-р Владимир Ашкюб
Д-р Мирена Дойчинова
Д-р Траян Добрев
Зт. Стефан Петров
Венелина Негенева
Надежда Бозаюба
Виктор Манов
Даяна Димитрова
Катерина Габринова
Томас Гаскуски

Авторските права за редакционните материали, преведени и публикувани в това издание, са собственост на Dental Tribune International GmbH. Материалите са публикувани с позволение на Dental Tribune International GmbH. Dental Tribune е търговска марка на Dental Tribune International GmbH. Всички права са запазени. © 2021 Dental Tribune International GmbH.

Възпроизвеждането на целите материали или на части от тях по какъвто и да било начин на всеки език без предварителното писмено позволение на Dental Tribune International GmbH, е изрично забранено. Dental Tribune International GmbH поема всички усилия да докладва с точност личната информация и новости относно продукти на производители, но не носи отговорност за верността на информацията относно продуктите, както и за допуснати печатни грешки. Издателят също така не носи отговорност относно наименования на продукти, информация и изказвания на рекламодатели. Мненията, които представят авторите, принадлежат изцяло на тях и е възможно да не отразяват тези на Dental Tribune International GmbH.

Българското издание на Dental Tribune е част от групата Dental Tribune International – международно издание на 20 езика, разпространявано в над 55 държави. Съдържанието, преведено и публикувано в този брой от Dental Tribune International GmbH, всички права запазени. Публикувано с разрешението на Dental Tribune International GmbH, Holbeinstr. 29, 04229, Leipzig, Germany. Възпроизвеждането по какъвто и да било начин и на какъвто и да е език, изцяло или частично, без изрично писмено разрешение на Dental Tribune International GmbH и Dental Tribune България ЕООД е абсолютно забранено. Dental Tribune е запазена марка на Dental Tribune International GmbH. Редакцията не носи отговорност за съдържанието на публикуваните реклами в броя.

EDITORIAL

Ето че 2020-а е вече загърба ни с всичките си абсурди и изпитания, а през 2021-ва ни очакват по-добри дни.

Ще се радваме отново на безброй малки неща в живота, които сякаш сме престанали да оценяваме, едностранни са 11-те участници в настоящия брой, чието мнение по темата: „Какъв ще е светът през 2021“, публикуваме.

Доминантна черта от нашата народопсихология е да се оплакваме от какво ли не. Ситуацията, в която се намираме, има шанс да ни помогне в заличаването на този наш навик.

Затова и в броя представяме гледните точки на родни дентални професионалисти, които са пример не просто за това как човек може да постига целите си в трудни времена, а и още – как са използвали кризата, за да напреднат професионално. Такъв е случаят с г-р Галин Гаврилов, който твърди, че COVID годината му е донесла нови пациенти за ортодонтия, което той си обяснява с носенето на маски, скриващи устата, така че брекетите да не се виждат.

Умен ход, с който излиза от кризата, е и този на г-р Мирена Дойчинова, която споделя в броя за това как със своя брат и съдружник – г-р Траян Добрев, са променили цялостния подход към пациентите, започнали са да извършват няколко манипулации наведнъж, като за целта пациентите остават по няколко часа на стола. Така им спестяват отсъствието от работа, пътуването и в същото време успяват да извършат много по-голям обем от работа за едно посещение и така много по-бързо да завършат клиничните случаи. В резултат за тях 2020 година не е била по-лоша от 2019-а.

И така, факт е, че чащата ни е наполовина пълна. От нас зависи дали ще я видим наполовина пълна, или наполовина празна.

Нашата е пълна!

Няма да крием: обмисляхме да спрем издването на Dental Tribune. Чудихме се дали на вас – денталните лекари, ви е изобщо до спусане, както и дали ще можем да финансираме чрез абонаментната кампания наличието на изданието през 2021 г.

Вие обаче доказателствено с реални действия, че искате да продължим да съществуваме.

А ние в отговор обещаваме, че ще продължим да ви предлагаме смисъл, спокойствие и нормалност с думите и делата си!

Точно в периоди на неизвестност като този човек трябва най-силно да отстоява себе си и това, в което вярва.

А ние заедно вярваме в Dental Tribune.

Затова през 2021 г. изданието ни ще излезе в печатен и дигитален формат 5 пъти в месеците: февруари, април, юни, октомври, декември.

Приятно четене! **DT**



Уляна Винчева
Главен редактор

smile of the year

INTERNATIONAL DENTAL AWARDS

Vol. 14

BE A WINNER!

Registration is open from
March 1, 2021

Submission deadline:
May 1, 23:45 h

Official ceremony:
more details to be announced.

WITH THE SUPPORT OF:



POWERED BY:

DENTAL TRIBUNE

ДИГИТАЛЕН ПРОЦЕС НА ПЛАНИРАНЕ НА НОВИЯ ДИЗАЙН НА ОКЛУЗИЯТА ПРИ КОМПЛЕКСЕН КЛИНИЧЕН СЛУЧАЙ

Д-р Mario Perotti, Maurizio Melano, Marco Marzolla, Италия

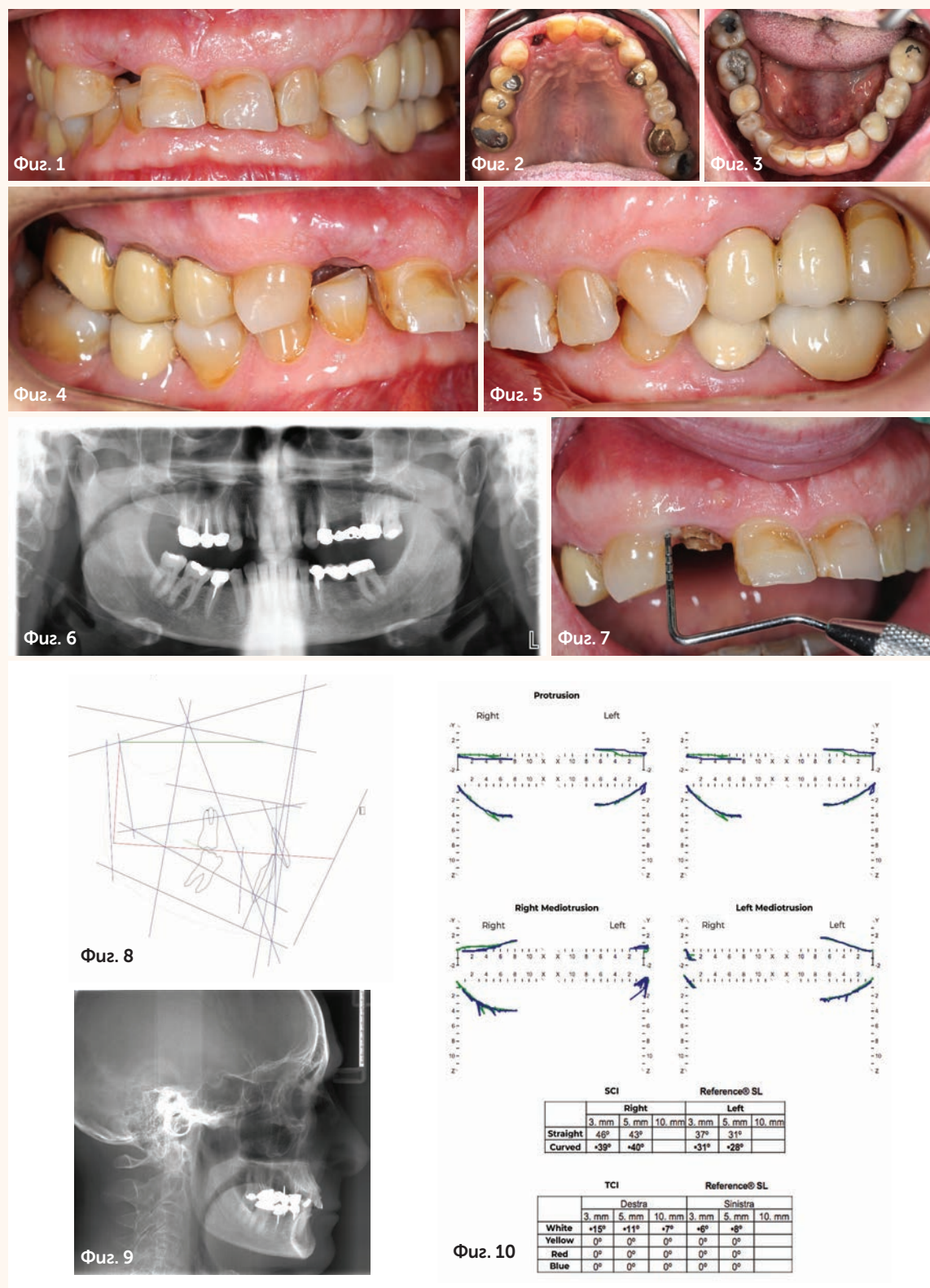
ВЪВЕДЕНИЕ

Средната продължителност на живот на населението на Земята нараства, с което се увеличава и броят на пациентите с малоклузии и парафункции, водещи до изтриване и фрактури, неадекватни предишни лечения и загуба на зъби.

Всеки, който се е занимавал с цефалометрия, знае, че морфологията на черепа и типът оклузия не могат да бъдат оценени на база средните стойности за популацията; точно обратното, те демонстрират големи индивидуални особености. Дизайнът на новата оклузия може да се основава на принципите на различни школи: някои предпочитат каниново-доминирана оклузия, други – оклузия с групово функциониране, трети – двустранно балансирана оклузия. Гнатологичната школа на проф. R. Slavicek е създавала концепцията за каниново-доминирана, последователна оклузална функция (canine-dominant occlusal sequential function).

Която и оклузална схема да избере клиникът, негово задължение е да осигури на зъботехника цялата необходима информация за възстановяване на новата оклузия. Това включва данни за наклона на оклузалната равнина, вертикалния размер на оклузията, както и стойностите на предните и задните детерминанти на оклузията, каквито са сагиталният кондиларен наклон, ъгълът на Бенет и на инцизивното водене.

Целта на настоящата статия е да покаже употребата на дигитални средства по време на диагностичната, протерапевтичната и терапевтичната фаза на създаване на каниново-водена, последователна оклузална функция при комплексен клиничен случай със загуба на височина на захватката, липсващи зъби и множество чувствения по наличните протетични конструкции. Внимателното планиране на оклузалната функция, съобразена с анатомията на пациента, доведе до възстановяване на невромускулното здраве, както и качествена и дълготрайна



интеграция на новите протетични конструкции.

Правилното програмиране и въвеждането на моделите на каниново-водената, последователна оклузална функция изискват изключителни познания относно дизайна и техническото изпълнение. С настоящата статия искаме да демонстрираме нашия подход при дигитално планиране, прилагане на CAD оклузално програмиране и изграждане на протетични конструк-

ции чрез CAM, като целта е да опростим работния процес при третиране на сложни случаи. Този подход дава възможност за по-индивидуален оклузален дизайн за всички бъдещи пациенти с проблемно съзъбие.

КЛИНИЧЕН СЛУЧАЙ

66-годишен мъж с неинсулинозависим диабет и исхемична болест на сърцето постъпи в клиниката за лечение на пародонтален абсцес, свързан с резидуалния корен на зъб 12 и множествено стъпване на наличните протетични конструкции (фиг. 1–6). По време на посещението бяха установени тежка малоклузия, загуба на височина на захватката, изтрити и стъпени протетични конструкции и естествени зъби, клиновидни дефекти. Пациентът имаше и умерена болка при палпация на мускулите, най-вече на медиалния и латералния птеригоиден

мускул, намалено отваряне на устата и слаб шум от темпоромандибуларните стави.

Инфекцията около корена на зъб 12 и дълбочината на сондиране от 9 мм веднага ни насочиха към диагнозата вертикална фрактура (фиг. 7). След като фрактурираният зъб 12 бе екстрахиран, пациентът изяви желание за извършване на тотална рехабилитация с фиксирани конструкции, по възможност с минимален брой ендодонтски и хирургични интервенции. Съгласихме се на направата на тотална протетична рехабилитация, която изискваше анализ на гнатологичния случай, преминаване през междинна фаза с PMMA временни конструкции с повдигане на вертикалния размер на оклузията и стабилизиране на съотношенията между челюстите, така че в крайна сметка да се постигне трайно подобряване на компрометирания вид на съзъбието.

Беше направен цефалометричен анализ (фиг. 8) въз основа на телерентгенография (фиг. 9), а аксиография на крайните движения (CADIAx contrast, GAMMA Dental; фиг. 10) беше заснета, за да се настрои артикулятор със средни стойности (Artex TR, Amann Girrbach), използвайки също така лицева гъза и гипсови модели. За първите временни конструкции цифтът на инцизивното водене бе повдигнат с произволно определените 5 мм, което доведе до подобряване на овърджета и дълбоката захватка; тази конструкция бе направена за целите на протерапевтичната фаза за постигане на моментално естетично подобрене.

След приключване на каузалната пародонтална и ресторативна терапия беше направено интраорално сканиране на зъбите гъзи (TRIOS 3 Rod, 3Share; фиг. 11–14) и междучелюстните съотношения, като между долните и горните зъби беше поставено парче восък, служещо за референция (фиг. 15). Сканираните изображения бяха принтирани (Visijet RWT white, 3D Systems) с помощта на 3D принтер (ProJet MJP 2500 Plus, 3D Systems; фиг. 16–18). Направените модели бяха прикрепени към блок-

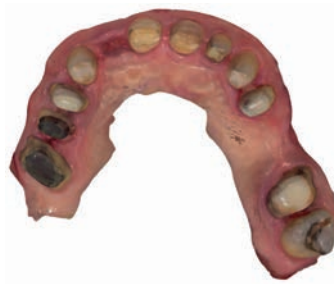чета за включване в артикулатор (фиг. 19 и 20) и използвайки референтното парче восък и лицева гъба, бяха монтирани в изцяло нагласяем артикулатор (Reference SL, GAMMA Dental).

Данните от направената аксиография бяха зададени в софтуера (GAMMA Dental Software), което спомогна за регулиране на кондилното и инцизивното водене и за напасване на сагиталния кондиларен наклон и ъгъла на Бенет (фиг. 21). Полученото протетично пространство се оказа недостатъчно за възстановяване на виталните предни зъби, чиято анатомия не бива повече да бъде модифицирана. Затова бе взето решение да се използват два червени протрузивни стопа (+2 мм) за репозициониране на долната челюст на избраната терапевтична позиция (фиг. 22 и 23). Това ще подобри съотношението между челюстите, ще спечели протетично място в областта на премоларите и моларите и ще запази необходимото място за възстановяване на правилната анатомия на виталните горни фронтални зъби. След което на пациента беше представен актуализираният лечебен план: бе разяснен смисълът от определяне на терапевтичната референтна позиция и извършване на рехабилитацията въз основа на нея.

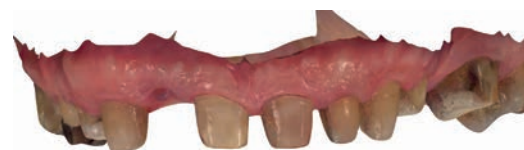В новоопределената терапевтична референтна позиция конусчетата в отношение на централна оклузия бяха оформени върху зъбите на долната челюст. Моделите в новата терапевтична референтна позиция бяха сканирани с десктоп скенер (Xanos Evo Scan COMPACT, DENTAG; фиг. 24), след което моделите бяха импортирани в CAD модула в правилна пространствена позиция (Virtual Articulator module, exocad Dental-CAD, exocad; фиг. 25). Понеже в този CAD софтуер няма наличен виртуален аналог на Reference SL артикулатора, използвахме виртуален SAM артикулатор (SAM Präzisionstechnik), понеже и двата артикулатора използват еднакви аксиорбитални референтни равнини и геометрията може да бъде прехвърлена на Reference SL. За виртуалното програмиране на функционалните параметри на артикулатора данните от електронната аксиография бяха въведени в SAM посредством софтуера GAMMA Dental (фиг. 26 и 27). След това преминахме към CAD моделиране на wax-up-a, базирайки се на оклузалната равнина, определена от сканираните конусчета (фиг. 28). Виртуалният артикулатор ни позволи да направим проверка на оклузалните взаимоотношения и да регистрираме движенията на туберкулите при динамична оклузия, което даде възможност да оформим желаната морфология (фиг. 29–33).

Моделът бе фрезован от восък (CAD/CAM бял восък, YETI Dentalprodukte) с петаксвалентен фрезанпарат (CAM 5-S1, vhf samfigure) и индивидуално снемемите восъчни зъби бяха поставени върху модела, напра-

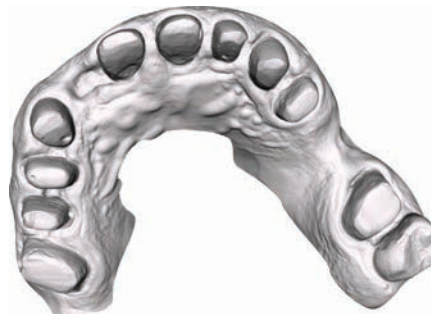вен посредством 3D принтиране. Фрезованите восъчни зъби бяха монтирани на модела, след което вече програмираният Reference SL артикулатор беше изпратен на компетентен зъботехник, който правилно да оформи функционалните повърхности съгласно принципите за дизайн на последователна функционална оклузия на проф. Slavicek; бяха използвани различни на цвят восъци, за да се обозначат централните отношения, медиотрузивните и протрузивните движения и ретрузивната защита (фиг. 34 и 35). Снемемите зъби позволиха да се моделира медиотрузивната последователност съобразно да-



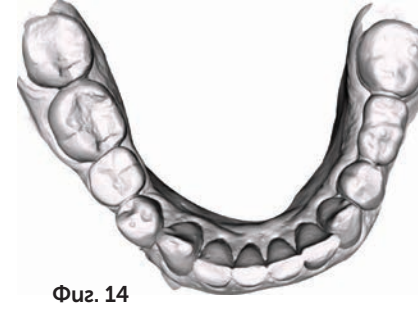
Фиг. 11



Фиг. 12




Фиг. 13



Фиг. 14

Чувствителни зъби? Незабавното* и дълготрайно облекчение започва с Вашата препоръка

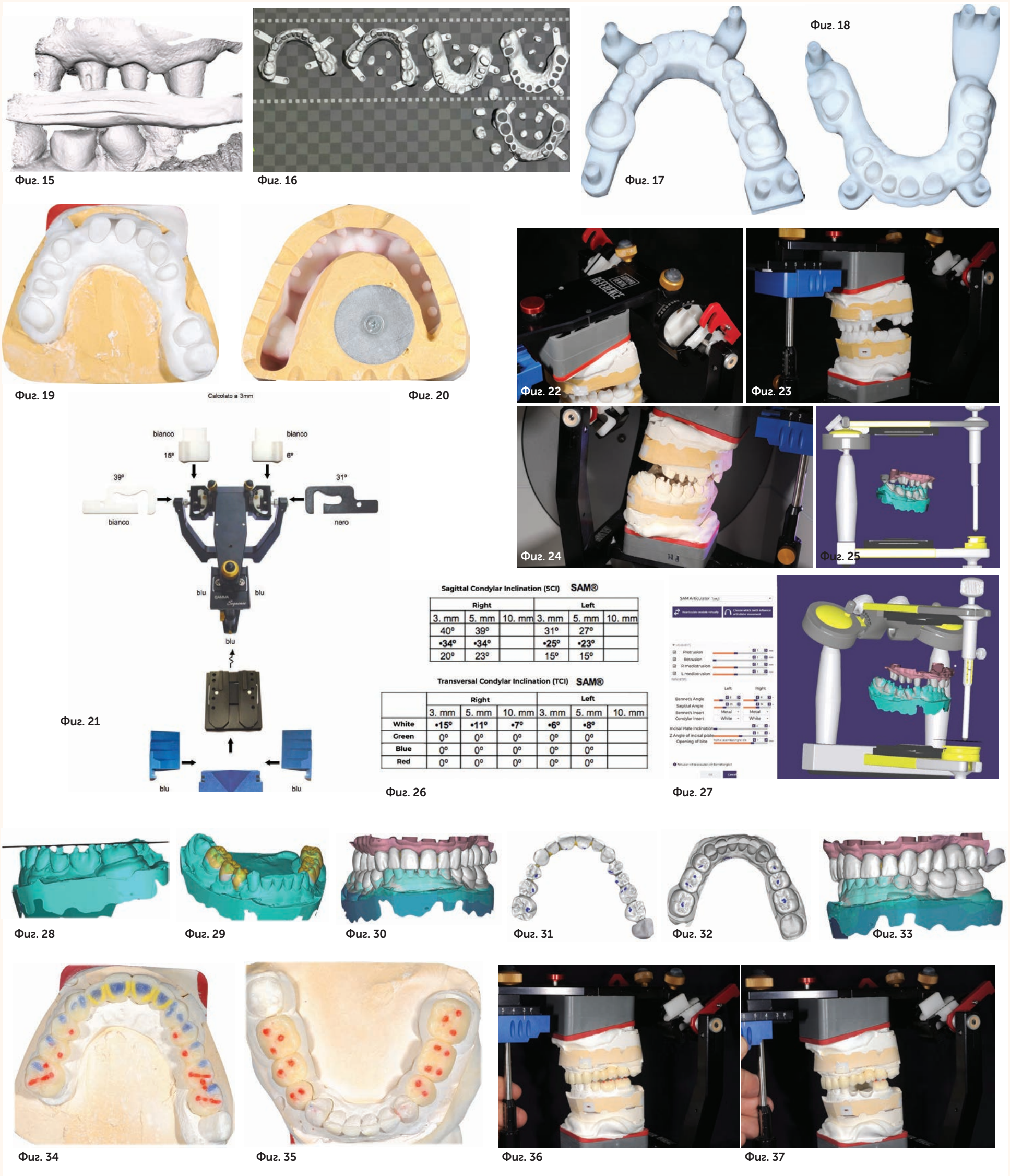


elmex® SENSITIVE PROFESSIONAL™ със своята уникална технология PRO-ARGIN®

- Осигурява трайно затваряне на дентиновите тубули:
91 % затваряне за разлика от 67 %, които предлагат останалите пасты с калаен флуорид / натриев флуорид^{1, #}
- Блокира пътя на болката веднага*:
Намаляване на чувствителността с 60.5 % след първото използване^{2, **}
- Осигурява дълготрайно намаляване на болката:
Намаляване на чувствителността с 80.5 % след 8 седмици^{3, **}

elmex
SENSITIVE PROFESSIONAL™

* За незабавен резултат, нанесете с пръста директно върху чувствителния зъб и нежно масажирате в продължение на 1 минута
** В сравнение с началното състояние
Проучване in-vitro, след 5 нанасяния в сравнение с калаен флуорид / натриев флуорид (p < 0.05)
Източници: 1. Hines D, et al. Accepted poster, July 2018 IADR, Colgate-Palmolive Company 2018. 2. Nathoo S, et al. J Clin Dent. 2009;20(Spec Iss):12-130. 3. Docimo R, et al. J Clin Dent. 2009;20(Spec Iss):17-22.



ните от аксиографията (супино; фиг. 36 и 37).

Последователният wax-up беше сканиран с десктоп сканер (inEos X5, Dentsply Sirona) и виртуално пресъздаден. На CAD софтуера бяха проверени дебелината на виртуалния моделаж, неговите връзки, морфологията и адаптацията върху зъбите. След което беше фрезувана (CAM 5-S1) втората временна конструкция от PMMA с керамични микрофилтри (breCAM.multiCOM, bredent). Временната конструкция беше ребазирана, след което беше загладена и полирана.

Инцизалната повърхност на зъби 33, 42 и 43 беше преформирана с добавяне на директен композит, така че да се постигне желаната морфология съобразно функционалния дизайн.

Клиничното изпробване на конструкцията в устата потвърди добрата ѝ интеграция от гледна точка на естетиката, оклузията, артикулацията, невромускулния баланс и гъркателната функция, като всичко отговаряше на предварителния план (фиг. 38–42). Пациентът остана с втората временна конструкция за осем сед-

мици, като за това време съобщава, че е доволен от комфорта и естетиката на протетичното възстановяване. Това беше потвърдено и от втората електронна аксиография, която демонстрира добър невромускулен отговор спрямо новия оклузален дизайн и променената позиция на долната челюст съгласно определената терапевтична референтна позиция (фиг. 43–46).

Най-накрая взехме отпечатъци за направата на окончателните циркониеви конструкции. Гипсовите модели бяха сканира-

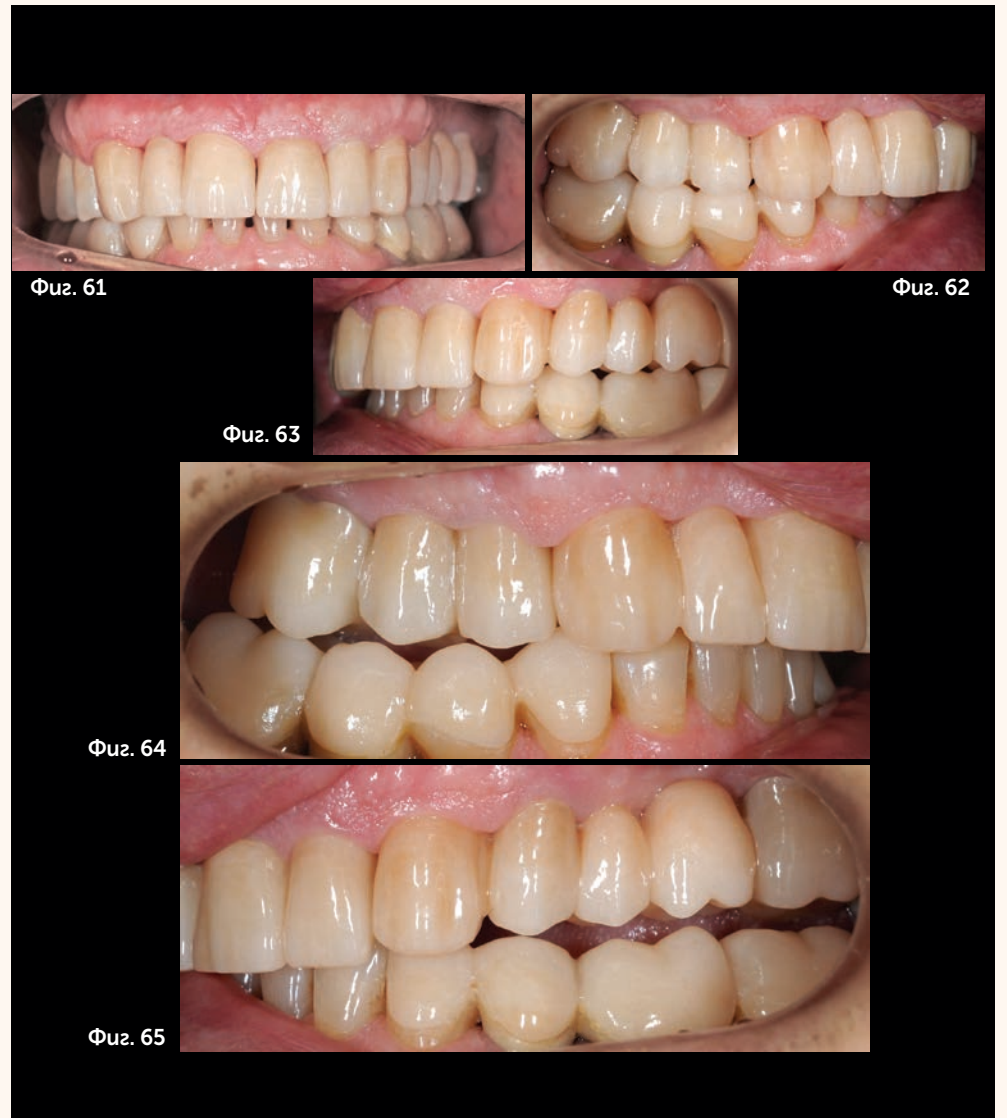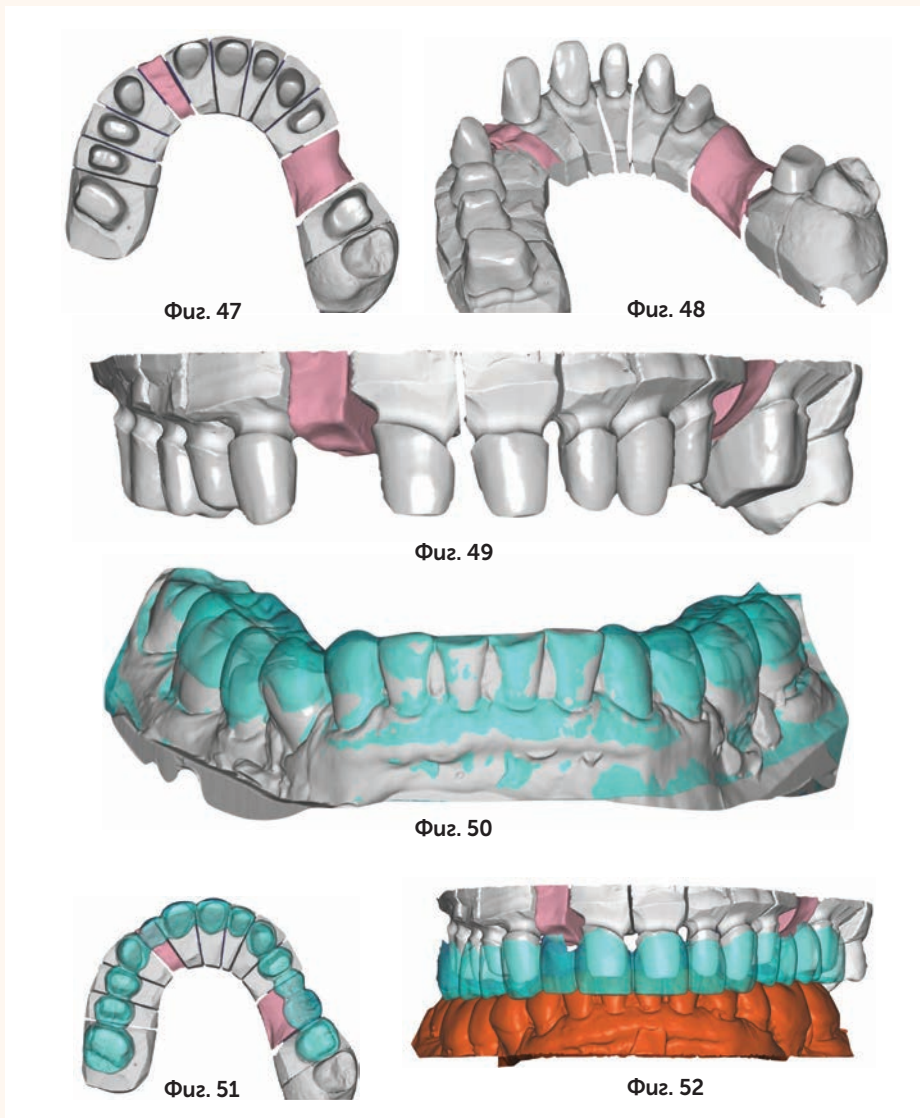
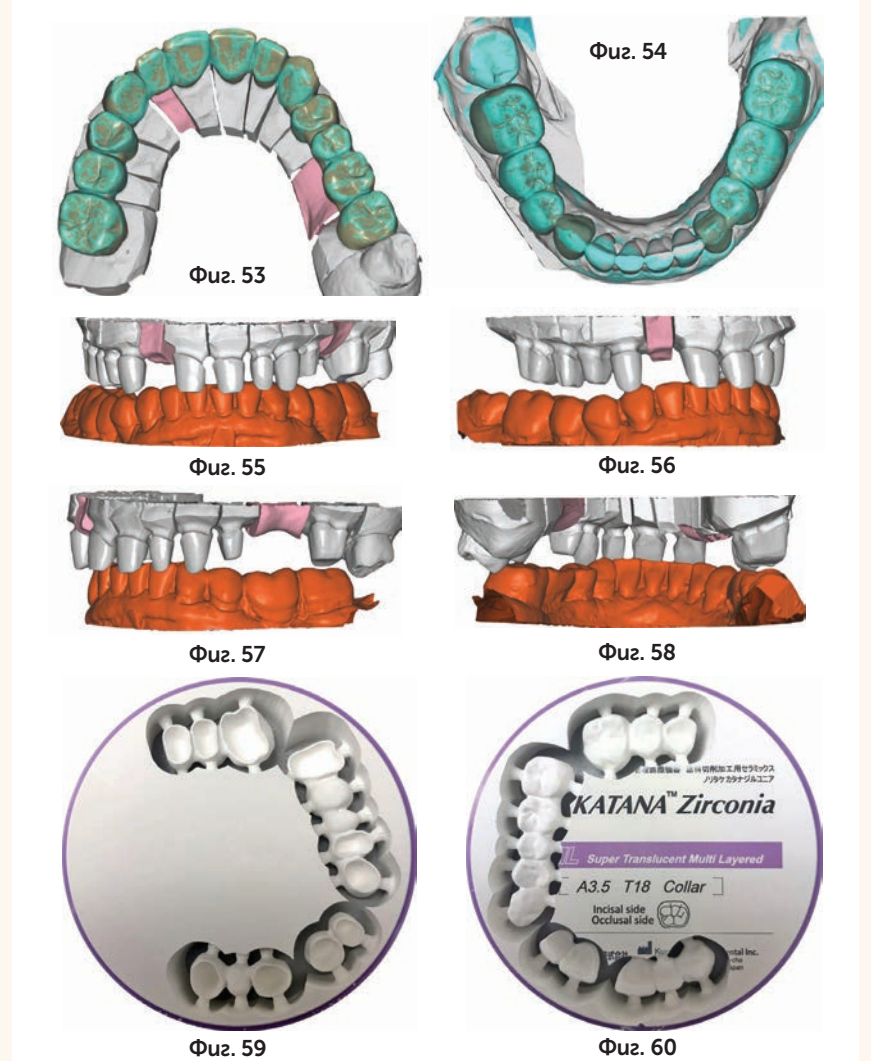
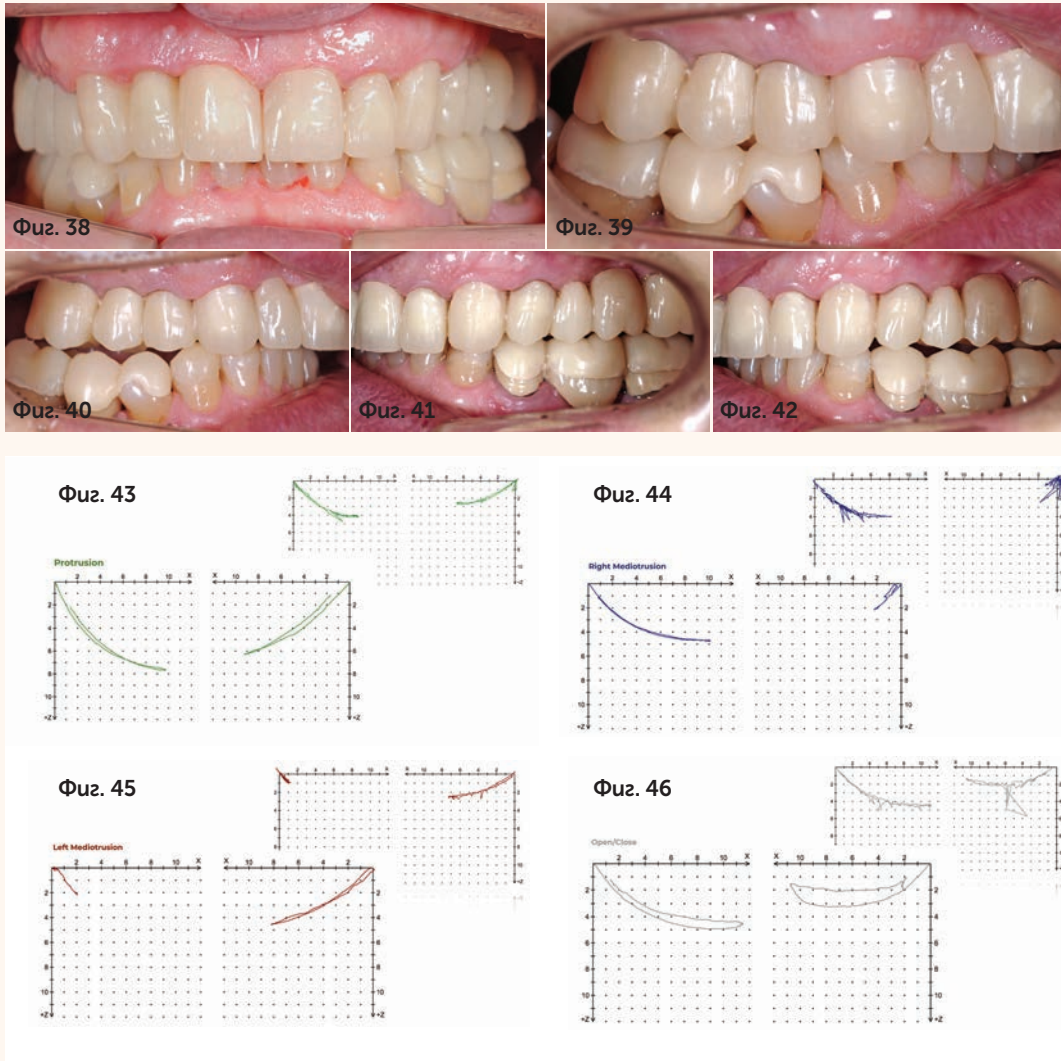
ни с inEos X5 и информацията беше изпратена към DentalCAD (фиг. 47–49), като бяха сканирани също така и временните конструкции, поставени на моделите (фиг. 50–52). CAD софтуерът дава възможност да насложим скановите на временните конструкции и на вече изцяло програмираната последователна оклузална функция и това ни позволи да определим морфологията на окончателните възстановявания (фиг. 53–54) съобразно планираните съотношения между челюстите (фиг. 55–58).

Окончателните циркониеви

конструкции (KATANA Zirconia UTML, Kuraray Noritake Dental) бяха фрезувани (CAM 5-S1; фиг. 59 и 60), а зъботехникът извърши послойното нанасяне и полиране. На финала те бяха циментирани съобразно адхезивния протокол (PANAVIA V5, Kuraray Noritake Dental; фиг. 61–65).

ДИСКУСИЯ И ЗАКЛЮЧЕНИЕ

Диагностичният и технически работен процес за дизайн на каниново-доминирана последователна оклузална функция,



описана от проф. R. Slavicek, подпомогнат от наличните дигитални инструменти, се доказва като удобен метод както за пациента, така и за клиника, като същевременно редуцира времетраенето и сложността на лечението.

Времето, отделено за функционална диагностика и дизайн на оклузията, действително е намалено въпреки липсата на специално предназначени за целта CAD инструменти, което налага повторението на някои процедури на CAD модела. Дизайнът на моделната конструкция позво-

лява проектът да бъде фрезван от различни материали за по-кратко време и при намалени разходи в сравнение с традиционния начин за направа. Нужни са още изследвания и опит, за да се оформи идеалната процедура, също така трябва да се разработят подходящи CAD инструменти за целта.

Тази процедура може да бъде приложена при всяка една концепция за функционален оклузален дизайн – при каниново-доминираната оклузия, оклузия с групова функция, двустранно балансирана оклузия, съобразно компетенцията и избора на

клиника. Огромното предимство на сканирането в временната конструкция в терапевтичната референтна позиция след пробния период е неоспоримо – придобива се информация за реалната функция на пациента, нужна за CAD анализ и проверка, както и за избора на най-подходящия материал за фрезване на окончателните конструкции. **DT**

Ред. бел.: Статията Digital procedures for the design of a sequential occlusion in a complex clinical case е публикувана за първи път в сп. digital-international magazine of digital dentistry Vol. 1, issue 4/2020

За авторите:

Д-р Mario Perotti завършва дентална медицина в Торинския университет и има магистърска степен по дигитална дентална медицина от Университета на Инсубрия, Италия. Ръководи частна практика в Торино и е част от изследователския център за иновативни технологии и инженеринг на биоматериали към Университета на Инсубрия. Той е международен лектор по темите на дигиталната дентална медицина. Можете да се свържете с него на имейл адрес drperotti@drperotti.it.

Marco Marzolla е магистър по зъботехника, който се е специализирал в CAD/CAM. Той е преподавател по дигитална дентална медицина в Университета на Инсубрия.

Maurizio Melano е магистър по зъботехника, който се е специализирал в оклузален функционален восъчен моделаж съгласно концепцията на проф. R. Slavicek, като е завършил магистърска програма по темата към Дунавския университет Кремс, Австрия.



ДЕНТАЛНИ АНАТОМИЧНИ КОМБИНАЦИИ – ХАРМОНИЧЕН ДИЗАЙН НА УСМИВКАТА, БАЗИРАН НА ЛИЦЕВАТА КОНФИГУРАЦИЯ

Giuseppe Romeo, Италия/САЩ

ВЪВЕДЕНИЕ

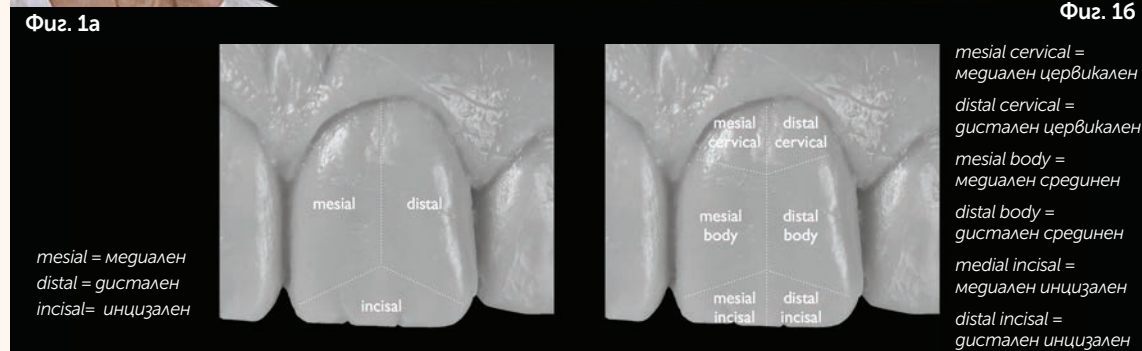
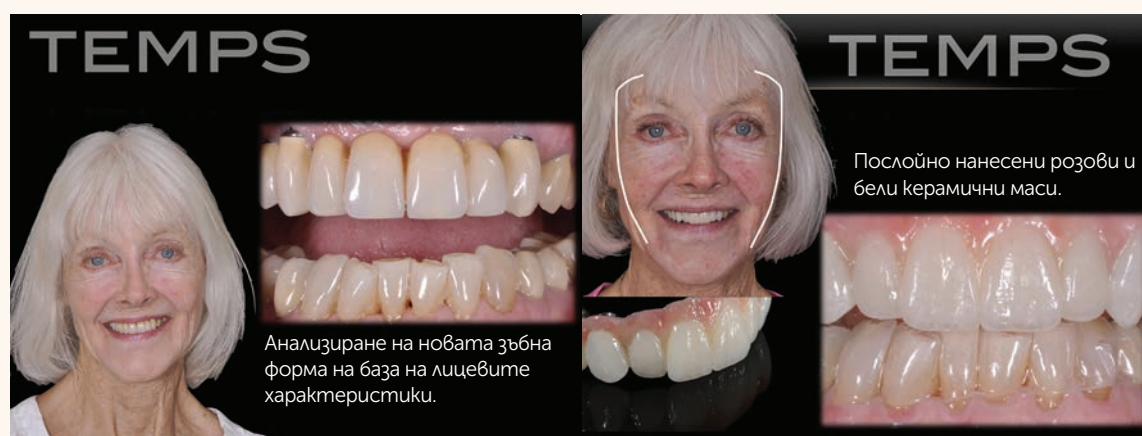Възстановяването на естетиката посредством протетично лечение е област в денталната медицина, в която все по-широко навлизат дигиталните технологии. Редица изследвания са демонстрирали ефективността на компютърната визуализация за изясняване на предпочитанията на пациента и за постигане на предвидими и задоволителни резултати при протетична терапия.¹⁻³

Всички налични на пазара висококачествени дентални софтуери включват системи за оценка на дизайна на усмивката в контекста на цялостното лицево изражение. Поради тази причина всички такива системи за дизайн на усмивката изискват снимки на пациента, на които той се усмивва естествено.³

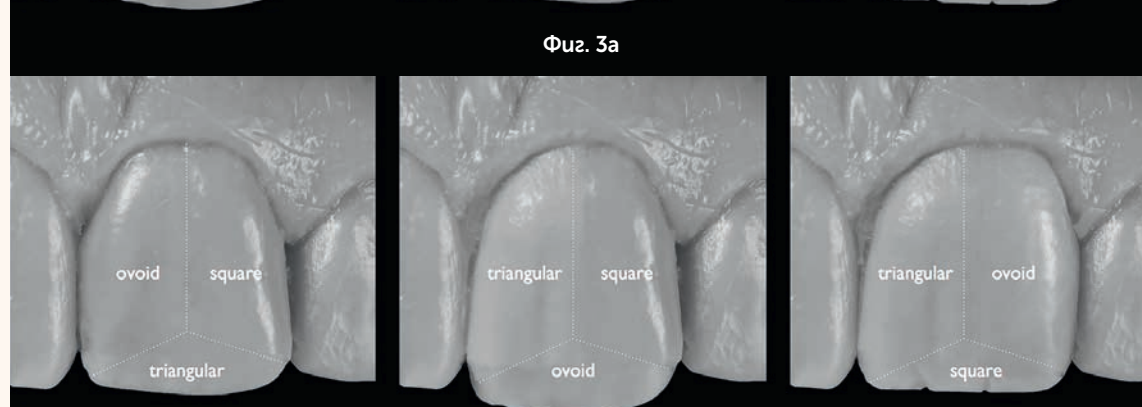
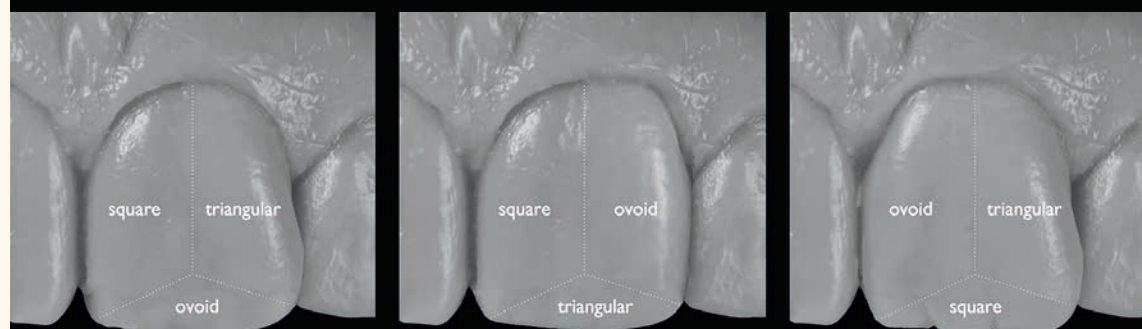
Изражението на лицето оформя първото впечатление и има много голямо социално значение.⁴⁻⁶ Лицевият контур играе важна роля, особено при определяне на бъдещата форма на горните централни резци (фиг. 1а и б).⁷⁻¹¹

В настоящия доклад на клиничен случай е представена естетична рехабилитация в горната челюст с безрепарационни фасети, като са взети предвид очакванията на пациентите за вида на бъдещата им усмивка и формата на зъбите, вътрешната субструктура на фасетите с оглед на послойното нанасяне на керамичните маси, както и вида на външната повърхност на фасетите, който се определя от текстурата.

Предизвикателството в този случай се състоеше в необходимостта от преоформяне и преподреждане на всички зъби, използвайки нова дентална анатомична комбинация, така че да затворим всички пространства. Една от трудностите, с които се сблъскахме при рехабилитацията, беше свързана с коригиране на дисталната инклинация на горния десен централен резец и довеждането му до нормален наклон на аксиалната ос. Освен това беше необходимо



Характеристика на формите	Стандартна форма	Финална форма
1	3	1
1	2	1
1/2	3	1
1/2	2	1

Таблица 1 Допълнителни класове¹³

square = квадратен ovoid = овоиден triangular = триъгълен

преоформяне и подобряване на състоянието на меките тъкани, така че да се създаде желаният цервикален контур.¹²

ТЕХНИКА

Основавайки се на анатомичните концепции и лицевите характеристики, аз приложих нов тип класификация на зъбната форма, наречена „дентални анатомични комбинации“ (Dental Anatomical Combinations), така че да използвам правилен технически подход по време на лабораторната работа.¹³ Тази концепция цели да помогне на денталните професионалисти да създадат различни зъбни анатомии, които се простират отвъд стандартните зъбни форми. Водещият принцип на системата се състои в сегментиране и рекомбиниране на двете или дори трите основни зъбни форми.¹³ Първо, повърхността на всеки зъб бива разделена на по-малки сегменти; например при разделяне на зъба на три можем да получим медуален, дистален и инцизален сегмент. При необходимост тези сегменти допълнително могат да бъдат разделени наполовина, в резултат на което получаваме шест части: медуална цервикална, медуална средна, медуална инцизална, дистална цервикална, дистална средна и дистална инцизална (фиг. 2).^{13,14}

При оформяне на окончателната зъбна форма сегментите могат да бъдат комбинирани, създавайки допълнителни класове форми (таблица 1).¹³ Систе-

Фиг. 1а и б Първоначална фаза: лицев анализ и възпроизвеждане на зъбната форма при индивидуално възстановяване на усмивката чрез протетична конструкция върху импланти.

Фиг. 2 Сегментиране на зъбната повърхност.¹³

Фиг. 3а и б Допълнителен клас 1:3. Комбинирани са цели зъбни сегменти с всички три основни зъбни форми.¹³

мата за номериране на класовете (1:3, 1:2, 1/2:3 или 1/2:2) показва кой сегмент е бил използван (първата цифра посочва дали става дума за цял (1) или половин сегмент (1/2) и колко основни зъбни форми са използвани при рекомбинацията (цифрата след двоеточие то упоменава броя на основните зъбни форми (2 или 3)).¹³

Първият допълнителен клас, 1:3, използва един цял сегмент от една от трите основни зъбни форми, което води до получаването на шест различни комбинации (фиг. 3а и б).¹³ Вторият допълнителен клас, 1:2, използва един цял сегмент в комбинация с две основни зъбни форми. Резултатът е 18 различни зъбни форми.¹³ Третият и четвъртият допълнителен клас, 1/2:3 и 1/2:2, включват половинки сегменти, комбинирани с респективно три или две основни зъбни форми.¹³ При разделяне на зъба вертикално или косо на две части финалната форма включва в себе си различни по форма сегменти, което придава на зъба динамичен вид.¹¹


ДОКЛАД НА КЛИНИЧЕН СЛУЧАЙ

В зъботехническата лаборатория стартираме с лицев анализ на пациента, на неговата фронтална, зигоматична и гнатична област, очертавайки върху лицето възможна зъбна конфигурация, която най-пряко отразява формата на двата централни резеца.¹⁵ Това представлява първата стъпка от индивидуалната рехабилитация на усмивката, която се базира на цялата информация, получена от денталния кабинет (фиг. 4а–г).

Безпрепарационните фасети ще бъдат изготвени върху модел, което ще даде възможност на зъботехника да оформи меките тъкани, работейки с твърд материал, какъвто е гипсът. Модифицирането на меките тъкани, направено върху твърд материал, ще гарантира добрите резултати, щом конструкциите бъдат поставени в устата (фиг. 5–8).

Фасетите бяха направени чрез послойно нанасяне на фелдшпатна керамика. Понеже бе избран цвят А1, зъботехникът нанесе послойно цвят А1 Dentin (Creation, KLEMA Dentalprodukte) в цервикалната зона и BD-A dentin с висока яркост от средната трета към инцизало. Бяла трансlucentна керамика бе използвана в средата на зъбната повърхност, за да се подчертае яркостта. В областта на режещия ръб бяха нанесени няколко трансlucentни керамични маси със син, розов и опалесцентен ефект (фиг. 9–13).¹⁶

След глазиране и ръчно полиране фасетите бяха поставени върху пълчестата на главния гипсов модел. Тази стъпка бе извършена под микроскопски контрол, за да подсигури прецизно и точно адаптиране. След тази процедура бе направено последно ръчно полиране, за да се гарантира плавният преход по границите (фиг. 14–17). На този етап



фасетите вече са готови за изпрацане в денталния кабинет за изпробване и циментиране.

Важен аспект при естетичната рехабилитация е прецизността по границите. Бих искал да разясня разликите между профил на изникване и ъглов

профил, които са много близки от гледна точка на прецизността, но все пак имат различни специфични значения. Профилът на изникване касае финото взаимоотношение между повърхностния контур на меките тъкани и повърхностния

Фиг. 4 а–г При лицевия анализ се вземат предвид фронталната, зигоматичната и гнатичната област. Върху лицето се чертае зъбната форма.

FILLMED
LABORATOIRES

ART FILLER LIPS & LIPS SOFT

ПРАВИЛНИЯ ИЗБОР ЗА КРАСИВИ И ЕСТЕСТВЕНИ УСТНИ



www.fillmed.eu