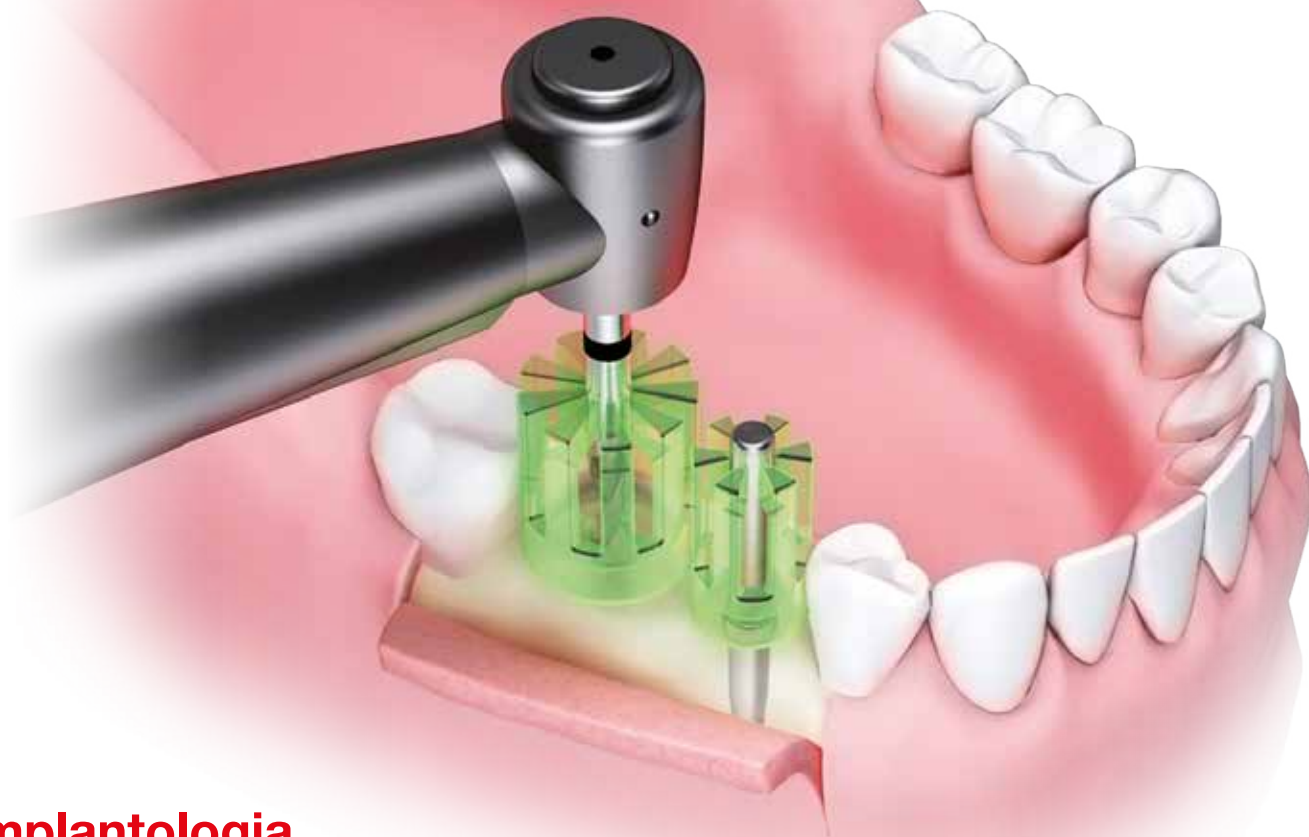

# implants

international magazine of oral implantology

MNISW: 3 pkt.  
ICV: 49,99 pkt.

**OSSTEM<sup>®</sup>**  
IMPLANT



## **Implantologia**

Powikłania trybologiczne

## **Implantoprotetyka**

Pozycjonery analogowe

## **Wydarzenia**

Kongres Dentsply Sirona



# Parallel Guide KIT

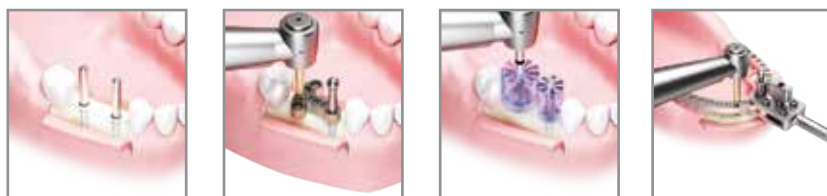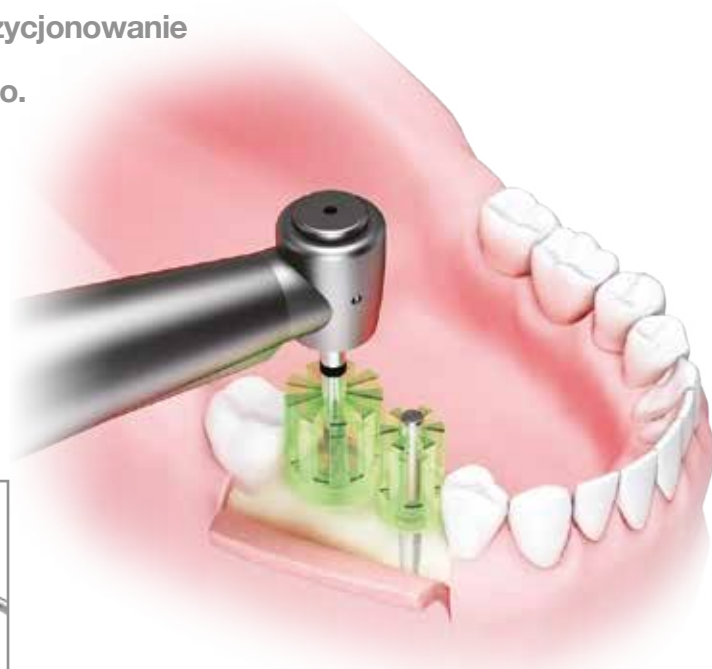
**OSSTEM<sup>®</sup>**  
IMPLANT

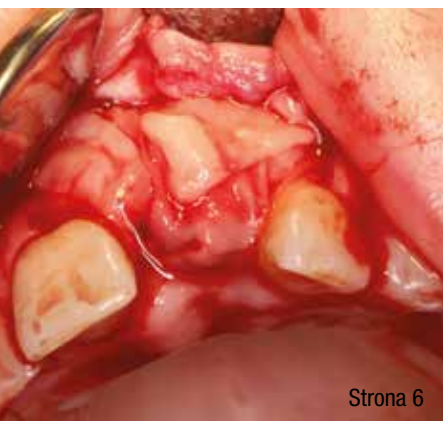Analogowy szablon w dobie powszechnej cyfryzacji ma sens, ponieważ czas i precyzja to czynniki od których zależy sukces leczenia.

Parallel Guide KIT to kasetka chirurgiczna ułatwiająca pozycjonowanie implantów bezpośrednio podczas zabiegu chirurgicznego.

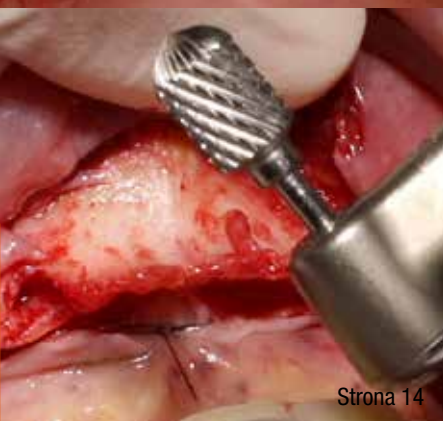Modele koron, system dystanserów i mierników w prosty i przewidywalny

sposób pozwala spozycjonować na wyrostku zębodołowym implanty z uwzględnieniem wielkości odbudów protetycznych.





Strona 6



Strona 14



Strona 26



Strona 36

## Od wydawcy

Opcje **terapeutyczne** i ryzyko...

Prof. Andrzej Wojtowicz

4

## implantologia

Trybologiczne **powikłania** w implantologii – występowanie i **zapobieganie**

Kornel Krasny, Andrzej Wojtowicz, Jarosław Żmudzki, Marta Krasny, Witold Tomkiewicz

6

## implantoprotetyka

**Wykorzystanie** analogowego pozycjonera do rozmieszczenia **implantów** w bezzębnej żuchwie

Łukasz Zadrożny

14

Odbudowa **protetyczna** na implantach z zastosowaniem Acuris **system**

Marcin Bogurski

20

## case report

Fixed or removable? That is the **question**

Alessio Casucci, Alessandro Ielasi

26

## wydarzenia

**Prawdziwe** święto implantologii!

36

## informacje rynkowe

ICX-**Active** Master – różne zastosowania kliniczne, bez **względu** na jakość kości

40

AIRFLOW® Prophylaxis Master – **oryginalny**, najlepszy!

44

Tomograf **KaVo** OP 3D

46

BioHorizons **wraca** na polski rynek

47

o wydawcy

48

Grafika na okładce dzięki uprzejmości firmy Osstem.



# Opcje terapeutyczne i ryzyko...


Z przyjemnością oddajemy Wam nowy numer *implants*, którego wydanie zbiega się z wieloma zbliżającymi się wydarzeniami branżowymi, m.in.: Świątecznym Wieczorem Implantologicznym, Curriculum PSI, konferencją Quintessence i wieloma innymi stomatologicznymi wydarzeniami edukacyjnymi. Cieszy nas ta mnogość spotkań naukowych naszego środowiska, bo jednoznacznie świadczy o dokonującym się ogromnym postępie.

Aktualne wydanie *implants* także dostarcza solidnej dawki wiedzy. Spośród publikowanych artykułów polecam pracę dotyczącą możliwości alternatywnego kotwiczenia koron na implantach, które jest efektywne i wydaje się dopełnieniem albo jedną z opcji wyboru dla implantoprotetyków, mających doświadczenie z elementami cementowanymi i przykręcany. Obie te metody, jak wiemy, mają swoje wady i zalety, a od lat tak samo wielu zwolenników, jak i przeciwników. Wydaje się zatem, że metoda stabilizacji, zwana technicznie teleskopową, w aspekcie implantoprotetyki, warta jest zademonstrowania krok po kroku, co czyni dr Marcin Bogurski na łamach niniejszego wydania.

Artykuł dr. Kornela Krasnego zawiera bardzo ważne aspekty związane z możliwymi powikłaniami wynikającymi ze zjawiska zwanego trybologią, a więc zużycia elementów technologicznych implantów, koron, śrub – elementów metalowych i niemetalowych.

Dr Łukasz Zadrozny prezentuje z kolei możliwości pozycjonowania pojedynczych implantów, bez konieczności wykonywania indywidualnych szablonów chirurgicznych, a praca autorów włoskich wskazuje możliwości wyboru leczenia implantoprotetycznego w oparciu o odbudowę stałą i ruchomą, co wielu przypadkach jest podyktowane wiekiem pacjenta, zdolnościami higienizacji, ale także możliwościami wynikającymi ze stanu tkanki kostnej. We wszystkich przypadkach ostateczna decyzja co do wyboru drogi leczenia należy do pacjenta jako ostatecznego odbiorcy i użytkownika końcowego efektu. Lekarz zawsze ma obowiązek przedstawić dostępne rozwiązania i opcje terapeutyczne, a także istniejące ryzyko.

Z pozdrowieniami!



**ACTEON**

MINIMALLY  
INVASIVE  
SOLUTIONS



X MIND  
trium

TRUE  
LOW DOSE

JUŻ CZAS NA CBCT  
NAPRAWDĘ NISKIEJ DAWKI

PIEZOTOME  
CUBE

JUŻ CZAS NA  
ATRAUMATYCZNE EKSTRAKCJE



X-mind® trium True Low Dose: Class IIb medical devices CE0051 (IMQ) - Manufacturer: de Götzen ACTEON® group (ITALY).  
Piezotome® Cube: Class IIa medical device - CE0459 (GMED) - Manufacturer: SATELEC® (FRANCE).  
For professional dental use only. Read carefully the instructions for use available on [www.acteongroup.com](http://www.acteongroup.com)  
Creation : 12/2019

17 av. Gustave Eiffel | ZI du Phare | 33700 MERIGNAC | FRANCE  
Tel + 33 (0) 556 340 607 | Fax + 33 (0) 556 349 292  
E-mail: [info@acteongroup.com](mailto:info@acteongroup.com) | [www.acteongroup.com](http://www.acteongroup.com)

**ACTEON**



# Trybologiczne powikłania w implantologii – występowanie i zapobieganie

## Mechanical (tribological) complications in implant dentistry – occurrence and prevention

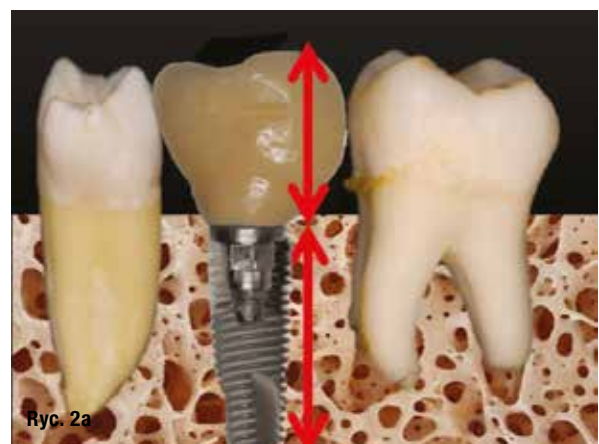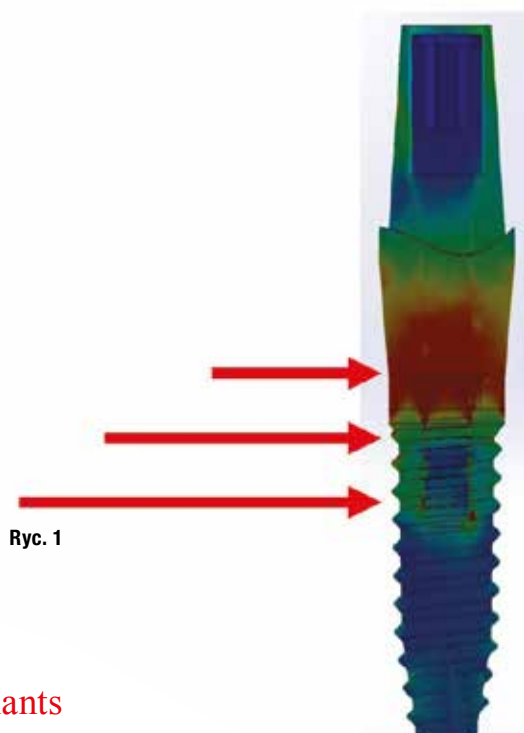
Kornel Krasny, Andrzej Wojtowicz, Jarosław Żmudzki, Marta Krasny, Witold Tomkiewicz

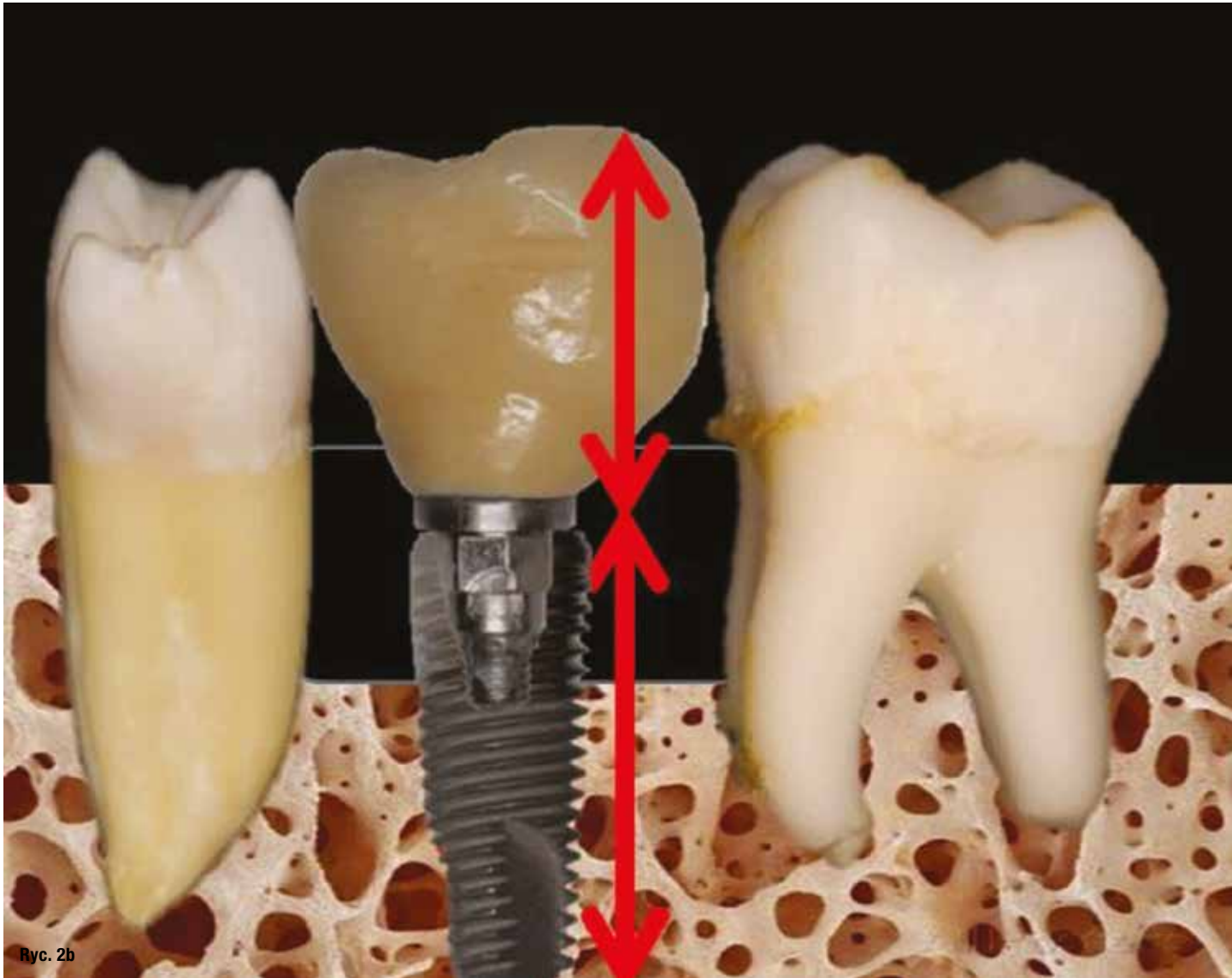
**Streszczenie:** Implantologia jest obecnie najdynamiczniej rozwijającą się dziedziną stomatologii. Pozwala na odbudowę braku zębowego wszczepem dentystycznym, który cechuje się najwyższą wydolnością żucia, jest najskuteczniejszą, najbardziej fizjologiczną i najtrwalszą atrapą własnego zęba. Jednak nieprawidłowy dobór materiałów, nieprofesjonalne przeprowadzenie zabiegu czy brak dbałości o odbudowę implntoprotetyczną znacznie skraca skuteczne funkcjonowanie wszczepu lub pogarsza jego estetykę. Autorzy artykułu podsumowują swoje 17-letnie doświadczenie kliniczne w stosowaniu wszczepów dentystycznych oraz w opiece nad pacjentem implantologicznym, zwracając uwagę na nieporuszone wcześniej, a niezwykle istotne zagadnienie, mechanicznych problemów w implantologii – trybologię.

**Summary:** *Implantology is most dynamically evolving specialty in dentistry. Dental implants allow for predictable and most physiological reconstruction of missing teeth. Traditionally named by Branemark team term of 'screw in a screw' solution uses metal (titanium) components connected in working surfaces which undergo normal mechanical wear and fatigue – which is dealt by science of tribology. The article presents mechanical complications that authors experienced during 17 years of practicing implant dentistry. The topic of tribology has not been frequently discussed which makes this article higly advisable to read for dental professionals.*

**Słowa kluczowe:** trybologia, złamanie śruby, złamanie implantu, odkręcenie nadbudowy, powikłania mechaniczne.  
**Key words:** *tribology, retaining screw fracture, implant fracture, loosening of the crowns, mechanical complications.*

W świetle współczesnej wiedzy stomatologicznej leczenie implantologiczne jest najskuteczniejszą, najtrwalszą i najbardziej przewidywalną metodą odbudowy braku zębego. Jednak, tak jak w każdej procedurze





Ryc. 2b

medycznej, tak i w tej, może dochodzić do powikłań. Piśmiennictwo medyczne oraz wystąpienia naukowe szczegółowo opisują komplikacje kliniczne (dolegliwości bólowe, stany zapalne itp.). Wszyscy klinicyści zwracają baczność uwagę na powikłania estetyczne, jednak o trzeciej grupie powikłań – mechanicznych, doniesienia naukowe właściwie nie wspominają.

Każdy lekarz implantolog w swojej karierze zawodowej może spotkać się z powikłaniami pochodzenia mechanicznego (trybologicznego) i dlatego korzystne może być zapoznanie się z występowaniem, rodzajem i pochodzeniem tego typu powikłań, co umożliwi zapobieganie im lub ograniczanie ich skutków. Celem niniejszej publikacji jest przybliżenie tych zagadnień.

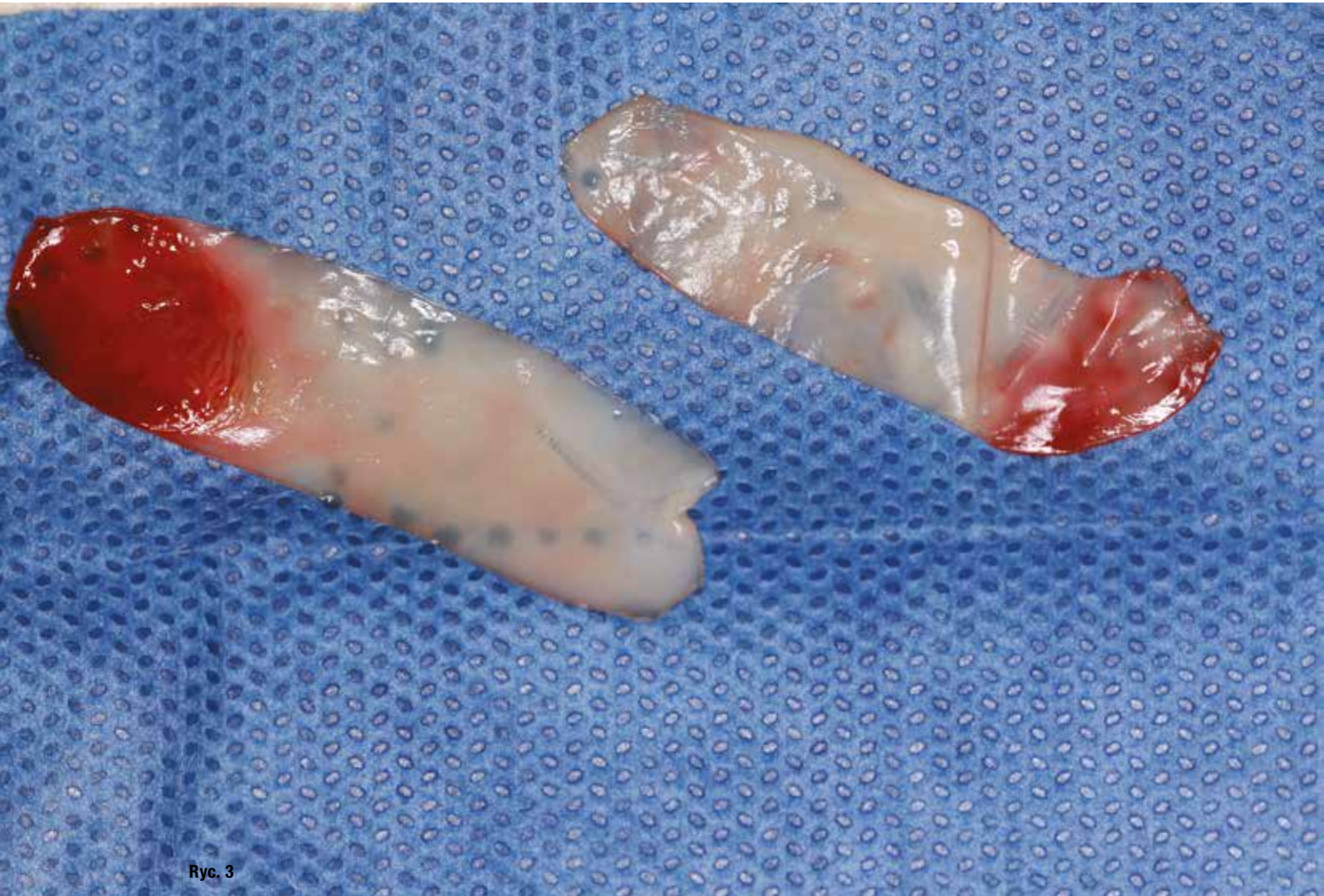
Implant wraz z nadbudową protetyczną tworzy jednostkę mechaniczną, na którą w jamie ustnej działają biomechaniczne siły okluzyjne oraz żucia, powodując rozciąganie, zgniatanie, ściskanie, zrywanie, ścinanie,

zacinanie, nacisk itp. Mogą one być potęgowane poprzez parafunkcje czy bruksizm. Dodatkowo, wilgotne środowisko jamy ustnej, bogate w enzymy może powodować korozję odsłoniętych elementów metalowych.

Wszystkie te czynniki powodują drgania, mikroruchy, przeciążenia, obciążenia statyczne i zmęczenia, które mogą doprowadzić do odcementowania odbudowy protetycznej, pęknięcia czy odkruszenia porcelany, odkręcenia odbudowy protetycznej, korozji heksu nadbudowy oraz implantu, złamania śruby stabilizującej nadbudowę, złamania implantów, wyłamania implantów z kości, utratę połączenia biologicznego kości z implantem i zanik kości.

Odsetek powodzenia implantów to ok. 98%, a po 10 latach ok. 90-95%.<sup>1</sup> Problemy mechaniczne (trybologiczne) pojawiają się najczęściej po 3-5 latach. Najczęstszym powikłaniem jest odkręcanie nadbudowy protetycznej, opisywane w literaturze<sup>2</sup> jako obserwowane w 2-45% wszczepów (niektóre nadbudowy





Ryc. 3

odkręcają się wielokrotnie). Nasze doświadczenie pokazuje, iż rzadziej dochodzi do odkręcenia nadbudów łączonych – mostów, ale co 4. korona pojedyncza ulega poluzowaniu. Kolejnym powikłaniem trybologicznym jest złamanie śruby stabilizującej nadbudowę implantu, co w literaturze<sup>3</sup> jest obserwowane w 2% wykonanych odbudów.

Autorzy niniejszej pracy prezentują własne przydatki powikłań implantoprotetycznych (zerwania śruby, zrabania gwintu, zerwania gwintu, odkręcenia nadbudowy, zniszczenia heksu implantu, złamania heksu implantu, zniszczenia patrycy oraz locatora, złamania implantu) wraz z prawdopodobnymi przyczynami ich zaistnienia.

Opisane doświadczenia pochodzą z ośrodków, będących uzupełnieniem całości doświadczeń. Z Zakładu Chirurgii Stomatologicznej WUM, w której przeprowadzono badania pacjenta, interpretowano diagnostykę radiologiczną oraz zbierano wywiad przedmiotowy, co dało pełen obraz kliniczny oraz usystematyzowało czas

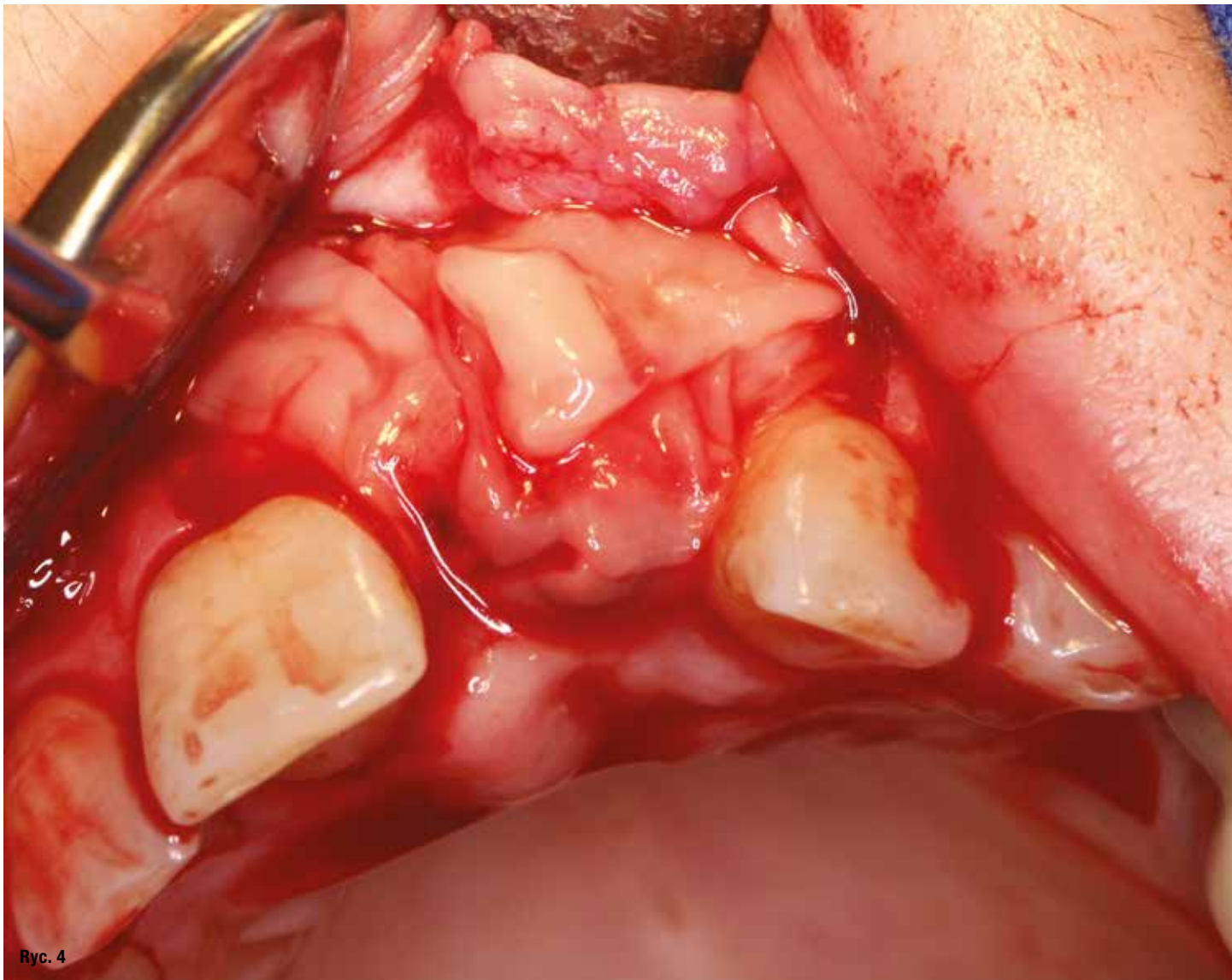
i rodzaj wystąpienia objawów odczuwanych przez pacjenta.

Uszkodzone komponenty były wysyłane do Instytutu Materiałów Inżynierskich i Biomedycznych Politechniki Śląskiej, gdzie wykonywano oględziny uszkodzonych elementów oraz analizowano obraz powiększony przy pomocy elektronowego mikroskopu skaningowego. Badania te pozwoliły na określenie rodzaju i miejsca uszkodzenia elementów. Wspólne zebrane informacje mogły stać się „detektywem implantologicznym”, umożliwiając wysoce precyzyjne określenie powodu uszkodzenia implantu.

Autorzy w swojej pracy klinicznej zaobserwowali 3 szczególnie istotne czynniki wpływające na minimalizację ryzyka powikłań trybologicznych:

- całkowite pogrążenie implantu w kości oraz proporcja długości implantu do wysokości korony,
- pozycjonowanie implantu,
- konieczność pasywnego postępowania na każdym etapie implantoprotetyki.



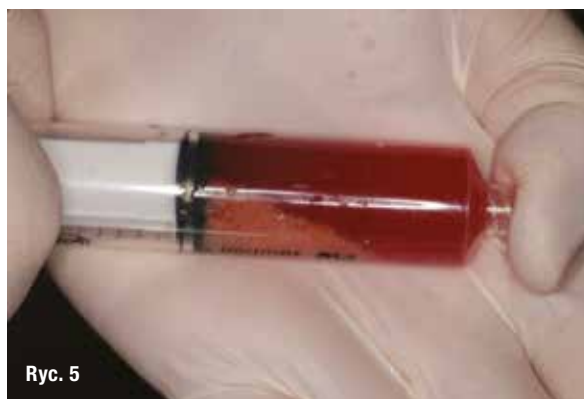

Ryc. 4

Konstrukcja implantoprotetyczna jest tak przygotowana, aby cały implant był pograżony w kości. Powolne obnażenie powoduje pogorszenie efektu estetycznego, utrudnia pacjentowi higienizację, ale co najważniejsze, powoduje przeniesienie miejsca działania sił rozciągających w odcinek o mniejszej wytrzymałości (Ryc. 1).

Jednym z istotniejszych powodów utraty poziomu tkanki kostnej jest wcześniej wykonana augmentacja kości. Organizujący się przeszczep może zostać potraktowany przez organizm jako ciało obce i być częściowo lub całkowicie wydzielony albo zresorbowany (Ryc. 2a i b). Ponieważ w obu przypadkach ogromne znaczenie ma czas postępującej organizacji przeszczepu, lekarz przeprowadzający zabieg o znacznym zakresie (kiedy duża część lub całość implantu jest osadzona w augmentacji) powinien dołożyć wszelkich starań, aby proces ten przyspieszyć i intensyfikować.

Dlatego też korzystnie jest stosować wspomaganie za pomocą błon PRF (Ryc. 3). Jest to odwirowana krew własna pacjenta zawierająca 5-10 razy więcej czynników wzrostu oraz cytokin czynników wzrostu i cytokin: PDGF ( $\alpha\alpha$ ,  $\beta\beta$  i  $\alpha\beta$ ), TGF- $\beta$ 1, TGF- $\beta$ 2, EGF, VEGF niż krew obwodowa. Powstałymi membranami PRF należy dokładnie obłożyć miejsce operowane (Ryc. 4).



Ryc. 5