

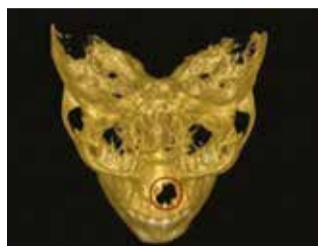DENTAL TRIBUNE

The World's Dental Newspaper 

NOVI SAD, DECEMBAR 2022

www.dental-tribune.com

Vol. 17, No. 4



NULTA APIKOTOMIJA U ENDODONTSKOJ MIKROHIRURGIJI

Hirurško endodontsko lečenje je terapijski modalitet za zube sa apikalnim parodontitisom i može biti indikovano za zube koji su prethodno bili podvrgnuti neuspešnom endodontskom lečenju, kao i zube gde nehirurški pristup ima visok rizik od neuspeha. Procedura obično uključuje retrogradnu obturaciju koja je izvedena posle resekcije korena praćena retrogradnom preparacijom kanala korena.

Strana 04



STRAUMANN MEMBRANE FLEX – SAVRŠENA IZDRŽLJIVOST

Savremena stomatologija zahteva specifična rešenja kako bi maksimalan učinak i sigurnost bili zagarantovani. Straumann nudi kompletan opseg regenerativnih rešenja kao potporu implantološkim i parodontološkim procedurama. Novi proizvod Membran Flex je zatvorio krug fleksibilnih rešenja koja su vam potrebna kako bi pacijentima obezbedili funkcionalne i estetske rezultate kakve oni žele.

Strana 14



JESU LI STOMATOLOZI ŽRTVE SOPSTVENOG USPEHA?

Ono s čim se većina stomatologa bori iz dana u dan su u stvari poslovni problemi - a niko ih za to nije pripremio i dovoljno edukovao. Većina kliničkih problema rezultat je ili loše komunikacije ili loše organizacije, a ne posledica loših kliničkih veština. Da bi postali bolji kao stomatolozi, u stvari zapravo moramo biti i bolje poslovno edukovani.

Strana 20

Advertisement

MEDICAL BAOLAI

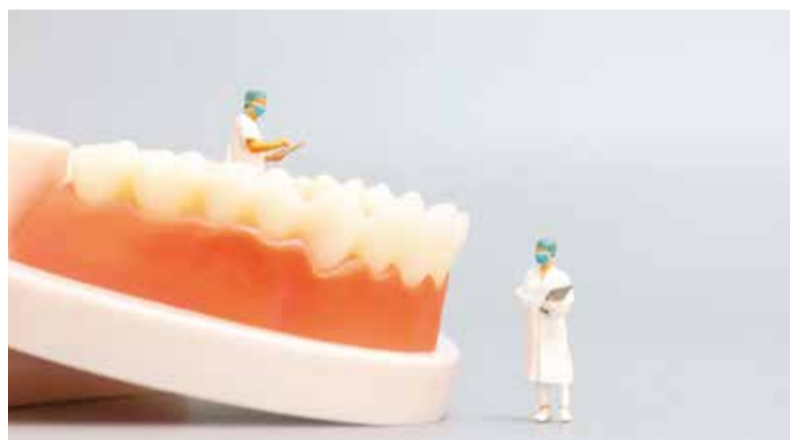ULTRAZVUČNI SKIDAČ KAMENCA
LAMPA ZA POLIMERIZACIJU

Distributer za Srbiju

COMMEX

COMMEX DOO • Kornelija Stankovića 31 • Novi Sad
Mob +381 63 526 949 • t: +381 21 511 073 • +381 21 511 075
www.commexdental.com • E-mail: commex@eunet.rs

Novi izveštaj SZO otkriva alarmantno stanje globalnog oralnog zdravlja



Nedavni izveštaj koji je objavila Svetska zdravstvena organizacija naglašava zabrinjavajuće stanje oralne nege i služi kao poziv na političku akciju za poboljšanje oralnog zdravlja širom sveta. (Fotografija: Oakland Images/Shutterstock)

Autor: Iveta Ramonaite,
Dental Tribune International

ŽENEVA, Švajcarska: Svetska zdravstvena organizacija (SZO) objavila je najnoviji Globalni izveštaj o stanju oralnog zdravlja 18. novembra 2022. godine, skoro 20 godina nakon njegovog poslednjeg objavljivanja. Dokument pruža sveobuhvatnu sliku prevalencije oralnih bolesti i uključuje podatke za 194 zemlje. Izveštaj je značajan i za kreatore politike i za zainteresovane strane koje žele da preduzmu akciju za promovisanje dobrog oralnog zdravlja i šireg pristupa stomatološkoj nezi u svojim zemljama ili regionima.

Profili oralnog zdravlja su zasnovani na najnovijim dostupnim

podacima iz projekta Global Burden of Disease Međunarodne agencije za istraživanje raka, kao i globalnih istraživanja SZO. Prema prikupljenim podacima, otprilike polovina svetske populacije, odnosno 3,5 milijarde ljudi, obolelo je od oralnih bolesti, a tri od četiri obolele osobe žive u zemljama sa niskim i srednjim prihodima. Pored toga, pokazuje da je globalno opterećenje oralnim bolestima čak i veće nego kod nezaraznih bolesti kao što su mentalni poremećaji, dijabetes i rak i da je značajno porastao u poslednjih 30 godina zbog ograničenog pristupa prevenciji i lečenju oralnih bolesti.

„Oralno zdravlje je dugo zanemareno u globalnom zdravlju, ali

mnoge oralne bolesti se mogu sprečiti i lečiti isplativim merama navedenim u ovom izveštaju“, rekao je dr Tedros Adhanom Gebreyesus (Dr. Tedros Adhanom Ghebreyesus), generalni direktor SZO u saopštenju za javnost. „SZO je posvećena pružanju smernica i podrške zemljama tako da svi ljudi, gde god da žive i bez obzira na prihode, mogu da imaju znanje i alate potrebne za čuvanje zdravlja zuba i usta, kao i za pristup uslugama prevencije i nege kada im zatrebaju.“

Prema ovom izveštaju, zubni karijes, teški parodontitis, gubitak zuba i oralni karcinom su među najčešćim oralnim bolestima. Podaci pokazuju da nelečeni zubni karijes pogađa oko 2,5 milijardi ljudi i da je najčešće stanje u svetu, a procenjuje se da teški parodontitis pogađa milijardu ljudi širom sveta. Svake godine dijagnostikuje se neverovatnih 380.000 novih slučajeva raka usne šupljine.

„Oralno zdravlje je dugo zanemareno u globalnom zdravlju.“

Dr Tedros Adhanom Ghebreyesus, SZO

Štaviše, izveštaj je utvrdio velike razlike u pristupu uslugama oralnog zdravlja i zaključio da oralne bolesti i stanja značajno

utiču na najugroženije i najsiromašnije populacije, odnosno ljude koji žive sa niskim primanjima, osobe koje žive sa invaliditetom, starije osobe koje žive sami ili u domovima za staranje, ljudi koji žive u udaljenim i ruralnim sredinama i pripadnici manjinskih grupa. Visok unos šećera, svi oblici upotrebe duvana i štetna upotreba alkohola su faktori koji doprinose globalnoj krizi oralnog zdravlja.

Konačno, izveštaj je pokazao da je samo mali procenat globalne populacije pokriven osnovnim oralnim zdravstvenim uslugama i da oni sa najvećim potrebama za oralnom negom često imaju najmanji pristup uslugama. Ključne prepreke za pružanje pristupa uslugama oralnog zdravlja uključuju visoke troškove iz svog džepa, oslanjanje na visoko specijalizovane pružaoce usluga i neefikasne intervencije i politike oralnog zdravlja.

Pored navođenja prepreka za pružanje oralne nege, izveštaj je istakao različite faktore za poboljšanje stanja globalnog oralnog

zdravlja. Ovo uključuje adresiranje zajedničkih faktora rizika kroz pristup javnom zdravlju; integrisanje oralnog zdravlja u strategiju nacionalnog zdravlja i bitno je učiniti ga univerzalnim; redefinisiranje modela radne snage za oralno zdravlje; i jačanje sistema oralne zdravstvene zaštite, uključujući prikupljanje i integraciju podataka o oralnom zdravlju u nacionalne sisteme za praćenje zdravlja.

„Postavljanje ljudi u srce usluga oralnog zdravlja je najvažnije ako želimo da postignemo viziju univerzalne zdravstvene pokrivenosti za sve pojedince i zajednice do 2030. godine“, primetila je dr Bente Mikkelsen, direktorka SZO za nezarazne bolesti. „Ovaj izveštaj služi kao polazna tačka pružanjem osnovnih informacija kako bi se pomoglo zemljama da prate napredak implementacije, istovremeno pružajući pravovremene i relevantne povratne informacije donosi-

ocima odluka na nacionalnom nivou. Zajedno možemo promeniti trenutnu situaciju zanemarivanja oralnog zdravlja“, zaključila je ona. **DT**

Udruženje endodontista Srbije/Serbian Endodontic Society (UES/SES)

Pozivamo sve kolege zainteresovane za endodonciju da postanu deo ovog domaćeg i evropskog Udruženja. Istovremeno, ovo je prva navjava Simpozijuma UES-a koji će se odigrati 11. marta 2023. godine u Beogradu sa dr Michael Hilsman-om, profesorom sa Univerziteta u Göttingenu i Univerziteta u Cirihi kao glavnim predavačem, sa dve izuzetno aktuelne i intrigantne teme.

Sekcija za endodonciju SLD je osnovana 1998. godine i iste primljena kao udruženje u European Society of Endodontology (ESE), pre Čehoslovačke, Mađarske, Izraela, Austrije, Slovenije i poslednje Albanije. Sekcija je prerasla i registrovana u Udruženje endodontista Srbije (UES) 2009. godine, pod kojim imenom sada funkcioniše i nastavlja svoje članstvo u ESE-u pod već postojećim internacionalnim nazivom Serbian Endodontic Society/SES. To-

kom više od dve decenije organizovan je 21 simpozijum sa svetski eminentnim endodontistima i domaćim renomiranim predavačima. Naši endodontisti učestvuju na ESE kongresima i simpozijumima još od 1989. godine (Amsterdam), pa sve do ovogodišnjeg u septembru u Budimpešti, sa usmenim i poster prezentacijama, a značajno je istaći da su dva člana UES/SES bili glavni predavači po pozivu na plenarnim sesijama ESE-a 2009. i 2019. godine.

Pristupanjem članstvu SES/UES stiču se određene privilegije i olakšice od ESE-a i to preko Vaše e-mail adrese:

a) primanje svih informacija o aktivnostima ESE-a;

b) obaveštenje i prijave za učešće na svim nacionalnim skupovima članica ESE;

c) obaveštenja, prijave i uputstva za aktivno učešće, ili prisustvo na kongresima ESE-a, koji se održavaju svake dve godine (neparne - kad nema COVID 19 pandemije);

d) obaveštenja, pozivi i prijave za sve interacionalne endodontske kongrese van ESE-a.

Značajno je istaći prisustvo predstavnika US/SES (country representative/CR) u Generalnoj skupštini (GA), jer je ESE jedina i najznačajnija organizacija za endodontologiju i endodonciju u Evropi, sa velikim uticajem i ulogom u svetskim razmerama. Pripadnost UES/SES evropskoj asocijaciji je sigurno i znak našeg internacionalnog uspeha i priznatog kvaliteta nauke i prakse endodoncije u Srbiji.

Zato pozivamo sve kolege da se učlane u Udruženje endodontista Srbije slanjem svoje e-mail adrese na:

vladaivanovic@hotmail.com kako bi ga prosledili ESE-u i uplate 1.200,00 rsd (PDV uključen) na račun UES:

Br. računa: 205-156091-34

Poziv na broj: PIB 106249400

Primalac: Udruženje endodontista Srbije, adresa: Rankeova 4/V;

Svrha uplate: godišnja članarina.

S poštovanjem,
za Predsedništvo UES/SES

Prof. dr Vladimir Ivanović
Predsednik Udruženja
endodontista Srbije DT



IMPRINT INTERNATIONAL HEADQUARTERS

PUBLISHER AND CHIEF EXECUTIVE
OFFICER: Torsten OEMUS

CHIEF CONTENT OFFICER:
Claudia Duschek

Dental Tribune International GmbH
Holbeinstr. 29, 04229 Leipzig, Germany
Tel.: +49 341 4847 4302
Fax: +49 341 4847 4173
General requests: info@dental-tribune.com
Sales requests:
mediasales@dental-tribune.com
www.dental-tribune.com

Material from Dental Tribune International GmbH that has been reprinted or translated and reprinted in this issue is copyrighted by Dental Tribune International GmbH. Such material must be published with the permission of Dental Tribune International GmbH. *Dental Tribune* is a trademark of Dental Tribune International GmbH.

All rights reserved. © 2022 Dental Tribune International GmbH. Reproduction in any manner in any language, in whole or in part, without the prior written permission of Dental Tribune International GmbH is expressly prohibited.

Dental Tribune International GmbH makes every effort to report clinical information and manufacturers' product news accurately but cannot assume responsibility for the validity of product claims or for typographical errors. The publisher also does not assume responsibility for product names, claims or statements made by advertisers. Opinions expressed by authors are their own and may not reflect those of Dental Tribune International GmbH



IMPRINT DENTAL TRIBUNE SERBIA & MONTENEGRO EDITION

IZDAVAČ:

DENTAL MEDIA D.O.O
(ekskluzivni nosilac licence
za Srbiju i Crnu Goru)

Bul. Patrijarha Pavla 16A, 21000, Novi Sad
Tel.: + 381 63 568 605

info@dental-tribune.rs,
anitabrzakovic@yahoo.com
www.dental-tribune.rs

GLAVNI ODGOVORNI UREDNIK:
dr Anita Brzaković

UMETNIČKI DIREKTOR:
Snežana Popov

PREVODIČ:
dr Anita Brzaković

ŠTAMPA:
Stojkov štamparija, Novi Sad

Distribuirano se besplatno u Srbiji i Crnoj Gori
Dental Tribune se izdaje kvartalno
Copyright 2006 by Dental Tribune International GmbH. All rights reserved.

Materijal od Dental Tribune International GmbH koji je preštampan ili preveden i preštampan u ovom izdanju je zaštićen od strane Dental Tribune International GmbH. Takav materijal mora da bude objavljen uz dozvolu Dental Tribune International GmbH. *Dental Tribune* je zaštitni znak Dental Tribune International GmbH.

Sva prava zadržana. © 2022 Dental Tribune GmbH. Reprodukcija na bilo koji način na bilo kom jeziku, u celini ili delimično, bez prethodnog pismenog odobrenja Dental Tribune International GmbH je izričito zabranjena.

Dental Tribune GmbH čini sve napore da prenese tačno kliničke informacije i novosti o proizvodima od strane proizvođača, ali ne može preuzeti odgovornost za važnost informacija o proizvodu ili za štamparske greške. Izdavač takođe ne preuzima odgovornost za nazive proizvoda, informacije o proizvodima ili izjave od strane oglašivača. Mišljenja izražena od strane autora su njihova lična mišljenja i ne odlikavaju stavove Dental Tribune International GmbH.

CIP-Katalogizacija u publikaciji
Biblioteka Matice srpske, Novi Sad

616.31 (05)

Dental Tribune: the World's Dental Newspaper / glavni i odgovorni urednik Anita Brzaković. - Serbia and Montenegro edition. - Vol. 1, No. 1 (avgust 2006). - Novi Sad: Dental Media, 2006. - 42cm

Četiri puta godišnje
ISSN 1452-6425

COBISS.SR-ID 215641863

Advertisement

ad-synergy

Be part of
**greatest regional
dental event!**

Centar Gervais
Ul. Nikole Tesle 5
51410 Opatija, CROATIA

ORGANIZERS:
HDE
UES

May 17-21, 2023

AD-Sinergija

Kao posledica dugogodišnje saradnje i prijateljstva dva srodna udruženja, Udruženje za Estetsku Stomatologiju Srbije (UESS) i Hrvatsko Društvo Estetske Dentalne Medicine (HDEDM) odlučili su da pristupe projektu održavanja periodičnih zajedničkih godišnjih sastanaka na svake četiri godine. Ideja je bila vođena činjenicom da se godišnji sastanci oba udruženja odvijaju u maju svake godine i da je dosta učesnika koji posećuju oba skupa. Sa željom da zajedničkim naporima u ovu regiju dovedu najaktuelnije predavače i demonstratore iz domena kliničke stomatologije i zubne tehnike, ukrstili su znanja i veštine da organizuju skup od regionalnog značaja ne samo za stomatologe iz Srbije i Hrvatske već i okolnih zemalja, pretvarajući kongres u festival stomatologije koji podjednako promovise edukaciju i saradnju stomatologa u regionu kroz direktnu komunikaciju i druženje.

Od 18 do 20. maja 2023 u Opatiji u centru Gervais biće održan kongres pod nazivom AD-Sinergija. Okupiće više stotina učesnika iz svih okolnih zemalja a spisak predavača već je zaključen. Učesnike pored predavanja očekuju zanimljive radionice kao i nezaboravan socijalni program. Vidimo se u Opatiji.

Više informacija i detalja na ad-sinergija.com

U ostalim periodima UESS i HDEDM će nastaviti sa održavanjem skupova na područjima odakle potiču. Od 18 do 20 maja 2023. godine

Srdačan pozdrav / Kind regards,

dr Igor Ristić DT

Usavršite svoju preparaciju pomoću digitalne tehnologije - individualni kursevi



Predavač:

Prof. dr Danimir
Jevremović

Vreme: 10:00 - 18:00

Datum: Po dogovoru

Tema ovog kursa je brušenje za bezmetalne keramičke nadoknade. Kurs se odvija na visokokvalitetnim modelima, čiji kompozitni zubi imaju jasnu gradaciju dentinskog i gleđnog dela, kao i veštačku gingivu. Nakon teorijskog dela, kroz praktičnu demonstraciju biće prikazano brušenje zuba za keramičke fasete i krunice. Preparacije će, potom, biti skenirane pomoću intraoralnog skenera. Na ovaj način, jasno se vide dobijeni rezultati i otklanjaju eventualne greške. Brušenje se radi na po jednom zubu svake klase (sekutić, očnjak, premolar, molar). Konačno, učesnici će moći da probaju adhezivno cementiranje, odnosno upoznaju se sa praktičnom primenom kompozitnih cementa.

0.00 – 11.00 Teoretski deo:
Principi preparacije zuba za bezmetalne nadoknade – krunice i fasete

11.00 – 12.00 Demonstracija:
Preparacija zuba 11 (faseta i krunica)

12.00 – 13.45 Praktičan rad:
Preparacija zuba 11, 13

13.45 – 14.15 Digitalno skeniranje –
Provera i korigovanje preparacije

14.15 – 14.30 Pauza

14.30 – 16.30 Praktičan rad:
Preparacija zuba 14, 16

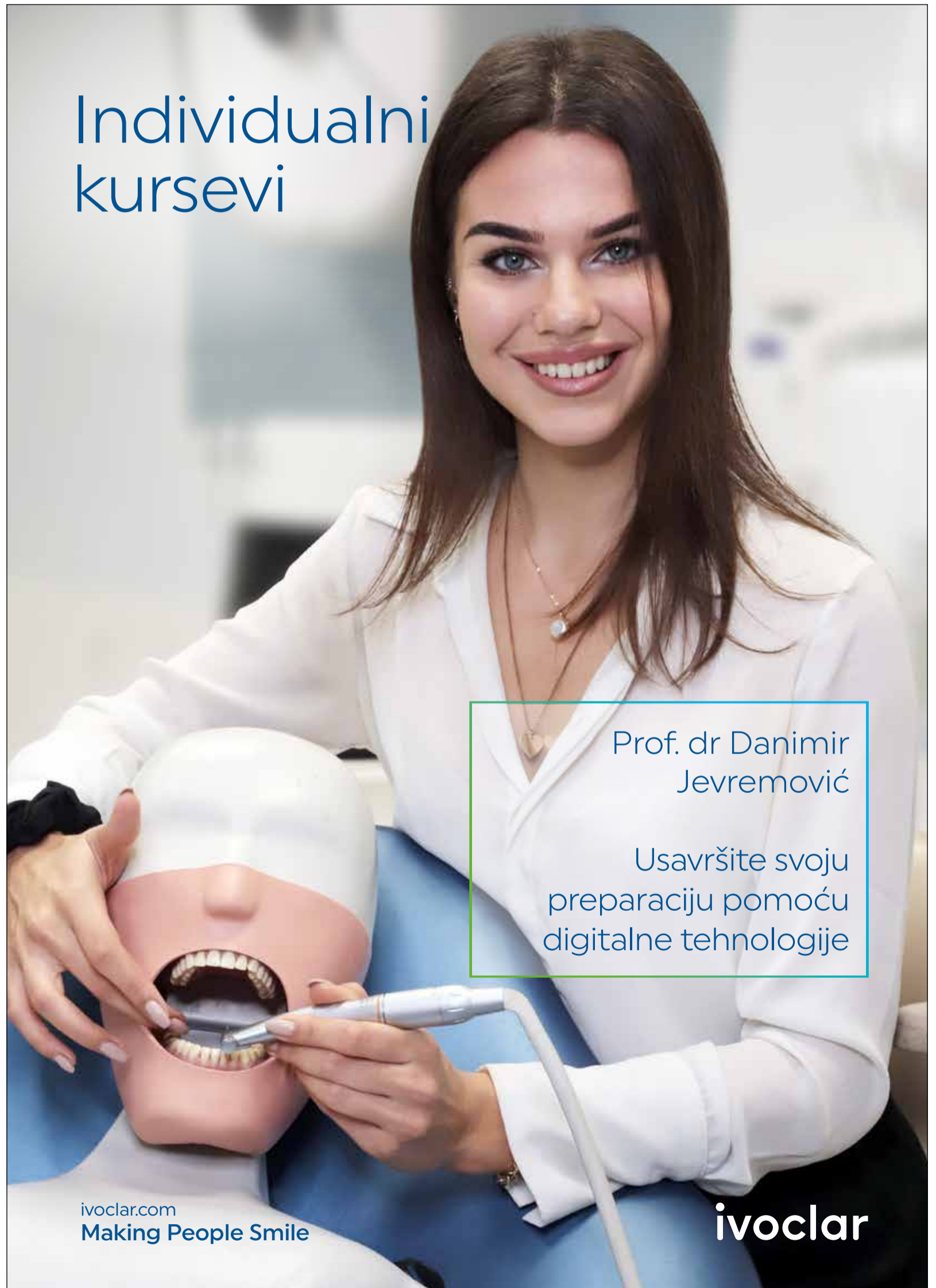
16.30 – 17.00 Digitalno skeniranje –
Provera i korigovanje preparacije

17.00 – 17.30 Demonstracija:
Cementiranje bezmetalnih nadoknada

17.30 – 18.00 Praktičan rad:
Cementiranje kompozitnim cementima

Mesto:
Vojvode Dobrnjca 9, Beograd

Kontakt za registraciju:
Ana Simonović
ana.simonovic@ivoclar.com
Mob: +381 66 130 722



Individualni kursevi

Prof. dr Danimir
Jevremović

Usavršite svoju
preparaciju pomoću
digitalne tehnologije

ivoclar.com
Making People Smile

ivoclar

Nulta apikotomija u endodontskoj mikrohirurgiji

Autori: Dr Randa Harik,
Dr Grace Issa &
Prof. Dr Philippe Sleiman,
Liban

Uvod

Hirurško endodontsko lečenje je terapijski modalitet za zube sa apikalnim parodontitisom i može biti indikovano za zube koji su prethodno bili podvrgnuti neuspešnom endodontskom lečenju, kao i zube gde nehirurški pristup ima visok rizik od neuspeha.^{7,16,35} Procedura se obično sastoji od nekoliko koraka i uključuje retrogradnu obturaciju koja je izvedena posle resekcije korena praćena retrogradnom preparacijom kanala korena.⁶

Takođe, prisustvo pravih apikalnih cista zahteva hirurško lečenje jer je manje verovatno da će takve ciste zaceliti konvencionalna terapija korenskih kanala jer su samoodrživi i više ne zavise od prisustva ili odsustva infekcije kanala korena.^{10,30,28} tj. zašto mnogi sugerišu da je hirurška intervencija neophodna u lečenju pravih apikalnih cista.^{17,23,27,29}

Ograničenja periapikalne radiografije su dovela do značajnog interesovanja za kompjuterizovanu tomografiju konusnog zraka (CBCT) u endodontskoj primeni. Čini se da broj CBCT skeniranja napravljenih svake godine raste kako se svest i rezolucija povećavaju, a troškovi se smanjuju.³² CBCT može biti od pomoći u diferencijalnoj dijagnostici cističnih lezija. Konkretno, CBCT slike mogu pružiti umereno tačnu dijagnozu između cista i granuloma.¹⁵ Simon i saradnici su otkrili da CBCT može da pruži tačniju dijagnozu od biopsije i histologije dajući dijagnozu bez invazivne hirurgije i/ili čekanja godinu dana da se vidi da li je nehirurška terapija bila efikasna.³³

U ovom članku ćemo opisati novi pristup u hirurškoj endodontskoj terapiji koja se fokusira na očuvanje integriteta apikalnog dela korena i uklanjanje cista ili ciste u potpunosti. Ilustrovaćemo ovaj pristup nizom slučajeva koji pokazuju preoperativno stanje i postoperativno zarastanje.

Tehnika nulte apikotomije

Kada pacijent ima znakove cistične reakcije kao što je vidljivo na periapikalnim rendgenskim snimcima, radiolucerna lezija koja zahvata vrh, sa jasnim radioneopropusnim granicama, koja pokazuje znake poremećaja PDL i prati znake potvrđene kliničkim pregle-

dom koji uključuju negativne testove vitalnosti pulpe, neznatnu pokretljivost kao znak nekrotične pulpe, prisustvo cistične drenaže tečnosti pri otvaranju pristupne šupljine - indikovana je hirurška intervencija, a nulta apikotomija može biti terapija izbora.*

Pored toga, kao potvrda se smatraju znaci kao što su prisustvo fistule, prisustvo (i ponavljanje) otoka sa efektom balona pod pritiskom prsta, istorija prethodnog neuspešnog lečenja prave apikalne ciste.

Da bi se osiguralo da su svi dijagnostički nalazi uključeni, za pacijente u takvom statusu se izvodi CBCT skeniranje.

Kada smo potvrdili prisustvo cističnih lezija i dijagnozu objasnili pacijentu uporedo sa opcijama lečenja, dobili smo informisani priistanak za kombinovani RCT+apikalni hirurški tretman.

Pacijent je zakazan za intervenciju i upućuje se da uzme prvu dozu antibiotika 1 dan pre zakazane intervencije. Pored toga, 30 minuta pre početka tretmana pacijentu se daje uputstvo da uzme 800 mg ibuprofena.

Tretman se izvodi pod lokalnom anestezijom sa adrenalinom 1:100.000, infiltriran ispod periošta. Međutim, ako nema fistule povezane sa cističnom lezijom o kojoj je reč, može biti od koristi započeti sa otvaranjem pristupne šupljine kako bi se omogućila drenaža i smanjenje pritiska u leziji, čime bi sledeća injekcija anestezije bila bezbednija.

Zatim nastavljamo sa izolacijom zuba sa koferdamom i prelazimo na pripremu pristupne šupljine nakon čega sledi oblikovanje i čišćenje sistema korenskih kanala putem ortogradnog pristupa. Konvencionalna terapija kanala korena je preduslov za uspešnu apikotomiju u istoj sesiji.

Tokom RCT, irigacija se sprovodi tehnikom negativnog pritiska EndoVac (Sybron Endo) kao sistemom za bezbedno isporučivanje sredstva za irigaciju do apikalnog kraja korenskih kanala.²⁵ Irigacija se sprovodi do 'A' sekvence naizmenično sa natrijum-hipohloritom, sterilnom vodom (ili slanim rastvorom) i EDTA.³⁴ Čim se odredi radna dužina elektronskim putem mikro-kanala za irigaciju se može postaviti na radnu dužinu,²⁵ obezbeđujući temeljno čišćenje apikalne trećine i vrha kanala korena zuba.

Nakon pripreme i završene faze irigacije, u pristupnu šupljinu se

postavlja privremeni ispun, a koferdam se uklanja. Obturacija kanala se odlaže, jer se kanal u ovoj fazi ne može pravilno osušiti.

Ono što sledi je nulta apikotomija sama po sebi: sledi intrasulkularni ili papilarni rez (u zavisnosti od veličine lezije), trouglasti ili pravougaoni bukalni režanj je podignut. Ako cista nije perforirala bukalnu kortikalnu ploču, okrugli borer u kolenjaku/nasadniku se koristi za bušenje kroz kortikalne kosti i lokalizuje se cista.

Cista se vadi sa velikom pažnjom radi očuvanja cementa korena i vlakna ligamenata pričvršćenih za površinu korena.

Kada je cela cista uklonjena, otkriveni deo površine korena prvo se ispere sa normalnim fiziološkim rastvorom, a zatim istrlja 30 sekundi sa limunskom kiselinom koja se nanosi mikročetkicom.

Celo područje se zatim obilno ispere sterilnom vodom ili normalnim fiziološkim rastvorom, a režanj se privremeno vrati na mesto bez ušivanja. Zub ili zubi se ponovo izoluju koferdamom radi uklanjanja privremenog ispuna i ponovo se sprovodi irigacija po celoj „A“ sekvenci uz upotrebu EndoVac-a.

Kada se ovaj drugi ciklus irigacije završi i kanal korena se osuši, podešava se glavna koničnost kanala, a zatim sledi potpuna obturacija sistema kanala korena tehnikom toplog vertikalnog zbijanja.

Zatim se u pristupnu šupljinu postavlja materijal za privremeni ispun i koferdam se uklanja.

Poslednji korak se sastoji od ponovnog podizanja reznja i provere da li nije došlo do bilo kakvog značajnog istiskivanja materijala za obturaciju, koji treba ukloniti. Kada je čistoća rane osigurana, režanj se zašiva monofilamentnim materijalom za šivenje od 5.0 i/ili 6.0 i prepisuju se postoperativni lekovi (pacijent se upućuje da nastavi sa antibioticima 7 dan i sa ibuprofenom 400 mg/na svaka 4 sata u narednih 24 do 36 sati nakon tretmana i da započne sa ispiranjem usta tečnošću bez alkohola 24 sata nakon intervencije).

Diskusija

Apikalni parodontitis (AP) je inflamatorni/imuni odgovor u apikalnom parodontijumu koji je često uzrokovan intrakanalnim mikroorganizmima. Rezultirajuća resorpcija apikalne kosti je manifestacija odbrambenog mehanizma, sprečavajući širenje infekcije, a na

rendgenskim snimcima izgleda radiolucerno.^{27,18}

Pošto je AP obično asimptomatski, često se otkriva samo tokom rutinskog radiografskog pregleda.⁴ U tom smislu, radiografija je neophodna za uspešnu i pravovremenu dijagnozu AP, a istorijski je ograničena na periapikalne i panoramske radiografije.¹ Štaviše, radiografsko snimanje je neophodno u svim fazama endodoncije od dijagnoze do dugotrajne procene ishoda lečenja. U spoju sa simptomima, ishod se procenjuje poređenjem preoperativnih i/ili postoperativnih rendgenskih snimaka sa naknadnim rendgenskim snimcima napravljenim na kontrolnim pregledima.^{13,20}

Dijagnostička vrednost radiografije pre tretmana zavisi od toga koliko dobro odražavaju histologiju AP. Studije koje su istraživale korelaciju između histološkog izgleda i radiografske manifestacije utvrdile su da odsustvo radiografskih znakova ne isključuje apikalno zapaljenje, i radiografski izgled je uvek manji od histološkog obima lezije.^{23,25-27} Radiografski znaci patognomonični za AP uključuju radiolucernu promenu u periradikularnom trabekularnom uzorku i izmenjen oblik i širina prostora parodontalnog ligamenta (PDL).^{3,8,12,14} Međutim, periapikalni i panoramski Rtg snimci imaju inherentna ograničenja kao što su superponiranje i izobličenje važnih struktura koje obično maskiraju lezije.^{19,22} Dodatno, lezije u spužvastoj kosti se ne mogu dosledno otkriti ovim radiografskim tehnikama.⁵ Stoga, u nekim slučajevima može biti prisutna opsežna resorpcija kostiju čak i kada o tome nema radiografskih dokaza.⁵ Izgled periapikalnih tkiva na radiografiji je pod uticajem superponiranja anatomskih struktura i promenljive prirode prekrivenih gustina i tekstura kostiju.^{13,20}

Ova ograničenja periapikalne radiografije dovela su do značajnog interesovanja za CBCT. Tehniku. Momentalno je korišćenje CBCT omogućilo da se vizualizuju anatomske strukture u 3 dimenzije sa većom rezolucijom. Ovo je poboljšalo ukupnu dijagnostičku efikasnost i omogućilo ranu dijagnozu neke specifične kliničke situacije.^{26,31} U endodontskoj praksi, CBCT snimanje sa ograničenim vidnim poljem (FOV) se predlaže za dijagnostiku kod pacijenata sa kontradiktornim ili nespecifičnim kliničkim znacima i simptomima.³¹

Posthirurško eksciziono zarastanje rane nakon periradikularne hirurgije podrazumeva dentoalveolarno zarastanje (tj. ponovno uspostavljanje apikalnog aparata za

pričvršćivanje) i alveolarno zarastanje (tj. popravka kostiju trabekularne i kortikalne kosti).²

Depozicija cementa na kraju korena zuba smatra se kritičnim korakom u zarastanju dentoalveolarnih rana.² Shodno tome, stvaranje ambijenta pogodnog za cementogenezu treba da poboljša proces zarastanja nakon hirurškog endodontskog lečenja. U parodontalnoj hirurgiji, demineralizacija dentina dovodi do pojačanog vezivanja novog vezivnog tkiva kroz spajanje izloženog dentinskog kolagena sa novim kolagenim vlaknima nastalim tokom zarastanja rana i ranog taloženja cementa na dentinske površine.¹⁰

Demineralizacija površine korena limunskom kiselinom dokazano je da povećava cementogenezu i promovise zarastanje periradikularnih rana ekspozicijom kolagenog matriksa, što stimuliše vezivanje i rast fibroblasta.¹⁰

Kada se poredi limunska kiselina sa EDTA i korišćenje samo limunske kiseline za kondicioniranje korena, ova druga je pokazala najbolje rezultate za uklanjanje razmazanog sloja i stabilizaciju ugruška. EDTA inhibira stabilizaciju ugruška površine korena i uvek ima rezidualnu aktivnost tako što smanjuje adheziju ugruška za koren čak i nakon kondicioniranja limunskom kiselinom. Dakle, EDTA se može koristiti za neutralisanje efekta limunske kiseline na parodontalne ćelije bez uticaja na stabilizaciju ugruška, dok se upotreba limunske kiseline može favorizovati stabilizaciju ugruška i može imati blagotvorno dejstvo na hirurške ishode.²⁴

Drugi istraživači su takođe ukazali da limunska kiselina stabilizuje ugruške na površini korena, koji deluju kao "skela" za razvoj ćelija vezivnog tkiva.²¹

Što se tiče načina primene limunske kiseline, bolji rezultati za ekspoziciju kolagena su postignuti nanošenjem četkicom 25% limunske kiseline u trajanju od 3 minuta nego kod ostalih načina aplikacije.⁹

Irigacija se vrši pod negativnim pritiskom uređajem EndoVac (Sybron Endo), jer obezbeđuje bezbednu isporuku iriganasa do apikalnog kraja kanala korena.²⁵ Uređaj se sastoji od vrha za isporuku/evakuaciju pričvršćenog na špric sa irigansom i jake sukcije stomatološkog aparata.



B&B DENTAL
IMPLANT COMPANY

BRING DIGITAL TO LIFE WITH JUST *one* CONNECTION



Distributer za Srbiju



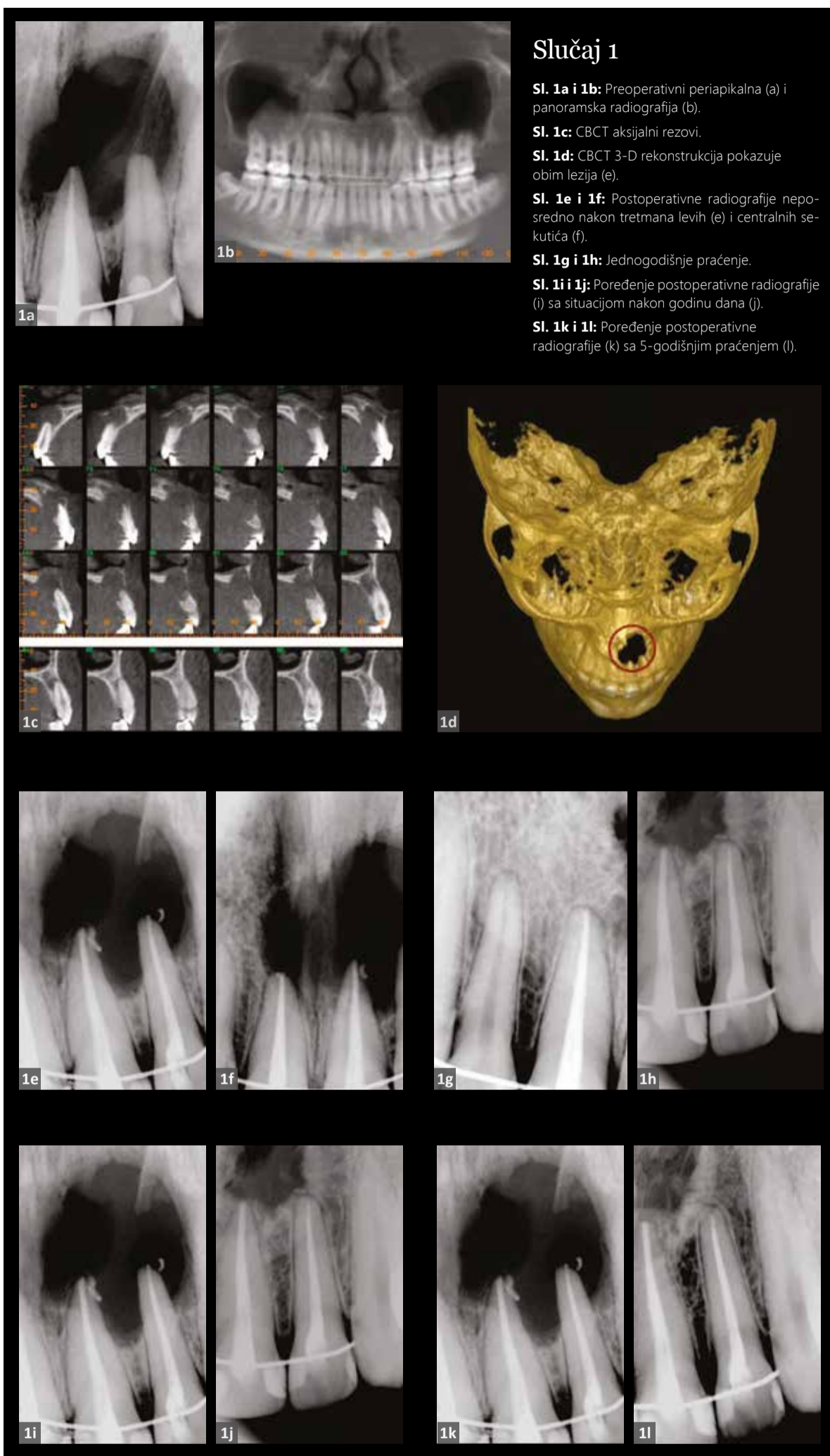Kornelija Stankovića 31 • 21000 Novi Sad • Tel. Fax 063/77-87-427 - 021/511-075 • office@commexdental.com • commex.bg@gmail.com

Pratite nas

WWW.BEBDENTAL.IT



← DT Strana 4



Slučaj 1

Sl. 1a i 1b: Preoperativni periapikalna (a) i panoramska radiografija (b).
Sl. 1c: CBCT aksijalni rezovi.
Sl. 1d: CBCT 3-D rekonstrukcija pokazuje obim lezija (e).
Sl. 1e i 1f: Postoperativne radiografije neposredno nakon tretmana levih (e) i centralnih sekutića (f).
Sl. 1g i 1h: Jednogodišnje praćenje.
Sl. 1i i 1j: Poređenje postoperativne radiografije (i) sa situacijom nakon godinu dana (j).
Sl. 1k i 1l: Poređenje postoperativne radiografije (k) sa 5-godišnjim praćenjem (l).

Sa makro- (za koronalnu i srednju trećinu) ili mikrokanilom (za apikalnu trećinu) koja se pričvršćava za aparat za sukciju, irigans uveden u pulpnu komoru se povlači negativnim pritiskom niz kanal u vrh kanile i uklanja kroz usisno crevo čime se izbegava bilo kakvo istiskivanje irigansa van kanala korena, oblasti gde se gubi PDL barijera, a samim tim i korišćenje konvencionalne metode irigacije može dovesti do utiskivanja hemikalija u hirurško područje.²⁵

Prikaz slučajeva

Kada smo potvrdili dijagnozu apikalne ciste, pacijent se informiše o situaciji i različitim koracima lečenja. Kada/ako postoji informisani pristanak pacijenta, lečenje može početi.

Slučaj 1

Pacijentkinja je upućena na kliniku sa otokom na palatinalnoj strani u predelu gornjeg bočnog sekutića na levoj strani (Sl. 1a). Aksijalni rezovi 3-D CBCT skeniranja pokazali su izuzetno veliku površinu gubitka kosti na apikalnom nivou gornjeg bočnog sekutića (Sl. 1c), kao i na nivou dva gornja centralna sekutića (Sl. 1d).

Nakon davanja anestezije, špric je ubačen u nepčanu sluzokožu i velika količina gnoja je aspirirana. Pošto smo izvršili proceduralne korake kombinovanog konvencionalni RCT i nulta apikotomija kao što je opisano u prethodnom delu članka i nakon uklanjanja ciste, dugački delovi korena su ostali otvoreni, posebno oni bočnog i centralnog sekutića. Režanj je zašiven bez augmentacije ili grafta velikog defekta.

Postoperativna radiografija je napravljena neposredno nakon intervencije (Sl. 1e), a zatim su rađeni jednogodišnji kontrolni radiografi (Sl. 1g i h) za procenu procesa zarastanja.

Jednogodišnje praćenje pokazuje formiranje nove kosti oko zuba i formiranje novog PDL, dok 5-godišnji kontrolni radiograf (Sl. 1l) ne

pokazuje znakove spoljašnje ili unutrašnje resorpcije korena i pokazuje intaktni PDL i smanjenje fibrozne oblasti, što u celini omogućava da se ovaj ishod lečenja oceni kao uspešan.

Slučaj 2

Pacijent muškog pola upućen je na proveru mandibularnog molara. Za pacijenta je bitno da spase njegov kutnjak svakako, iako mu je savetovano da ga izvadi i zameni implantatom.

Preoperativna radiografija (Sl. 2a) pokazuje značajnu periapikalnu leziju i prehodni stomatolog je stavio pasta kalcijum hidroksida u kanale.

Pored toga, pacijent se žalio na trnjenje u donjoj usni. i-CAT skeniranje (Sl. 2b) pokazalo je da cistična reakcija ide duboko unutra i skoro dostiže do mandibularnog kanala.

Izvršen je isti pristup, kao što je prethodno opisano, u pokušaju lečenja i spasavanja molara. Kada je režanj podignut, videlo se da je cista bila i ispod periosta iznad kortikalne kosti, a tu je bila još jedna cista pronađena intraoperativno blizu mandibularnog nerva (Sl. 2c), koji bi mogao biti odgovoran za osećaj trnjenja donje usne koji je pacijent prijavio.

Neposredni postoperativni rendgenski snimci (Sl. 2d i e) uzeti su po završetku hirurške intervencije i konvencionalne terapije kanala korena, a potpuno zarastanje je primećeno na kontrolnim rendgenskim snimcima nakon 1 i 2 godine (Sl. 2f i g) sa punom rekonstrukcijom kosti. Štaviše, u okviru prve 3 nedelje nakon tretmana peckanje donje usne je netsalo, kao i drugi klinički simptomi.

Slučaj 3

Pacijent muškog pola upućen je u kliniku na pregled status anjevovih gornjih prednjih zuba. Pacijent je dobio krune nekoliko godina ranije, a po svemu sudeći pulpa tih zuba je postala nekrotična, što je dovelo do periapikalne infekcije.

→ DT Strana 8

Ardent Dental Centar raspisuje KONKURS ZA DOKTORA STOMATOLOGIJE

Oglas za ovo radno mesto je predviđeno za kandidate koji razumeju principe rada u privatnoj praksi, koji imaju želju za novim znanjima, ambiciju za ličnim napretkom, kako na materijalnom, tako i na stručnom planu.

Uslovi konkursa su sledeći:


- Specijalista stomatološke protetike ili doktor stomatologije sa iskustvom i znanjem poslova iz oblasti protetike, spreman za rad u renomiranoj stomatološkoj ordinaciji sa odličnim uslovima za rad, kao i za stalnim usavršavanjem i praćenjem najnovijih saznanja iz svoje oblasti, te njihovom primenom u svakodnevnoj praksi
- Poznavanje rada na računaru
- Poznavanje barem jednog stranog jezika, poželjno engleski, italijanski ili nemački
- Dokaz o kontinuiranoj edukaciji tokom rada, te prisustvo na kongresima i simpozijumima u zemlji i inostranstvu, što takođe nije obavezan uslov, ali jeste prednost

- Dobar odnos prema kolegama i pacijentima koji bi se proverio kroz probni rad, ne duži od nekoliko nedelja

ARDENT DENTAL CENTAR budućim lekarima nudi:

- Rad u renomiranoj stomatološkoj ordinaciji, kao značajnu referencu u profesionalnoj karijeri
- Mogućnost kontinuirane edukacije u zemlji i inostranstvu
- Rad sa novom opremom i savremenim tehnologijama
- Rad sa iskusnim lekarima spremnim da podele svoje veštine i znanja
- Puno radno vreme sa mogućnošću organizovanja smena prilagođenih potrebama lekara i ordinacije
- Zaradu na nivou ordinacija u najvećim gradovima u Srbiji sa različitim modalitetima koji omogućuju stalni rast zarade u skladu sa zacrtanim ciljevima

*Prijave sa CV slati na e mail adresu: office@ardentcentar.rs DT



Tehnološka rešenja i dizajn novih endodontskih sistema (instrumenata) čine endodontsku terapiju efikasnijom, jednostavnijom i bržom. Evoluciju u svetu One and done endodoncije donosi Fanta Dental koja sa svojim AF F One instrumentom značajno širi spektar indikacija u kojima je moguća single file instrumentacija. Konstrukcija AF F One instrumenta povećava njegovu otpornost na frakturu do čak 6 puta u odnosu na instrumente tradicionalnog dizajna što zajedno sa velikim rasponom veličina ali i koničnosti ovog instrumenta čini svakodnevnu endodontsku terapiju izvodljivom u visokom procentu full rotary (bez ručnih instrumenata).

PROFIDENT
ČAČAK

Ukoliko i vas muče ove nedoumice očekujemo vas na advanced kursevima endodoncije koje firma Profident organizuje od 2023. godine. Verujemo da će i napredni nivo edukacije biti jednako zanimljiv i koristan kao što su to naši početni endo kursevi koji su vam već dugo poznati.

Vidimo se u 2023.!

- Single Shaping File System in Continuous Rotation
- Reduced Stress&Improved Durability
- Higher Resistance to Cyclic Fatigue

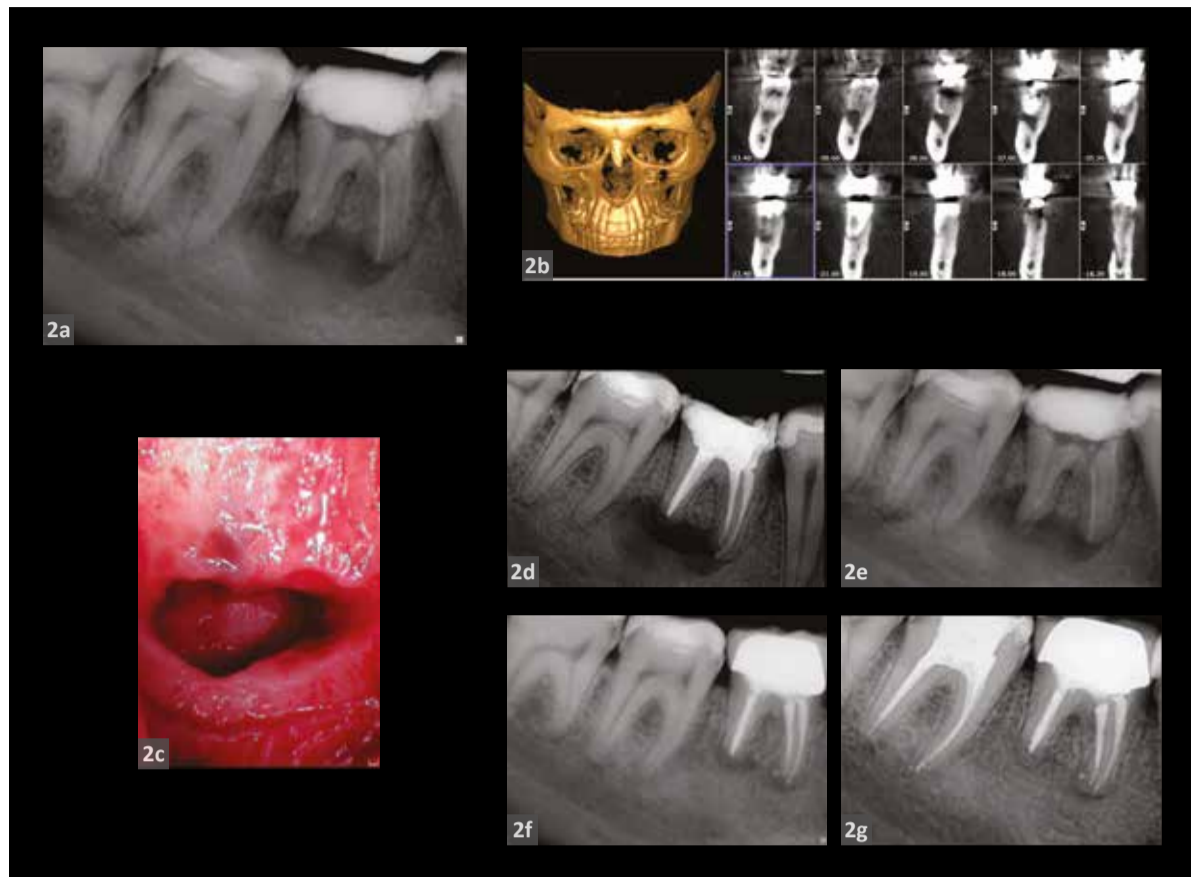WWW.FANTA-DENTAL.COM

- Da li je moguće endodontski tretirati zub samo mašinski?
- Kada single file tretman?
- Koji instrument odabrati?
- Koliko je uveličanje bitno u endodonciji?
- Koje uveličanje?
- Šta sa ergonomijom?
- Lupe - moda ili potreba?
- Irigacija od "igle do lokomotive"
- Da li single visit ili interseansna medikacija?
- Koji sealer je "najbolji"?
- Da li je monokona tehnika opturacije dovoljno dobra?
- MTA i šta sa njim?

Doc. dr Radovan Jovanović

R. Jovanovic

- Patented Flat-Side Design
- Greater Cutting Efficiency
- S-Shaped Cross-Sectional Design



Slučaj 2

Sl. 2a: Preoperativni periapikalni RTg snimak.

Sl. 2b: CBCT podaci o pacijentu.

Sl. 2c: Cistična reakcija u blizini mandibularnog kanala.

Sl. 2d i 2e: Postoperativna radiografija neposredno nakon intervencije (d) u poređenju sa preoperativna rendgenskom slikom (e).

Sl. 2f: Jednogodišnje praćenje – RTg snimak.

Sl. 2g: Radiografija nakon dve godine praćenja.

leži u temeljnom čišćenju sistema korenskih kanala i područja cistične reakcije, uz očuvanje rezidualnih struktura korena i parodontijuma i stvaranje uslova za ponovno spajanje i regeneraciju. Takođe prati modernu filozofiju minimalno invazivne stomatologije, gde manje ispa-

da više. Trenutna literatura nije opisala ovu tehniku; međutim, klinički slučajevi, uključujući one prikazane u ovom članku, dokazali su uspešne rezultate ove intervencije. **DT**

* Indikovana je nulta apikotomija pretežno u zubima gde konvencionalna terapija korenskih kanala (inicijalna ili retreatman) može da se izvede na ortogradni način i poželjno u istoj sesiji; u slučajevima kada je konvencionalno ponovno lečenje nemoguće ili bi neopravdano oslabio zub (kao što je prisustvo stuba i kruna ili stub i jezgro i kruna), redovna apikotomija bi bila efikasniji način lečenja za smanjenje količine bakterija u apikalnoj trećini i da se zapečati područje.

Napomena urednika: Kompletnu listu referenci možete dobiti od izdavača.

Ovaj članak objavljen u časopisu *roots—international magazine of endodontics* izdanje 1/2017.

← **DT** Strana 6

Na preoperativnim rendgenskim snimcima i na i-Cat skenu (Sl. 3a–e), periapikalne ciste mogu biti lako identifikovane zajedno sa masivnim gubitkom kosti.

Korišćen je pristup nulte apikotomije kako je opisano ranije u tekstu u cilju lečenja svih gornjih prednjih zuba i za uklanjanje višestrukih cista, uz očuvanje kosti i korena što je više moguće i samo je defekt kosti koji je nastao infekcijom iskorišćen za vađenje cisti (Sl. 3f i g).

Postoperativni radiografski snimci (Sl. 3h) rađeni su odmah na-

Slučaj 3

Sl. 3a-3c: Preoperativni rendgenski snimci: gornji prednji zubi.

Sl. 3d i 3e: CBCT skeniranje.

Sl. 3f i 3g: Intraoperativne fotografije koje pokazuju nedostatke kosti kao rezultat cističnih reakcija.

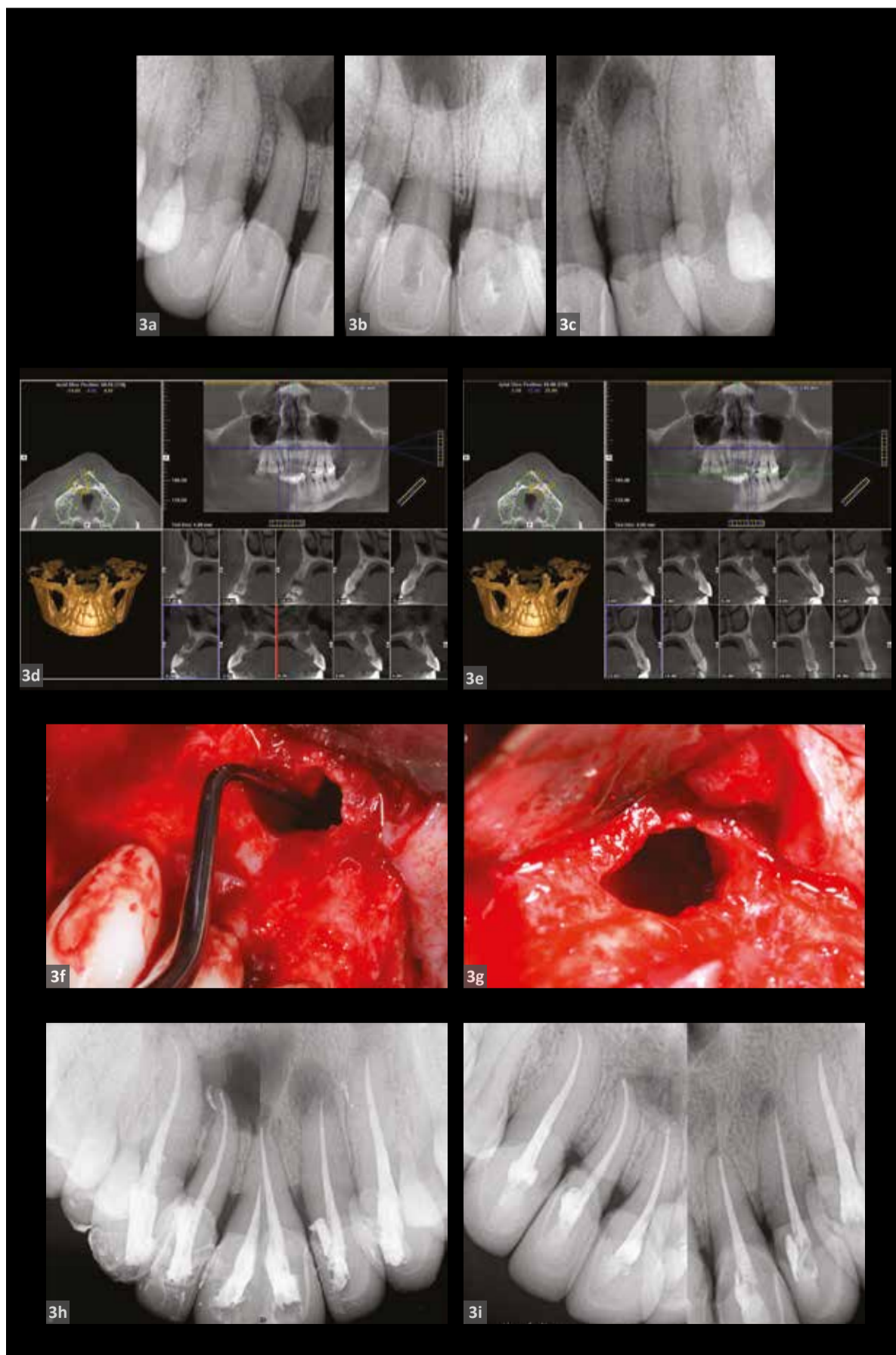
Sl. 3h: Postoperativna radiografija neposredno nakon intervencije.

Sl. 3i: Radiografije nakon 18-mesečnog praćenja.

kon intervencije, kao i tokom 18 meseci praćenja (Sl. 3i). Dalje praćenje nije bilo moguće jer je pacijent nakon toga bio nedostupan. Međutim, naknadni rendgenski snimci pokazuju smanjenje radiolucencije, što nam omogućava da pretpostavimo da je regeneracija kosti u procesu i da se formirao novi PDL.

Zaključak

Nulta apikotomija u endodontskoj hirurgiji je novina i ova tehnika podrazumeva upotrebu visoke rezolucije CBCT vizualizacije apikalne situacije (pored tradicionalnog radiološkog snimanja i kliničke evaluacije) sa konvencionalnim tretmanom kanala korena uključujući bezbednu i efikasnu irigaciju negativnim pritiskom, i kondicioniranje površine korena kako bi se omogućilo očuvanje apikalnog dela korena ad integrum i obnova parodontijuma. Biološki, osnova tehnike



O autorima

Dr Randa Harik

Klinički instruktor, Stomatološki fakultet, Libanski univerzitet.

Dr Grace Issa

Klinički instruktor, Stomatološki fakultet, Libanski univerzitet.

Prof. Philippe Sleiman

Docent, Stomatološki fakultet, Libanski univerzitet; Vanredni profesor, Stomatološki fakultet Univerziteta Severna Karolina.

Srećnu i uspešnu
2023. godinu
želi Vam
Dental Tribune

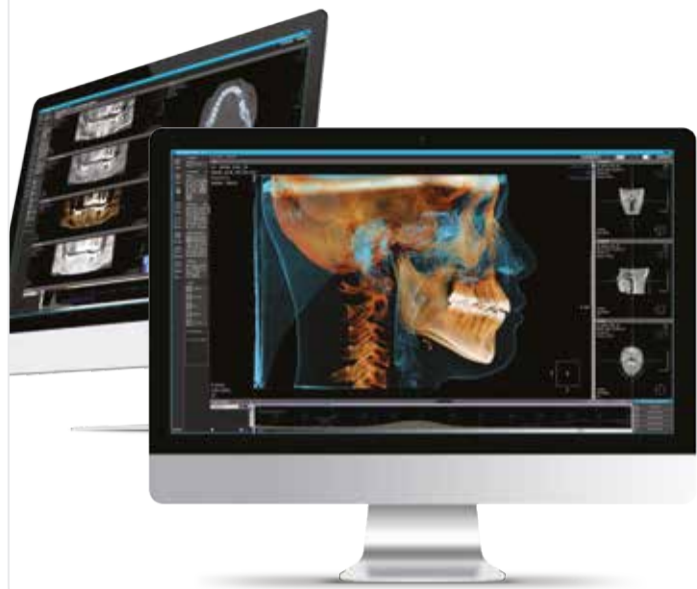ДОБРОДОШЛИ У



СВЕТ ДИГИТАЛНОГ
ИМИЦИНГА

Шуматовачка 132/1, Београд
тел./2836-786, 2836-787

office@timco.rs
stomatologija.timco.rs



OnDemand3D
THE BEST IN DIGITAL DENTISTRY



zemax



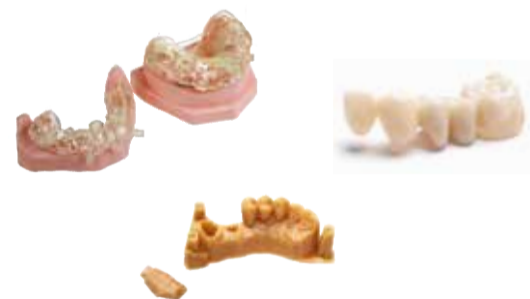DEXIS™



MEDIT



MEDIT i700 wireless



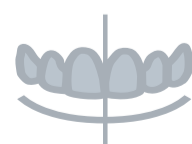exocad



DentalCAD



ChairsideCAD



Smile Creator



exoplan