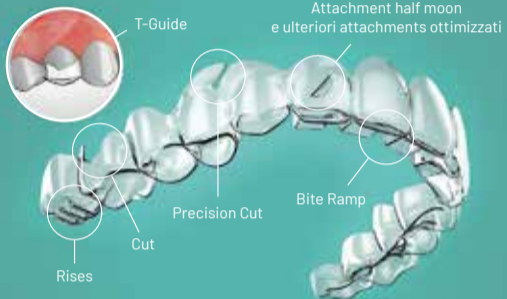


AD



**ORTHODONTIC INNOVATIONS**

**Entra nel futuro dell'ortodonzia**



Semplicemente il meglio

www.nuvolaortodonzia.it

**BIOMAX** avere cura  
**BIOMAX SpA** info@biomax.it  
T. 0444 913410  
www.biomax.it

## Tante le novità nel programma del 53<sup>rd</sup> SIDO International Congress – 8<sup>th</sup> MOIP

Patrizia Biancucci

Abbiamo il piacere di intervistare il Presidente della SIDO, dott. Mauro Cozzani, che dal 13 al 16 ottobre a Firenze presiederà il 53<sup>rd</sup> SIDO International Congress – 8<sup>th</sup> MOIP. Tra le tante novità di quest'anno, il congresso durerà un giorno in più rispetto al passato.



**Dott. Cozzani, partiamo da un dato di fatto. Possiamo dire che l'ortodonzia italiana grazie alla SIDO è diventata la prima al mondo. Sembra un'affermazione un po' altisonante ma lei ci può spiegare il perché?**

*Il movimento ortodontico italiano, partendo dagli accademici, i liberi professionisti e i nostri speakers hanno raggiunto un alto livello. Fare*

*delle classifiche è sempre molto difficile ma possiamo sicuramente dire che siamo uno dei movimenti tra i migliori del mondo. Metterei inoltre in evidenza il fatto che il Congresso, oltre ad essere della SIDO, è anche il congresso del MOIP (Mediterranean Orthodontic Integration Project) presieduto dalla dott.ssa Letizia Perillo. Questo è importante poiché il congresso si chiama SIDO "Together with" perché coinvolge tante associa-*

*zioni scientifiche e in particolare la SIDO e il MOIP.*

**Per quanto riguarda la ricerca, gli italiani hanno tanti membri nei board di prestigiose riviste internazionali. Vorrei però che spendesse qualche parola su "Progress in Orthodontics". Che impatto ha?**

> pagina 2

## Cefalometria e progettazione chirurgica nei casi ortognatici

Giovanna Perrotti, Ornella Rossi

### Introduzione

L'avvento della tomografia computerizzata (TC) ha notevolmente ridotto gli errori di ingrandimento dovuti alle distorsioni geometriche comuni nelle radiografie convenzionali di tipo bidimensionale (2D) e i software di elaborazione delle immagini tridimensionali (3D) permettono una ricostruzione e una misurazione quantitativa più attendibile del complesso maxillo-facciale.

Le immagini 3D sono estremamente utili nello studio delle variazioni di simmetria del complesso maxillo-mandibolare perché, con un unico esame, è possibile individuare e misurare con precisione le differenze fra lato destro e sinistro nei tre piani dello spazio<sup>1</sup>.

Una diagnosi accurata dell'asimmetria facciale e una buona pianificazione del trattamento al massimo delle capacità cliniche e degli strumenti diagnostici a oggi disponibili è fondamentale per garantire il miglior risultato estetico-funzionale e per poter effettuare un confronto tra la pianificazione e il risultato post-operatorio<sup>2</sup>.

In Ortodonzia e in Chirurgia Ortognatica, la tomografia computerizzata tridimensionale ha un vantaggio rispetto alle radiografie cefalometriche bidimensionali: nella maggior parte dei casi, la presenza e il grado di asimmetria possono essere diagnosticati grazie a una cefalometria posteroanteriore (PA)<sup>3</sup> ma quest'ultima non fornisce informazioni sufficienti per identificare le cause dell'asimmetria.

La deviazione del mento, per esempio, è una comune forma di asimmetria facciale. Nella maggior parte dei casi si sviluppa da una differenza tra lato destro e sinistro nella lunghezza del ramo, ma può essere dovuta anche ad altre possibili cause come una differenza nella lunghezza del corpo della mandibola o una diversa apertura dell'angolo mandibolare<sup>4</sup>. Pertanto, saper distinguere la struttura che in primis causa l'asimmetria è estremamente importante nella pianificazione del trattamento ortodontico-chirurgico.

> pagina 10



**SENZA RUSSARE**

**SENSIBILIZZARE I PAZIENTI SULLA SINDROME OSA E PROMUOVERE LA TUA PROFESSIONALITÀ.**

**ENTRA NEL TEAM SENZA RUSSARE**

Potrai beneficiare di una serie di servizi pensati in esclusiva per te e per il tuo studio  
Per informazioni contatta il nostro Ufficio Marketing: [clienti@leone.it](mailto:clienti@leone.it)

**Leone**  
Ortodonzia e Implantologia  
Via P. a Quaracchi, 50 - 50019 Sesto Fiorentino • Firenze Tel. 055.30441 • e-mail: [info@leone.it](mailto:info@leone.it) • [www.leone.it](http://www.leone.it)

PP20/01-IT

AD

# Tante le novità nel programma del 53<sup>rd</sup> SIDO International Congress – 8<sup>th</sup> MOIP

< pagina 1

"Progress in Orthodontics", la rivista della Società Italiana di Ortodonzia, è in questo momento la rivista più citata al mondo secondo Scopus. Più citata anche delle riviste storiche come l'American Journal, l'European Journal e anche dell'Orthodontics & Craniofacial Research, che sono riviste top. Questo ci dà un'enorme visibilità e una forza dal punto di vista della ricerca. Inoltre molti italiani sono all'interno dei comitati editoriali delle riviste sia dell'American che dell'European Journal, come ad esempio la prof.ssa Ambra Michelotti che è editor di una rivista ad altissimo impatto quale l'Orthodontics & Craniofacial Research. Questo ci può permettere di dire che i ricercatori italiani sono molto stimati a livello mondiale.

Questo ci fa capire come SIDO nel corso degli anni si sia aperta sempre di più al mondo ortodontico internazionale e ciò è testimoniato anche dal fatto che questo 53° Congresso vede la presenza di relatori provenienti da tutto il mondo. Altro aspetto chiave del congresso sarà l'interdisciplinarietà per far comunicare tutti gli attori

del team: dall'ortodontista, all'igienista al tecnico ortodontico. I tecnici ortodontici, come pure gli igienisti dentali sono arrivati a un punto tale per cui hanno un loro congresso nel congresso. Qual è la novità di questa nuova edizione? I tecnici e gli igienisti possono assistere a tutte le relazioni. Giusto?

Esattamente. L'idea che il consiglio ha voluto dare è quella di fare squadra, e per fare squadra con i tecnici e gli igienisti abbiamo bisogno di scambiarsi le informazioni. Ormai certe paure, chiusure e barriere secondo me sono relegate al passato. Dobbiamo avere un rapporto di assoluta collaborazione con i nostri tecnici e igienisti per poter offrire il meglio ai nostri pazienti.

Tutti questi elementi di ricerca, di clinica e di collaborazione devono arrivare all'utente finale che è anche l'ortodontista medio. Dal suo punto di vista qual è il messaggio che arriva?

Abbiamo creato un evento in cui l'ortodontista avrà la possibilità di sentire tutto ciò che ritiene utile alla sua formazione. Sono presenti molti tra gli speakers migliori del mondo e il bello è che molti sono italiani. Saranno affrontati i

temi di maggior interesse per la professione, tra cui il 3D in ortodonzia, che è un tema estremamente importante, in cui vedremo gli allineatori, ascolteremo dei relatori che ci faranno vedere come fare gli allineatori in "casa" e altri sviluppi in diverse altre tematiche. Un aspetto di fondamentale importanza che verrà affrontato è quello che riguarda l'evidence based in clinical orthodontics perché non utilizzare il metodo scientifico pone i nostri patient nella condizione di cavie su cui sperimentare le idee di qualcun altro. Al congresso avremo due sessioni sull'evidence based che ci faranno conoscere gli aspetti scientificamente provati e quali sono quelli che noi crediamo lo siano ma che in realtà non lo sono. Quindi per l'ortodontista che deve poi lavorare il lunedì mattina queste informazioni possono essere estremamente utili.

C'è una sessione molto interessante dedicata all'articolazione temporomandibolare e un'altra della Società di chirurgia maxillo-facciale che farà il congresso insieme a noi, senza tralasciare l'estetica e andando oltre la pura estetica. Ottimi oratori parleranno dei trattamenti precoci, ma la sessione che ritengo fra le più interessanti è la "Rising stars", nella quale daremo il palco a "giovani" emergenti quasi tutti italiani

e alla quale sarò sicuramente presente.

Al congresso è prevista la partecipazione delle associazioni di categoria, alle quali la SIDO ha sempre lasciato spazio, e questo sembra ancora più importante in un periodo storico che vede alcune aziende mettere gli allineatori direttamente in mano ai pazienti, con colleghi compiacenti che operano secondo le direttive fornite dalle aziende stesse e dunque andando ad offuscare l'altissimo livello ortodontico sia nazionale che internazionale.

Dopo questa divagazione credo di doverle fare i complimenti perché è la prima volta che vedo un congresso caratterizzato da una sorta di grande "open space", con un giorno in più e con la possibilità di seguire il percorso formativo preferito. Ma come utente e come ortodontista le chiedo: non c'è il rischio di essere un po' dispersivi nel decidere se seguire una relazione o l'altra?

È un rischio che abbiamo voluto correre nel senso che, anziché sia la SIDO a imporre gli argomenti da seguire, abbiamo preferito proporre il meglio che potevamo e far decidere liberamente ai partecipanti di seguire quello che è di loro maggior interesse, anche considerando che i nostri soci sono abbastanza maturi per poter scegliere in maniera autonoma.

Quindi possiamo affermare che al congresso saranno affrontate tantissime tematiche. Possiamo darci appuntamento alla cena sociale che si terrà sabato sera, il momento ludico che SIDO non trascura mai, consentendo così la socializzazione e lo scambio di idee tra colleghi e oratori.

Certamente, e ci terrei a sottolineare che siamo riusciti ad organizzare la cena sociale del sabato sera con pietanze a Km 0, e il SIDO party nel dopo cena. Vorrei inoltre dare ancora alcune anticipazioni: all'apertura del congresso giovedì 13 ci sarà una bella sorpresa con la presenza di personaggi molto famosi, anch'essi eccellenze italiane.

L'apertura del congresso non sarà fatta da un ortodontista ma da un personaggio di altissimo livello, anch'esso un'eccellenza italiana che esercita alla Emory University di Atlanta. Lavora sui virus e penso che dopo Anthony Fauci sia la persona con il più alto H-index su questo tema: ci parlerà del Covid-19 e di come sarà il post-Covid-19, di quello che è successo e di cosa ci sarà dopo, facendo riferimento alla scienza e alla storia del medioevo.

Grazie dott. Cozzani, ci lasciamo con questa suspense e ci vediamo a Firenze.

Patrizia Biancucci

ORTHO TRIBUNE

The World's Orthodontic Newspaper • Italian Edition

PUBLISHER AND CHIEF EXECUTIVE OFFICER - Torsten R. Oemus

CHIEF CONTENT OFFICER - Claudia Duschek

DENTAL TRIBUNE INTERNATIONAL GMBH

Holbeinstr. 29, 04229 Leipzig, Germany

Tel.: +49 341 48 474 302 | Fax: +49 341 48 474 173

General requests: info@dental-tribune.com

Sales requests: mediasales@dental-tribune.com

www.dental-tribune.com

Material from Dental Tribune International GmbH that has been reprinted or translated and reprinted in this issue is copyrighted by Dental Tribune International GmbH. Such material must be published with the permission of Dental Tribune International GmbH. Ortho Tribune is a trademark of Dental Tribune International GmbH.

All rights reserved. © 2022 Dental Tribune International GmbH. Reproduction in any manner in any language, in whole or in part, without the prior written permission of Dental Tribune International GmbH is expressly prohibited.

Dental Tribune International GmbH makes every effort to report clinical information and manufacturers' product news accurately but cannot assume responsibility for the validity of product claims or for typographical errors. The publisher also does not assume responsibility for product names, claims or statements made by advertisers. Opinions expressed by authors are their own and may not reflect those of Dental Tribune International GmbH.

Supplemento n. 1

di Dental Tribune Italian Edition  
Anno XVIII Numero 10, Ottobre 2022

MANAGING EDITOR

Patrizia Gatto

CONTRIBUTI

A. Arreghini, P. Avantario, D. Azzollini, B. Rapone, F. Cardarelli, S. Ceci, A. M. Ciocia, N. Cirulli, G. Colocchia, F. Cremonini, N. De Leonardi, G. Dipalma, A. Di Noia, D. Di Venere, I. Ferrara, J. Fraser, G. Garofoli, A. D. Inchingolo, F. Inchingolo, C. Laudadio, G. Malcangi, G. Marinelli, V. Montenegro, D. Nemore, A. Netti, L. Nucci, A. Patano, G. Perrotti, C. Pezzolla, F. Piras, O. Rossi, A. Semjonova, K. Zamanian.

REDAZIONE ITALIANA

Tueor Servizi Srl - redazione@tueorservizi.it

C.so Enrico Tazzoli, 215/13 - 10137 Torino

Tel.: 011 3110675 - 011 3097363

GRAFICA - Tueor Servizi

GRAPHIC DESIGNER - Giulia Corea

STAMPA

Reggiani Print S.r.l.

Via D. Alighieri, 50

21010 Brezzo di Bedero (VA)

COORDINAMENTO DIFFUSIONE EDITORIALE

ADDRESSVITT srl

PUBBLICITÀ

Alessia Murari

[alessia.murari@tueorservizi.it]

UFFICIO ABBONAMENTI

Tueor Servizi Srl

C.so E. Tazzoli 215/13 - 10137 Torino

Tel.: 011 3110675 | Fax: 011 3097363

segreteria@tueorservizi.it

Copia singola: euro 3,00

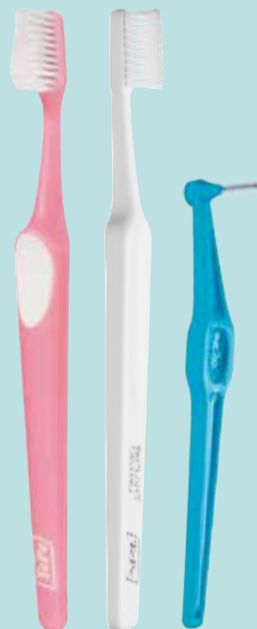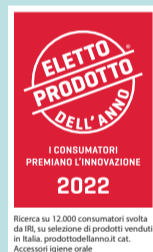TePe®

## I tuoi alleati in ortodonzia

L'apparecchio ortodontico rende la pulizia dei denti più difficoltosa, ma ancora più indispensabile.

Guida i tuoi pazienti attraverso l'utilizzo di prodotti specifici e spiega loro come trarne beneficio.

Scopri l'ampia gamma di prodotti sostenibili TePe per accompagnare i tuoi pazienti nella loro routine domiciliare.



Una scelta che conta

Da sinistra a destra:

TePe Supreme™

TePe Implant Orthodontic™

Scovolino TePe Angle™

f in @

www.tepe.com

Made in Sweden

# Il valore della diagnosi per SUSO

Intervista al prof. Gianvito Chiarello

Al 4° Congresso Internazionale: "Innovazioni tecnologiche e protocolli sperimentali in parodontologia, chirurgia orale e ortognatodonzia" organizzato presso l'Università degli Studi Aldo Moro di Bari dal Prof. Francesco Inchingolo, c'è stata l'occasione di intervistare il prof. Gianvito Chiarello che ha preso parte all'evento.



**Attuale presidente SUSO (Sindacato Unitario Specialità Ortognatodonzia), Gianvito Chiarello nella sua introduzione ha puntato il focus sulle competenze più che sulla specializzazione degli ortodontisti. Quindi significa che le competenze possono equivalere ad una specializzazione o viceversa?**

*Oggi qui stiamo celebrando la Scuola di Specializzazione in Ortognatodonzia da cui stanno per uscire i primi specialisti. SUSO segue e rispetta le regole italiane per le quali i laureati in Odontoiatria e Protesi Dentale possono esercitare l'ortognatodonzia e ovviamente non ci opponiamo a questo e anzi lo favoriamo ma sottolineiamo, piuttosto, l'importanza che ci sia elevata competenza, condizione necessaria. Conosciamo molto bene, infatti, i problemi medico-legali collegati a una cattiva gestione di un trattamento ortodontico e mi riferisco soprattutto alle nuove realtà che compaiono sul web in cui vengono promosse cure ortodontiche basate su due impronte e la realizzazione di un dispositivo ignorando completamente il processo diagnostico.*

**Chi fa la diagnosi nei casi in cui vengono mandate direttamente al dentista le mascherine? L'azienda o lo specialista?**

*Questo è il problema. Molto spesso non si capisce chi faccia la diagnosi. Vengono prese delle impronte e inviate direttamente dall'altra parte del mondo dove viene sviluppato un piano di trattamento. In questo processo manca la relazione con il paziente fatta di una serie di interazioni fisiologiche che solo un professionista preparato può capire.*

**Lei in qualità di presidente SUSO chiede al nuovo governo diverse cose. Brevemente quali sono?**

*Abbiamo scritto una lettera di richieste alla nuova classe politica che si appresta a governare. A parte quelli relativi ai costi di gestione di uno studio odontoiatrico alla luce dei rincari energetici, abbiamo chiesto anche leggi più stringenti per quello che riguarda l'esercizio della professione odontoiatrica al fine di difendere il processo diagnostico svolto dai veri professionisti.*

Patrizia Biancucci

## Complici del tuo Sorriso.

SCOPRI L'ALLINEATORE LEONE SU [DSLEONE.IT/ALLEO](https://dsleone.it/alleo)

**ALLEO È L'ALLINEATORE CAPACE DI ESPRIMERE AL MEGLIO LA PROFESSIONALITÀ DEI CLINICI ED ASSICURARE UN MAGGIORE COINVOLGIMENTO DEI PROPRI PAZIENTI NELL'ADERENZA AL TRATTAMENTO.**

**ALLEO®**



# Traumi in dentizione mista: correlazioni con l'ortodonzia

Nicole De Leonardis\*, Grazia Garofoli\*, Grazia Marinelli\*, Claudia Laudadio\*, Alessio Danilo Inchingolo\*, Giuseppina Malcangi\*, Assunta Patano\*, Nunzio Cirulli\*, Anna Netti\*, Pasquale Avantario\*, Giovanni Coloccia\*, Carmela Pezzolla\*, Irene Ferrara\*, Sabino Ceci\*, Valentina Montenegro\*, Biagio Rapone\*, Alexandra Semjonova\*, Fabio Piras\*, Daniela Azzollini\*, Anna Maria Ciocia\*, Damiano Nemore\*, Filippo Cardarelli\*, Angela Di Noia\*, Ludovica Nucci\*\*, Daniela Di Venere\*, Francesco Inchingolo\* e Gianna Dipalma\* (in foto da sinistra).

\*Department of Interdisciplinary Medicine, University of Bari "Aldo Moro", 70124 Bari, Italy.

\*\*Multidisciplinary Department of Medical-Surgical and Dental Specialties, University of Campania "Luigi Vanvitelli", Via L. De Crecchio 6, 80138 Naples, Italy.



## Abstract

Il trauma dentale è un evento molto frequente che può riguardare sia bambini in età pre-scolare (quindi in dentizione "da latte") che ragazzi in età scolare (quindi in dentizione mista o definitiva) e rappresenta infatti il 30% circa delle patologie del cavo orale. I dati in letteratura riportano che almeno il 10% dei pazienti ha subito un trauma dentale prima o durante un trattamento ortodontico. In questi casi, si pone il problema di come impostare il piano di trattamento ortodontico, ovvero decidere quale sia il momento più idoneo per iniziare il movimento ortodontico degli elementi dentali traumatizzati.

## Introduzione

I traumi dentali sono più frequenti sia nella prima che nella seconda decade di vita e possono avvenire durante le attività di svago (passeggiate in bicicletta, sulla spiaggia, nei boschi, skateboard, uso di pattini a rotelle, monopattino, etc.), in ambiente scolastico, domestico (scale, spigoli appuntiti, pavimento bagnato) e durante le attività sportive. Per prevenire l'evenienza dei traumi,

esistono misure di prevenzione primaria, secondaria e terziaria<sup>1-4</sup>.

La prevenzione primaria attua misure in ambiente domestico, scolastico e sportivo, allo scopo di evitare traumi a carico degli elementi dentali sani e consiste nella corretta istruzione da parte degli odontoiatri e dei pediatri<sup>3</sup>. Nella prima infanzia, l'inizio della deambulazione rappresenta il momento più comune di eventi traumatici dentali<sup>4-5</sup>; quest'ultimi sono più frequenti nei bambini con un aumentato overjet (O), determinato da abitudini viziate, quali ad esempio la suzione del pollice o l'uso prolungato del ciuccio<sup>6,7</sup>. Pertanto è importante che i genitori si rivolgano a un odontoiatra specialista in ortognatodonzia al fine di individuare e correggere questo tipo di malocclusione<sup>8-10</sup>. I traumi dentali possono verificarsi a scuola come conseguenza dell'abitudine a mordicchiare penne, matite, oggetti di cancelleria, o anche a causa di litigi e cadute durante le attività ricreative<sup>11,12</sup>. Ai fini della prevenzione primaria sarebbe opportuno che gli istituti scolastici organizzassero corsi volti a formare il personale docente e non-docente

sui rischi di trauma dentale a cui i bambini possono potenzialmente andare incontro<sup>13,14</sup>. Nelle strutture scolastiche inoltre dovrebbero esserci cassette di pronto soccorso con all'interno presidi (ad esempio fiale di soluzione fisiologica) che permettano di intervenire tempestivamente in caso di trauma dentale al fine di poter conservare e trasportare l'eventuale frammento di dente recuperato nella stessa soluzione o in alternativa nella saliva o nel latte<sup>15,16</sup>.

La pratica di diverse attività sportive (equitazione, ginnastica artistica, pattinaggio etc.) è associata a un aumentato rischio di trauma dentale e il personale dei centri sportivi dovrebbe consigliare l'utilizzo di dispositivi come maschere facciali e/o parodonti<sup>15,17-19</sup>.

La prevenzione secondaria si attua quando il danno si è già verificato e serve a ridurre le possibili conseguenze negative attraverso una corretta diagnosi e trattamento del trauma<sup>15,20</sup>. In caso di traumi dentali è fondamentale tranquillizzare il bambino e valutare con attenzione l'entità del danno riportato. Un dente avulso può essere reimpiantato

se è rimasto per 2-3 ore in ambiente liquido (latte, saliva o soluzione fisiologica)<sup>21,22</sup>. Se i controlli successivi al reimpianto vengono gestiti in modo competente si hanno buone possibilità di guarigione<sup>1,23</sup>.

La prevenzione terziaria consiste nel limitare le complicanze ripristinando la funzione masticatoria ed è esclusivamente di pertinenza odontoiatrica<sup>23</sup>.

Le lesioni dento-alveolari sono correlate a diverse variabili quali il sesso, la sede del trauma e a fattori predisponenti<sup>21,24</sup>. L'incidenza dei traumi dentali è maggiore nei soggetti di sesso maschile, conseguenza della pratica di sport violenti e/o acrobatici, calcio e sport estremi<sup>25</sup>. I traumi dento alveolari interessano più frequentemente l'arcata superiore, e in particolare gli incisivi centrali e laterali superiori<sup>26,27</sup>. Esistono fattori predisponenti ai traumi dentali di natura anatomica quali: anomalie dei rapporti scheletrici intermascellari, anomalie dei rapporti occlusali (II classi di Angle) e aumento dell'OJ<sup>28-30</sup>.

Durante una terapia ortodontica bisogna considerare gli elementi dentali che hanno subito dei traumi

perché essi possono condizionare le scelte terapeutiche e la crescita dell'individuo; quindi serve pianificare e programmare l'ortodonzia anche in funzione della prognosi futura dei denti traumatizzati<sup>31</sup>.

C'è poca evidenza scientifica sul trattamento ortodontico dei denti traumatizzati e la letteratura si basa più su case reports e revisioni sistematiche retrospettive su un ridotto numero di pazienti<sup>32,33</sup>.

## Ortodonzia e traumi

La protrusione degli incisivi superiori, la prominente del mascellare superiore, la malocclusione di Classe II divisione 1 e l'incompetenza labiale sono considerati componenti favorevoli al trauma del gruppo incisale superiore. L'insufficiente competenza labiale a riposo è considerata da molti autori il fattore principale<sup>34,35</sup>.

La frequenza maggiore dei traumi dentali è dagli 8 ai 9 anni di età, interessando principalmente gli incisivi superiori ed è doppia nei maschi rispetto alle femmine<sup>36,37</sup>.

&lt; pagina 4

Il rischio di trauma è stato documentato con OJ maggiore di 6 mm<sup>38,39</sup>.

Il trauma dentale più comune è quello che riguarda la corona e si accompagna spesso a lesioni dei tessuti molli (frenuli e labbra)<sup>40</sup>. La prognosi delle fratture coronali non complicate (senza coinvolgimento della polpa dentale) è in genere buona perché non determinano ripercussioni sul trattamento ortodontico<sup>41</sup>. In presenza di tali fratture è opportuno osservare un periodo di osservazione di almeno 3-6 mesi dopo il trauma (Tab. 1)<sup>33</sup>.

Qualora un elemento dentale presenti una frattura corono-radicolare si pone la necessità di effettuare una estrusione ortodontica del moncone dentale fratturato, per consentire il restauro definitivo del dente<sup>42</sup>. La forza da applicare dovrebbe essere all'incirca di 250 gr al fine di ottenere una estrusione più rapida del dente. A seguito del movimento ortodontico di estrusione rapida, ci può essere il rischio di una recidiva e per questo alcuni studi clinici suggeriscono di eseguire la fibrotomia prima del periodo di contenzione; quest'ultimo dovrebbe avere una durata di almeno 3-4 settimane<sup>43</sup>.

Il piano di trattamento ortodontico dovrebbe tener conto della lunghezza del moncone coronale come misura reale della radice dell'elemento dentale su cui applicare la forza ortodontica<sup>44</sup>: un dente con frattura localizzata al livello del terzo coronale, dispone sia di una lunghezza radicolare che di un supporto parodontale sufficiente al movimento ortodontico<sup>33</sup>.

Se la frattura si presenta al livello del terzo medio del dente, il movimento ortodontico è pericoloso per il rischio di perdita del supporto parodontale. I denti con frattura del terzo apicale possono essere trattati con estrazione chirurgica o ortodontica<sup>44</sup>. Alcuni studi raccomandano un periodo di osservazione di almeno 2 anni (Tab. 1) prima di iniziare un trattamento ortodontico in presenza di frattura radicolare; tuttavia l'esperienza clinica indica che la maggior parte delle complicanze si verifica un anno dopo l'avvento del trauma<sup>45-47</sup>. Quest'ultima osservazione suggerisce la possibilità di poter anticipare di un anno la terapia ortodontica in assenza di complicanze. In presenza di lussazioni il periodo di osservazione varia a seconda della gravità della lesione. Qualora non si verifichi l'anchilosi, la durata del periodo di osservazione è di 1 anno (Tab. 1)<sup>48</sup>. Sono raccomandati controlli clinici e radiografici almeno 3 mesi prima dell'applicazione di forze ortodontiche<sup>49</sup>.

#### Riassorbimenti radicolari post terapia ortodontica in denti traumatizzati

I trattamenti ortodontici comportano a volte riassorbimenti radicolari che sono influenzati dalla durata della terapia, l'entità delle

forze, la morfologia radicolare e ossea, età del paziente e dalla contiguità delle radici<sup>33</sup>. È consigliato eseguire delle radiografie a 3 mesi dall'inizio del trattamento ortodontico in denti con apice smusso o a pipetta<sup>50</sup> in quanto presentano una maggiore predisposizione al riassorbimento rispetto ai denti con radice di forma normale<sup>51</sup>.

Secondo alcuni autori i denti traumatizzati non hanno una tendenza maggiore al riassorbimento radicolare rispetto ai denti non traumatizzati<sup>52</sup>; tuttavia i denti interessati dal trauma sono più predisposti al riassorbimento radicolare durante la terapia ortodontica, nel caso in cui mostrino segni di riassorbimento antecedenti la terapia stessa. Gli autori consigliano un periodo di osservazione di 4-5 mesi prima di applicare forze ortodontiche sui questi denti<sup>53</sup>.

Durante la terapia ortodontica, i controlli radiografici dei denti traumatizzati con presenza di riassorbimento radicolare dovrebbero essere eseguiti ogni 6-9 mesi e ogni 3 mesi se il riassorbimento è minimo. In caso di riassorbimento severo è consigliato non trattare il dente ortodonticamente prima dei tre mesi<sup>52</sup>.

In presenza di incisivi superiori con riassorbimento apicale severo, sussiste il rischio di mobilità dentale se la lunghezza radicolare totale è uguale o inferiore a 9 mm. Tale rischio è ridotto se la lunghezza radicolare è superiore a 9 mm e il parodonto è sano<sup>54</sup>. Sul trattamento ortodontico in denti devitalizzati esistono dati contrastanti: alcuni autori sostengono che nei denti trattati endodonticamente ci sia un rischio aumentato di riassorbimento radicolare<sup>55</sup> altri autori affermano una percentuale di rischio uguale<sup>56</sup> o addirittura ridotta<sup>57, 58</sup>. Uno studio retrospettivo<sup>59</sup>, ha confrontato i valori di riassorbimento nei pazienti aventi l'incisivo superiore devitalizzato (gruppo studio) e i denti contigui (gruppo controllo). Dagli esami radiografici non si è evidenziata alcuna differenza statisticamente significativa.

Secondo le linee guida, il trattamento ortodontico si può eseguire immediatamente nei denti devitalizzati a causa di necrosi pulpare innesca da un processo carioso<sup>60, 61</sup>.

In caso di perdita di osso importante, bisogna posticipare il movimento ortodontico di circa 6 mesi per garantire la guarigione dei tessuti<sup>60</sup>. Se si esegue un trattamento endodontico a seguito di un trauma dentale, si raccomanda di attendere almeno un anno prima dell'inizio della terapia ortodontica al fine di garantire la guarigione completa e ridurre il rischio di anchilosi<sup>60</sup>. Se si verifica l'anchilosi di un elemento dentario, anche a distanza di anni, l'ortodontista deve considerare la possibilità di un precedente trauma e di una conseguente minore risposta alle forze ortodontiche<sup>33</sup>.

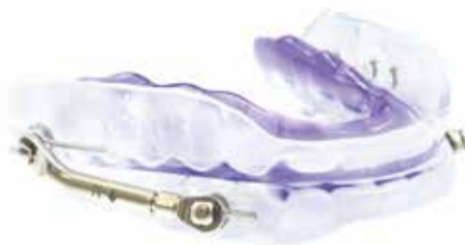LESIONE	PERIODO DI OSSERVAZIONE
Frattura coronale e corono-radicolare non complicata	3 mesi <sup>64</sup>
Frattura coronale e corono-radicolare complicata	Attendere la formazione di tessuto duro dopo pulpotomia coronale - 3 mesi circa <sup>64</sup>
Frattura radicolare	1-2 anni (periodo più breve se il dente è asintomatico) <sup>45, 64</sup>
Concussione, sublussazione, estrusione, lussazione laterale	3 mesi <sup>65</sup>
Lussazione laterale, intrusione, avulsione e reimpianto	1 anno, se non c'è evidenza di anchilosi. Considerare che il trattamento ortodontico programmato tra i 6 e i 12 mesi dal trauma, può essere ostacolato dalla presenza dell'anchilosi <sup>64</sup>
Apice immaturo	Attendere la formazione radicolare - Controlli a 6, 12, 24 mesi <sup>64</sup>
Denti devitalizzati a seguito di carie	Movimento ortodontico immediato se non ci sono lesioni periapicali <sup>60</sup>
Denti da devitalizzare a causa riassorbimento infiammatorio	Almeno 1 anno, valutando radiograficamente la presenza di un eventuale riassorbimento radicolare <sup>45, 66</sup> .
Denti devitalizzati per trauma	Periodo di osservazione variabile in base alla lesione del dente <sup>60</sup>
Denti autotrapiantati	3-9 mesi, tempo necessario per la guarigione del legamento parodontale e dell'osso <sup>67</sup>

Tab. 1 - Periodo di osservazione dei denti prima di applicare forze ortodontiche<sup>33</sup>.

## REGALA SOGNI D'ORO

I DISPOSITIVI IDEALI NEI PAZIENTI RONCOPATICI O AFFETTI DA SINDROME OSA LIEVE-MODERATA

TELESCOPIC  
ADVANCER



FORWARD!



M.A.D.

MANDIBULAR  
ADVANCER  
DEVICE  
SERIES

SCOPRI I LABORATORI ABILITATI ALLA COSTRUZIONE DEI  
DISPOSITIVI M.A.D. LEONE SUL SITO [WWW.LEONE.IT/MAD/](http://WWW.LEONE.IT/MAD/)



Leone S.p.a. Via P. a Quaracchi 50, 50019 Sesto Fiorentino | Firenze  
Ufficio Vendite Italia: tel. 055.3044600 | fax 055.374808 [italia@leone.it](mailto:italia@leone.it) | [www.leone.it](http://www.leone.it)

Ortodonzia e Implantologia

\* Domanda di brevetto depositata

PP18/OI-IT

> pagina 6

## &lt; pagina 5

Secondo una revisione sistematica della letteratura, data la scarsità di studi clinici, non è possibile definire un timing ottimale per iniziare una terapia ortodontica su denti devitalizzati a causa di un trauma<sup>62</sup>.

Bisognerebbe avvisare i pazienti

ortodontici con denti traumatizzati del possibile rischio di riassorbimento radicolare come risultato del movimento ortodontico ma anche di eventuali traumi futuri durante la terapia; infatti, secondo alcuni autori, elementi dentali con storia pregressa di traumi hanno più probabilità di subire ulteriori episodi traumatici<sup>63</sup>.

Questi fattori possono condizionare la prognosi dei denti, la durata e la continuità della terapia ortodontica; a seguito di un trauma, si può interrompere momentaneamente la terapia per consentire il trattamento endodontico del dente e/o per monitorarlo in caso di presenza di riassorbimento osseo<sup>63</sup>.

**Conclusioni**

La terapia ortodontica in presenza di denti traumatizzati dipende da diverse variabili ed è difficile formulare una prognosi a lungo termine perché c'è poca evidenza scientifica. Nel consenso informato, il paziente va edotto sulla possibilità di rischio di riassorbimento radicolare, di futuri traumi e di maggiore

durata della terapia.

È fondamentale la collaborazione di un team di odontoiatri generali, pediatrici e ortodontisti al fine di garantire una migliore prognosi, estetica e funzione dell'elemento dentale traumatizzato.

**bibliografia**

- Hegde, A.M.; Kumar, K.N.P.; Varghese, E. Knowledge of Dental Trauma among Mothers in Mangalore. *Dent Traumatol* 2010, 26, 417–421, doi:10.1111/j.1600-9657.2010.00905.x.
- Chan, Y.M.; Williams, S.; Davidson, L.E.; Drummond, B.K. Orofacial and Dental Trauma of Young Children in Dunedin, New Zealand. *Dent Traumatol* 2011, 27, 199–202, doi:10.1111/j.1600-9657.2011.00989.x.
- Salute, M. della Linee guida Available online: [https://www.salute.gov.it/portale/temi/p2\\_6.jsp?id=732&area=Sorriso%20salute&menu=vuoto](https://www.salute.gov.it/portale/temi/p2_6.jsp?id=732&area=Sorriso%20salute&menu=vuoto).
- Noori, A.J.; Al-Obaidi, W.A. Traumatic Dental Injuries among Primary School Children in Sulaimani City, Iraq. *Dent Traumatol* 2009, 25, 442–446, doi:10.1111/j.1600-9657.2009.00791.x.
- Marinelli, G.; Inchingolo, A.D.; Inchingolo, A.M.; Malcangi, G.; Limongelli, L.; Montenegro, V.; Coloccia, G.; Laudadio, C.; Patano, A.; Inchingolo, F.; et al. White Spot Lesions in Orthodontics: Prevention and Treatment. A Descriptive Review. *J Biol Regul Homeost Agents* 2021, 35, 227–240, doi:10.23812/21-2suppl-24.
- Gupta, S.; Kumar-Jindal, S.; Bansal, M.; Singla, A. Prevalence of Traumatic Dental Injuries and Role of Incisal Overjet and Inadequate Lip Coverage as Risk Factors among 4-15 Years Old Government School Children in Baddi-Barotiwala Area, Himachal Pradesh, India. *Medicina oral, patologia oral y cirugía bucal* 2011, 16, e960-5, doi:10.4317/medoral.17265.
- Schatz, J.-P.; Ostini, E.; Hakeberg, M.; Kiliaridis, S. Large Overjet as a Risk Factor of Traumatic Dental Injuries: A Prospective Longitudinal Study. *Prog Orthod* 2020, 21, 41, doi:10.1186/s40510-020-00341-5.
- Borzabadi-Farahani, A.; Borzabadi-Farahani, A. The Association between Orthodontic Treatment Need and Maxillary Incisor Trauma, a Retrospective Clinical Study. *Oral Surgery, Oral Medicine, Oral Pathology, Oral Radiology, and Endodontology* 2011, 112, e75–e80, doi:10.1016/j.tripleo.2011.05.024.
- Adina, S.; Dipalma, G.; Bordea, I.R.; Lucaci, O.; Feurdean, C.; Inchingolo, A.D.; Septimiu, R.; Malcangi, G.; Cantore, S.; Martin, D.; et al. Orthopedic Joint Stability Influences Growth and Maxillary Development: Clinical Aspects. *J Biol Regul Homeost Agents* 2020, 34, 747–756, doi:10.23812/20-204-E-52.
- Inchingolo, A.D.; Patano, A.; Coloccia, G.; Ceci, S.; Inchingolo, A.M.; Marinelli, G.; Malcangi, G.; Montenegro, V.; Laudadio, C.; Pede, C.D.; et al. The Efficacy of a New AMCOP® Elastodontic Protocol for Orthodontic Interceptive Treatment: A Case Series and Literature Overview. *IJERPH* 2022, 19, 988, doi:10.3390/ijerph19020988.
- Glendor, U. Aetiology and Risk Factors Related to Traumatic Dental Injuries—a Review of the Literature. *Dent Traumatol* 2009, 25, 19–31, doi:10.1111/j.1600-9657.2008.00694.x.
- Patano, A.; Cirulli, N.; Beretta, M.; Plantamura, P.; Inchingolo, A.D.; Inchingolo, A.M.; Bordea, I.R.; Malcangi, G.; Marinelli, G.; Scarano, A.; et al. Education Technology in Orthodontics and Paediatric Dentistry during the Covid-19 Pandemic: A Systematic Review. *Int J Environ Res Public Health* 2021, 18, 6056, doi:10.3390/ijerph18116056.
- Arikan, V.; Sönmez, H. Knowledge Level of Primary School Teachers Regarding Traumatic Dental Injuries and Their Emergency Management before and after Receiving an Informative Leaflet. *Dent Traumatol* 2012, 28, 101–107, doi:10.1111/j.1600-9657.2011.01042.x.
- Ramroop, V.; Wright, D.; Naidu, R. Dental Health Knowledge and Attitudes of Primary School Teachers toward Developing Dental Health Education. *West Indian Med J* 2011, 60, 576–580.
- Levin, L.; Zadik, Y. Education on and Prevention of Dental Trauma: It's Time to Act! *Dental Traumatology* 2012, 28, 49–54, doi:10.1111/j.1600-9657.2011.01060.x.
- Cirulli, N.; Ballini, A.; Cantore, S.; Farronato, D.; Inchingolo, F.; Dipalma, G.; Gatto, M.R.; Alessandri Bonetti, G. Mixed dentition space analysis of a southern Italian population: new regression equations for unerupted teeth. *J Biol Regul Homeost Agents* 2015, 29, 515–520.
- Caglar, E.; Kusecu, O.O.; Calişkan, S.; Sandalli, N. Orofacial and Dental Injuries of Snowboarders in Turkey. *Dent Traumatol* 2010, 26, 164–167, doi:10.1111/j.1600-9657.2010.00868.x.
- Cetinbaş, T.; Yildirim, G.; Sönmez, H. The Relationship between Sports Activities and Permanent Incisor Crown Fractures in a Group of School Children Aged 7-9 and 11-15 in Ankara, Turkey. *Dent Traumatol* 2008, 24, 552–556, doi:10.1111/j.1600-9657.2008.00647.x.
- Patianna, A.G.; Ballini, A.; Meneghello, M.; Cantore, S.; Inchingolo, A.M.; Dipalma, G.; Inchingolo, A.D.; Inchingolo, F.; Malcangi, G.; Lucchese, A.; et al. Comparison of Conventional Orthognathic Surgery and “Surgery-First” Protocol: A New Weapon against Time. *J Biol Regul Homeost Agents* 2019, 33, 59–67. DENTAL SUPPLEMENT.
- Montenegro, V.; Inchingolo, A.D.; Malcangi, G.; Limongelli, L.; Marinelli, G.; Coloccia, G.; Laudadio, C.; Patano, A.; Inchingolo, F.; Bordea, I.R.; et al. Compliance of Children with Removable Functional Appliance with Microchip Integrated during Covid-19 Pandemic: A Systematic Review. *J Biol Regul Homeost Agents* 2021, 35, 365–377, doi:10.23812/21-2suppl-37.
- Ballini, A.; Cantore, S.; Fotopoulou, E.A.; Georgakopoulos, I.P.; Athanasiou, E.; Bellos, D.; Paduanelli, G.; Saini, R.; Dipalma, G.; Inchingolo, F. Combined Sea Salt-Based Oral Rinse with Xylitol in Orthodontic Patients: Clinical and Microbiological Study. *J Biol Regul Homeost Agents* 2019, 33, 265–268.
- Ballini, A.; Cantore, S.; Scacco, S.; Perillo, L.; Scarano, A.; Aityan, S.K.; Contaldo, M.; Cd Nguyen, K.; Santacroce, L.; Syed, J.; et al. A Comparative Study on Different Stemness Gene Expression between Dental Pulp Stem Cells vs. Dental Bud Stem Cells. *Eur Rev Med Pharmacol Sci* 2019, 25, 1626–1633, doi:10.26555/eurrev\_201902\_17122.
- Cantore, S.; Ballini, A.; Farronato, D.; Malcangi, G.; Dipalma, G.; Assandri, F.; Garagiola, U.; Inchingolo, F.; De Vito, D.; Cirulli, N. Evaluation of an Oral Appliance in Patients with Mild to Moderate Obstructive Sleep Apnea Syndrome Intolerant to Continuous Positive Airway Pressure Use: Preliminary Results. *Int J Immunopathol Pharmacol* 2016, 29, 267–273, doi:10.1177/0394652015590949.
- Andersson, L.; Al-Asfour, A.; Al-Jame, Q. Knowledge of First-Aid Measures of Avulsion and Replantation of Teeth: An Interview of 221 Kuwaiti Schoolchildren. *Dent Traumatol* 2006, 22, 57–65, doi:10.1111/j.1600-9657.2006.00558.x.
- Dimonte, M.; Inchingolo, F.; Minonne, A.; Arditì, G.; Dipalma, G. Bone SPECT in Management of Mandibular Condyle Hyperplasia. Report of a Case and Review of Literature. *Minerva Stomatol* 2004, 55, 281–285.
- Andreasen, J.O.; Bakland, L.K.; Andreasen, F.M. Traumatic Intrusion of Permanent Teeth. Part 2. A Clinical Study of the Effect of Preinjury and Injury Factors, Such as Sex, Age, Stage of Root Development, Tooth Location, and Extent of Injury Including Number of Intruded Teeth on 140 Intruded Permanent Teeth. *Dent Traumatol* 2006, 22, 90–98, doi:10.1111/j.1600-9657.2006.00422.x.
- Cantore, S.; Ballini, A.; De Vito, D.; Martelli, F.S.; Georgakopoulos, I.; Almasri, M.; Dibello, V.; Altini, V.; Farronato, G.; Dipalma, G.; et al. Characterization of Human Apical Papilla-Derived Stem Cells. *J Biol Regul Homeost Agents* 2017, 31, 901–910.
- Essentials of Traumatic Injuries to the Teeth: A Step-by-Step Treatment Guide (English Edition) eBook : Andreasen, Jens O., Andreasen, Frances M.: Amazon.it: Kindle Store Available online: <https://www.amazon.it/Essentials-Traumatic-Injuries-Teeth-Step-ebook/dp/B00HLIFBE4> (accessed on 18 January 2022).
- Coloccia, G.; Inchingolo, A.D.; Inchingolo, A.M.; Malcangi, G.; Montenegro, V.; Patano, A.; Marinelli, G.; Laudadio, C.; Limongelli, L.; Di Venero, D.; et al. Effectiveness of Dental and Maxillary Transverse Changes in Tooth-Borne, Bone-Borne, and Hybrid Palatal Expansion through Cone-Beam Tomography: A Systematic Review of the Literature. *Medicina (Kaunas)* 2021, 57, 288, doi:10.3390/medicina57030288.
- Laudadio, C.; Inchingolo, A.D.; Malcangi, G.; Limongelli, L.; Marinelli, G.; Coloccia, G.; Montenegro, V.; Patano, A.; Inchingolo, F.; Bordea, I.R.; et al. Management of Anterior Open-Bite in the Deciduous, Mixed and Permanent
- Dentition Stage: A Descriptive Review. *J Biol Regul Homeost Agents* 2021, 35, 271–281, doi:10.23812/21-2suppl-27.
- Caprioglio - Caprioglio - Mariani Ortognatodonzia e traumatologia dento - alveolare Martina Available online: <https://www.libreriauniverso.it/> (accessed on 10 January 2022).
- Bauss, O.; Röhlings, J.; Schweska-Polly, R. Prevalence of Traumatic Injuries to the Permanent Incisors in Candidates for Orthodontic Treatment. *Dent Traumatol* 2004, 20, 61–66, doi:10.1111/j.1600-4469.2004.00250.x.
- Caprioglio A., Caprioglio C., Mariani L., Caprioglio D. Ortognatodonzia e traumatologia dento-alveolare. Martina editore, 2014.
- C. Caprioglio, A. Caprioglio, D. Caprioglio. La traumatologia nei denti decidui Available online: <https://www.edizionimartina.com/EdizioniMartina/DettagliTesti/300.asp> (accessed on 10 January 2022).
- Soriano, E.P.; Caldas Jr, A.F.; Góes, P.S.A. Risk Factors Related to Traumatic Dental Injuries in Brazilian Schoolchildren. *Dental Traumatology* 2004, 20, 246–250, doi:10.1111/j.1600-9657.2004.00246.x.
- Andreasen, J.O.; Ravn, J.J. Epidemiology of Traumatic Dental Injuries to Primary and Permanent Teeth in a Danish Population Sample. *International Journal of Oral Surgery* 1972, 1, 235–239, doi:10.1016/S0300-9785(72)80042-5.
- Hedegård, B.; Stålhane, I. A Study of Traumatized Permanent Teeth in Children 7-15 Years. I. *Sven Tandlak Tidsskr* 1973, 66, 431–452.
- O'Mullane, D.M. Some Factors Predisposing to Injuries of Permanent Incisors in School Children. *Br Dent J* 1973, 134, 328–332, doi:10.1058/sj.bdj.4805000.
- SG, D. Overbite, Overjet, Lip-Drape and Incisor Tooth Fracture in Children. *New Zealand Dental Journal* 1984, 80, 50–52.
- Andreasen, J.O.; Andreasen, F.M.; Skeie, A.; Hjørting-Hansen, E.; Schwartz, O. Effect of Treatment Delay upon Pulp and Periodontal Healing of Traumatic Dental Injuries - a Review Article: Effect of Treatment Delay upon Pulp and Periodontal Healing of Traumatic Dental Injuries - a Review Article. *Dental Traumatology* 2002, 18, 116–128, doi:10.1054/j.1600-9657.2002.00079.x.
- Tovo, M.F.; dos Santos, P.R.; Kramer, P.F.; Feldens, C.A.; Sari, G.T. Prevalence of Crown Fractures in 8-10 Years Old Schoolchildren in Canoas, Brazil. *Dent Traumatol* 2004, 20, 251–254, doi:10.1111/j.1600-9657.2004.00253.x.
- Heithersay, G.S. Combined Endodontic-Orthodontic Treatment of Transverse Root Fractures in the Region of the Alveolar Crest. *Oral Surgery, Oral Medicine, Oral Pathology* 1973, 36, 404–415, doi:10.1016/0030-4220(73)90220-X.
- Malmgren, O.; Malmgren, B.; Frykholm, A. Rapid Orthodontic Extrusion of Crown Root and Cervical Root Fractured Teeth. *Dent Traumatol* 1991, 7, 49–54, doi:10.1111/j.1600-9657.1991.tb00183.x.
- Rönnerman, A. Orthodontic Movement of Traumatized Upper Central Incisors. *Sven Tandlak Tidsskr* 1973, 66, 527–533.
- Zachrisson, B.U.; Jacobsen, I. Response to Orthodontic Movement of Anterior Teeth with Root Fractures. *Trans Eur Orthod Soc* 1974, 207–214.
- Andreasen, F.M.; Andreasen, J.O.; Bayer, T. Prognosis of Root-Fractured Permanent Incisors - Prediction of Healing Modalities. *Dent Traumatol* 1989, 5, 11–22, doi:10.1111/j.1600-9657.1989.tb00351.x.
- Cvek, M.; Mejäre, I.; Andreasen, J.O. Healing and Prognosis of Teeth with Intra-Alveolar Fractures Involving the Cervical Part of the Root. *Dent Traumatol* 2002, 18, 57–65, doi:10.1054/j.1600-9657.2002.180202.x.
- Malmgren Orthodontic Management of Traumatized Teeth: Saudi Orthodontists' Perspectives | Bioscience Biotechnology Research Communications Available online: <https://bbr.in/orthodontic-management-of-traumatized-teeth-saudi-orthodontists-perspectives/> (accessed on 10 February 2022).
- Reitan, K. Initial Tissue Behavior during Apical Root Resorption. *Angle Orthod* 1974, 44, 68–82, doi:10.1043/0005-3219(1974)044<0068:ITBDAR>2.0.CO;2.
- Levander, E.; Bajka, R.; Malmgren, O. Early Radiographic Diagnosis of Apical Root Resorption during Orthodontic Treatment: A Study of Maxillary Incisors. *Eur J Orthod* 1998, 20, 57–63, doi:10.1093/ejo/20.1.57.
- Levander, E.; Malmgren, O. Evaluation of the Risk of Root Resorption during Orthodontic Treatment: A Study of Upper Incisors. *Eur J Orthod* 1988, 10, 30–38, doi:10.1093/ejo/10.1.30.
- Linge, B.O.; Linge, L. Apical Root Resorption in Upper Anterior Teeth. *Eur J Orthod* 1983, 5, 173–183, doi:10.1093/ejo/5.5.173.
- Malmgren, O.; Goldson, L.; Hill, C.; Orwin, A.; Petrini, L.; Lundberg, M. Root Resorption after Orthodontic Treatment of Traumatized Teeth. *Am J Orthod* 1982, 82, 487–491, doi:10.1016/0002-9416(82)90317-7.
- Levander, E.; Malmgren, O. Long-Term Follow-up of Maxillary Incisors with Severe Apical Root Resorption. *Eur J Orthod* 2000, 22, 85–92, doi:10.1093/ejo/22.1.85.
- Wickwire, N.A.; Mc Neil, M.H.; Norton, L.A.; Duell, R.C. The Effects of Tooth Movement upon Endodontically Treated Teeth. *Angle Orthod* 1974, 44, 235–242, doi:10.1043/0005-3219(1974)044<0235:TEOTMU>2.0.CO;2.
- Hunter, M.L.; Hunter, B.; Kingdon, A.; Addy, M.; Dummer, P.M.; Shaw, W.C. Traumatic Injury to Maxillary Incisor Teeth in a Group of South Wales School Children. *Endod Dent Traumatol* 1990, 6, 260–264, doi:10.1111/j.1600-9657.1990.tb00429.x.
- Remington, D.N.; Joondeph, D.R.; Artun, J.; Riedel, R.A.; Chapko, M.K. Long-Term Evaluation of Root Resorption Occurring during Orthodontic Treatment. *Am J Orthod Dentofacial Orthop* 1989, 96, 43–46, doi:10.1016/0889-5406(89)90227-8.
- Spurrier, S.W.; Hall, S.H.; Joondeph, D.R.; Shapiro, P.A.; Riedel, R.A. A Comparison of Apical Root Resorption during Orthodontic Treatment in Endodontically Treated and Vital Teeth. *Am J Orthod Dentofacial Orthop* 1990, 97, 130–154, doi:10.1016/0889-5406(90)70086-R.
- Esteves, T.; Ramos, A.L.; Pereira, C.M.; Hidalgo, M.M. Orthodontic Root Resorption of Endodontically Treated Teeth. *J Endod* 2007, 33, 119–122, doi:10.1016/j.joen.2006.09.007.
- Drysdale, C.; Gibbs, S.L.; Ford, T.R. Orthodontic Management of Root-Filled Teeth. *Br J Orthod* 1996, 23, 255–260, doi:10.1179/bjo.23.3.255.
- Flores, M.T.; Malmgren, B.; Andersson, L.; Andreasen, J.O.; Bakland, L.K.; Barnett, F.; Bourguignon, C.; DiAngelis, A.; Hicks, L.; Sigurdsson, A.; et al. Guidelines for the Management of Traumatic Dental Injuries. III. Primary Teeth. *Dental Traumatology* 2007, 23, 196–202, doi:10.1111/j.1600-9657.2007.00627.x.
- Hamilton, R.S.; Gutmann, J.L. Endodontic-Orthodontic Relationships: A Review of Integrated Treatment Planning Challenges. *Int Endod J* 1999, 32, 343–360, doi:10.1046/j.1365-2591.1999.00252.x.
- Glendor, U.; Kouček, B.; Halling, A. Risk Evaluation and Type of Treatment of Multiple Dental Trauma Episodes to Permanent Teeth. *Endod Dent Traumatol* 2000, 16, 205–210, doi:10.1054/j.1600-9657.2000.016005205.x.
- Andersson, L. Textbook and Color Atlas of Traumatic Injuries to the Teeth (4th Edition). *BDJ* 2007.
- Flores, M.T. Traumatic Injuries in the Primary Dentition. *Dental Traumatology* 2002, 18, 287–298, doi:10.1054/j.1600-9657.2002.00153.x.
- Levander, E.; Malmgren, O.; Eliasson, S. Evaluation of Root Resorption in Relation to Two Orthodontic Treatment Regimes. A Clinical Experimental Study. *Eur J Orthod* 1994, 16, 225–228, doi:10.1093/ejo/16.3.225.
- Paulsen, H.U.; Andreasen, J.O.; Schwartz, O. Pulp and Periodontal Healing, Root Development and Root Resorption Subsequent to Transplantation and Orthodontic Rotation: A Long-Term Study of Autotransplanted Premolars. *American Journal of Orthodontics and Dentofacial Orthopedics* 1995, 108, 630–640, doi:10.1016/S0889-5406(95)70009-9.

# I progetti alla nuova presidenza SIOH per l'odontoiatria

Intervista al Prof. Assandri

In occasione del 4° congresso Internazionale "Innovazioni tecnologiche e protocolli sperimentali in parodontologia, chirurgia orale e ortognatodonzia" di Bari organizzato dal Prof. Inchingolo, abbiamo avuto il piacere di incontrare il prof. Fausto Assandri, grande amico del SUSO (Sindacato Unitario Specialità Ortognatodonzia) che è diventato ora presidente della SIOH (Società Italiana di Odontostomatologia per l'Handicap).



## Una grande sensibilità verso i disabili e so che avete grandi progetti...

Ho iniziato la mia presidenza a gennaio scorso per il triennio 2022-2024. La SIOH è stata fondata nel 1981 dal dott. Luciano Dalloppio e ci siamo sempre presi cura dei disabili. Quest'anno la società ha avuto un grande successo a Parigi, nell'ultima settimana di agosto, al congresso internazionale della IADH (Association for Disabilities and Oral Health), la società internazionale che si occupa di handicap. Abbiamo ricevuto il premio per il miglior lavoro di ricerca giovani e questo è per noi un orgoglio per la formazione.

Il lavoro svolto nei nove anni passati dai due precedenti presidenti sta dando i suoi frutti. IADH ci ha chiesto di organizzare nel 2030 il congresso mondiale in Italia. Sarà un grande lavoro e l'Italia ha fatto un'ottima impressione e stiamo valutando questa opportunità. Tante le collaborazioni con le diverse società che continueranno: con SIOG (Società Italiana di Odontoiatria per Geriatria), con AISOD (Associazione Italiana Sedazionisti Odontoiatri), con SUSO con cui il 5 novembre interverremo al XXIV Congresso Nazionale SIOF.

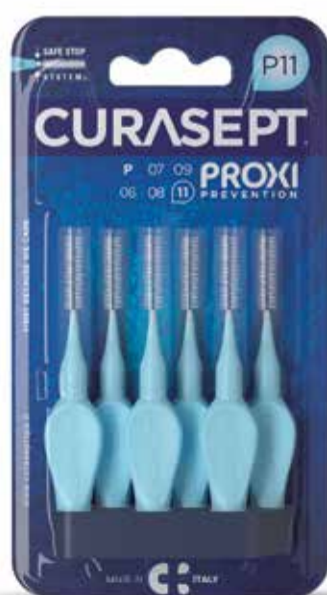## Una società che ha bisogno di fare proseliti e lei attuale presidente si impegnerà in questo compito.

Certamente. Spero anche che l'Università incominci a strutturare un percorso per l'odontoiatria speciale per la disabilità com'è presente in tutta l'Europa del Nord.

Patrizia Biancucci

**CURASEPT**  
**PROXI**

UNA **SICUREZZA** PER CHI LI USA  
UNA **GARANZIA** PER CHI LI CONSIGLIA



- 1 SETOLE ULTRAFLESSIBILI:** si adattano a ogni spazio garantendo una perfetta pulizia.
- 2 ANIMA METALLICA rivestita in plastica:** protegge smalto e impianti dagli attriti.
- 3 GUAINA Safe Stop System:** previene traumi alle gengive causati da movimenti scorretti.
- 4 SISTEMA DI BLOCCO:** assicura l'anima metallica ed evita che possa sganciarsi.
- 5 CODICE:** identifica la misura per semplificare l'acquisto successivo anche senza confezione.

[www.curaseptspa.it](http://www.curaseptspa.it)

# F22 Young, un dispositivo estetico funzionale per il trattamento dei pazienti in crescita con malocclusione di classe II: Case Report

Dott.ssa Francesca Cremonini, Specialista in Ortognatodonzia. Titolare di borsa di studio presso la Scuola di Specializzazione in Ortognatodonzia, Università di Ferrara.

La classe II scheletrica rappresenta una malocclusione molto diffusa nella popolazione e può presentarsi con

un'ampia varietà di configurazioni dentali e scheletriche. Solitamente, la retrusione mandibolare è la compo-

nente predominante, associata a una discrepanza trasversale causata da un deficit del mascellare superiore.

In questi soggetti, la crescita mandibolare risulta essere più lenta e meno pronunciata rispetto ai con-

trolli, e tale disarmonia dento-scheletrica raramente si autocorregge con l'età.

Apparecchiature funzionali rimovibili, ad esempio il tradizionale Twin Block di Clark, sono ampiamente utilizzate nei giovani pazienti, con l'obiettivo di stimolare e guidare correttamente la crescita mandibolare in prossimità del picco puberale<sup>1</sup>.

Il successo di questo trattamento è strettamente correlato alla collaborazione dimostrata dal paziente, perché i dispositivi per poter essere massimamente efficaci devono essere indossati per almeno 15 h/giorno<sup>2</sup>. Per questa ragione, sforzi sono stati fatti allo scopo di migliorare il comfort e l'estetica delle apparecchiature, così da favorire la collaborazione. Questo ha portato allo sviluppo di F22 (Sweden & Martina, Due Carrare (PD), Italy) Young, ideato presso la Scuola di Specializzazione di Ortognatodonzia dell'Università di Ferrara, un allineatore trasparente superiore che conserva elevate caratteristiche estetiche ma allo stesso tempo è in grado di correggere con un approccio funzionale una classe II scheletrica grazie alla presenza di un vallo d'avanzamento (Figg. 1a, 1b). Questo è costruito con metodi ripetibili e sulla base di un'attenta pianificazione digitale (Figg. 2a, 2b) viene definita la posizione terapeutica mandibolare più adatta alle caratteristiche occlusali e scheletriche di ogni singolo paziente.

## Caso clinico

Paziente femmina. All'esame clinico, si riscontra un rapporto sagittale di classe II, con un gradino terminale distale a livello del primo molare permanente da entrambi i lati (Figg. 3a, 3b). Scheletricamente, si conferma una discrepanza tra i mascellari di classe II con una componente predominante di retrusione mandibolare. Per la sua correzione è stato scelto un approccio intercettivo funzionale con F22 Young, preceduto da una breve serie di allineatori superiori per migliorare il disallineamento a livello degli incisivi.

La possibilità di poter eseguire un allineamento è particolarmente vantaggiosa in questo caso, dove gli incisivi centrali presentano un'inclinazione linguale tale da non lasciare lo spazio di manovra per l'avanzamento. È stata quindi programmata una sequenza di 3 allineatori allo scopo di allineare 1.2, 1.1, 2.1, 2.2, senza programmare IPR (Interproximal Reduction) ma solo proclinazione di 1.1 e 2.1. Dopo aver ottenuto un overjet consono alla correzione della classe II, sui modelli tridimensionali è stata individuata la posizione terapeutica

# f22 ALIGNER

stay aligned ;)

Un mood comunicativo **fresh new**, che trasmette la leggerezza del trattamento con allineatori rispetto all'ortodonzia tradizionale.

Nuovi **strumenti di marketing** per il tuo studio forniti da Sweden & Martina, che ti aiuteranno a proporre F22.

Un **sito tutto nuovo** per aiutarti a spiegare ai tuoi pazienti l'importanza di allineare i denti, anche da adulti.



Una **nuova campagna social** dedicata al paziente, che potrà condividere con altri i suoi risultati.

Un nuovo contenitore per gli allineatori, **originale e resistente**, parte di un packaging rinnovato in ogni minimo dettaglio.



sweden & martina



Vieni a scoprire **F22**  
al congresso **Sialign**  
«Challenges with aligners»  
25-26 novembre 2022 | Milano



< pagina 8

di avanzamento, in ipercorrezione fino ad un testa-testa incisale. L'allineatore superiore è stato quindi costruito con un vallo d'avanzamento anteriore, esteso palatalmente da 1.2 a 2.2, con un'inclinazione tale da permettere uno scivolamento confortevole dell'arcata mandibolare fino alla posizione desiderata. Inferiormente, è stato progettato un allineatore con lo scopo di controllare i possibili effetti avversi conseguenti all'avanzamento (estrusione del primo molare permanente e proclinazione degli incisivi). Alla consegna di F22 Young, la paziente è stata istruita

ad indossarlo per 15 ore giornaliere, durante tutta la notte e quanto più possibile durante il giorno. Solo nelle ore notturne, è stato richiesto di utilizzare elastici di classe II bilaterali (6 once, 3/16 di diametro), da applicare su appositi tagli eseguiti sugli allineatori, in particolare mesiali al canino decido superiore e al secondo molareto inferiore, come ben visibili dalle fotografie intra-orali (Figg. 4a, 4b). A livello di 1.2 e 2.2 sono stati progettati due pontic, in modo da permettere lo spazio all'estrusione degli elementi che ancora risultavano corti e non completamente erotti alla progettazione degli allineatori.

Dopo otto mesi di trattamento

attivo con F22 Young, la paziente è ora in controllo permuta con lo stesso dispositivo da indossare solo durante la notte come mantenimento del risultato, del tutto soddisfacente. Infatti, la prima classe dentale è stata raggiunta da entrambi i lati, con una normalizzazione dei parametri di overjet e overbite inizialmente aumentati (Figg. 5a, 5b). La fase intercettiva si può quindi considerare conclusa, risolta la discrepanza sagittale sia a livello dentale che a livello scheletrico si attenderà il termine della permuta di tutti gli elementi decidui per poter fare una rivalutazione in dentatura permanente.

F22 Young è stato efficace nel fa-

vorire una maggiore crescita mandibolare, perché utilizzato in prossimità del picco di crescita. In uno studio condotto su un gruppo di pazienti<sup>3</sup> trattati con il medesimo approccio, si è riscontrato un significativo aumento della lunghezza mandibolare totale, che si associa sempre a una correzione dei rapporti sagittali a livello dentale. I giovani pazienti apprezzano questo tipo di dispositivo per le sue caratteristiche di comfort ed estetica, e hanno dimostrato la collaborazione sufficiente a garantire il raggiungimento dei risultati clinici prefissati.

### bibliografia

1. Perinetti G, Primožič J, Franchi L, and Contardo L. (2015) Treatment effects of removable functional appliances in prepubertal and pubertal Class II patients: a systematic review and metaanalysis of controlled studies. *PLoS One*. 2015; 10 (10): e0141198.
2. Arreghini A, Triglia S, Lombardo L, Siciliani G. Objective assessment of compliance with intra-and extra oral removable appliances. *Angle Orthod* 2016; 87 (1).
3. Cremonini F, Cervinara F, Siciliani G, Lombardo L. Class II Treatment in Growing Patients: Preliminary Evaluation of the Skeletal and Dental Effects of a New Clear Functional Appliance. *Applied Sciences*. 2022; 12(11):5622.

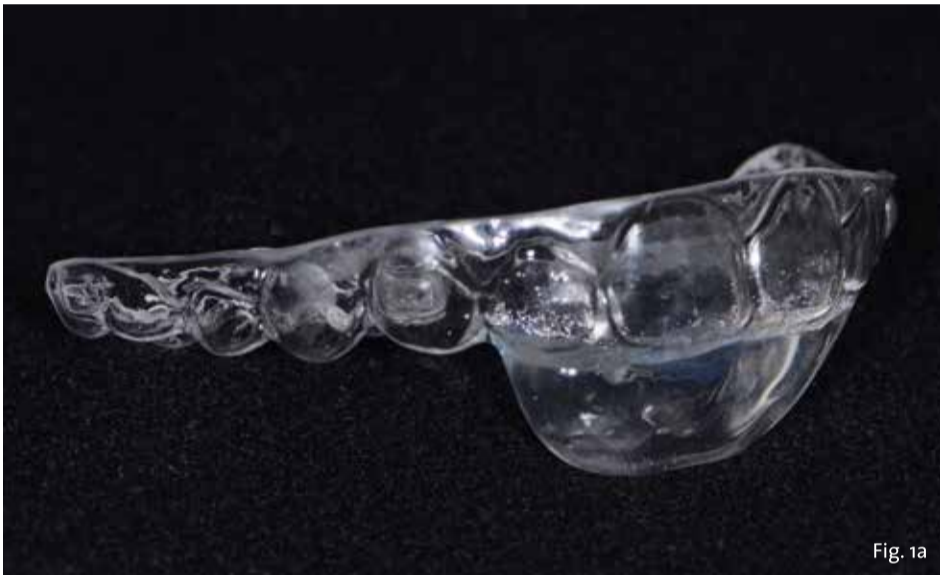

Fig. 1a

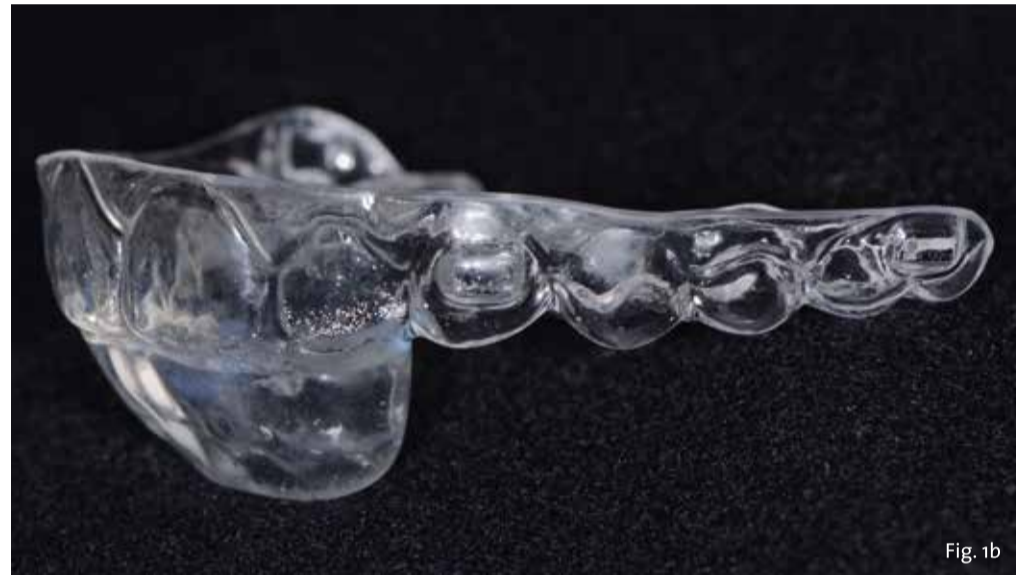

Fig. 1b

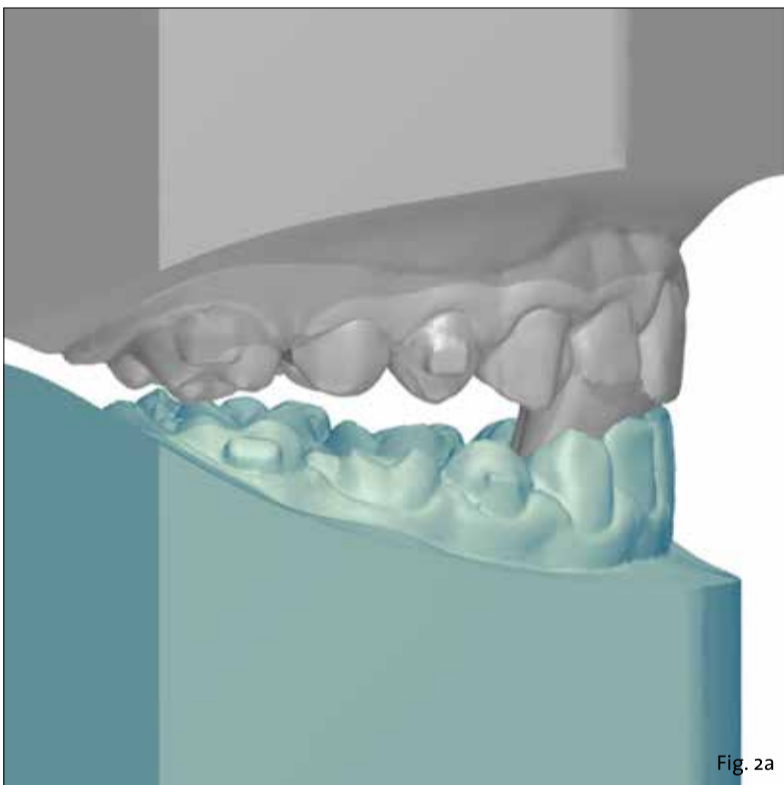


Fig. 2a

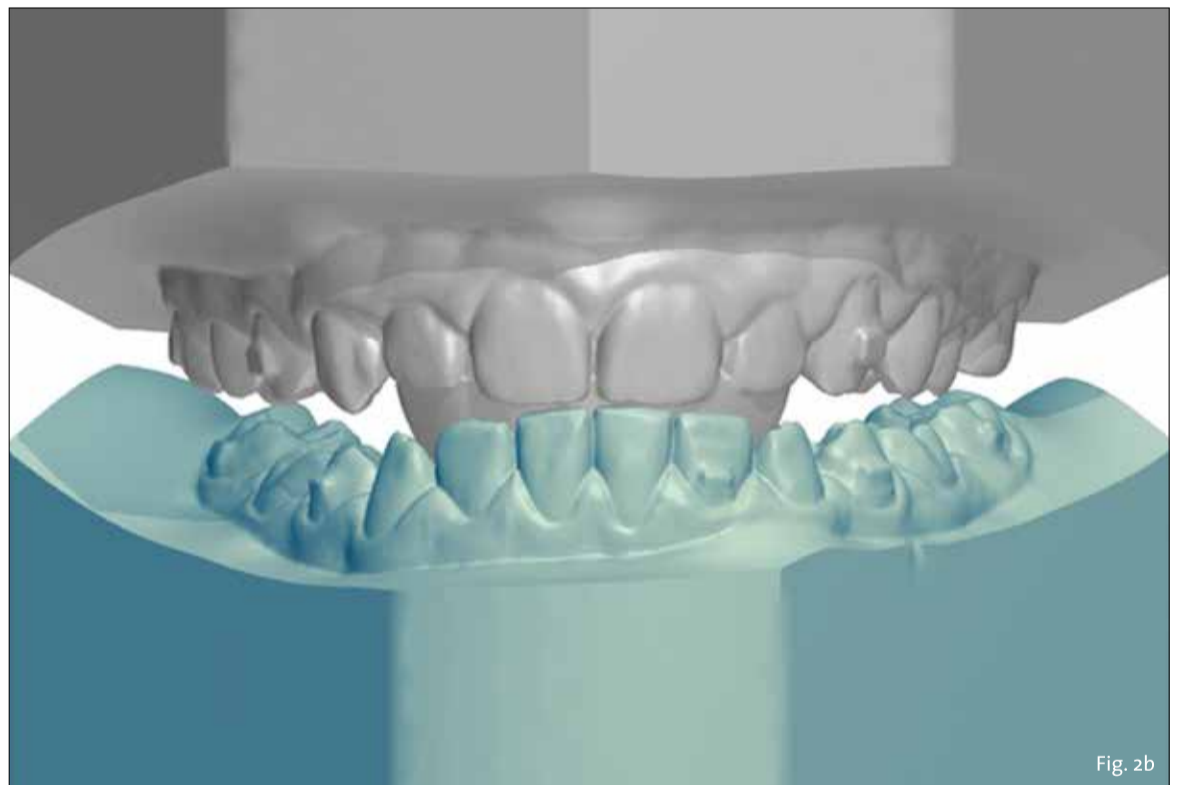


Fig. 2b

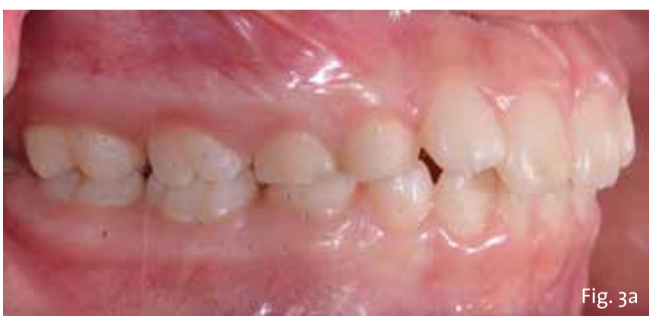

Fig. 3a

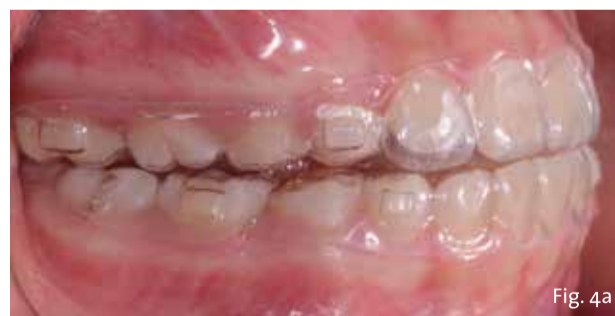

Fig. 4a

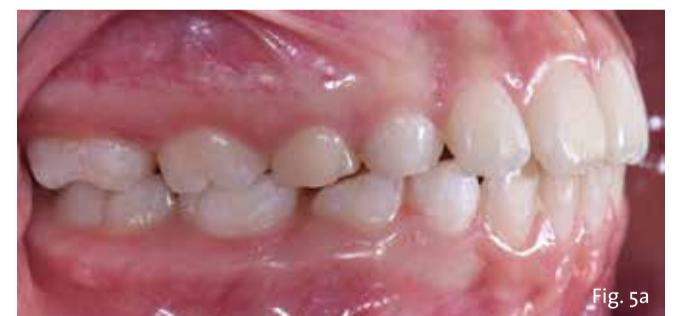

Fig. 5a

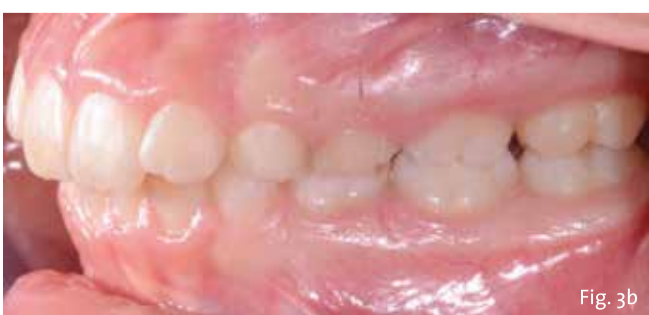

Fig. 3b

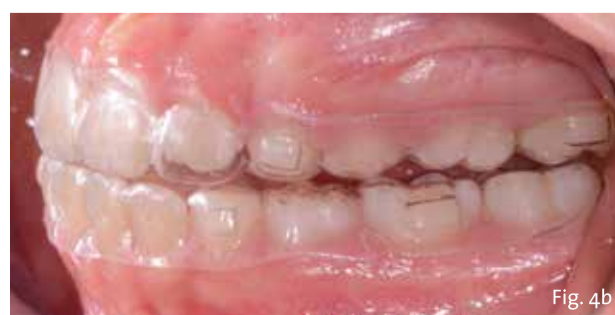

Fig. 4b

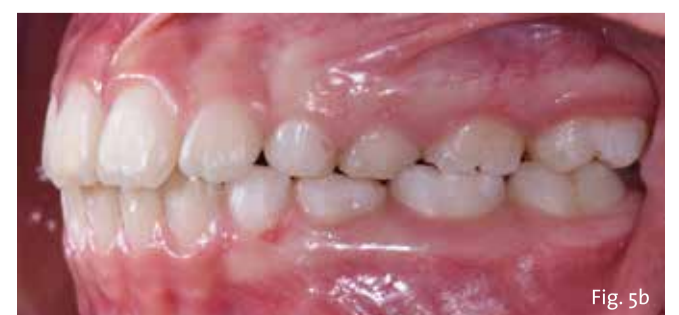

Fig. 5b