

# Comment gérer les cas endodontiques complexes

Franziska Beier, Dental Tribune International

Les organisateurs du ROOTS SUMMIT souhaitent présenter certains des grands conférenciers et leurs sujets de conférence pour l'événement qui se tiendra à Athènes, du 9 au 12 mai. L'un d'eux est le Dr Ruth Pérez-Alfayate, professeur agrégé à la faculté des sciences biomédicales et de la santé de l'université européenne de Madrid en Espagne. Dans cette interview, elle présente sa conférence intitulée « Diagnostic complexe en endodontie », et explique pourquoi elle a décidé de prendre la parole au congrès.

**Dr Pérez-Alfayate, dans certains cas endodontiques les plus complexes, les professionnels dentaires doivent recourir à des tests invasifs, afin de pouvoir poser un diagnostic clair. Dans quels cas ces tests invasifs sont-ils appropriés, et comment les professionnels dentaires maintiennent-ils un équilibre entre les mesures de traitement invasives et le désir de maintenir le traitement mini-invasif ?**

Ces examens peuvent être appropriés lorsqu'il existe un doute sur une fracture radiculaire verticale, lorsqu'il existe une pulpite sévère, lorsque plusieurs dents sont suspectées de cette pathologie, ou lorsqu'il faut identifier une nécrose pulpaire chez un patient présentant un seuil de tolérance à la douleur qui est réduit.

L'équilibre, à mon avis, peut être trouvé lorsque nous comprenons en premier lieu les attentes de nos patients. La sécurité des pa-



tients, le concept de « ne pas nuire », et le traitement mini-invasif, doivent prévaloir et doivent être une priorité pour nous. Tous ces concepts peuvent encore être appliqués même lorsque nous devons utiliser des tests invasifs pour le diagnostic.

**Dans certains cas, même après l'utilisation de tests de diagnostic, le professionnel dentaire peut encore avoir beaucoup de doutes. Quelle est la raison pour cela ?**

La réalité est qu'actuellement nous ne disposons d'aucun test

objectif à 100 %. Cela signifie qu'un ou deux tests ne suffisent pas. Nous devons trouver un protocole de diagnostic qui nous donne le plus d'informations possible.

**Quels sont certains des tests de diagnostic endodontique pour les cas complexes, et pourquoi peuvent-ils être compliqués ?**

Les tests de diagnostic comprennent la chirurgie exploratoire, l'anesthésie sélective et les tests de cavités. Décider quand ou non les utiliser est le défi.

**Qu'est-ce qui vous a décidé à participer au prochain ROOTS SUMMIT ?**

J'ai assisté à ce congrès à plusieurs reprises et je dois dire que c'est l'un de mes préférés. Les organisateurs du ROOTS SUMMIT sont aussi trois personnes que j'admire beaucoup, et lorsqu'ils vous demandent de venir à leur congrès, il est impossible de dire non, c'est un immense privilège.

Je sais que j'apprendrai beaucoup des meilleurs et plus humbles endodontistes au monde. Je suis certaine que ce sera un congrès ex-

traordinaire, et j'espère y voir le plus de monde possible. Ne le manquez pas !

**Note de la rédaction :**

La conférence du Dr Pérez-Alfayate, intitulée « Complex diagnosis in endodontics » (Diagnostic complexe en endodontie), aura lieu le 10 mai 2024 de 11h00 à 12h30.

Plus d'informations sur le programme et l'inscription sont disponibles sur le site Web du ROOTS SUMMIT : <https://www.roots-summit.com/rootssummit/program/>.

AD

## Doctolib, c'est aussi une messagerie patients !

Confirmation de RDV | Partage de docs en ligne | Suivi de vos plans de traitement

# Traiter les patients subissant un traitement par radiothérapie

Franziska Beier, Dental Tribune International

À mesure que les traitements contre le cancer évoluent, les cliniciens de toutes les disciplines doivent également adapter leurs approches en matière de traitements médicaux et dentaires, afin de mieux compenser les effets secondaires importants des options de traitement plus fortes. Le Dr Josiane Almeida, chercheuse et chargée de cours au département d'endodontie de l'University of Southern Santa Catarina et de la Federal university of Santa Catarina au Brésil, expliquera aux participants du ROOTS SUMMIT 2024 comment adapter au mieux leurs approches aux patients ayant subi une radiothérapie de la tête et du cou.

**Le nombre de patients traités par radiothérapie augmente en raison des améliorations apportées aux techniques chirurgicales et de radiothérapie. Cela signifie que davantage d'endodontistes seront nécessaires pour faire partie d'une équipe fournissant un traitement**

**multidisciplinaire. Sur la base de votre expérience, quels éléments les cliniciens devraient-ils connaître sur les traitements endodontiques avant et après la radiothérapie, afin de gérer la santé bucco-dentaire d'un patient ?**

Le cancer de la tête et du cou constitue un défi de santé majeur pour la santé, et ceci, à l'échelle mondiale. Bien que la radiothérapie soit fortement recommandée pour le traitement du cancer, elle peut avoir des effets néfastes sur l'état bucco-dentaire du patient. Le risque élevé d'ostéoradionécrose après la radiothérapie, limite l'extraction dentaire. Par conséquent, le traitement endodontique constitue une option réalisable pour gérer la santé bucco-dentaire. Bien qu'un traitement canalaire efficace évite de graves complications pour la santé bucco-dentaire du patient, il est nécessaire de savoir comment le réaliser et de choisir le moment idéal, en tenant compte de toutes les préoc-

cupations qui surviennent suite à l'irradiation.

**Quelles sont certaines des implications spécifiques de la radiothérapie sur le traitement endodontique ? Les endodontistes doivent-ils modifier leurs procédures de traitement, afin de traiter les zones préalablement irradiées ?**

La structure dentaire la plus touchée par la radiothérapie est la dentine, en raison de sa forte teneur en matières organiques. Certaines altérations sont causées par un processus appelé radiolyse, conduisant à une déshydratation du substrat, à une rupture des extensions odontoblastiques et des fibrilles de collagène, ainsi qu'à des fissures et fêlures autour des tubules dentinaires. Ces altérations rendent la structure dentaire plus susceptible aux fractures et augmentent la rugosité dentinaire, ce qui affecte à son tour l'interaction entre le substrat et les micro-organismes. Une colonisation microbienne, suivie de

l'établissement d'un biofilm plus complexe et structuré, peut donc se produire. Gardant cela à l'esprit, les endodontistes doivent réorienter leurs procédures de traitement concernant les patients ayant subi une radiothérapie, afin de d'obtenir un résultat favorable de l'intervention endodontique et de restaurer la santé bucco-dentaire.

**Il semble y avoir un débat sur la question de savoir si le traitement endodontique ou l'extraction dentaire est l'option préférée pour les patients après une radiothérapie. D'après votre expérience clinique, quelle est votre opinion sur ce sujet ?**

La ligne de conduite idéale pour traiter un patient qui a été exposé à des radiations devrait impliquer un effort collaboratif entre les professionnels médicaux et dentaires. Le plan de traitement devrait être soigneusement élaboré, en tenant compte de tous les risques potentiels pour le patient. Il est clair que l'extraction dentaire chez les pa-

tients exposés aux radiations peut entraîner une ostéonécrose et d'autres complications susceptibles de nuire à la santé du patient. C'est pour cette raison que le traitement endodontique est souvent l'option privilégiée. Néanmoins, la priorité absolue devrait toujours être le bien-être global du patient.

**Dans votre présentation, vous allez parler des options de traitement futures pour les patients après une radiothérapie. Pourriez-vous donner un aperçu de ce que cela impliquera ?**

Il existe peu de littérature disponible sur la combinaison de l'endodontie et de la radiothérapie. Nous ne nous concentrerons pas sur de nouvelles techniques de traitement, car en ce sens, l'endodontie elle-même est déjà assez avancée, mais plutôt sur les dommages et les changements structurels que la radiothérapie provoque sur les structures dentaires. Des sujets supplémentaires incluent la manière dont de tels dommages peuvent être surmontés, et le délai idéal dans lequel effectuer un traitement endodontique, afin d'obtenir un traitement plus efficace avec de plus grandes chances de succès.

**Quels seront les trois principaux objectifs d'apprentissage de votre conférence au ROOTS SUMMIT 2024 ?**

Les objectifs seront d'aborder les altérations des structures dentaires causées par l'irradiation, d'examiner l'impact de l'irradiation sur le traitement endodontique et d'explorer les méthodes de traitement adéquates pour les dents touchées.

**Qu'attendez-vous personnellement du ROOTS SUMMIT ?**

L'événement a été un succès depuis sa création. Bien que je n'aie jamais assisté en personne auparavant, j'ai suivi l'intégralité de l'événement – intervenants, sujets abordés et excellente organisation – en ligne. Je suis ravi de participer activement à cette édition à Athènes, et de rejoindre l'équipe des conférenciers. Je suis convaincu que l'événement apportera des connaissances précieuses à tous les participants, ainsi qu'une opportunité de réseautage et de partage d'expériences.

**Note de la rédaction :**

La conférence du Dr Almeida, intitulée « Effect of radiotherapy on dental structures: Current clinic and future treatment perspectives » (Effet de la radiothérapie sur les structures dentaires : clinique actuelle et perspectives thérapeutiques futures), aura lieu le 11 mai 2024 de 11h00 à 12h30.

Plus d'informations sur le programme et l'inscription sont disponibles sur le site Web du ROOTS SUMMIT : <https://www.roots-summit.com/rootssummit/program/>.



Dr Josiane Almeida

# Le concept du TP sur le blocage canalaire est né de la volonté d'enseigner et de pratiquer différentes techniques

Franziska Beier, Dental Tribune International

Parmi les points forts de la rencontre ROOTS SUMMIT à Athènes, les participants ne devraient surtout pas manquer la conférence et l'atelier de travaux pratiques présentés par le Dr Antonis Chaniotis, un endodontiste de renom, qui dirige un cabinet dédié à l'endodontie microscopique à Athènes depuis 20 ans. Les participants peuvent avoir hâte d'assister à sa conférence sur la gestion du blocage canalaire et à son atelier sur le même sujet. Les places des ateliers sont limitées à un petit nombre de participants et, sur la base de l'expérience antérieure, on s'attend à ce qu'elles se vendent rapidement.

**Dr Chaniotis, dans quelle mesure les canaux calcifiés, la formation de corniches et les fractures de limes posent-ils un défi unique dans la désinfection du système canalaire ?**

Bien que l'existence d'obstructions canalaires pathologiques, liées à l'âge ou iatrogènes (calcifications, butées et limes cassées) ne soit pas la cause directe d'un échec du traitement canalaire, elle altère le pronostic du traitement de la parodontite périapicale. Ces blocages rendent difficile pour le clinicien l'élimination des infections intra-canalaires.

**Comment les endodontistes peuvent-ils mesurer les canaux calcifiés en premier lieu et comment peuvent-ils gérer ces situations complexes ?**

Le diagnostic des blocages canalaires se fait la plupart du temps à l'aide d'une radiographie périapicale 2D. L'imagerie CBCT haute résolution actuelle offre un outil 3D supplémentaire, pour l'évaluation de la géométrie et de la topographie du blocage. L'évaluation finale des dimensions, du contenu et de la négociabilité du blocage se fait toujours cliniquement. Notre capacité à négocier au-delà du blocage canalaire dépend de divers facteurs. Tous les facteurs affectant la négociabilité et l'élimination des blocages canalaires seront mis en évidence dans ma conférence. De plus, des suggestions sur la manière de surmonter ces difficultés seront présentées.

**La veille du début du ROOTS SUMMIT, vous animerez un TP sur le blocage du canal radiculaire. Qu'est-ce qui rend ce cours particulièrement intéressant pour les endodontistes ?**

La nature complexe de la gestion des blocages canalaires lors du retraitement non chirurgical a été une grande source d'inspiration. Le concept du TP sur les blocages canalaires est né du désir d'enseigner et de pratiquer différentes techniques de gestion des blocages actuels et futurs. Des modèles spéciaux de conditions simulées sont utilisés pour pratiquer et traiter des cas difficiles. Tous les participants travaillent sous grossissement et éclairage



fournis par des microscopes opératoires dentaires, et ils ont à leur disposition un équipement de premier ordre. Tout cet équipement est constamment mis à jour. Les participants pourront s'exercer à contourner les butées, au retrait des tenons métalliques et fibreux, à la négociation des canaux calcifiés, et à la gestion des limes cassées. Ces caractéristiques rendent le TP d'un intérêt unique pour tout amateur d'endodontie !

**Quels instruments seront utilisés pendant le TP et quelles techniques seront enseignées ?**

Des microscopes, des instruments à ultrasons, des limes motorisées, des capteurs numériques et des plaques de phosphore, seront disponibles pour une utilisation dans des conditions simulées. Chaque participant disposera de son propre équipement pour travailler sur des têtes fantômes et des dents spéciales sur mesure. Des instruments et du matériel provenant des meilleurs fabricants en endodontie seront fournis. Des techniques traditionnelles et innovantes seront démontrées et mises en pratique. Certaines nouvelles techniques ont été inspirées par ce TP, et spécialement développées pour celui-ci. Les participants peuvent donc se préparer à vivre une expérience unique.

**Dans une étude, vous avez parlé des développements futurs dans la gestion du blocage du canal radiculaire. Pourriez-vous nous parler de ces évolutions et de la manière dont vous les gérez dans vos cours ?**

Les dispositifs d'irrigation 3D assistés par machine, les lasers, les flux de travail numériques, les logiciels de planification avancée, les techniques endodontiques guidées et l'intelligence artificielle façonneront l'avenir de l'endodontie. Nous essayons toujours de

mettre en évidence et de réfléchir à ces développements futurs dans nos cours sur le blocage des canaux.

**Pourquoi avez-vous décidé de présenter au ROOTS SUMMIT de cette année, et qu'avez-vous hâte d'expérimenter lors du congrès ?**

Accepter l'invitation à présenter au ROOTS SUMMIT 2024 a été une décision instantanée. Personne ne peut résister à la tentation de participer à cet événement. ROOTS SUMMIT vise à réunir des passionnés d'endodontie venant du monde entier. Ce n'est pas seulement un événement scientifique mais aussi un mélange culturel d'endodontistes d'origines, de cultures et de perspectives différentes. Je voudrais vous inviter tous à visiter mon pays d'origine et à perpétuer l'esprit du ROOTS SUMMIT.

**Note de la rédaction:**

Le Dr Antonis Chaniotis animera un atelier sur le blocage canalaire le 8 mai 2024. Plus d'informations sur l'atelier peuvent être trouvées ici.<sup>2</sup> Il donnera également une conférence intitulée « Ledges, bricks and broken tips—root canal blockage management » (Butées, briques et pointes cassées – gestion des blocages canalaires) le 12 mai 2024 de 13h30 à 15h30.

Plus d'informations sur le programme et l'inscription sont disponibles sur le site Web du ROOTS SUMMIT : <https://www.roots-summit.com/rootssummit/program/>.

**Références :**

- <https://onlinelibrary.wiley.com/doi/10.1111/iej.13685>.
- <https://www.roots-summit.com/en/p/root-canal-blockage/>.

AD

DIGITAL DENTISTRY SHOW • UNVEILING THE FUTURE OF DENTISTRY

DIGITAL DENTISTRY SHOW • UNVEILING THE FUTURE OF DENTISTRY

28 & 29 JUNE 2024

# DIGITAL DENTISTRY SHOW

Register at [www.dds.berlin](http://www.dds.berlin)

**Digital Dentistry Show**  
In collaboration with

Digital Dentistry Society

# La gestion des traumatismes dentaires n'est pas un processus universel

Franziska Beier, Dental Tribune International

Le Dr Rajiv Patel des États-Unis interviendra lors du prochain ROOTS SUMMIT, à Athènes en Grèce. Sa conférence portera sur la gestion des traumatismes dentaires et abordera une variété de scénarios, tels que la luxation latérale, les fractures coronoradiculaires, l'intrusion et l'avulsion chez les individus en phase de croissance. Dans cette interview, l'endodontiste passionné explique en quoi la gestion des traumatismes dentaires diffère chez les enfants et les adolescents, souligne le rôle de l'endodontie chez les patients atteints de traumatismes dentaires, et explique ce que tous les professionnels dentaires devraient avoir sur leur liste de contrôle pour la gestion des traumatismes dentaires.

**Dr Patel, comment vous êtes-vous impliqué pour la première fois dans la gestion des traumatismes dentaires et qu'est-ce qui vous attire particulièrement dans ce domaine ?**

En tant qu'endodontiste praticien, j'ai constaté le lien entre la gestion des traumatismes dentaires et l'approche axée sur la préservation dentaire. Mon implication a débuté lorsque j'ai collaboré sur une variété de cas, avec des dentistes spécialisés dans la restauration dentaire, avec qui je partage une philosophie commune. Je trouve les défis uniques de la gestion des traumatismes dentaires, l'opportunité de faire une différence dans la vie des patients, la nécessité d'une collaboration interdisciplinaire et le potentiel d'apprentissage continu et d'innovation à la fois intéressants et enrichissants. Un résultat favorable de l'intervention endodontique et de restaurer la santé bucco-dentaires.

**Dans votre conférence au ROOTS SUMMIT, vous allez vous concentrer sur les traumatismes dentaires chez le patient en pleine croissance. En quoi le traitement des traumatismes dentaires diffère-t-il chez les enfants et les adolescents, et quelles sont les particularités à prendre en compte ?**

Le traitement des traumatismes dentaires chez les enfants et les adolescents nécessite une approche spécialisée et multidisciplinaire, prenant en compte les aspects uniques de la croissance et du développement de ce groupe. Une surveillance attentive, une planification à long terme et une attention portée à la fois aux résultats fonctionnels et esthétiques sont essentielles dans ces cas. Les patients en pleine croissance pratiquant des sports de contact doivent être sensibilisés à l'importance d'utiliser des mesures préventives telles que les protège-dents, afin d'éviter de futurs traumatismes dentaires.

Ma conférence est intitulée « Traumatisme dentaire : repousser les limites », Je me concentrerai



donc sur la façon de repousser les limites et explorerai des approches innovantes, avancées, ou non conventionnelles, pour les cas difficiles.

**Le résumé de votre conférence mentionne que les participants seront en mesure d'élaborer une liste de contrôle pour la gestion des traumatismes dentaires. Quels sont les points les plus cruciaux de cette liste ?**

Les listes de contrôle peuvent sauver des vies et, dans notre domaine, nous pouvons sauver des dents grâce à une approche systématique. Les points les plus cruciaux de cette liste concernent l'évaluation clinique préopératoire et peropératoire du degré de traumatisme, l'état neurologique du patient, l'évaluation radiogra-

phique et une discussion éclairée sur les options de traitement.

**L'endodontie joue un rôle important en fournissant un traitement opportun et correct suite à un traumatisme. Pouvez-vous expliquer l'importance d'une approche interdisciplinaire dans le traitement des cas complexes de traumatismes dentaires ?**

La gestion des traumatismes dentaires n'est pas un processus universel et les cas complexes nécessitent souvent la collaboration de divers spécialistes pour fournir les meilleurs soins possibles. Une approche interdisciplinaire garantit que tous les aspects de la blessure sont traités de manière exhaustive, conduisant à de meilleurs résultats et à une meilleure qualité de soins pour le patient. Les endo-

dontistes, grâce à leur expertise dans le diagnostic et le traitement des problèmes liés à la pulpe dentaire et aux structures adjacentes, jouent un rôle essentiel pour déterminer si un traitement endodontique, tel qu'un traitement canalair, ou un traitement plus conservateur de la pulpe vitale, est nécessaire.

**Pouvez-vous décrire un cas particulièrement difficile de traumatisme dentaire que vous avez géré, et les leçons que vous en avez tirées ?**

Pendant la carrière de la plupart des praticiens, certains cas se démarquent par leur complexité et les émotions qui y sont associées. Pour moi, un de ces cas concernait une fillette de 8 ans présentant une incisive centrale

avulsée suite à un accident de vélo. Ce cas a présenté une variété de défis et de leçons à tirer. Les points essentiels comprenaient l'importance cruciale de soins opportuns et coordonnés, la nécessité d'inciter les patients à rechercher un traitement immédiat, et les avantages de la communication et de la collaboration interdisciplinaires. L'utilisation d'une technologie de pointe pour des diagnostics précis a été cruciale pour guider mes décisions relatives au traitement. J'ai appris l'importance de planifier stratégiquement les séquences de traitement pour obtenir des résultats optimaux, en prenant en considération les soins à long terme, et en mettant l'accent sur l'éducation du patient en matière de prévention. De plus, l'apport d'un soutien psychologique et de conseils a joué un rôle déterminant pour garantir les meilleurs résultats possibles et la satisfaction du patient.

**Existe-t-il des techniques ou des matériaux émergents en endodontie que vous trouvez prometteurs pour le traitement des traumatismes dentaires ?**

Quelques technologies existantes et émergentes qui continuent d'être développées sont l'endodontie régénérative, les techniques mini-invasives, les matériaux biocompatibles et biocéramiques, et le CBCT. Le potentiel de l'utilisation de l'intelligence artificielle dans le diagnostic, l'évaluation radiographique et la planification du traitement dans la gestion des traumatismes dentaires semblent passionnants.

**Quels sont les aspects du ROOTS SUMMIT que vous appréciez, et qu'attendez-vous avec impatience pour l'événement à venir ?**

J'ai assisté à d'autres éditions du ROOTS SUMMIT par le passé. Ce sont des événements très bien organisés, offrant de nombreux enseignements pratiques à retenir. Pour moi, le parcours en endodontie a commencé avec ROOTS, et je suis ravi de partager le podium avec plusieurs de mes héros personnels dans le domaine de l'endodontie. J'ai hâte d'apprendre, de réseauter avec mes amis et de rencontrer de nouveaux collègues du monde entier. J'espère vous voir au prochain ROOTS SUMMIT en Grèce.

**Note de la rédaction :**

La conférence du Dr Patel, intitulée « Dental trauma—stretching the limits » (Traumatisme dentaire : repousser les limites), aura lieu le 10 mai 2024 de 13h30 à 15h00.

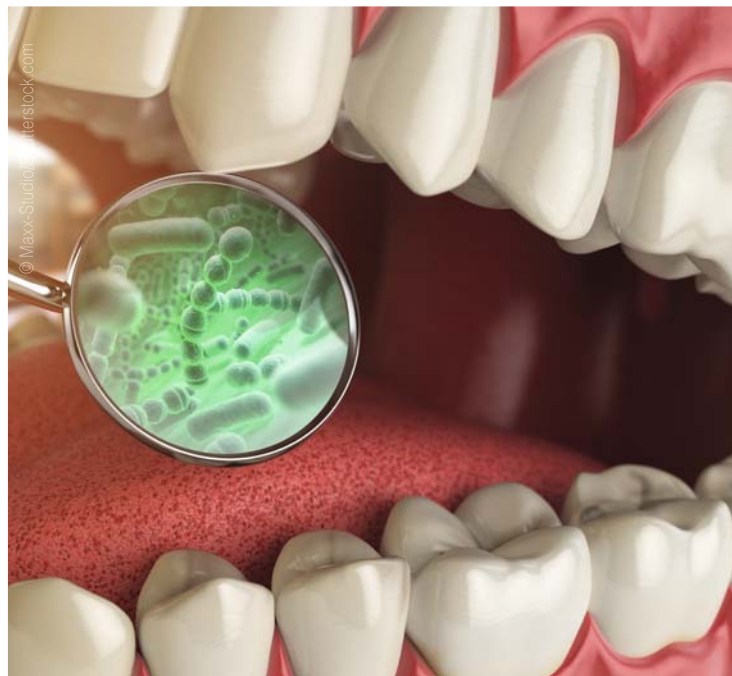Plus d'informations sur le programme et l'inscription sont disponibles sur le site Web du ROOTS SUMMIT : <https://www.roots-summit.com/rootssummit/program/>.

# La « langue artificielle » détecte et neutralise les bactéries buccales courantes

American Chemical Society

De la sensibilité dentaire à la malheureuse condition de l'halitose, les bactéries influent sur la santé buccale. Lorsque les maladies dentaires s'installent, le diagnostic et le traitement sont nécessaires, mais identifier les micro-organismes responsables d'une infection peut être un processus long et coûteux. Maintenant, des chercheurs ont conçu un réseau de capteurs chimiques, ou une langue artificielle, qui distingue les bactéries dentaires et peut les neutraliser.

Lorsque les bactéries sont soupçonnées d'être à l'origine de maladies dentaires telles que les caries ou la parodontite, la première étape est d'identifier la source. Les méthodes traditionnelles de détection et d'identification peuvent impliquer la culture ou la recherche de marqueurs d'ADN spécifiques appartenant à différentes espèces à l'aide d'équipements sophistiqués. Ainsi, Na Lu, Zisheng Tang et leurs coauteurs ont voulu étudier une alternative simple et moins coûteuse : les ré-



seaux de capteurs connus sous le nom de langues électroniques ou artificielles. Les langues artificielles précédemment développées ont détecté et mesuré plusieurs types de bactéries, de manière similaire à

la façon dont une langue réelle peut goûter plusieurs saveurs à la fois. Les chercheurs souhaitent ajouter la capacité de réduire les effets, voire de neutraliser, les bactéries dentaires identifiées.

Les chercheurs se sont tournés vers une particule nanoscopique qui imite les enzymes naturelles, appelée nanozyme, et les ont fabriquées à partir de particules d'oxyde de fer recouvertes de brins d'ADN. Lorsque du peroxyde d'hydrogène et un indicateur incolore ont été ajoutés en solution, la présence de nanozymes a provoqué un changement de couleur de l'indicateur, le faisant passer du bleu clair au bleu vif. Cependant, les bactéries qui adhéraient à l'ADN diminuaient la réactivité des nanozymes, réduisant ainsi la quantité de couleur bleue produite. Les chercheurs ont recouvert les nanozymes de différents brins d'ADN afin que chaque type de bactérie puisse être lié à un changement unique dans les signaux de couleur. Pour tester le système ADN-nanozyme, en tant que langue artificielle, les chercheurs ont créé des échantillons de onze espèces différentes de bactéries dentaires. Le réseau de capteurs a été capable d'identifier toutes les bactéries dans les échantillons de salive artificielle. Ensuite, en utilisant le réseau de capteurs à

nanozymes encodés par l'ADN, les chercheurs ont pu distinguer si un échantillon de plaque dentaire provenait d'un volontaire en bonne santé ou d'une personne ayant des caries.

De plus, le réseau de capteurs à nanozymes encodés par l'ADN avait des effets antibactériens sur les espèces de bactéries dentaires testées. Comparé aux témoins sans les nanozymes, trois espèces bactériennes typiques ont été neutralisées dans les solutions contenant le système à nanozymes. Des scans d'images microscopiques suggèrent aux chercheurs que le système à nanozymes a détruit les membranes bactériennes. Ils suggèrent que ce système de capteurs pourrait également être utilisé à l'avenir pour diagnostiquer et traiter les maladies dentaires bactériennes.

L'étude intitulée : « Enhanced 'Electronic Tongue' for Dental Bacterial Discrimination and Elimination Based on a DNA-Encoded Nanozyme Sensor Array. » a été publiée le 25 février 2024 dans le *ACS Appl. Mater. Interfaces*.

AD

## REPOUSSEZ VOS LIMITES

# DIJQ


DU 24 AU 28  
MAI 2024

MONTREAL

JDIQ.CA



DR  
SIMONE  
GRANDINI  
DDS, MSC, PhD



DR  
MARIA  
CLOTILDE  
CARRA  
DMD, MSC, PhD



DR  
GERARD  
CHICHE  
DDS



DR  
RHODRI  
THOMAS  
BDS (HONS)

LA NOUVELLE-ORLÉANS, LA, ÉTATS-UNIS

PAYS DE GALLES, ROYAUME-UNI

PARIS, FRANCE

SIÉNE, ITALIE

# Fabrication au fauteuil d'une endocouronne en composite hybride nanocéramique pour une molaire fortement endommagée après un traitement endodontique

Dr Alejandro Bertoldi Hepburn et Dr Matías Scazzola, Argentine

## Introduction

De nombreux auteurs recommandent d'éviter les tenons radiculaires pour restaurer des molaires traitées endodontiquement, car ils n'améliorent pas la rétention de la restauration ou le pronostic mécanique.<sup>1,2</sup> Au lieu des reconstitutions coronoradiculaires et des prothèses fixes traditionnelles, les endocouronnes en nanocomposites hybrides hautement chargés sont une solution valable pour reconstruire ces molaires délabrées. Par rapport aux méthodes classiques, les endocouronnes offrent une excellente esthétique, de meilleures propriétés mécaniques, un coût moindre et un temps de fabrication clinique réduit.<sup>3,4</sup>

Une endocouronne est une restauration collée dont la rétention est efficacement assurée par les parois marginales de la chambre pulpaire et de la structure coronaire résiduelle.<sup>5</sup> Comparé à l'approche classique de la reconstitution coronoradiculaire, ce concept de traitement minimalement invasif apporte plusieurs avantages : meilleure préservation des tissus durs dentaires sains, contamination moindre du système canalaire, risque réduit d'échecs catastrophiques tels que les fractures radiculaires ou la perforation lors de la préparation de l'espace nécessaire au tenon, nombre plus faible d'échecs lors de la création des interfaces adhésives nécessaires, aucun besoin d'un espace interoclusal excessif, moins de rendez-vous au cabinet et coûts de traitement réduits.

La longévité des endocouronnes est similaire, voire meilleure, que celle des restaurations classiques ancrées par des tenons en composite renforcé de fibres de verre.<sup>6,7</sup> Ces restaurations sont considérées comme une approche plus conservatrice qui facilite le retraitement, l'accès aux canaux radiculaires et diminue le nombre d'étapes techniques lors de la fabrication (plus aucun besoin de sceller le tenon, d'effectuer une reconstitution coronoradiculaire, de poser une couronne provisoire, etc.), ce qui réduit le temps et les coûts de traitement ainsi que le risque de réinfection du système canalaire.<sup>8</sup> Cet article illustre le retraitement endodontique d'une molaire inférieure très délabrée et sa reconstruction par une endocouronne fabriquée à partir d'un bloc de composite hybride nanocéramique en technique CAD/CAM.

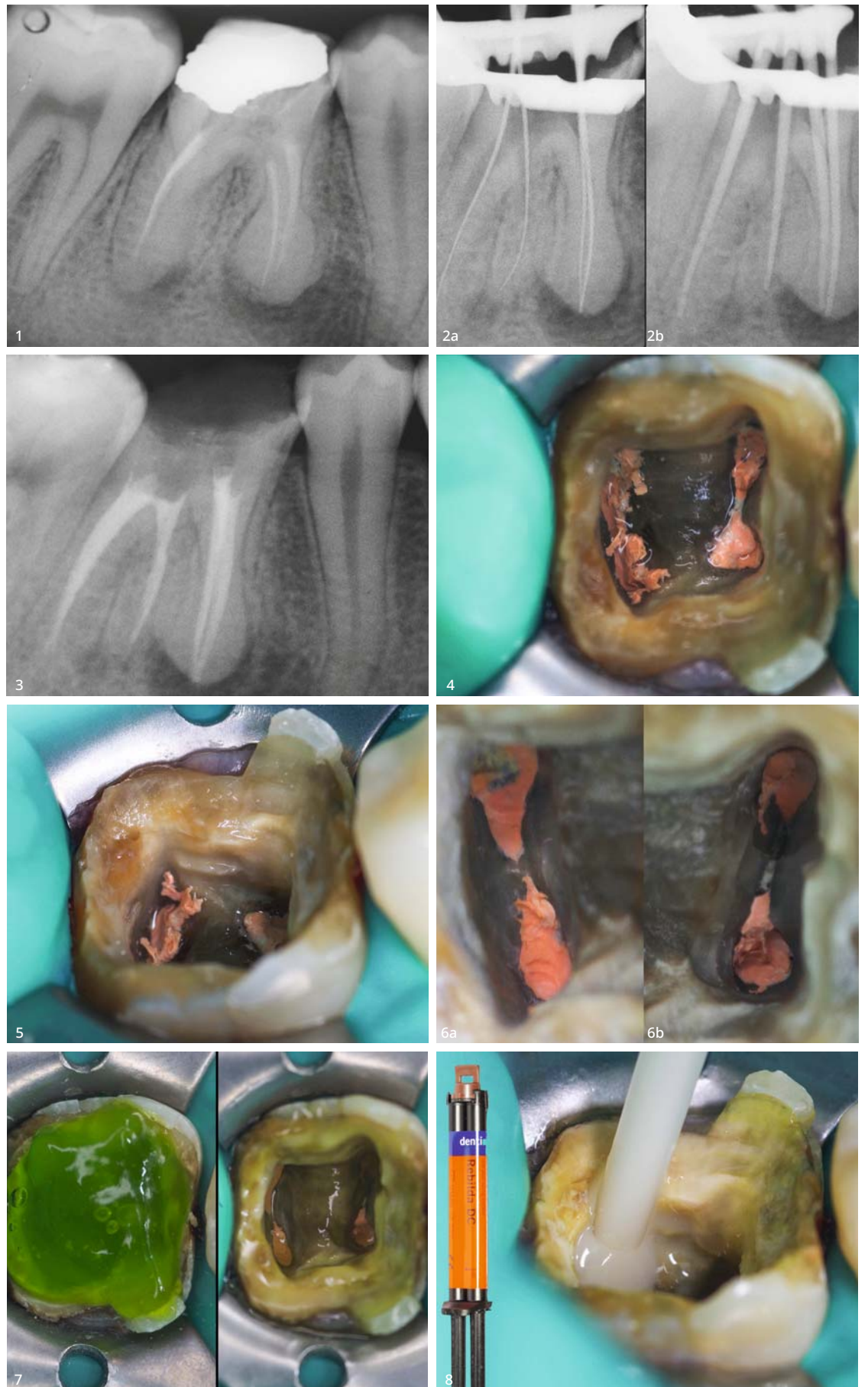
## Cas, diagnostic et planification du traitement

Une douleur dentaire a poussé un patient de 40 ans à consulter le service d'endodontie de la faculté de médecine dentaire de l'université de Buenos Aires (Argentine). L'examen intraoral a montré une fracture mésiale de la restauration de la dent 46. Un espace était visiblement présent à la périphérie de la restauration, indiquant une éventuelle micropercolation. On observait clairement une perte massive de tissus dentaires durs sur la face linguale. Sur la face vestibulaire, le bord de l'émail avait une teinte allant du gris au brun. Les points de contact interproximaux entre la dent 46 et les dents adjacentes étaient absents. Les dents 47 et 45 étaient inclinées vers la première molaire.

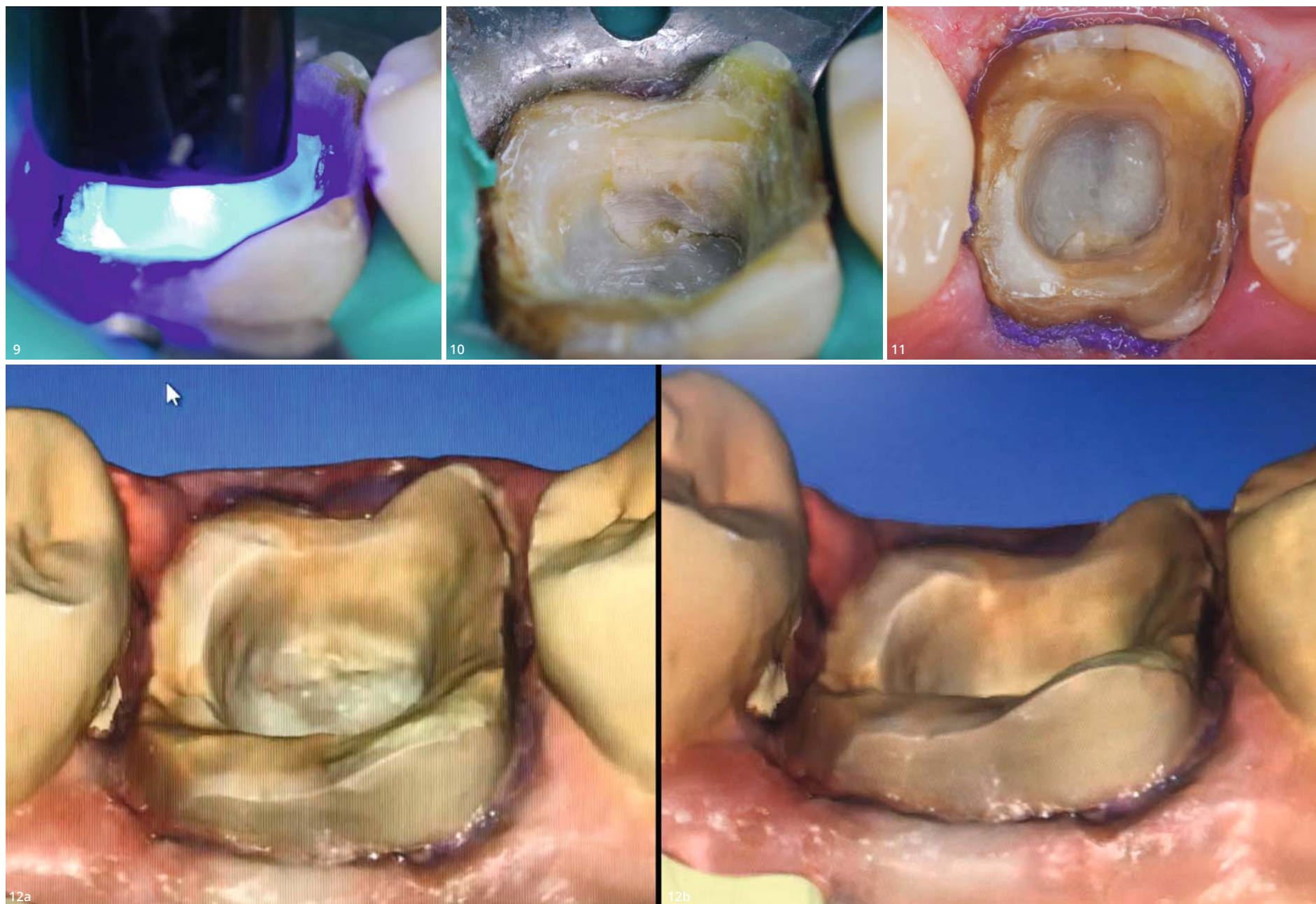
La dent 46, qui avait fait l'objet d'un traitement endodontique et d'une obturation à l'amalgame, était à l'origine de la douleur. Une inflammation dans la zone apicale de la molaire était également perceptible à la palpation intraorale.

L'examen radiographique a montré l'espace marginal autour de l'amalgame, en particulier du côté mésial (Fig. 1). Le traitement endodontique était incomplet : la préparation des canaux radiculaires était inadéquate, et la longueur de travail ainsi que le scellement dans les trois dimensions étaient insuffisants. Un canal de la racine distale semblait n'avoir subi aucun traitement. Une morphologie radiculaire irrégulière compatible avec une hypercémentose était visible dans la moitié apicale des racines de la dent 46, dont le volume était accru et de forme ronde. On pouvait également observer un élargissement de l'espace parodontal sur presque toute son étendue. La radiographie montrait une lésion radiculaire importante sur la racine distale et une autre, de taille plus petite, sur la racine mésiale.

L'examen a mené à un diagnostic de restauration à l'amalgame défectueuse de la dent 46 avec micropercolation, de parodontite périapicale aiguë avec douleur spontanée, et d'hypercémentose caractérisée par une morphologie arrondie des deux racines. La dent nécessitait un retraitement endodontique et une nouvelle restauration de la couronne. Il a été prévu de réaliser le retraitement endodontique, la fabrication de la couronne définitive et son insertion immédiate au



**Fig. 1 :** Radiographie de la situation préopératoire montrant un traitement endodontique insuffisant de la dent 46. Des micropercolations de la restauration en amalgame de la couronne ont en outre été détectées. Les deux racines présentaient également des lésions apicales évidentes. Les deux dents adjacentes avaient migré vers la dent 46 et fermé les espaces interproximaux. **Figs. 2a et b :** Radiographies du traitement endodontique. (a) Vérification de la longueur de travail. (b) Vérification de la longueur des pointes principales de gutta-percha. **Fig. 3 :** Résultats postopératoires du traitement endodontique. Un joint adéquat a été obtenu dans les 3 dimensions. La longueur de travail et le scellement ont été corrigés. Le canal radiculaire distal surnuméraire a été décelé, traité et scellé. **Fig. 4 :** Situation immédiatement après le scellement du canal radiculaire. Il est nécessaire de couper correctement la gutta-percha. État médiocre de la dentine résiduelle. Absence d'émail dans la zone distale. **Fig. 5 :** Volume important de la cavité pulpaire élargie. Des contre-dépouilles sont présentes sur la paroi linguale. L'épaisseur du tissu résiduel est mince. **Figs. 6a et b :** Découpe de la gutta-percha sur 1 à 2 mm à l'intérieur de chaque canal radiculaire à l'aide d'un embout ultrasonique et d'excavateurs manuels. **Figs. 7a et b :** (a) Mordançage à l'acide phosphorique de la dentine et de l'émail. (b) Application d'un adhésif universel après rinçage et séchage. **Fig. 8 :** Plancher de la cavité pulpaire et contre-dépouilles recouverts et scellés avec Rebuilda DC.



**Fig. 9 :** Photopolymérisation de la reconstitution corono-radicaire en composite avec la lampe Celalux 3. **Fig. 10 :** Cavité mise en forme, excès de matériau éliminé et limites marginales lissées. **Fig. 11 :** Préparation finale avant la prise de l’empreinte numérique, pour laquelle un cordon de rétraction avait été mis en place. **Figs. 12a et b :** Les limites marginales et les divers détails de la préparation cavitaire sont parfaitement acquis dans l’empreinte numérique.

cours de la même visite. La situation clinique et le traitement envisagé ont été expliqués au patient, qui a donné son accord.

### Calendrier des étapes du traitement

La première étape était le retraitement endodontique. Après une anesthésie locale, le champ opératoire a été isolé à l’aide d’une digue dentaire, et un crampon a été mis en place sur la dent 46. L’ancienne obturation en amalgame a été retirée tout en veillant à préserver les tissus sains. Une fois le matériau de scellement endodontique atteint, il a été soigneusement éliminé ainsi que les résidus d’amalgame au moyen d’instruments rotatifs pour mise en forme canalair et retraitement (jeu de limes de retraitement ProTaper Universal, Dentsply Sirona). Le tiers coronaire a été traité avec la lime D1 (30/.09), le tiers moyen avec la lime D2 (25/.08) et le tiers apical avec la lime D3 (20/.07). Une technique entièrement mécanique a été choisie pour éviter l’utilisation de solvants endodontiques. Le canal non traité de la racine distale a été localisé et préparé manuellement avec des limes Ker de taille 15, 20 et 25. Les mêmes limes ont été utilisées pour le contrôle radiographique de la longueur de travail, qui a été mesurée à l’aide d’un localisateur d’apex (Fig. 2a).

La longueur de travail a été déterminée, puis les canaux ont été préparés et nettoyés avec le système ProTaper Next (Dentsply Sirona). Ce système se compose de trois limes principales, X1, X2 et X3 dont la conicité est variable. Entre l’utilisation de chaque lime, les canaux ont été irrigués avec une solution d’hypochlorite de sodium à 2,5 % (EndoActivator, Dentsply Sirona).

Après la mise en forme, une solution d’EDTA à 17 % a été utilisée pour irriguer les canaux durant une minute, car cette solution antibactérienne est indiquée pour éliminer la boue dentinaire. Une dernière irrigation a été réalisée avec une solution d’hypochlorite de sodium à 2,5 %. Les canaux ont finalement été séchés à l’aide de pointes de papier stériles.

Des pointes de gutta-percha ProTaper Next Conform Fit (Dentsply Sirona), adaptées à la taille des canaux préparés avec les limes ProTaper Next, ont été introduites dans chaque canal et leur position a été vérifiée à l’aide d’une radiographie intraorale (Fig. 2b). Ensuite, les canaux ont été scellés par une technique de condensation latérale à froid de la gutta-percha au moyen de fouloirs latéraux endodontiques manuels. Des pointes de gutta-percha accessoires et un matériau de scellement endodontique (ADSEAL, Meta Biomed) ont également été utilisés.

Les pointes de gutta-percha mises en place ont été coupées manuellement à l’aide d’un instrument chauffé. La surface dentinaire du plancher de la cavité pulpaire a été nettoyée et le tout a été vérifié au moyen d’une radiographie (Fig. 3). Les résultats étaient prometteurs. La radiographie montrait des canaux radiculaires parfaitement préparés et bien scellés, y compris le canal de la racine distale en état critique. Les longueurs de travail et de scellement étaient à présent bien définies dans les quatre canaux.

Après le retraitement endodontique, la partie coronaire de la molaire présentait une perte importante de tissu, notamment l’émail des côtés distal et lingual de la couronne dentaire. La couche de dentine résiduelle était mince et fortement colorée (Fig. 4). Néanmoins, la zone prévue pour la liaison adhésive entre l’endocouronne planifiée et les parois dentaires était largement suffisante. Cette zone correspond à la cavité pulpaire d’origine, élargie par la cavité d’accès après l’instrumentation endodontique et l’élimination iatrogène des tissus (Fig. 5).

Dans la mesure où un excès de matériau avait été malencontreusement laissé en place, une longueur de 1 à 2 mm de gutta-percha a été retirée de chaque canal au moyen de l’embout d’un appareil ultrasonique, sans refroidissement d’eau, et d’excavateurs manuels. L’élimination de l’excès de gutta-

percha et le nettoyage du matériau de scellement endodontique sont des étapes importantes pour améliorer l’adhésion au plancher de la cavité pulpaire, et c’est pourquoi ces étapes ont été réalisées sous microscope opératoire (Fig. 6).

L’étape suivante a consisté à recouvrir le plancher et les parois de la cavité pulpaire élargie avec un matériau composite fluide afin de fermer l’accès aux canaux radiculaires, de combler les contre-dépouilles et d’obtenir la forme finale de la préparation. L’émail et la dentine de la chambre pulpaire élargie ont fait l’objet d’un prétraitement par mordantage total à l’acide phosphorique à 37 % pendant 15 secondes, puis l’acide phosphorique a été aspiré et la surface conditionnée a été rincée pendant 20 secondes (Fig. 7a). Ensuite, un adhésif universel à polymérisation duale (Futurabond U, VOCO) a été appliqué sur la surface conditionnée et séché selon les instructions du fabricant (Fig. 7b). L’adhésif a été frotté soigneusement pendant 20 secondes et séché pendant au moins cinq secondes par un léger souffle d’air afin de permettre l’évaporation du solvant et de l’eau restante. L’adhésif a alors été photopolymérisé pendant 10 secondes à l’aide d’une lampe LED haute puissance (Celalux 3, VOCO), et une couche de composite à polymérisation duale pour reconstitution corono-radicaire (Rebilda DC, VOCO) a été appliquée sur le fond de la cavité et sur la paroi linguale qui pré-

sentait des contre-dépouilles (Fig. 8). Le composite a été photopolymérisé immédiatement (Fig. 9) et la cavité remodelée (Fig. 10), ce qui a permis d’obtenir un plancher et des limites marginales lisses, ainsi qu’une cavité pulpaire volumineuse et élargie. Le tissu résiduel, en particulier l’émail sur le côté mésial, a pu être préservé.

La perte des points de contact interproximaux survenue au cours des années précédentes avait entraîné un mouvement de bascule des dents 47 et 45 vers la dent 46 qui les mettait toutes trois en contact sous-gingival. Une fine fraise diamantée a été utilisée afin de les séparer et de recréer l’espace nécessaire pour permettre la mise en place correcte de la restauration coronaire de la dent 46. Ensuite, des têtes de finition et de polissage à mouvement alternatif du système EVA (KaVo Dental) ont été utilisées pour lisser et polir les surfaces interproximales réduites. Après cette préparation, la digue a été immédiatement retirée et un cordon de rétraction a été inséré autour de la molaire (Fig. 11). Une empreinte numérique à l’aide du scanner intraoral CEREC Omnicam (Dentsply Sirona ; Fig. 12) a permis d’acquérir parfaitement l’image des limites marginales de la cavité prévue pour ancrer l’endocouronne.

La conception générale de la restauration étant terminée, le fichier de l’empreinte a été transféré dans un autre programme (exocad)

afin de procéder à la création numérique de la restauration (Fig. 13), puis le fichier a été renvoyé dans le système CEREC. La restauration a ensuite été fabriquée par usinage d'un bloc de matériau hybride nanocéramique hautement chargé (Grandio blocs, VOCO ; Fig. 14). Le traitement du bloc de composite a pris environ 10 minutes. Ensuite, un matériau de caractérisation photopolymérisable (FinalTouch, VOCO) a été appliqué pour le prétraitement des sillons et des fissures (Fig. 15), photopolymérisé et sa face occlusale a été recouverte d'un composite compactable ou fluide (ou d'un mélange) qui a également été photopolymérisé. L'endocouronne a été polie à l'aide de pointes et de brosses en caoutchouc (Figs. 16 et 17).

Le patient est resté à la clinique dentaire durant la conception et la fabrication CAD/CAM de la restauration qui, une fois terminée, a été amenée au cabinet, désinfectée à l'alcool pendant trois minutes et mise en place dans la cavité pulpaire pour un essai. Elle était parfaitement adaptée, de même que la relation occlusale, de sorte qu'aucun ajustement n'a été nécessaire. La partie insérée dans la cavité pulpaire élargie était suffisamment volumineuse pour garantir la rétention de l'endocouronne et protéger le tissu dentaire résiduel parfaitement recouvert.

Après plusieurs essais, il a été possible de procéder au collage. Pour ce faire, l'intrados de l'endocouronne avait été préalablement sablé avec des particules d'oxyde d'aluminium de 50 µ à une pression comprise entre 100 et 200 kPa, nettoyée à l'aide de pinces, d'eau distillée et de détergent, rincée à l'eau et séchée par un souffle d'air (Fig. 18a). Un agent de couplage au silane (Ceramic Bond, VOCO) a été appliqué et laissé en l'état pendant 60 secondes afin qu'il sèche (Fig. 18b). Un cordon de rétraction a de nouveau été mis en place dans le sillon gingivo-dentaire pour écarter la gencive libre et empêcher les fluides de perturber le processus adhésif. Un ruban de téflon a été utilisé pour protéger les dents adjacentes (Fig. 19).

Le nouveau recouvrement de la cavité a été mordancé à l'acide phosphorique à 37 %, rincé à l'eau, séché et prétraité avec l'adhésif universel Futurabond U, puis l'endocouronne a été fixée au moyen d'un composite de collage à polymérisation duale (Bifix QM, VOCO). Une légère pression exercée en continu sur les racines a permis d'ajuster parfaitement la restauration. L'excès de composite de collage sur les faces linguales et vestibulaires a été éliminé à l'aide de microbrosses et du fil dentaire a été utilisé dans les espaces interproximaux. Le matériau a ensuite été photopolymérisé pendant une minute sur la face linguale, puis sur la face vestibulaire. Les limites marginales ont été optimisées à l'aide de fraises de finition diamantées, et polies avec des pointes et des brosses en caoutchouc. Pour terminer, l'absence d'excès de matériau a été contrôlée dans les es-

paces interproximaux, l'occlusion a été vérifiée et aucun ajustement n'a été nécessaire (Figs. 21 et 22).

## Résultats

Le retraitement endodontique d'une molaire très délabrée et sa restauration par une endocouronne ont été réalisés en une seule visite. Les photographies et les radiographies postopératoires ont permis de vérifier le résultat du traitement : la morphologie de la molaire avait été recrée et par conséquent la fonction.

L'endocouronne et le matériau de reconstitution coronaradiculaire occupaient entièrement la cavité pulpaire élargie ; la cavité d'accès aux canaux radiculaires était donc parfaitement scellée. Le joint des limites marginales de l'endocouronne était également hermétique. Il jouera un rôle primordial dans les résultats à long terme du traitement endodontique.

En ce qui concerne le retraitement endodontique, tant la préparation que le scellement des canaux radiculaires étaient appropriés, un joint adéquat dans les trois dimensions avait été obtenu et la longueur de travail corrigée. Le canal de la racine distale dont le traitement avait été omis était à présent correctement préparé et scellé (Fig. 23).

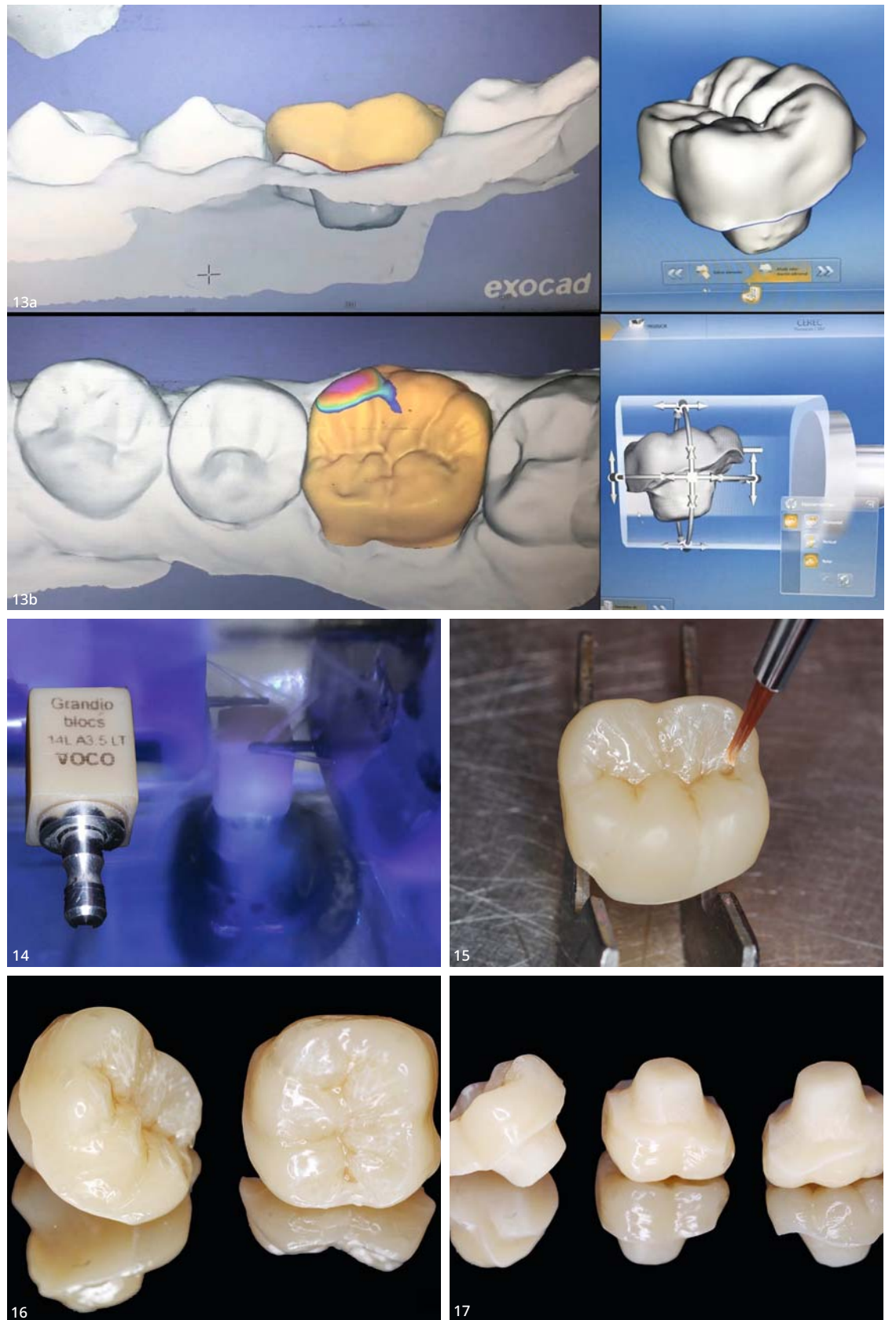
## Discussion

L'hypercémentose de la dent 46 diagnostiquée sur la radiographie était un facteur sans conséquences thérapeutiques. Cette formation hyperplasique de ciment radiculaire pouvait avoir été causée par l'irritation des canaux infectés et l'hyperactivité ou l'hypoactivité de la racine dentaire due aux forces occlusales dysfonctionnelles associées à l'anatomie défailante de l'ancienne restauration.

Une seule visite a suffi pour le retraitement endodontique de la dent 46 très endommagée et sa restauration par une endocouronne fabriquée en technique CAD/CAM à la clinique dentaire. Ce type de traitement combiné permet d'économiser du temps et de l'argent.

Le nettoyage sous microscope opératoire de la gutta-percha et du matériau de scellement endodontique devrait améliorer l'adhésion sur le plancher de la cavité pulpaire<sup>1</sup>. La qualité de la restauration coronaire est au moins aussi importante pour la santé des tissus périapicaux que la qualité du traitement endodontique lui-même.<sup>9</sup>

Dans le cas de dents ayant subi un traitement endodontique, la réalisation du retraitement des canaux radiculaires et de la restauration définitive de la couronne en une seule visite offre plusieurs avantages.<sup>10</sup> Elle permet l'obtention d'un meilleur joint coronaire et favorise la réussite du traitement endodontique. De plus, le délai entre le scellement canalaire et la



**Figs. 13a-d :** (a et b) Conception réalisée dans exocad. (c et d) Restauration mise en place numériquement à l'intérieur du bloc afin de faciliter le processus d'usinage. **Fig. 14 :** Usinage du bloc dans la machine. **Fig. 15 :** Application de colorants de teinte blanche pour caractériser les teintes de la restauration. **Fig. 16 :** Face occlusale après finition de l'endocouronne. **Fig. 17 :** Intrados de l'endocouronne. Il faut noter l'étendue de la surface de collage dans la préparation élargie de la cavité pulpaire de la molaire.

mise en place de la restauration coronaire doit être aussi court que possible pour éviter la recontamination des canaux.<sup>11</sup> Les tissus résiduels bénéficient d'une meilleure protection mécanique dès le début lorsqu'une restauration définitive est posée au cours de la même visite. Le risque de délogement de la restauration définitive est en fait beaucoup plus faible que pour une restauration provisoire. La fonction de la dent est immédiatement rétablie, ce qui accroît le confort du patient. Les patients apprécient généralement que le traitement soit terminé en une seule visite, même si celle-ci dure plus longtemps.

Le matériau choisi pour cette endocouronne était un composite hybride nanocéramique hautement chargé et prépolymérisé. Tout comme les vitrocéramiques renforcées au disilicate de lithium, les céramiques feldspathiques et les céramiques feldspathiques infiltrées d'un réseau polymère (céra-

miques hybrides), les composites hybrides nanocéramiques hautement chargés sont considérés comme les matériaux les plus appropriés pour la fabrication d'endocouronnes. Des études de cas et des essais cliniques ont montré les avantages supplémentaires de la fabrication d'endocouronnes avec un composite hybride nanocéramique tel que celui de ce cas : l'élasticité accrue permet une meilleure absorption des contraintes mécaniques et par conséquent une meilleure protection des tissus dentaires affaiblis.<sup>8, 12, 13</sup>

Par rapport à une restauration indirecte provisoire classique en composite ordinaire qui a été montée et photopolymérisée sur un modèle en plâtre, un composite hybride nanocéramique hautement chargé et prépolymérisé par un processus industriel, tel que le composite Grandio blocs utilisé pour ce cas, présente de meilleures propriétés physiques et mécaniques<sup>13</sup> ainsi qu'un degré de poly-

mérisation plus élevé. Ce degré élevé de polymérisation réduit l'absorption d'eau et la dégradation dans l'environnement buccal. Une restauration fabriquée à partir de Grandio blocs devrait présenter une plus grande résistance à la fracture, sans aucun éclat ni déformation (car le matériau est prépolymérisé). Par comparaison avec les procédures analogiques, l'approche CAD/CAM ajoute de la précision à la restauration définitive.<sup>12</sup>


La préparation de la cavité est également un aspect important lors des restaurations par endocouronne. Un joint bout à bout des limites marginales occlusales est préférable et une réduction axiale n'est pas recommandée.<sup>2, 4</sup> Certaines études menées récemment suggèrent que les joints bout à bout réalisés avec des biseaux de 20° sont plus efficaces que les joints bout à bout plats.<sup>14</sup>

Les limites marginales sous-gingivales de la préparation doivent



CURAPROX

# PERIOPLUS<sup>+</sup>



 SWISS PREMIUM ORAL CARE

Commander un échantillon:

