

DENTAL TRIBUNE

The World's Dental Newspaper 

DECEMBER 2023

www.dental-tribune.com

Leto XIV, Št. 5



PRAKTIČNI PRIMER

Dr. Ivan Petropoli, ki se že od vsega začetka osredotoča na implantološko protetično rehabilitacijo pacientov predstavi, zakaj se je nakup CBCT naprave izkazal za eno njegovih najboljših odločitev.

Stran 1, 4 in 5



DIGITALNO ZOBOZDRAVSTVO

Raziskali smo svet digitalne paradontologije skozi oči Viktorja Debeljaka, dr. dent. med., kako s Pa-on instrumentom spreminja pristop k zdravljenju paradontalnih težav.

Stran 12 in 13



RAZVOJ TEHNOLOGIJE

Razvoj tehnologije izdelave krem z nanodelci zlata (AuND) za doseganje bistveno boljše kakovosti življenja ljudi, predvsem v tretjem življenjskem obdobju.

Stran 10 in 11

Spoštovani bralci časopisa Dental Tribune Slovenija



Katja T. Pintar, urednica časopisa

Vstopili smo v najlepši mesec tega leta, ki prinaša občutek svežega začetka, priložnosti za nove začetke in priložnosti za postavljanje novih ciljev. Kaj si večinoma voščimo v Novem letu? Skoraj zagotovo ne manjka beseda »Zdravje«, ker je zdravje temeljni steber kakovostnega življenja. Zobozdravniki imate pomembno vlogo pri ohranjanju zdravja, saj je ustna higiena ključnega pomena za splošno zdravje.

Rast estetskega zobozdravstva je trenutni trend, beljenje zob in luske pa so med najbolj priljubljenimi. Digitalno zobozdravstvo še naprej pridobiva na zagonu, prav tako vključitev naprednih zobozdravstvenih tehnologij, kot sta 3D tiskanje in umetna inteligenca. Vse večja zaskrbljenost zaradi podnebnih sprememb je spodbudila podjetja, da ukrepajo in zmanjšajo svoj vpliv na okolje, tudi z uporabo alignerjev iz plastičnih materialov, ki jih je mogoče reciklirati. Virtualni pomočniki so usposobljeni za izpolnjevanje potreb zobozdravnikov in poenostav-

ljajo potek dela, kot je pridobivanje in analiziranje bolnikovih zgodovinj z uporabo algoritmov za zaznavanje vzorcev za natančno prepoznavanje bolnikovih lezij ali okužb, pametne zobne ščetke, ki zbirajo informacije o njihovih navadah ščetkanja, intraoralne in ekstraoralne rentgenske analize, ki lahko, glede na študijo FDA, do 70 %, skrajšajo čas in trud, ki ga strokovnjaki porabijo za izdelavo zobnih kart. Vse to so trendi, ki se bodo nadaljevali tudi v prihodnjem letu.

Zobozdravniki ste ključni ne le za zdravljenje že obstoječih težav, ampak tudi za preventivne ukrepe, ki pomagajo preprečevati težave in ohranjati zdravje ustne votline. Zato se vam v uredništvu časopisa zahvaljujemo za vaš trud pri skrbi za naše zobe.

»Želimo vam uspešno in zdravo novo leto 2024! Naj bo novo leto polno uspehov, zadovoljstva, sreče in dosežkov. Hvala za skrb za naše nasmeh.«

Zahvaljujemo se tudi našim zvestim oglaševalcem, ki aktivno oblikujete slovensko dentalno kulturo in dvigujete standarde zobozdravstvenih storitev in vam želimo:

»Naj bo novo leto 2024 polno ustvarjalnih zamisli, uspešnih kampanj in izjemnih dosežkov! Naj bo vsak dan napolnjen z nasmehi in lepimi trenutki.«

Na zdravje in se vidimo v letu 2024.

CBCT aparat v vlogi mentorja

Dr. Ivan Petropoli

Spoštovani kolegi, sem Ivan Petropoli, dr. dent. med., diplomiral sem leta 2010 na Reki, Hrvaška. Moj fokus od samega začetka je implantološka in protetična rehabilitacija pacientov. Leta 2016 sem končal magistrski študij na Loma Linda University GIDE. Zadnjih 6 let je skoraj 90 % mojih del imediata implantologija, terapija vodena z anatomijo z bikortikalnim sidranjem v bazalni kosti ter reševanje vse zahtevnejših situacij pri velikih resorpcijah čeljusti. Dve leti sem lastnik zasebne ordinacije. Poleg mnogih izzivov ni bilo enostavno sprejeti odločitve o nakupu CBCT naprave ali raje uporabiti storitve zunanjih izvajalcev. Danes se je to pokazalo kot ena najboljših odločitev. Lahko povem, da se z okoli 300 ekspozicij letno naprava popolnoma izplača, pridobitve pa so resnično večkratne.

VistaVox S, 3D diagnostika

Dürr Dental kot razmeroma novi proizvajalec CBCT naprav je upravičil svojo že znano kakovost. Naprava je kompaktna. V moji ordinaciji je nameščena v prostor 1,40 x 2 m, kjer je dovolj prostora za pacienta in nemoteno delo. Proizvajalec celonavaja možnost montaže tudi v manjše prostore. Največje polje snemanja, ki ga nudi, je 130 x 85 mm. Običajno je to dovolj za jasen prikaz obeh čeljusti in odvisno od fizionomije čeljusti pacienta, lahko jasno vidimo maksilo do višine polovice maksilarnega sinusa ter celo spodnjo čeljust. Poleg naprave so različni nastavki za brado, odvisno od ozobljenosti in željenem položaju brade ter nam omogoča boljši

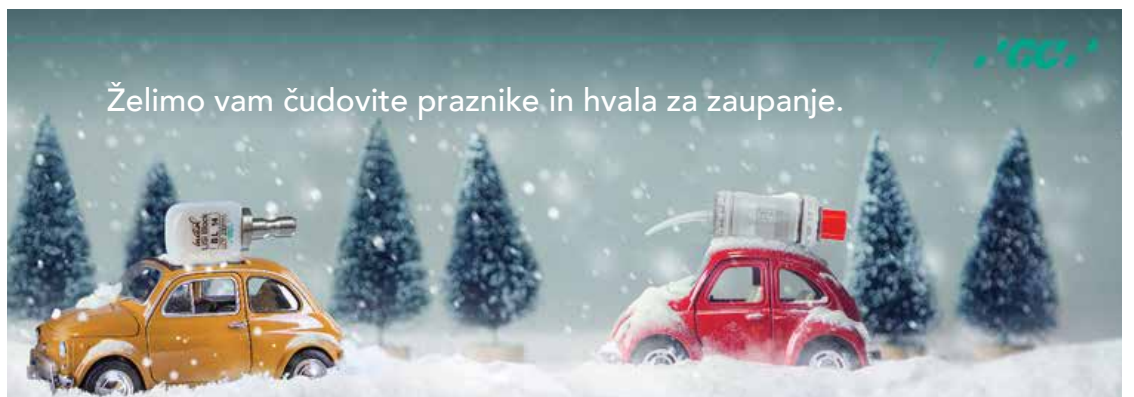vpogled v strukture zgornje čeljusti. Možno je tudi slikanje brez podpore za brado, v tem primeru slika sega skoraj do polovice orbit. Žal vam bo ta velikost polja za cca 1 cm premajhna, če želite načrtovati zigomatične implantate, zato bi to navedel kot majhno pomanjkljivost in možnost izboljšave. CBCT omogoča 3D slikanje obeh čeljusti, parcialno čeljusti in segmentne slike čeljusti ter 2D opcije panoramskega slikanja, slikanja TM sklepa, bitewing slike.

Pozicioniranje pacienta je zelo enostavno, posebej za 3D posnetek, medtem ko za panoramski posnetek zahteva uravnavanje lasersko prikazanih linij. Naprava avtomatsko uravnava ekspozičijo, kar zelo olajša slikanje. VistaVox S CBCT naprava se uporablja skupaj z DELL računalnikom, katerega priporoča proizvajalec, zaslon pa se izbira po lastni želji. Za boljšo ostrino in kakovost priporočam kakovostnejši zaslon.

Nadaljevanje na strani 4 in 5



www.dental-tribune.com



AD

Hitra in učinkovita restavracija s steklohibridi: tehnika štempljanja

Dr. Rosalía Marcano

Dr. Rosalía Marcano je leta 2007 diplomirala na Univerzi Santa María v Venezueli in leta 2009 zaključila še izobraževanje iz estetskega zobozdravstva. Po selitvi v Španijo je dokončala študij Klinične in napredne oralne implantologije ter magisterij iz implantologije na Univerzi v Sevilji leta 2013, medtem ko je delala v zasebnih praksah v Sevilji in Madridu. Od leta 2017 zastopa GC-jevo ekipo za profesionalne storitve v zobozdravstvu GC Ibérica Professional Services in prispeva k organizaciji in razvoju izobraževalnih dejavnosti, tečajev in delavnic za zobozdravnike – vse to pa počne ob svoji redni klinični praksi in doktorski študiju na Univerzi v Valladolidu (Španija).



bila natančno optimizirana. Posledično je z materialom lažje rokovati in izboljšali sta se njena kompresijska moč in odpornost na obrabo²⁻⁵. Sistem vključuje sinergistično prevleko (EQUIA Forte Coat), ki zapre restavracijo, poskrbi za gladkejšo površino in zmanjša obrabo, zaradi česar je material primeren tudi za dolgotrajne restavracije. Ima tudi estetski »glazurni učinek«, medtem ko ščiti material pred prezgodnjo izgubo ionov in vode, kar sta pomembni mehanski značilnosti⁶.

Material je mogoče preprosto oblikovati s sondo ali lopatko, omogoča pa tudi preprosto nanašanje s tehniko štempljanja, s pomočjo manjše kopije strukture zoba, temelječe na pacientovem lastnem zobu ali celo klasičnem voščenenem modelu.

Poročilo o primeru: restavracija I. razreda z EQUIA Forte HT in tehniko štempljanja

16-letna pacientka dobrega zdravja je imela restavracije spodnjih molarjev zaradi karioznih lezij v preteklosti. Zaradi preteklega zdravljenja je pacientka redno hodila na preglede vsaj enkrat letno in skušala vzdrževati dobre higienske navade. Ob rednem pregledu je omenila nove »črne madeže« na spodnjih molarjih in občutljivost zadnjega molarja v četrtem kvadrantu (slika 1). Med kliničnim pregledom smo našli zabarvana območja na zobeh 46 in 47. Kompozitne restavracije molarjev v tretjem kvadrantu so bile v dobrem stanju.

Pri opazovanju lezij smo videli, da je sklenina zoba 47 nekoliko osivela, kar je namigovalo na spodaj skrito lezijo dentina in s tem na potrebo po zdravljenju. Okluzalne površine so bile praktično nedotaknjene, brez kavitet. Zato smo lahko izdelali kopijo anatomije zoba s pomočjo instrumenta s kroglico in nizko-viskoznega smolnatega materiala. V tem primeru smo uporabili modro obarvano smolo (LC Block-Out Resin, Ultradent) z dobro vidljivostjo in tokom, lahko pa bi uporabili katerikoli smolnati material, ki je dovolj tekoč in močan.

Najprej smo na vdolbinice in fisure nanesli tanek sloj smolnatega materiala in ga polimerizirali (slika 2a). Nato smo na okluzalno površino, prekrito s smolo, namestili srednje velik instrument s kroglico in dodali drugi sloj smole, da smo prekrili kroglico. Nadaljevali smo z nanašanjem slojev, dokler nismo ustrezno prekrili površino zoba in instrumenta (sliki 2b-c). Nato smo štempljko z ročajem vred odstranili z zoba (slika 3).

Ko smo naredili kopijo okluzalne površine, smo lezijo zoba 47 odprli z manjšim okroglim diamantnim svedrom pri veliki hitrosti in z obilno irigacijo. Dobljeno kaviteto I. razreda (slika 4) smo restavrirali s steklohibridom (EQUIA Forte Ht, GC, odtenek A2). Ko smo opravili relativno izolacijo z vatnimi rolicami, smo sosednje zobe in področja, kamor se steklohibrid ne bi smel prijeti, na tanko premazali z GC-jevimi kakavovim maslom (GC Cocoa Butter). EQUIA Forte HT je na voljo v priročnih kapsulah, s katerimi je preprosto rokovati, zato je material mogoče homogeno premešati in ga hitro in enostavno vbrizgati v kaviteto. Z vsebino ene kapsule smo lahko popolnoma prekrili kaviteto in nanjo namestili štempljko (slika 5), ki smo jo predhodno pridobili z nizko-viskozno smolo, ter jo čvrsto pritisnili na vrh zoba in restavracijskega materiala. Ostanke steklohibrida v gumijasti fazi smo odstranili s spatulo in sondo. Ko smo odmaknili štempljko, se je pokazala čudovito reproducirana okluzalna anatomija (slika 6). Pri tem nismo potrebovali nobenega ločevalnega agenta, kot je glicerol ali teflonski trak, saj se štempljka ne prilepi na steklohibridni material. Če pa bi uporabili smolnato štempljko na restavraciji iz

smolnatega kompozita, bi lahko pri presvetljevanju z nameščeno štempljko lahko prišlo do težav zaradi sočasne polimerizacije štempljke z restavracijo.

Restavracijo smo zaključili z odstranitvijo manjših ostankov s sondo, na mezolingvalnem vršičku pa smo z majhnim plamenastim diamantnim svedrom naredili manjši popravek. EQUIA Forte Coat olajša zadnje korake restavriranja, saj ni potrebe po poliranju. Področje smo znova izolirali z vatnimi rolicami, nanesli smo tanek sloj EQUIA Forte Coat (slika 7) in ga 20 sekund presvetljevali. Nastala je gladka, svetleča površina (slika 8). Prevleka je v povprečju debela le 35-40 µm in ne vpliva na okluzijo.

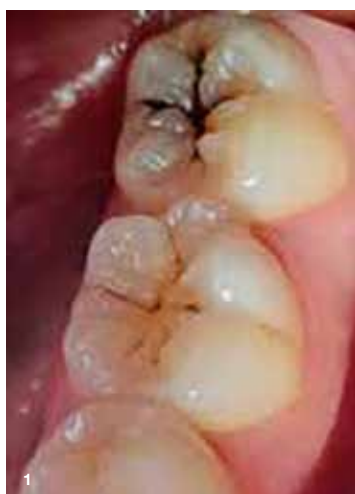Zaključek

Upoštevač pacientkino zgodovino in značilnosti kavitete smo se odločili za steklohibridni restavracijski material, ki se v takih primerih izvrstno obnese. Bulk-fill material s fluoridno vsebino omogoča hitro, trajno in stroškovno učinkovito restavriranje širokih in globokih kavitet v posteriornem področju, čeprav so ti zobje med žvečenjem močno obremenjeni.

Objavljeno v GCget connected²⁰, s prilož. avt. Rosalía Marcano

Reference

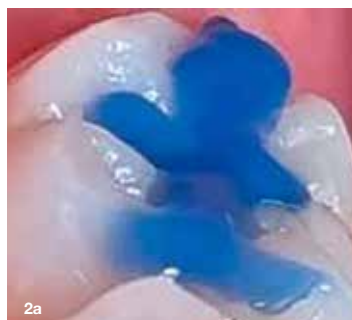- Schwendicke F, Rossi JG, Krois J, Basso M, Peric T, Turkun LS, Miletić I. Cost-effectiveness of glass hybrid versus composite in a multi-country randomized trial. *J Dent.* 2021 Apr;107:103614.
- Brkanović S, Ivanišević A, Miletić I, Mezdrić D, Jukić Krmek S. Effect of Nano-Filled Protective Coating and Different pH Environment on Wear Resistance of New Glass Hybrid Restorative Material. *Materials (Basel).* 2021 Feb 5;14(4):755.
- Mori D. Comparison of compressive strength and fluoride release of GIC restoratives. *J Dent Res Vol 99 (Spec IssA):* 1856.
- Navarro M, Fernandes P, Rafal R, Fernanda T, Baesso M et al. Compressive strength, microhardness, acid erosion of restorative glass hybrid/glass-ionomer cements. *J Dent Res Vol 99 (Spec IssA):* 1310.
- Shimada Y, Mori D and Kumagai T. Evaluation of mechanical properties of new GI-restorative (EQUIA Forte HT). *J Dent Res Vol 98 (Spec IssA):* 3662.
- Brzović-Rajić V, Miletić I, Gurgan S, Peroš K, Verzak Ž, Ivanišević-Malčić A. Fluoride Release from Glass Ionomer with Nano Filled Coat and Varnish.



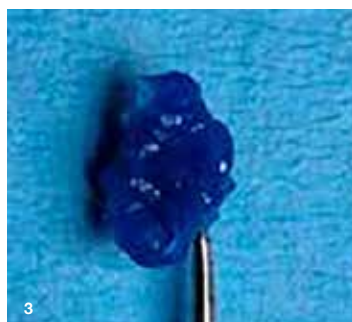Slika 1: Kariozne lezije brez kavitet na zobeh 46 in 47. Sivkasta sklenina in prekomerna občutljivost na zobu 47 sta kazali na skrito dentinsko lezijo, ki je zahtevala restavracijsko zdravljenje.

Steklohibridne restavracije v zobozdravstvu prinašajo številne prednosti. So biokompatibilne in ne zahtevajo aplikacije veziv za adhezijo ali protokolov absolutne izolacije. Zaradi visoke viskoznosti in kemičnih značilnosti jih lahko nanašamo v večjih količinah, ne glede na globino kavitete, in se izognemo vmesnim fazam. Prav tako jih je z instrumentom ali štempljko mogoče enostavno oblikovati (kot bomo videli v predstavljenem primeru). In ne nazadnje, stroškovna učinkovitost tega razreda materialov celo pri restavracijah nosilnih posteriornih zob je pritegnila pozornost strokovne literature¹.

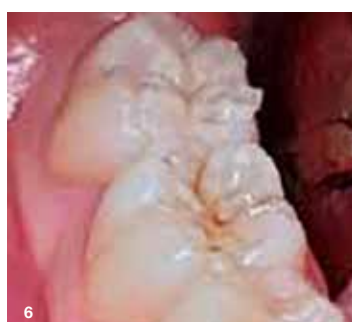EQUIA Forte HT je najnovejši material v tej kategoriji. Sestavljen je iz visoko reaktivnih, površinsko obdelanih fluoroaluminosilikatnih steklenih delcev in poliakrilne kisline z visoko molekularno težo. Porazdelitev velikosti delcev je



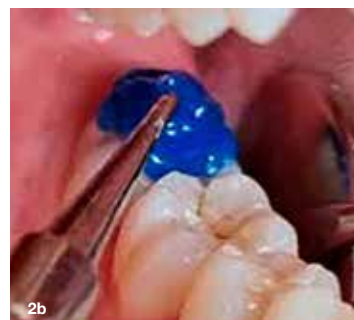Slika 2a, 2b in 2c: Anatomijo okluzalne površine smo preslikali s smolnatim materialom ter ustvarili štempljko. Ročaj smo pridobili tako, da smo dodali instrument s kroglico in ga zalili.



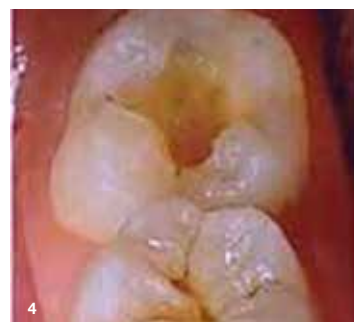Slika 3: Štempljka natančno posnema okluzalno anatomijo.



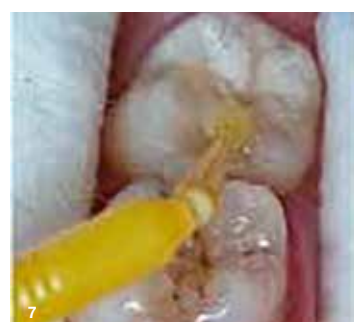Slika 6: Ko smo odstranili štempljko, se je nemudoma pokazala lepo oblikovana okluzalna anatomija.



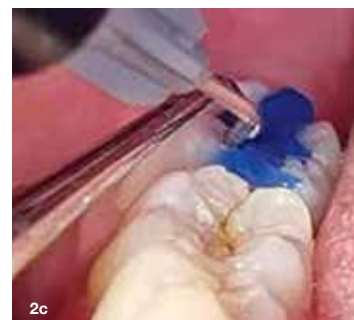Slika 4: Kavitet po prepariranju.



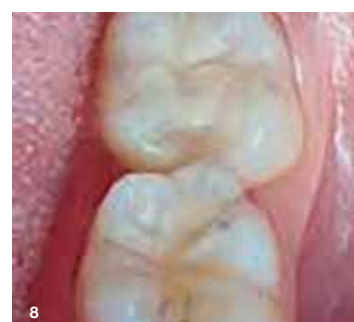Slika 5: Štempljko smo čvrsto pritisnili v kaviteto, napolnjeno z EQUIA Forte HT, ko je bil material v gumijasti fazi.



Slika 7: Nanesli smo zaključni sloj EQUIA Forte Coat in ga presvetlili.



Slika 8: Končni rezultat, preprosto dosežen brez potrebe po oblikovanju ali poliranju.



Slika 8: Končni rezultat, preprosto dosežen brez potrebe po oblikovanju ali poliranju.

EQUIA Forte™ HT

Trajna, ugodna restavrativna rešitev

Domiselen dizajn stekleničke
Natančen nastavek in ergonomski pokrovček

Napredno steklo hibridna tehnologija
Močna, trpežna in biokompatibilna



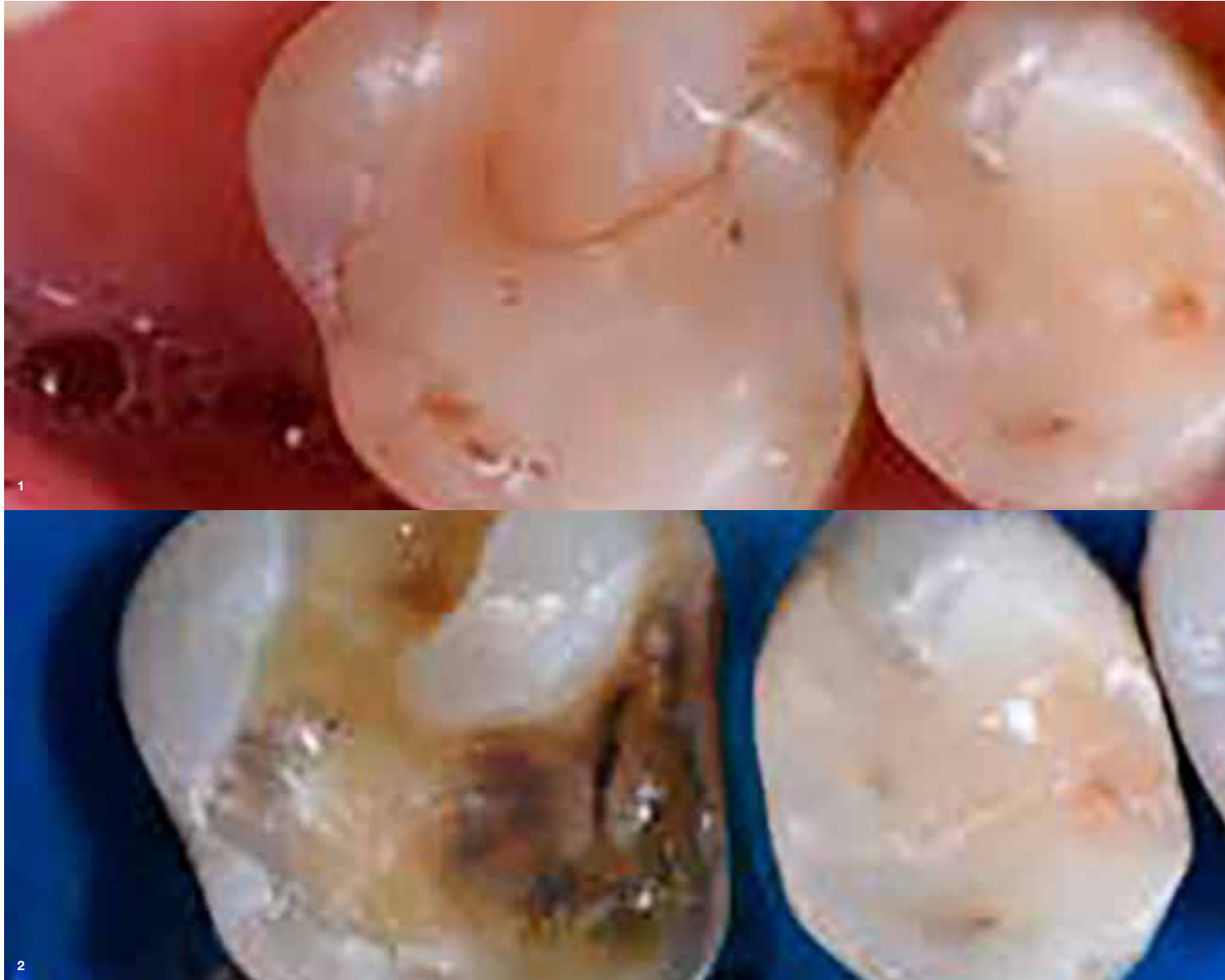Izmenjava zaščitnih ionov
Preprečuje demineralizacijo
in spodbuja remineralizacijo



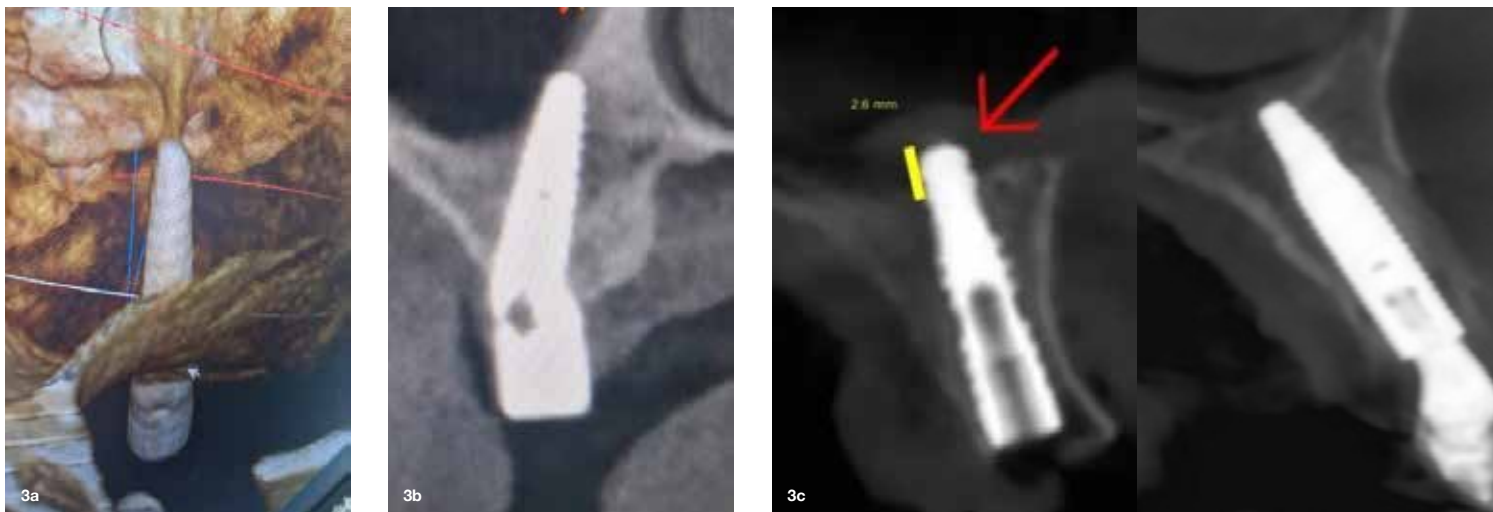
Samolepilni premaz z nano polnilom,
odporen proti obrabi
Glajenje površine in zaščita
med 'zorenjem'



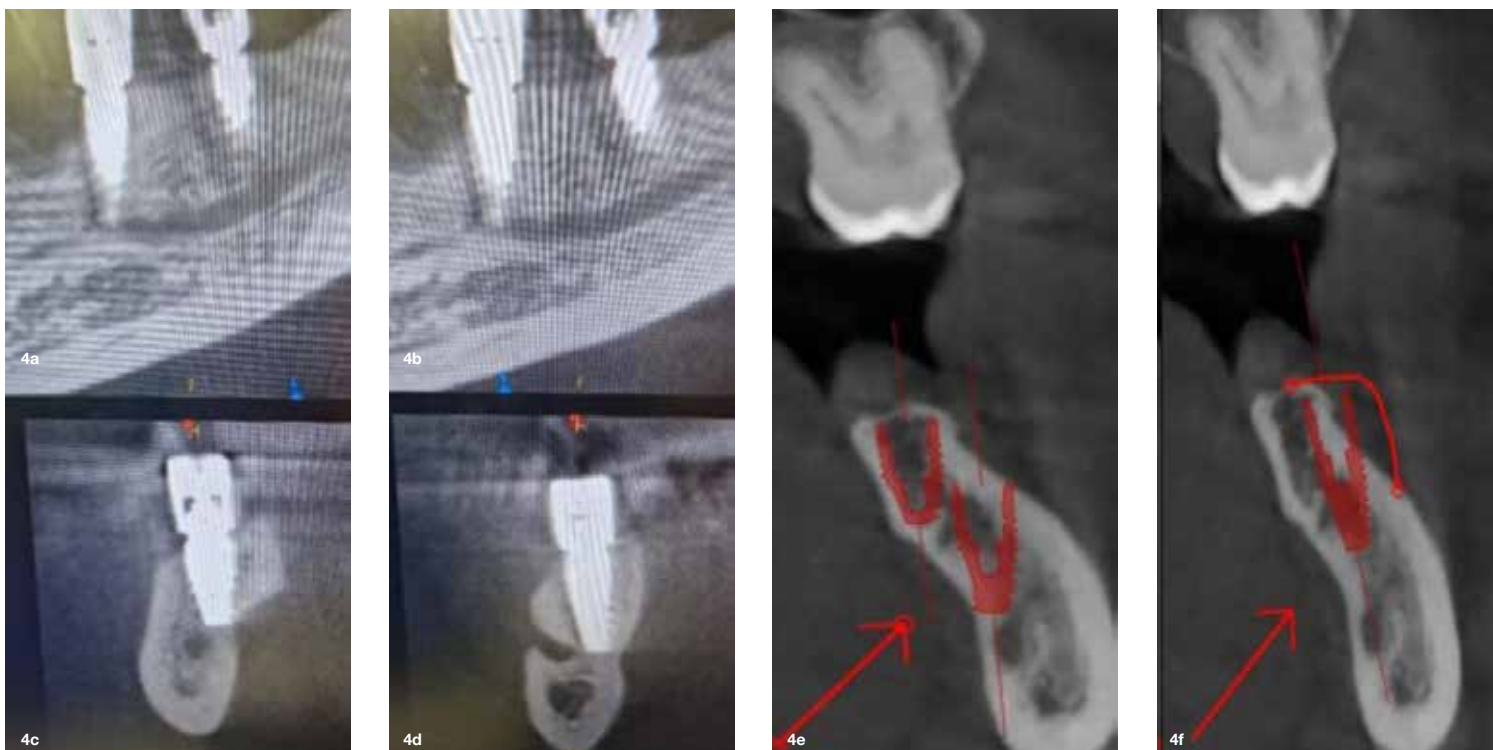Nadaljevanje iz strani 1



Slika 1 in 2: Izbral bom željeni implantat iz knjižnice softverja in ga virtualno pozicioniral.



Slika 3a, 3b in 3c: Pozicioniranje implantanta.



Slika 4a, 4b, 4c, 4d, 4e in 4f: 3D prikaz trdih tkiv.

IMPRINT INTERNATIONAL HEADQUARTERS

PUBLISHER AND CHIEF EXECUTIVE OFFICER: Torsten Oemus

CHIEF CONTENT OFFICER:
Claudia Duschek

Dental Tribune International GmbH
Holbeinstr. 29, 04229 Leipzig, Germany
Tel.: +49 341 4847 4302
Fax: +49 341 4847 4173
General requests: info@dental-tribune.com
Sales requests:
mediasales@dental-tribune.com
www.dental-tribune.com

Material from Dental Tribune International GmbH that has been reprinted or translated and reprinted in this issue is copyrighted by Dental Tribune International GmbH. Such material must be published with the permission of Dental Tribune International GmbH. *Dental Tribune* is a trademark of Dental Tribune International GmbH.

All rights reserved. © 2023 Dental Tribune International GmbH. Reproduction in any manner in any language, in whole or in part, without the prior written permission of Dental Tribune International GmbH is expressly prohibited.

Dental Tribune International GmbH makes every effort to report clinical information and manufacturers' product news accurately but cannot assume responsibility for the validity of product claims or for typographical errors. The publisher also does not assume responsibility for product names, claims or statements made by advertisers. Opinions expressed by authors are their own and may not reflect those of Dental Tribune International GmbH

dti | Dental
Tribune
International

Prevod in lektoriranje:
Dental Tribune Slovenija, Zal Pintar

Grafično oblikovanje in prelom:
Identiteta agencija za marketing
Tisk: TISK Žnidarič, d.o.o., Kranj
Naklada: 2800 izvodov, (december 2023)

Obiščite našo spletno stran:
www.dental-tribune.com
info@dental-tribune.com
Lastnik licence za Slovenijo: Bisernica
Medicina d.o.o.,
Gmajnice 15, 1000 Ljubljana

Za založbo Bisernica Medicina:
Ronald Pintar, direktor
Glavni urednik: Boštjan I. Košak
Vodja produkcije: Katja T. Pintar

Kontakt slovenskega uredništva:
telefon: 041 853 513

Oglasno trženje:
Boštjan I. Košak (041 740 864)
Katja T. Pintar (041 853 513)

Naročnina: prodaja@dental-tribune.si

Uredniški material, preveden in tiskan v tej izdaji časopisa Dental Tribune, je avtorsko zaščiteno s strani Dental Tribune International GmbH. Ta material se lahko objavlja z dovoljenjem podjetja Dental Tribune International GmbH. Dental Tribune je zaščitena blagovna znamka Dental Tribune International GmbH.

Vse pravice pridržuje © 2023 Dental Tribune International GmbH. Kakršnakoli reprodukcija na katerikoli način v katerem koli jeziku, v celoti ali delno, brez predhodnega pisnega dovoljenja podjetja Dental Tribune International GmbH je izrecno prepovedana.

Dental Tribune International GmbH se trudi, da natančno poroča o kliničnih informacijah in novicah proizvajalcev, vendar ne more prevzeti odgovornosti za veljavnost trditve o izdelku ali za tiskarske napake. Založnik tudi ne prevzema odgovornosti za imena izdelkov, trditve ali izjave oglaševalcev. Mnenja avtorjev so lastna in morda ne odražajo mnenja družbe Dental Tribune International GmbH.

ISSN 2232-3511

VistaSoft / Implant&Guide

Softver za upravljanje s to napravo je zasnovan zelo enostavno in tako se je tudi pokazal v praksi. Od uporabnika se zahteva vnos generalij, letnice in spol pacienta in nato pristopite slikanju. Na osnovi teh podatkov softver sam uravnava postavke ekspozicije, ki so v 99 % situacij zadovoljive. Vmesnik programa je razdeljen na tri trakove, zgornji s podatki o pacientu, izbiro slike, ki jo želite narediti, z vrsto opcij za izvoz in uvoz, kjer je vse lahko osebno prilagojeno, ponuja pa tudi opcijo screenshot. Levi trak je rezerviran za vse akcije opravljene v programu, ki bodo tu vedno shranjene in pregledne. Tu je tudi možno uvoziti fotografije v JPEG formatu ter DICOM formate 3D posnetkov z drugih naprav. Desni trak ponuja vse opcije povezane s posnetkom – planiranje iz implantološke knjižnice sistema, opcije kontrasta, merjenja, označevanja, individualnega označevanja anatomske linije preseka, avtomatsko označevanje mandibularnega kanala itd.

Softver uporablja umetno inteligenco, opcijo avtomatskega označevanja mandibularnega kanala. V skoraj 95 % primerih ta opcija funkcioniira brezhibno, seveda pa je vedno potrebna kontrola. Softver sam označuje anatomske linije preseka uravnano po spodnji čeljusti, kar najpogosteje zadostuje za plan terapije. To se seveda lahko naredi tudi ročno. Transverzalno linijo preseka je možno nagibati pod željenim kotom, kar zelo olajša načrtovanje anguliranih implantatov.

Nadgradnja tega softverja

je Implant&Guide. Dürr

Dental podjetje je v

sodelovanju z Exoplan

softverjem ponudilo

vrhunsko orodje za

načrtovanje implantno-

protetične terapije. To

je pridružen softver z

ikono v zgornjem traku

ter enostavno z enim

klikom CBCT preklopi

DICOM fajl v softver za

načrtovanje in izdelavo

kirurških šablon. Dodatno

je potrebno uvoziti

digitalne odtise. Softver

vas vodi po korakih do

finalne izdelave šablone.

Lahko načrtujete bodoči

položaj zob ter na ta način

popolno pozicionirate

implantate in izdelate

natančno vodilo. Osebno

nisem ljubitelj »full

guided implantologije«,

zato tovrstne šablone

uporabljam samo za

pilot svedre, z namenom

dobiti željeno pozicijo

implantata.

Prikaz načrtovanja

Na primeru vam bom pokazal enostavno načrtovanje. Izbral bom željeni implantat iz knjižnice softverja in ga virtualno pozicioniral. Najbolj pomembna mi je maksimalna dolžina implantata, da bi dosegel čim boljšo primarno stabilnost z bikortikalnim sidranjem, o premeru implantata pa se odločam tekem posega. Nivelacijo kosti tudi načrtujem vnaprej.

Iz prikaza primera lahko vidimo, da nam 3D prikaz trdih tkiv zelo pomaga za manipulacijo z mehкими tkivi. Točneje, dvig režnja je pogojevan z zelo občutljivimi anatomskimi strukturami, ki zahtevajo dodatno pozornost.

Pri zahtevnih primerih je intraoperativni posnetek lahko ključen za uspeh. Na ta način se lahko kontrolirano približamo potencialno

rizičnim anatomskim strukturam, posebej v spodnji čeljusti, brez nevarnosti poškodbe. V takšnih situacijah so ključne izkušnje operaterja.

Kot zaključek bi vam želel prenesti moje izkušnje. CBCT naprava resnično olajšuje delo tudi v majhnih ordinacijah, ki se ukvarjajo z implantologijo. Od natančnega načrtovanja, lažje predstavitev dela pacientu ter možnosti intraoperativnega snemanja, kar je največja prednost. Osebna pridobitev je učenje iz lastne prakse. Po vsaki operaciji je CBCT posnetek moj

protokol, iz česa se lahko resnično veliko naučim. Ta posnetek brez napake prikazuje, ali je planiran načrt izveden in kje so možnosti za izboljšave. »CBCT naprava je svojevrsten mentor in me vsak dan vzpodbuja, da bom vedno bolj natančen ter da postopoma napredujem in delam vse zahtevnejše primere na varen in predvidljiv način.«

AD

COMPRESSED AIR | SUCTION | IMAGING | DENTAL CARE | HYGIENE

VistaVox S: 3D iz Dürr Dental.

Izdelano
v
Nemčiji



Zmanjšana količina sevanja zaradi anatomsko prilagojenega obsega

Izvrstna kakovost 2D in 3D posnetkov zahvaljujoč visoki resoluciji Csi senzorja z velikostjo pikslov (slikovnih točk) 49,5 µm

Preprost, intuitiven delovni proces

Vidno polje v obliki čeljusti


Idealen obseg 3D slike v obliki čeljusti (Ø 130 x 85 mm).

Obseg Ø 50 x 50 mm z resolucijo do 80 µm





Spletna stran



DÜRR DENTAL
THE BEST, BY DESIGN

Več na www.duerrdental.com/x-ray

Imate vprašanje? Prosimo, kontaktirajte:
Mladen Kvaternik-Simunic, telefon: +385 916 104 017, Mladen.Simunic@duerrdental.com

Klasično ali digitalno - izbira je vaša

Sistem implantatov whiteSKY se je klinično in znanstveno izkazal že ob uvedbi leta 2006. Novi dve izboljšani zasnovi ohranjata vse prednosti prve generacije implantatov whiteSKY ter predstavljata klinični in znanstveni uspeh v novi obliki. Izbirate lahko med konkavno in tulipanasto obliko.

Preizkušen proces izdelave in uspešna klinična terapija

Tudi novi dve obliki implantatov whiteSKY Tissue Line in Alveo Line odlikuje zapleten proces izdelave iz vročega izostatično stiskanega cirkona (Hot Isostatic Pressed – HIP) in preizkušena površinska obdelava. Ohranili smo tudi zasnovo v enem kosu, s katero preprečujemo pojav mikro-razpok. Tako zagotavljamo dolgoročno preživetje implantatov. Optimizirana zasnova implantatov whiteSKY in kirurški protokol,

ki se prilagaja kostem, omogočata izvrstno primarno stabilnost, ki je predpogoj za takojšnjo restavracijo. Takojšnja restavracija je priporočljiva, saj klinične raziskave nakazujejo, da lahko za 50 % izboljša kontakt med kostjo in implantati.

Odlični klinični in znanstveni rezultati

Prva generacija implantatov whiteSKY je eden od najbolj dokumentiranih sistemov cirkonskih implantatov. Klinične in znanstvene raziskave smo izvajali že od samega začetka. Histološke preiskave so potrdile dobro oseointegracijo implantatov. Rezultate potrjuje tudi klinična praksa. Dolgoročna stopnja preživetja je enaka kot pri implantatih iz titana. Nivo kosti je dolgoročno stabilen, rdeče-bela estetika pa je nenadkrjljiva. Druga generacija implantatov whiteSKY ohranja vse dejavnike uspeha in vsebuje izboljšave po pre-

dlogih strank. Prof. Andrea Borgonovo et al. je ocenil 10-letno stopnjo preživetja 26 cirkonskih implantatov whiteSKY iz prve generacije. Stopnja uspeha je bila 100%, s povprečno marginalno izgubo kosti manj kot 1 mm in povprečno paradontalno globino sondiranja 3 mm brez krvavenja ob preizkušanju s sondo. V nekaj primerih je bila rast kosti manjša od 1 mm. V primerjavi z implantati iz titana dosegajo cirkonski implantati whiteSKY podobne ali celo boljše dolgoročne rezultate.

Dva profila – izbira je vaša

Najsi bo konkaven ali v obliki tulipana v sulkusni regiji – obe obliki zaradi svoje površinske obdelave omogočata optimalne pogoje za oprijem mehkih tkiv. Na ta način izboljšata estetskost in zagotavljata dolgoročni uspeh. Implantat whiteSKY Tissue Line iz enega kosa je

tanek, eleganten implantat, ki dopušča dovolj prostora za rast trdih in mehkih tkiv in običajno ne zahteva prilagoditev. Intraoralno skeniranje zlahka izvedemo tekom digitalnega postopka. Tudi klasično jemanje odtisov je zelo preprosto. Standardizirani postopki v zobozdravstveni praksi nam olajšajo delo in prihranijo naš čas.

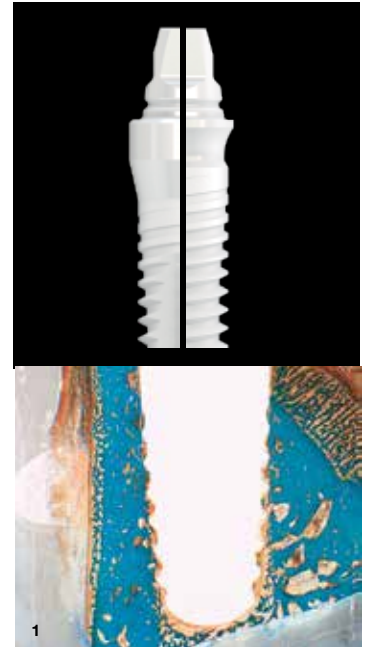
Implantat whiteSKY Alveo Line iz enega kosa pa omogoča, da alveole zapolnimo med takojšnjo namestitvijo implantata in implantat individualiziramo glede na potrebe kliničnega primera. V tem primeru lahko implantat med jemanjem odtisov in protetično restavracijo tretiramo kot naravni zob.

Izboljšana protetična superstruktura

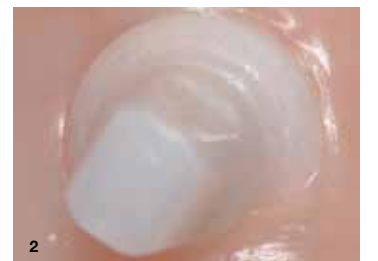Izboljšana protetična superstruktura olajša oseointegracijo restavracij povsem brez kovin s cirkonom, litijevim disilikatom ali kompozitom. Pri izbiri materialov in indikacij ni nobenih omejitev.



Za več informacij preprosto skenirajte QR kodo ali nas obiščite na spletni strani www.bredent-implants.com



Slika 1: Histologija implantata whiteSKY. (Vir: Stadlinger et al, IJOMS 2010)



Slika 2: Mukozno-integrirana implantata whiteSKY Alveo Line 6 mesecev po namestitvi. (Vir: prof. A. Borgonovo, Milan, Italija)

Digitalno zobozdravstvo ob stolu

CEREC je sistem za izdelavo zobnih restavracij z uporabo računalniško podprtega načrtovanja in izdelave (CAD/CAM). Zobozdravnikom omogoča načrtovanje in izdelavo različnih restavracij kar v ordinaciji (ob stolu), med enkratnim obiskom pacienta in brez potrebe po dodatnih, zunanjih izvajalcih storitve. CEREC pomeni CERamic REConstruction ali Chairside Economical Restoration of Esthetic Ceramics (slovensko keramična rekonstrukcija ali ekonomična restavracija estetskih keramik ob stolu).

CEREC se trenutno uporablja na treh zobozdravstvenih področjih: protetika, ortodontija in implantologija. Delo s CEREC je zasnovano za hitrost, preciznost in praktičnost, kar ekipi v ordinaciji omogoča izdelavo in namestitev restavracije v samo enem obisku pacienta.

Izdelava krone običajno traja od 60 do 90 minut. Zobozdravnik najprej ročno vzame digitalni odtis pacientovega zobovja z uporabo intraoralnega skenerja, da pridobi slikovne podatke, potrebne za ustvarjanje 3D digitalnega odtisa pripravljenega območja. S programsko opremo

CAD/CAM se izdelata protetični dizajn in se prenese v rezkalno enoto za brušenje ali rezkanje, odvisno od vrste materiala. Pred namestitvijo se restavracija dokonča z zobozdravstveno pečjo.

Več informacij o CEREC lahko najdete na dentsplysirona.com.



Slika 1: CEREC sistem za izdelavo zobnih restavracij.

AD



Seznam oglaševalcev

Stran 10

BK3, d.o.o.

Stran 7

BREDENT, D.O.O.

Stran 16

CURADEN A.G.

Stran 6

DENTSPLY SIRONA

Stran 5

DÜRR DENTAL GLOBAL GmbH

Stran 1, 3, 15

GC EUROPE N.V.

Stran 17

IDENTITETA, AGENCIJA ZA MARKETING

Stran 18, 19

INTERDENT, d.o.o.

Stran 9

IVOCLAR AG

Stran 20

ORANGEDENTAL GmbH & Co. KG

Stran 11

ZLATARNA CELJE, d.o.o.

*Aesthetic.
Functional.
Safe.*

white
SKY

*Reshaping clinical
and scientific success*



Open for next

Mistake and subject to change reserved

DENTAL INNOVATIONS
SINCE 1974

bredent^{group}

Doseganje najboljše možne zobozdravstvene nege z učinkovito estetiko

Dr. David Juliani

Dr. Juliani je višji direktor za klinično področje službe za poslovni razvoj Smile Partners USA in lastnik zasebne zobozdravstvene ordinacije v Rochester Hillsu v ameriški zvezni državi Michigan. Kot državni predavatelj poučuje vzajemno uporabo dentalne CAD/CAM tehnologije in ordinacijske tehnologije. Leta 1993 je diplomiral na zobozdravstveni fakulteti »Mercy School of Dentistry« Univerze v Detroitu, nato je eno leto delal kot specializant splošne prakse, sledili sta dve leti službe na Vojaški letalski akademiji v Colorado Springsu. Dr. Juliani je uporabnik CAD/CAM tehnologije od leta 2003, ima certifikat Cerec za trenerja na osnovni in napredni stopnji, deluje kot Ivoclarov KOL in beta preizkuševalec, poleg tega je član Ameriškega zobozdravstvenega združenja, Michiganskega zobozdravstvenega združenja in Akademije za splošno zobozdravstvo. Že deveto leto zapored ga je Ameriški svet za raziskave potrošnikov uvrstil med najboljše zobozdravnike v ZDA, medtem ko ga je revija Hour Detroit Magazine razglasila za enega najboljših zobozdravnikov v Detroitu.



Zobozdravniki smo zelo obremenjeni z delom, zato vedno iščemo načine za skrajšanje časa, ki ga pacient preživi na stolu, in sočasno predvidljivo zagotovitev visoko estetskih, trpežnih restavracij. To še posebej velja pri direktnih kompozitnih restavracijah, ki so temelj vsake dentalne prakse. Uporaba izdelkov in delovnih postopkov za povečanje učinkovitosti brez

poslabšanja kakovosti in estetike končne restavracije izboljšuje dobičkonosnost teh postopkov in posledično povečuje dobiček zobne ordinacije. Obenem daje zobozdravnikom zadovoljstvo, saj lahko pacientu z najbolj učinkovitim postopkom priskrbijo izjemen končni izdelek. Soočiti se moramo z dejstvom, da želijo naši pacienti čim hitreje zapustiti stol. Leta, zaznamovana s covidom-19, so povečala željo pacientov po optimizirani učinkovitosti v zobozdravstvu in hkrati utrdila zahteve po visoko estetskih rezultatih naravnega videza.

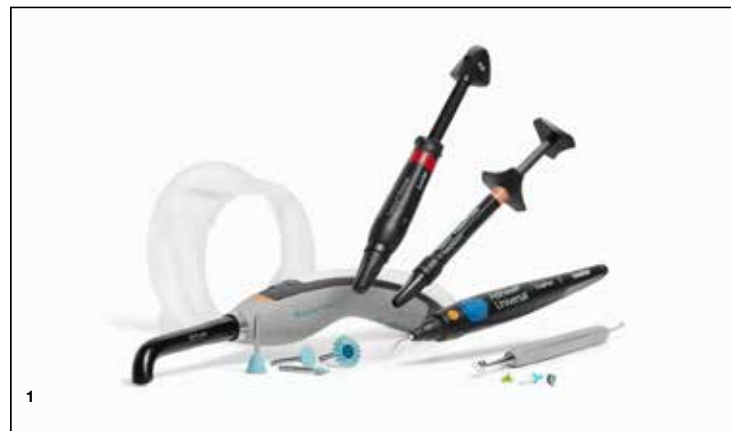Sčasoma so se v prizadevanjih za premostitev neučinkovitosti v postopkih dela z direktnimi kompoziti pojavile mnoge izboljšave, od številnih sprememb ko-

rakov pri izvajanju tehnik do postopnega slojevanja in polimerizacije. Doslej so bile izboljšave pri kompozitnih materialih, orodjih in tehnologiji za poenostavitev delovnega postopka parcialne, brez pravega fokusa na postopku kot celoti. Napredek pri tehnologiji svetlobne polimerizacije je skrajšal čase zdravljenja. Izboljšave materialov so minimirale krčenje pri polimerizaciji, zmanjšale občutljivost zob in povečale delež končnih restavracij, ki dolgo zadržijo svojo estetiko. Izboljšave instrumentov za oblikovanje in poliranje so zmanjšale število korakov, potrebnih za obdelavo kompozitnih materialov ter končno poliranje do visokega sijaja.

S poslovnega vidika so bile vse omenjene izboljšave razvite za pomoč zobozdravnikom, da bi naredili več in bolje v krajšem času, z večjo produktivnostjo pa tudi povečali svoj zaslužek. Toda zgolj hitrejše delo še ne pomeni večje učinkovitosti, če niso te izboljšave optimizirane od spodaj navzgor ter spojene v koordinirano sistemsko rešitev.

Delati pametneje

Danes imamo končno popolnoma koordinirane sisteme izdelkov, kakršen je Ivoclarov Efficient Esthetic Workflow, ki ponuja na produktih osnovane rešitve, optimizirane za vzajemno delovanje, ki omogoča poenostavitev posteriornih restavracijskih delovnih postopkov. Delovni postopek prispeva k skrajšanju časa, ki ga pacient preživi na stolu, hkrati pa poskrbi za največjo možno estetiko naših restavracij. Kompozitni materiali, kot sta Tetric PowerFill in Tetric PowerFlow, so bili preoblikovani, tako da se strjujejo hitreje in trše, ne da bi nanje vplivale sile krčenja, ki povzročajo občutljivost in lomljenje na robovih. Nova polimerizacijska tehnologija, ki odlikuje polimerizacijsko lučko Bluephase PowerCure, gre z roko v roki s kompozitom Tetric PowerFill in Tetric PowerFlow. Enojni 4-milimetrski sloj teh kompozitov strdi v samo 3 sekundah in vam prihrani dragocen čas. Nova univerzalna tehnologija barv zoži izbiro na tri barvne odtenke v kompozitni družini, kar omeji vašo izbiro. Nelepljivi instrumenti za oblikovanje in poliranje, ki opravijo delo v enem koraku, pospešijo namestitve in zaključno obdelavo končne



Slika 1: Ivoclar produkti za optimizirano vzajemno delovanje posteriornih restavracijskih delovnih postopkov.

restavracije. Uporaba nabora materialov, tehnologije in instrumentov, ki so povezani v koordinirani sistem, zmanjša število korakov za izdelavo posteriornih kompozitnih restavracij. Po ocenah se je število delovnih korakov, potrebnih za restavracijo posteriornega zoba, zmanjšalo za 50 do 60 %, ne da bi bilo treba žrtvovati končno estetiko ali trpežnost restavracije. Zobozdravniki vsak dan opažamo, da nam uporaba sistemiziranega pristopa, ki optimizira učinkovitost, omogoča učinkovitejše preglede in zdravljenje več pacientov, kar pomeni boljšo produktivnost in večji zaslužek.

Za čim večjo učinkovitost in dobiček ordinacije

Prevzem pristopa učinkovite estetike v vaši ordinaciji poskrbi ne le za vašo največjo možno produktivnost in dobiček, ampak zagotavlja tudi učinkovitejše delo vaše ekipe. Uporaba sinhronizirane linije izdelkov pomeni manj zmede in stresa pri članih vaše ekipe. Prav tako pomeni, da se lahko osebe tretjino časa usposablja za hitrejše obvladovanje protokolov zdravljenja, pripravo potrebščin za operativne posege in njihovo pospravljanje. Sposobnost osebja, da hitro opremi ordinacijo s potrebnimi orodji in materiali, je bistvena za njeno učinkovitost. Sinhronizirana linija izdelkov za izdelavo posteriornih restavracij ne le poenostavi njihovo razporeditev v ordinaciji, temveč tudi neposredno vpliva na inventar in rokovanje z njim ter tako prispeva k znižanju stroškov.

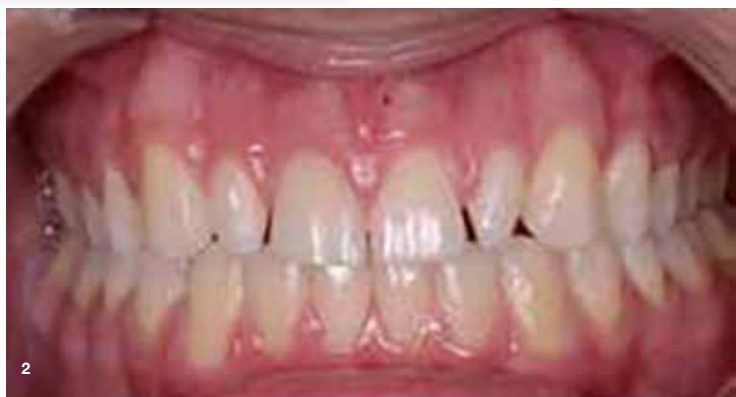Poznamo mnoge načine poenostavitve zobozdravstvenih postopkov in povečanja učinkovito-

sti v zobni ordinaciji. Optimiziranje učinkovitosti na vseh področjih dela, od naročanja do izdajanja računov, bo pomagalo vam in vaši ekipi čim boljše izkoristiti vsako minuto dneva ter razviti cvetoč posel.

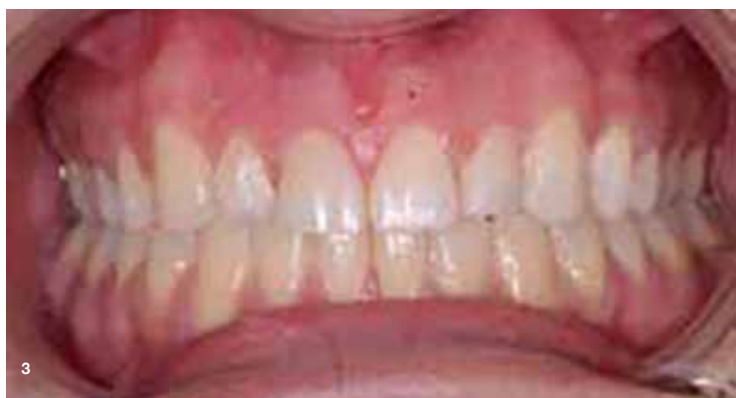V tem članku smo obravnavali direktne kompozitne restavracije, ker je njihova izdelava klasični postopek, s katerim se najpogosteje srečamo v naših zobozdravstvenih ordinacijah. S poenostavljanjem in pospeševanjem direktnih restavracijskih postopkov, od izolacije restavrarnega mesta do bondiranja in polimerizacije kompozita, ob hkratnem doseganju visoko kakovostnih estetskih restavracij postaja vaše zdravljenje učinkovitejše, njegovi rezultati pa predvidljivejši.

Še pomembneje je, da uporaba pristopa učinkovite estetike optimizira pacientovo izkušnjo. Čim krajši čas sedenja na stolu ob sočasni izpolnitvi pacientovih zahtev po največji možni estetiki in trpežnosti gradi zaupanje med pacientom in zobozdravnikom.

Skenirajte QR-kodo in se bolje seznanite z izdelki, vključenimi v Ivoclarov delovni postopek Efficient Esthetics Workflow. Omenjeni izdelki lahko prispevajo k večji učinkovitosti vas in vaše ekipe.



Slika 2: Stanje pred restavracijo.



Slika 3: Stanje po restavraciji.

Prežet s tehnologijo.

#fasterbetterstronger



Brezplačni
preizkusni
komplet

Za boljše izkušnje pacientov, hitrejše zdravljenje in močnejše rezultate. Odkrijte naše koordinirane izdelke za direktno restavriranje. Dogovorite se za osebni prikaz zdaj in prejmite brezplačen preizkusni delovni komplet.