

PUBLICACION OFICIAL DE fola

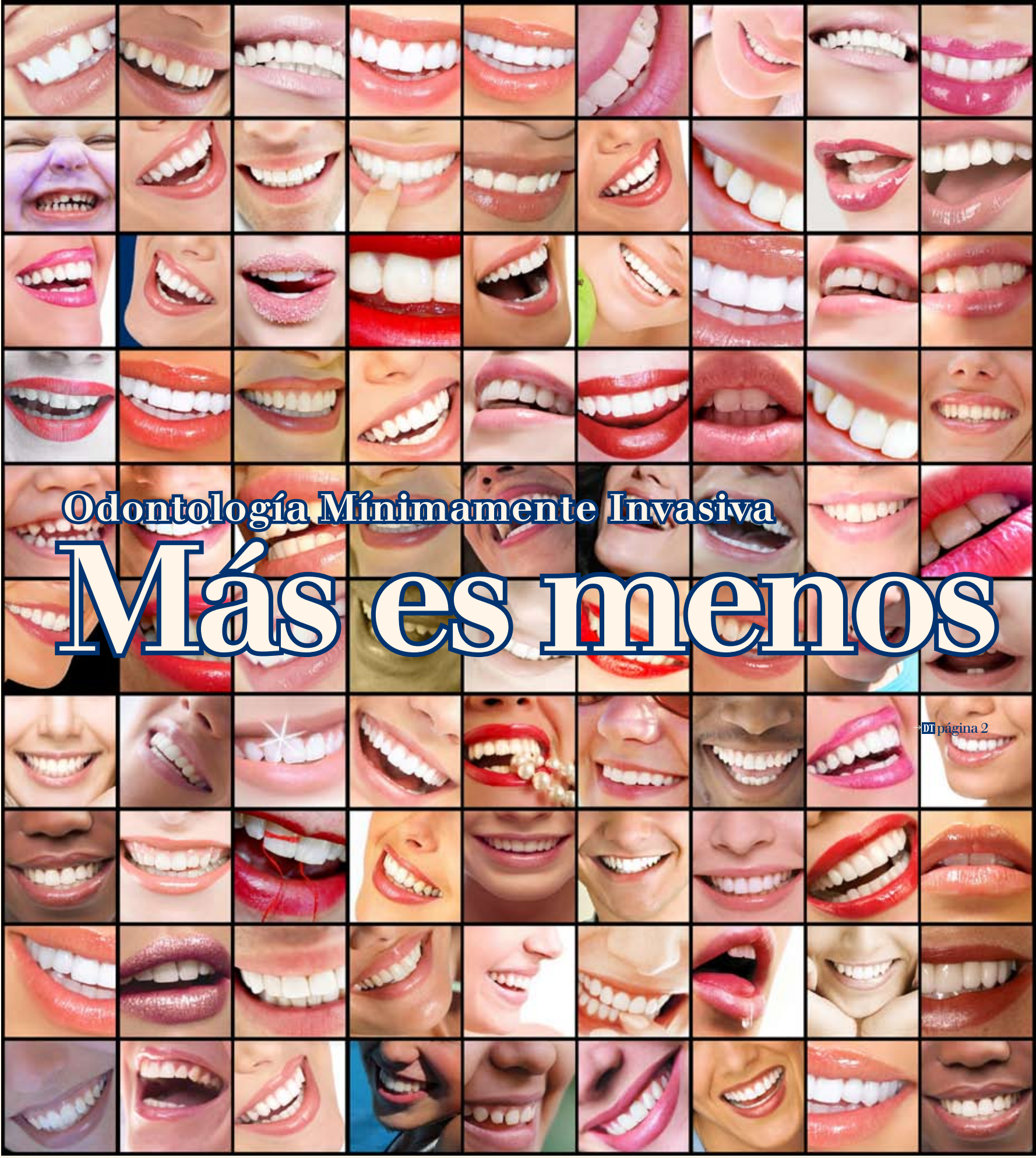# DENTAL TRIBUNE

— The World's Dental Newspaper · Hispanic and Latin American Edition —

EDITADO EN MIAMI

www.dental-tribune.com

No. 3, 2012, VOL. 9



Odontología Mínimamente Invasiva

# Más es menos

DT página 2



WEBINARS


DENTAL TRIBUNE DT STUDY CLUE

DENTAL TRIBUNE AMERICA IS AN ADA CERP RECOGNIZED PROVIDER

EL CLUB DE ESTUDIOS DE DENTAL  
 TRIBUNE LE OFRECE  
 AHORA CURSOS DE EDUCACIÓN  
 CONTINUA POR INTERNET

INSCRÍBASE GRATIS EN

WWW.DTSTUDYCLUBSPANISH.COM



**DENTAL TRIBUNE**  
El periódico dental del mundo  
www.dental-tribune.com

Publicado por Dental Tribune International

**DENTAL TRIBUNE**  
Hispanic & Latin America Edition

**Director General**  
Javier Martínez de Pisón  
j.depison@dental-tribune.com  
Miami, Estados Unidos  
Tel.: +1-305 635-8951

**Directora de Marketing y Ventas**  
Jan Agostaro  
j.agostaro@dental-tribune.com

**Diseñador Gráfico** Javier Moreno  
j.moreno@dental-tribune.com

**COLABORACIONES**  
Los profesionales interesados en colaborar deben contactar al director.

Esta edición bimensual se distribuye gratuitamente a los odontólogos latinoamericanos y a los profesionales hispanos que ejercen en Estados Unidos.

*Dental Tribune Hispanic and Latin America Edition* es la publicación oficial de la **Federación Odontológica Latinoamericana (FOLA)**. Además, estamos asociados con las siguientes instituciones: **AMIC Dental** (México), **Expodent/CACID** (Argentina), **CODI** (Guatemala), **Greater New York Dental Meeting** (Nueva York), **Hispanic Dental Association** (EEUU), **Federación Dental Internacional** (FDI), **Federación Odontológica de Centroamérica y Panamá (FOCAP)** y **Salón Dental de Chile**.

**Dental Tribune Study Club**  
El club de estudios online de Dental Tribune, avalado con créditos de la ADA-CERP, le ofrece cursos de educación continua de alta calidad. Inscríbese gratuitamente en [www.dtstudyclubspanish.com](http://www.dtstudyclubspanish.com) para recibir avisos y consulte nuestro calendario.

**DENTAL TRIBUNE INTERNATIONAL**

**Group Editor:** Daniel Zimmermann  
[newsroom@dental-tribune.com](mailto:newsroom@dental-tribune.com)  
+49 341 48 474 107

**Editors:** Claudia Salwiczek  
Yvonne Bachmann  
**Copy Editors:** Sabrina Raaff  
Hans Motschmann

**President/CEO** Torsten Oemus  
**Sales & Marketing** Peter Witteczek  
Matthias Diessner

**Director of Finance & Controlling** Dan Wunderlich  
**Marketing & Sales Services** Nadine Parczyk  
Vera Baptist

**License Inquiries** Jörg Warschat  
**Accounting** Manuela Hunger  
**Business Development** Bernhard Moldenhauer  
**Project Manager Online** Alexander Witteczek  
**Executive Producer** Gernot Meyer

Holbeinstr. 29, 04229 Leipzig, Germany  
Tel.: +49 341 4 84 74 302 | Fax: +49 341 4 84 74 173  
Internet: [www.dental-tribune.com](http://www.dental-tribune.com)  
E-mail: [info@dental-tribune.com](mailto:info@dental-tribune.com)

**Oficinas Regionales ASIA PACIFIC**  
**Dental Tribune Asia Pacific Limited**  
Room A, 20/F, Harvard Commercial Building,  
111 Thomson Road, Wanchai, Hong Kong  
Tel.: +852 3113 6177 | Fax +8523113 6199

**THE AMERICAS**  
**Dental Tribune America, LLC**  
116 West 23rd Street, Ste. 500, New York, N.Y.  
10011, USA  
Tel.: +1 212 244 7181 | Fax: +1 212 224 7185

La información publicada por Dental Tribune International intenta ser lo más exacta posible. Sin embargo, la editorial no es responsable por las afirmaciones de los fabricantes, nombres de productos, declaraciones de los anunciantes, ni errores tipográficos. Las opiniones expresadas por los colaboradores no reflejan necesariamente las de Dental Tribune International.  
©2012 Dental Tribune International.  
All rights reserved.

*Odontología Mínimamente Invasiva*

# Más es menos

Por *Adrian U.J. Yap\**

**L**a Odontología Mínimamente Invasiva (MiD) es una filosofía y una forma de ejercer la profesión. Es algo que todos los clínicos utilizan periódicamente, ya sea consciente o inconscientemente. Como filosofía práctica, tiene principios basados en el ser, el conocimiento y/o la conducta.

Si bien la MiD está relacionada con la mayoría de las enfermedades orales y aspectos de la odontología, su aplicación en el tratamiento de la caries es probablemente el que más ha evolucionado. Las lesiones de caries demineralizada pero no cavitada se “curan” actualmente en lugar de extraerse quirúrgicamente. Tyas et al<sup>1</sup> presentaron, como parte de un proyecto iniciado por una Comisión de la Federación Dental Internacional (FDI), un panorama general de los principios y conceptos de la MiD, en el cual sugirieron técnicas y resultados de estudios clínicos sobre caries dental. Los principios de la MiD en relación con el manejo de la caries son:

- Remineralización de las lesiones precoces
- Reducción de bacterias cariogénicas para eliminar el riesgo futuro de desmineralización y cavitación
- Mínima intervención quirúrgica de lesiones cavitadas
- Reparar, en vez de reemplazar, restauraciones defectuosas
- Controlar la enfermedad.

En base a estos principios fundamentales, se pueden proponer principios genéricos de MiD para todas las enfermedades orales. Estos son los siguientes:

- Detección y diagnóstico precoz de la enfermedad (D)
- Control de los factores involucrados (predisponentes, precipitantes y/o perpetuantes (C))
- Manejo curativo y mínimamente invasivo de la enfermedad o de sus efectos patológicos (M)
- Evaluación y seguimiento de los resultados de la intervención (O).



\* El Dr. Yap es Profesor Asociado en el hospital Raffles de Singapur. Contáctelo en: [aujyaprd@gmail.com](mailto:aujyaprd@gmail.com)

Estos principios no sólo son aplicables a la caries dental, sino también a los problemas estéticos que causan “enfermedad” en los pacientes. Los problemas estéticos en odontología, como otras enfermedades, puede estar causados por factores genéticos o anomalías del desarrollo, agentes infecciosos (por ejemplo, la caries y la enfermedad periodontal) y/o factores ambientales (desnutrición, dieta, estrés, traumatismos, etc), e incluyen:

- dientes decolorados
- dientes malformados
- dientes rotos o desgastados
- empastes estéticamente deficientes (secundario a caries dental)
- espacios interdentes
- dientes torcidos
- ausencia de piezas dentales.

Los beneficios de la MiCD han sido destacados por Koirala<sup>2</sup> e incluyen la reducción del miedo al dentista, el aumento de la confianza del paciente, la promoción de la confianza, la mejora de la imagen profesional, la conservación de los dientes y la reducción del costo del tratamiento.

Las opciones de tratamiento se pueden clasificar como no invasivas o mínimamente invasivas y se enumeran en la Tabla I. Para lograr óptimos resultados estéticos a veces es necesario complementar el tratamiento de MiCD con procedimientos más invasivos, lo cual incluye la colocación de implantes convencionales, cirugía periodontal y restauraciones coronarias.

**Los materiales de la MiCD**

En vista de los variados procedimientos existentes, la gama de materiales utilizados en MiCD está fuera del alcance de este artículo. Se pone énfasis en los materiales de restauración estética directa que conservan la máxima cantidad de estructura dentaria, y que se utilizan en la mayoría de procedimientos realizados con MiCD en la práctica clínica. Los materiales de restauración directa utilizados en MiCD, según su composición química, aparecen en la Figura 1.

**Cuadro I.**

Opciones no invasivas	Opciones mínimamente invasivas
Entrenamiento de la sonrisa	Remodelación estética de dientes/encías Remineralización de lesiones de manchas blancas
Restauraciones directas con micro-preparación, abrasión por aire y láser	
Blanqueamiento en el hogar	Carillas directas o indirectas
Carillas directas sin preparación	Inlays, onlays y carillas de coronas parciales
Pónticos adhesivos	Puentes adhesivos
Guardas para bruxismo	Dentaduras
Ortodoncia seccional	Mini-implantes
	Ortodoncia

Por su parte la odontología cosmética mínimamente invasiva (MiCD) tiene como objetivo corregir las enfermedades estéticas mencionadas y cumplir con los deseos y exigencias de los pacientes mediante el uso de opciones de tratamiento conservadoras y mínimamente invasivas. Se trata de llevar a cabo el menor número posible de procedimientos odontológicos o de remociones de la estructura dental para lograr la estética deseada.

Los cementos de ionómero de vidrio (GIC) son elementos de vidrio básico (calcio o fluoro-aluminosilicato de estroncio) y copolímeros ácidos (ácidos polialquenoicos) que secan por medio de una reacción ácido-base. El cemento fraguado está compuesto de partículas de vidrio unidas por hidrogel de sílice y una polimatriz de sal. A pesar de su gran estética, liberan flúor y pueden unir químicamente los tejidos dentarios. Los GIC reducen también mínimamente su



## EL MUNDO EN SUS MANOS

Las noticias más relevantes de América Latina y del mundo.  
Reciba gratis la edición digital de Dental Tribune Latinoamérica.




¡SUSCRÍBASE YA! CONTACTE A: [j.depison@dental-tribune.com](mailto:j.depison@dental-tribune.com)



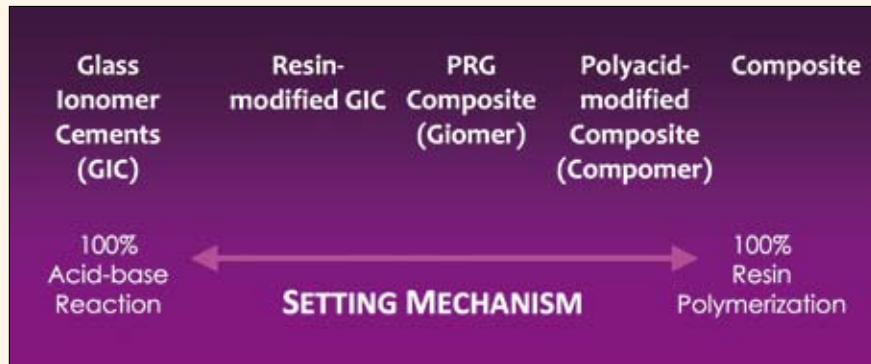

Fig. 1. Materiales restaurativos directos utilizados en MiCD.

entorno y tienen un coeficiente de expansión térmica similar a la dentina.

Las indicaciones para la versión de alta viscosidad de estos cementos incluyen la restauración de áreas de soporte sin estrés de dientes anteriores y posteriores y las denominadas "open-sandwich". Estas últimas implican el uso de ionómero de vidrio como base de restauraciones de composite. Los GIC modificados con resina se han desarrollado para superar la sensibilidad a la humedad inicial de los cementos convencionales. Además de tener menos sensibilidad a la humedad, la modificación de la resina mejora también las características de fraguado, estética, física y sus propiedades de manejo. La resina se incorpora por lo general sustituyendo los copolímeros ácidos con una mezcla de agua-HEMA (hidroxietil metacrilato) o usando copolímeros con cadenas laterales de metalacrilato. A pesar de la adición de resina, que por lo general constituye de un 4,5 a 6% del material de fraguado, los GIC modificados con resina retienen una significativa reacción ácido-base como parte de su proceso de curado total, se adhieren químicamente a los dientes y son capaces de liberar y de recargar flúor. Su efecto en la prevención de la caries<sup>5</sup> y usos clínicos son similares a los de los materiales convencionales.

Los composites, compómeros (composites modificados con poliácidos) y giómeros (composites de ionómero de vidrio pre-reacción), requieren la polimerización de resina para fijar y agentes intermedios de adhesión (union micromecánica) para adherirse a los dientes. Pueden ser empleados para restaurar todo tipo de cavidad (Clase I a VI) y son especialmente útiles en carillas directas y bonding.

Los composites o resinas compuestas constan de una matriz de resina (comúnmente bisfenol-A-glicidil metacrilato [Bis-GMA] o dimetacrilato de uretano [UDMA] con dimetacrilato de trietilenglicol [TEGDMA] como monómero diluyente), rellenos de cerámica (sílice amorfo y partículas de silicio) con un agente de acoplamiento y aditivos de menor importancia como iniciadores, activadores, pigmentos y estabilizadores. La polimerización de la resina puede activarse químicamente y/o por luz. Las resinas compuestas ofrecen una estética excelente, buenas propiedades físicas y de manejo, pero exigen conocer su la técnica y reducen cuando curan (de 1 a 5% en

volumen). Los compómeros contienen los componentes esenciales de los GIC. El componente ácido, sin embargo, se ha deshidratado e incorporado a la matriz de la resina. Después del fotocurado, la reacción ácido-base se produce lentamente cuando el ácido deshidratado es activado mediante la absorción de

agua, lo cual forma una estructura iónica parcial dentro de la matriz de la resina. Los compómeros son capaces de liberar flúor, pero el total liberado y recargado es significativamente menor que el de los GICs<sup>4</sup>. La absorción de agua necesaria para que tenga lugar la reacción ácido-base puede comprometer su estética y propiedades físicas<sup>5</sup>.

Los giómeros son la categoría híbrida más reciente de materiales de restauración. Se afirma que son una verdadera hibridación de composites con GIC, porque liberan y recargan flúor como éstos, y ofrecen la estética, facilidad de manipulación y propiedades físicas de las resinas compuestas. Los giómeros se basan en la tecnología PRG en la que los GIC pre-reacción se utilizan como material de relleno (Fig. 2). Los productos comerciales actuales se




Fig. 2. Imagen tomada con Microscopio de Barrido Electrónico de un giómero restaurativo con partículas de relleno PRG (cortesía de SHOFU).

basan en S-PRG, en donde sólo la superficie del relleno de vidrio reacciona con el poliácido, manteniendo un núcleo de vidrio. Ejemplos de productos restauradores de giómero son Beautifil II y Beautifil Flow Plus (Shofu).

## Nosotros hacemos las cosas diferente!

### Ortodoncia Miofuncional

La Ortodoncia Miofuncional no habla solo de mover dientes. El primer objetivo es tener bastante espacio para que la lengua se posicione correctamente en el maxilar ayudando al paciente a respirar por su nariz. Esto estimula a un desarrollo natural, tanto mandibular como dental. El MYOBRACE® presenta un DynamiCore™ [esqueleto interno] para asistir al desarrollo maxilar superior y una lengüeta que entrena la lengua a la posición correcta.

- DynamiCore™** - Desarrolla la forma del arco dental.
- Lengüeta** - Entrena la lengua a la posición correcta.
- Bumper Labial extendido** - Para el entrenamiento labial.

Asista a un programa educativo MRC donde usted aprenderá a incorporar eficazmente este sistema en su práctica

**Llame Hoy +1 909 587 4940** [www.myoresearch.com/courses](http://www.myoresearch.com/courses)

**MYOFUNCTIONAL RESEARCH CO.**  
[www.myoresearch.com](http://www.myoresearch.com)  
**Grow with us**

La liberación y carga de flúor de los giómeros es significativamente mejor que la de los compómeros, pero inferior a los GIC<sup>4,6</sup>. Un estudio reciente indica una reducción en la formación de bacterias y placa dental en los giómeros en comparación con las resinas compuestas<sup>7</sup>. Esto se atribuye a la formación de una película en la superficie de estas restauraciones después del contacto con la saliva. El material de esta película, compuesta de aluminio, sílice, estroncio y otros iones, se origina en el relleno de PRG y se ha observado también en los GIC<sup>8</sup>.

El comportamiento clínico de las restauraciones de giómeros ha sido evaluada en varios estudios de caries de Clase I, II y V de hasta ocho años de duración. Después de tres años, Matis et al<sup>9</sup> no encontraron diferencias significativas entre restauraciones con giómeros y microrellenos de composites en los parámetros evaluados. Gordon et al.<sup>10</sup> evaluó el desempeño de las restauraciones de giómeros durante más de ocho años y no encontró fracasos de las restauraciones. Se detectaron cambios significativos sólo en la adaptación marginal de las superficies oclusales y en la tinción marginal de superficies proximales. Si bien la caries recurrente o secundaria es una causa importante del fracaso de una restauración<sup>11</sup>, no se observó en las restauraciones con giómeros. Esto último se puede explicar por su mayor efecto en la inhibición de la desmineralización en los márgenes de las restauraciones en comparación con compómeros y composites<sup>12</sup>.

### La MiCD en la práctica clínica

El espectro de procedimientos y técnicas de MiCD que implican el uso de materiales de restauración directa ha sido ampliamente explicado<sup>13</sup>. Las técnicas de MiCD permiten la modificación del color, forma, tamaño, posición y defectos dentales, así como la sustitución de piezas perdidas, de manera conservadora sin preparación o con una preparación mínima del diente.

A la hora de diseñar una sonrisa deben considerarse los aspectos psicológicos (percepción, personalidad, deseo), de salud (general, específico, dentogingival), funcionales (oclusión, fonética, comodidad) y estéticos (macro, mini, micro), los cuales han sido incorporados por Koirala en su Rueda de la Sonrisa<sup>2</sup> (artículo publicado originalmente en *Dental Tribune Latinoamérica*; consulte online <http://content.oemus.com/archiv/pub/4d638d10d5544>).

El siguiente caso resalta los principios fundamentales de la MiD (DCMO) que se aplican en estética y las precauciones relacionadas.

Cuadro 2		
Signos clínicos	Signos radiográficos	Síntomas
Aumento de la movilidad de piezas	Defectos óseos angulares	Dolor o sensibilidad dental
Frémito y migración dentaria	Aumento del espacio en el ligamento periodontal	Mordida incómoda, irregular o "perdida"
Fracturas o fisuras de dientes	Aumento del grosor de la lamina dura o restauraciones	Oclusión relacionada con dolor periodontal
Abfracción	Cambios en el hueso alveolar	Síntomas de trastornos temporomandibulares
Desgaste oclusal y elevado contacto oclusal	Reducción vertical del tabique interdental	
Discrepancias oclusales	Reabsorción radicular	
Indentaciones del tejido blando	Defecto de furca	
Síntomas de trastornos temporomandibulares		

### Caso clínico

Una paciente de 45 años de edad fue derivada por su dentista general para el manejo de sus problemas estéticos por motivos sociales. Padecía de falta congénita de los incisivos laterales, historia de fractura en varios dientes y no estaba contenta con los espacios y forma de sus dientes anteriores superiores. Exceptuando el segundo molar superior derecho, había perdido debido a fracturas todos los molares y segundos premolares. Su apoyo posterior se derivaba exclusivamente de sus primeros premolares porque le faltaba el segundo molar derecho inferior (Fig. 3) y no tenía dentadura superior. A pesar de tener una corona en el primer premolar superior derecho y de que su primer premolar izquierdo era "original", ambas piezas presentaban fisuras.

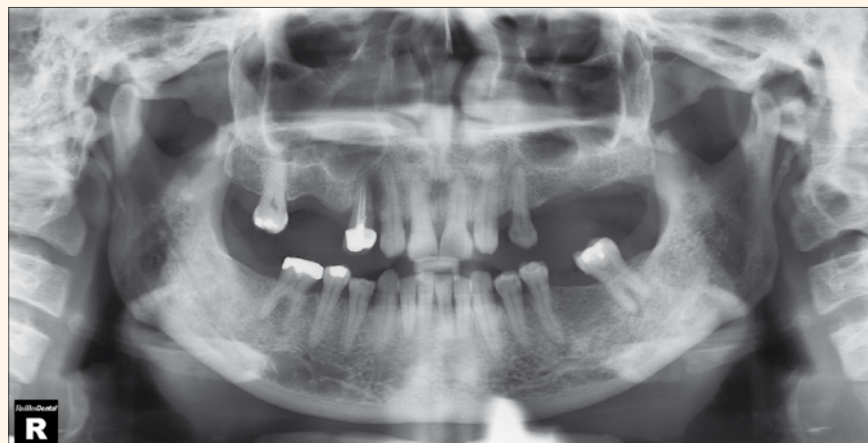

Fig. 3. Radiografía panorámica del paciente.

#### Detección y diagnóstico precoz

Los problemas estéticos de la paciente estaban agravados por anomalías del desarrollo (ausencia congénita de laterales) y factores ambientales, incluyendo enfermedad oclusal (EO).

La enfermedad oclusal se define como "el proceso que resulta en la pérdida o destrucción notable de las superficies oclusales de los dientes"<sup>14</sup>. El proceso de la enfer-

medad es provocado principalmente por la parafunción, especialmente bruxismo durante el sueño. Los perjudiciales efectos de la EO podrían haberse reducido en gran medida mediante detección y tratamiento precoz con una férula para evitar el bruxismo.

Las consideraciones oclusales son particularmente importantes en la MiCD porque tienen un significativo impacto en el éxito de la restauración. Los síntomas clínicos y radiográficos de la EO aparecen en la Tabla II. Como parte del proceso diagnóstico, se debe explorar la calidad de vida, además de realizar una historia clínica, un examen físico y los análisis especiales (por ejemplo, la prueba eléctrica pulpar o el test de la función salivar).

La discusión sobre la calidad de vida debe centrarse en los deseos, nece-

sencia de EO se debe educar a los pacientes sobre sus ventajas y desventajas con respecto a la terapia convencional, la posibilidad de fracaso y la necesidad de protección. La paciente en cuestión era consciente de sus problemas oclusales, pero quería una solución rápida, no invasiva y económica para mejorar su estética anterior antes de un compromiso social.

### Factores estéticos

Durante la planificación del tratamiento con MiCD deben considerarse todos los factores que contribuyen a la estética. Estos factores pueden ser divididos en aquellos que aumentan el riesgo (predisposición), causan la aparición (precipitación) o aumentan la progresión (perpetuación) del problema. El bruxismo durante el sueño, la maloclusión y la pérdida de soporte en dientes posteriores (que conduce a trauma oclusal de los dientes o restauraciones restantes) fueron cuestiones importantes en la paciente en cuestión. Estos factores y sus implicaciones en el tratamiento se discutieron con ella en profundidad. La necesidad de apoyo posterior y protección futura con una placa de estabilización se puso de relieve y se formuló un plan de tratamiento provisional.

#### Tratamiento y manejo mínimamente invasivo de la enfermedad

Con el respaldo de la paciente se inició un tratamiento utilizando MiCD, tomando en consideración el tiempo y su costo. Se cementó para cerrar los espacios entre los incisivos centrales superiores y los caninos y se colocaron carillas directas para modificar la forma de los caninos en incisivos laterales (Figs. 4a y 4b). Las restauraciones se lograron utilizando giómeros (Beautiful II y Beautiful Flow) y la técnica de marco fluido<sup>15</sup>.

Se realizó una remodelación estética menor en el incisivo central

sidades y expectativas del paciente con respecto a:

- Apariencia
  - Sensibilidad dentinaria
  - Fractura del diente o fracaso de la restauración
  - Molestias en el tejido blando
  - Pérdida o movimiento dental
  - Problemas de la mordida, y,
  - Dolor y disfunción mandibular.
- Si se planea utilizar MiCD en pre-



# IPS e.max<sup>®</sup>

„ESTOY REALMENTE IMPRESIONADO:  
¡FUNCIONA!  
¡QUÉ MÁS PUEDO DECIR!”

August Bruguera, Técnico Dental, España

Se sorprenderá de la versatilidad del sistema IPS e.max. Gracias a la alta resistencia del disilicato de litio, IPS e.max puede trabajarse utilizando las técnicas de inyección o CAD/CAM: La elección es suya, dependiendo del caso en cuestión y las necesidades del mismo.

all ceramic  
all you need

[www.ivoclarvivadent.com](http://www.ivoclarvivadent.com)

**Ivoclar Vivadent AG**

Bendererstr. 2 | FL-9494 Schaan | Principality of Liechtenstein | Tel.: +423 / 235 35 35 | Fax: +423 / 235 33 60

**Ivoclar Vivadent Marketing Ltd.**

Calle 134 No. 7-B-83, Of. 520 | Bogotá | Colombia | Tel. +57 1 627 33 99 | Fax +57 1 633 16 63

**Ivoclar Vivadent S.A. de C.V.**

Av. Insurgentes Sur No. 863 | Piso 14, Col. Napoles | 03810 México, D.F. | México | Tel. +52 (55) 50 62 10 00 | Fax +52 (55) 50 62 10 29

**ivoclar**  
**vivadent**<sup>®</sup>  
passion vision innovation

# 4



## CONGRESO ODONTOLÓGICO LATINOAMERICANO & FERIA DENTAL



**OLGA FERNÁNDEZ DE ARANGO**

“II Premio a la Investigación Universitaria  
Doctor Rodrigo Abello Moreno”

**Mayo 17 - 18 y 19 de 2012**  
**Hotel & Centro de Convenciones**  
**Estelar Santamar**  
**Santa Marta - Colombia**

-  Laura Nassar - Estetica Dental
-  Carlos Jimenez - Rehabilitacion Oral E Implantes
-  Jorge Vera - Endodoncia
-  Lourdes Loreto De Ravelo - Odontopediatria Y Ortopedia Funcional
-  Patricia Ortiz - Biomateriales
-  Luz Maria Montoya - Gomas De Mascar Y Recaldent
-  Luis Alfonso Arana - Operatoria, Adhesion Y Aclaramiento Dental
-  Hernan Arango Fernandez - Cirugia Oral Y Maxilofacial
-  Cynthia Dixon - Motivación a la Prevención

Dirigido a Odontologos Generales, Especialistas, Estudiantes de  
Pre y Post Grado y Asistentes en Salud Oral

Siguenos en:



Orlando Martinez O. - Presidente.  
Enrique Jadad B. - Coordinador Academico.  
Eduardo Ordosgoitia O. - Coordinador General.

**WWW.CONGRESODENTALCOLOMBIA.COM**

Teléfonos: (57)(5) 368 3482 - 368 4431  
Celular: 314 596 7994 - 018000 111696 - Barranquilla - Colombia  
Celular 312 669 6771 - Cartagena

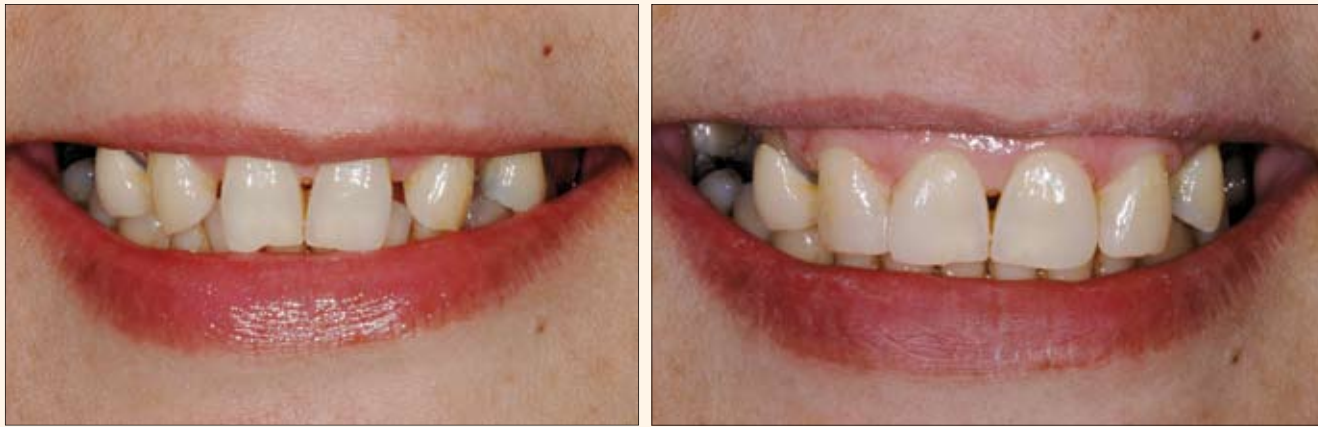

Figura 4a y Fig. 4b. Imágenes pre y post tratamiento.

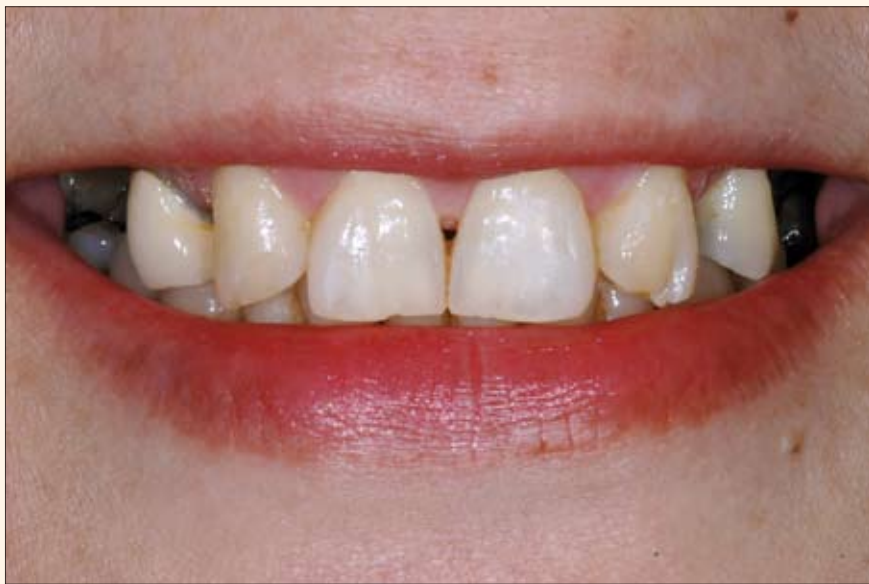

Figura 5. Carillas directas fracturadas en los caninos superiores.

derecho. Se tomaron impresiones después de la colocación de la restauración como preparación para

la colocación de una dentadura inmediata para reemplazar todos los dientes posteriores perdidos y los

primeros premolares superiores fracturados. La paciente fue informada también de la posibilidad de colocar implantes (con elevación de seno y aumento óseo), si posteriormente prefería una opción fija. También se discutió la necesidad de tratamiento coronario convencional si las restauraciones cementadas no fueran duraderas.

*Evaluación y seguimiento de la intervención*

Se programó una cita de seguimiento para la colocación de la prótesis inmediata, pero la paciente no acudió a la misma. La paciente estaba feliz con el resultado estético obtenido y no volvió hasta que experimentó problemas con la cementación de las restauraciones meses después (Fig. 5). La falta de apoyo de los dientes posteriores y el gran esfuerzo oclusal secundario a bruxismo durante el sueño resultó

en el fracaso de las restauraciones cementadas. Esto último se podría haber evitado si la paciente hubiera llevado una férula de estabilización superior durante el sueño. La evaluación y seguimiento de los resultados de la intervención es muy importante si hay EO presente. Si los dientes se fracturan y desgastan, lo mismo les sucede a las restauraciones cuando no se tratan todos los factores involucrados.

**Conclusión**

La MiCD pretende corregir y cumplir con los deseos y exigencias estéticas de los pacientes mediante un tratamiento conservador y mínimamente invasivo. Los principios genéricos de intervención mínima se han propuesto para todas las enfermedades bucodentales, entre ellas las estéticas causadas por factores genéticos o anomalías del desarrollo, agentes infecciosos y/o factores medioambientales.

Dichos principios fueron utilizados en este caso en el que se emplearon giómeros. Estos son los composites más avanzados para restauraciones, fabricados a base de ionómero de vidrio, los cuales son particularmente útiles para MiCD gracias a su alta estética, facilidad de manipulación y propiedades que previenen la caries.

Consulte las referencias en la versión digital de este artículo en [www.dental-tribune.com](http://www.dental-tribune.com)

**Toletek** México S.A. de C.V. **owandy**

PANDRAMICO DIGITAL IMAX TOUCH  
Panorámico evolutivo 3 en 1

RADIOVISOGRAFO  
KRISTAL-X-EASY  
owandy

TOLETEK MEXICO S.A. DE C.V.  
**Conozca todos nuestros productos**

Jose María Correa 245. 1er. Piso  
Col. Viaducto Piedad  
CP 08200 México D.F.  
TEL: (55) 1251 5951  
TEL/FAX: (55) 1251 5950  
LADA SIN COSTO: 01 800 542 5147

San Lucas 102  
Col. Arboledas de San Jorge  
CP 66465 San Nicolás de los Garza N.L.  
TELS: 01 (81) 8057 4400  
01 (81) 1737 8903

Visitenos en:  
[www.toletek.com](http://www.toletek.com)

Facebook: toletek mexico  
Twitter: @toletekmexico

**iRaCe**  
RÁPIDO, EFICAZ y SEGURO

www.iRaCe.ch

Solo 3 instrumentos para la mayoría de los casos

R1 - 15/04    R2 - 25/04    R3 - 30/04

**FKG DENTAIRE**  
www.fkg.ch

NUEVA SECUENCIA ENDO

Espectaculares eventos sociales programados

## Primicias mundiales 3D en el congreso de EOS

Por Javier Martínez de Pisón

**E**l Dr. David Suárez Quintanilla, presidente de la Sociedad Europea de Ortodoncia (EOS), presidirá en junio el congreso de la organización, que tendrá lugar en Santiago de Compostela (España) y que promete ser espectacular, tanto por la calidad de los ponentes como por los eventos sociales en esta maravillosa ciudad.

«Las presentaciones científicas no solo van a darse en el Palacio de Congresos, sino también en la expo-

Madrid  
sición comercial, donde compañías de 3D, como Unitek, nos han avisado de que van a presentar primicias



El experto europeo en ortodoncia, David Suárez Quintanilla.

Portal Odontólogos®



www.odontologos.com.mx

Tenemos más de  
**40,000**  
Odontólogos  
en nuestra  
**Base de Datos**

**www.odontologos.mx**  
contacto@odontologos.mx

La forma más **FÁCIL** y **EFFECTIVA** de  
promocionar productos y servicios  
**DENTALES** en **MÉXICO**.

**Tels: +52 (55) 2628-3216 / +52 (55) 5349-2468**

Sección Proveedores

mundiales», explica Suárez Quintanilla.

El centro de debate del congreso van a ser tres tópicos de gran actualidad:

- El significado de la tecnología 3D para la ortodoncia en el siglo XXI
- Los sistemas de microimplantes o microtornillos, y, a nivel más social y político,
- El aumento desmesurado del número de ortodontistas en Europa y la libre circulación de profesionales en la UE.

El congreso contará con los mejores ponentes del mundo, como la directora del Departamento de Ortodoncia de la Universidad de Holanda, Anne Marie Kuijpers-Jagtman, que dará la conferencia estrella del evento, titulada «La otra cara de la moneda», dedicada a los problemas que los clínicos confrontarán sino siguen los factores biológicos y la evidencia científica en el movimiento dentario.

*“Contamos con catedráticos de ortodoncia de la Universidad de Chicago como Carla Evans y Budy Kusnoto, que hablarán sobre 3D y microimplantes”.*

Por su parte los Drs. César Guerrero (Venezuela-USA) y Abel García (España) se concentrarán en complejos tópicos de cirugía maxilofacial.

«De Estados Unidos contamos con catedráticos de ortodoncia de la Universidad de Chicago como la Dra. Carla Evans, Budy Kusnoto; uno va a hablar de 3D y otro de microimplantes», continúa Suárez Quintanilla. «Tenemos a Meir Redlich, profesor de la Universidad de Israel, que presentará un nuevo sistema de ortodoncia por ordenador, impulsada por aire, que creo que es muy interesante. Además, estará la Dra. Ambra Michelotti (Italia), Timo Peltomäki (Finlandia) y muchos de los departamentos de Ortodoncia de Europa».

Otros conferencistas serán Sheldon Baumrind (USA), Dirk Bister (UK), Tarek H El-Bialy (Canada), Theo-



dore Eliades (Switzerland), Vicente Hernández-Soler (España), Nigel Hunt (UK), Hee-Moon Kyung (Corea), Eliseo Plasencia (España), o Raffaele Spina (Italia).

El presidente de EOS afirma que en el congreso se presentarán 100 comunicaciones orales y 700 pósters. Ademeas, el congreso de EOS engloba una serie de reuniones.

- Primero, una reunión de todos los directores de los Departamentos de Ortodoncia de Europa, en lo que se conoce como el «Teacher Forum».

- Segundo, una reunión en la que se creará la Red de Postgrados Europeos durante el congreso de Santiago, y,

- Tercero, la Sociedad Americana de Ortodoncia, no solo tendrá un stand, sino que organizarán una fiesta para estrechar lazos entre Estados Unidos y Europa.

Además, habrán delegaciones de diversos países, como la Sociedad Italiana de Ortodoncia o la Sociedad Portuguesa de Ortodoncia.

El presidente de la World Federation of Orthodontics, Dr. Roberto Justus D., participará también en el evento y habrá una reunión de EPSUS, que agrupa a los ortodontistas jóvenes de Europa, quienes debatirán sobre temas como la masificación de la especialidad y los problemas de la profesión en el momento actual.

Los eventos sociales por su parte prometen ser espectaculares. El Dr. Suárez Quintanilla describió una cena para todos los participantes en la maravillosa Plaza del Obradoiro de Santiago, calculada para 2,500 personas, además de diferentes fiestas, una cena de gala, etc.

Si está interesado en asistir a este gran evento de la ortodoncia europea y mundial, inscríbese y reserve habitaciones lo antes posible ya que la capacidad hotelera de Santiago es pequeña y ya está todo prácticamente reservado.

#### Cursos

Además del extenso programa científico del congreso, EOS 2012 contará también con los siguientes cursos:

- Curso precongreso: «Modern Approach to Class II Treatment». Domingo Martín - Renato Cocconi
- Curso postgraduado: «Clinical Pearls in the Finishing Phase of the Orthodontic Treatment». Juan Font - José M<sup>a</sup> Llamas - José Cha-



qués - Juan C. Pérez

- Curso postcongreso: «The Carriere System, Predictable Orthodontics for Class II's and Beyond». José Carrière, Luis Carrière, Ravindra Nanda.

#### Programa social

En lo que respecta a la parte social, el Congreso de la Sociedad Europea de Ortodoncia ofrecerá, entre muchos otros actos, los siguientes:

19 de junio: CEREMONIA DE APERTURA. Hora: 17.00h. Lugar: Palacio de Congresos y Exposiciones de Santiago de Compostela (Salones Santiago).

20 de junio. RECEPCION CON EL PRESIDENTE. Hora: 20.50h. Lugar: Ciudad de la Cultura.

21 de junio. RECEPCION EN LA CATEDRAL. Hora: 18.00h. Programa y Lugar: Misa en la Catedral de Santiago de Compostela, Ofrenda y Botafumeiro. Música de Johann Sebastian Bach e Himno al Apóstol.

Discoteca para el postgrado: 23.00h. Lugar: Sala Capitol (Santiago de Compostela).

22 de junio. CENA DE GALA. Hora: 21.00h. Lugar: Hostal de los Reyes Católicos.

Además, la organización ofrece diversos tours por toda la región, que incluyen:

- Atracciones de Castilla
- Peregrinaje de uno y de dos días por el Camino de Santiago
- Ruta de la Plata
- Visitas guiadas a la catedral
- Visitas guiadas a la la universidad
- Visitas guiadas a la parte vieja de Santiago
- Visitas a Rías Bajas
- Visitas a Rías Altas
- Visitas a Finisterre.

DI

#### Recursos

- [www.eoseurope.org](http://www.eoseurope.org)
- [www.institutoieso.com/ioc](http://www.institutoieso.com/ioc)



# Avance

## Sesión Anual 2012 Asociación Dental Americana Octubre 18 al 21 ¡en San Francisco!

Hay otro mundo sólo más allá del puente en la primera conferencia dental de América del Norte.

- > Adquiera nuevas y valiosas destrezas, ideas y conocimientos que pueda llevar a casa y utilizar de inmediato.
- > Obtenga experiencia práctica con lo último en tecnología dental en el mercado.
- > Aumente su red de colegas en todo el mundo.

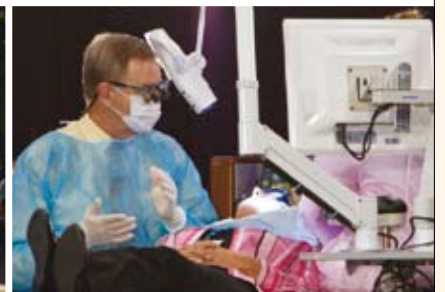

San Francisco

American Dental Association

**ANNUAL SESSION**

OCTOBER 18 - 21, 2012



**ADA** American Dental Association®  
Shared Global Resources

Obtenga más información sobre la Sesión Anual en  
[ADA.org/session](http://ADA.org/session)