2019 No.1

DD 数字化牙科
DIGITAL DENTISTRY

《世界牙科论坛》之系列刊物

- 肿瘤患者的计算机辅助种植体修复
- 全数字化Pro Arch方案

dti] Dental Tribune International

邻牙 牙医平台

医患+ 3.0版本

口腔医患沟通宣教系统

从新定义医患沟通及运营

高效洽谈缔造门诊价值

候诊口腔宣教电视台，可添加自有视频，邻牙也可提供专业视频服务

以下9大问题 让邻牙医患+给您解决

1、患者候诊看什么 2、机构医生沟通不统一 3、怎么让医生喜欢上编写优秀病例，以便终生保存 4、口腔机构定价的技巧

5、避免大量知情同意书医嘱印刷 6、团队日常学习问题 7、口腔科普文章编写难 8、门诊建网站成本高 9、不会微信营销

海量科普视频　精准图解动画，方便讲解　系统诊疗项目，阶梯价格体系　门诊专业医疗团队展示　医生精选诊疗案例储存管理

企业版898元/年 PC体验版:ygt.linyakq.com

客服电话：0571-5715 9826

扫一扫咨询详情

Imprint

Publisher/Chief Executive Officer Torsten R. Oemus

Editor-in-Chief Huang Huan
Managing Editor Yu Daguang
Designer Zheng Jing

Editorial Board
Stephen Chu Laura Kelly Anton Josef Voitik
Ding Zhong Wang Baocheng
Jiang Shan Zou Wen
Zhou Min Zhong Tianle
Huang Jinji Mao Hong

International Administration
Chief Financial Officer Dan Wunderlich
Director of Content Claudia Duschek
Clinical Editors Nathalie Schüller
Magda Wojtkiewicz
Editors Franziska Beier
Brendan Day
Monique Mehler
Kasper Mussche
Business Development & Marketing Manager
Alyson Buchenau
Sales & Production Support Puja Daya
Madleen Zoch
Accounting Karen Hamatschek
Anita Majtenyi
Manuela Wachtel
Media Sales Managers
Melissa Brown (International)
Hélène Carpentier (Western Europe)
Matthias Diessner (Key Accounts)
Weridiana Mageswki (Latin America)
Barbora Solarova (Eastern Europe)
Peter Witteczek (Asia Pacific)
Executive Producer Gernot Meyer
Advertising Disposition Marius Mezger

International headquarters
Dental Tribune International GmbH
Holbeinstr. 29, 04229 Leipzig, Germany
Tel.: +49 341 48 474 302 | Fax: +49 341 48 474 173
info@dental-tribune.com | www.dental-tribune.com

©2018, Dental Tribune International GmbH.
All rights reserved. Dental Tribune International makes every effort to report clinical information and manufacturer's product news accurately, but cannot assume responsibility for the validity of product claims, or for typographical errors. The publishers also do not assume responsibility for product names, claims, or statements made by advertisers. Opinions expressed by authors are their own and may not reflect those of Dental Tribune International.

出版单位：
Dental Tribune Asia Pacific Limited
Room A, 20/F, Harvard Commercial Building,
111 Thomson Road, Wanchai, Hong Kong
Tel: +852 3113 6177
Fax: +852 3113 6199

中国联络处：
地址：北京市朝阳区东四环北路6号二区
阳光上东安徒生花园16号楼1层1单元0101
邮编：100016
电话：86-10-51293736
传真：86-10-51307403
E-mail：info@dtichina.com
www.dentistx.com

特邀编委：（按姓氏笔画排序）
Stephen Chu Laura kelly Anton Joset Voitik
丁中 毛红 王宝成 江山
邹纹 周敏 钟天乐 黄锦基

中文版出版人：黄懽
中文版总编：于大光
执行主编：郭培良
排版设计：郑靖
市场及广告经理：胡子剑
电话：86-10-51293736
手机：86-15901565241

CONTENTS

数字化牙科
DIGITAL DENTISTRY

目 录

2019年3月第1期

技术与应用

3 肿瘤患者的计算机辅助种植体修复

Ioannis Papadimitriou, Petros Almagout, Erich Theo Merholz & Stefan Helka

病例报告

12 全数字化Pro Arch方案

Luis Cuadrado de Vicente, Andrea Sánchez Becerra &Cristina Cuadrado Canals

IDS专题报道

19 普洛格拉打印系统：2019年义获嘉·伟瓦登特公司面向牙科技术人员的创新性3D打印系统

21 VITA：色彩方面的专家

OEMUS传媒

24 META BIOMED：在大型修复牙科市场上立稳脚跟

META BIOMED

人物访谈

26 数字化和替代体之争

DTI

趋势与观点

35 三维根管预备：对传统方法的革新

Kenneth S. Serota

产品资讯

43 如何分辨高品质氧化锆？

DTI

肿瘤患者的计算机辅助种植体修复

[德国 & 希腊] Ioannis Papadimitriou, Petros Almagout, Erich Theo Merholz & Stefan Helka

种植学已经成为口腔修复的基本方式，也是该学科实现完整性修复的最可靠方式。在现代牙科学中，种植体支持的修复体被认为是常规和最好的治疗选择。然而，特别是口腔恶性肿瘤患者，由于广泛的外科手术和辅助放射治疗，口腔解剖结构发生了根本性变化。在放疗后的颌骨中，可能出现口干症和放疗后骨坏死的风险，是不适合进行粘膜支持式义齿修复的。避免粘膜负荷的唯一可行方法是植入牙科种植体，然后戴上种植体支持的固定义齿。

以前确定种植体位置、大小、数量和植入方向是取决于术前诊断片，而这仅限于平面X线片和种植体导板。三维成像和辅助导航为牙科种植医生增加了治疗的成功率并提供了额外的治疗选择，特别是在牙槽嵴严重萎缩或口腔恶性肿瘤患者等高危病例中。随着三维成像技术的发展，牙科种植学已经发生了重大的进步。牙医可以结合三维规划软件来进行手术过程的模拟。这主要是通过稳定改进特定的种植体规划软件，如CTV（可视化计算机断层成像）软件来实现的。

有了种植导航，我们可以穿过牙槽嵴，对口腔组织结构进行定位并评

表1：不同方法和系统的辐射暴露比较。

	有效剂量 （μSv)	全景片的不同剂量	自然辐射剂量
全景片	~6	1	0.2
GALILEOS default	29	5	1.0
ILUMA default	331	52	11.0
I-CAT	68	11	2.3
Planmeca ProMax	210	33	7.0
NewTom	39	6	1.3
CT scan	2,100	323	70.0

联系方式

Ioannis Papadimitriou
St. Lukas Hospital
Department of Oral and Maxillofacial Surgery
Schwanenstraße 132
42697 Solingen
德国
电子邮箱：
giannis.papadimitriou_4@hotmail.com

图1

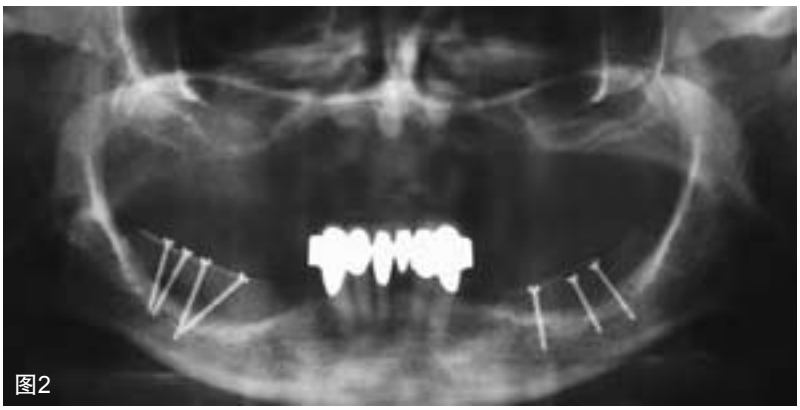
图2

图1：带有三个参考球的射线照相模板。图2：进行髂骨移植后的全景片。

估所有层面的现有骨状况。根据在计算机上获得的可用数据，可以确定种植体的长度、倾斜度、直径和理想位置。种植导航的先决条件是使用适当的成像技术，特别是锥束计算机断层扫描（CBCT；表1）的三维射线照相法。这种现代三维立体诊断使我们能够进行详细的种植手术规划，并综合考虑修复体设计。种植导航有几个优点：

– 精确引导种植钻头，通过安全、可重复的导板定位，指导外科医生根据虚拟治疗计划准确确定的位置和角度植入种植体；

– 可以进行不翻瓣、微创手术，避免不必要的骨暴露，从而减少出血、肿胀，减少愈合时间和术后疼痛；

– 为牙医、外科医生和牙科技师团队提供低畸变、详细的X线照相分析,并改进学习曲线；

– 通过三维规划为患者和牙医提供更大的安全性，尤其是在颌骨条件复杂或骨量不足的情况下，术后并发症的风险显著降低；

–虚拟规划显著提高了种植体植入精度并避开了重要组织结构；

– 手术时间明显缩短。

然而，计算机辅助种植手术并非没有风险。导航种植也有一定的缺点和局限性，必须加以考虑:

– 无牙颌中的导板定位问题和手术导板固定不准确，导致手术时移位；

–种植导板折断；

–导板系统依赖于软件，对牙医、外科医生和牙科技师团队来说需要复杂的学习掌握过程；

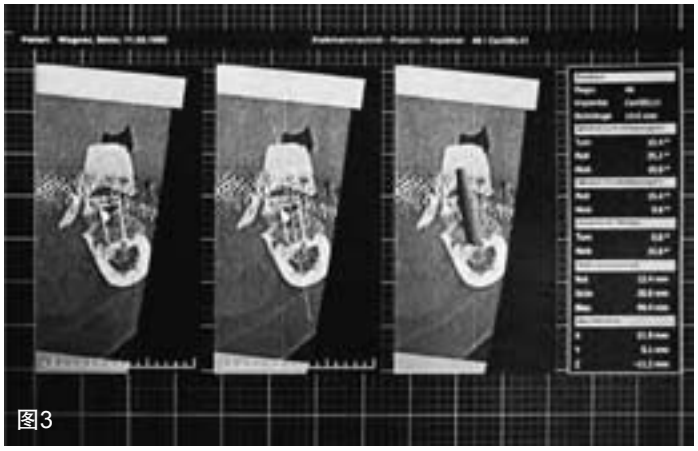
图3

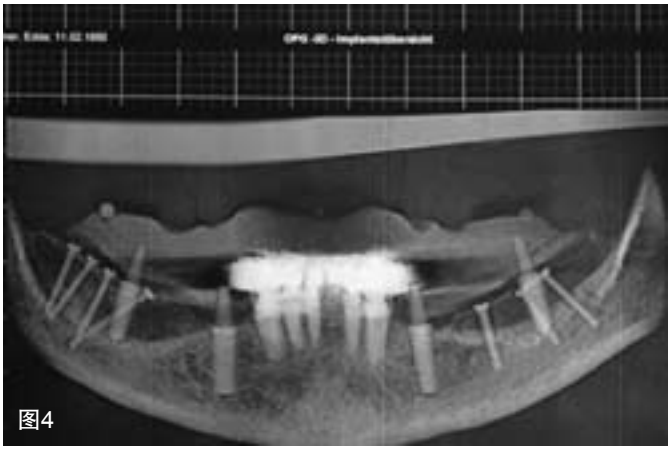
图4

图3：46计划植入区域的矢状截面。图4：数字化确定种植体三维位置的虚拟全景片。

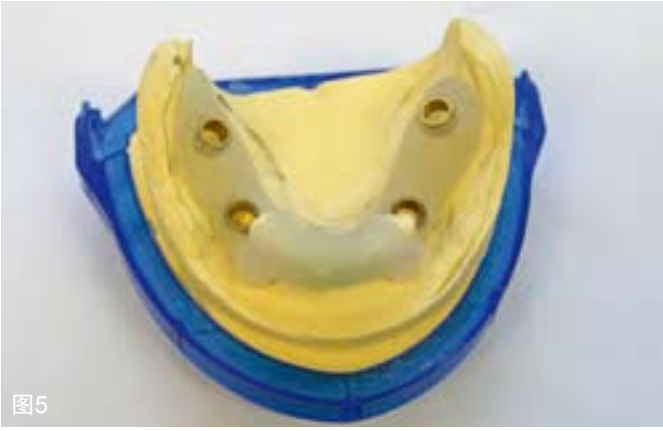

图5：根据CBCT制定的手术计划中的下颌全程导航种植导板。

图6：下颌的术前照。

– 患者开口度不足会导致手术器械的位置发生变化；

– 与传统方法相比，所需工具（包括软件程序和手术模板）的总成本更高；

– 不允许在手术中修改种植体的位置。

在计算机辅助种植中，手术过程的每一步骤都非常精确，但是为了治疗效果和可预测，进行反向规划是必要的，因为这样我们可以让种植体在牙弓中对齐，有助于治疗的可预测性，并有利于获得更好的美学和生物力学效果。

计算机辅助种植的反向规划包括以下步骤：

1. 取模并灌制模型。

图7：将导板放入下颌。图8：根据手术方案通过导板开孔引导种植钻头进行钻孔。图9：用扭矩扳手手动植入种植体。
图10：所有种植体全部植入，可见愈合基台。图11：手术后拍摄全景片，确定种植体的位置。

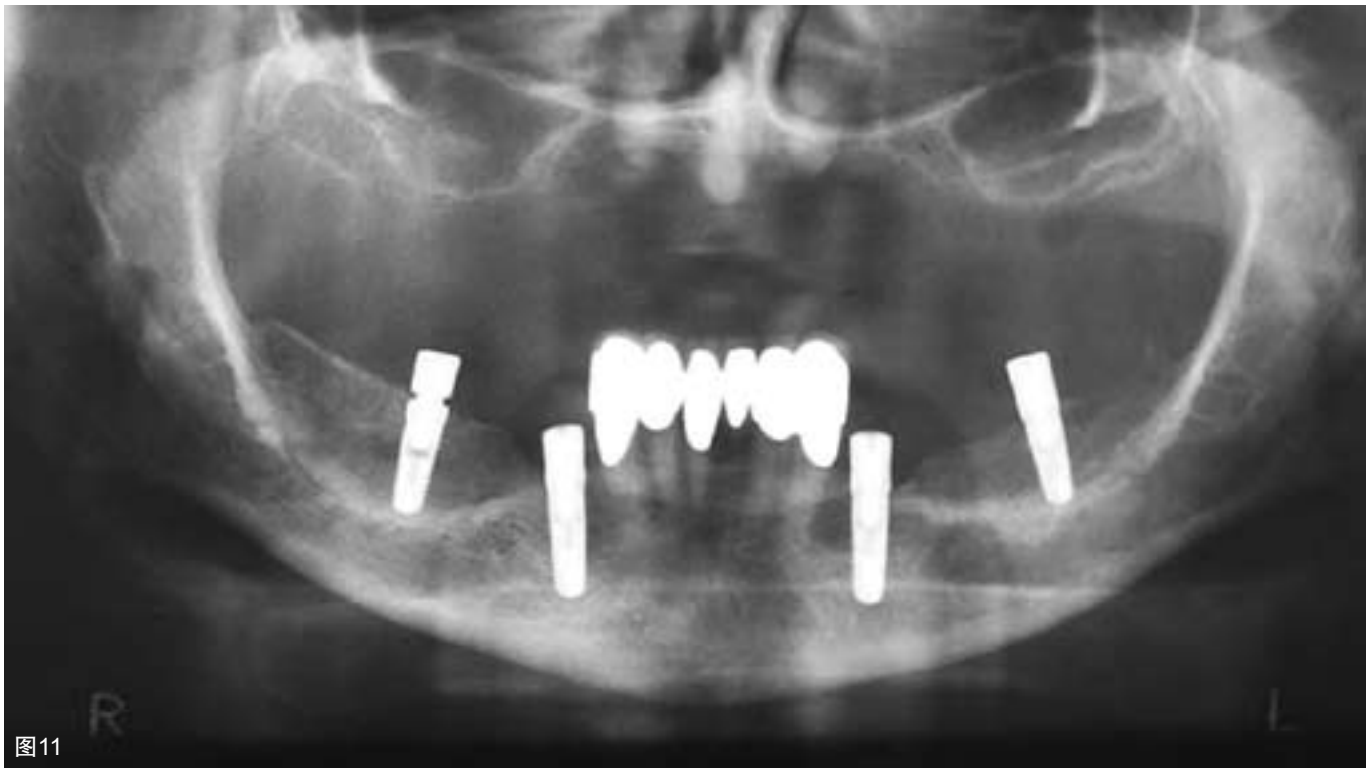

图11

图11：手术后拍摄全景片，确定种植体的位置。

2. 制定修复计划。

3. 准备带有三个参考球（铝制，直径2 mm；图1）的扫描导板。

4. 患者戴着扫描导板进行CT/CBCT扫描。

5. 将X线数据读取到CTV系统中，并模拟种植体的植入。

6. 将治疗计划数据转移到手术导板。

7. 引导种植体植入。

病例报告

在本节中，我们将介绍两个临床病例，一个是牙槽嵴严重萎缩患者，一个是肿瘤患者，使用髂骨移植和CAMLOG 引导系统进行计算机辅助种植体植入。介绍了手术前计划、手术阶段及患者术后伤口愈合情况。这项研究是在德国索林根圣卢卡斯医院口腔颌面外科进行的。相关患者在进行肿瘤切除和放疗后在我科进行了种植体修复治疗，然后使用髂骨移植对萎缩的下颌骨牙槽嵴进行了骨增量。在进行CBCT扫描和使用CTV软件模拟种植后进行种植体植入。

病例1

一位67岁的女性患者转诊到我们科进行种植体修复。体健，上颌牙列缺失，下颌牙列缺损。最初的临床检查和CBCT扫描显示，由于进行性骨吸收，在34–37和44–47区域有非常广泛的垂直和水平骨吸收。在进行了最终诊断和治疗计划之后，我们讨论了修复体选择和替代方案。病人对下颌的可摘义齿不满意，希望进行固定修复。

为了进行种植体修复，必须在下颌无牙区进行骨移植。我们从功能和美学角度明确告知患者治疗期间和治疗后可能存在的风险和危险，并解释了治疗步骤。在进行髂骨移植5个月后（图2），继续进行治疗，包括术前修复体设计和导航植入种植体。

取模后制作蜡型。美学蜡型是为了进行临时修复体、最终修复体和种植体植入。然后进行模拟种植。

用光固化托盘材料在翻灌模型上制备了CBCT成像的射线导板。将三个不透射铝球插入射线模板中（图1）。铝球的使用提高了治疗计划的精度，因为在这个过程中，对球的中点和非边缘部分进行了调整。让患者戴着放射线导板

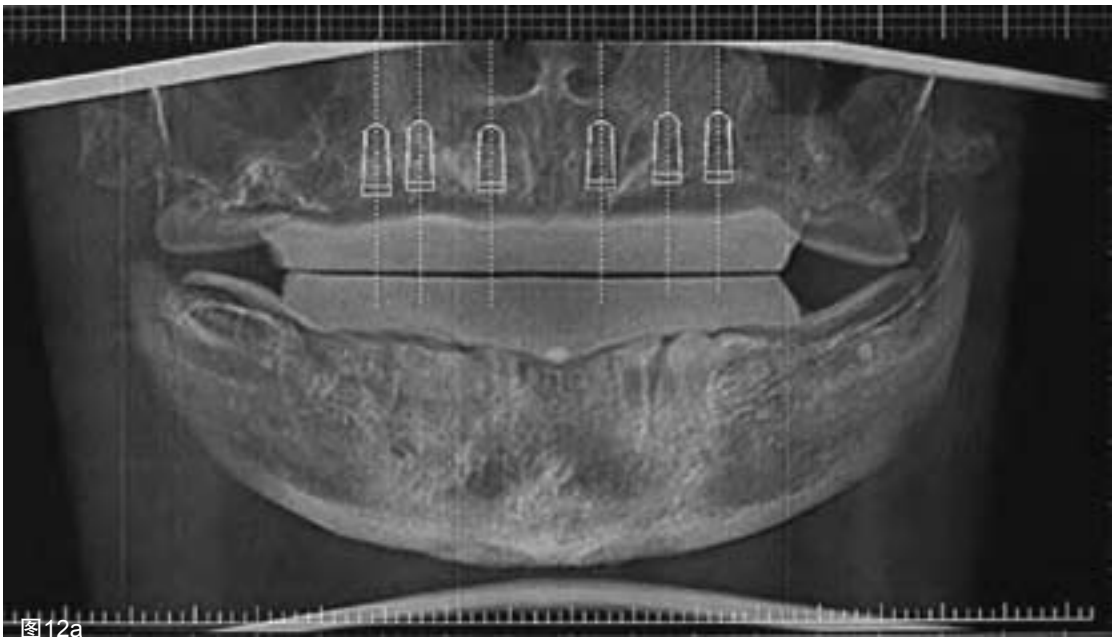

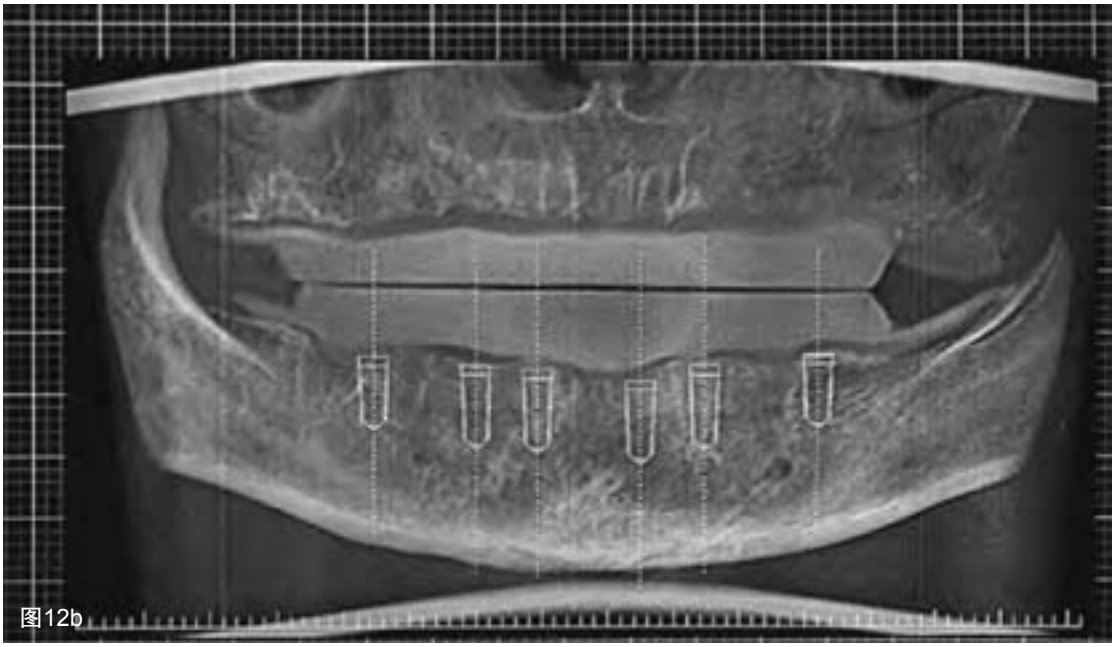

图12a&b：显示确定的上颌（a）和下颌（b）种植体三维位置的虚拟全景片。

图13：CBCT规划后的全程导航钻孔导板（钻孔套管，全导航4.3mm，紫色）。

图14

图15

图16

图14：在下颌中放入导板。
图15：在下颌进行种植体窝洞制备。
图16：种植体植入。

进行CBCT扫描。种植体植入模拟的基础是从CBCT扫描获取的数据。

利用CTV软件的三维数据，进行了微创、经牙龈种植体植入模拟。其解剖条件必须允许在理想位置植入至少四颗种植体以进行后期的修复（图3）。一旦确定好种植体位置，很容易看到其前庭和舌侧骨皮质。

在进行骨量分析后，计划在舌侧后面加部位植入种植体，种植体平面实际上位于前庭牙槽嵴冠部（图4）。手术导板制作的主要特点是在导板中对钻套进行安全定位和稳定固定。为了制作钻孔导板，将钻孔套管放置在通过额外工艺生产的塑料模型上（图5）。

使用1:100000的 Ultracain® D-S forte进行局部麻醉，术前1小时及术后6天每天两次口服头孢呋辛（500毫克）。嘱患者在术前用葡萄糖酸氯己定（0.2%）漱口1分钟（图6）。

将手术导板放在口内正确位置，与对颌相对应。在放置手术导板时要非常小心（图7）。在正确放置并固定手术导板后，根据所用种植体类型按要求进行不翻瓣种植体植入手术（图8）。在34和44区域，植入两颗直径为4.3mm、长度为13.0mm的CAMLOG种植体，在36和46区域插入直径为4.3mm、长度为11.0mm的种植体。

此外，为了取出在之前的骨增量手术中用于固定自体骨移植物的螺钉，翻开了两个小的全厚皮瓣（图9）。种植体的植入采用标准放置头和DRM棘轮进行，以达到最大的初期稳定性，预设植入扭矩为35~45Ncm。以20Ncm的扭矩拧入愈合基台（图10），植入后用不可吸收缝线（Prolene 5/0）进行缝合。七天后拆除缝线。术后全景片显示，下颌植入的种植体和两侧的植骨区域都清晰可辨（图11）。

手术后，指导患者对手术区域进行冰敷和保护；术后两周使用洗必泰漱口，每天两次，每次一分钟，必要时口服止痛药。并对患者进行口腔卫生指导。

手术后一周、两周和一个月后进行常规复诊。复诊时发现，伤口愈合良好，也没有疼痛等不适感。种植体