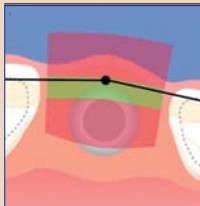


# DENTAL TRIBUNE

The World's Dental Newspaper · Swiss Edition 

No. 10/2014 · 11. Jahrgang · 1. Oktober 2014 · PVSt. 64494 · Einzelpreis: 3.00 CHF



## Ästhetische Misserfolge

Immer häufiger auftretende implantologische Komplikationen beunruhigen die Spezialisten und bergen das Risiko, die Implantologie insgesamt in Misskredit zu bringen.

► Seite 4f



## Neue Massstäbe

Derzeit existiert eine einzige Zahnbürste, die mit dem Emmi-dent Ultraschall arbeitet. Clinical Professor Ady Palti, New York University, und Hugo R. Hosefelder im Interview.

► Seite 8f



## „Changing Times“

Der 39. Jahreskongress der Swiss Dental Hygienists findet 2014 im Congress Center in Basel statt und thematisiert in zahlreichen Vorträgen die Veränderung als Element des Lebens.

► Seite 10

ANZEIGE

MEIN POLIERER

KENDA DENTAL POLISHERS


www.kenda-dental.com  
Phone +423 388 23 11  
KENDA AG  
LI - 9490 VADUZ  
PRINCIPALITY OF LIECHTENSTEIN

## Falsche Zahnbürste

Ein Paradies für Bakterien.

HOUSTON – Zahnbürsten können nicht erst bei langem Gebrauch zu Bakterienfallen werden. Auch ihre Beschaffenheit ist von Bedeutung. So zeigt eine kürzlich im Journal of Dental Hygiene veröffentlichte Studie, dass Zahnbürsten mit Hohlkanälen gegenüber solide gefertigten Bürstenköpfen eine 3'000-fache Menge an Bakterien beheimaten. Hohlkanäle haben v.a. Zahnbürsten mit Naturborsten. Durch Wasser, welches nur schwer aus den Kanälen austreten kann, haben die Keime beste Wach-

tumsvoraussetzungen. Aber auch Bürstenköpfe für elektrische Zahnbürsten können Hohlräume haben.

Um die Zahnbürste keimfrei zu halten, sollte sie vertikal mit den Borsten nach oben gelagert werden, damit sie Feuchtigkeit keinen Nährboden bietet. Gründliche Reinigung nach dem Putzen und regelmässiges Auswechseln der Zahnbürste bzw. bei elektrischen Geräten des Bürstentopfes sollte man nicht herauszögern. 

Quelle: ZWP online

## Übernahmeofferte von Danaher an Nobel Biocare

Danaher Corporation unterbreitet Angebot für Übernahme von Nobel Biocare.



ZÜRICH – Nobel Biocare gab am 15. September 2014 bekannt, dass es eine Transaktionsvereinbarung mit dem US-Konzern Danaher Corporation geschlossen hat, demzufolge Da-

naher, oder eine direkte oder indirekte Tochtergesellschaft, ein öffentliches Angebot für alle sich im Publikum befindenden Aktien von Nobel Biocare unterbreiten wird.

### Ausbau des Dentalgeschäftes

Danaher beabsichtigt, Nobel Biocare als Eckpfeiler ihres Dentalgeschäftes zu etablieren. Mit Nobel

Fortsetzung auf Seite 2 →

## Immer weniger Implantate in der Schweiz?


Tendenz lässt nach Hintergründen fragen.

LIESTAL – Im Pionierland der dentalen Implantologie scheint sich eine neue Tendenz abzuzeichnen: Es werden weniger Implantate gesetzt als noch vor einigen Jahren. Verlieren diese an Attraktivität oder gibt es andere Hintergründe?

in der Schweiz, wo in den 1980er-Jahren die Forschung und Entwicklung auf diesem Gebiet weltführend war. Zahlen, die Unternehmen wie Straumann regelmässig veröffent-

herrschen. So zitiert die *Basellandschaftliche Zeitung* in ihrem Artikel einen Zahnarzt, der mittlerweile deutlich weniger Implantate setzt. Ist mit steigender Zahngesundheit jüngerer Generationen langfristig ein schrumpfender Markt für Zahnersatz zu erwarten? Sind also nun die Patienten, die Interesse an Implantaten haben, abgedeckt?

Bei guter Haltbarkeit und Pflege seitens der Patienten kehren diese nicht schneller als nach zehn Jahren wieder in die Praxis zurück. Aber wie könnte sich die Situation entwickeln? Einerseits wird es verbesserte Implantate mit geringeren Verlustraten und hoher Haltbarkeit geben, andererseits gesündere Patienten, die weniger Behandlungsbedarf haben. Aber auch die Lebenserwartung steigt und die Zähne müssen länger glänzen.

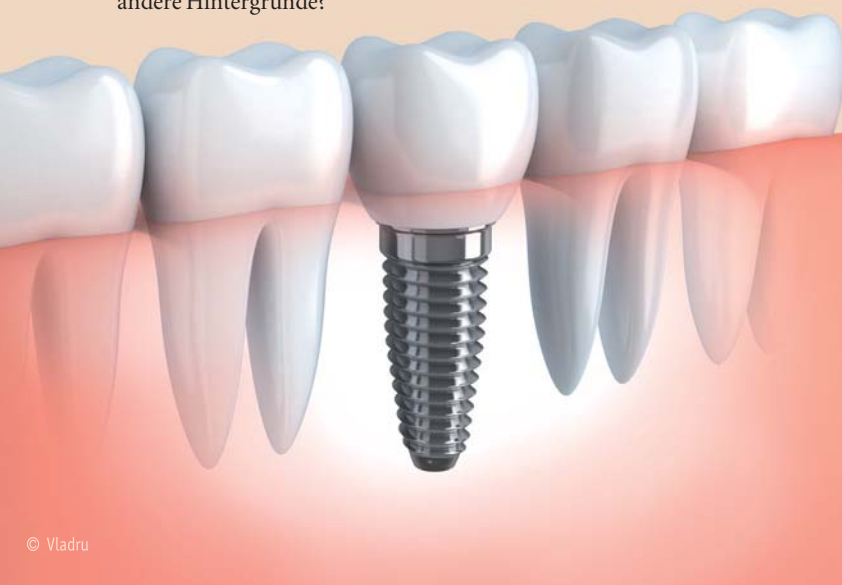Für Zahnärzte wird es auch noch in 50 Jahren Patienten mit dem Wunsch nach Implantaten geben. Man kann wohl so viel prognostizieren, dass für die Hersteller weiterhin ein grosser Markt vorhanden sein, der Kampf um die Marktspitze jedoch nicht leichter wird. 

Quelle: ZWP online

Die *Basellandschaftliche Zeitung* titelte kürzlich „Der Implantate-Boom in der Schweiz ist vorbei“. Ist dem so? Die führenden Implantat-hersteller Europas sitzen immer noch

lichen, lassen seitens der Hersteller noch immer eine stetige Positiventwicklung vermelden.

Doch seitens der Zahnärzte scheint ein anderes Empfinden zu



© Vladru

ANZEIGE

Streuli  
pharma



Der «Local» Hero

streuli-pharma.ch

# Andreas Stutz neu im Amt

Stabwechsel in der Leitung  
der Öffentlichen Zahnkliniken Basel-Stadt.

BASEL – Andreas Stutz übernahm am 1. September 2014 die Leitung der Öffentlichen Zahnkliniken Basel-Stadt. Damit hat er die Nachfolge von Dr. Peter Wiehl angetreten, der Ende August 2014 in Pension ging.

Der neue Leiter der Öffentlichen Zahnkliniken ist für den Betrieb der Schul- und der Volkszahnklinik verantwortlich. Wichtige Aufgaben sind die schulzahnärztlichen Untersuchungen von Kindern sowie die soziale Zahnpflege für wirtschaftlich schwächer gestellte Jugendliche und Erwachsene aus dem Kanton Basel-Stadt.

Stutz übernimmt die Führung von insgesamt rund 150 Mitarbeitenden an den beiden Standorten in der St. Alban-Vorstadt und am Claragraben. Zu den Leistungen der Schulzahnklinik gehö-



Andreas Stutz

ren die regelmässige unentgeltliche Durchführung von gruppenprophylaktischen Massnahmen (Instruktionen und Informationen über die Zahnreinigung und Kariesprophylaxe) an den Schulen sowie eine sich daraus ergebende einmalige individuelle Beratung.

Stutz hat in Basel Volks- und Betriebswirtschaft studiert und sich anschliessend unter anderem durch seine langjährige Führungserfahrung als CEO in international tätigen Unternehmen in der Zahnmedizinbranche für die Stelle als Leiter der Öffentlichen Zahnkliniken empfohlen. Er ist in der Region bestens vernetzt und bringt durch seine früheren Engagements eine grosse Affinität für die Anliegen der Zahngesundheit mit. [DZ](#)

Quelle: Öffentliche Zahnkliniken Basel

# Neue Auszeichnung für junge Parodontal-Fachleute

Parodontalbehandlung und Zahnpflege in den Fokus gerückt.

BERLIN – An den „bone & tissue days“ in Berlin haben Straumann und botiss biomaterials die Schaffung einer jährlichen Auszeichnung angekündigt, um die Entwicklung junger Dentalfachleute aus der Parodontalmedizin bzw. -pflege zu fördern.

Die Auszeichnung „The Straumann/botiss biomaterials Young Periodontal Professional of the Year“ ist mit 5'000 Euro dotiert und beinhaltet auch die Reise zu und die Teilnahme an den „bone & tissue days“ von botiss biomaterials.

Um den Preis können sich Dentalfachleute (Zahnärzte, Hy-

gieniker, Studenten, Forscher usw.) bewerben, die jünger als 35 Jahre sind. In den auf Englisch einzureichenden Bewerbungen sind eigene Beiträge zum Fortschritt in der Parodontalbehandlung und -pflege zu präsentieren. Dissertationen und Projekte, aber auch praktische Arbeitserfahrungen können die Grundlage der Bewerbung bilden.

Der Preis wird von einem Gremium von Fachexperten zugesprochen. Weitere Angaben zu den Bewerbungen, Bedingungen und Regeln folgen in Kürze. Die erste Preisverleihung ist für die „bone & tissue days“ von botiss biomaterials in Berlin im Jahr 2015 vorgesehen. [DZ](#)

Quelle: Straumann

← Fortsetzung von Seite 1:  
„Übernahmeofferte von Danaher an Nobel Biocare“



© pressmaster - Fotolia.com

## Über Danaher

Danaher wurde 1969 als DMG, Inc. gegründet, 1978 in Diversified Mortgage Investors, Inc. und 1984 in Danaher Corporation umbenannt. Firmensitz der Investment-Holding in Washington D.C. Die Danaher Corporation beschäftigt mit ihren über 400 Tochtergesellschaften mehr als 63'000 Mitarbeiter weltweit.

Akquirierte Unternehmen werden mittels eines Effizienzprogramms konsequent umstrukturiert, sodass nur noch der gewinnbringende Teil übrig bleibt. Die Schwerpunkte liegen bisher vor allem im Technologiesektor sowie im IT-Bereich. Darüber hinaus werden durch Tochterunternehmen u.a. Produkte der Zahnbehandlungsindustrie und Messgeräte zur Analyse der Wasserqualität konstruiert, produziert und vermarktet.

Biocare wird dieser Geschäftsbereich mit einem Umsatz von fast 3 Milliarden US-Dollar der grösste Anbieter von Verbrauchs- und Praxisausrüstungsprodukten in der Zahnindustrie sein. Allein der Markt für Zahnimplantate beläuft sich auf rund 3,5 Milliarden US-Dollar und bietet attraktive Wachstumschancen.

Mit dieser Akquisition wird Danahers Dentalgeschäft eine führende Stellung im Dentalmarkt einnehmen. Danaher plant in diesem Bereich weitere Investitionen.

Nobel Biocare wird ihr Geschäft als unabhängiges Unternehmen innerhalb Danahers Dentalgeschäft betreiben und sowohl ihre Marke als auch ihre Identität beibehalten. Danaher ist entschlossen, die Produk-

tionsstandorte von Nobel Biocare wie auch den Hauptsitz in der Schweiz weiterzuführen.

## Garantien für ca. 2'500 Mitarbeitende

Bei Nobel Biocare arbeiten derzeit ca. 2'500 Mitarbeitende, die laut Medienmitteilung weiterbeschäftigt werden. Auch die bisherige Geschäftsleitung verbleibt im Unternehmen.

„Wir freuen uns darauf, mit dem Nobel-Biocare-Team an der weiteren Fortsetzung ihrer Bemühungen um kontinuierliche Innovation, Wachstum und Verbesserung des Geschäfts arbeiten zu können. Wir freuen uns, alle Mitarbeiter, Kunden und Meinungsführer in Danahers Dental-

team begrüssen zu können“, sagt Henk van Duijnhoven, Senior Vice President von Danahers Dentalgeschäft.

Richard Laube, CEO von Nobel Biocare: „Das Nobel-Biocare-Team freut sich auf die Zusammenarbeit mit Danaher, denn es bietet uns die Möglichkeit, unser Wachstum deutlich zu beschleunigen und zum Erfolg des führenden Dentalgeschäfts von Danaher beizutragen.“

Für ein Zustandekommen der Übernahme müssen 67 Prozent aller Nobel-Biocare-Aktien angedient werden. Zudem bedarf es der Zustimmung der Wettbewerbsbehörden. Ende 2014/Anfang 2015 wird mit dem Abschluss der Transaktion gerechnet. [DZ](#)

# Nachlässigkeit wird bestraft

Patientin klagt und kassiert 30'000 Pfund.

LONDON – Eine britische Patientin, die fünf Zähne im Laufe ihres Lebens wegen der Nachlässigkeit ihres Behandlers verlor und ihr Recht auf Schmerzensgeld vor Gericht einklagte, erhielt jetzt 30'000 £ Schadensersatz.

Als Maxine Petty vor 36 Jahren die Praxis ihres Zahnarztes betrat, hätte sie sich nicht träumen lassen, dass viele Jahre des Leidens vor ihr liegen würden. Sie hatte dem Falschen vertraut – ihrem Zahnarzt. Dieser ignorierte konsequent über mehr als drei Jahrzehnte hinweg den stetigen Knochenabbau und die damit einhergehende Instabilität der Zähne seiner Patientin. Der Leidensweg begann für sie bereits drei Jahre nach ihrem ersten Kontakt mit dem Zahnarzt. Schon 1979 zeigte sich auf

Röntgenuntersuchungen ein erster Knochenabbau, gegen den der Zahnarzt lediglich ein Antibiotikum verschrieb, statt mit einer Parodontitisbehandlung entgegenzuwirken.



15 Jahre später offenbarte eine weitere Röntgenaufnahme den Knochenverlust von mittlerweile 40 Prozent, der wiederum lediglich mit Antibiotika behandelt wurde und

später mit dem Verlust von fünf Zähnen einherging. Von tagtäglichem nicht abklingenden Schmerzen und psychischen Leiden sowie Zweifeln an der fachlichen Kompetenz ihres

Behandlers geplagt, holte sich Maxine Petty auf Anraten ihres Umfeldes eine Zweitmeinung ein, die den desaströsen Zustand ihres Gebisses ans Licht brachte. Durch ein früheres Eingreifen und die richtige Therapie hätte der 36 Jahre dauernde Leidensweg und Knochenabbau vermieden werden können. So sah es auch die Richter und geben der Klägerin recht. Der Zahnarzt Paul Travers-Spencer hat sich bis heute zum Fall weder geäußert noch entschuldigt. [DZ](#)

Quelle: ZWP online



## IMPRESSUM

Verlag  
OEMUS MEDIA AG, Holbeinstr. 29  
04229 Leipzig, Deutschland  
Tel.: +49 341 48474-0  
Fax: +49 341 48474-290  
kontakt@oemus-media.de  
www.oemus.com

Verleger  
Torsten R. Oemus

Verlagsleitung  
Ingolf Döbbecke  
Dipl.-Päd. Jürgen Isbaner  
Dipl.-Betriebsw. Lutz V. Hiller

**Chefredaktion**  
Dipl.-Päd. Jürgen Isbaner (ji), Vi.S.d.P.  
isbaner@oemus-media.de

**Redaktionsleitung**  
Majang Hartwig-Kramer (mhk)  
m.hartwig-kramer@oemus-media.de

**Redaktion**  
Marina Schreiber (ms)  
m.schreiber@oemus-media.de

**Anzeigenverkauf  
Verkaufsleitung**  
Dipl.-Betriebsw. Lutz V. Hiller  
hiller@oemus-media.de

**Projektmanagement/Vertrieb**  
Nadine Naumann  
n.naumann@oemus-media.de

**Produktionsleitung**  
Gernot Meyer  
meyer@oemus-media.de

**Anzeigendisposition**  
Marius Mezger  
m.mezger@oemus-media.de

Bob Schliebe  
b.schliebe@oemus-media.de

Lysann Reichardt  
l.reichardt@oemus-media.de

**Layout/Satz**  
Matthias Abicht

**Lektorat**  
Hans Motschmann  
h.motschmann@oemus-media.de

**Erscheinungsweise**  
Dental Tribune Swiss Edition erscheint 2014 mit 12 Ausgaben (zwei Doppelausgaben 1+2 und 7+8), es gilt die Preistabelle Nr. 5 vom 1.1.2014. Es gelten die AGB.

**Druckerei**  
Dierichs Druck+Media GmbH, Frankfurter Str. 168, 34121 Kassel, Deutschland

**Verlags- und Urheberrecht**  
Dental Tribune Swiss Edition ist ein eigenständiges redaktionelles Publikationsorgan der OEMUS MEDIA AG. Die Zeitschrift und die enthaltenen Beiträge und Abbildungen sind urheberrechtlich geschützt. Jede Verwertung ist ohne Zustimmung des Verlages unzulässig und strafbar. Das gilt besonders für Vervielfältigungen, Übersetzungen, Mikroverfilmungen und die Einspeicherung und Bearbeitung in elektronischen Systemen. Nachdruck, auch auszugsweise, nur mit Genehmigung des Verlages. Bei Einsendungen an die Redaktion wird das Einverständnis zur vollen oder auszugsweisen Veröffentlichung vorausgesetzt, sofern nichts anderes vermerkt ist. Mit Einsendung des Manuskriptes geht das Recht zur Veröffentlichung als auch die Rechte zur Übersetzung, zur Vergabe von Nachdruckrechten in deutscher oder fremder Sprache, zur elektronischen Speicherung in Datenbanken zur Herstellung von Sonderdrucken und Fotokopien an den Verlag über. Für unverlangt eingesandte Bücher und Manuskripte kann keine Gewähr übernommen werden. Mit anderen als den redaktionseigenen Signa oder mit Verfasseramen gekennzeichnete Beiträge geben die Auffassung der Verfasser wieder, welche der Meinung der Redaktion nicht zu entsprechen braucht. Der Autor des Beitrages trägt die Verantwortung. Gekennzeichnete Sonderteile und Anzeigen befinden sich ausserhalb der Verantwortung der Redaktion. Für Verbands-, Unternehmens- und Marktinformationen kann keine Gewähr übernommen werden. Eine Haftung für Folgen aus unrichtigen oder fehlerhaften Darstellungen wird in jedem Falle ausgeschlossen. Gerichtsstand ist Leipzig, Deutschland.

## Editorische Notiz

### Schreibweise männlich/weiblich

Wir bitten um Verständnis, dass – aus Gründen der Lesbarkeit – auf eine durchgängige Nennung der männlichen und weiblichen Bezeichnungen verzichtet wurde. Selbstverständlich beziehen sich alle Texte in gleicher Weise auf Männer und Frauen.

Die Redaktion



NEU

Jetzt Gratisproben<sup>†</sup> anfordern unter [www.dentalcare.com](http://www.dentalcare.com)

# PRO-EXPERT ZAHNCREME

MUNDGESUNDHEIT  
SnF2

Stabilisiertes Zinnfluorid verbessert den Mundgesundheitszustand durch

- Remineralisation mithilfe von Fluorid
- antimikrobielle Wirkung zur Vorbeugung gegen Plaque und Zahnfleischerkrankungen
- Ionenausfällung zur Linderung von Überempfindlichkeiten • die Bildung einer schützenden Schicht auf dem Zahnschmelz, die vorbeugend gegen Säure-Erosion wirkt.

Natriumhexametaphosphat geht eine starke chemische Bindung mit dem Zahnschmelz ein. Daraus resultiert eine Abdeckung der Zahnoberfläche, die ein Gefühl der Sauberkeit vermittelt und Verfärbungen und der Bildung von Zahnstein vorbeugt.

ÄSTHETIK  
Na2O(NaPO3)21

## GESÜNDERER MUND UND SCHÖNERE ZÄHNE\*\*

Entdecken Sie die außergewöhnlichen Vorteile der exklusiven Rezeptur mit stabilisiertem Zinnfluorid und Natriumhexametaphosphat für Mundgesundheit und Ästhetik<sup>1</sup>



PRO-EXPERT  
Tiefenreinigung\* Aktivgel



PRO-EXPERT  
Tiefenreinigung\*



PRO-EXPERT  
Zahnschmelz Regeneration<sup>1</sup>



PRO-EXPERT  
Sensitiv + Sanftes Weiß<sup>2</sup>



PRO-EXPERT  
Gesundes Weiss

<sup>†</sup> So lange der Vorrat reicht.

\* Bekämpft Plaque selbst zwischen den Zähnen.

\*\* Im Vergleich zu einer herkömmlichen Zahncreme.

<sup>1</sup> Remineralisierung des Zahnschmelzes.

<sup>2</sup> In der Variante Sensitiv + Sanftes Weiß liegen der Zinnfluorid-Komplex und das Polyphosphat in leicht anderer Form vor. Die Wirkweise ist jedoch die gleiche wie bei den anderen PRO-EXPERT Varianten.

# Ästhetische Misserfolge in der Implantologie: Ursachen und Therapiekonzept

Beunruhigende Zunahme von „Komplikationen“: Die Negativentwicklung birgt das Risiko in sich, dass die Implantologie in Misskredit gebracht werden kann.  
Von Prof. Dr. Daniel Buser, Universität Bern.

Die Behandlung teilbezahnter und zahnloser Patienten mit implantatgestütztem Zahnersatz ist heute tägliche Routine. Dank grosser Fortschritte in den verschiedensten Bereichen der Implantologie in den letzten 25 Jahren ist diese Behandlungsmethode aus der modernen Zahnmedizin nicht mehr wegzudenken. An der Klinik für Oralchirurgie und Stomatologie der Universität Bern werden pro Jahr mehr als 500 Patienten mit Implantaten operiert. Mit den aktuellen Behandlungsmethoden werden ausgesprochen zuverlässige Ergebnisse erzielt. So liegt die Frühmisserfolgsrate seit mehr als zehn Jahren bei rund 0,6 Prozent (Bornstein et al. 2008, Engel Brügger et al. 2014). Ebenso erfreulich sind die Langzeitergebnisse, lag doch die Verlustrate bei einer 10-Jahres-Studie mit mehr als 500 Implantaten mit den heute verwendeten Implantattypen unter zwei Prozent (Buser et al. 2012), während sie bei einer 20-Jahres-Studie mit den in den 1980er-Jahren verwendeten Hohlzylinder-

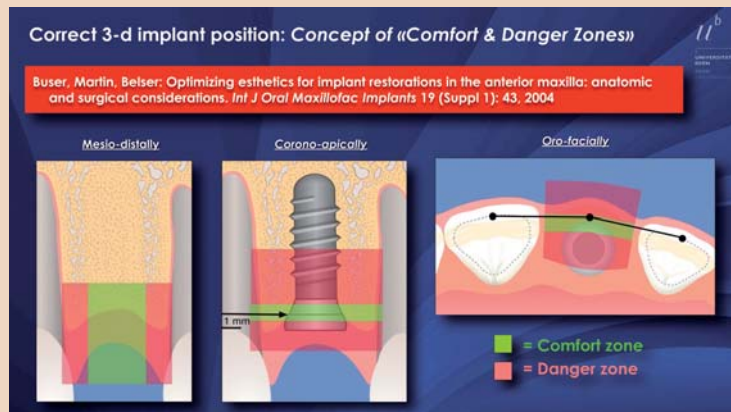


Abb. 1: Das Konzept der Comfort & Danger Zone zur korrekten dreidimensionalen Positionierung der Implantatplattform.

linder- und Hohlschraubenimplantaten bei rund zehn Prozent lag (Chapuis et al. 2013a).

Die Zuverlässigkeit wissenschaftlich gut dokumentierter Behandlungsmethoden hat zu einer markanten Zunahme der Implantattherapie geführt. Diese Entwicklung ist einerseits positiv zu werten, weil so deutlich weniger gesunde Zähne beschliffen

werden, so lange die Behandlungen mit der notwendigen Sorgfalt und Präzision ausgeführt werden. Als Negativpunkt ist jedoch festzustellen, dass in den letzten 15 Jahren eine beunruhigende Zunahme von ästhetischen Misserfolgen zu beobachten ist. Die Zuweisung von ästhetischen „Horrorfällen“ an unsere Klinik hat in den letzten Jahren stark zugenom-

men. Diese Beobachtung wird von vielen Kollegen an anderen Implantatzentren bestätigt. Diese Negativentwicklung birgt das Risiko in sich, dass die Implantologie damit in Misskredit gebracht wird.

## Ursachen ästhetischer Misserfolge

Unsere klinische Erfahrung hat gezeigt, dass verschiedene Faktoren einen ästhetischen Misserfolg auslösen können. Die verschiedenen Faktoren treten oft kombiniert auf:

- Fehlpositionierte Implantate
- Überdimensionierte Implantate mit zu grosser Plattform
- Zu viele Implantate bei Mehrfachlücken
- Zu aggressive Operationsmethode, welche das biologische Heilungsvermögen der Gewebe überfordert
- Periimplantäre Infektion mit vertikalem Knochenverlust.

Vier der fünf aufgezeigten Faktoren sind abhängig von der Erfahrung

und dem chirurgischen Talent des Implantatchirurgen.

## Fehlpositionierte Implantate und überdimensionierte Implantate

Die Erfahrung der letzten Jahre hat gezeigt, dass die häufigste Ursache ästhetischer Misserfolge fehlpositionierte Implantate sind (Chen & Buser 2010). Die korrekte dreidimensionale (3D) Position der Implantatplattform ist eine wichtige Voraussetzung für ein gutes ästhetisches Ergebnis (Buser et al. 2004, Grunder et al. 2005). Dabei wird zwischen der mesiodistalen, der orofazialen und der koronoapikalen Position der Implantatschulter unterschieden. Das Konzept der „Comfort & Danger Zones“ hat sich dabei in der klinischen Anwendung gut bewährt mit dem Ziel, die Implantatschulter in den drei Komfortzonen zu positionieren (Abb. 1). Ist ein Implantat zu nahe an einen Nachbarzahn gesetzt, dann kommt es in der Regel zu einer verkürzten Papille, was die Ästhetik

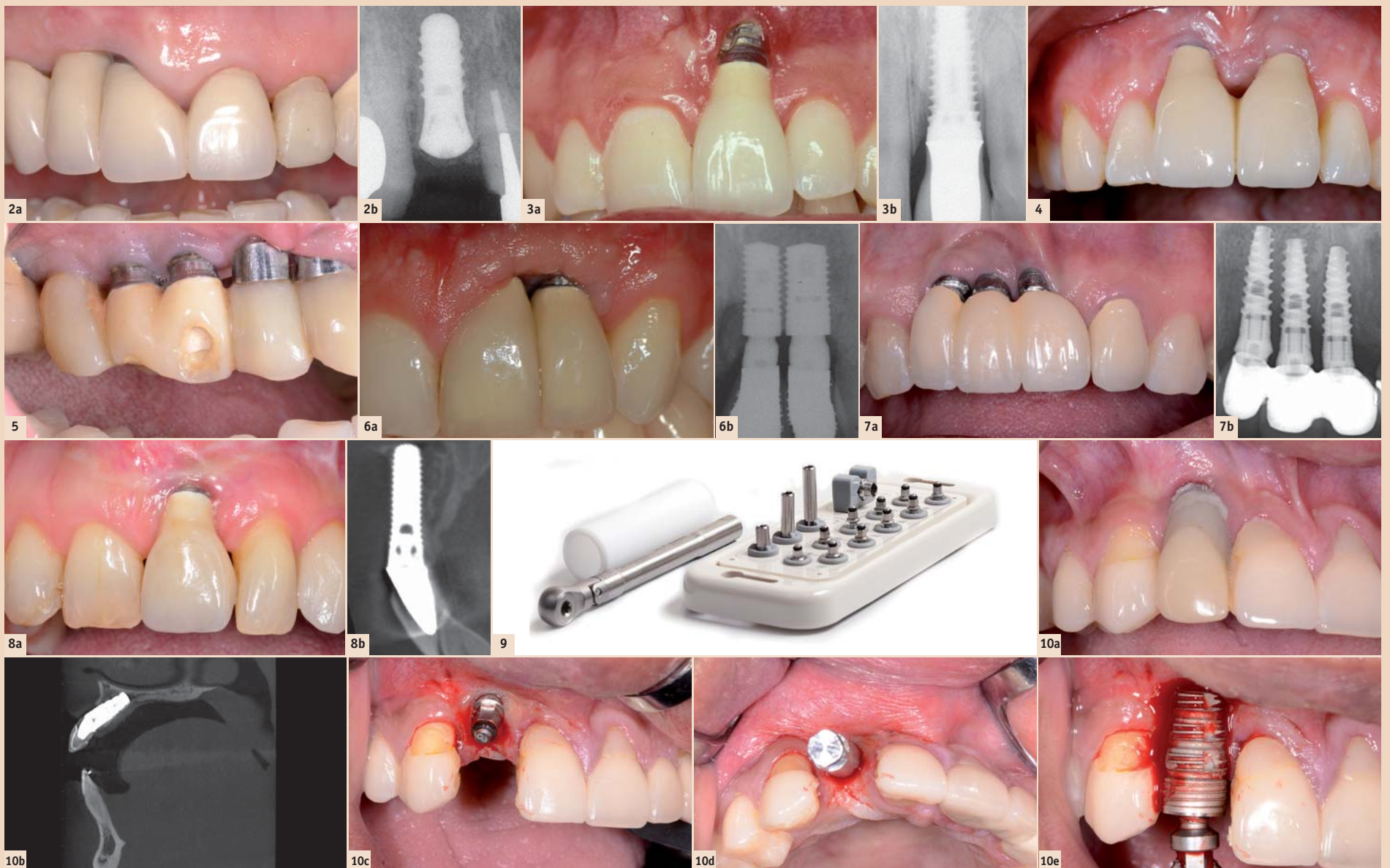
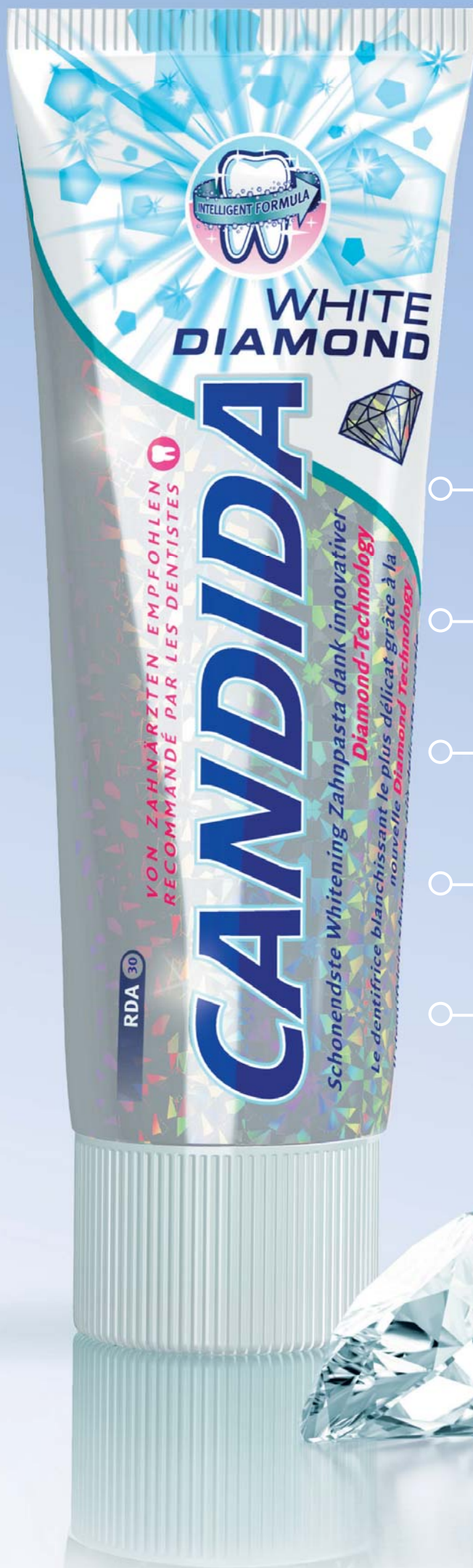

Abb. 2a: Fehlende Papille bei der Implantatkronen 12. – Abb. 2b: Das Röntgenbild zeigt das Implantat zu nahe am Nachbarzahn 11. Der Fehler war die Selektion eines zu grossen Implantatdurchmessers. – Abb. 3a: Schwere Weichteilrezession bei einem Implantat, welches zu weit fazial positioniert ist. – Abb. 3b: Das Röntgenbild zeigt das überdimensionierte Implantat, welches die faziale Fehlposition verstärkte. – Abb. 4: Die Weichteilrezession bei den beiden Implantaten 11 und 21 wurde durch eine apikale Fehlposition verursacht. – Abb. 5: Schwere ästhetische Komplikation infolge einer koronalen Fehlposition aller Implantate. Das sichtbare Metall stört extrem. – Abb. 6a: Weichteildefizit mit fehlender Papille zwischen zwei benachbarten Implantaten. – Abb. 6b: Das Röntgenbild zeigt die beiden Implantate, welche viel zu nahe aneinander platziert worden sind. Besser wäre nur ein Implantat in Regio 21 gewesen. – Abb. 7a: Schwere ästhetische Komplikation in einer Dreifach-Lücke mit drei inserierten Implantaten. Ein viel besserer Ansatz wären nur zwei Implantate gewesen mit einer implantatgetragenen Brücke. – Abb. 7b: Die drei Implantate führen zweimal zu benachbarten Implantaten, was unweigerlich zu vertikalem Knochenverlust führt. Zudem sind die Implantate fehlpositioniert. – Abb. 8a: Schwere Weichteilrezession nach Sofortimplantation. Wie oft gesehen, hat die frische Alveole das Implantat in eine faziale Fehlposition geführt. – Abb. 8b: Das orofaziale DVT zeigt, dass das Implantat fazial keine Knochenwand besitzt. Diese ist nach der Extraktion resorbiert worden. – Abb. 9: Das BTI-Implant Extraction Kit, welches sich in der klinischen Anwendung als vielseitig und sehr effizient erwiesen hat. – Abb. 10a: Massive Weichteilrezession beim Implantat 12 infolge fazialer Fehlposition. – Abb. 10b: Das DVT zeigt das überdimensionierte Implantat in einer Fehlachse. – Abb. 10c: Klinische Situation nach Insertion des passenden BTI-Instrumentes, welches im Gegenurzeigersinn in das Implantatinnere eingeschraubt wurde. – Abb. 10d: Nach dem Aufsetzen des Zwischenstückes ist die drastische Fehlachse klar ersichtlich. Mit der stark dimensionierten Ratsche kann nun das Drehmoment aufgebaut werden, um das Implantat aus der Knochenverankerung zu lösen. – Abb. 10e: Nach Entfernung ist die Dimension des viel zu grossen Implantates erkennbar.

# CANDIDA



## CANDIDA WHITE DIAMOND.

INNOVATIVE DIAMOND-TECHNOLOGIE FÜR EIN STRAHLENDES LÄCHELN.

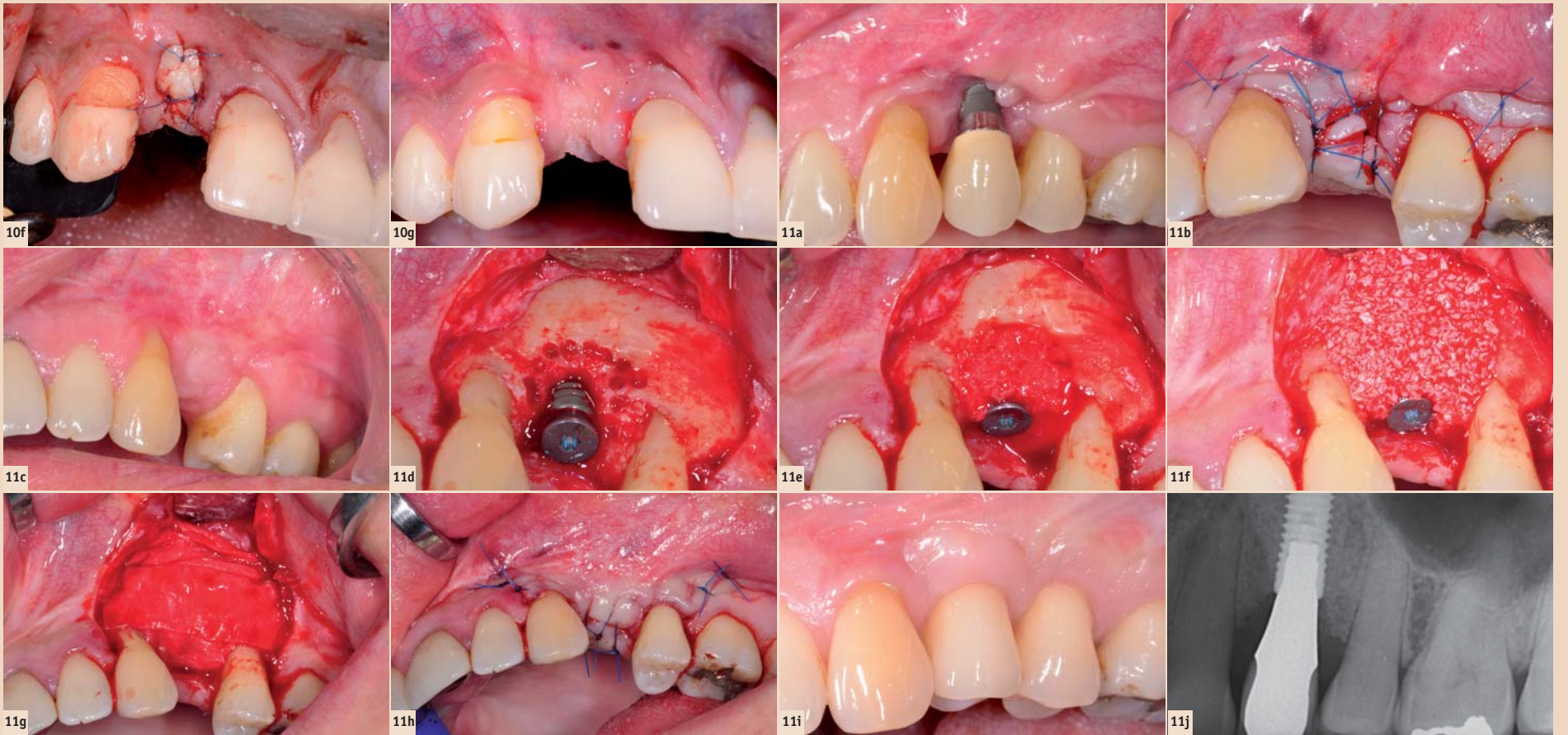
Schonend zum natürlichen Zahnweiss zurück.

Enthält Diamantpartikel anstelle von abrasivem Silika.

Entfernt Zahnstein in der Entstehungsphase.

Schonender RDA-Wert von 30 – bei gleichzeitig hoher Putzleistung.

Wirkung klinisch nachgewiesen.



**Abb. 10f:** Status nach Verschluss des Explantationsdefektes mit einem Vollschleimhauttransplantat, um wieder eine keratinisierte Mukosa herzustellen. – **Abb. 10g:** Drei Monate später ist das Weichteiltransplantat gut eingeeilt. Die keratinisierte Mukosa ist jetzt ausreichend breit für die geplante Implantatoperation. – **Abb. 11a:** Extreme ästhetische Komplikation durch eine koronale und faziale Fehlposition des Implantates. Zudem fehlt die keratinisierte Mukosa nach diversen Zusatzeingriffen zur Behebung des Problems. – **Abb. 11b:** Nach Entfernung des Implantats wurde die fehlende keratinisierte Mukosa durch ein Vollschleimhauttransplantat aus dem Tuber korrigiert. – **Abb. 11c:** Drei Monate später ist die keratinisierte Mukosa gut abgeheilt und zeigt eine ausreichende Breite. – **Abb. 11d:** Status nach Insertion des Implantates in korrekter 3D-Position, Anfrischung der umgebenden kortikalen Knochenwand. – **Abb. 11e:** Die Konturaugmentation verwendet lokal gewonnene autologe Knochenchips zur Stimulierung der Knochenneubildung. – **Abb. 11f:** Anschliessend wird eine zweite Schicht appliziert mit Bio-Oss Granulat, welches eine geringe Substitutionsrate aufweist. – **Abb. 11g:** Das Augmentat wird mit einer Kollagenmembran (Bio-Gide) abgedeckt, um das GBR-Prinzip anzuwenden. – **Abb. 11h:** Die Operation wird abgeschlossen mit einem spannungsfreien, primären Weichteilverschluss, um die applizierten Biomaterialien zu schützen. – **Abb. 11i:** Klinisches Behandlungsergebnis nach zwei Jahren. Die ästhetische Harmonie konnte wiederhergestellt werden. – **Abb. 11j:** Die Zahnfilmaufnahme zeigt stabile Knochenverhältnisse beim neuen Implantat.

massiv beeinträchtigen kann (Abb. 2a, b). Ein zu weit fazial gesetztes Implantat führt oft zu einer unschönen Weichteilrezession mit verlängerter Krone, was die ästhetische Harmonie massiv stört (Abb. 3a, b). Beide Komplikationen werden oft durch überdimensionierte Implantate verstärkt. Solche 6 bis 7 mm grosse Implantate, z.B. beim Frialit 2 System, sind noch vor rund zehn Jahren von vielen, zum Teil renommierten Referenten empfohlen worden. Aus diesem Grund ist es wichtig, einen Implantatdurchmesser von maximal 4–5 mm zu wählen. Eine apikale Fehlposition kann eine Rezession verstärken, wenn die Schulter auch zu weit fazial platziert ist (Abb. 4). Eine koronale Fehlposition führt je nach Schweregrad zu einer sichtbaren Metallschulter (Abb. 5).

#### Zu viele Implantate bei Mehrfachlücken

Die klinische Erfahrung zeigte, dass bei benachbarten Implantaten die interimplantäre Papille deutlich verkürzt werden kann, vor allem wenn die Position des seitlichen Schneidezahns mitbetroffen ist (Abb. 6a, b). Aus diesem Grund sehen wir viele ästhetische Misserfolgswfälle, wenn zum Beispiel bei Dreifach-Lücken drei Implantate verwendet werden, vor allem auch wenn die Implantate in einer Fehlposition eingesetzt werden (Abb. 7a, b).

#### Zu aggressive Operationsmethode, die das Heilungspotenzial der Gewebe überfordert

Bei diesem Punkt steht vor allem die Sofortimplantation im Vordergrund. Ab 2000 waren während einiger Jahre auffallend viele ästhetische Katastrophenfälle mit extremen Weichteilrezessionen nach Sofortimplantation zu sehen (Abb. 8a, b). Dieses Risiko nach Sofortimplantation ist inzwischen in diversen Reviewarbeiten belegt worden (Chen & Buser

2009, Chen & Buser 2014). Zwei Ursachen stehen dabei im Vordergrund. Zum einen eine faziale Fehlposition, welche bei Sofortimplantaten öfter gesehen wird, weil die faziale Position der Alveole das Implantat leicht in diese Fehlposition führen kann (Evans & Chen 2008). Zum anderen ist oft eine fehlende faziale Knochenwand die Ursache für die ästhetische Komplikation, da es nach Extraktion innerhalb von vier Wochen zu einer Resorption des Bündelknochens kommt (Araujo & Lindhe 2005). Diese biologisch bedingten Vorgänge führen vor allem bei einer dünnen Alveolenwand zu einer markanten vertikalen Knochenresorption von durchschnittlich 7,5 mm (Chappuis et al. 2013), die mit einer Augmentation kompensiert werden muss. Da im Oberkieferfrontbereich der faziale Knochen in 90–95 Prozent dünner als 1 mm ist (Braut et al. 2011), ist die Implantation mit simultaner Konturaugmentation mithilfe der GBR-Technik zur Routine geworden (Buser et al. 2008).

#### Periimplantäre Infektion mit Knochenabbau

Solche Komplikationen treten meist erst Jahre nach der Implantation auf und können zu einem markanten vertikalen Knochenverlust führen. Solche Knochendefizite können dann eine Weichteilrezession verursachen.

#### Chirurgische Herausforderungen bei der Therapie ästhetischer Misserfolge

Bei minimalen Weichteilproblemen kann eine weichteilchirurgische Korrektur in Betracht gezogen werden, wobei der koronale Verschiebelappen mit Bindegewebstransplantaten im Vordergrund steht (Burkhardt et al. 2008). Das Potenzial zur Deckung von Weichteilrezessionen ist jedoch begrenzt und ist kontraindiziert bei fazial fehlpositionierten Implantaten.

Die klinische Erfahrung der letzten 15 Jahre zeigte, dass in den meisten Fällen die einzige Behandlungsmöglichkeit in der Implantatentfernung besteht, um das Problem in den Griff zu bekommen. Bei der Implantatentfernung stehen drei Ziele im Vordergrund:

1. Entfernung des Implantates ohne zusätzlichen Knochenverlust
2. Wiederherstellung keratinisierter Mukosa, falls diese nicht ausreichend vorhanden ist
3. Elimination einer chronischen oder akuten Infektion, falls eine solche vorhanden ist.

Bei der Entfernung eines Implantates muss das vorhandene Knochenvolumen möglichst erhalten werden, um eine erneute Implantatbehandlung zu ermöglichen. Dabei ist die Erhaltung der palatinalen Knochenwand am wichtigsten, weil eine horizontale Knochenaugmentation nach fazial in der Regel gut möglich ist. In den letzten Jahren sind grosse Fortschritte erzielt worden mit der Entwicklung von Spezialinstrumenten, mit welchen ein osseointegriertes Implantat durch ein hohes Drehmoment im Gegenuhrzeigersinn aus der Knochenverankerung gelöst werden kann. Dazu wird eine Ratsche verwendet, um die nötige Kraft aufzubauen. Seit zwei Jahren verwenden wir dazu das BTI Implant Extraction Kit (Abb. 9; Biotechnology Institute BTI, Vitoria-Gasteiz, Spanien), welches sich in der klinischen Anwendung hervorragend bewährt hat, da es einfach und flexibel einsetzbar ist (Anitua & Orive 2012). Ist an der zukünftigen Implantationsstelle keine keratinisierte Mukosa vorhanden, kann diese nach der Implantatentfernung direkt korrigiert werden mit einem Vollschleimhauttransplantat. Ist eine Infektion vorhanden, so heilt diese nach Entfernung der Infektionsursache in der Regel innert einigen Tagen ab.

#### Fallberichte

Beim ersten Patienten wird die Entfernung eines fehlpositionierten Implantates mit dem BTI-System gezeigt. Das Implantat im Bereich des seitlichen Schneidezahns rechts war deutlich überdimensioniert und zu gross für die Zahnücke. Zudem war das Implantat in einer fazialen Fehlposition und Fehlachse inseriert worden. Die Folge war eine extreme Weichteilrezession (Abb. 10a, b). Bei der Explantation wurde das Spezialinstrument in das Implantat inseriert und im Gegenuhrzeigersinn festgezogen. Mithilfe der stark dimensionierten Ratsche konnte das Drehmoment so stark erhöht werden, bis die Implantatverankerung im Knochen brach und das Implantat entfernt werden konnte (Abb. 10c–e). Der Weichteildefekt wurde mit einem Vollschleimhauttransplantat verschlossen, um im zukünftigen Implantatlager die keratinisierte Mukosa wiederherzustellen (Abb. 10f, g).

Beim zweiten Fall war ein Implantat im linken Oberkiefer in einer fazialen und koronalen Fehlposition eingesetzt und prothetisch versorgt worden (Abb. 11a). Das klinische Ergebnis war für die junge Patientin eine grosse Enttäuschung und sie kam vier Jahre nach der Implantation an unsere Klinik mit dem Wunsch, die ästhetische Komplikation zu beheben. Das Implantat musste entfernt werden mit gleichzeitiger Korrektur der fehlenden keratinisierten Schleimhaut durch ein Vollschleimhauttransplantat aus dem Tuberbereich (Abb. 11b, c).

Sechs Monate später wurde ein neues Implantat eingesetzt, diesmal in einer korrekten 3D-Position mit simultaner Konturaugmentation mithilfe von autologen Knochenchips, Bio-Oss Granulat und einer Bio-Gide Membran (Abb. 11d–h; Buser et al. 2008). Nach einer zweimonatigen Einheilung erfolgte die Freilegung und die prothetische Versorgung mit

einer Krone. Die klinische Kontrolle nach zwei Jahren zeigte ein schönes ästhetisches Ergebnis mit einem stabilen periimplantären Knochen (Abb. 11i, j).

#### Zusammenfassung

Die Mehrzahl ästhetischer Misserfolge wird durch eine unsachgemässe Behandlungsqualität verursacht, das heisst, die Komplikation ist meist iatrogen bedingt. Wichtigste Ursachen sind fehlpositionierte Implantate, überdimensionierte Implantate oder Sofortimplantate. Die Implantattherapie im ästhetischen Bereich ist anspruchsvoll und sollte nur von Zahnärzten mit der nötigen Ausbildung und der nötigen Erfahrung ausgeführt werden. Daraus ist ersichtlich, dass die Universitätszentren und die involvierten Fachgesellschaften ihre Aufgabe im Bereich der Weiter- und Fortbildung des Nachwuchses und der niedergelassenen Kollegen erfüllen müssen, um einen wichtigen Beitrag zur Qualitätssicherung in der Implantologie zu leisten. **DT**



**Prof. Dr. med. dent. Daniel Buser**  
Direktor der Klinik für Oralchirurgie und Stomatologie  
Zahnmedizinische Kliniken der Universität Bern  
Freiburgstrasse 7  
3010 Bern, Schweiz  
Tel.: +41 31 6322555  
daniel.buser@zmk.unibe.ch




Literaturliste

# Seltenes OP-Verfahren bei Hornhauteintrübung

Prothese aus Zahnwurzel ermöglicht Blinden das Sehen.

DÜSSELDORF – Zu den häufigsten Ursachen für Blindheit und andere Sehbehinderungen zählen Eintrübungen der Hornhaut durch Infektionen, Verletzungen oder Entzündungen. Als Folge gelangt nicht genügend Licht ins Auge, das Sehvermögen schwindet. Zur Wiedererlangung des Augenlichts setzt die Augenklinik des Universitätsklinikums Düsseldorf unter Leitung von Prof. Dr. Gerd Geerling in Zusammenarbeit mit der Klinik für Mund-, Kiefer- und Plastische Gesichtschirurgie, geleitet von Prof. Dr. Dr. Norbert Kübler, in ganz speziellen Fällen ein künstliches Hornhautimplantat ein, das aus einer Zahnwurzel angefertigt wird.

Für diese seltene Knochen-Zahn-Hornhautprothese (Osteo-Odonto-Keratoprothese) kommen hauptsächlich schwer sehbehinderte oder erblindete Patienten infrage, bei denen Netzhaut und Sehnerv intakt sind, aber eine herkömmliche Hornhauttransplantation wenig Erfolg versprechend ist.



© Viktoria Gavrilina

Bei dem Eingriff wird dem Patienten ein Zahn zusammen mit Wurzel und Kieferknochen entnommen. Nachdem die Zahnkrone entfernt und die Zahnwurzel der Länge nach halbiert wurde, durchbohren

die Mediziner das Implantat in der Mitte, sodass in das Loch eine Plexiglasoptik festgeklebt werden kann. Danach nähen sie die Prothese auf der eingetrübten Hornhaut des Patienten auf und bedecken sie mit

Mundschleimhaut. „Die Herausforderung bei künstlichen Hornhautimplantaten besteht darin, das nicht biologische Material mit dem körpereigenen Gewebe zu verbinden, damit das Implantat langfristig in

den Körper integriert wird“, sagt Prof. Dr. Gerd Geerling, Direktor der Augenklinik des Universitätsklinikums Düsseldorf. „Mit der Osteo-Odonto-Keratoprothese erreichen wir eine dauerhafte und dichte Verbindung zwischen der künstlichen Optik, die die durchsichtige Hornhaut ersetzt, und der mineralischen Zahnschubstanz, die wiederum fest im Knochengewebe verankert ist.“ Am Universitätsklinikum Düsseldorf konnte mit dieser Methode bereits erstmalig im Rheinland erblindeten Patienten geholfen und die Lesefähigkeit wiederhergestellt werden.

Entwickelt und erstmals beschrieben wurde die Osteo-Odonto-Keratoprothese (OOKP) von dem italienischen Augenarzt Benedetto Strampelli in den 1960er-Jahren. Die Idee basiert auf einer in der zahnärztlichen Praxis täglich erlebten Erfahrung, dass am mineralischen Gerüst des Zahns Füllungen und Kronen dauerhaft befestigt werden können. **DI**

Autorin: Adriane Grunenber

Quelle: Universitätsklinikum Düsseldorf

ANZEIGE

## Genetische Ursache für Ameloblastom

Wichtige Basis zur Bekämpfung der Tumorart.

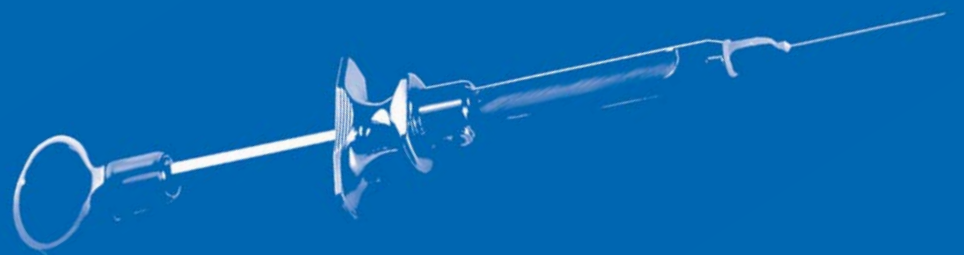

© JPC-PROD

JOENSUU/TURKU/STANFORD – Eine genetische Mutation scheint der Grund zu sein, dass sich ein Ameloblastom ausbilden kann. Diese Ursache ist ein wichtiger Ansatzpunkt für die Behandlung dieser Tumorart. Die Wissenschaftler der University of Eastern Finland und der University of Turku, Finnland, veröffentlichten ihre Studie kürzlich online. Gezielte Medikation könnte in Zukunft die Tumorgenese verhindern. Während die Wissenschaftler untersuchten, welche Rolle ERBB-Rezeptoren spielen, entdeckten sie in klinischen Proben eine signifikante EGFR-Überexpression. Mittels Sanger-Sequencing fanden sie in Zellwänden eine BRAF-V600E-Mutation. Diese Mutation zeigte sich in 63 Prozent der Proben (15 von 24).

Nahezu zeitgleich machten auch Forscher der amerikanischen Stanford University diese Entdeckung. Sie stellten zusätzlich eine Mutation am Gen SMO fest, die ebenfalls zu Ameloblastomen führt. Diese Mutation scheint Ursache von Ameloblastomen im Oberkiefer zu sein, während eine BRAF-Mutation meist Tumoren im Unterkiefer zugrunde liegt. Die Amerikaner stellten dabei auch fest, dass es bereits durch die FDA (Food and Drug Administration) zugelassene Medikamente gegen andere Krebserkrankungen gibt, bei denen Mutationen an den gleichen Genen Auslöser sind. Eine Studie soll bald herausfinden, ob eine Behandlung mit einem dieser Medikamente Ameloblastome schrumpfen lässt. **DI**

Quelle: ZWP online



## Der «Local» Hero

Rudocain® und Rudocain® forte  
Das Lokalanästhetikum – Swiss made



Die potenten Lokalanästhetika mit dem bewährten Wirkstoff Articain zu attraktiven Preisen. Hergestellt in der Schweiz.

**Rudocain® / Rudocain® forte, Injektionslösung:** Z: Articain hydrochlorid (40 mg/ml), Adrenalinum (5 µg/ml bzw. 10 µg/ml) ut Adrenalinum hydrochloridum. I: Infiltrations- und Leitungsanästhesie in der Zahnheilkunde. D: Zangenextraktion von Oberkieferzähnen: vestibuläres Depot von 1,7 ml pro Zahn, gegebenenfalls Nachinjektion von 1–1,7 ml. Schnitt oder Naht am Gaumen: palatinales Depot von ca. 0,1 ml pro Einstich. Zangenextraktionen von Unterkiefer-Prämolaren: Terminalanästhesie von 1,7 ml pro Zahn, gegebenenfalls vestibuläre Nachinjektion von 1–1,7 ml. Empfohlene Maximaldosis Erwachsene: 7 mg Articain pro kg KG im Verlauf einer Behandlung. Bei Kindern von 4–12 Jahren soll die Dosis 5 mg/kg KG nicht überschritten werden. KI: Überempfindlichkeit gegenüber Wirk- und Hilfsstoffen, Lokalanästhetika vom Typ Säureamid und sulfithaltige Präparate; intravenöse Anwendung; Kinder unter 4 Jahren; schwere Störungen des Reizungs- oder Reizleitungssystems am Herzen; schwere Hypo- oder Hypertonie; paroxysmale Tachykardie; hochfrequente absolute Arrhythmie; Kammerengwinkelglaukom; dekompensierte Herzinsuffizienz; Hyperthyreose; Phäochromozytom; dekompensierte diabetische Stoffwechsellage; Anästhesien im Endstrombereich; Patienten mit Asthma. VM: Sulfit-Überempfindlichkeit; Asthmatiker; Gabe von hohen Dosen; Cholinesterasemangel; schwere Nieren- oder Leberfunktionsstörung; Angina pectoris; Arteriosklerose; erhebliche Störungen der Blutgerinnung. IA: Trizyclische Antidepressiva; MAO-Hemmer; nicht-kardioselektive-Blocker; orale Antidiabetika; Halothan; Hemmstoffe der Blutgerinnung. UAW: Dosisabhängige zentralnervöse und / oder kardiovaskuläre Erscheinungen, Unverträglichkeitsreaktionen. Swissmedic. B. Vertrieb: Streuli Pharma AG, 8730 Uznach. Ausführliche Angaben entnehmen Sie bitte [www.swissmedicinfo.ch](http://www.swissmedicinfo.ch).

4012\_06\_2014\_d

# Innovationen für mehr Lebensqualität

Clinical Professor Ady Palti, New York University, und Hugo R. Hosefelder, Forschungs- und Entwicklungsleiter der Emmi Ultrasonic GmbH, im Interview mit der *Dental Tribune D-A-CH*.

BADEN-BADEN – Zwei Menschen, die Maßstäbe gesetzt haben: Ady Palti als Implantologe und Hugo R. Hosefelder, Forschungs- und Entwicklungsleiter der Ultraschallzahnbürste. Wir trafen beide anlässlich des 30-jährigen Praxisjubiläums von Herrn Palti in Baden-Baden. Beide verbindet u. a. das gemeinsame Interesse an den Anwendungsmöglichkeiten der Ultraschallzahnreinigung.

**Dental Tribune:** Herzlichen Glückwunsch zum Praxisjubiläum, Herr Prof. Palti! Sie gelten als einer der Wegbereiter der zahnärztlichen Implantologie in Deutschland. Was hat Sie vor bereits 30 Jahren dazu bewogen, sich für diese Art des Zahnersatzes einzusetzen?

**Ady Palti:** Ich habe schon als Student nach Lösungen mit Zahnersatz gesucht, die nicht „im Glas landen“ und die eine bessere Lebensqualität für die Menschen darstellen. Als Zahnarzt müssen wir die Zähne behandeln und erhalten. Ich sehe als letzten Schritt unsere Aufgabe in der Zahnextraktion. Wenn ich dennoch einen Zahn ziehen muss, möchte ich meinen Patienten eine Alternative anbieten. Eine Brücke ist für mich keine vernünftige Alternative, denn ich muss ja oft gesunde Zähne be-



Forschungs- und Entwicklungsleiter der Emmi Ultrasonic GmbH Hugo R. Hosefelder (links) und der Implantologe Clinical Professor Ady Palti, New York University.

Leute gekommen, die schon damals Pioniere waren. Ich sehe mich als Generation zwischen den richtigen, ersten Implantologen weltweit und der modernen Implantologie – und

man anfangs die Implantologie wenig schmeichelhaft auch als „Rotlichtmilieu der Zahnmedizin“ bezeichnet. In den USA hingegen hat man uns gezeigt, wie es geht. Ich

klinischen Bereich haben Sie entwickelt – nun auch für die Mundhygiene und Zahnreinigung. Gibt es denn nicht schon genügend Ultraschallzahnbürsten?

Schwingungen gegen max. 96 Millionen Luftschwingungen. Manuelle, elektrische oder Schallzahnbürsten putzen die Zähne mechanisch, durch Abrieb, d.h. durch Schmirgelstoffe in der Zahnpasta. Unsere Technologie arbeitet völlig anders, mit weichen Ultraschallschwingungen, absolut bewegungslos. Ich habe lange geforscht, wie man den Ultraschall zu Hause nutzen kann – nicht nur für die Zahnreinigung und Mundhygiene. Mit der Möglichkeit der Nutzung von Ultraschall im oralen Bereich habe ich aufgrund eigener Zahnprobleme begonnen. Dass Ultraschall antibakteriell wirkt, ist bereits seit der Mitte des letzten Jahrhunderts wissenschaftlich nachgewiesen, es fehlten jedoch bisher die technischen Voraussetzungen, dieses Wissen zur Vorbeugung und Heilung von Zahnproblemen wie Parodontitis, Parodontose, Karies, Entzündungen, Zahnfleischbluten oder Aphten zu nutzen.

**Herr Palti, Sie hatten bereits erwähnt, das Sie ca. 30.000 Implantationen durchgeführt haben. Das setzt auch viel Vertrauen vonseiten der Patienten voraus. Worauf führen Sie Ihren Erfolg zurück?**

**Palti:** Natürlich implantieren auch wir nicht täglich! Aber es gibt Tage, wo wir bei einem Patienten in Vollnarkose im Ober- und Unterkiefer eine Komplettrestauration mit 16 oder 20 Implantaten setzen. Ich selbst konzentriere mich auf die Implantologie, bin aber auch bei Knochenersatzchirurgie und Ästhetischer Zahnheilkunde zuständig. So kommt dann diese stattliche Anzahl von Implantaten im Laufe der Jahre zusammen. Wichtig ist, dass der Patient Vertrauen zu seinem Zahnarzt hat und ihn fragen kann, ob er Erfahrung in der Implantologie besitzt – wenn nicht, sollte er sich einen erfahrenen Implantologen suchen. Denn wer nicht genügend implantiert, kann auch nicht gut beraten. Viele meiner Patienten haben auch noch nach 25 Jahren ihre Implantate, so muss es auch sein! Es geht darum, die „Lebensqualität der Patienten zu verbessern“.

## „Ultraschallzahnbürsten haben sich bewährt und deutlich zur Reduzierung des Infektions- oder Periimplatitrisikos bei unseren Implantatpatienten beigetragen.“

schleifen und eine Knochenresorption findet statt, was eigentlich heutzutage nicht mehr so sinnvoll ist, oder irgendwelche unschönen Klammerprothesen oder Geräte, die mit Sicherheit weder Lebensqualität noch Ästhetik noch Funktionalität anbieten. So bin ich schon sehr früh zur Implantologie und auch an jene

so habe ich bereits zu Beginn meiner zahnärztlichen Karriere mit Implantationen begonnen, zunächst mit Blattimplantaten, dann mit diversen schrauben- oder zylinderförmigen Implantaten bis hin zu der heutigen Generation moderner Titanimplantate. Seitdem bin ich ein begeisterter Implantologe. In Deutschland hatte

bin sehr stolz darauf, dass ich den Weg gegangen bin. Ich selbst habe ca. 30.000 Implantate gesetzt und auch sehr viele Implantologen ausgebildet.

**Herr Hosefelder, Sie gelten als Experte für Ultraschall. Viele Ultraschallgeräte u. a. zur Reinigung im**

**Hugo R. Hosefelder:** Nein, es gibt nur ein Ultraschallgerät, das mit dem Emmi-dent Ultraschall arbeitet. Diese revolutionäre Technologie ist bis 2032 patentiert. Oft wird Ultraschall und Schall gleichgesetzt. Der Unterschied zwischen Schall- und Ultraschalltechnologie bei Zahnbürsten sind 30.000 mechanische

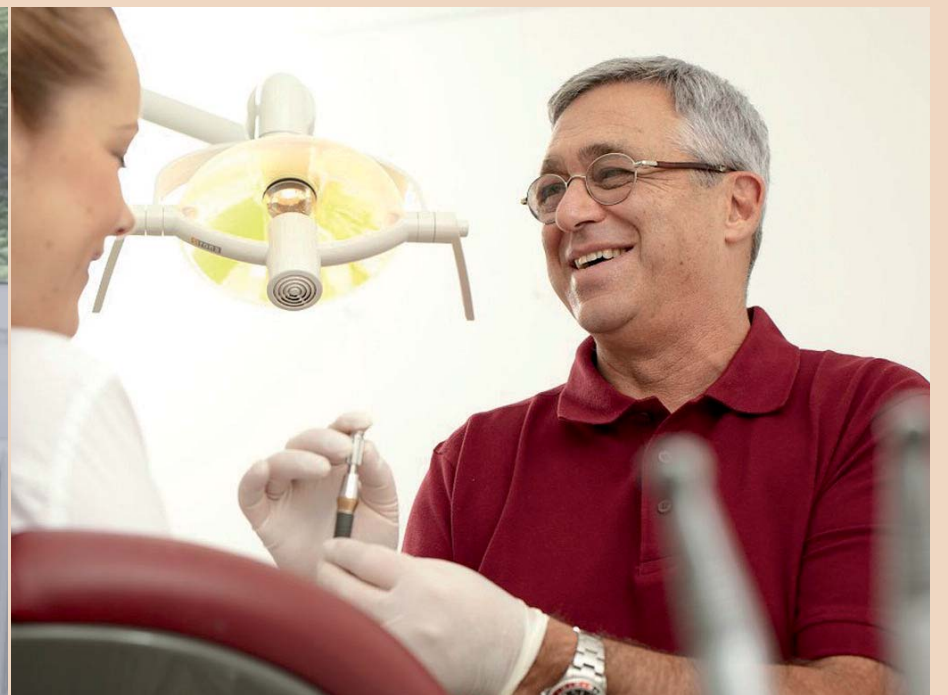
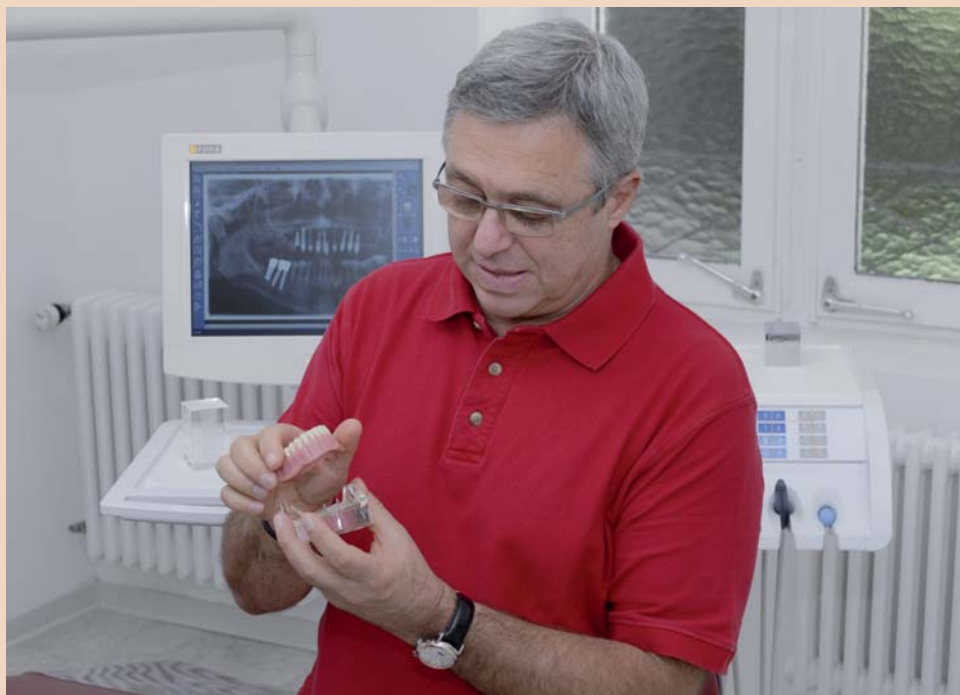
Abb. links: Clinical Professor Ady Palti, New York University, während der Patientenberatung ... – Abb. rechts: ... und bei der Behandlung.



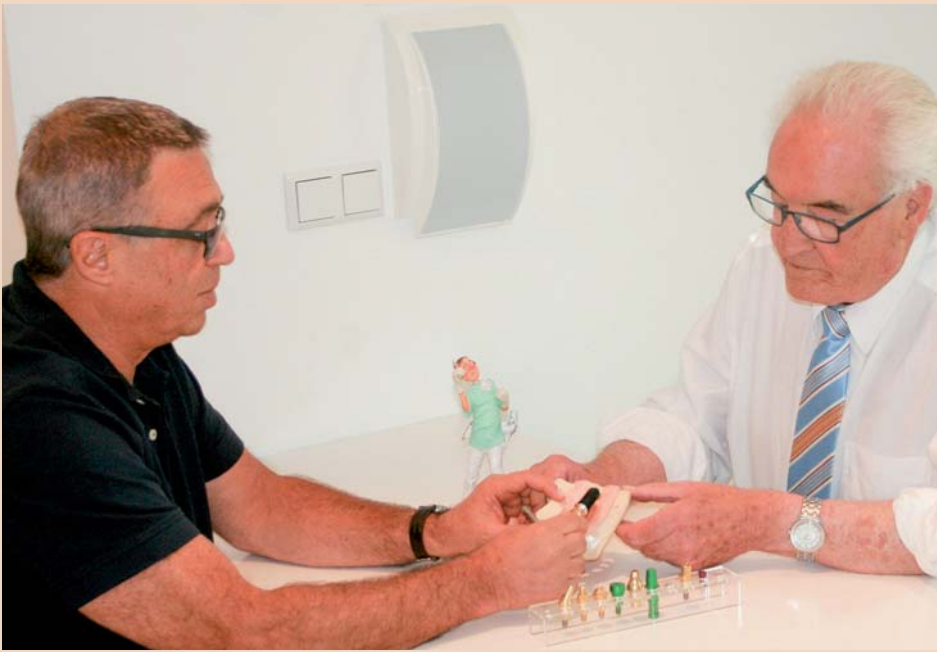


Abb. links: Fachlicher Austausch zwischen Clinical Professor Ady Palti, New York University, und Hugo R. Hosefelder. – Abb. rechts: Firmensitz in Mörfelden-Walldorf.

**Es kann bei der Implantologie zu vielen Komplikationen kommen. Dazu zählen Infektionen, Periimplantitis, Knochenabbau, auch das Nichtanwachsen des Implantats. Sie berichten von einer fast 100-prozentigen Erfolgs- und Zufriedenheitsquote. Das klingt unwahrscheinlich.**

**Palti:** Also 100 Prozent schaffen selbst wir nicht. Aber unsere seit 16 Jahren geführten Statistiken zeigen bereits eine Erfolgsquote von 98,6 Prozent! Die Zufriedenheit der Patienten ist sehr hoch, weil sie z. B. auch zwischen einer herausnehmbaren Prothese und einem festen Zahnersatz wählen können – da liegen Welten zwischen. Wir achten sehr darauf, dass unsere Patienten auch eine gute Mundhygiene betreiben und ihren implantatgetragenen Zahnersatz entsprechend pflegen. Gerade Ultraschallzahnbürsten haben sich hierbei bewährt und deutlich zur Reduzierung des Infektions- oder Periimplantitisrisikos bei unseren Implantatpatienten beigetragen.

**Warum ist es denn so wichtig, einen bakterienfreien Mundraum zu haben? Einem gesunden Immunsystem können sie doch nichts anhaben?**

**Hosefelder:** Die Bakterien werden durch das Immunsystem nicht völlig vernichtet. Sie bilden auf den Zähnen einen Film, den sogenannten Biofilm (Plaque), der sich später zu Zahnstein wandelt. Der Ultraschall vernichtet die Bakterien, sodass sich kein Biofilm – und damit auch kein Zahnstein bilden kann. Der antibakteriellen Wirkung des Ultraschalls ist es zu verdanken, dass Wirkungen gegen Gingivitis, Parodontitis und Aphthen gefunden wurden, die auch eine hervorragende prophylaktische Bedeutung haben. Zahnfleischtaschen bilden sich in wenigen Tagen auf Normaltiefe zurück. Das beruht auf der Tatsache, dass der Ultraschall auch die Zahnfleischtaschen reinigt. Zahnprobleme sind generell bakteriell bedingt, ohne Bakterien gibt es keine Zahnprobleme. Das kommt natürlich den Patienten auch nach einer Implantat-OP zugute – sie können sofort ihren Mund ohne Probleme reinigen, es tut ja nicht weh, weil die Ultraschallzahnbürste bewegungslos an Zähne und Zahnfleisch gehalten wird. Und eine gute Durchblutung des Zahnfleisches hilft bei der schnellen Heilung.

**Viele Infektionen im Mundraum sind auf mangelnde Hygiene zu-**

**rückzuführen. Was empfehlen Sie Ihren Patienten, die ja häufig Wundschmerzen haben? Antibiotika? Zum Beispiel bei Risikopatienten, wie Diabetikern?**

**Palti:** Wir haben bisher unseren Patienten weiche Zahnbürsten empfohlen und sie den frisch operierten Patienten mitgegeben. Jetzt geben wir eine Ultraschallzahnbürste mit – das

nach der ersten Anwendung der Ultraschallzahnreinigung stellt man fest, wie glatt die Zähne sind, so glatt, dass sich für ca. zwölf Stunden keine Bakterien anhaften können. Zur Kontrolle können die mitgelieferten Färbetafetten verwendet werden, die zeigen, dass keine Plaque und kein Zahnstein vorhanden sind. Nicht umsonst wurde Emmi-dental Professional auf

burg zeigt, dass eine Antibiotika-Indikation zwei Wochen nach einer Implantation 30 Prozent der Infektionen reduziert. Aber eine Langzeitbehandlung ist nicht Standard. Wir behandeln grundsätzlich erst die Parodontitis chirurgisch und mit Antibiotika oder anderen Mitteln, bevor implantiert wird. Also erst die Heilung und dann die OP.

**Palti:** Wir wissen heute in der Zahnmedizin, dass Kalzium ein alkalines Medium schafft. Wir brauchen für Knochenregeneration und als Entzündungshemmer eine alkaline Umgebung (wenn möglich). Bei Entzündungen entsteht ein säuerliches Milieu und dieses produziert Knochenabbau. Durch die Ultraschallzahnbürste erhoffen wir

## „Mechanische oder manuelle Reinigung tut leider weh, hier ist die Ultraschallzahnbürste optimal durch die bewegungslose Haltung ...“

ist mit Sicherheit ein Fortschritt in der Mundhygiene. Mechanische oder manuelle Reinigung tut leider weh, hier ist die Ultraschallzahnbürste optimal durch die bewegungslose Haltung bei Risikogruppen und empfindlichen Patienten, das ist ein grosser Vorteil.

**Wie kann man denn feststellen, ob die Zähne gut gereinigt sind und keine Bakterien mehr anhaften?**

**Hosefelder:** Einfach mit der Zunge über die Zähne fahren. Bereits

der Pragodont im Oktober 2011 der erste Preis in der Kategorie „Prävention und Hygiene“ zugesprochen.

**Welche besondere Problematik ergibt sich bei der Hygiene nach einer Implantation?**

**Palti:** Eine Entzündung wie Periimplantitis kann durch mangelnde Hygiene zu 50 Prozent entstehen und 50 Prozent durch Entzündungen der benachbarten Zähne. Eine Studie von Prof. Dr. Ralf Smeets aus Ham-

**Die Emmi-dent Spezialzahncreme reinigt die Zähne bewegungslos durch die Mikrokavitäten, die durch max. 96 Millionen Luftschwingungen gebildet werden, der antibakteriell wirkende Ultraschall vernichtet Bakterien und hilft so, Entzündungen entgegenzuwirken bzw. zu heilen. Sie hätten für frisch Operierte nach Implantationen oder anderen chirurgischen Eingriffen gern noch zusätzlich Kalzium in der Zahncreme, was ist der Grund dafür?**

uns eine Reinigung der rauen Implantatoberfläche. Durch erhöhte Kalziumkonzentration der Zahncreme ist eine Optimierung der Knochen- und Weichteilumgebung zu erwarten. Aber es bedarf Langzeitstudien, um dies zu beweisen. Wir sind gerade dabei, solche Untersuchungen und Studien durchzuführen.

**Hosefelder:** Wir haben diese Anregung von Herrn Palti natürlich sofort aufgegriffen und werden unsere Spezialzahncreme, die Mikrokavitäten bildet, zusätzlich mit Kalzium anreichern. Diese Zahncreme wird dann für alle Benutzer unserer Ultraschallzahnbürste angeboten. Bisher gibt es die Zahncreme mit zwei verschiedenen Geschmacksrichtungen, und auch seit einigen Monaten eine völlig fluorid- und parabenfreie Zahncreme. Wichtig ist jedoch, dass unsere Spezialzahncreme verwendet wird, denn handelsübliche Zahnpasten entwickeln keine Mikrobälchen und damit ist keine Wirkung vorhanden. Es ist für uns besonders hilfreich, mit einem Spezialisten wie Herrn Palti an Weiterentwicklungen zusammenarbeiten zu können.

Die Anwendungsstudien, die er mit weiteren acht Kollegen bereits begonnen hat, werden mit Sicherheit viele interessante Ergebnisse für die Allgemeinheit bringen, wie bereits die ersten Zwischenergebnisse zeigen!

**Vielen Dank für das Gespräch und viel Erfolg! ☑**

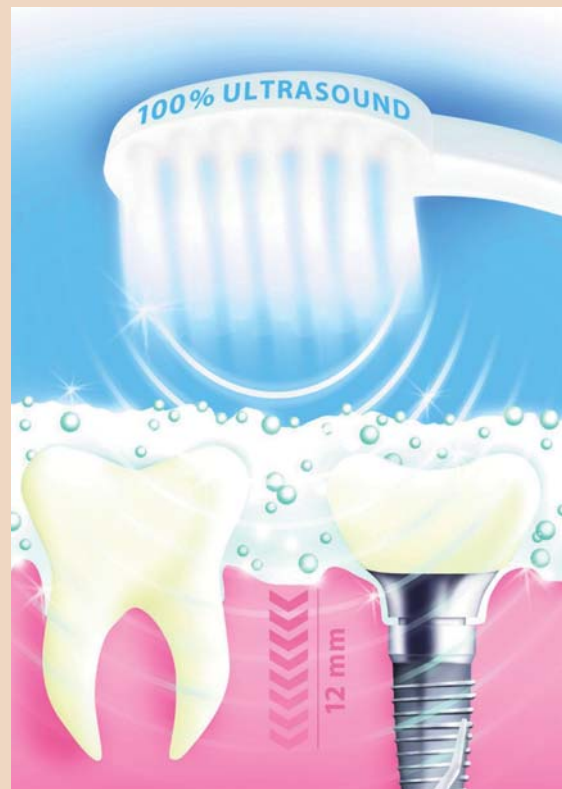

Abb. links: Wirkung der Ultraschallzahnbürste. – Abb. rechts: Emmi-dent Ultraschallzahnbürste und Spezialzahncreme.