

LAB TRIBUNE

The World's Dental Lab Newspaper · Italian Edition

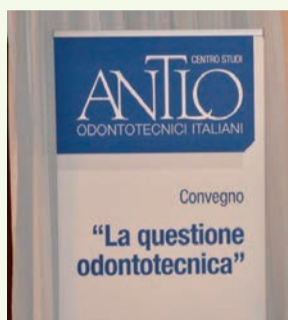Settembre 2014 - anno IV n. 3

www.dental-tribune.com

La questione odontotecnica al Convegno ANTLO

«L'odontoiatria è anche nostra, non solo affare di qualcuno». Massimo Maculan, presidente dell'ANTLO apre con questa affermazione il Convegno che si è svolto presso la Camera dei Deputati il 6 giugno scorso, dal titolo "La questione odontotecnica".

L'incontro ha rappresentato l'esordio del Centro Studi, che ha come mission un'auto-noma analisi del comparto odontoiatrico, fornendo strumenti di riflessione e progettazione per gli odontotecnici e i loro laboratori, affermando di essere parte attiva nei processi di definizione dei modelli di odontoiatria, per governare i cambiamenti con il resto della filiera odontoiatrica, ma non in veste sussidiaria. Oltre a Maculan, al tavolo di presidenza erano presenti i consiglieri per l'odontoiatria del Ministro Lorenzin, Franco Condò e Maurizio Troiani. Interventi di numerosi invitati, di carattere politico, tecnico e sociologico, di fronte alla platea dei dirigenti ANTLO, insieme a giornalisti e ad alcuni partner industriali. Il dibattito continuerà durante il prossimo 31° Congresso Nazionale Tecnico Scientifico ANTLO il 26-27 settembre 2014, a Montesilvano.



Per un'ampia recensione dell'evento, si rinvia all'articolo pubblicato sul nostro sito: www.dental-tribune.com.

Risoluzione morfologico-estetica di un incisivo laterale

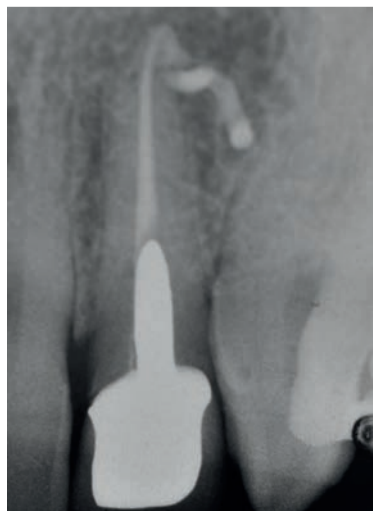
Approccio mini-invasivo

C. Borromeo, M. Pedrinazzi

Introduzione

Il ripristino morfo-funzionale degli elementi dentari compromessi rappresenta da sempre la sfida quotidiana del team approach del clinico e odontotecnico, soprattutto nei casi estetici. Il caso descritto sottolinea la possibilità, attraverso accorgimenti clinici e tecnici, di una risoluzione protesica con un approccio mini-invasivo.

> pagina 8



Do you speak English?

Quando non basta rispondere "yes" oppure "ok"

A seguito di una vasta inchiesta sull'istruzione e sull'efficacia del sistema scolastico italiano, il quotidiano "La Stampa" dell'11 marzo 2008 pubblicò in prima pagina un titolo a cinque colonne «L'Italia, Paese degli asini». Se si ripettesse oggi l'indagine, dedicandola alla conoscenza delle lingue straniere, e in particolare dell'inglese, il titolo certamente dovrebbe essere ripetuto. Al di là e oltre ogni apparenza e malgrado la sua invadenza (perché il giorno delle elezioni debba diventare l'election day, deve ancora capirlo!), la conoscenza autentica dell'inglese, ossia più possibile vicina all'italiano, è rara e il panorama sconcertante. Mugolii, strafalcioni, italianismi trasformati in anglismi, schiarimenti imbarazzati di voce, gestualità esasperata sono tipici segni dell'ignoranza della lingua. Come pietosi ed esilaranti sono i mugugni di risposta dei politici avvicinati all'uscita di Palazzo Madama da un falso cameraman BBC che chiedeva loro di rilasciare dichiarazioni, in inglese, sulla situazione italiana. Più che mai attuale appare la celebre vignetta di Totò dinanzi al Duomo di Milano, che interpellava un vigile stranito dicendo «Noio volevàn savoire l'indiriss», un francese maccheronico misto a milanese che il vigile ovviamente non capisce. Chi scrive ha anche sentito una volta un signore italiano desideroso di sfoggiare il suo francese, chiedere a una commessa un «Pijam de nott», perché voleva comperare un pigiama!

> pagina 7

DENTAL TRIBUNE
The World's Dental Newspaper - Italian Edition

Seguici su Twitter!
@DT_ita

NEWS & COMMENTI

Profilo dell'odontotecnico 2

ATTUALITÀ

Record di rateizzazioni per gli adempimenti fiscali 3

TEKNOSCIENZA

Vita Suprinity 4
Realizzazione di un abutment implantare customizzato mediante CAD/CAM 6
Risoluzione morfologico-estetica di un incisivo laterale 8
Caso protesico L. Guzman 11

ANTLO

Montesilvano 2014: ANTLO a quota 31! 12

EVENTI

Partecipa all'evento europeo Digital Dentistry Show! 13

sum3d DENTAL One step beyond

MODEL MANAGER

MILL BOX

sum3ddental.com

Le migliori soluzioni CAM Integrazione perfetta con tutti i sistemi

INTERNATIONAL EXPODENTAL MILANO 16-17-18 OTTOBRE 2014 STAND D61-E64

CIM system Computer Integrated Manufacturing

Via Monfalcone, 3
20092 Cinisello Balsamo (MI) - ITALY
Tel. +39 02 87213185 - 02 66014863
Fax +39 02 61293016
info@cimsystem.com
www.sum3ddental.com

Profilo dell'odontotecnico

FNOMCeO pubblica online il Documento ufficiale

Lab Tribune pubblica integralmente il Documento ufficiale del profilo dell'odontotecnico e rinvia per i commenti ai siti dei sindacati di categoria. In genere positivi i commenti, ma diverse le sfumature e le interpretazioni. Agli Stati generali dell'odontoiatria c'erano comunque alcuni assenti: gli odontotecnici e L'Associazione nazionale degli odontoiatri (AIO).

Stati generali dell'odontoiatria, Roma il 25 luglio 2014

Dopo aver esaminato le risultanze del dibattito attualmente in corso, sia in ambiti istituzionali che politici, sul tema dell'istituzione del profilo professionale dell'odontotecnico, i firmatari del presente documento hanno espresso piena disponibilità a fornire il contributo della professione odontoiatrica per giungere a un obiettivo di riforma dell'attività odontotecnica la cui normativa tuttora risale al R.D. n. 1334 del 1928. Gli Stati generali ritengono auspicabile l'individuazione di nuovi percorsi formativi concernenti l'attività di odontotecnico per consentire l'aggiornamento delle conoscenze in questo delicato settore, alla luce anche dei continui progressi della tecnologia che hanno ampiamente modificato gli ambiti operativi e organizzativi degli odontotecnici. Gli Stati generali evidenziano l'importanza dell'attività di odonto-

tecnico quale supporto imprescindibile per il migliore svolgimento della professione odontoiatrica nel rispetto delle diverse competenze, che sono di carattere tecnico e artigianale per gli odontotecnici, e di carattere strettamente sanitario per i legittimi esercenti dell'odontoiatria. In questi ambiti spetta alle autorità istituzionali pervenire all'individuazione di un corretto percorso formativo e didattico che possa rilanciare l'attività di odontotecnico, nell'ambito di un rilancio generale delle attività produttive e artigianali, quale elemento fondamentale per una vera ripresa sociale ed economia del paese.

Ufficio centrale odontoiatri

- Gianfranco Prada, presidente ANDI nazionale; Massimo Gaggero, vicepresidente ANDI nazionale
- Giuseppe Renzo, presidente Commissione per gli iscritti all'albo degli odontoiatri

- Sandro Sanvenero, segretario Commissione albo odontoiatri
- Raffaele Iandolo, componente Commissione albo odontoiatri
- Valerio Bruccoli, componente Commissione albo odontoiatri
- Alessandro Zovi, componente Commissione albo odontoiatri
- Giuseppe Lo Giudice, coordinatore Commissione riforma delle professioni
- Roberto Gozzi, coordinatore Commissione sulla formazione e l'aggiornamento in odontoiatria
- Antonella Polimeni, presidente Collegio dei Docenti in Odontoiatria
- Enrico Gherlone, presidente eletto del Collegio dei Docenti in Odontoiatria
- Marco Ferrari, presidente della Conferenza dei presidenti dei corsi di laurea in Odontoiatria e protesi dentaria

ODONTOIATRICA

Abrasivi a legante ceramico TIGER

Nicolas Montecalvo (in foto), il nostro broker per la zona di Varese e Verbania ci presenta un prodotto versatile ed essenziale per il laboratorio odontotecnico specializza-

to nella lavorazione del disilicato di litio, zirconia e ceramica. TIGER, una nuova linea di abrasivi a legante ceramico con compattatura del materiale superiore alla nor-

ma, per dar modo all'operatore di utilizzare una pressione operativa decisamente leggera, ottenendo in ogni caso una perfetta rifinitura con l'unico passaggio.



Grazie anche a questo innovativo metodo di produzione, che permette di rendere lo strumento di lavoro decisamente più robusto, abbiamo come conseguenza una minor produzione di calore che aiuta nell'operatività quotidiana, evitando di dover interrompere il lavoro per far raffreddare il manufatto. TIGER è adatto anche per rifinitura e levigatura dei metalli. Molti dei miei clienti hanno trovato l'utilizzo di questo nuovo prodotto davvero congeniale per i tipi di lavorazione che effettuano quotidianamente, grazie anche alle svariate forme che si adattano egregiamente alla rifinitura dei particolari più piccoli e alle zone più difficili. Soprattutto con materiali cosiddetti "difficili da lavorare" riesco, proponendo le TIGER, a dare una soluzione rapida, veloce, performante e soprattutto versatile, portando i miei clienti a ottenere risultati sorprendenti. Utilizzate a bassa pressione operativa e al numero di giri indicato, oltre a ottimi risultati, otteniamo anche risparmio economico, perché in termini di durata, TIGER non ha eguali.

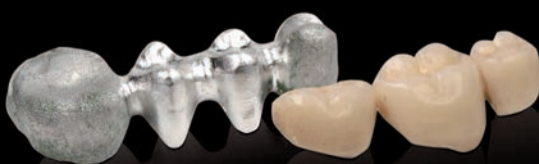www.diastar.it
info@odontoiatrica.it



DUREVOLI, PRECISE, VERSATILI



I nuovi abrasivi a legante ceramico TIGER® più compatti rispetto alle normali punte montate permettono una durata maggiore mantenendo inalterata la loro forma originale. Bassissima produzione di calore, la particolare miscela lascia la superficie già rifinita e adatta alla successiva lucidatura con le apposite gomme.



Ideale su ceramica, disilicato di litio, zirconia e metalli.



diastar
STRUMENTI ROTATIVI DIAMANTATI

Numero Verde
800-032889

www.diastar.it
info@odontoiatrica.it



powered by
ODONTOIATRICA

LAB TRIBUNE

The World's Dental Lab Newspaper - Italian Edition

GROUP EDITOR - Daniel Zimmermann
[newsroom@dental-tribune.com] +49 341 48 474 107
CLINICAL EDITOR - Magda Wojtkiewicz
ONLINE EDITORS - Yvonne Bachmann; Claudia Duschek
COPY EDITORS - Sabrina Raaff; Hans Motschmann

PUBLISHER/PRESIDENT/CEO - Torsten Oemus
CHIEF FINANCIAL OFFICER - Dan Wunderlich
BUSINESS DEVELOPMENT MANAGER - Claudia Salwiczek
EVENT MANAGER - Lars Hoffmann
EVENT SERVICES - Esther Wodarski
MEDIA SALES MANAGERS - Matthias Diessner (Key Accounts); Melissa Brown (International); Peter Witteczek (Asia Pacific); Maria Kaiser (North America); Weridiana Mageski (Latin America & Brazil); Hélène Carpentier (Europe)
MARKETING & SALES SERVICES
Nadine Dehmel; Nicole Andrá
ACCOUNTING
Karen Hamatschek; Anja Maywald; Manuela Hunger
EXECUTIVE PRODUCER - Gernot Meyer
INTERNATIONAL EDITORIAL BOARD
Dr Nasser Barghi, USA - Ceramics
Dr Karl Behr, Germany - Endodontics
Dr George Freedman, Canada - Aesthetics
Dr Howard Glazer, USA - Cariology
Prof Dr I. Krejci, Switzerland - Conservative Dentistry
Dr Edward Lynch, Ireland - Restorative
Dr Ziv Mazor, Israel - Implantology
Prof Dr Georg Meyer, Germany - Restorative
Prof Dr Rudolph Slavicek, Austria - Function
Dr Marius Steigmann, Germany - Implantology

©2014, Dental Tribune International GmbH.
All rights reserved.

Dental Tribune makes every effort to report clinical information and manufacturer's product news accurately, but cannot assume responsibility for the validity of product claims, or for typographical errors. The publishers also do not assume responsibility for product names or claims, or statements made by advertisers. Opinions expressed by authors are their own and may not reflect those of Dental Tribune International.

DENTAL TRIBUNE INTERNATIONAL
Holbeinstr. 29, 04229, Leipzig, Germany
Tel.: +49 341 48 474 302 | Fax: +49 341 48 474 173
www.dental-tribune.com | info@dental-tribune.com

Anno IV Numero 3, Settembre 2014

DIRETTORE RESPONSABILE
Patrizia Gatto
COMITATO SCIENTIFICO
Franco Fares
Giuseppe Mignani
Andrea Puntoni
Luigi Scaiola
Salvatore Sgrò
James Tollardo
Antonio Torella
CONTRIBUTI
M. Boccaletti, C. Borromeo, L. Guzman, T. Lachkar, M.H. Jürgen Lange, M. Pedrinazzi
REDAZIONE ITALIANA
Tueor Servizi Srl - redazione@tueorservizi.it
Ha collaborato: Rottermaier - Servizi Letterari (TO)
STAMPA
RDierichs Druck+Media GmbH
Frankfurter Str. 168, 34121 Kassel, Germany
COORDINAMENTO DIFFUSIONE EDITORIALE
ADDRESSVITT srl
PUBBLICITÀ - Tueor Servizi Srl
[alessia.murari@tueorservizi.it]
UFFICIO ABBONAMENTI
Tueor Servizi Srl
Via Domenico Guidobono, 13 - 10137 Torino
Tel.: 011 3110675 - 011 3097363
info@tueorservizi.it
Copia singola: euro 3,00
Iva assolta dall'editore ai sensi dell'art.74 lettera C DPR 633/72

DENTAL TRIBUNE EDIZIONE ITALIANA FA PARTE DEL GRUPPO DENTAL TRIBUNE INTERNATIONAL CHE PUBBLICA IN 25 LINGUE IN OLTRE 90 PAESI

È proibito qualunque tipo di utilizzo senza previa autorizzazione dell'Editore, soprattutto per quanto concerne duplicati, traduzioni, microfilm e archiviazione su sistemi elettronici. Le riproduzioni, compresi eventuali estratti, possono essere eseguite soltanto con il consenso dell'Editore. In mancanza di dichiarazione contraria, qualunque articolo sottoposto all'approvazione della Redazione presuppone la tacita conferma alla pubblicazione totale o parziale. La Redazione si riserva la facoltà di apportare modifiche, se necessario. Non si assume responsabilità in merito a libri o manoscritti non citati. Gli articoli non a firma della Redazione rappresentano esclusivamente l'opinione dell'Autore, che può non corrispondere a quella dell'Editore. La Redazione non risponde inoltre degli annunci a carattere pubblicitario o equiparati e non assume responsabilità per quanto riguarda informazioni commerciali inerenti associazioni, aziende e mercati e per le conseguenze derivanti da informazioni erronee.

A luglio record di rateizzazioni per gli adempimenti fiscali: 156 mila richieste

Nel 2015 piano dei pagamenti dilazionati direttamente nella cartella

La rateizzazione si conferma lo strumento più utilizzato dai contribuenti per pagare le cartelle. Nel mese di luglio si è registrato il record di 156 mila richieste, con una media settimanale pari a circa il doppio di quella registrata nei primi 6 mesi dell'anno. Ad oggi sono attive 2,4 milioni di rateazioni per un controvalore di 26,6 miliardi di euro. Più della metà delle riscossioni di Equitalia oggi avviene tramite il pagamento dilazionato.

Circa 76,9% delle rateizzazioni in essere riguarda persone fisiche, il restante 23,1% società e partite IVA. Considerando gli importi, il 65,9% è stato concesso a imprese e il 34,1% a persone fisiche. Il 70,8% delle rateizzazioni riguarda debiti fino a 5 mila euro, il 26,2% debiti tra 5 mila e 50 mila euro e il 2,9% oltre 50 mila euro.

La Lombardia guida la classifica delle regioni con oltre 384 mila rateizzazioni attive per un importo di 5,5 miliardi di euro, seguita dal Lazio (305 mila per un importo di 3,7 miliardi), dalla Campania (265 mila per un importo di 3,2 miliardi di euro) e dalla Toscana (231 mila per un importo di 1,9 miliardi).

Numerosi i commenti comparsi su tutti i giornali, forse un po' trascurati visto il periodo (18 agosto scorso) tradizionalmente di riposo in Italia per cittadini e imprese.

Sul sito lastampa.it/economia, ad esempio, si riportano i commenti

di Rosario Trefiletti (Federconsumatori) ed Elio Lanutti dell'Adusbef: «Un campanello di allarme per le associazioni dei consumatori».

Sottolinea il presidente di Unimpresa, Paolo Longobardi: «Sono la fotografia di un Paese stremato, ben oltre i soli effetti cagionati dalla crisi internazionale e dalla recessione interna: se così tante famiglie e aziende non riescono a onorare le scadenze con il fisco, vuol dire che tutto il sistema non funziona. Dilazionare i pagamenti dei tributi può essere utile, nell'immediato, per dare ossigeno in frangenti assai complicati, come può essere la perdita di un lavoro o una crisi aziendale. Tuttavia, le rate non fanno altro che rimandare l'appuntamento con i versamenti di imposte, denaro che lo Stato, prima o poi, pretende con tanto di interessi. La situazione di fronte alla quale ci troviamo, pertanto, impone una seria riflessione al governo e al Parlamento, in modo che sia avviato quanto prima un piano serio e concreto volto all'abbattimento della pressione tributaria». Proseguono le iniziative di Equitalia per semplificare gli adempimenti fiscali. Nel 2015 cominceranno a essere notificate le cartelle con allegati i piani di rateizzazione pre-compilati del debito che possono essere concessi in base ai parametri previsti dalla legge.



Il contribuente potrà scegliere di saldare in un'unica soluzione oppure aderire al piano di pagamento più adatto alle sue esigenze e alle sue disponibilità economiche.

Si tratta di un nuovo passo avanti per migliorare il rapporto con i contribuenti che non dovranno più recarsi allo sportello o simulare il piano di ammortamento dal sito Internet, ma potranno avere a disposizione tutti gli elementi per decidere come pagare contestualmente alla notifica della cartella.

Fonte: Equitalia, Comunicato del 18 agosto 2014

Il vademecum sulle rate

I contribuenti hanno a disposizione condizioni particolarmente favorevoli per il pagamento a rate delle cartelle. È possibile ottenere un piano di rateizzazione straordinario fino a 120 rate (10 anni) oppure un piano ordinario a 72 rate (6 anni). L'importo minimo di ogni rata è, salvo eccezioni, pari a 100 euro. I piani sono alternativi per cui, in caso di mancata concessione di una dilazione straordinaria, si può chiedere una rateazione ordinaria. Finché i pagamenti sono regolari, il contribuente non è più considerato inadempiente e può ottenere il Durc e il certificato di regolarità fiscale per poter lavorare con le pubbliche amministrazioni. Inoltre, il contribuente che paga a rate è al riparo da eventuali azioni cautelari o esecutive (fermi, ipoteche, pignoramenti).

Come ottenere fino a 120 rate

In caso di grave e comprovata situazione di difficoltà legata alla congiuntura economica ed estranea alla propria responsabilità, i contribuenti possono chiedere di pagare secondo un piano straordinario che può arrivare fino a un massimo di 120 rate (10 anni). I criteri per ottenere un piano straordinario di rateizzazione sono contenuti in un apposito decreto del Ministro dell'Economia e delle Finanze, che stabilisce il numero di rate concedibili in base alla disponibilità economica del richiedente. Presentando una domanda motivata, si possono ottenere più di 72 rate quando l'importo della singola rata è superiore al 20% del reddito mensile del nucleo familiare. Questo parametro è valido anche per le ditte individuali. Per le altre imprese, invece, la rata deve essere superiore al 10% del valore della produzione mensile e deve essere garantito un indice di liquidità adeguato (compreso tra 0,5 e 1).

Come ottenere fino a 72 rate

Per debiti fino a 50 mila euro è tutto più semplice e veloce: si può ottenere un piano ordinario di rateizzazione compilando un modulo disponibile sul sito internet www.gruppoequitalia.it e presso gli sportelli di Equitalia, e riconsegnarlo a mano oppure spedirlo con raccomandata con ricevuta di ritorno. Per importi oltre 50 mila euro è sufficiente allegare alcuni documenti che dimostrino lo stato di difficoltà economica. È possibile richiedere rate variabili e crescenti, anziché rate costanti, in modo da poter pagare meno all'inizio nella prospettiva di un miglioramento della condizioni economiche.

Proroga e decadenza

I piani di rateizzazione, ordinari e straordinari, possono essere prorogati una sola volta. In entrambi i casi si può chiedere una proroga ordinaria (in ulteriori 72 rate) oppure, in presenza dei requisiti previsti, una straordinaria (massimo 120 rate). Si decade dal beneficio della rateazione in caso di mancato pagamento di 8 rate anche non consecutive.

Come presentare la domanda

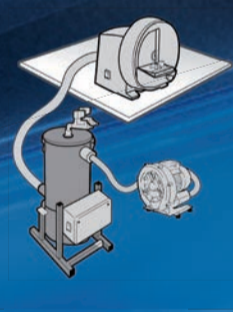
La domanda, comprensiva della documentazione necessaria, inclusa copia del documento di riconoscimento, si può presentare tramite raccomandata con ricevuta di ritorno oppure a mano presso uno degli sportelli dell'agente della riscossione competente per territorio o specificati negli atti inviati da Equitalia. I moduli sono disponibili sul sito www.gruppoequitalia.it, nella sezione "Rateizzare", e presso tutti gli uffici sul territorio.

Fonte: Comunicati stampa Equitalia, 18 agosto 2014

L'ASPIRAZIONE PER IL LABORATORIO ODONTOTECNICO



Aspirazione da banco: particolare caviglie



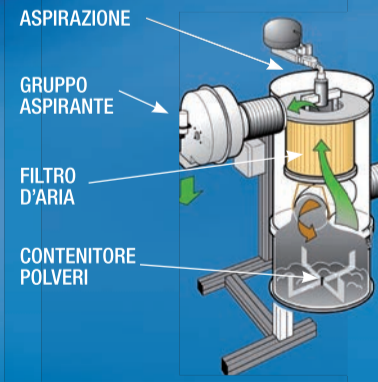
Aspirazione per squadramodelli



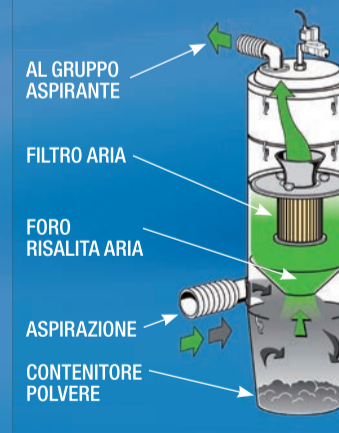
Aspi-Labor e Mono-Labor: gruppi aspiranti su ruote



Sala macchine di un grande impianto d'aspirazione da banco



L'interno di un abbattitore di polveri per: sabbiatrice, box ritocchi, rapide e pulitrici



L'interno di un abbattitore di polvere per un impianto centralizzato d'aspirazione



Compressori a secco: aria asciutta e pulita



6/A Via Natta
43122 Parma, Italy
tel +39.0521.607604
www.cattani.it
e-mail: info@cattani.it

Vita Suprinity: un caso clinico

Od. M. Hans Jürgen Lange

La ceramica al silicato di litio rinforzata con biossido di zirconio (ZLS) è una nuova vetroceramica ad alte prestazioni con caratteristiche eccellenti quali resistenza e affidabilità elevate, distribuita dalla Vita Zahnfabrik con la denominazione Vita Suprinity in geometria LS-14 (18 x 14 x 12 mm) per i sistemi Cerec e inLab MC XL, nei colori OM1, A1, A2, A3, A3.5, B2, C2 e D2. I blocchetti sono dispo-

nibili in due livelli di trasparenza: T (= Translucent) e HT (= High Translucent).

Caso clinico

Il paziente, di oltre cinquant'anni, è giunto all'osservazione del dr. Christopher Igiel presso il reparto di odontoiatria maxillo-facciale della facoltà di Medicina di Mainz. Erano presenti – soprattutto sulle superfici palatali e occlusali dei

denti superiori – forti fenomeni di abrasione, che hanno comportato un abbassamento dei rapporti occlusali (Fig. 1).

Il paziente lamentava sensibilizzazione in corrispondenza delle aree cervicali, dove la dentina era già parzialmente scoperta. Complessivamente la dentatura presentava evidenti macchie marroni di decolorazione. Era auspicato un leggero rialzo del

morso per il ripristino della situazione oclusale originaria. Per il paziente era importante sia un miglioramento estetico che una riabilitazione protesica economicamente conveniente.

Materiale di elezione

È stata progettata una riabilitazione dell'arcata superiore da 15 a 26 e dell'arcata inferiore da 36 a 45 con corone singole in Vita Suprinity.

Per questo caso Vita Suprinity era il materiale di elezione, perché consente restauri con giochi cromatici naturali con la sola individualizzazione dopo cut-back – e quindi una efficiente alternativa riabilitativa rispetto al rivestimento completo. Il materiale è inoltre autorizzato sia per riabilitazioni nei frontali che nei posteriori.

> pagina 5

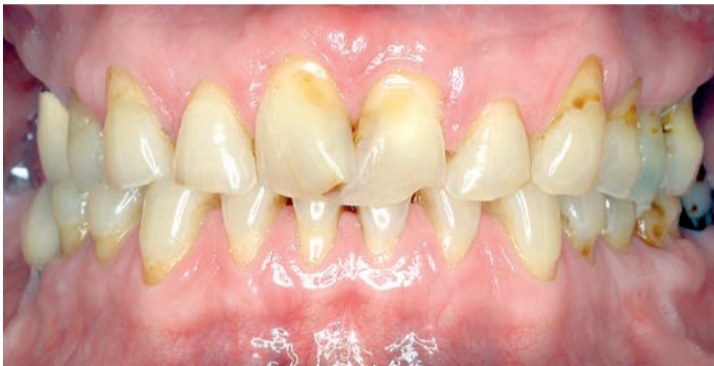

Fig. 1 - Situazione iniziale.

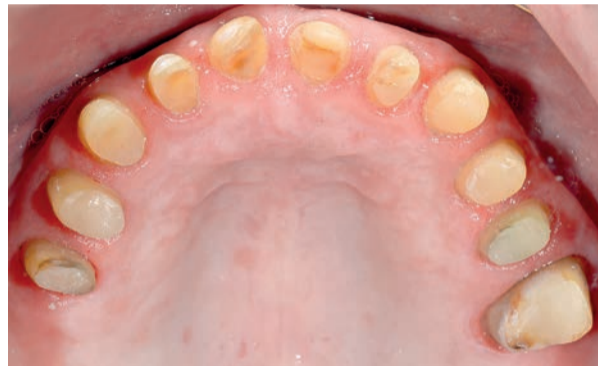

Fig. 2 - Preparazione arcata superiore.

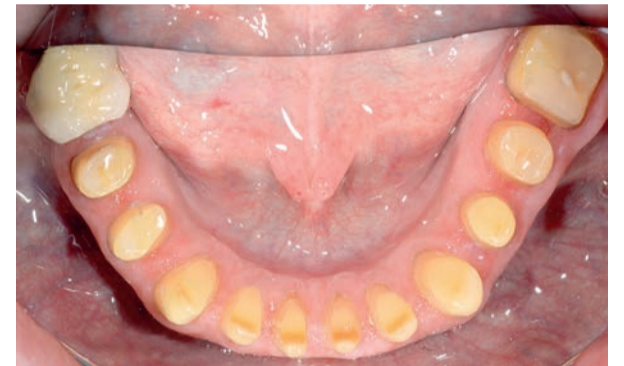

Fig. 3 - Preparazione arcata inferiore.

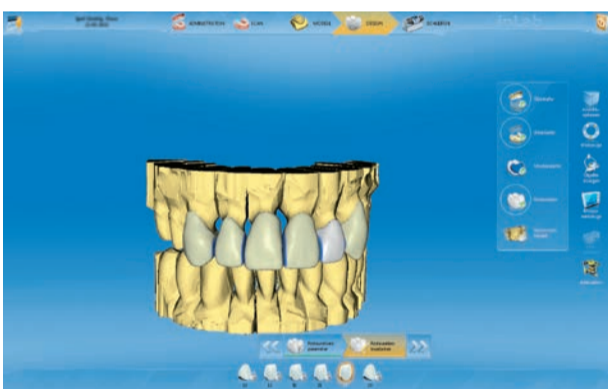


Fig. 4 - Progettazione nell'arcata superiore con l'inLab Software V 4.2.

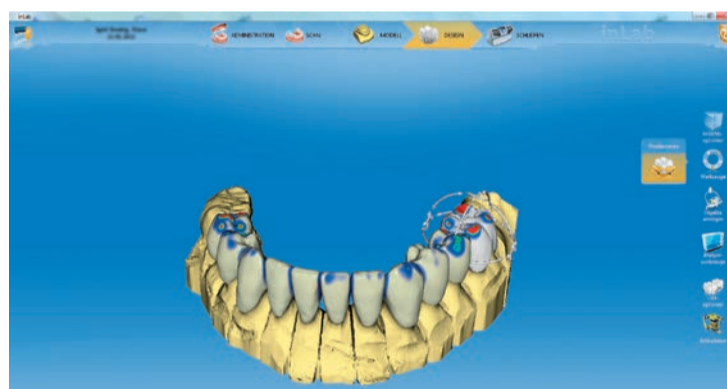

Fig. 5 - Progettazione nell'arcata inferiore.

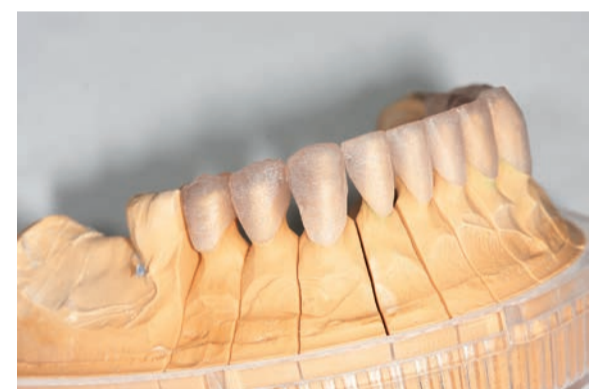

Fig. 6 - Corone completamente anatomiche fresate in Vita Suprinity.

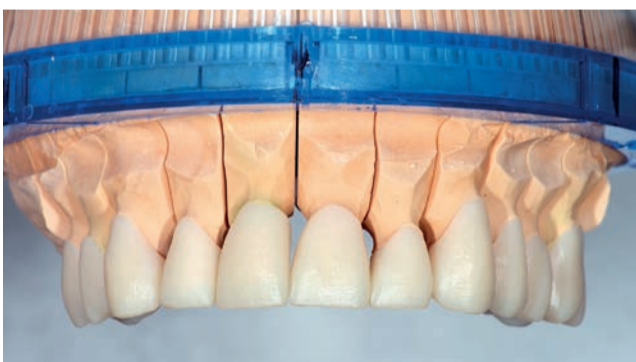


Fig. 7 - Corone superiori completamente cristallizzate sul modello.

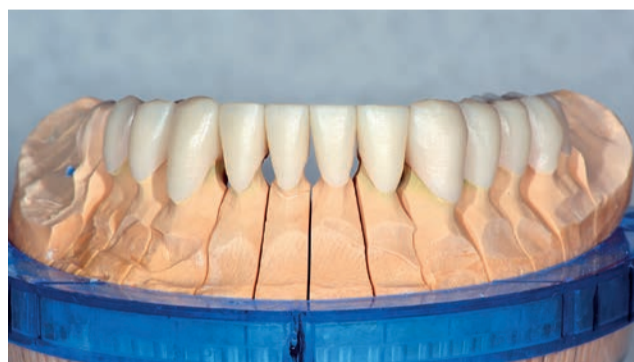

Fig. 8 - Corone inferiori completamente cristallizzate sul modello.

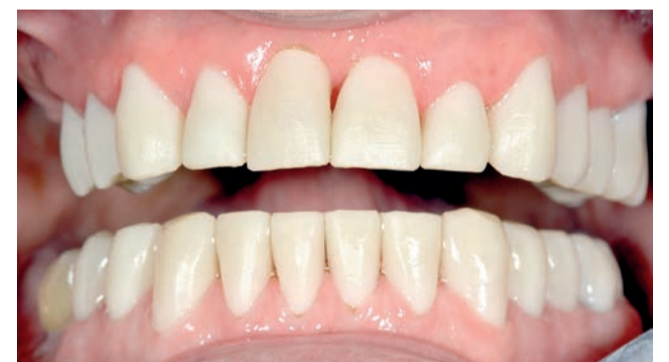

Fig. 9 - Prova in bocca.

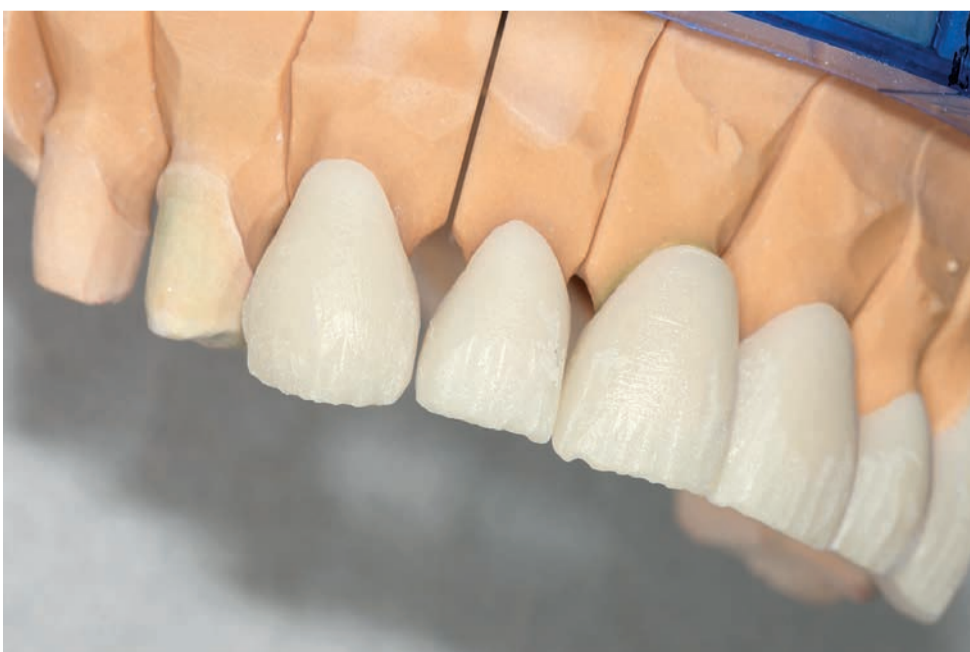

Fig. 10 - Cut-back delle corone superiori da 13 a 23 per l'individualizzazione con Vita VM 11.

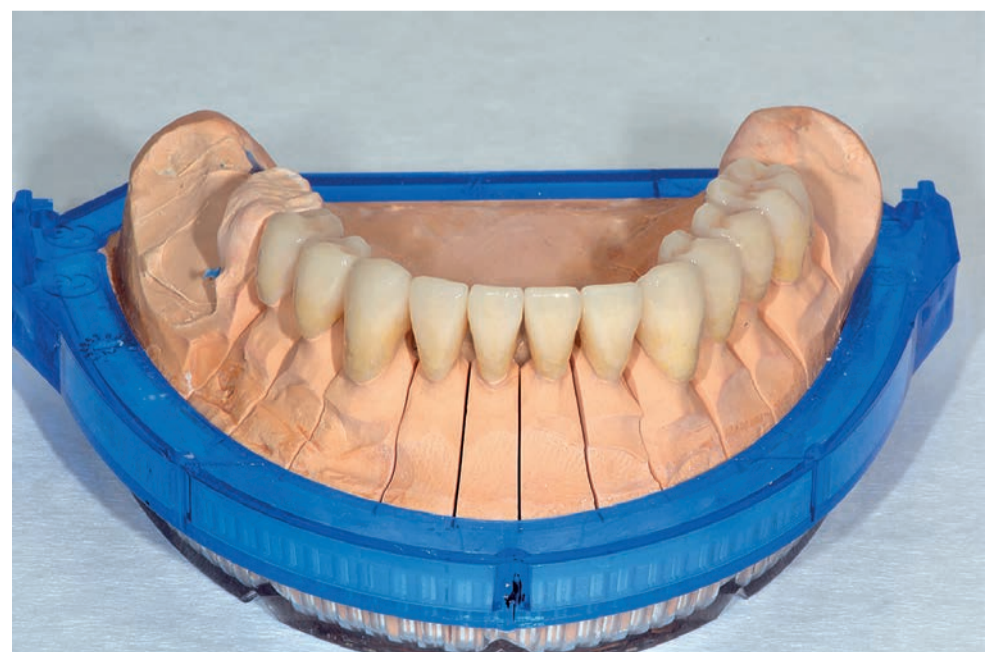

Fig. 11 - Caratterizzazione con i supercolori Vita Akzent Plus.

< pagina 4

Rispetto alle vetroceramiche tradizionali offre una resistenza maggiore, che costituisce una buona base per il rialzo del morso.

Procedimento di realizzazione

Le 22 corone sono state realizzate con il sistema Sirona inLab MC XL. In primo luogo si è proceduto alla scansione del modello mascellare della preparazione con la inEos Blue (Figg. 2 e 3). Sono stati quindi eseguiti la configurazione completamente anatomica delle corone con l'inLab-Software V 4.2 utilizzando la progettazione biogenerica (Figg. 4 e 5) e il fresaggio da blocchetti Vita Suprinity, colore A2 e livello di traslucenza T. Non sono stati usati blocchetti ad alta traslucenza per evitare che le decolorazioni presenti sul lato linguale e palatale dei monconi potessero trasparire, compromettendo il quadro complessivo. Il tempo di fresaggio è stato di 10-12 minuti per corona.

Le corone allo stato ancora trasparente sono state adattate sul modello (Fig. 6).

Si è quindi proceduto alla cottura di cristallizzazione in un forno Vita Vacumat 6000 M e alla prova in bocca per controllare i punti di contatto (Figg. 7-9).

Per la cottura sono state seguite le indicazioni del produttore. Come raccomandato, le corone sono state posizionate su perno di platino, non occorrono paste di supporto per la cottura. Abbiamo quindi effettuato un moderato cut-back delle corone frontali da canino a canino (Fig. 10) – ZLS si lavora agevolmente sia allo stato precristallizzato che completamente cristallizzato – e applicato e cotto masse smalto e Transpa Vita VM 11.

Abbiamo quindi riprodotto decolorazioni cervicali, scurendo leggermente tutte le corone a partire dalla zona cervicale con i supercolori Vita Akzent Plus (Fig. 11). Allo stato precristallizzato è possibile non solo adattare, ma anche eseguire correzione di forma e di superficie, ad esempio profili, e caratterizzare cromaticamente con la tecnica di pittura. In tal modo è sufficiente una sola cottura.

La Figura 12 mostra il risultato in bocca al paziente dopo fissaggio adesivo.

Esperienze

Utilizziamo Vita Suprinity spesso e volentieri, perché è una vetroceramica eccellente con numerosi pregi. Tra i maggiori vantaggi vi è l'elevata caricabilità del materiale, che tra l'altro è significativa per il successo clinico nel lungo periodo. Anche la semplicità d'uso durante la lavorazione è da evidenziare. Considero particolarmente favorevole la stabilità di cottura, con conseguente abolizione di specifici supporti di cottura.

Nel nostro laboratorio abbiamo eseguito autonomamente dei test e verificato che Vita Suprinity mantiene effettivamente la stabilità di forma anche dopo numerose cot-

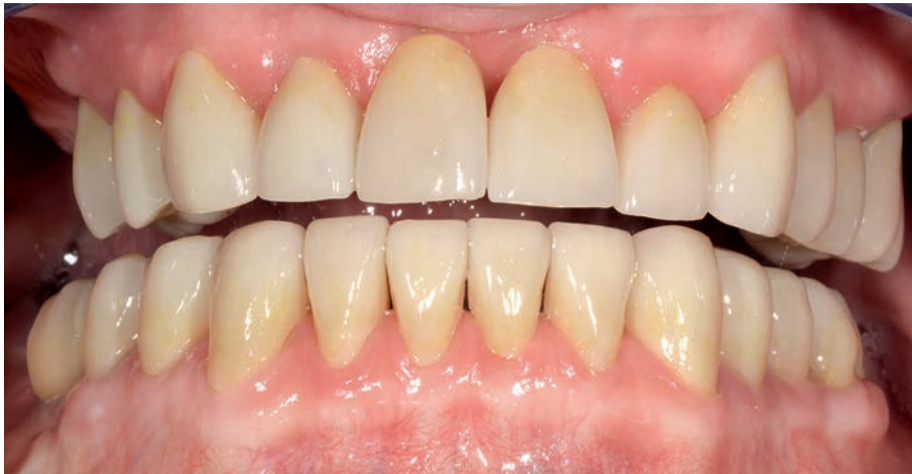

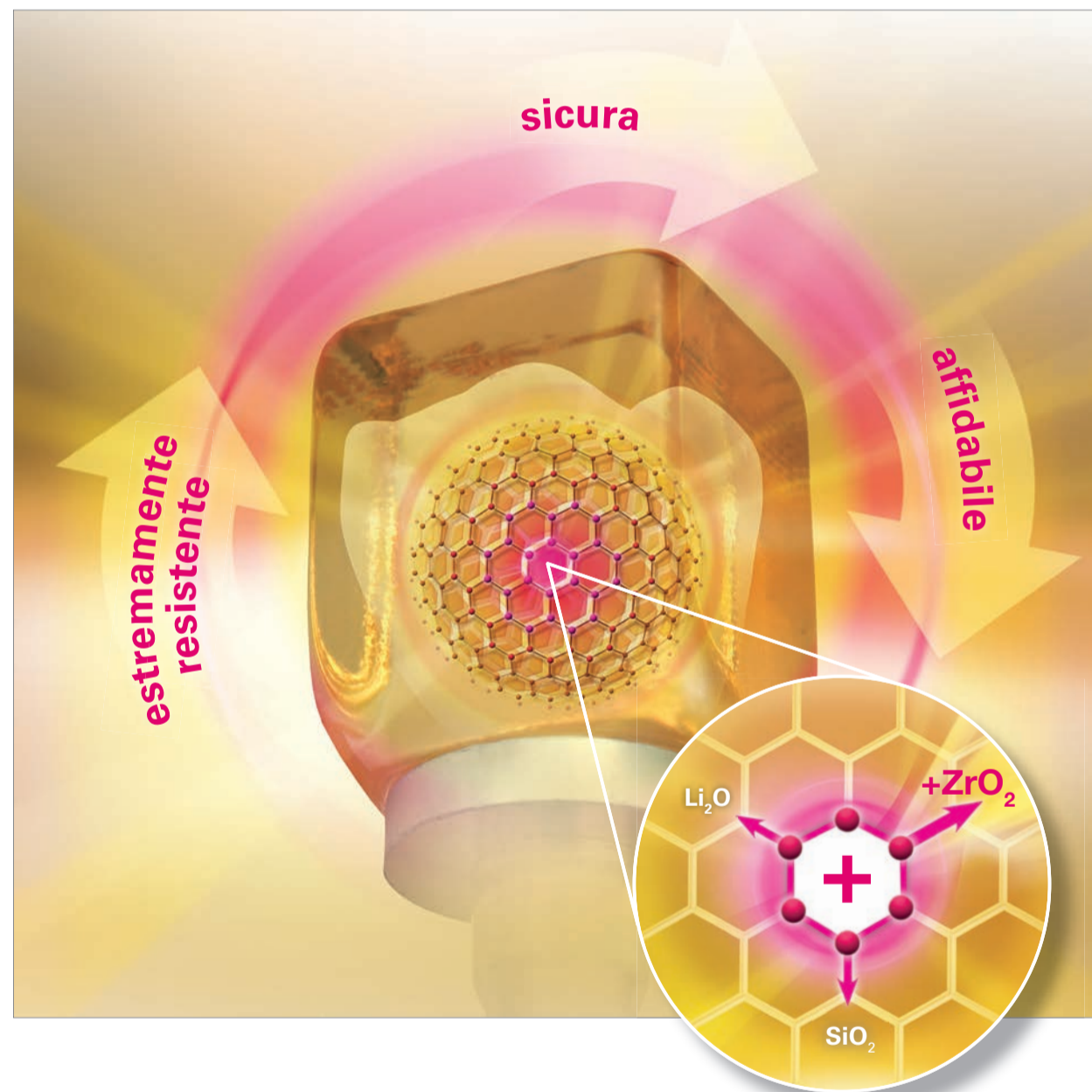
Fig. 12 - Risultato finale in bocca al paziente.

ture. Che non sia necessaria pasta di supporto o simili in fase di cottura comporta, soprattutto in caso di una riabilitazione estesa come questa, un significativo risparmio di materiale e tempo.

Last but not least, la nuova vetroceramica convince per le sue caratteristiche estetiche. Con Vita VM 11 è disponibile una ceramica di rivestimento di elevato valore e facile impiego, sviluppata espressamente per Vita Suprinity e che assicura la consueta alta qualità Vita VM.

VITA SUPRINITY® – vetroceramica. Rivoluzionaria.


La nuova vetroceramica ad alte prestazioni rinforzata con biossido di zirconio.



VITA shade, VITA made.

VITA

VITA SUPRINITY è un materiale della nuova generazione di vetroceramiche per CAD/CAM. In questo innovativo materiale ad elevate prestazioni, per la prima volta la vetroceramica viene rinforzata con biossido di zirconio. Il materiale offre quindi alta resistenza, sicurezza del processo di lavorazione

ed eccezionale affidabilità. La struttura particolarmente omogenea assicura semplicità di lavorazione e riproducibilità dei risultati. VITA SUPRINITY convince inoltre per l'ampia gamma di indicazioni. Per ulteriori informazioni consultare: www.vita-suprinity.com  [facebook.com/vita.zahnfabrik](https://www.facebook.com/vita.zahnfabrik)

Per informazioni: **VITA ITALIA srl**, tel. 02 9039261, e-mail d.pogliani@vita-zahnfabrik.com

Realizzazione di un abutment implantare customizzato mediante CAD/CAM

Una soluzione specifica per ogni caso clinico

T. Lachkar

La molteplicità e la sofisticatezza nell'ambito degli elementi protesici in implantologia permettono al professionista di fare la scelta appropriata alle particolarità cliniche di ciascun caso. Se il clinico sceglie un abutment implantare standard, l'odontotecnico dovrà eseguire delle modifiche, il che implica una considerevole perdita di precisione e di tempo. Inoltre, con tali abutment è difficile creare un profilo di emergenza anatomico, in quanto non possono essere modificati, e la base dell'abutment non può essere cambiata. Questa osservazione è ugualmente applicabile all'angolazione di default. Un abutment customizzato realizzato mediante CAD/CAM è la soluzione più precisa e semplice per un risultato ottimale. L'abutment viene progettato in modo individuale al fine di assicurare l'omogeneità dello spessore dei materiali e quindi la resistenza globale della protesi. In questo caso, l'odontotecnico ha massima libertà in termini di progettazione al fine di creare un abutment con profilo di emergenza e angolazione ottimali. In questo modo, l'abutment viene progettato e realizzato in modo specifico per ciascun paziente.

Il titanio è ormai considerato un materiale di riferimento in implantologia, e questo grazie alle sue caratteristiche biomeccaniche e alla sua biocompatibilità. Oggi, possiamo trarre vantaggio da più di 40 anni di esperienza clinica e di ricerca in implantologia. Gli abutment customizzati possono essere realizzati in titanio, zirconia o materiali ibridi, come la combinazione tra titanio e zirconia, che in alcune circostanze cliniche migliora l'estetica delle aree visibili, pur rispettando i requisiti di biocompatibilità e biomeccanica.

Applicazione di un ponte a quattro elementi su tre abutment implantari anatomici

Caso clinico

Un uomo di 40 anni si è presentato nel nostro studio per un trattamento. Non presentava particolari condizioni mediche né alcuna controindicazione al posizionamento di impianti. Nel 2009, il paziente era stato sottoposto a rialzo di seno (un incremento di volume osseo mascellare e dislocazione della membrana del seno per assicurare il successo implantare grazie all'incremento dell'altezza ossea disponibile) in ospedale, prima del posizionamento di impianti per la sostituzione degli elementi 15-17. Il decorso post-operatorio (dolore, edema ecc.) aveva fatto sì che il paziente fosse assolutamente contrario a un altro intervento di questo tipo sul lato opposto della bocca.

Nel corso di un appuntamento nell'ottobre 2011, riuscii a persuadere il paziente ad accettare il trattamento implantare. Suggesti di rimuovere prima di tutto il ponte a tre elementi sui denti

23-25 e di estrarre quindi le radici di 23 e 25, applicare una protesi lo stesso giorno dell'estrazione, per poi proseguire con il posizionamento di tre impianti nella regione 23-25, l'estrazione del dente 26 e l'applicazione di un ponte a quattro elementi come soluzione protesica definitiva.

Dato che l'altezza dell'osso disponibile intorno al dente 26 era insufficiente, non avrei posizionato un impianto in quell'area, bensì un'estensione dentale (altrimenti sarebbe stato essenziale un rialzo di seno). Il piano di trattamento venne accettato dal paziente due settimane dopo e i denti 23 e 25 vennero estratti alla fine del mese. La seduta per il posizionamento degli impianti venne fissata per il 10 gennaio 2012: furono posizionati due impianti (NobelReplace RP, Nobel Biocare) con un diametro di 4,3 mm e una lunghezza di 13 mm nei siti 23 e 24, e un impianto (NobelReplace WP) con diametro 5 mm e lunghezza 10 mm nel sito 25. Il dente 26 venne estratto quello stesso giorno, senza posizionamento di un impianto, come già menzionato.

Nel maggio 2012, sono state rilevate le impronte a livello dell'impianto (tecnica d'impronta a cucchiaio aperto) e l'occlusione del paziente è stata rilevata mediante silicone e un bite. A causa dei limiti legati all'angolazione degli impianti nelle regioni 24 e 25, ho optato per abutment in titanio.

L'angolazione dell'impianto nella re-

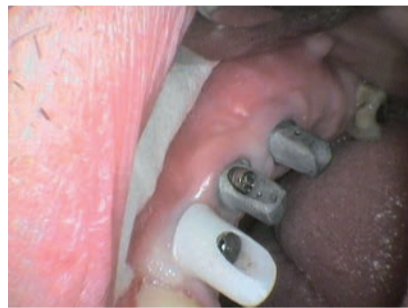

Fig. 7-8 - Gli abutment in situ. Notare il lieve pallore della membrana mucosa gengivale che indica un buon adattamento subgengivale.

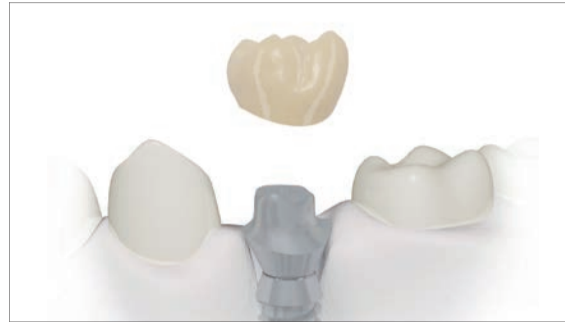

Fig. 1 - Corona singola su un abutment anatomico in titanio.

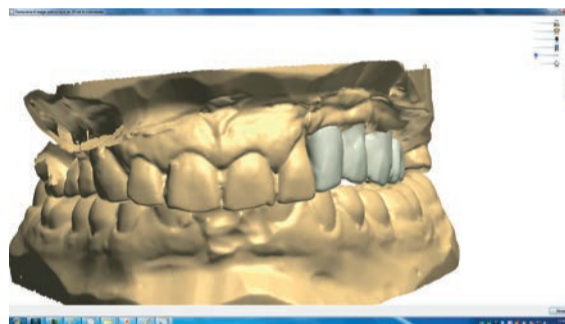


Fig. 4 - Immagine CAD/CAM che mostra la struttura secondo gli abutment.

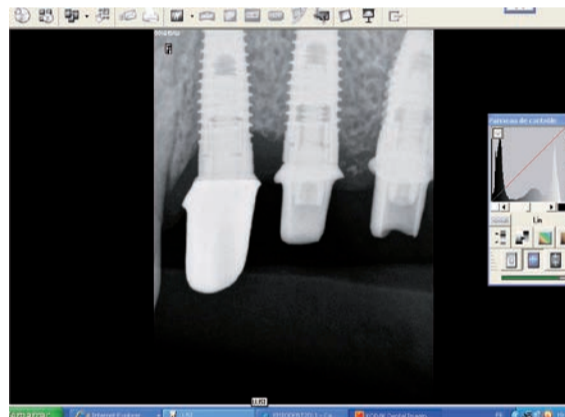

Fig. 5 - Rx di controllo degli abutment applicati.

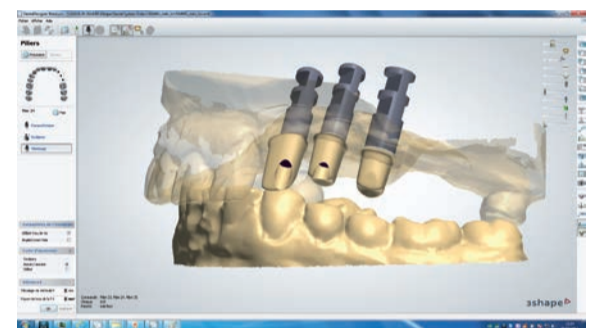
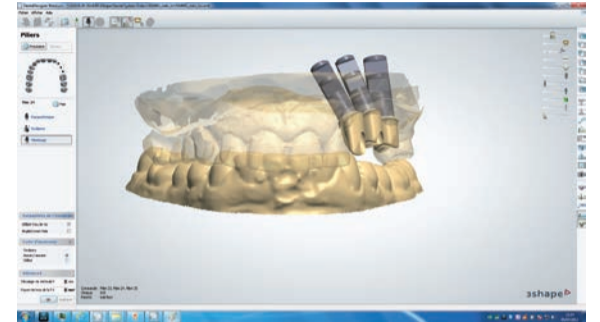


Fig. 2-3 - Progettazione CAD/CAM degli abutment in laboratorio.

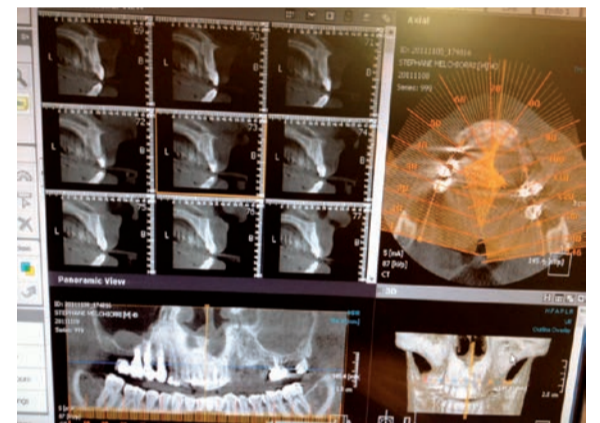


Fig. 6 - Immagine panoramica e simulazione 3D degli impianti.

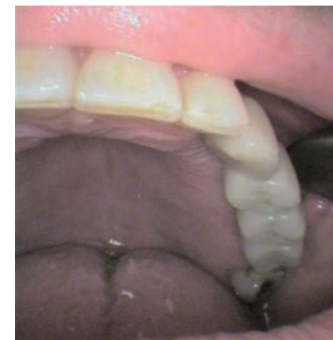
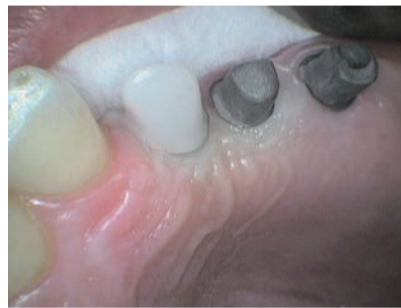
Fig. 9-10 - Risultato finale.

gione 23 permetteva l'inserimento di un abutment in titanio-zirconia per un buon grip gengivale e un miglior risultato estetico. Dieci giorni dopo, sugli impianti sono stati avvitati con un torque di 35 N due abutment in titanio (ANA. T, Laboratoire Dentaire Crown Ceram) e un abutment in titanio-zirconia (ANA. TZ, Laboratoire Dentaire Crown Ceram) e sigillati con composito. È stata eseguita una regolazione dei punti di contatto e dell'occlusione, seguita dalla cementazione di un ponte in ceramica con sottostruttura in zirconia. Tre giorni dopo è stata eseguita una visita di follow-up.

Tecnica

Per questo caso, è stato possibile utilizzare abutment in materiali differenti in base all'angolazione dell'impianto: titanio per le angolazioni pronunciate e una combinazione di titanio e zirconia

per l'angolazione senza limiti particolari. Sarebbe stato possibile utilizzare un abutment in titanio anche per l'impianto nella regione 23, ma ho optato per un abutment in titanio-zirconia per ottenere un miglior risultato estetico nella regione anteriore: luminosità, traslucenza e nessun margine in metallo visibile. Gli elementi protesici customizzati CAD/CAM e gli abutment rispecchiano l'anatomia dentale e permettono un inserimento estremamente preciso di un ponte sugli impianti. Il mantenimento parodontale è quindi più semplice grazie alla facilità di accesso dello spazzolino negli spazi interdentali predeterminati. La semplicità della procedura permette di risparmiare una considerevole quantità di tempo: non sono necessarie modifiche, il ponte viene inserito immediatamente, solitamente l'occlusione risulta ideale ed è possibile ottenere una mag-

gior precisione. Inoltre, sono necessari solo due appuntamenti: uno per la rilevazione dell'impronta e l'altro per l'applicazione del ponte.

Il punto di vista dell'odontotecnico

Quando il laboratorio (Laboratoire Dentaire Crown Ceram) ha ricevuto questo caso, ci è stato chiesto di realizzare tre abutment anatomici customizzati con un'interfaccia in titanio per un adattamento individuale e più preciso, rispettando i requisiti di biocompatibilità e biomeccanica, e una parte coronale in zirconia per un miglior risultato estetico. Una volta colato il modello, abbiamo determinato che la considerevole angolazione degli impianti nelle regioni 24 e 25 e la loro posizione poco profonda nel tessuto presentavano difficoltà per quanto riguarda la progettazione di abutment in titanio-zirconia. Il dottor Lachkar

ci ha spiegato che in questo caso (ovvero, paziente riluttante a sottoporsi a una chirurgia implantare) era stato obbligato a posizionare gli impianti nell'osso disponibile e non necessariamente nella situazione ideale secondo una pianificazione protesica. In questo caso, l'interfaccia in titanio avrebbe superato considerevolmente la superficie buccale e quindi sarebbe stato necessario ridurla. La superficie adesiva sarebbe stata limitata, il che avrebbe portato a una notevole perdita di resistenza meccanica. Abbiamo quindi deciso di usare un abutment in titanio realizzato da un singolo blocco e progettato in modo specifico per permettere tali sostanziali angolazioni dei denti 24 e 25. Per il dente 23, l'angolazione dell'impianto permetteva un abutment in titanio-zirconia, che è stato preferito a un abutment in titanio, per un miglior risultato estetico.

Do you speak English?

Quando non basta rispondere "yes" oppure "ok"

< pagina 1

Però, l'inglese, forse per un malinteso complesso di inferiorità, pochi ammettono di non saperlo. E alla domanda classica «Do you speak english» tutti rispondono invariabilmente «Yeess». Ma non basta rispondere «sì», annuire con la testa ripetendo «ok», per padroneggiare una lingua che facile non è, checché se ne dica, anche se la grammatica è relativamente semplice. Ma di chi è la colpa di un'ignoranza così dif-

fusa? Naturalmente della scuola, di un metodo di insegnamento a pappagallo, con la cosiddetta "total immersion". Per imparare l'inglese (o altra lingua), si dice, basta mandare a memoria un po' di frasi fatte (classica "The cat is on the table"), riempire i puntini dei quiz, inserire le crocette, come in una settimana enigmistica, aggiungere una bella (e costosa) "total immersion" in un paese di lingua inglese e voilà, il gioco è fatto: «Yes, I speak English».

Il problema riemerge però quando si deve telefonare o quando si affrontano dei dia-



loghi approfonditi, un congresso, una conferenza, dove gli "yes", gli "ok" e le frasi fatte tipo "The cat is on the table" chiaramente non bastano. Ed ecco allora affiorare, tra mugolii, schiarimenti imbarazzati di voce, pause penose e ricerca affannosa di termini che vengono goffamente italianizzati, il divario tra la propria buona cultura professionale e le capacità di espressione in una lingua che, piaccia o no, è sempre più presente, sempre più necessaria e invasiva. Con la triste, amara, conseguenza che chi non la sa, è "out", candidato a un sottile (ma neanche tanto) complesso di inferiorità. Un po' come non saper maneggiare un computer o un telefonino d'ultima generazione. La premessa per dire che forse sarebbe giunto il momento di "fill the gap", ossia riempire la lacuna, colmando il divario tra l'essere (un colto e stimato) professionista e un parlare inglese "ragionato", che non si basi solo sulla memoria pappagallesca, ma su formule quasi matematiche che spieghino una buona volta perché si dice «I don't speak English» e non «I not speak English» o simili. Per impadronirsi di un linguaggio che non faccia più sorridere l'interlocutore straniero (anche se, per cortesia, egli non lo darà a vedere) e avviare un dialogo più facile e proficuo, occorrerà quindi abbandonare l'approccio pappagallesco, consapevoli che la mente è fatta più per ragionare che per ritenere.

In termini più filosofici occorre passare dall'universale al particolare, e non l'inverso, come si fa ora. Occorre, cioè, partire dalla regola e arrivare alla sua applicazione, e non dalla applicazione alla regola, secondo un processo che solo apparentemente è più facile ed immediato. In realtà, imparare una lingua con questo secondo sistema è come pretendere, ad esempio, che la segretaria di un avvocato metta insieme una memoria difensiva solo perché, sotto dettatura ne ha scritte tante, o che un'assistente alla poltrona curi una carie avendolo visto fare centinaia di volte. Nulla di nuovo sotto il sole, ovviamente, perché è il metodo che si seguiva anni fa, prima di una riforma che di fatto ha contribuito ad aumentare l'ignoranza della lingua e a impoverire tante famiglie, arricchendo nel contempo tante scuole.

Per quanto riguarda in particolare i professionisti della sanità (medici e odontoiatri), va da sé che all'apprendimento di base, tradizionale, ragionato, si aggiunga in un secondo momento quello dei termini medico-odontoiatrici corrispondenti. A questo punto e solo a questo punto la permanenza in un Paese di lingua inglese sarà utile per far pratica di quel che si è imparato. Andarci prima per fare la famosa total immersion, è solo lo spunto di una costosa vacanza all'estero.

Massimo Boccaletti

Nobel Biocare Symposium Riccione, 23/25 ottobre 2014

Comitato Scientifico:
Chairman Mauro Merli

Enrico Agliardi
Giancarlo Barducci
Roberto Bonfiglioli
Luca Francetti

Luigi Galasso
Stefano Gracis
Federico Gualini
Giuseppe Luongo

Domenico Massironi
Stefano Panigatti
Davide Riva
Eugenio Romeo

Registratevi su
www.simposionobel2014.it

Risoluzione morfologico-estetica di un incisivo laterale: approccio mini-invasivo

Carlo Borromeo*, Massimo Pedrinazzi**

*Odontotecnico in Monza e Brianza **Odontoiatra in Milano

< pagina 1

Descrizione caso

Il paziente maschio di 45 anni si presenta alla nostra osservazione per un problema estetico a carico dell'incisivo laterale superiore destro (12) eseguito qualche anno prima (Fig. 1). La richiesta del paziente era quella di avere un elemento dentario più simile al controlaterale sia nell'aspetto morfologico-colore (estetico) sia nella componente tissutale a livello del margine gengivale. Il paziente inoltre richiedeva un trattamento veloce e non altamente invasivo.

All'E.O. (Fig. 2) si evidenzia un elemento protesico in metal-free del 12 incongruo da un punto di vista estetico e con un processo

infiammatorio a livello marginale determinato da una scarsa precisione della corona e il non rispetto dell'ampiezza biologica. L'aspetto radiografico (Fig. 3) evidenzia la presenza di un perno in metallo e una terapia endodontica senza sintomatologia da parte del paziente.

Dopo un colloquio con il paziente sulle diverse possibilità terapeutiche, soprattutto legate all'incognita di non sapere che tipo di moncone dentale residuo avremmo potuto trovare dopo la rimozione della corona, si decide in accordo con il paziente di iniziare la terapia cercando di rispettare una tempistica veloce e non altamente invasiva. Iniziativa la terapia, alla rimozione della corona metal-free (Fig. 4) si evidenzia come

la presenza del perno in metallo occupi la maggior parte del moncone dentale residuo. Insieme al paziente si valuta la necessità di

eseguire una estrusione ortodontica al fine di poter avere un maggior supporto dentale e ripristino dell'ampiezza biologica, come garanzia di stabilità a lungo termine dell'elemento dentario protesico finale.

Di fronte al diniego del paziente si decide di applicare tutte le tecniche e gli accorgimenti clinici per cercare di ottenere un risultato estetico accettabile, nel rispetto dell'aspetto clinico-biologico e tecnico. L'utilizzo del microscopio operativo in tutte le fasi cliniche consentirà di tenere sotto controllo ogni minimo dettaglio al fine di risparmiare più possibile tessuto dentale residuo e sfruttare al massimo le tecniche adesive.

> pagina 9

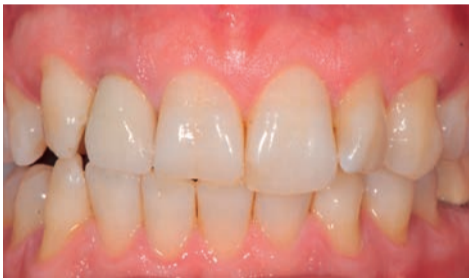

Fig. 1 - Situazione iniziale.

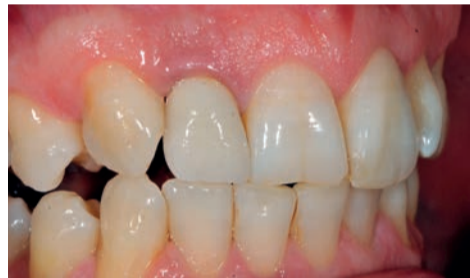

Fig. 2 - Dettaglio dell'elemento 12.

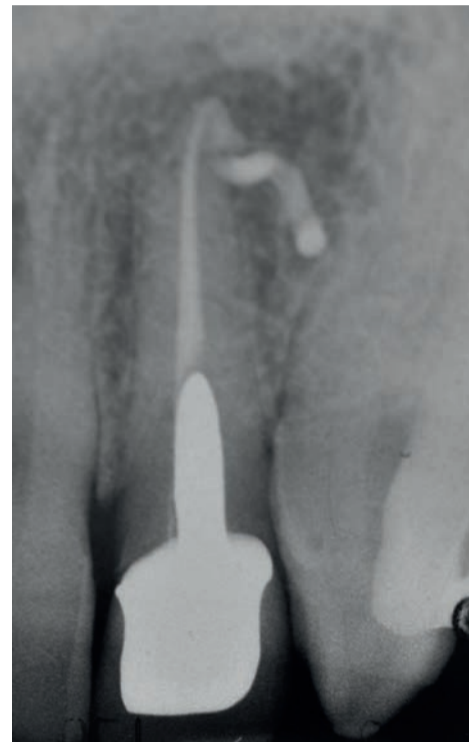


Fig. 3 - Aspetto radiografico.

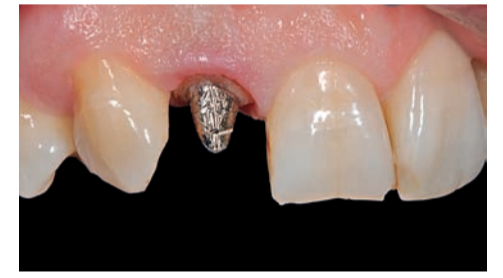

Fig. 4 - Aspetto del moncone dopo la rimozione della corona metal-free.

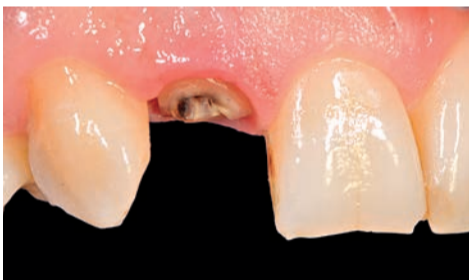

Fig. 5 - Aspetto del moncone dopo la rimozione del perno in metallo. Si noti la mancanza di struttura dentale residua.

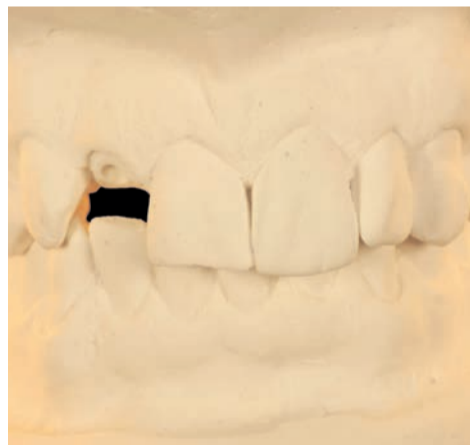


Fig. 6 - Modelli in articolatore per ceratura.

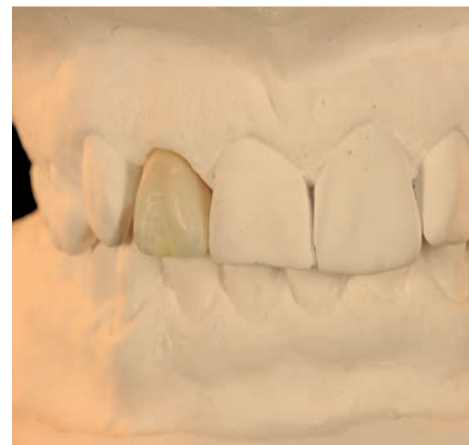


Fig. 7 - Ceratura d'analisi elemento 12.

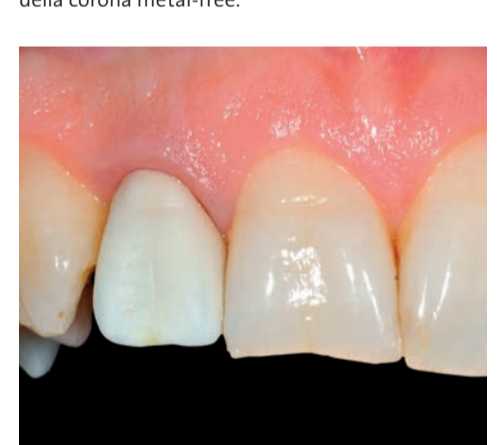


Fig. 8 - Prova della ceratura nel cavo orale.

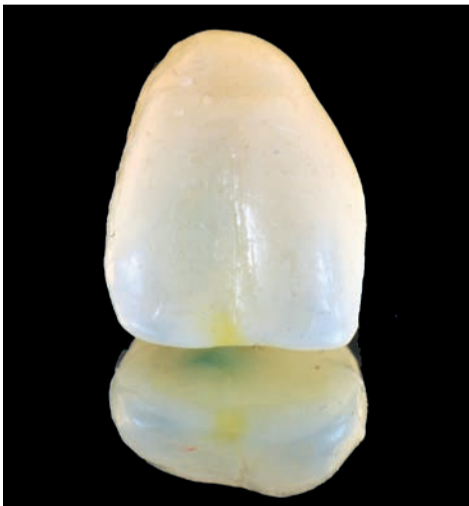

Fig. 9 - Particolare della ceratura.

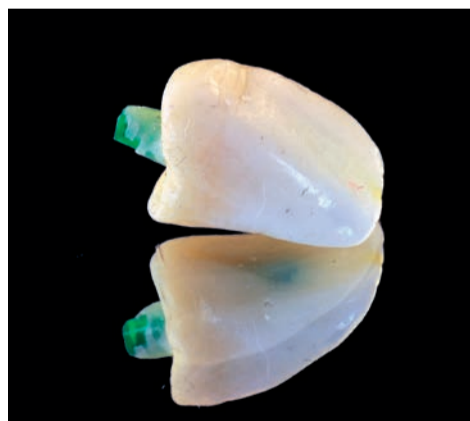

Fig. 10 - Particolare della ceratura.

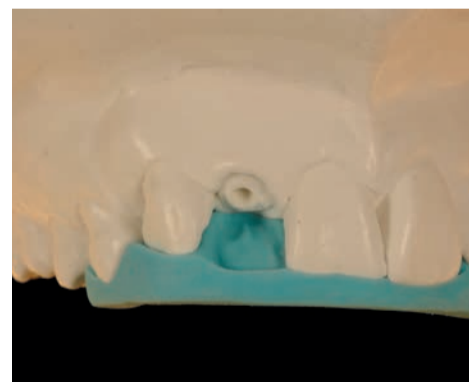


Fig. 11 - Mascherina in silicone palatale della ceratura.

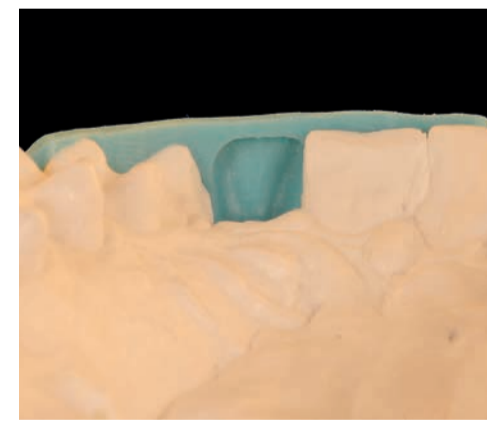


Fig. 12 - Mascherina in silicone vestibolare.

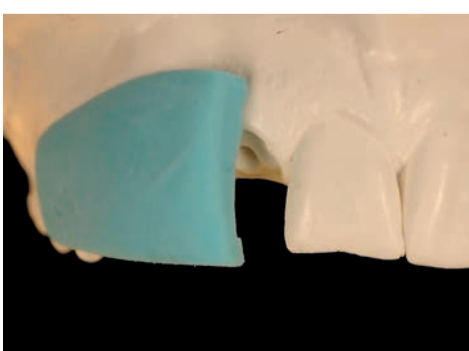


Fig. 13 - Mascherina in silicone vestibolare (sezione verticale).

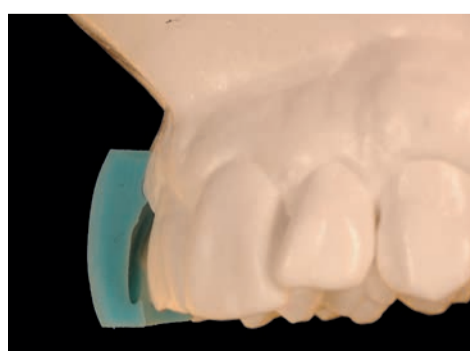

Fig. 14 - Visione laterale mascherina vestibolare.

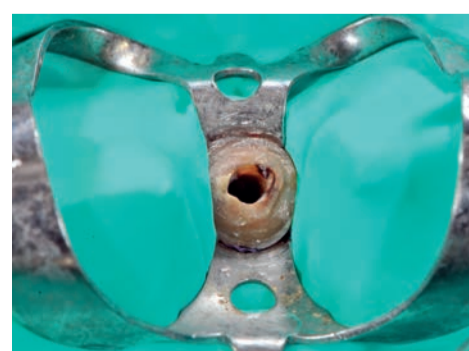


Fig. 15 - Terapia endodontica. Isolamento del campo con diga di gomma.

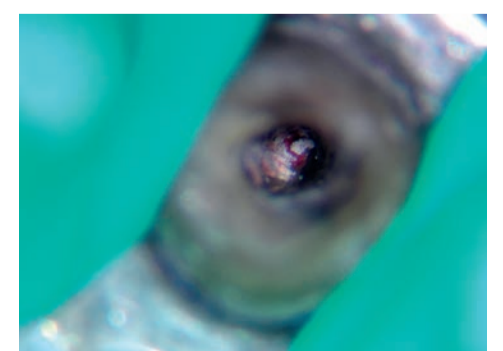

Fig. 16 - Visione del canale endodontico con microscopio operativo a 16X.



Fig. 17 - Preparazione del canale con strumenti ultrasonici utilizzando microscopio operativo 16X.

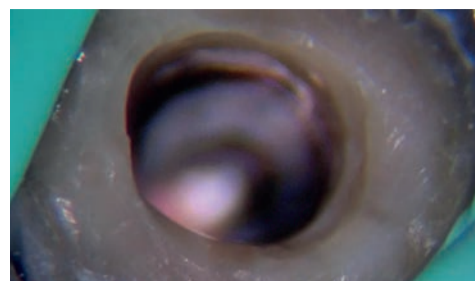


Fig. 18 - Aspetto del moncone prima della ricostruzione post-endodontica a 16 ingrandimenti.

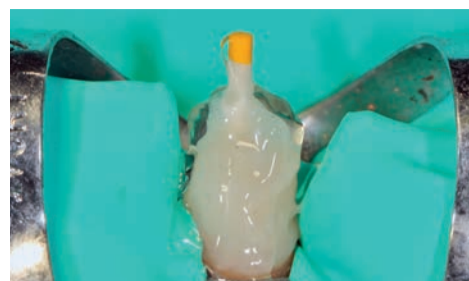

Fig. 19 - Ricostruzione post-endodontica con utilizzo di perno in fibra di vetro.

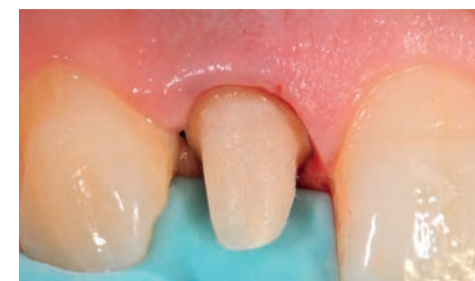

Fig. 20 - Utilizzo della mascherina guida per la preparazione. Visione frontale.

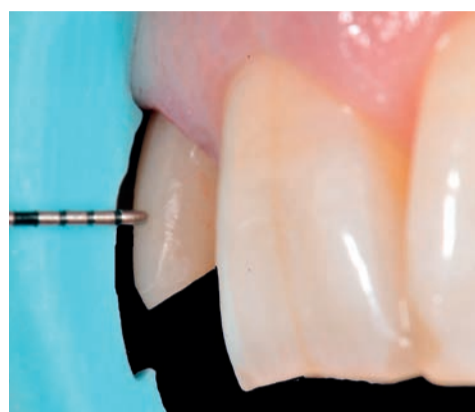

Fig. 21 - Utilizzo della mascherina guida per la preparazione. Visione laterale.

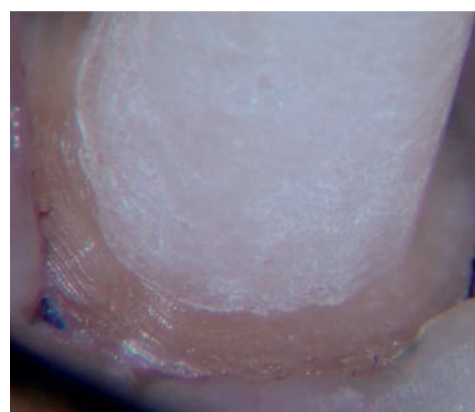


Fig. 22 - Preparazione del moncone con utilizzo del microscopio operativo a 16X.



Fig. 23 - Rifinitura con strumenti ultrasonici e sotto alto ingrandimento 16X.

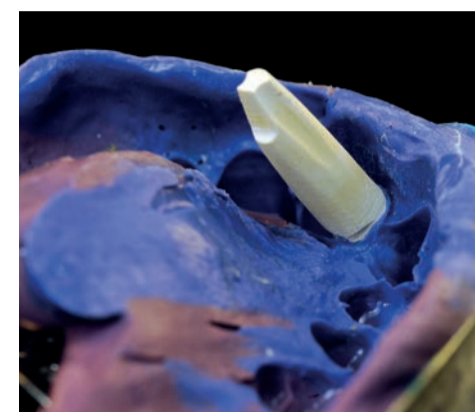


Fig. 24 - Preparazione modello di lavoro.

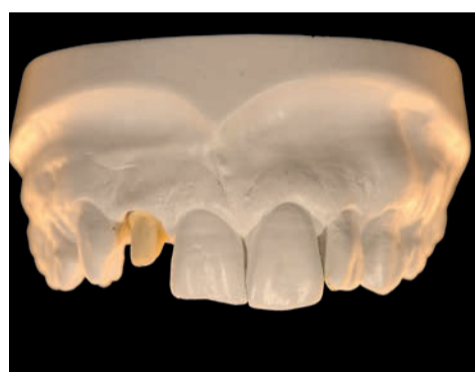

Fig. 25 - Modello di lavoro.

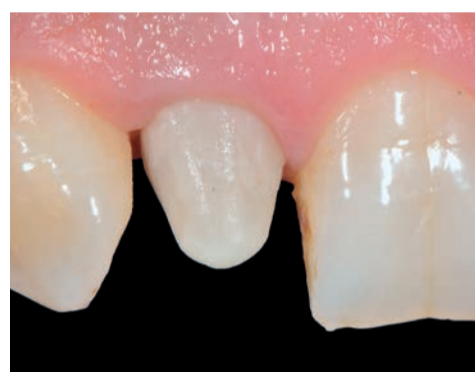

Fig. 26 - Prova cappetta struttura.

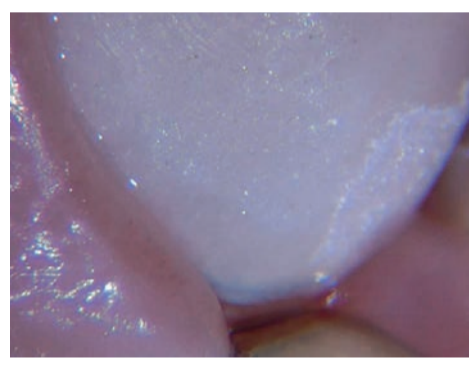


Fig. 27 - Controllo livello di precisione sotto ingrandimento 16X.

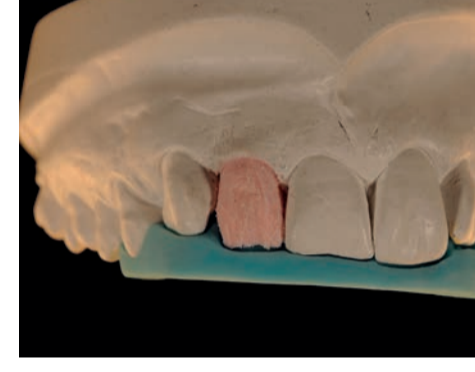


Fig. 28 - Stratificazione cappetta con l'aiuto della mascherina in silicone.

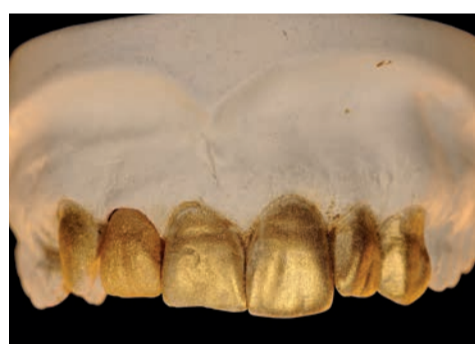

Fig. 29 - Verifica forma con vernice aurea.

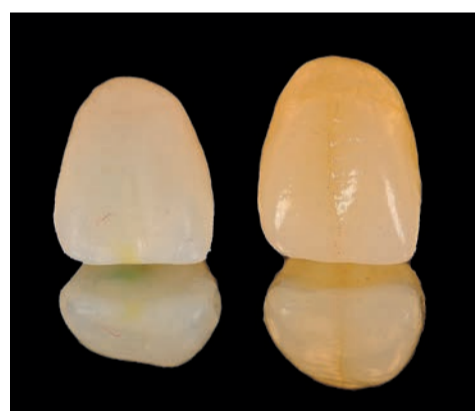

Fig. 30 - Particolare della corona in ceramica e della ceratura.

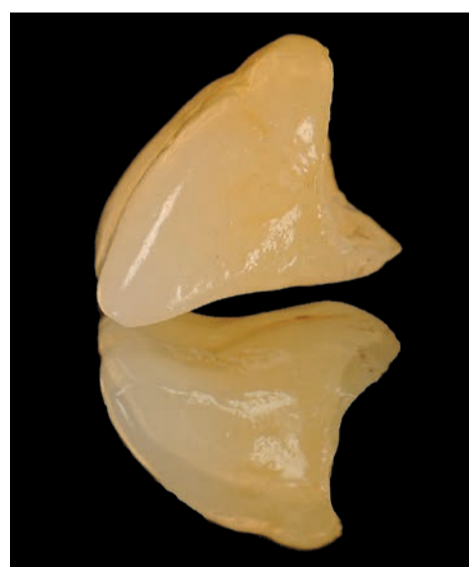

Fig. 31 - Particolare dell'elemento 12 terminato.

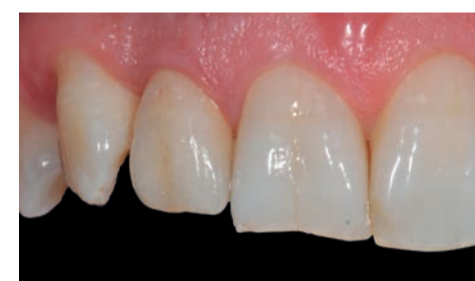

Fig. 32 - Risultato estetico finale.

< pagina 8

Fase operativa

Una volta rimosso il perno (Fig. 5) prima di iniziare la fase ricostruttiva del moncone viene rilevata un'impronta al fine di poter eseguire una ceratura diagnostica. Arrivano in laboratorio le impronte in alginato del paziente dopo aver tolto la corona in ceramica e il perno e, contemporaneamente, le foto con la corona ancora nel cavo orale e la prescrizione del clinico con segnalate le criticità del paziente rispetto la sua corona e quello che lui vorrebbe migliorare (forma-colore) (Fig. 6). Dopo aver valutato con il clinico e il paziente le rispettive richieste, procedo ad una ceratura d'analisi con una cera specifica idonea per questo, con la possibilità di poter essere anche provata direttamente in bocca (Fig. 7).

A questo punto vengono mandati in studio i modelli con la ceratura dove viene provata direttamente nel cavo orale e si faranno le verifiche del caso; se necessario eseguiamo le modifiche direttamente in studio (Fig. 8). Una volta verificata e accettata la ceratura, i modelli ritornano in laboratorio, dove si ricontrolla che il laterale in cera arrivi integro in tutte le sue parti (Fig. 9, 10). Una volta ri-

posizionato il dente sul modello, eseguo delle mascherine in silicone palatale, vestibolare e sezionali, che riprodurranno esattamente la forma e i volumi del dente modellato e serviranno al clinico per il rifacimento del perno radicolare e a me per eseguire perfettamente il dente come è stato fatto e provato, aiutandomi anche nella stratificazione e dare degli spessori idonei alla cappetta in disilicato (Fig. 11-14). Dopo aver isolato il campo con la diga di gomma (Fig. 15) grazie all'utilizzo del microscopio operativo (Fig. 16) viene preparato il canale con utilizzo di strumenti ultrasonici (Fig. 17) per permettere una migliore detersione del canale e aumentare le potenzialità adesive della ricostruzione post-endodontica (Fig. 18).

Per la ricostruzione post-endodontica è stata utilizzata una tecnica adesiva utilizzando un perno in fibra di vetro (Fig. 19). L'utilizzo della mascherina guida in silicone, preparata sulla base cera diagnostica, permetterà di eseguire una preparazione del moncone nel rispetto degli spazi ideali-corretti per la ceramica (Fig. 20, 21). Anche in questo caso, l'utilizzo del microscopio operativo durante la preparazione (Fig. 22) e la rifinitura del

moncone eseguita con strumenti ultrasonici (Fig. 23) ci consentirà di risparmiare il più possibile la struttura dentale residua e allo stesso tempo alzare e migliorare il livello di precisione, indispensabile per la buona riuscita del risultato finale.

L'impronta di precisione è stata eseguita con la tecnica del doppio filo utilizzando un polietere a doppia viscosità e inviata al laboratorio per la fase tecnica. Successivamente è stato allestito un elemento provvisorio, ribasato in bocca con resina acrilica, dopo aver preparato il perno e passata la fase di condizionamento dei tessuti con un provvisorio eseguito sulle indicazioni della ceratura. Arriva in laboratorio l'impronta definitiva, e dopo averla controllata, pulita e disinfettata, eseguo il modello di lavoro (Fig. 24, 25) su cui viene costruita la cappetta in disilicato. La struttura (cappetta) viene provata in bocca per controllare il livello di precisione. Livello precisione verificato non solo con l'utilizzo di pasta rilevatrice

ma anche attraverso una visione diretta con il microscopio a 16X (Fig. 26, 27). Dopo aver provato la cappetta in disilicato nel cavo orale e avuto la conferma della sua precisione da parte del clinico, comincio la stratificazione aiutandomi con le mascherine in silicone (Fig. 28).

Alla fine delle stratificazioni e cotture, comincio la fase della rifinitura durante la quale, con l'aiuto di polvere aurea, controllo la forma del dente che sto eseguendo (Fig. 29). Dopo la rifinitura e lucidatura, l'elemento appena eseguito viene consegnato allo studio e viene provato. Se tutto risulta corretto e preciso si procede alla cementazione (Fig. 30, 31). Una volta controllato il risultato estetico-funzionale e soddisfatte le aspettative del paziente, l'elemento protesico metal-free viene cementato con un cemento resinoso di ultima generazione (Fig. 32).

Conclusioni

La difficoltà di questo caso clinico che ha aperto un ventaglio di opzioni terapeutiche, rappresenta molto spesso l'aspetto più impegnativo nella pratica clinica. L'utilizzo di tecniche mini-invasive, la possibilità di operare ad alto ingrandimento in tutte le fasi cliniche e un team approach affiatato ha consentito la risoluzione del caso, andando incontro alle aspettative del paziente.