


### Laserski žarek

Močno orodje pri kliničnih posegih

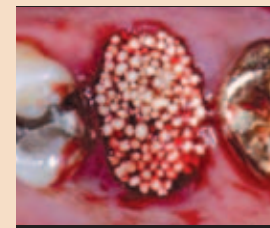
• VEČ NA STRANEH 8 - 11



### Competence in Esthetics

Program seminarja

• VEČ NA STRANI 13



### Raziskava

Zapiranje oroantralne fistule

• VEČ NA STRANEH 16 - 17

# Nikoli ne smemo prenehati z učenjem

pravi gospod prim. MOKOREL TOMISLAV, dr.dent.med spec pedontolog ter v rokah drži preko 200 let star zobozdravniški priročnik.

Napisan je v starem nemškem jeziku in gotici, a mu to ne povzroča večjih težav.

»Na začetku svojega šolanja sem se pričel učiti ruskega jezika, kasneje pa sta na vrsto prišla še angleški in latinščina. Več težav, kot razumevanje napisanega, mi povzročajo posamezne črke. Veliko zanimivega je v njem. Novosti seveda ni. Je pa lažje razumeti in



ustvarjati zobozdravstveno sedanjost, če vemo, kaj se je delalo v preteklosti.«

Besede kar vrejo na dan. Načrtovan intervju se je tako spremenil v učno uro, kjer prim. dr. Mokorel predstavi svoja zanimiva stališča:

## O sebi

47 let delovne dobe je veliko. Pravzaprav sem uradno že upokojen. A nadomestila ni in vztrajam, ker imam rad svoje delo.

## O slovenskih pedontologih

Mi imamo danes zelo feminizirano otroško zobozdravstvo. Jaz sem eden redkih reliktoev. Praviloma se za ta poklic odloča le ženska populacija. Ne le vedno zato, ker naj bi pregovorno imele več občutka za delo z otroci. Verjetno tudi zato, ker imajo manj smisla za privatizacijo. Ker je dobršen del pedontologovih aktivnosti pravzaprav preventiva, kjer je potrebno biti včasih tudi malo strog, bolj do staršev, kot do otrok, se pregovorno značilni večji ženski smisel za delo z otroci nem-

alokrat izkaže za preveč mehkega ali popustljivega. Poleg tega je - če se primerjamo z razvitim svetom - v Sloveniji pedontologov premalo glede na število prebivalstva.

## O začetkih otroškega in mladinskega zobozdravstva v Sloveniji

Ti segajo že v 70. leta. Pomembnejše spremembe pa so se pričele v 80. letih, ko se je začel nov program preventivnih pregledov. Starostna meja prvega obiska se je spustila na otrokovo starost 6-8 mesecev. Takrat smo otrokom opravili pregled ustne votline ter detekcijo potreb po morebitnih posegih. Starše pa smo podučili o pravilnem dojenju, prehrani, čiščenju zob, oralnem zdravju in še čem. Sledili so redni preventivni 6-mesečni pregledi ter po potrebi kurativna obravnava do otrokovega 3. leta starosti in tudi še naprej, glede na prioriteto posegov in zdravstveno stanje ustne votline tudi do 18. leta. To počnemo še sedaj.

## O primerjavi s tujino

To seveda ni bilo v evropskem prostoru nič novega, saj so podobne modele že kako desetletje prej razvile tako skandinavske kot anglosaksonske dežele. Seveda je bilo tam v startu dosti lažje, saj je bilo veliko manj problemov s financami, pa tudi zobozdravstvena prosvetljenost staršev je bila na višji ravni.

V 90. letih so tam tako imeli že 20-letni staž in prve evaluacije.

Izkazalo se je da pri njih otroci pri 12 letih praktično nimajo kariеса. To je izjemno pomembno tako za celotno psihično in fizično počutje in zdravje otroka, kakor

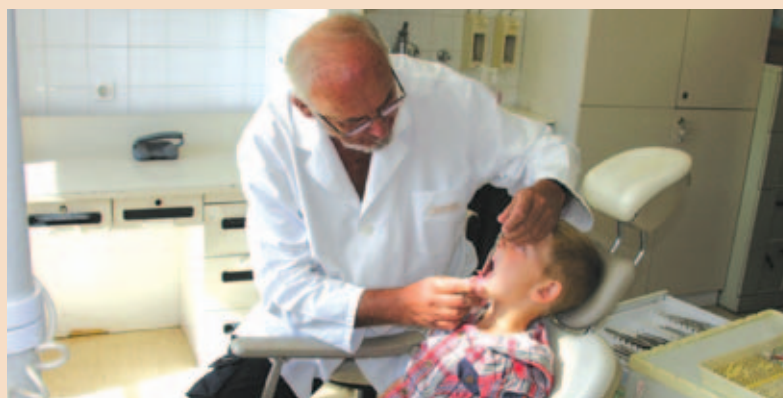tudi za dolgoročne prihranke na področju zobozdravstva.

Največ zaslug za ta uspeh so evaluacije pripisale faktorjem po naslednjem vrstnem redu:

- visokemu standardu;
- visoki zdravstveni osveščenosti prebivalstva;
- zdravstvenim službam;
- predšolski in šolski vzgoji.

## O največji grožnji

Najbolj grozeč otroškim zobem je vedno bil karies, pri čemer je svojo vlogo vedno igralo ogromno faktorjev. Od sredine 70. pa do konca 80. let je bila aktualna steklenična gniloba. Le ta je prišla



z višjim standardom. Klasične dude so starši množično zamenjevali s plastičnimi stekleničkami. V njih so bile sladke tekočine, v katerih so se preko celega dne namakali otroški zobje. Posledično je prihajalo do razpada zobne sklenine in drugih težav, povezanih s tem. Ta problem je bil prisoten v celotnem razvitim svetu in edina rešitev je bila propaganda in osveščanje. K sreči smo bili pri tem uspešni in danes te težave praktično ni več. Se je pa pojavila nova, to je podaljšano dojenje. Materino mleko v času, ko so že prisotni prvi zobki, skupaj z oblogami, ki nastanejo na njih, povzroči enake poškodbe kot sladke tekočine. Zato je treba v tem primeru po vsakem dojenju zobe očistiti. Zadnje materam še ni prišlo v navado, kot bi želeli, zato je ta problem pri nas občasno še vedno prisoten. Je pa z dobro mrežo otroškega zobozdravstva in v sodelovanju s šolami za starše ta fenomen v sodobnem času bolj omejen in ni dosegel tako

kulturnih razsežnosti kot svoje čase steklenična gniloba.

## O zobozdravstvu otrok s posebnimi potrebami

Zobozdravstvo je že samo po sebi zelo multidisciplinarno. Včasih za otroke s posebnimi potrebami niso imeli drugačne rešitve kakor, ne le lokalna, temveč tudi splošna anestezija, ali pa jih sploh niso obravnavali. Danes obravnavamo vse ter s pomočjo znanja razvojne pediatrije, pedopsihologije ali logopedije prej izčrpamo vse druge možnosti. Za anestezijo se odločimo šele, ko bi klasični

poseg za malega pacienta ali zobozdravnika postal prenevaren.

## O strahu pred zobozdravnikom

Vsak mali pacient je dober pacient. Pokvarita ga lahko samo dva: starši ali zobozdravnik. Zelo nevhvalna stvar je, kadar starši otroka prepozno pripeljejo k zobozdravniku. Takrat je potrebno bolečino reševati z bolečino. Tak otrok potem res dobi strah in postane problematičen pacient.

Samega primarnega strahu je izredno malo in še tega je otroku nekdo vcepil v glavo še pred obiskom zobozdravnika.

K sreči odrasli ta strah potem večinoma izgubijo in ni mi znano, da bi se zdravniki pri odraslih s faktorjem strahu, ki se vleče iz otroških let, danes veliko srečevali.

Določen odstotek ljudi se bo zdravnika, neodvisno od prisotnosti morebitnih otroških travm, vedno bal.

## O vplivu prehoda na privatno zobozdravstvo

Pri svojem delu ne opažam, da bi ta prehod na otroško zobozdravstvo v Sloveniji imel kakšen velik vpliv. Kvaliteta tako preventivne in kurativne je ostala na visokem nivoju. Pa tudi nekaj pedontologov in mladinskih zobozdravnikov se je v okviru koncesionarstva že odločilo za poslovno neodvisno delovanje. Pri tem s svojimi pacienti še vedno izvajajo celoten program, kot če bi delali v javnem zdravstvu.

## O ohranjanju doseženih standardov

Vzpostavljene programe je potrebno izvajati naprej. Je pa res, da pri nas nekatere stvari šepajo. Tako smo zaradi sistemske spremembe, in sicer znižanja starostne meje za pravico do izbire lastnega zobozdravnika, iz nadzora izgubili del populacije srednješolcev, ki je prej bila v celoti vključena v program. Program, ki je prej zajemal otroke od 0-18 let, sedaj zapuščajo že 15 in 16-letni dijaki, katerih stopnja zobozdravstvene osveščenosti nemalokrat ni dovolj visoka za zagotavljanje brezskrbne prihodnosti njihove ustne votline. V nekem smislu bi kljub vsemu tukaj še vedno morala biti prisotna tudi neka ustrezna motivacija.

## Za konec še o lepoti pedontologije

Pedontolog je pediater v zobozdravstvu. To delo je psihično in fizično zelo naporno in obremenjujoče. Vseskozi je potrebno biti izjemno natančen in pazljiv, da s sodobnimi aparaturami, ki jih uporabljamo, ne poškodujemo otroka. Pri tem je pomemben tudi osebni pristop. Kljub vsemu je to delo zelo lepo in hvaležno. Danes opazujem babice, ki k nam v ordinacijo pripeljejo svoje vnučke, pred mnogo leti pa so prav one bile moji mali pacienti. ■



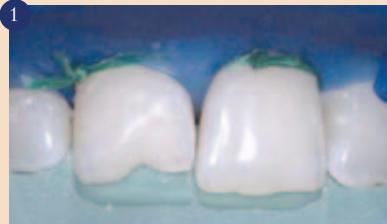# Klinične metode izdelave direktnih estetskih restavracij

Pacienti so danes presenetljivo dobro seznanjeni z našim delom. Preko interneta so se seznanili z adhezivno stomatologijo, estetskimi luskami in implantati. Zato imajo tudi svoje zahteve in pričakovanja, kar je lahko ovira pri samem delu. Poleg tega so zelo zasedeni in imajo omejen čas za zdravljenje pri stomatologu. Direktno restavracije so v tem primeru idealne ker so hitre in visokokakovostne (kot pravi eden mojih pacientov: „pridem brez zoba, odidem z zobom“).

V članku je predstavljeno več različnih možnosti za izdelavo direktnih restavracij na sprednjih in zadnjih zobeh.

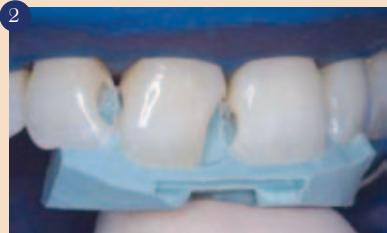## Restavracije na sprednjih zobeh

Obstaja nekaj različnih metod izdelave direktnih restavracij na sprednjih zobeh. Najenostavnejša metoda, ki zagotavlja dobre rezultate tako mlajšim kot tudi izkušenejšim stomatologom je delo s silikonskim ključem (Slika 1).

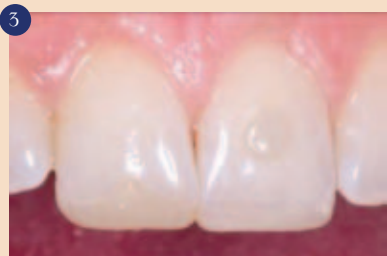

Slika 1: Silikonski ključ je vnaprej pripravljen in postavljen na zobe. Ključ omogoča natančno izdelavo oblike bodoče restavracije.

Silikonski ključ se pridobi s pomočjo odtisa (A- ali C-silikonski) pred preparacijo zob (če se obdrži oblika ali če je palatinalna ploskev cela) ali pa iz predhodnega voščenega modela oz. poskusnega navoska ("mock-up") (Sliki 2 in 3).



Slika 2: Na podlagi začetnega odtisa se v laboratoriju izdelava navosk, ki omogoča izdelavo silikonskega ključa.



Slika 3: Direktna izdelava poskusnega navoska ("mock-up") v ustih pacienta - zoba 11, 21 (na zob 21 je postavljena majhna količina kompozita za lažje določanje barve). Potem je izdelan silikonski odtis za izdelavo silikonskega ključa.

## Indikacije

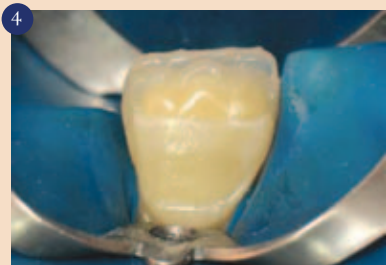Silikonski ključ se lahko uporabi v naslednjih situacijah:

1. velike restavracije III razreda
2. restavracije IV razreda

3. abrazija, erozija in atricija
4. zapiranje diasteme
5. preoblikovanje zoba - klinasti stranski zobje, predolgi ali prekratki sekalci
6. preoblikovanje sprednjih zob - podočnika v stranski sekalci ali prvega ličnika v podočnik (v primeru aplazije)

## Izbira materiala:

Danes je na tržišču veliko materialov. Za optimalno estetiko morajo kompozitni materiali imeti nizko tečnost in visoko translucenčnost (na primer barva Natural (naravna), White (bela) in Clear translucent (prozorna translucentna) - za izdelavo sklenine. Morajo biti dolgo časa obstojni, vezati se na zobno substanco oz. kompozit brez nastanka zračnih mehurčkov ter se prilagajati v aproksimalnem področju med zobom in matrico, bukalno in palatinalno. Za izdelavo dentina (posebno središč rasti sklenine - mamelonov) se uporablja material boljše tečnosti in manj translucenčni glede na translucenčnost naravnega zoba (na primer opaker A4, OA3, OA2). Ta material se uporablja za oblikovanje mamelonov (Slika 4).

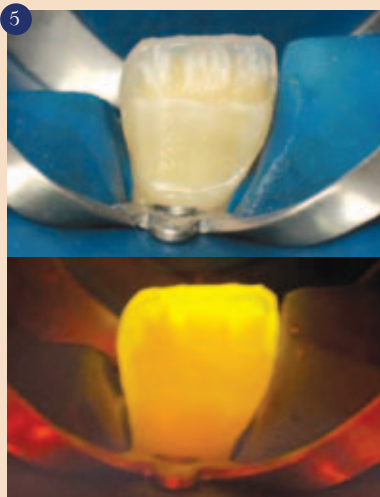


Slika 4: Pri izdelavi incizalnega robu je pomembna izdelava mamelonov (središč rasti sklenine). V prvem primeru je uporabljena Gradia Direct XA2 za izdelavo treh glavnih mamelonov.

Pri mlajših osebah so mameloni zelo izraženi in uporablja se kompozit z manjšo opalescenco (svetlostjo). Pri odraslih ali starejših osebah so mameloni neizraženi oz. odsotni in izberemo drugo opačno barvo.

Za mamelone raje uporabljam barvo OA2 kot WO - rekonstruiram mamelone nasprotnega zoba, tako da barvo nanašam v tankih plasteh (Slika 5), ali če nasprotni zob ni intakten, izdelam 3 glavne mamelone in 3-4 dodatne.

Zadnjih pet let profesionalnega dela sem poskušal izpopolniti direktno tehniko dela in poiskati ide-



Slika 5: Primer prikazuje načelo 3 mamelonov s 3-4 dodatnimi. Za dentin je uporabljena Gradia Direct A4, Gradia Direct A2 za glavne mamelone in Gradia indirect DO za dodatne. Po nanoseni skleninski plasti (Gradia Direct NT) so dodatni mameloni preveč presevali. Glede na starost pacienta (60 let) sem dodatne mamelone zamenjal z barvo X-OA2. Končni rezultat je prikazan na sliki 9.

alen material. V tem obdobju sem preizkusil sedem različnih kompozitov različnih proizvajalcev. V zadnjem letu (2009) sem poskušal izboljšati tehniko dela z uporabo materiala Gradia Direct. To je mikrohibridni kompozit z idelnim razmerjem med kakovostjo, estetiko in ceno. Korporacija GC mi je omogočila preizkusiti še svoj novi univerzalni nanohibridni kompozit KALORE.

## Restavrasijske tehnike:

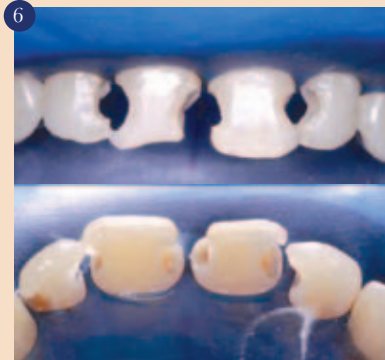Načelo restavracije različnih defektov v področju sprednjih zob bi moralo biti enostavno. Predstavljam nekaj primerov za prikaz tehnike restavracije.

Izdelavi silikonskega ključa (Slika 1 in 3) in pripravi zob (pred ali po postavitvi koferdama) sledi konvencionalni adhezivni postopek (adhezivni postopek popolnega jedkanja ali samojedkanja, vendar vedno po ločenem 30 sekundnem jedkanju sklenine).

## Izdelava restavracij III razreda

Najprej je na vrsti odstranjevanje starih restavracij in sekundarnega kariesa.

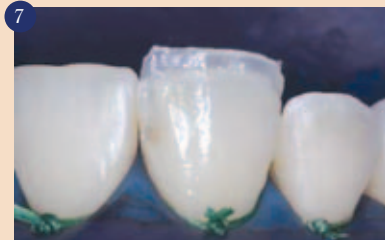Izolacija s koferdamom od zoba 14 do 24 brez sponk, da ne ovirajo silikonski ključ. Izdelava palati-



Slika 6: Situacija po odstranjevanju starih restavracij in karioznega zobnega tkiva.

nalne ploskve je enostavna (najprej damo kompozit (NT) na silikonski ključ, potem še na zob - z nameščenim ključem) (Slika 7).

Glede na to, da je okluzija že kontruirana (ali preverjena na voščenem modelu oz. mock-upu) ni

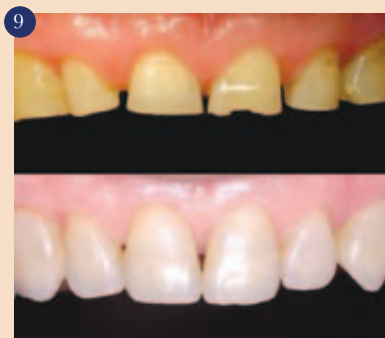

Slika 7: Palatinalna ploskev je restavrirana s pomočjo silikonskega ključa. V tem primeru je uporabljena Gradia Direct NT.

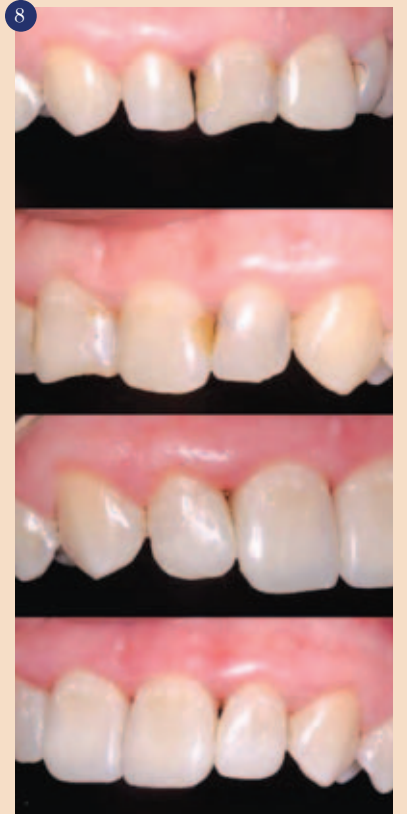potrebe po dodatnem prilagajanju. Za dentin sem uporabil nizko transparentni material (v tem primeru X-OA2), ki preprečuje prodiranje svetlobe in sivino plombe. Za končno skleninsko plast in aproksimalni stik sem uporabil nevtralnno translucenčno barvo. Na ta način je celotna restavracija narejena le iz dveh barv enega materiala. Temu sledi končna obdelava plombe z diski in poliranje z gumico in krtačko brez polirne paste. Celoten postopek traja 10-20 minut (odvisno od izkušenj in ročnih spretnosti stomatologa) (Slika 8).

## Restavracije IV razreda; korekcija abrazije, erozije in atricije

V navedenih primerih se uporablja enaka tehnika z več poudarka na mamelonih in karakterizaciji zoba. Situacija je enostavna, če

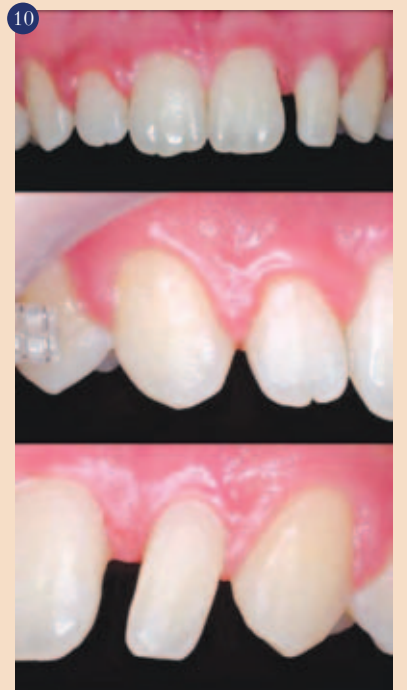

Slika 9: Korekcija erozije. S korekcijo smo erodirane zobe podaljšali za 4,5 mm.



Slika 8: Plomba III razreda. Situacija pred zamenjavo. Uporabili smo materiale Gradia Direct WT (za sklenino) in Kalore A2 (za dentin). Zaradi dobre transparentnosti kompozita ni potrebna opačna plast.

je nasprotni zob intakten. Če sta oba zoba defektna, je potrebno določiti starost bodoče plombe - narediti otroški zob, zob mlajše ali starejše osebe. Večina naših pacientov izbere usklajeno obliko, barvo, translucenčnost in mikropovršino. Starejšim pacientom ni priporočljivo izdelati zob



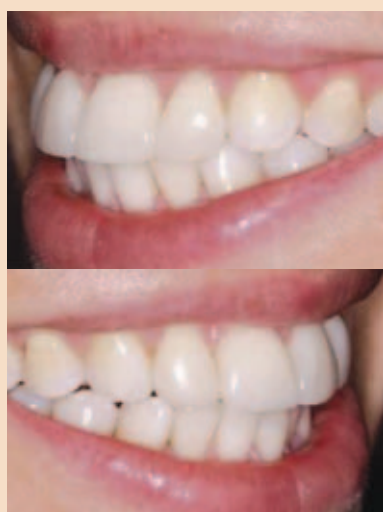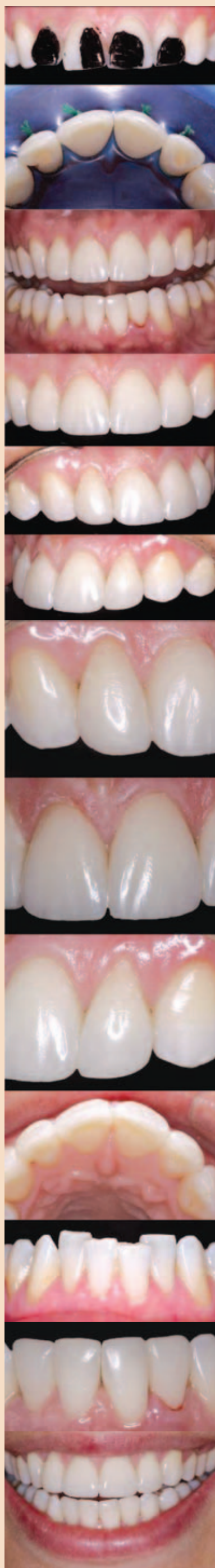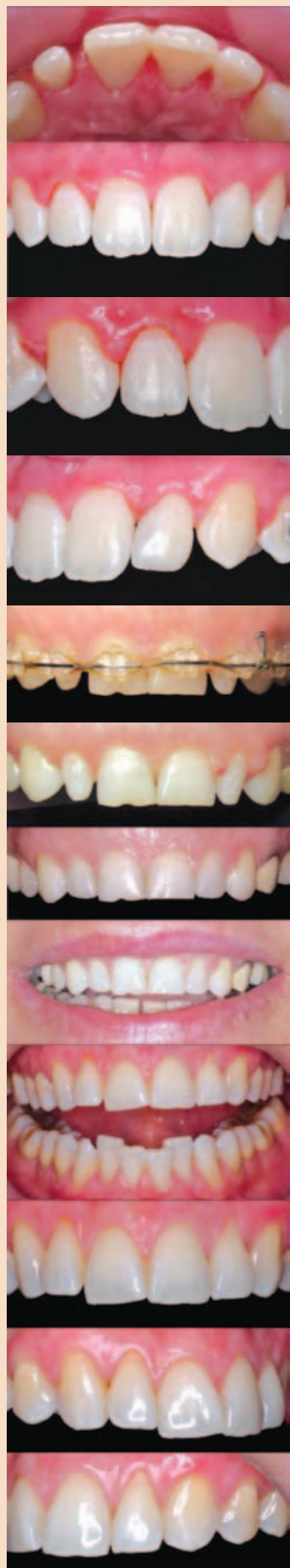Slika 10: Preoblikovanje sprednjih zob - za prva dva primera (korekcija zoba 12 in 22) je za izdelavo dentina uporabljen material Gradia Direct OA2, za rekonstrukcijo sklenine pa material Kalore A2.

mlajšega s tremi vidnimi mameloni, translucenčnim robom in efekti fluoridacije (Slika 9).

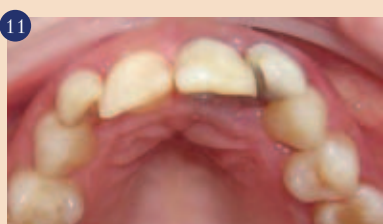
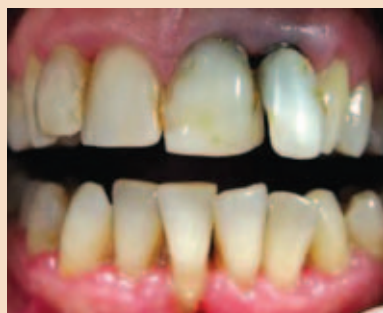
## Preoblikovanje sprednjih zob; zapiranje diasteme; korekcija klinastih stranskih zob

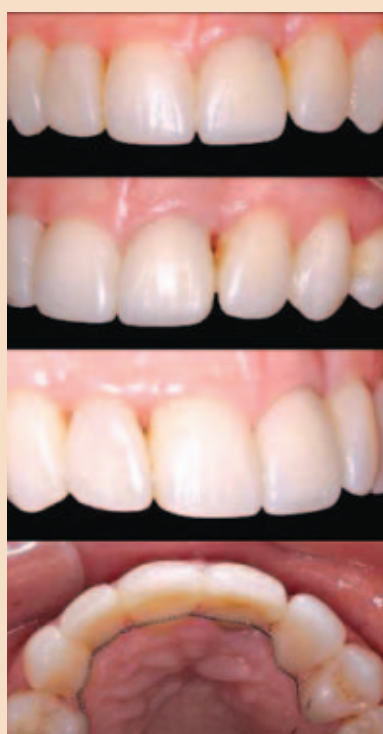V navedenih primerih uporaba silikonskega ključa ni obvezna, razen pri podaljševanju incizalnih robov. Večinoma se uporablja viskoznejši kompozit, ker dalj časa obdrži obliko. V naslednjih primerih je uporabljena ena vrsta kompozita z dvema različnima translucenostima: opačna barva (OA2) za rekonstrukcijo dentina in standardna ali translucenčna barva za oblikovanje sklenine na incizalnem robu in aproksimalnih ploskvah (A2 za prva dva klinična primera in WT za tretjega) (Slika 10).



**Slika 10:** Rekonstrukcija sprednjih zob v obeh zobnih lokih. Začetna situacija (10-10 do 10-14, 10-25). Markirano področje se bo odstranilo (10-15). Potrebno je odstraniti zadosti tkiva brez poškodbe dentina (če je le možno). Situacija po preparaciji zoba – 10-16. Za plombo so uporabljeni materiali Kalore A2 (standardna barva) in Kalore WT (skleninska). Končni rezultat (10-17 do 10-29 razen 10-25)



**Slika 11:** Rekonstrukcija sprednjih zob. Pacientka ima 53 let. Začetna situacija (2006.) – potrebna je bila ekstrakcija zoba 22 in pacientka je privolila v ortodontsko terapijo pred estetsko rekonstrukcijo.

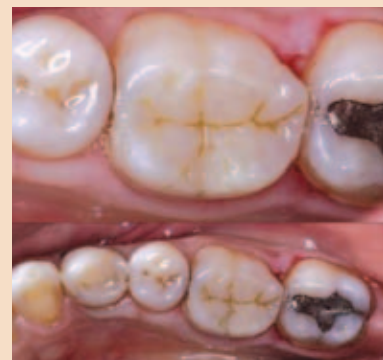

Po končani ortodontski terapiji (2009.) smo za korekcijo uporabili materiala Gradia Direct X-OA2 in Kalore A2, NT. Zob 23 smo preoblikovali v zob 22, zob 24 pa v zob 23. Situacija 6 mesecev kasneje.

## Rekonstrukcija v področju sprednjih zob:

To je eden izmed najtežjih primerov korekcije zaradi naslednjih dejavnikov: (če podočnik želimo preoblikovati v stranski sekalec ali prvi ličnik v podočnik):

- podočnik je mezio-distalno širši kot stranski sekalec
- klinična krona podočnika je daljša
- gingivni rob (linija dlesni) podočnika je višje postavljen
- podočnik je koničast



- aksialni naklon podočnika proti središčnici je večji od aksialnega naklona stranskega sekalca
- prvi ličnik ima palatinalni vršek
- linija dlesni pri ličniku je nižja kot pri podočniku
- različni aksialni nakloni

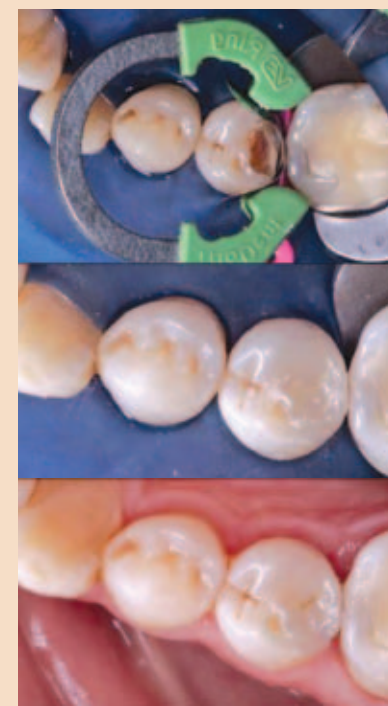Z estetskega vidika je bolje pustiti podočnik na mestu (ali ga premakniti distalno, če je na mestu stranskega sekalca) in vstaviti implantat na mesto stranskega manjkajočega zoba (v primeru aplazije stranskega sekalca). Če to ni možno, pa lahko pomaga estetska stomatologija. Nastala situacija vendarle zahteva določene kompromise.

## Plombe na zadnjih zobeh

Izzivi pri plombah na zadnjih zobeh so večji kot pri sprednjih. Glavni izziv predstavlja nujna natančna rekonstrukcija morfologije zoba (ličnika in kočnika). Če poskušamo ponazoriti zunanjo obliko, je potreben material, ki to obliko ohranja in ponazarja. Material mora biti odporen na obrabo in se mora polirati. Potreben je tekoči kompozit za prekrivanje dna in polnjenje praznine med matrico in zobom kot tudi matrice različnih oblik za rekonstrukcijo aproksimalnih ploskev. Material mora biti viden na rentgenu zaradi kontrole oblike in prilagajati se mora gingivalnem robu – kar je najpomembnejši predpogoj za zdravo zobno papilo.

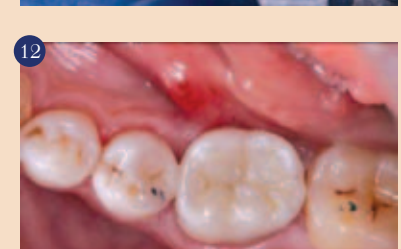
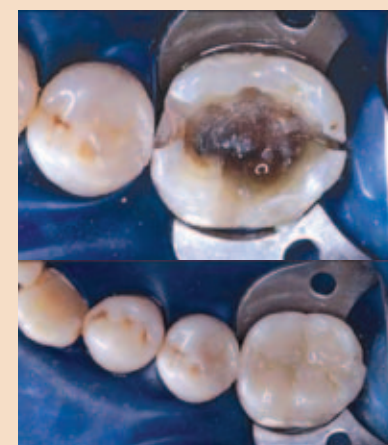Za razliko od sprednjih plombe, je tukaj plomba usmerjena centripetalno. To pomeni, da zečnemo z rekonstrukcijo bukalnih in lingvalnih plokev (če so destruirane) in nadaljujemo z aproksimalnimi ploskvami (distalno in mezialno). Tako ustvarimo defekt I reda in je situacija enostavnejša. Začnemo na dnu z gradnjo vrška. Za to potrebujemo gost netranslucenten material – opačne ali standardne barve (na primer OA3, OA2 ali A4, A3, A2).

Vrške se gradi enega po enega s ciljem, da jih kasneje združimo, ko se premikamo okluzalno. Po kompozitni izdelavi vrškov, se na



koncu doda še skleninska plast. Za to uporabimo material srednje ali visoke translucence - standardne ali translucenčne barve (na primer A2, A1 ali NT, WT, DT). Oblikujemo vrške, fisure in trikotne jamice (po želji – sekundarne fisure in sekundarno anatomijo). Fisure morajo biti zadosti globoke, da se vrški anatomsko in vizualno ločijo, hkrati pa morajo ostati ozke, da pri žvečenju ne zadržujejo hrano.

Natančno oponašanje naravne anatomije in oblike ter idealen estetski rezultat lahko dosežemo tudi z uporabo samo ene ali dveh kompozitnih barv.



**Slika 12:** Plombe na zadnjih zobeh. V teh primerih za aproksimalno ploskev dajem prednost svetlejši barvi (Kalore A2, A1, NT), materialu Gradia Direct A4, A3 za dentin in Kalore A2, NT, WT za sklenino.

## Zaključek

Izbira kakovostnega materiala in uspešen način dela s pomočjo direktne metode znatno olajša vsakodnevno delo stomatologa in zagotavlja lepši nasmeh našim pacientom. ■

**Avtor:**  
Dr. Rosen Venelinov





**GC Kalore™:**  
 Kompozitni material  
 prihodnosti zahvaljujoč  
 edinstveni tehnologiji  
 monomerov iz DuPont-a.

**Kalore™** kompozit je prihodnost odličnega rokovanja, baziran na revolucionarni tehnologiji monomerov iz DuPont-a. **Kalore™** trdota z izredno nizkimi silami pri kontrahiranju, enostavnim poliranjem in naravnim sijajem. To omogoča najvišje estetske rezultate. Ste pripravljeni za prihodnost?



Izkušnje s kompozitom prihodnosti:  
[www.gceurope.com](http://www.gceurope.com)

GC EUROPE N.V.  
 GC EEO - Slovenia  
 Šlandrov trg 40  
 SI - 3310 Žalec  
 Tel. +386.3.71.03.270  
 Fax. +386.3.71.03.271  
 slovenia@eoo.gceurope.com  
 http://www.eoo.gceurope.com

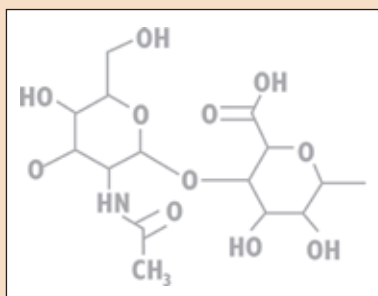




# Hialuronska kislina v stomatološki praksi

## Hialuronska kislina je sestavni del dlesni

Hialuronska kislina je pomembna sestavina zdravih dlesni in obzobnega tkiva, po sestavi pa je glikozaminoglikan. Največje koncentracije hialuronske kisline se nahajajo v površinskih delih epitelija dlesni, kjer deluje kot zaščita pred bakterijskimi encimi in drugimi toksini. Znanstveniki domnevajo, da so primarni vzroki zobne gnilobe, gingivitisa, parodontitisa, periimplantantnih okužb in stomatitisa presnova in kopičenje bakterij na trdih površinah v ustih. (Lindhe J., Karring T., Lang P. N., Klinička parodon-



tologija i dentalna implantologija, 2004) Hialuronska kislina omogoča boljšo kohezijo vezivnega tkiva in tako pospešuje trdnost ter elastičnost dlesni in obzobnega tkiva.

**Hialuronska kislina se v medicini uporablja že od leta 1937.** Njena uporaba je razširjena v ortopediji, dermatologiji in oftalmologiji. Hialuronska kislina z veliko molekulsko maso je bistvena sestavina nepoškodovanih, zdravih dlesni in ustne sluznice. **Je naravna, fiziološka sestavina vezivnega tkiva.** Njena uporaba je popolnoma varna in naravna, saj ne povzroča stranskih učinkov ali interakcij z drugimi zdravili, zato jo brez skrbi lahko uporabljajo tudi otroci, nosečnice in diabetiki.

Hialuronska kislina ima pomembno vlogo pri ohranjanju zdravih dlesni, saj:

- **deluje protivnetno:** zmanjšuje razdraženost dlesni, ki so posledica fiksnih ali snemljivih protez ter zobnih aparatov
- **deluje antibakterijsko:** ščiti sluznico pred okužbami in preprečuje vdor mikroorganizmov v globlja tkiva
- **deluje regenerativno:** pospešuje celjenje ran in obnavlja tkivo, ki sta ga zajela gingivitis ali parodontitis

Krvavitev je povezana z velikostjo zoba; oteženo je imedijalno jemanje odtisa zoba

Dvakratni nanos izdelka GENGIGEL® PROF s 5-minutnim presledkom

5 min

Pet minut po nanosu

Deset minut po nanosu

10 min

Odtis je možen 5 do 10 minut po nanosu. V območju ni krvavitve.

\* GENGIGEL® PROF je brezbarven gel, ki vsebuje hialuronsko kislino. Pri številnih postopkih se obarva zeleno, kot se vidi na fotografijah.

- **zmanjšuje krvavenje:** pospešuje celjenje ran po kirurških posegih, kot sta ekstrakcija zob ali vgradnja implantatov. Raziskave so pokazale, da dodajanje hialuronske kisline v stomatologiji znatno pripomore k preprečevanju bolezni parodontalnega tkiva

## Uporaba hialuronske kisline v stomatologiji je večstranska:

- pospešuje celjenje ran in obnovo tkiva, prizadetega zaradi gingivitisa ali parodontitisa

- uporablja se pri zdravljenju lezij dlesni in ustne sluznice pri stomatitisu (afte)

- zmanjšuje vzdraženost ustne sluznice zaradi fiksnih in mobilnih protez

- pospešuje celjenje ran po kirurških posegih

- neguje in ohranja zdravje dlesni po vgradnji zobnih implantatov

- pospešuje celjenje ran pri izpadanju mlečnih zob

- preprečuje krvavitve dlesni (nosečnice, starejši)

Pri uporabi Gengigela je treba poudariti, da dosega izjemne

rezultate pri kirurško-implantološkem zdravljenju in se lahko nanaša neposredno na operacijsko polje. To omogočajo priročne brizgalke in kanile, ki prav tako omogočajo neposreden dostop na področje kirurškega posega. Po nanosu na sluznico operacijskega polja so ugotovili izvrsten napredek pri celjenju, prav tako naraven videz, brez vnetja, že en dan po operaciji.

Med implantološkim zdravljenjem, vgradnjo implantata v kost, se ustvarja obsežno operacijsko polje, ki zajema trda in mehka tkiva.

Želimo doseči celjenje *per primam intentionem*, brez vnetja in sekundarne okužbe, ter čim hitrejšo regeneracijo tkiva.

## Preprečevanje in zdravljenje bolezni parodontalnega tkiva s hialuronsko kislino

Gengigel je prvi medicinski pripomoček, ki vsebuje hialuronsko kislino in je namenjen preprečevanju in zdravljenju bolezni dlesni. Deluje na samem mestu vnetja, tako da pospešuje celjenje ran, zmanjšuje krvavitve in otekline ter ščiti sluznico pred okužbami.

Linija izdelkov Gengigel je namenjena:

- profesionalni uporabi v zobozdravstvu
- domači uporabi

### 1. Profesionalna uporaba v zobozdravstvu:

Gengigel prof je učinkovita pomoč pri celjenju gingivalnega tkiva pri:

- čiščenju zobnega kamna in parodontalnih žepov
- luščenju in glajenju zobnih koronin
- ekstrakciji zob
- vstavitvi implantantov
- drugih kirurških posegih

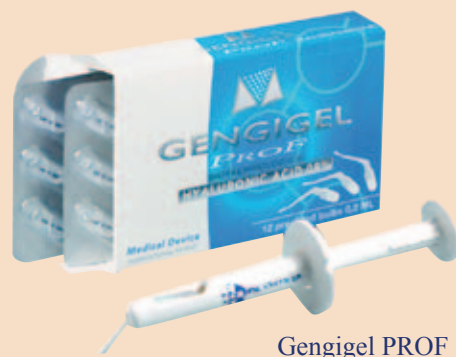### 2. Domača uporaba:

Gengigel pomembno pripomore k preprečevanju parodontalnih bolezni in pomaga pri:

- krvavečih in oteklih dlesnih
- vzdraženih ustnih tkivih zaradi zobnih protez in aparatov
- aftah

Gengigel je na voljo v različnih oblikah, ki omogočajo enostavno uporabo. Za boleča in težko dostopna področja se uporablja **pršilo Gengigel**, pri gingivitisu in parodontitisu je najprimernejši **gel Gengigel**. Če pa želimo ohraniti ustrezno ravnotežje hialuronske kisline v dlesnih in preprečiti možnost nastanka bolezni parodontalnega tkiva, se priporoča vsakodnevna uporaba **raztopine Gengigel**.

Izdelki Gengigel, ki so namenjeni domači uporabi, so na voljo v vseh lekarnah in specializiranih prodajalnah.



Gengigel PROF



GEL



RAZTOPINA



PRŠILO



BABY GEL

Več na [www.gengigel.si](http://www.gengigel.si)



# Osrednji instrument zobne preventive

**Odlično nego zob in dlesni omogočajo pravi pripomočki, ki jih redno in pravilno uporabljamo. Pri tem je osrednji instrument interdentalna ščetka. Z zobno nitko in zobtrebcem namreč interdentalnih prostorov ne moremo očistiti optimalno, z zobno ščetko pa sploh ne.**

»V primerjavi z interdentalno ščetko je zobna nitka tehnologija iz kamene dobe. Zavedamo se, da bo potrebnih še mnogo let, da se bodo interdentalne ščetke pojavile na trgu kot nujen instrument za popolno ustno higieno.« Lastnik podjetja Curaden Ueli Breitschmid je znan po tem, da govori brez dlake na jeziku in da ima izjemen občutek za stvarnost. »V zobozdravstvenem svetu je zobna nitka najučinkovitejši pripomoček za čiščenje interdentalnih prostorov. V resnici pa ima zobna nitka izrazite pomanjkljivosti,« je prepričan.

## Zobna nitka je neučinkovita

Zelo malo pacientov je, ki so pripravljene zobno nitko sprejeti kot vsakodnevni pripomoček za ustno higieno, pa še njena uporaba je težka. Tudi njena učinkovitost ni ravno, kot bi si želeli. »Zobna nitka je pravzaprav neučinkovita,« pravi Ueli Breitschmid. »Pri napačni uporabi je skrajno travmatična, saj poškoduje dlesni.« Seveda številni zobozdravstveni strokovnjaki utemeljujejo uporabo zobne nitke, češ da je vsaka uporaba še vedno boljša, kot pa da se interdentalni prostori sploh ne čistijo. A to ne spremeni dejstva, da zobna nitka v primerjavi z interdentalno ščetko sploh ne očisti učinkovito, pojasnjuje Ueli Breitschmid.

Podjetje Curaden je s svojimi interdentalnimi ščetkami na trgu že več kot 35 let. Na začetku so se interdentalne ščetke večinoma uporabljale v sekundarni preventivi, ko je šlo za to, da bi

plak učinkovito obvladovali pod mostički in okrog kron ter s tem bistveno podaljšali življenjsko dobo teh protetičnih rešitev. Zadnje čase pa je vedno bolj v ospredju zavedanje, da so in-

terdentalne ščetke tudi idealen pripomoček pri primarni preventivi. Zakaj? Zadnja leta je podjetje Curaden pri razvoju tehnologije uspelo narediti odločilen korak. Z ultrafinimi interdentalnimi

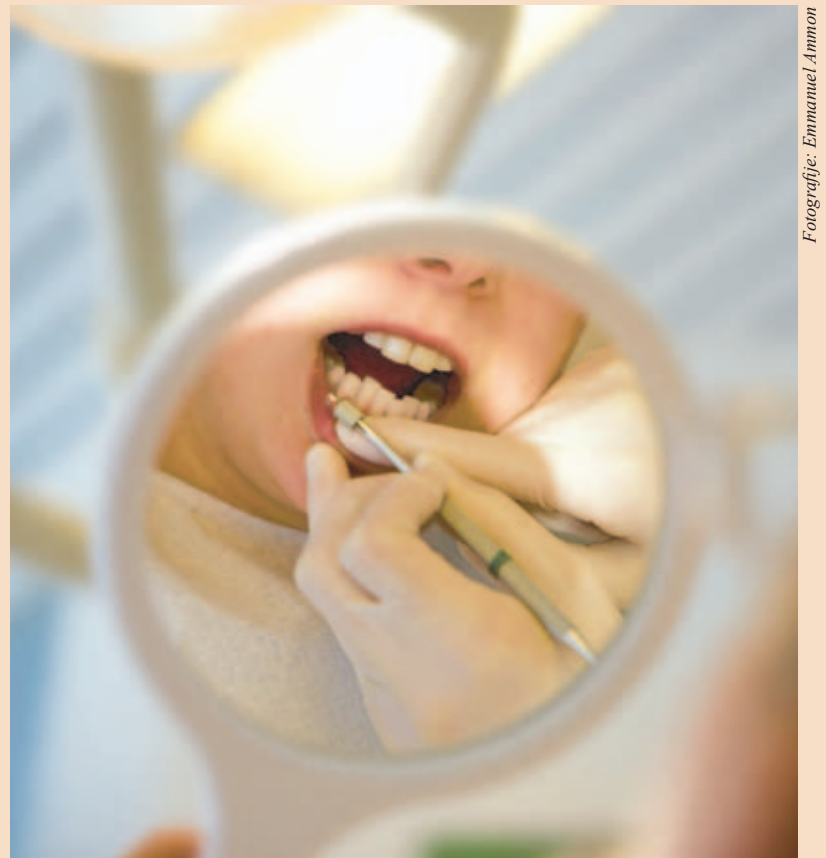ščetkami, ki so rezultat njihovega razvoja, lahko čistimo tudi ozke interdentalne prostore.

## Nova generacija ultrafinih interdentalnih ščetk

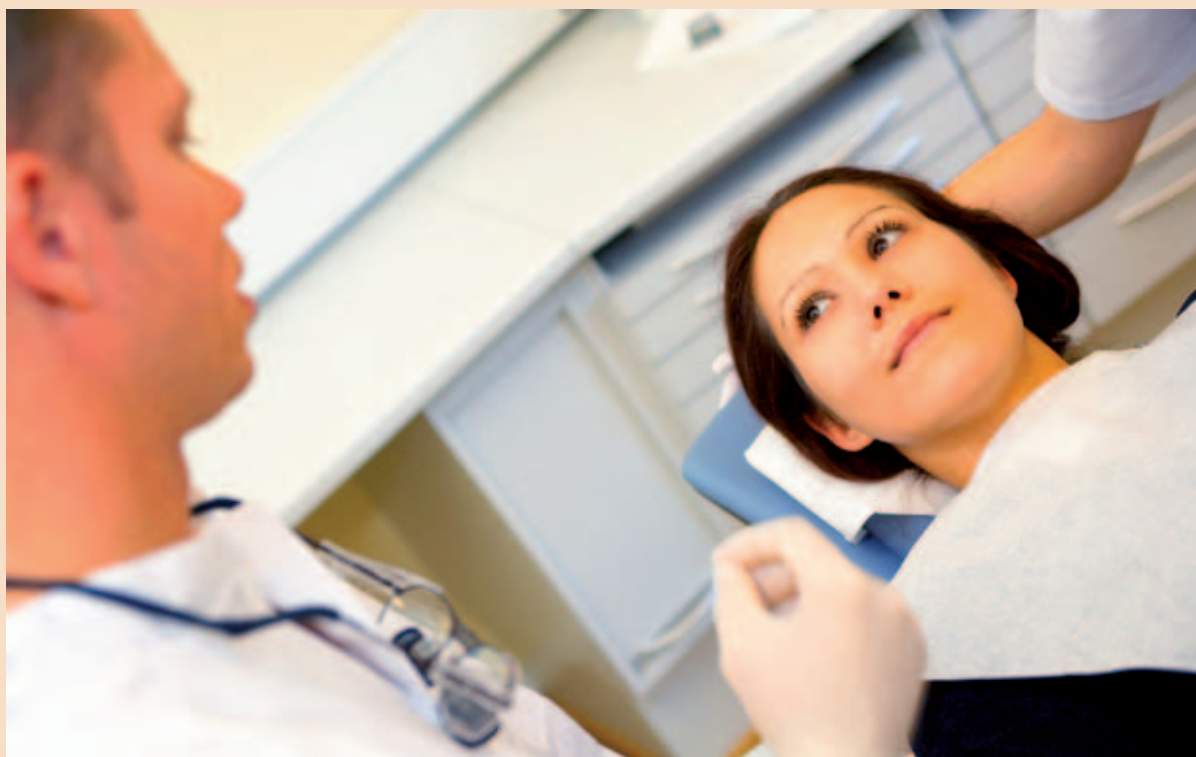Odločilni napotek za kvantni skok pri razvoju ultrafinih interdentalnih ščetk je prispeval zobozdravnik Jiri Sedelmayer z univerze v Hamburgu. Curaden je opozoril na to, da bi morale imeti interdentalne ščetke za zelo ozke interdentalne prostore samo eno plast ščetin, in ne dveh plasti kot doslej. Za Uelija Breitschmida in njegov tim je bil to odločilni signal, da se je začel razvoj nove generacije interdentalnih ščetk. Tako so nastale s še tanjšim žičnim jedrom ene najfinejših interdentalnih ščetk na trgu. V nasprotju s podobnimi izdelki so to izjemno tanke ščetke, ki kljub tankosti še vedno služijo svojemu namenu. Te fine spiralne ščetke s precejšnjim zunanjim premerom so odlične za primarno preventivo že pri mladostnikih.

## Boljši estetski izidi

»Danes vemo – tanjša ko je ščetka, širše področje uporabe ima,« pravi prvi mož podjetja Curaden. Za primer navaja pomen estetike v zobozdravstvu. Pri mostičkih in kronah je nevarnost, da se dlesen umakne. Predvsem v sprednjem delu je to neželena estetska pomanjkljivost. »To pomeni, da je treba med umetnimi zobmi narediti oziroma pustiti prostor za čiščenje, da bi se lahko interdentalne prostore optimalno očistilo. Hkrati pa so taki prostori, če so preveliki, nezaželeni. Za naše podjetje to pomeni: bolj fina je interdentalna ščetka, ki jo lahko ponudimo, zadovoljivejši je končni estetski izid zobozdravstvenega protetičnega posega.«



Interdentalne ščetke nove generacije so primerne tudi za mladostnike.



Pacienti morajo za temeljito ustno higieno uporabljati medzobne ščetke pravih velikosti. Pomembno jih je tudi naučiti pravilne uporabe.



Od desne proti levi: Ueli Breitschmid in Jiri Sedelmayer v kreativnem pogovoru z razvojnim tehnologom podjetja Curaden



CURAPROX

# Ustvarjajte šopke zdravih nasmehov

Vsak dan očistite medzobne  
prostore z medzobno ščetko Curaprox  
in preprečite vnetje dlesni.  
Vaš nasmeh bo sijal od zdravja.



06



07



08



09



011

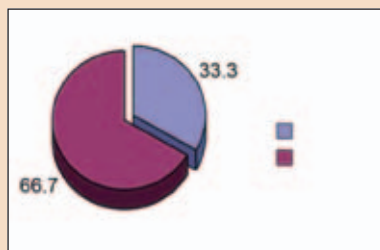
Medzobne ščetke CURAPROX »prime«:  
Pet velikosti reši 95 % vseh težav  
čiščenja medzobnih prostorov.

# Učinek diodnega laserja LLLT<sup>1</sup> med hitro maksilarno ekspanzijo

## Uvod

Ortodontski premik zob je rezultat remodeliranja oblike alveolarne kosti kot odgovor na mehanski stimulus na stiku s periodontalnim ligamentom. Čeprav je Wolffov zakon na splošno znan kot filozofska trditev, govori, da mehanska sila, ki deluje na živo kost, sčasoma vpliva na strukturo kostnega tkiva. Remodeliranje kosti lahko uvrstimo v dve različni vrsti: 1,2. Zunanje preoblikovanje kosti, pri katerem se zunanja geometrija kostnega tkiva prilagodi delujočim silam, medtem ko lastnosti materiala ostanejo nespremenjene. Notranje remodeliranje kosti, pri katerem se notranja struktura kostnega tkiva spremeni zaradi delujočih sil,

dejansko je ta vrsta preoblikovanja kosti povezana s preoblikovanjem spongioze, pri kateri se spremenijo parametri elastičnosti kostnega tkiva.



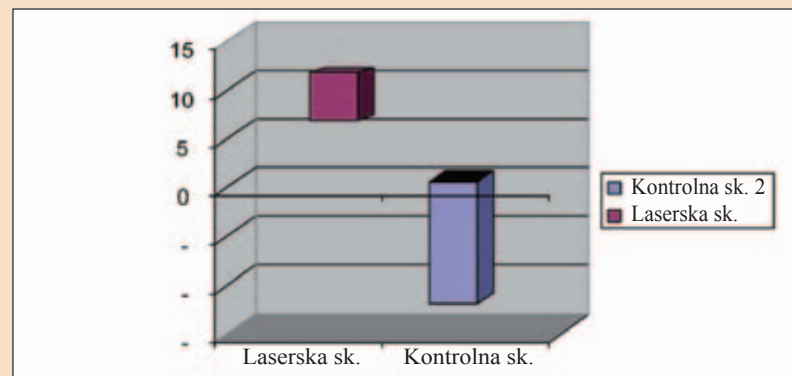
Graf 1: Odstotek razporeditve bolnikov glede na spol.

Šivi naj bi bili rastna mesta intramembranoznih kosti 3,4,5,6 v kraniofacialnem kompleksu. Zatorej lahko sklepamo, da v kolikor šivi niso prisotni, lahko kraniofa-

cialne kosti rastejo le po debelini.

Tkiva, ki obdajajo šive, kot je dura mater<sup>7</sup>, imajo pomemben učinek na odprtost šivov in rast. Predhodne raziskave so druga za drugo potrjevale, da kompresijske sile, delujoče preko šivov, zmanjšajo nalaganje kosti in povečajo kostno resorbcijo, medtem ko tenzijske sile povečajo nalaganje kosti. Ta značilni odgovor izpostavi šive kot pomembna tarčna mesta za ortodontske ortopedске naprave za nadzor vertikalne in transverzalne rasti maksile, kot so palatinalni ekspander in cervikalni, visokovlečni ter protrakcijski tegi.

Dramatični razvoj tehnologije v zadnjih desetletjih je ponudil



Graf 2: Kostna gostota na mestu širjenega šiva je bila večja v skupini zdravljeni z laserjem, kot v kontrolni skupini (ki ni bila zdravljena z laserjem).

majhno, a močno orodje, ki se uporablja v kliničnih raziskavah, to je laserski žarek. LLLT je vrsta laserja, ki prodre globoko v tkivo in učinkuje na celice. To mu uspe zaradi specifične valovne dolži-

ne in nizke energije. Zdravljenje z lasersko terapijo ne temelji na učinku toplote temveč na fotokemičnih in foto-bioloških učinkih v celicah in tkivu. Nelagodna bolečina je obremenjujoč stranski

## DENTAL TRIBUNE

The World's Dental Newspaper • Slovenian Edition

© 2011, Dental Tribune International GmbH

Uredniški material, preveden in tiskan v izdaji časopisa Dental Tribune International, je avtorsko zaščiten pod podjetjem Dental Tribune International GmbH. Vse pravice so zadržane. Objavljeno z dovoljenjem podjetja Dental Tribune International GmbH, Holbeinstr. 29, 04229 Leipzig, Germany. Reprodukcijska na katerikoli način, v katerikoli jeziku, v celoti ali delno, je brez predhodnega dovoljenja podjetja Dental Tribune International GmbH strogo prepovedana. Dental Tribune je zaščitni znak podjetja Dental Tribune International GmbH.

Dental Tribune si prizadeva natančno predstavljati klinične informacije in novice proizvajalcev. V zvezi s tem Dental Tribune ne prevzema nobene izhajajoče odgovornosti resničnosti navedb ali nastalih tipkarskih napak. Založnik prav tako ne prevzema nobene odgovornosti za vsebino oglasov. V člankih izražena mnenja so lastna mnenja avtorjev in ne predstavljajo mnenja Dental Tribune International.

Dental Tribune International GmbH  
Holbeinstr.29,04229 Leipzig, Nemčija

Glavni urednik skupine:

Daniel Zimmermann

ISSN 2232-3511

Uredniški svet:

dr. Nasser Barghi,	ZDA	keramika
dr. Karl Behr,	Nemčija	endodontija
dr. George Freedman	Kanada	estetika
dr. Howard Glazer	ZDA	kariologija
prof.dr. I.Krejci	Švica	konzervativa
dr. Edward Lynch	Irska	restavrativa
dr. Ziv Mazor	Izrael	implantologija
prof.dr. Georg Meyer	Nemčija	restavrativa
prof.dr. Rudolph Slavicek	Avstrija	funkcionalnost
dr. Marius Steignamm	Nemčija	implantologija

Obiščite našo spletno stran:

www.dental-tribune.com  
info@dental-tribune.com

Lastnik licence za Slovenijo:

Bisernica Medicina d.o.o., Gmajnice 15, 1000 Ljubljana  
mat.št.: 3368122, dav.št. SI52917622

Za založbo Bisernica Medicina:

Ronald Pintar, direktor

Glavni urednik:

Boštjan I. Košak

Vodja produkcije:

Zoran Grom

Kontakt slovenskega uredništva:

telefon: 031 378 022, e-pošta: DT@bisernica-medicina.si

Oglasno trženje:

Boštjan I. Košak (041 740 864), Zoran Grom (031 378 022)

Naročnine:

prodaja@LepZob.si

Prevodi in lektoriranje:

Pravo prevajanje, SiLink, Prevajanje za vas

Grafično oblikovanje in prelom:

Simon Šimenc s.p., www.simonsimenc.si

Tisk:

TISK Žnidarič, d.o.o., Kranj

Naklada:

2500 izvodov, (september 2011)



Novost v Sloveniji:

# VRHUNSKI ENDODONTSKI PREPARATI ODSLEJ CENEJE !

ekskluzivno na:



začetek prodaje: OKTOBER

otvoritveni popust: **35%** na vse izdelke

tekočine za izpiranje koreninskih kanalov: CHLORAXID 2%  
CITRIC ACID 40%  
GLUCO-CHeX 2%

tekočina za širjenje koreninskih kanalov: ENDO-SOLUTION

material začasne polnitve koreninskih kanalov: CALCIPAST

preparat za topljenje gutaperče: EUCALYPTOL

indikator vhoda v koreninski kanal: CANAL DETECTOR

premaz za zaščito dentina: PROTECT LIGHT SEAL

indikator kariesa: RED DETECTOR

tekočina za zaustavljanje krvavitvev: ALUSTAT  
in drugi



učinek, ki spremlja ortodontsko zdravljenje in/ali ortopedski poseg zaradi delovanja sile, potrebne za premik.

Več raziskav je dokazalo učinkovito zmanjšanje bolečine po različnih zobozdravstvenih posegih z uporabo LLLT: Pokazalo se je tudi, da je LLLT učinkovita metoda za hitro popravo kosti in remodeliranje oblike po kirurških posegih.

## Namen raziskave

Naš namen je izkoristiti tehnološki razvoj, da bi povečali kvaliteto nastale kosti, zvečali hitrost njenega nastajanja in posledično zmanjšali stopnjo ponovitev. Ob tem si želimo naše bolnike popeljati na relativno kratko in veselo ortodontsko zdravljenje, brez neželene bolečine.

## Materiali in metode

### Izbira bolnikov

V raziskavi je sodelovalo dvajset bolnikov obeh spolov (graf 1). Vsi bolniki in njihovi pravni zastopniki so bili seznanjeni o naši nameri, da med ortodontskim zdravljenjem uporabimo LLLT in so se s tem strinjali.

## Ortodontsko zdravljenje

Po natančnem kliničnem pregledu smo pri vsakem bolniku uporabili naslednja diagnostična orodja:

### 1 - RTG posnetki

- A - Ortopan tomogram.
- B - Lateralna cefalometrična projekcija.
- C - Antero-posteriorna projekcija.

D - Računalniška tomografija maksile s 3 mm rezi.

- 2 - Ustrezne fotografije.
- 3 - Modelni odlitek.

Po zaključeni ekspanziji maksile so bili narejeni:

### 1 - RTG posnetki

- D - A-CT Maksile s 3mm rezi
- B - Antero-posteriorna projekcija

## NAROČILNICA

### PRODAJNI POGOJI

Naročilnica je pogodba med Naročnikom in Izdajateljem. Naročilnica velja za obdobje 1 leta in se ob izteku avtomatično podaljša. Naročnik lahko pogodbo kadarkoli pisno prekine z odpovednim rokom 30 dni. Naročnik z oddajo naročilnice soglaša da Izdajatelj z namenom izpolnjevanja pogodbe shranjuje in uporablja Naročnikove podatke. Izdajatelj bo varstvo tako zbranih podatkov zagotavljal skladno z zakonom.

### NAROČNIK

priimek in ime .....  
naziv organizacija/podjetje .....  
davčna številka .....  
davčni zavezanec DA / NE .....  
ulica in hišna številka .....  
pošta .....  
telefon .....  
e-naslov .....  
naslov za pošiljanje .....

Strinjam(o) se s prodajnimi pogoji in do preklica naročam(o): \_\_\_\_\_ izvod(ov) vsake posamezne številke časopisa Dental Tribune v Slovenskem jeziku. Naročnino v enkratnem znesku 32,00 EUR (DDV je že vključen) bom(o) plačal(i) 15 dni po prejemu računa.

podpis ..... žig (za pravne osebe) .....  
datum ..... kraj .....

### IZDAJATELJ

Bisernica Medicina d.o.o.,  
Gmajnice 15,  
1000 Ljubljana,  
mat.št. 3368122 dav.št. SI52917622,  
ki jo zastopa direktor Ronald Pintar.

### NAROČILNICO LAHKO POŠLJETE:

- po faksu: 01 530 72 88
- po e-pošti: prodaja@LepZob.si
- po pošti na naslov:  
LepZob,  
Pot k sejmišču 32,  
1000 Ljubljana  
ali oddate vašemu zastopniku  
LEPZOB ali BISERNICA

### POSEBNE UGODNOSTI:

- Za vsa naročila za leto 2012, ki jih boste oddali do konca leta 2011 veljajo posebne ugodnosti:
- brezplačno prejemanje vseh izvodov časopisa Dental Tribune, ki bodo še izšli v letu 2011;
- ugodnosti pri udeležbah na dogodkih Dental Tribune;
- praktično darilo.