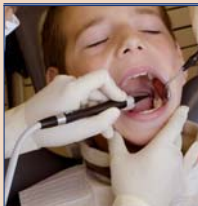

Heute mit **Paro and Prothetic Special**

# DENTAL TRIBUNE

The World's Dental Newspaper · Swiss Edition

No. 10/2011 · 8. Jahrgang · St. Gallen, 7. Oktober 2011 · PVSt. 64494 · Einzelpreis: 5,20 CHF



**Diagnostische Verfahren bei Karies**  
haben sich in den vergangenen Jahrzehnten stetig erweitert. Unsere Autorin stellt neue Verfahren, deren Einsatzgebiete und Limitationen vor.

▶ Seite 6



**Sommerliches Golf in Blumisberg**  
Die Kaladent Golf Trophy ist jedes Mal ein Erlebnis für Teilnehmer und Gäste. Wer in Blumisberg gewonnen hat, lesen Sie auf

▶ Seite 8



**Staatsfeiern in Basel und Bern**  
Nach Zürich erhielten jetzt auch die Absolventen der Universitäten Basel und Bern ihren „Master of Dental Medicine“ überreicht.

▶ Seiten 20 und 31

## Zweiter Schweizer Implantat Kongress mit praxisnahen Vorträgen

ANZEIGE

Von der Diagnose bis zur Chirurgie, alles was implantologisch tätige Zahnärzte wissen sollten, erläuterten namhafte Experten im Kursaal Bern. Dr. med. dent. Lothar Frank und med. dent. Roman Wieland berichten. In der ersten Folge lesen Sie die Zusammenfassung des ersten Tages, Freitag, 2. September 2011.

Nach der Begrüssung durch Prof. Daniel Buser zur 28. Jahrestagung der SGI führte Dr. Norbert Cionca, SMD Genf, in das Thema ein. Sein Referat beschäftigte sich hauptsächlich mit dem Remodelling des periimplantären Knochens, bzw. dem abzugrenzenden Problem der Periimplantitis. Nach der prothetischen Belastung von Implantaten kommt es laut Studien zu einem „normalen“ Knochenschwund von 0,2 bis 1,8 mm. Es ist also schwer, Remodelling und Periimplantitis zu unterscheiden. Eine Studie von Romanos (2010) zeigt auf, dass sich nach Belastung der Implantate die biologische



Das neue Foyer im Kursaal Bern hat sich im ISS einer ersten Bewährungsprobe gestellt. Kongressteilnehmer, Aussteller und Veranstalter lobten die neuen Räume.



breite einstellt. Camillo et al. (2009, Beobachtungszeit drei Jahre) haben mit einer Untersuchung nachgewiesen, dass der Knochenverlust durch Platformswitch geringer ausfällt. Eine weitere Studie von Camillo (2010) belegt, dass die Sulci der Nachbarzähne als Keimreservoir fungieren, das auch das periimplantäre Gewebe besiedeln wird. Ein Fakt, der den Parodontitispatienten zum Risikopatienten macht. Für eine wirkliche Verlaufskontrolle inserierter Implantate sind Sondierung und BOP nicht immer verlässliches Diagnostikum, da oft nur **Fortsetzung auf Seite 2 →**

Weil die **Beratung** stimmt ...



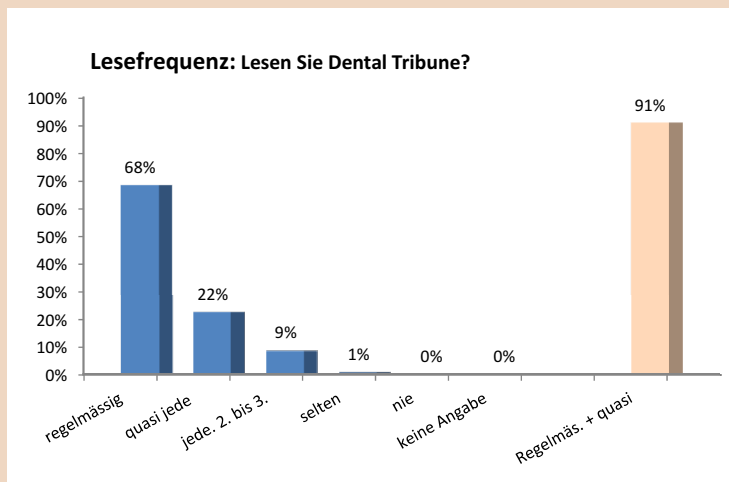
**DemaDent.**  
044 838 65 65

## Dental Tribune erhält gute Noten



„Weiter so“, dieser Aufforderung eines Lesers folgen wir gerne. Für die Redaktion ist es wichtig zu wissen, kommt die Zeitung „an“, entsprechen die Themen Ihren Wünschen? Deshalb

befragen wir die Leserinnen und Leser alle zwei Jahre mit einem der *Dental Tribune* beigelegten Fragebogen. Die Aussagen der 129 Antworten auf unsere Fragebogenaktion bestätigen den richtigen Themen-Mix. Das zeigt sich auch daran, dass 91 Prozent der Teilnehmer *Dental Tribune* regelmässig oder „quasi“ jede Ausgabe lesen. Eine Auszeichnung. Besonders erfreulich: *Dental Tribune* landet



Die Grafik zeigt, *Dental Tribune* wird regelmässig gelesen. Lesefrequenz: 91 % lesen regelmässig und quasi jede Ausgabe. Nur 9% geben an, lediglich jede 2. bis 3. Ausgabe zu lesen.

nicht auf dem Stapel oder im Papierkorb. 78 Prozent der Leserinnen und Leser nutzen *Dental Tribune* innert

weniger Tagen und lesen mehrmals darin. Auch die „digitale Schwester“

www.zwp-online.ch hat sich etabliert. Täglich aktuell und mit vielen vertiefenden Informationen, entwickelte sich dieser Service zu einem gern genutzten Kompendium. Kaum eine Indikation, zu der Sie nicht Videos, Fachartikel oder Bildergalerien finden – und alles in Deutsch.

Das ganze Team: Redaktion, Fachkorrektorat, Layout und Sachbearbeiter arbeiten mit Freude für „Ihre“ *Dental Tribune*. **BT**

Diese Ausgabe enthält Beilagen der Firmen **Camlog Foundation, KaVo Dental AG (Teilaufgabe) und Pharmador Swiss (Teilaufgabe)**. Wir bitten unsere Leserinnen und Leser um freundliche Beachtung. Vielen Dank.



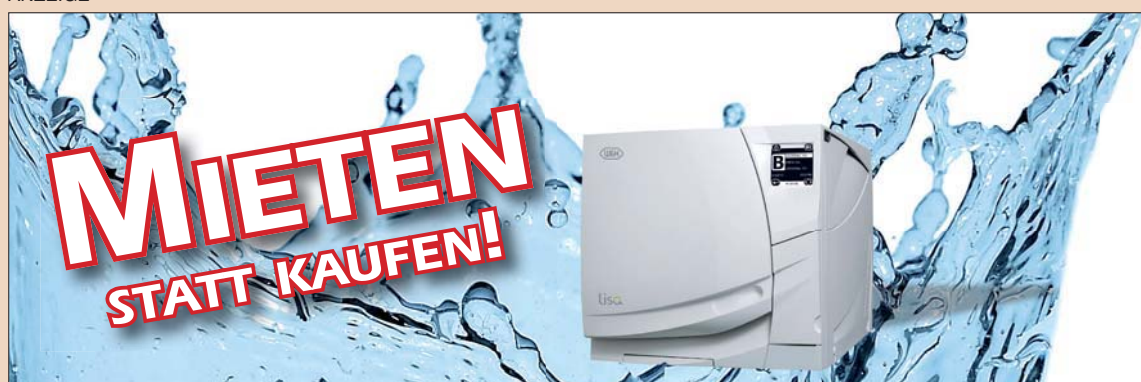Editorial

### Das BlaBla-Meter

PR-Profis, Behörden oder Professoren müssen hier tapfer sein. Mit einem Werkzeug im Internet lassen sich jetzt Texte auf sprachliche Merkmale prüfen. Nominalstil – beliebt bei Wissenschaftlern: „Die Bevorzugung der Schmerzbesichtigung“; Phrasen – häufig bei PR-Texten: Innovationen, Meilensteine, Massnahmenpakete, Herausforderungen und Paradigmenwechsel. „Das BlaBla-Meter entlarvt, wie viel heisse Luft ein Text enthält“, heisst es unter blablameter.de. Kopieren Sie den Text ein. Sie erhalten einen Wert zwischen 0 (kein Bullshit) und 1 (viel Bullshit). Bullshit-Index dieses Textes: 0.47. Kein Wunder, zitiert er doch jede Menge Phrasen. Entrümpeln Sie Ihre Texte, es macht Spass!

Ihr Johannes Eschmann  
Chefredaktor

ANZEIGE



### Ihre Vorteile

- Keine Überraschungen mit hohen Reparaturkosten
- Keine Investition
- Intelligente Technologie erleichtert Dokumentationspflicht
- Kontrolle der Dokumente vor Ort durch den Fachmann
- Validierung durch den Hersteller

Gerne beantworten wir Ihre Fragen:  
W&H CH-AG Tel.-Nr. 043 497 84 84  
KALADENT AG Tel.-Nr. 044 736 61 85



**KALADENT**



Dr. Norbert Cionca, SMD Genf

#### ← Fortsetzung von Seite 1

schlecht sondiert werden kann und auch bei scheinbar gesundem periimplantärem Gewebe eine Periimplantitis vorliegen kann. Andererseits kann auch umgekehrt eine tiefe Sondierung unbedenklich sein. So legt Cionca den grössten Wert auf standardisierte Röntgenbilder als verlässliche Kontrolle der Gewebe. In der Zusammenschau seines Referates hebt er deshalb hervor, dass eine gute Planung, Auswahl des Implantatdesigns und nicht zuletzt die Chirurgie unter Beachtung der Tarnow-Regeln korrekt sein müssen, wenn nicht weitere Probleme geschaffen werden sollen.



Prof. Giovanni Salvi, ZMK Bern

#### Meinungen und Tatsachen biologischer Komplikationen

Prof. Giovanni Salvi, ZMK Bern, befasste sich anschliessend mit den Meinungen und Tatsachen der biologischen Komplikationen. Wissenschaftlich definierte er vorweg, dass Meinungen subjektive Ansichten und Tatsachen nachweisliche Situationen sind. Für die Periimplantitis sind die Definitionen verschiedener Studien leider nicht deutlich. So kritisiert er, dass folgende Faktoren nicht als Periimplantitis angesehen werden dürfen: falsches chirurgisches Vorgehen bei der Insertion von Implantaten, bindegewebige Einheilung, nicht beachtete Risikofaktoren (etwa Raucher und



PD Dr. Roland Jung, ZSM Zürich

Augmentationen mit gleichzeitiger Implantation), Zementüberschüsse und schlechte Mundhygiene. Für eine periimplantäre Mukositis ist nach Salvi der Biofilm anzusehen, der eine Mukositis bewirken kann. Laut einer Studie von Porras et al. (2007) ist diese aber durch nicht-chirurgische Therapie zu 100% reversibel. Als tatsächliche Risikofaktoren hält Salvi im Schlusswort fest: schlechte Mundhygiene, Tabakkonsum, Vorgeschichte Parodontitis und unregelmässige Betreuung.

#### Verlässliche Methoden für den Praktiker

Auch PD Dr. Ronald Jung, ZSM Zürich, korrigierte gleich zu Beginn



Dr. Anton Wetzel, St. Gallen

den vorgegebenen Titel seines Vortrags „Prävention beginnt bei der Chirurgie“, zu „Prävention beginnt bei der Diagnostik und Risikoanalyse“. Sein Referat begann schon bei der Therapieplanung, wobei er betonte, dass der erste chirurgische Schritt, die Zahnextraktion, erst vollzogen wird, wenn auch der Therapieplan gemacht ist. Diese Planung sollte Hart- und Weichgewebefekte (keratinisierte Gingiva) einbeziehen, um nicht später mehrere Regenerationsschritte durchlaufen zu müssen. Wer Jungs Steckenpferd kennt, der weiss, dass er sich genau mit diesem Thema seit Längerem beschäftigt. Eine eigene Übersichtsstudie und seine Forschungstätigkeit belegen, dass mit der richtigen Alveolarkammprävention bis zu 50% des Gewebes erhalten werden kann. Für die spätere Implantation ein enormer Gewinn. So funktioniert es am besten: nach der (korrekten) Therapieplanung folgt die atraumatische Extraktion, Auffüllen der Alveole mit Knochensersatz und Abdecken der Alveole mit einem Transplantat oder Kollagenmatrix. Die bukkale Lamelle lässt sich zwar nicht gänzlich erhalten, aber der Abbau stark reduzieren.

#### Risiko lässt sich kalkulieren – meistens

Dr. Anton Wetzel, Privatpraktiker aus St. Gallen, referierte anschliessend über Risikomanagement: Das Risiko (= gr.: Klippe, Gefahr) definiert sich als Ereignis mit der Möglichkeit negativer Auswirkung. Passend dazu lockerte er den theoretischen Teil mit Bildern von Segeltörns auf und machte somit die Vorstellung von Risiko auch lebhaft vorstellbar. Dennoch: das (Rest-)Risiko ist kalkulierbar, sobald Schadenshöhe und Eintrittswahrscheinlichkeit bekannt sind – bei Unwissenheit oder Ungewissheit hingegen nicht. Manchmal, entgegen der Erwartung, enthält jede Entscheidung ein Risikopotenzial, dem mit Risikomanagement begegnet werden sollte. Das heisst, das Risiko sollte identifiziert, bewertet und gesteuert bzw. kontrolliert werden.

Für die Praxis bedeutet dies:

- Das gesamte Team muss gut ausgebildet sein,
- Hygienemassnahmen einhalten,
- Materialien und Arbeitsweisen müssen geeignet sein,
- die nachhaltige Betreuung der Patienten muss ein gutes Langzeitergebnis bewirken,
- jeder sollte eine Haftpflichtversicherung für den Fall der Fälle abschliessen.

Bei jeder Planung stellt sich Wetzel letztlich die Frage, ob er für sich selbst die gleiche Entscheidung trafe



Dr. Gerald Mettraux, Bern

und bedenkt stets, dass kleine Rekonstruktionen zu kleinen Problemen und grosse Rekonstruktionen zu grossen Komplikationen führen können. Auch von ihm zitierte Studien plädieren für Zähne anstatt voreiliger Implantate, wie schon einige Redner vor ihm.

#### Der Laser kann mehr, als man denkt

Einen absolut interessanten Einblick in die Laseranwendung in seiner Berner Privatpraxis bot Dr. Gerald Mettraux.

Seit vielen Jahren arbeitet er mit allen gängigen Lasersystemen: Für die Unterstützung der Wundheilung den auf Pigmente wirkenden Diodenlaser (Wellenlänge 670/810 nm), den Erbiumlaser (2'940 nm) für Hartgewebe und den CO<sub>2</sub>-Laser (10,6 µm) für die Chirurgie.

In der Implantologie haben für Mettraux sämtliche Systeme ihre Indikation, besonders in der Behandlung der Periimplantitis. Die Datenlage ist zwar immer noch relativ dünn, da Studien als Vergleich zur mechanisch-chirurgischen Therapie schwer zu designen sind. Die Bilder und Erfolge von Mettraux sprechen allerdings sehr für sich.

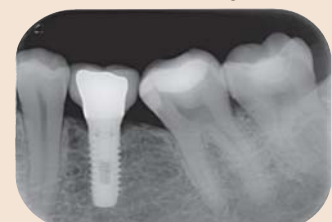#### Früher ging es auch ohne DVT

Ausgehend davon, dass früher Implantate ebenfalls zuverlässig und erfolgreich gesetzt werden konnten, stellt sich die Frage, ob und wann ein DVT gemacht werden soll. Für Dr. Dorothea Dagassan-Berndt, UZM Basel, ist die Einführung des 3-D-Röntgens ein Markstein in der Radiologie. Nebst dem Grundsatz, mit möglichst wenig Strahlung zum Ziel zu kommen (ALARA), muss für jeden Fall individuell entschieden werden, welches Röntgenbild optimal ist. Dr. Dagassan-Berndt präsentierte verschiedene Studien, die zeigten, wann welche Röntgentechnik am besten abschneidet:

– Knochenvolumen: Bone sounding ist gleich gut wie ein DVT

#### Richtigstellung

In Dental Tribune Nr. 9 wurde auf Seite 13 im Beitrag „Austausch einer Modellgussprothese durch einen implantatgetragenen Ersatz“ die Abb. 8 vertauscht. Anstatt des Fotos mit der Krone bei der Einprobe sollte die exakte Positionierung der Krone gezeigt werden. Hier die korrekte Abbildung.



ANZEIGE

# DENTAL 2012



## BERN JUNI 14 | 15 | 16

### 3 Tage Mittelpunkt für Dentalprofis

- Die grösste Dentalmesse der Schweiz auf über 12 400 m<sup>2</sup>
- Gleichzeitiger SSO-Kongress im selben Gebäude
- Standort Bern: zentrale Lage für die gesamte Schweiz und das nahe Ausland
- Unkomplizierte Anreise aus der ganzen Schweiz und international
- In Zusammenarbeit mit den führenden und wichtigen Verbänden der Schweizer Dentalwelt
- Anmeldung und Informationen auf der Webseite [www.dental2012.ch](http://www.dental2012.ch)

Patronat:  
Arbeitgeberverband der  
Schweizer Dentalbranche

Partner:  
Schweizer Verband  
der Dentalassistentinnen

SSO  
Hauptpartner:  
Schweizerische  
Zahnärztesgesellschaft SSO

Swiss Dental Hygienists

Partner:  
Verband Zahntechnischer  
Laboratorien der Schweiz, VZLS

Partner:  
Berufsverband für  
Dentalhygienikerinnen und Dentalhygieniker

Medien Partner:

DENTAL TRIBUNE

ZWP online +



Dr. Dorothea Dagassan-Berndt, UZM Basel

- Knochenqualität: DVT lässt keine 100 % Beurteilung zu
- Topografie: Bei korrekter Herstellung reicht OPT sehr gut aus.

Dr. Dagassan-Berndt betonte, dass die Sicherheitsabstände nicht nur wegen anatomischer Feinheiten eingehalten werden müssen, sondern auch, weil zum Beispiel die Herstellung eines OPTs automatisch Verzerrungen von bis zu 1,25 mm aufweist. Mit einem Mess-Röntgenbild, möglichst nahe der zu operierenden Stelle, lässt sich die höchste Genauigkeit erreichen. Das Einzelzahn-Röntgenbild ist in puncto Verzerrungen sehr genau und dem OPT überlegen. Dr. Dagassan-Berndt findet, dass für die postoperative Kontrolle Einzelzahn-Röntgenbilder das Mittel der Wahl sind. Sind mehrere Stellen zu

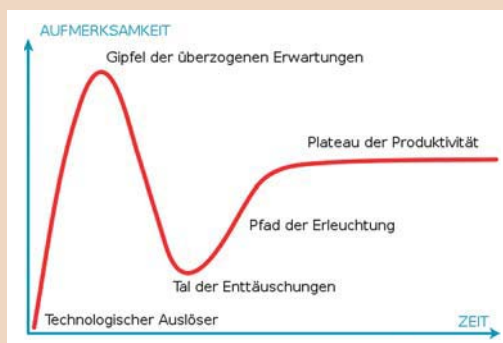kontrollieren, dann ist aus Sicht der Strahlendosis das OPT geeigneter.

### Das DVT im Hype-Zyklus

PD Michael Bornstein, ZMK Bern, sieht die momentane Position des DVT auf dem ersten steil ansteigenden Abschnitt des Hype-Zyklus, das volle Potenzial ist noch nicht ausgeschöpft (siehe Grafik: Hype Zyklus n. Gartner). Aufgrund der etwa 10-Mal geringeren Strahlenbelastung als ein CT, zieht PD Bornstein das DVT eindeutig vor. Weil aber ein

DVT in etwa die gleiche Strahlenbelastung wie 100 Einzelzahn-Aufnahmen aufweist, soll es als eine unterstützende Methode verwendet werden:

- Bei Unklarheiten über Lage und Ausdehnung wichtiger anatomischer Strukturen,
- allfällig vorhandene pathologische Veränderungen,
- Vermeidung von Komplikationen und Schädigungen vitaler Strukturen



PD Dr. Bornstein präsentierte zu seinem Vortrag den „Hype-Zyklus nach Gartner“ (©Idotter, www.Wikipedia.org)

- und genaue(re)n Implantatpositionierung.

Endlich gibt es Richtlinien, wie/wo/wann ein DVT gemacht werden soll, sozusagen ein erstes Kochbuch mit Guidelines: [www.sedentext.eu](http://www.sedentext.eu)

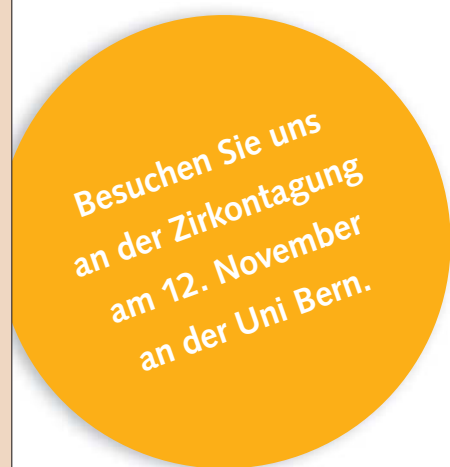
### Drei Systeme zur schablonengeführten Implantologie

Drei Systeme, drei Vorträge und drei Referenten. Für Fortsetzung auf Seite 5 →

ANZEIGE

# ZERAMEX®T

natürlich • metallfrei • zweiteilig



ZERAMEX®T geht neue Wege in der ästhetischen Zahnmedizin. Aufbauend auf Bewährtem setzen wir neues Wissen stetig und konsequent um. ZERAMEX®T orientiert sich voll und ganz an der Natur: **weiss, metallfrei und absolut inert.**

ZERAMEX®T – das ideale Fundament um höchste Ästhetik und Funktionalität zu erreichen und Ihren Patienten ein strahlendes, natürliches Lächeln zu schenken. Wir beraten Sie gerne umfassend.

swiss made

Telefon Schweiz, 044 388 36 36  
Telefon Deutschland, 07621 1612 749  
[www.dentalpoint-implants.com](http://www.dentalpoint-implants.com)

DENTALPOINT  
Swiss Implant Solutions

## DENTAL TRIBUNE

### IMPRESSUM

Erscheint im Verlag  
**Eschmann Medien AG**  
Wiesentalstrasse 20/PF  
CH-9242 Oberuzwil  
Tel.: 071 951 99 04  
Fax: 071 951 99 06  
[www.dental-tribune.ch](http://www.dental-tribune.ch)  
**Verlagsleitung/Koordination**  
Susanne Eschmann  
[s.eschmann@eschmann-medien.ch](mailto:s.eschmann@eschmann-medien.ch)  
**Abonnements**  
Claire Joss  
[c.joss@eschmann-medien.ch](mailto:c.joss@eschmann-medien.ch)  
**Chefredaktion**  
Johannes Eschmann  
[j.eschmann@eschmann-medien.ch](mailto:j.eschmann@eschmann-medien.ch)  
**Redaktionsassistentz**  
Jeannette Enders  
**Layout**  
Matthias Abicht  
[m.abicht@dental-tribune.com](mailto:m.abicht@dental-tribune.com)  
**Fachkorrektorat**  
Ingrid und Hans Motschmann  
[motschmann@oemus-media.de](mailto:motschmann@oemus-media.de)  
Dental Tribune Swiss Edition erscheint in Lizenz und mit Genehmigung der Dental Tribune International GmbH. Dental Tribune ist eine Marke der Dental Tribune International GmbH. Die Zeitung und die enthaltenen Beiträge und Abbildungen sind urheberrechtlich geschützt. Jede Verwertung ist ohne Zustimmung des Verlages und der Dental Tribune International GmbH unzulässig und strafbar.  
**Copyright**  
Dental Tribune International GmbH  
**Jahresabonnement**  
51,- CHF  
inkl. MwSt. und Versandkosten  
**Freie Mitarbeit**  
Dr. med. dent. Frederic Hermann,  
Geprüfter Experte der Implantologie DGOI,  
Diplomate des ICOI  
Dr. med. dent. SSO  
Bendicht Scheidegger-Ziörjen  
med. dent. Roman Wieland  
**Medizinischer Berater:**  
Dr. med. H. U. Jelitto

Über unverlangt eingesandte Manuskripte und Leserbriefe, Fotos und Zeichnungen freuen wir uns, können dafür aber dennoch keine Haftung übernehmen. Einsender erklären sich damit einverstanden, dass die Redaktion Leserbriefe kürzen darf, wenn dadurch deren Sinn nicht entstellt wird.

Die Beiträge in der Rubrik „Industry News“ basieren auf den Angaben der Hersteller. Für deren Inhalt kann keine Gewähr oder Haftung übernommen werden. Die Inhalte von Anzeigen oder gekennzeichneten Sonderteilen befinden sich ausserhalb der Verantwortung der Redaktion.

# Wer arbeitet, darf auch feiern: Gala-Abend am ISS begeisterte

Soul- und Gospelsängerin Bernita Bush und Massimo Rocchi boten beste Unterhaltung.

Die Wetterfee von TeleBärn, Anne-Cécile Vogt, führte charmant durch den Abend in der festlich gedeckten „Arena“. Zur Begrüssung bat sie die Präsidentin und die Präsidenten der am Kongress beteiligten Fachgesellschaften SGI, SSOS, SSP und SSRD für ein Mini-Interview auf die Bühne. Diese liessen sich nicht zweimal bitten und beantworteten die ungewohnten Fragen. Alle hatten ihren Spass dabei – nach einem Kongresstag genau das richtige.

Der Kabarettist Massimo Rocchi zeigte Ausschnitte aus seinem aktuellen Programm „rocCHipedia“. Kritisch und mit italienischem Charme hielt er Herrn und Frau Schweizer den Spiegel vor. Mal versteckt, mal direkt kamen seine Pointen. Selbstredend bekamen auch die Zahnärzte „ihr Fett weg“. Wer war noch nie beim Zahnarzt und könnte eine persönliche Anekdote darüber schreiben? Seine Parodien und Mimik ermunterten das Publi-



Prof. Regina Mericske-Stern, Präsidentin SSRD, die Präsidenten Dr. Dominik Hofer, SSP, Dr. Claude Andreoni, SGI, und Prof. Daniel Buser, ImplantaStiftung Schweiz, beim Mini-Interview.

kum zu spontanem Applaus. Nach mehreren Zugaben war dann die Bühne frei für Bernita Bush und ihre Band. Im Hauptberuf ist sie DH an der Klinik für Parodontologie der ZMK Bern. Begleitet von Piano, Bass und

Schlagzeug entführte die Gospel- und Soulsängerin ihr Publikum in die Black Music der 60er- und 70er-Jahre. Dabei demonstrierte sie ihr vielseitiges Repertoire. Jazz, Gospel und Pop Songs sind bei ihrer Musikalität kein Wider-



Massimo Rocchi zitiert auf seine Art aus dem Kongressprogramm.



Was bin ich? Schweizer oder Italiener? Jetzt Schweizer!, so Massimo Rocchi.



Bernita Bush – ihre Songs gehen unter die Haut.



Soul, Gospel und Jazz: Das Repertoire von Bernita Bush.

spruch. Damit ging sie genauso virtuos um wie mit der Kürette.

Erwähnt werden müssen auch das hervorragende Diner und der freundliche Service, nicht selbstverständlich

bei ein paar hundert Personen, die gleichzeitig bedient sein wollen. **DT**

Text und Fotos: Johannes Eschmann, Dental Tribune Schweiz

ANZEIGE



Das Neoss Implantat System:  
vielseitig, präzise – einfach überzeugend



- ◆ Sichere, präzise Insertion und exzellente Stabilität in jeder Knochenqualität
- ◆ Nur 1 Plattform für alle Implantat-Durchmesser
- ◆ Einfache Abformung
- ◆ Hochpräzise prothetische Komponenten
- ◆ Einfaches Handling für Zahnarzt und Zahntechniker

Vertrieb in der Schweiz und Liechtenstein exklusiv durch:

**Flexident**

Mehr Infos unter [www.flexident.ch](http://www.flexident.ch)

Tel. +41 41 310 40 20  
Fax +41 41 310 40 25  
E-Mail [info@flexident.ch](mailto:info@flexident.ch)

Flexident AG  
Schützenmatte B 11  
Postfach 453  
6362 Stansstad

## Mehr Raum für Aussteller im neuen Foyer

Die Mitglieder der Implantatstiftung Schweiz konnten schon am Donnerstag ihre Produkte auf grosszügigen Ständen im Foyer zeigen. Freitag und Samstag war für die

anderen Aussteller Platz im Saal Szenario. Insgesamt stiess die Ausstellung an beiden Orten auf eine gute Resonanz. **DT**



Gut besucht, der Stand von Astra Tech.



BDS Dental mit attraktiven Angeboten.



Dr. Arno Schöler gab Auskunft am Stand von MS Dental.



Der Slogan von Sirona passte zum Stand am Eingang.



Cendres+Métaux präsentierte die neuen Stegverbindungen.



Die Zahntechnikermeister warben mit einem Stand. Bettina Baumgartner, Romy Meier und ASMO-Präsident Patrick Zimmermann.

← Fortsetzung von Seite 3



Dr. Sebastian Kühl, UZM Basel

jedes System wurde der Ablauf von der Planung bis zum intraoperativen Vorgehen Schritt für Schritt an einem Patientenfall vorgestellt. Dr. Sebastian Kühl, UZM Basel, präsentierte das CoDiagnostiX-System, Dr. Pierre Magnin, Privatpraktiker aus Biel, das implant3D-System und Dr. Roberto Sleiter, Privatpraktiker aus Egerkingen, das NobelGuide. Leider gibt es aber noch zu wenig Studien, da die Systeme relativ neu sind. Eine vergleichende Studie aller Systeme wäre aber sinnvoll und hilfreich.



Dr. Claude Andreoni, Zürich

### Flapless wäre super

Die Verlockung, ein Implantat ohne Aufklappen der Schleimhaut zu setzen, ist aufgrund der vielen Vorteile sehr gross. Narben können vermieden werden, weniger chirurgische Eingriffe sind nötig und es entstehen weniger Schwellungen. Dr. Claude Andreoni, Zürich, betont aber, dass diese Operationstechnik eine Nischenbehandlung sei. Nur wenn perfekte Knochen- und Weichteilverhältnisse vorliegen und genügend keratinisierte Mukosa vorhanden ist, kann flapless gearbeitet werden. Die Sofortimplantation empfindet Dr. Andreoni als sehr vielversprechend, aber risikoreich. Mit einigen eigenen Fällen welche Dr. Andreoni nicht optimal gelungen sind, sensibilisierte er die Teilnehmer für die Voraussagbarkeit. Fünf Jahre Voraussagbarkeit sind nichts, der Patient erwartet Langzeiterfolge. Dr. Andreoni betonte, dass vor langer Zeit gelerntes oft überholt ist und dass dann ein Konzept überarbeitet werden muss. Für ihn ist wichtig, dass sich die Zahnärzte und Zahnärztinnen nicht in erster Linie um die Periimplantitis kümmern, sondern vielmehr dafür sorgen sollen, dass es gar nicht erst dazu kommt. Um die bukkale Knochenwand nach Zahnentfernung zu erhalten, zeigt sich das Belassen des bukkalen Teils des Zahnes samt Desmodont als sehr vielversprechend. Ein Implantat wird zwischen Zahnrest und Knochen inseriert. Für die Standardimplantation ist das zweizeitige Vorgehen, also Implantation und prothetische Versor-

gung nicht zur gleichen Zeit, die Methode der Wahl. Sofortimplantationen sollen den Profis und den Universitäten überlassen werden.

### Kleines oder grosses Implantat?

Bevor man sich Gedanken macht, welche Dimension von Implantat die grösste Erfolgsaussicht aufweist, sollen auch alle anderen Therapieoptionen in Betracht gezogen werden:


- reduzierte Zahnreihe
- abnehmbare Lösung
- Extensionsbrücke
- Kammaufbau

- Kieferhöhlenaufbau
- Versetzung von Nerven, usw.

Dr. Rino Burkhardt, Zürich, begann mit seinem bis ins Detail perfekt gestalteten Vortrag damit, dass früher kurze Implantate eine markant schlechtere Überlebensrate aufwiesen. Heute ist dies jedoch anders. Mittels vielen Studien, welche die Kräfteverteilung im Knochen und Implantat untersuchten, präsentierte Dr. Burkhardt die neuesten Erkenntnisse. Das Verhältnis zwischen Krone und Implantat spielt keine Rolle, der

Halt ist bei grossem als auch kleinem Verhältnis gegeben. Heutige Ergebnisse zeigen, dass bei „machined“ Implantaten die langen Versionen erfolgversprechender sind als die kurzen Implantate. Es gibt aber nach wie vor keine Evidenz, dass ein Implantatdesign besser ist als ein anderes. Kurze raue Implantate halten in etwa gleich gut wie lange Implantate. Ein kurzes raues Implantat im Seitenzahnbereich ist eine angemessene Alternative, welche gut funktioniert.

In der November-Ausgabe be-

richten wir von den Referaten vom Samstag, 3. September, in deren Mittelpunkt die Implantatprothetik, sowie Falldiskussionen standen. 



Waren für die Leserinnen und Leser von Dental Tribune und ZWP-online am ISS-Kongress: Dr. med. dent. Lothar Frank und med. dent Roman Wieland.



ANZEIGE

Fortbildung auf höchstem wissenschaftlichem Niveau.

## 1. ITI Kongress Schweiz

Von der Behandlungsplanung bis zu möglichen Komplikationen – der Lebenszyklus eines Implantats.

- Planung unter Berücksichtigung von Risikofaktoren
- Diagnostik und Implantation mit konventionellen und digitalen Methoden
- Belastungsprotokolle: Möglichkeiten und Risiken
- Management von Hart- und Weichgewebe
- Reduzierte Implantatlängen und Durchmesser – eine Alternative zur Augmentation?
- Materialwahl bei der Implantatrekonstruktion und ihre Herstellung (Digital Work-Flow)
- Implantatsuprastrukturen verschrauben oder zementieren?
- Recall und Maintenance – was, wann und wie?
- Behandlungskonzepte Periimplantitis

### Referenten

Urs Belser, Genf  
 Michael Bornstein, Bern  
 Rino Burkhardt, Zürich  
 Daniel Buser, Bern  
 Andreas Filippi, Basel  
 Christoph Hämmerle, Zürich  
 Ronald Jung, Zürich  
 Sebastian Kühl, Basel  
 Christina Luzi, Basel  
 Andrea Mombelli, Genf  
 Giovanni Salvi, Bern  
 Bruno Schmid, Bern  
 Patrick Schmidlin, Zürich  
 Alwin Schönenberger, Glattbrugg  
 Anton Wetzler, St. Gallen  
 Nicola Zitzmann, Basel

### Wissenschaftliches Programmkomitee

Nicola U. Zitzmann, Basel – ITI Education Delegate Schweiz  
 Bruno Schmid, Bern – ITI Chairman Schweiz  
 Irena Sailer, Zürich – ITI Study Club Coordinator Schweiz

### Veranstaltungsort

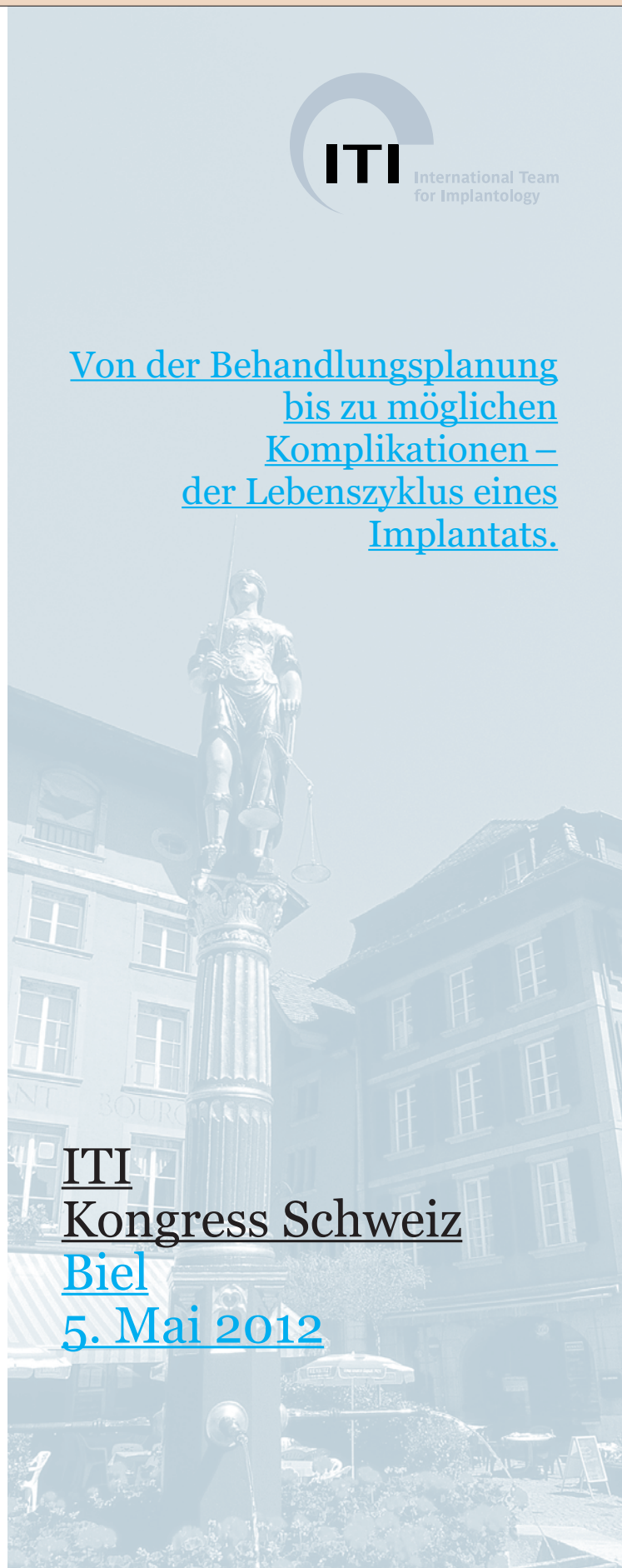
Kongresshaus CTS, Biel

Nutzen Sie den Frühbucherrabatt und registrieren sich gleich unter [www.iti.org/congressswitzerland](http://www.iti.org/congressswitzerland)



Von der Behandlungsplanung bis zu möglichen Komplikationen – der Lebenszyklus eines Implantats.

ITI Kongress Schweiz Biel 5. Mai 2012



# Aktuelle diagnostische Verfahren bei Zahnkaries

Eine adäquate und frühzeitige Zahnkariesdiagnose stellt eine Herausforderung im zahnärztlichen Alltag dar. In den letzten Jahrzehnten haben sich die diagnostischen Möglichkeiten für den Zahnarzt stetig erweitert. Dr. Anahita Jablonski-Momeni, Marburg/DE, charakterisiert innovative Verfahren, deren Einsatzgebiete und Limitationen.

Ein Zahnarzt muss in der Lage sein, Veränderungen der Zahnhartsubstanz rechtzeitig zu erkennen und direkt eine Entscheidung über die Versorgungsmöglichkeiten der Läsion zu treffen. Üblicherweise wird die Erstuntersuchung der Mundhöhle und der Zähne visuell durchgeführt. Jedoch haben sich die diagnostischen Möglichkeiten für den Zahnarzt in den letzten Jahrzehnten stetig erweitert, sodass die Entscheidung über das Vorhandensein einer Zahnkaries nicht mehr ausschliesslich auf der Basis einer visuellen Untersuchung getroffen wird. Als gängige Methoden können hier die faseroptische Transillumination mit einer Kaltlichtsonde, die elektrische Widerstandsmessung, (Laser-)Fluoreszenzverfahren und auch die Anwendung von Röntgenstrahlen aufgezählt werden.

In vielen westeuropäischen Ländern wurde in den letzten Jahrzehnten ein deutlicher Kariesrückgang beobachtet.<sup>4,26</sup> Auch in Deutschland zeigt sich dieser Trend sowohl bei Kindern und Jugendlichen als auch bei Erwachsenen.<sup>27,28,36</sup> Im Zuge dieses allgemeinen Kariesrückgangs konzentriert sich der Anteil der kariösen Läsionen häufig auf die Okklusalfächen der Zähne.<sup>2,34,38</sup> Häufig zeigen Fissuren, die klinisch gesund oder höchstens verfärbt sind, eine zum Teil ausgedehnte unterminierende Dentinkaries, die sich erst auf Röntgenaufnahmen diagnostizieren lässt. Das Auftreten dieser sogenannten „hidden caries“<sup>41</sup> wird mit



Foto: tan4ikk

lisationspotenzial für den Schmelz diskutiert. Die scheinbar intakte und durch Fluorapatit härtere Schmelzoberfläche kann die vorangeschrittene Dentinläsion möglicherweise verdecken und sie somit für eine adäquate Beurteilung der Karies schwer zugänglich machen.<sup>23</sup> Einige Autoren<sup>31</sup> halten es für möglich, dass durch eine verbesserte visuelle Untersuchung an gereinigten

erfüllt, ist das „International Caries Detection and Assessment System“ (ICDAS-II) für die klinische Kariesdiagnose<sup>29</sup> (Ein ausführlicher Beitrag wurde in der *Dental Tribune German Edition* 7/10 veröffentlicht). Studien zur Diagnose der okklusalen Karies zeigten für das ICDAS-II-Verfahren gute bis sehr gute Intra- und Inter-Untersucher-Reproduzierbarkeiten sowie eine klinisch

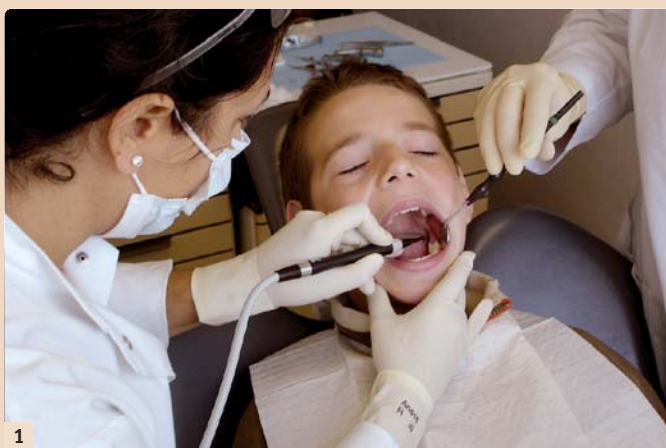Fluoreszenzkamera VistaProof und VistaCam iX (Dürr Dental, Bietigheim-Bissingen) genannt werden.

Diese Laserfluoreszenzgeräte DIAGNOdent und DIAGNOdent pen bestehen aus einer Lichtquelle, die das Licht mit einer Wellenlänge von 655 nm emittiert; eine Fotodiode dient hier als Detektor. Ein Empfangsfiltersystem blockiert das Anregungslicht sowie die kurzwelligere

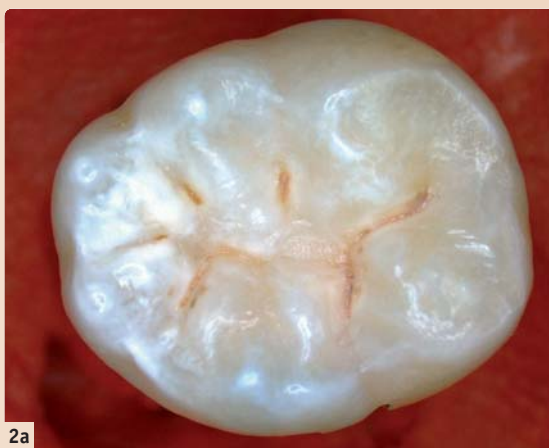titativen Beurteilung kariöser Läsionen in Grübchen und Fissuren (Abb. 1). Für das DIAGNOdent pen steht auch eine Sonde für die Detektion approximaler Läsionen zur Verfügung.

Die quantitative lichtinduzierte Fluoreszenz (QLF) eignet sich zur Erkennung initialer okklusaler kariöser Läsionen und Glattflächenläsionen. Bei der QLF-Methode wird die Fluoreszenz durch Licht mit einer Wellenlänge von 488 nm herbeigeführt. Ein im Handel verfügbares Gerät ist das QLF™ (Inspektor Research Systems BV/Amsterdam, Niederlande). Mit einer digitalen Kamera wird das vom Zahn zurückgestrahlte Licht aufgenommen und als Fluoreszenzbild auf dem Bildschirm angezeigt. Dieses wird mit einer Software analysiert. Die Parameter Fluoreszenzverlust, Läsionsgrösse und das Produkt aus den beiden Grössen stehen dabei dem Untersucher zur Beurteilung der Läsion zur Verfügung. Studien, die mit dem QLF durchgeführt wurden, ergaben für dieses Verfahren akzeptable Daten für die Sensitivität und Spezifität.<sup>9,19,30</sup> Unter Berücksichtigung des grossen Zeitaufwandes, mit dem die Betreibung des Gerätes verbunden ist, ist die routinemässige Anwendung von QLF im zahnärztlichen Alltag nicht ohne Weiteres durchführbar.<sup>21</sup>

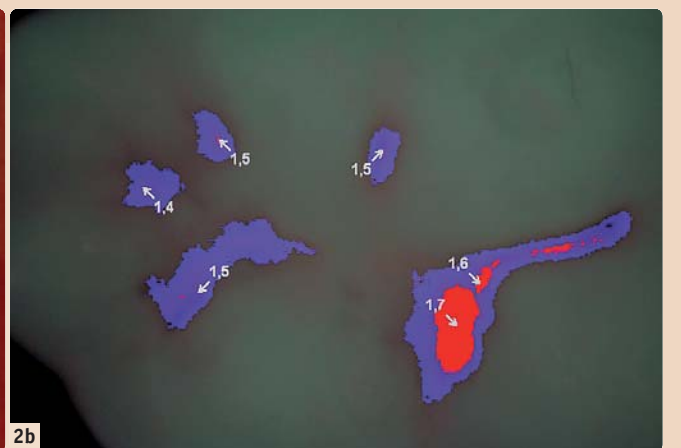Das Kamerasystem VistaProof (Dürr Dental, Bietigheim-Bissingen) ist die Weiterentwicklung einer intraoralen Kamera zu Kariesdiagnosezwecken. In der Handhabung entspricht es grundsätzlich einer kon-



1



2a



2b

Abb. 1: Einsatz des DIAGNOdent zur Kariesdiagnose. – Abb. 2a: Okklusale Aufnahme eines Molaren. – Abb. 2b: Aufnahme des Zahnes mit der Fluoreszenzkamera VistaProof.

der verstärkten Anwendung lokaler Fluoridierungsmassnahmen und dem damit verbundenen Reminera-

und getrockneten Zähnen der Punkt erreicht wird, dass keine „hidden caries“ mehr existiert, da sie bereits visuell diagnostiziert wird. Ausserdem sollte auch auf Bissflügel aufnahmen nach okklusalen Läsionen gefahndet werden.<sup>20</sup>

Grundsätzlich ist es wichtig, dass ein System für die klinische Kariesdiagnose sowohl initiale Läsionen als auch die Dentinkaries zuverlässig erfasst. Eine wichtige Voraussetzung für eine gründliche Kariesdiagnose mit visuellen oder apparativen Verfahren sind gereinigte Zahnoberflächen, um falsch-positive Messungen zu vermeiden.

## Das visuelle Verfahren ICDAS-II

Ein validiertes visuelles Diagnosesystem, das diese Anforderung

akzeptable Sensitivität und Spezifität.<sup>10,11,13,14</sup> Wichtig ist es, dass die Zähne vor der Untersuchung gereinigt werden. Als Hilfsmittel zur Überprüfung von Schmelzläsionen bzw. Kavitäten kann eine CPI- oder Parodontalsonde herangezogen werden.

## Fluoreszenzverfahren

Als eine nichtinvasive Massnahme für die Diagnose der Zahnkaries bietet sich das Fluoreszenzverfahren an. Das Prinzip beruht darauf, dass Zahnhartsubstanzen unter bestimmten Bedingungen fluoreszieren können.<sup>39</sup> Als bekannte Vertreter können die Laserfluoreszenzgeräte DIAGNOdent und DIAGNOdent pen (KaVo, Biberach), die quantitative, lichtinduzierte Fluoreszenz (QLF) oder auch die intra-orale

Streustrahlung anderer Strahlungsquellen, wie z. B. Tageslicht oder künstliche Beleuchtung.<sup>6</sup> Sobald veränderte Zahnhartsubstanzen von dem ausgesandten Licht angeregt werden, fluoreszieren sie mit dem Licht einer anderen Wellenlänge. Diese Wellenlänge wird im DIAGNOdent durch eine entsprechende Elektronik ausgewertet. Dabei werden der aktuelle Messwert und der maximale Messwert angezeigt. Es können Werte zwischen 0 und 99 erzielt werden. Seit der Markteinführung wurden zahlreiche In-vitro- und In-vivo-Studien durchgeführt.<sup>1,7,15,24,25,40</sup> Vorhandene Daten zur Reproduzierbarkeit, Spezifität und Sensitivität sind vielversprechend.<sup>20</sup> Das Haupteinsatzgebiet der laseroptischen Fluoreszenzmessung liegt in der Detektion und quan-

ventionellen intraoralen Kamera. Hierbei werden die zu beurteilenden Zahnflächen mit Leuchtdioden bestrahlt, die Licht bei einer Wellenlänge von 405 nm (blau-violettes Licht) emittieren. Kariös veränderte Bereiche fluoreszieren im roten Spektralbereich, gesunde Zahnhartsubstanz hat eine grüne Eigenfluoreszenz.

In der nachgeschalteten Auswertungssoftware des Herstellers (DBSWin) wird das Verhältnis der roten zur grünen Fluoreszenzintensität als Mass für die bakterielle Kontamination und den Zerstörungsgrad der Zahnhartsubstanz ausgewertet.<sup>3</sup> Gesunder Schmelz und kariöse Läsionen werden farblich und durch Zahlen (Skala von 0 bis 4) visualisiert (Abb. 2a und 2b). Durch die direkte Anbindung an die Patien-

Nicht verpassen!

DENTAL 2012



BERN JUNI 14 | 15 | 16

tendatenbank kann eine gesicherte Dokumentation und Verlaufskontrolle ermöglicht werden. Mit der VistaProof ist es auch möglich, die dentale Plaque zu visualisieren. Aktuelle Studien zeigen eine hohe Untersucher-Reproduzierbarkeit des Verfahrens und eine gute diagnostische Güte.<sup>16,17,33</sup>

### Elektrische Widerstandsmessung

Ein weiteres Verfahren für die Diagnose der Okklusalkaries ist die Messung elektrischer Widerstandswerte an den Zähnen. Die Grundlage für die Anwendbarkeit dieses Verfahrens stellt die Beobachtung dar, dass durch den Speichel angefeuchteter intakter Zahnschmelz elektrisch leitfähig ist. Bei einer kariösen Läsion nimmt das Porenvolumen im Schmelz infolge von Kalzium- und Phosphatverlust zu, die elektrische Leitfähigkeit des Schmelzes wird erhöht. Die Untersuchungen erfolgen mit einer Messelektrode, deren Form einer zahnärztlichen Sonde ähnelt und deren Griff mit Kunststoff isoliert ist. Zur Messung berührt die Spitze den fraglichen Fissurenbereich. Über eine Referenzelektrode an der Wangenschleimhaut des Patienten wird der Stromkreis geschlossen. Die neueste Entwicklung auf diesem Gebiet ist ein Mess-Sensor namens CarieScan Pro (CarieScan Ltd., Dundee, Grossbritannien). Beim CarieScan wird das sogenannte „AC Impedance Spectroscopy“-Verfahren eingesetzt.<sup>22</sup> Dabei wird ein Wechselstrom durch den Zahn geschickt. Durch einen Frequenzwechsel lassen sich verschiedene Tiefen unter dem Zahnschmelz untersuchen und ein Spektrum aus Impedanzpunkten erstellen. Eine im Gerät vorhandene Software analysiert das Spektrum und zeigt über eine Farbcodierung (von Grün nach Rot) und einen Zahlenwert (von 0 bis 100) die Tiefe einer kariösen Läsion an.

Auch für diese Methode wurden in verschiedenen Studien Sensitivität, Spezifität und die Befundreproduzierbarkeit ermittelt. Eine Metaanalyse zeigte für das Verfahren der elektrischen Widerstandsmessung ausreichende Werte für Sensitivität und Spezifität für die Diagnose der okklusalen Karies.<sup>8</sup> Auch die durchschnittliche Intra- und Inter-Untersucher-Reproduzierbarkeit liegt im akzeptablen Bereich.<sup>18</sup> Der Rückgang der Kariesprävalenz<sup>27,28</sup> und die Verschiebung der Ausprägung von kariösen Läsionen

haben zur Folge, dass die Karies nicht mehr ausschliesslich auf dem Kavitationsniveau erfasst werden sollte.

Die heutige Zahnheilkunde verfügt über präventive und minimalinvasive Interventionsmöglichkeiten, die in vielen Zahnarztpraxen bereits gut etabliert sind, sodass bereits frühe Läsionen mit geeigneten Verfahren versorgt werden können. So können remineralisierende und minimalinvasive Massnahmen frühzeitig gezielt eingesetzt werden und somit die Entstehung von mani-

festen Dentinläsionen weitgehend verhindern.

### Zusammenfassung

Jedes diagnostische Verfahren hat eigene Charakteristika, Einsatzgebiete sowie Limitationen bei der Anwendung. Für eine sorgfältige Erfassung der okklusalen Karies wird eine Kombination von mehreren Methoden empfohlen.<sup>32,37</sup> Aktuelle Studien zeigen, dass das visuelle Verfahren ICDAS-II zusammen mit Bissflügelaufnahmen die beste dia-

gnostische Kombination für die Diagnose der okklusalen Karies bildet.<sup>33</sup> Andere Autoren empfehlen allerdings, die Indikation für Bissflügelaufnahmen erst nach visuellen Untersuchungen und Laserfluoreszenzmessungen zu stellen, um die Strahlenbelastung so niedrig wie möglich zu halten.<sup>5</sup> Nach der letzten Novellierung der Röntgenverordnung im Jahr 2002 (§ 23 RöV) wird für die Erstellung von Röntgenbildern explizit eine „rechtfertigende Indikation“ gefordert.

Daher sind andere Verfahren mit vergleichbarem gesundheitlichen Nutzen, die mit keiner oder geringerer Strahlenexposition verbunden sind, bei der Abwägung zu berücksichtigen. Eine weitere Studie zeigte, dass die bestmögliche Diagnose der Okklusalkaries auf dem Niveau der Dentinkaries bei der Kombination des ICDAS-II mit Laserfluoreszenzverfahren erreicht werden kann.<sup>35</sup> **DT**

Erstveröffentlichung:  
PN Parodontologie Nachrichten 2/11



ANZEIGE

## Der einzige Adhäsiv-Goldstandard in Flasche oder Unidose



Kontakt



OÄ Prof. Dr.  
**Anahita Jablonski-Momeni**  
Medizinisches Zentrum für Zahn-,  
Mund- und Kieferheilkunde,  
Abteilung für Kinderzahnheilkunde  
Philipps-Universität Marburg  
Georg-Voigt-Str. 3  
35033 Marburg  
Deutschland  
Tel.: +49 6421 5866527  
Fax: +49 06421 5866691  
momeni@staff.uni-marburg.de



**OptiBond® FL** hat von Anfang an den Standard in der Adhäsivtechnologie gesetzt. Seit über 15 Jahren weltweit erfolgreich, in klinischen Langzeitstudien (> 10 Jahre) dokumentiert und als Goldstandard von führenden Universitäten empfohlen. OptiBond FL ist röntgensichtbar, nanogefüllt, fluoridierend und überzeugt durch einzigartige Haftwerte und Dentinversiegelung, in Flaschen oder hygienischer Unidose. Mehr Informationen finden Sie unter [www.kerrhawe.com](http://www.kerrhawe.com) oder unter der Nummer **00800 41 05 05 05**

Text und Fotos: Johannes Eschmann, Dental Tribune Schweiz



# Sommerliches Parkland-Golf in Blumisberg

Die 9. KALADENT Golf Trophy im Golf & Country Club Blumisberg begeisterte Kunden und Sponsoren. Johannes Eschmann war dabei.



Dieses Turnier hat einen extra Applaus verdient. Nicht nur des Wetters und der Organisatoren wegen. Alles passte zusammen: Den 81 Zahnärztinnen und Zahnärzten boten sich im Golf & Country Club Blumisberg eine herrliche Parkland Golfanlage mit allem, was diesen Sport so faszinierend macht. Technisch anspruchsvolle Spielbahnen wechselten sich mit, auf den ersten Blick, einfacheren Löchern ab. Aber nur vermeintlich. Zum Glück gibt es die Handicap-Regelung, so-

dass jeder Spieler seine Chance auf ein gutes Ergebnis hat.

Schon bei der Begrüssung durch das Kaladent Team mit Ulla Gabathuler und Martina Kretz am Eingang zum Clubhaus umgab die Besucher die Atmosphäre eines privaten Golfclubs. Wohlausgerüstet mit neuen Bällen und Snacks gingen die 27 Dreierflights am 25. August auf die Runde. Eine Hälfte startete an der Eins, die andere an der Zehn. So kamen die 81 Spielerinnen und Spieler

etwa zur gleichen Zeit wieder ins Clubhaus. Die Verpflegung nach den ersten 9 Löchern war verdient. Die Sonne schien und die Ausblicke auf die Hügel des Sense Bezirks, die Freiburger und Berner Voralpen sowie auf Eiger, Mönch und Jungfrau entschädigten für misslungene Schläge.

Nach dem Spiel lud Gastgeber Kaladent AG Teilnehmer und Sponsoren zum Apéro auf die Clubhaus-Terrasse. Bevor das Dinner serviert wurde, gab Clubmanager Heinz Re-

ber die Gewinnerinnen und Gewinner bekannt. Kaladent-Geschäftsführer Hans-Peter Rissi begrüßte die Gäste und dankte ihnen dafür, dass sie mit Kaladent zusammenarbeiten. Mit Anlässen, wie dieses Golfturnier, wolle man die Beziehungen zu den Kunden festigen und diesen Gelegenheit für Kontakte neben dem Zahnarztstuhl bieten.

Inzwischen hatte der Küchenchef des Club-Restaurants das Menu vorbereitet und es konnte serviert wer-

den. Ein herrlicher Tag wurde mit vorzüglichen Speisen und Weinen abgeschlossen. Kunden und Gäste der Kaladent freuen sich schon auf die 10. Kaladent Golf Trophy am 23. August 2012 auf der alpinen, aber flachen 18-Loch-Anlage des Golfclubs Engelberg-Titlis. **DT**

**KALADENT AG**  
Tel.: 0844 35 35 35  
kaladent.ch



Empfang der Teilnehmer: Martina Kretz und Ulla Gabathuler, Kaladent AG, mit Max Isler, Polymed AG.



Siegerinnen und Sieger des Tages mit Kaladent Geschäftsführer Hans-Peter Rissi (Mitte): (v.l.) Petra Maurer-Lupinc, Matthias Hofmann, Robert Klausner, He-Soo Kim, Oliver Lys, Martin Kunz, Karin Notter, Vera Oberle, Daniel Zaugg, Kurt von Rotz, Jacques Dony, Walter Zila, Lukas Egloff.

## Die Siegerinnen und Sieger des Tages

**Daniel Zaugg, Payerne,**  
Brutto- und Netto-Sieger  
38 netto und 39 brutto

**Herren Hcp bis 18, Netto**

1. Robert Klausner, Küssnacht, 36
2. Kurt von Rotz, Küssnacht, 36
3. Martin Kunz, Sedrun, 34

**Herren Hcp 18.1 bis 36.0, Netto**

1. Matthias Hofmann, Erlen, 39
2. Walter Zila, Weid Hauenstein, 35
3. Lukas Egloff, Heidental, 35

**Damen Hcp bis 36.0**

1. Luisa Schmid-Messerli, Blumisberg, 39
2. Petra Maurer-Lupinc, Lägern, 32
3. Vera Oberle, Ravensburg, 31

**Nearest-to-the-Pin**

Damen: He-Soo Kim, Oberburg  
Herren: Jacques Dony, Lavaux

**Longest Drive**

Damen: Karin Notter, Schinznach Bad  
Herren: Oliver Lys, Lenzerheide

### Den Sponsoren sei Dank!

Ein Turnier dieser Qualität ist nur dank Sponsoren möglich, die auch Sachpreise wie Goldvreneli, Köpfe für Winkelstücke oder Gutscheine für die Sieger bereitstellten.

**HAUPTSPONSOR:**

**LGT Bank Schweiz,**  
Wealth Management.  
Die schweizerische Privatbank des Fürstenhauses von Liechtenstein.  
www.lgt.com

**CO-SPONSOREN:**

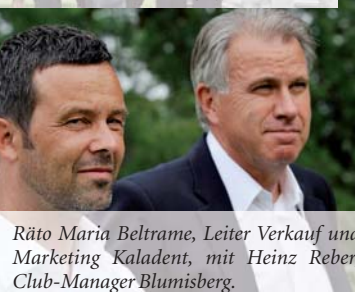- Dürr Dental AG, Horn**  
www.duerr-dental.ch
- Golf and More, Zug**  
www.golfandmore.ch
- KaVo Dental AG, Brugg**  
www.kavo.ch
- Megasmile AG, Teufen**  
www.megasmile.com
- W&H CHAG**  
www.wh.com



Einschlagen vor dem Turnier auf der Driving Range.



Instruktionen vor dem Spiel.



Räto Maria Beltrame, Leiter Verkauf und Marketing Kaladent, mit Heinz Reber, Club-Manager Blumisberg.



Hans-Peter Rissi, Geschäftsführer Kaladent, dankte den Gästen, Sponsoren und Mitarbeitern für das gute Gelingen des Tages.



Gute Stimmung herrschte beim Apéro auf der Clubhaus-Terrasse.



Kaladent VR-Präsident Walter Widler war als Gast mit dabei.



Studienkollegen trafen sich: Thomas von Wytenbach und Christian Tritten.



Arbeiten zusammen: Oliver Lys, Longest Drive (275 Meter), und He-Soo Kim, Nearest-to-the-Pin (7,90 Meter).



Hier war Präzision gefragt: Nearest-to-the-Pin am Loch 5.



Habe ich mein Handicap gespielt? Die Ergebnislisten waren begehrt.



# Paro and Prothetics Special



**Parodontitis-Therapie in der Praxis**  
Prof. A. Mombelli referierte bei der fortbildung ROSENBERG über evidenzbasierte Therapie-Konzepte. Dr. Nils Leuzinger begrüßte viele Besucher  
▶ Seite 11



**Prof. Alfred Geering feiert 75sten**  
Mit einem Symposium im André Schroeder Auditorium der ZMK Bern ehrte die Klinik für Zahnärztliche Prothetik ihren ehemaligen Direktor  
▶ Seiten 12–14



**Rekonstruktive Zahnmedizin**  
*Dental Tribune* berichtet über Wissenschaft und Praxis der Klinik für Zahnärztliche Prothetik der ZMK Bern. Prof. R. Mericks-Stern im Gespräch.  
▶ Seite 17

## Jahrestagung der SSP mit Bekenntnis zur natürlichen Bezahnung

Die Schweizerische Gesellschaft für Parodontologie tagte am 1. September im Kursaal Bern. Dr. med. dent. Lothar Frank folgte den praxisnahen Referaten und Fallpräsentationen.



SSP-Präsident Dr. Dominik Hofer begrüßte die Teilnehmer zur 41. Jahrestagung im vollbesetzten Kursaal Bern. Als erster Redner wartete PD Dr. Patrick Schmidlin aus Zürich auf. Gekonnt führte er in die Thematik ein, indem er altbekanntes mit neuen Erkenntnissen mischte und interessant gliederte.



Dr. Dominik Hofer, SSP Präsident, begrüßte die Teilnehmer zur 41. Jahrestagung der SSP im Kursaal Bern.

So ist der Werdegang einer Parodontitis stets von der Gingivitis ausgehend zu sehen, die sich in eine Parodontitis ausweiten kann. Die individuelle, bakterielle Flora im Mund des Individuums und die individuelle Abwehr sowie individuelle Abwehrreaktion führen zu unterschiedlichen Ausprägungen des Krankheitsbildes.

Laut einer Studie von Prof. L. Trombelli lassen sich sogenannte „High- und Low-Responder“ unter-

scheiden. Die „Response“, die Wirtsantwort, äussert sich in der Ausscheidung von Zytokinen (wie Interleukin-1), was zu Entzündungszeichen führt. Diese können mit Markertests erfasst werden, was mittels modernen Markertests quantifiziert wird. Diese Tests können klinische und radiologische Parameter unterstützen. Neu ist ein Matrix-Metalloproteinase-8-Speicheltest. Für die Praxis empfiehlt Schmidlin bei „High-Respondern“ engmaschiges Recall und die Unterstützung der Behandlung durch Antibiotika, zur täglichen Mundhygiene zusätzlich Antiseptika, die im Vergleich zu Antibiotika keine Resistenzen auslösen können.

Das Schönste für den Praktiker lag darin, dass Schmidlin klar darlegen konnte, dass sowohl High- als auch Low-Responder allein durch gute Mundhygiene in „No-Responder“ verwandelt werden können. Um die Anleitung perfekt zu machen, zeigte er anhand einer Studie von Prof. Lang auf, wie die optimale Plaquebekämpfung aussehen soll: alle 12 Stunden Zähneputzen für mindestens zwei Minuten. (Selbst Plaque-Entfernung nach spätestens 48 Stunden ist ausreichend!) Ähnliche Ergebnisse konnten mit CHX nachgewiesen werden. Erstaunlich, dass Zahnärzte dann einen solchen Kampf mit der Parodontitis austragen müssen.

### Spülung mit Jodlösung

Das Fallbeispiel der Uni Zürich fällt durch die Besonderheit der Spü-



Prof. Andrea Mombelli: Wie Antibiotika und Behandlungskonzepte anwenden.

lung mit Jodlösung und der Applikation von Jodgel zum regulären Scaling und Root Planing auf. Dies stützt sich auf eine Studie von Cosyn und hat laut Schmidlin eine sehr gute Wirkung. Zwar schädigt das PVP (Polyvinylpyrrolidon) nicht nur den Bakterien, sondern auch den körpereigenen Zellen, doch es kommt im Anschluss zu einem Boost der Wirtszellen über das Anfangsniveau hinaus. Die Jodanwendung gestaltet sich in der Praxis allerdings geschmacklich als schwierig. Dem versucht man mit geklebtem Kofferdam abzuwehren, um die einstündige Behandlung patientengerecht durchführen zu können. Eine Jodallergie ist möglich.

Als Alternative stehen Periochip, der Laser und die fotodynamische Therapie zur Verfügung, laut Datenlage aber eher therapiebegleitend – oder unterstützend. Der alte Paroverband erfährt durch eine positiv bewertete Studie wegen Koagelstabilisation und Verhinderung der Neubesiedelung eine Renaissance. Leider ist aber noch immer kein probates Mittel zur Biofilmbekämpfung der tieferen Taschen bekannt, obwohl dieses Problem seit Mitte der 90er-Jahre erkannt ist.

Ein weiteres Fallbeispiel aus Zürich trug Dr. Philipp Sahrman vor, das wiederum belegte: Es geht nichts über die Anleitung zur guten Mundhygiene und den Goldstandard Scaling und Root Planing.

### Systematischer Behandlungsablauf

Das Fallbeispiel aus Genf von Dr. Raphael Noène betonte ebenfalls einen systematischen Behandlungsablauf. Nach Einstellung einer guten Mundhygiene wird nach 3 Monaten reevaluiert. Bei persistierenden Taschen wird ein mikrobiologischer



Dr. Jean-Daniel Bessat, Fachzahnarzt für Parodontologie in Lausanne, wurde an der Mitgliederversammlung zum neuen Vizepräsidenten der SSP gewählt.


Test durchgeführt und mit systemischer Antibiotikagabe die Therapie begleitet. Bei Sondierungstiefen über 7 mm wird offen kurettiert, darunter geschlossen behandelt. Enges Recall überwacht den Paropatienten.

Prof. Andrea Mombellis Vortrag vertiefte die Antibiotikafrage weiter: Er empfiehlt zwei Antibiotika zu ver-

### Reevaluation nicht zu früh vornehmen

Der Basler Fall, detailliert von Dr. Fabiola Rodriguez vorgestellt, zeigte auf, wie wichtig der allgemeine Gesundheitszustand des Patienten ist, bzw. dass Risikofaktoren eliminiert werden sollten. Rauchen, Diabetes, etc. müssen in der systemischen Phase erkannt werden. Nach erfolgter Therapie ist es oft schwierig, die Ansprüche der Patienten betreffend festsitzender Versorgung zu befriedigen.

Dr. Clemens Walter, UZM Basel, schloss an diesen Fall mit seinem Vortrag zum Stellenwert resektiver Methoden in der Parodontologie an: Dazu holt er zu einem Rückblick auf über 1'000 Jahre Parodontologie aus, die mit Albucasis, dem andalusisch-arabischen Arzt und Wissenschaftler, begründet gilt. Verschiedene Vorstellungen über das Krankheitsbild der Parodontitis, wie u. a., dass Knochennekrosen entfernt werden müssen, führten zum heutigen Grundverständnis der Krankheit. Dies geht auf Loe (1965) zurück: Plaque führt zu



Dr. Fabiola Rodriguez und Dr. Clemens Walter, beide UZM Basel, präsentierten die „Basler“ Fälle.

abreichen, da dies effektiver ist und ein kleineres Risiko der Resistenzbildung aufweist. Anhand der weltweiten Vorkommen zeigte er auf, dass dies vor allem wegen *A. a.* (*Aggregatibacter actinomycetemcomitans*) wichtig ist, alle anderen durch Tests erfassten Keime sind praktisch „weltweit in aller Munde“. Weiter rät er zu hohen Dosen in eher kürzerem Zeitraum und antimikrobieller Mundspüllösung zur weiteren Unterstützung der Therapie.

Gingivitis, die nach Plaque-Entfernung regeneriert oder bei längerem Bestehen zur Parodontitis führt. Lindhe konnte durch Studien belegen, dass sowohl Scaling und Root Planing als auch Ultraschallbehandlung effektiv sind. Wichtig aber: die Regeneration von tiefen Taschen dauert länger als 3 Monate und wird so bei einer Reevaluation nach 3 Monaten fälschlicherweise als Rezidiv gesehen. Die Reevaluation von Ta-

Fortsetzung auf Seite 10 →



Dr. Regina Alessandri, Assistenzärztin an der Klinik für Parodontologie der ZMK Bern, wurde mit dem diesjährigen Oral-B-Preis geehrt. Stolz nahm die Preisträgerin den Check über 5'000 Franken aus den Händen von Tanja Burdett, Academic Relations Manager von Procter & Gamble, und SSP Vorstandsmitglied Dr. Marcel Iff während der SSP-Jahrestagung entgegen.

