

# DENTAL TRIBUNE

The World's Dental Newspaper • Russian Edition

Россия

Октябрь, 2009

№5, Том 8

## Краткие новости



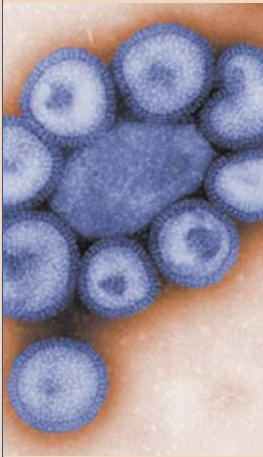
5 августа 2009 г. после непродолжительной болезни скоропостижно скончалась Осипова Ольга Юрьевна, секретарь исполнительной дирекции СтАР. Выражаем соболезнование родным и близким и скорбим по поводу постигшей нас утраты.

Дирекция СтАР

## Онлайн-ресурсы, посвященные свиному гриппу

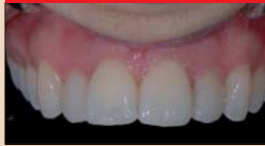Американская Организация по безопасности и процедурам обеззараживания (OSAP) открыла специальные онлайн-ресурсы, призванные помочь стоматологам защитить себя и своих пациентов от свиного гриппа. Раздел, посвященный свиному гриппу, включает описание заболевания, текущие сообщения о новых всплесках эпидемии, советы по профилактике и ссылки на отчеты и сообщения Центра по контролю и профилактике заболеваний США, Американской стоматологической ассоциации, Панамериканской организации здравоохранения и брифинг-центра Белого дома.

Кроме того, данная проблема обсуждалась и на симпозиуме OSAP «Профилактика заболеваний: широкое просвещение населения», прошедшем 11-14 июня 2009 г. в городе Плано, Техас, США. Доктор Molly Newlon представила доклад «6 аспектов готовности к кризисным ситуациям», в котором рассматривалась и тема свиного гриппа.



www.dental-tribune.com

## Эстетическая стоматология



### Минимально инвазивная постановка керамических мини-виниров: альтернатива прямым композитным реставрациям

Эстетическая стоматология широко освещается средствами массовой информации как область стоматологии, способная изменить и улучшить внешность, тем самым повысить качество жизни пациента и его уверенность в себе.

стр. 5

## Тенденции и практика

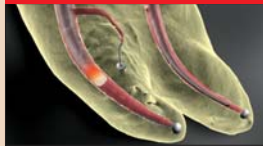

### Эстетика? Легко!

Мы называем материал эффективным, если он превосходит другие материалы по скорости и надежности работы с ним, а также точности получаемых при этом результатов. С этой точки зрения напрепессовка керамики на металлический каркас является эффективной процедурой.

стр. 14

## Клиническая практика



### Обтурация по методу непрерывной волны для повышения точности результатов

После выбора штифта и рентгенологической проверки правильности его размера платер для обтурации по методу непрерывной волны (CW), соответствующий гуттаперчевому штифту, вводится в канал.

стр. 18

## Интервью



### «Гиперчувствительность дентина – далеко не новое заболевание»

Гиперчувствительность дентина считается распространенным стоматологическим заболеванием; ее часто называют «зубной простудой».

стр. 28

## Отбеливание зубов: консервативный подход

Со-Ран Кwon, Корея

Красивая улыбка обычно ассоциируется со здоровьем, уверенностью в себе и счастьем, поэтому она влияет на самооценку человека и даже на его восприятие другими людьми. По сравнению с другими методами улучшения внешнего вида зубов их отбеливание является относительно недорогой, минимально-инвазивной и высокоэффективной процедурой. Доля успешных случаев зависит главным образом от типа изменения цвета зубов и составляет от 90 до 97%. Цвет сохраняется от 1 года до 3 лет; в некоторых случаях этот срок может составлять до 10 лет.

В процессе отбеливания часто повышается чувствительность зубов и происходит раздражение тканей десны, однако по завершении лечения все побочные эффекты исчезают. Тем не менее для удовлетворения эстетических требований пациента и одновременного максимального сохранения здоровых тканей зубов необходимо проводить тщательный осмотр полости рта и консультировать пациента надлежащим образом.

### Клинический случай

Во многих случаях пациенты бывают хорошо осведомлены о имеющихся у них стоматологических проблемах и обращаются за конкретной помощью. Наша 33-летняя пациентка хотела отбелить зубы и изменить форму сильно выступающих верхних клыков.

Всестороннее обследование и анализ улыбки при помощи спектрофотометра (Spectroshade, MHT) выявили нормальное состояние зубов, оттенок которых варьировался от D4 до A4 (рис. 1).

В пришеечной области верхнего правого первого премоляра наблюдался клиновидный дефект с умеренной чувствительностью к холоду. На левом первом премоляре имелась композитная реставрация V класса с небольшим износом по краям пломбы. На верхних латеральных резцах были различимы локализованные декальцированные участки (рис. 2).

Пациентке были предложены отбеливание зубов, эстетическое изме-

→ DT стр. 2

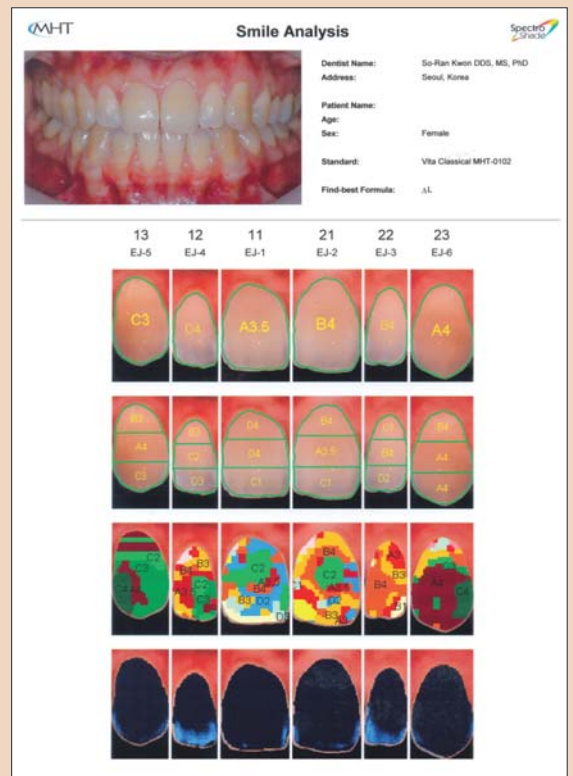


Рис. 1. Анализ улыбки до отбеливания.

## Пьезохирургия – новый точный и безопасный метод в хирургической стоматологии

Доктор Маркус Шлее, Германия

Пьезохирургия представляет собой новый, современный хирургический метод воздействия на костную ткань, применяемый в пародонтологии и имплантологии. По сравнению с обычными хирургическими методами пьезохирургия обладает рядом существенных преимуществ. Данная технология позволяет уверенно выполнять разрезы с микрометрической точностью, сводя к минимуму повреждение тканей, особенно окружающих кость мяг-

ких тканей. Выполнение селективных разрезов становится возможным благодаря использованию различных ультразвуковых частот, воздействующих только на твердые (минерализованные) ткани и сохраняющих тонкие анатомические структуры. Операция проходит практически бескровно. Применение пьезоэлектрического метода позволяет легко и безопасно осуществлять такие хирургические процедуры, как забор костной ткани (струж-

ки и блоков), рассечение альвеолярного гребня и подъем дна верхнечелюстной пазухи (синус-лифтинг). Пьезохирургия удовлетворяет высоким требованиям имплантологии: точность метода обеспечивает превосходные результаты и сохранение тканей, ускоряющие процесс заживления.

Пьезоэлектрический метод воздействия на костную ткань является

→ DT стр. 3



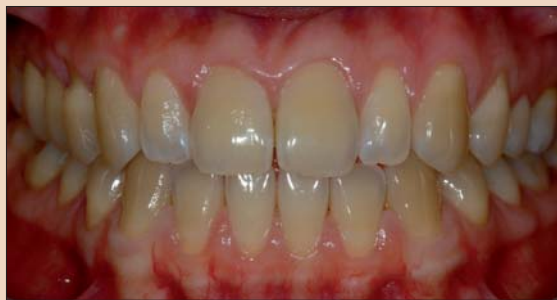

Рис. 2. Снимок до отбеливания.

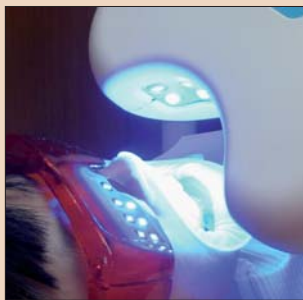

Рис. 3. Отбеливание с активацией светом.

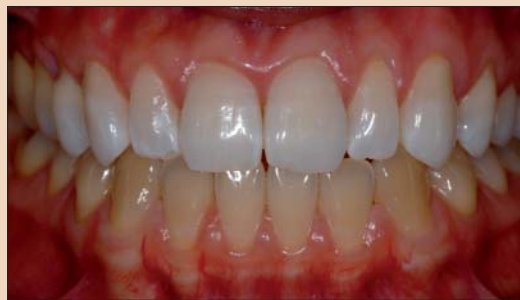

Рис. 4. Явная разница в цвете верхних и нижних зубов.

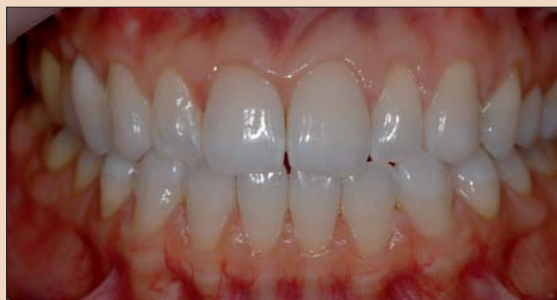

Рис. 5. Снимок после отбеливания.

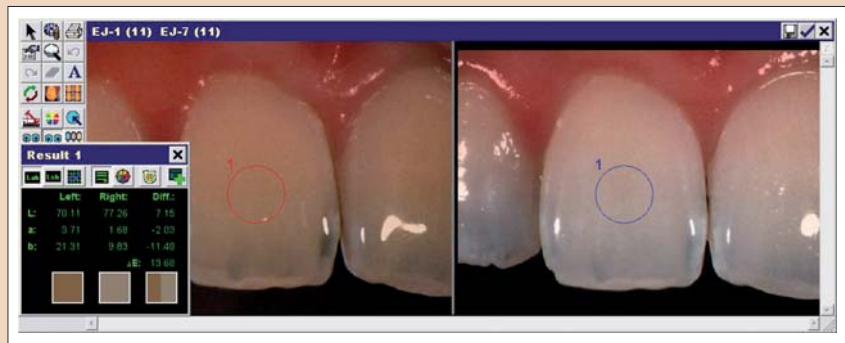

Рис. 7. Сопоставление снимков одного и того же зуба до и после отбеливания с целью измерения изменения цвета.

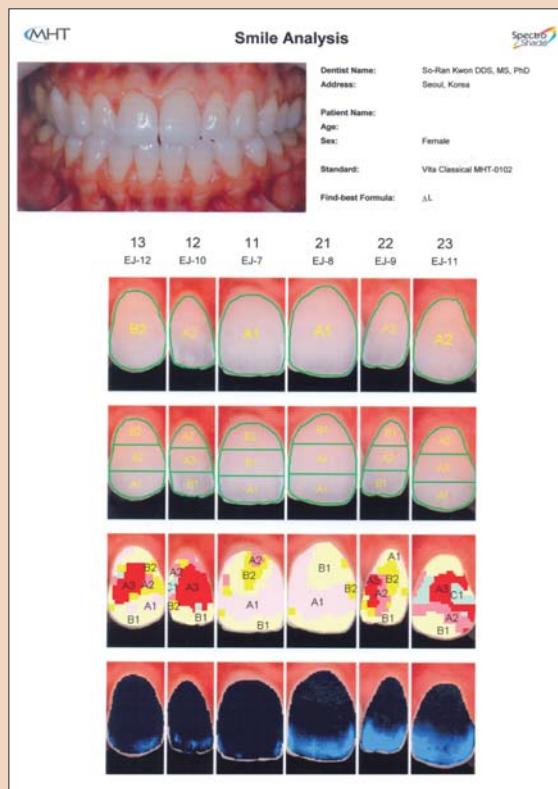

Рис. 6. Анализ улыбки после отбеливания.

← DT стр. 1

нение контуров верхних клыков и постановка композитной реставрации класса V на первый премоляр справа. На тот случай, если белые декальцинированные участки не перестанут быть заметными после отбеливания, была предусмотрена возможность дополнительного лечения верхних латеральных резцов.

Отбеливание зубов можно проводить либо на дому, используя относительно слабое отбеливающее вещество, которое наносится на зубы при помощи индивидуально изготовливаемой для пациента чапы, либо в клинике с применением более высоких концентраций перекиси водорода и рабердама, препятствующего попаданию геля на мягкие ткани и раздражению последних. Как правило, дополнительно применяется активация светом для усиления действия отбеливающего вещества.

Чтобы достичь благоприятных результатов за относительно короткий срок, пациентка решила сочетать отбеливание на дому с отбеливанием в клинике. Перед первым сеансом отбеливания в клинике был получен альгинатный оттиск верхней зубной дуги (рис. 3). В течение 40 мин, пока проводился первый сеанс отбеливания верхних зубов, по оттиску была отлита модель и изготовлена чапа. Таким образом, пациентка получила чапу и набор для отбеливания на дому непосредственно в день лечения.

Пациентке были даны обычные разъяснения в отношении возможности возникновения таких побочных эффектов, как чувствительность к холоду и раздражение тканей десны, а также по поводу более слабого отбеливания зубов в пришеечной области. Второй сеанс отбеливания в клинике был назначен через 3–4 дня. В этот период для достижения максимальной эффективности процедур проводилось отбеливание на дому. После третьего сеанса отбеливания в клинике между цветом зубов верхней и нижней челюстей стала наблюдаться заметная разница (рис. 4). Хотя декальцинированный участок на левом латеральном резце на этом этапе все еще отличался по цвету, пациентка была очень довольна достигнутым результатом. Отбеливание нижних зубов осуществлялось тем же способом, что и верхних. 3 сеанса отбеливания в клинике были проведены с интервалами в 3–4 дня, в течение которых пациентка пользовалась набором для отбеливания на дому.

Эстетическая коррекция формы верхних клыков была осторожно проведена при помощи карбидных боров. Композитная реставрация V класса была изготовлена через 2 нед после завершения отбеливания: данная отсрочка позволила стабилизировать цвет зубов и восстановить прочность связи между эмалью и композитом. На этом этапе декальцинированные участки окончательно слились по цвету с отбеленными зубами (рис. 5).

Анализ улыбки после лечения показал эффективность отбеливания и подтвердил, что лечение было проведено успешно (рис. 6).

Изменение цвета можно измерить по классической шкале оттенков Vita или ориентируясь на значения DE системы L\*a\*b\*, разработанной Международной комиссией по освещению (CIE). Показатель DE в системе L\*a\*b\* представляет собой минимальную разницу между

сравнимыми цветами и вычисляется при помощи уравнения  $DE = (L^* - 2 + Da^* + Db^*)^2 / 2$ , где L\* – это светлота, a\* соответствует оси красный-зеленый (положительные значения относятся к красной, отрицательные – к зеленой части спектра), a\*b\* соответствует оси желтый-голубой (положительные значения указывают на желтую, отрицательные – на голубую часть спектра). Значение DE в отношении изменения цвета было получено путем наложения друг на друга изображений одного и того же зуба до и после отбеливания (рис. 7) при помощи программы Spectroshade (версия 2.41).

Увеличение показателя DE после отбеливания обычно связано с увеличением значений L\* и уменьшением значений b\*. Интересно отметить, что показатель DE варьировал от зуба к зубу, хотя все зубы подвергались одинаковой обработке при помощи одного и того же вещества и в течение одного и того же времени. Это заставляет предположить, что для каждого зуба возможна определенная, индивидуальная степень отбеливания которая является очень важным фактором, влияющим на общую эффективность процедуры.

Сочетание отбеливания на дому с отбеливанием в клинике обеспечивает достижение необходимого результата за более короткий срок и одновременно позволяет контролировать процесс и мотивировать пациента на всем протяжении лечения.

#### Заключение

Отбеливание зубов является неинвазивным, экономичным и высокоэффективным методом создания яркой, красивой улыбки. Возможность отбеливания обязательно нужно учитывать при планировании эстетического лечения в качестве способа повышения уверенности пациентов в самих себе, а в конечном счете – их удовольствия от жизни. DT

#### Сводная таблица изменения цвета шести фронтальных зубов в соответствии со шкалой Vita и системой L\*a\*b\*

Номер зуба	13	12	11	21	22	23
Единицы по шкале Vita	10	5	10	11	8	10
Показатель DE	16,32	9,05	13,68	14,64	10,19	16,01

#### Литература

1. Cbu SJ et al. *Fundamentals of color*. Quintessence Publishing Co. Inc., 2004.
2. Goldstein RE, Garber DA. *Complete Dental Bleaching*. Quintessence Publishing Co. Inc., 1995.
3. Haywood VB. *Tooth Whitening Indications and Outcomes of Nightguard Vital Bleaching*. Quintessence Publishing Co. Inc., 2007.
4. Kwon SR, Ko SH, Greenwall L. *Tooth Whitening in Esthetic Dentistry*. Quintessence Publishing Co. Inc., 2009.

#### Информация об авторе



**Доктор Со-Ран Квон (So-Ran Kwon)** – основатель и президент Корейского общества отбеливания зубов, читает лекции по всему миру. Она опубликовала множество статей и книг, посвященных отбеливанию зубов, включая книгу «Tooth Whitening in Esthetic Dentistry», выпущенную издательством Quintessence. В настоящее время доктор Квон ведет курс в Университете Енсе и является частнопрактикующим врачом в Сеуле, Корея. Связаться с доктором Квон можно по электронной почте: smileksr@hotmail.com.



← DT стр. 1

относительно новой хирургической техникой, обладающей по сравнению с традиционными методами заметными преимуществами. Основанная на регулируемой двухмерной ультразвуковой осцилляции технология обеспечивает специфичные для определенной ткани характеристики разреза. При рабочей частоте в 25–30 кГц устройство разрезает костную ткань, сохраняя при этом чувствительные мягкие ткани. Регулировка рабочей частоты и применение различных наконечников помогают адаптировать систему к разным хирургическим процедурам, например удалению зуба, забору костной ткани, дистракционному остеогенезу, эндодонтическим вмешательствам, экзопрессии нижнечелюстного нерва и удалению кисты. В частности, при имплантации зачастую бывает необходимо провести точное остеопластическое восстановление участка, обеспечивающее надлежащее позиционирование имплантатов. Благодаря высокой микрометрической точности и селективности выполняемых разрезов, способствующей сохранению тканей, пьезохирургия становится предпочтительным методом подготовки критических участков постановки имплантатов.

**Синус-лифтинг**

Для имплантологов особый интерес представляют такие манипуляции, как рассечение альвеолярного гребня, забор костной ткани и подъем дна верхнечелюстной пазухи. Синус-лифтинг обычно является наиболее эффективным способом восполнения недостатка костной ткани при атрофии верхней челюсти в области жевательных зубов. Традиционные методы препарирования окна и непосредственно подъема дна пазухи сопряжены с риском перфорации оболочки пазухи. Применение пьезохирургии позволяет свести этот риск к минимуму. Сохранность слизистой оболочки является предпосылкой к стабилизации трансплантата, поэтому для достижения оптимального результата пьезохирургический аппарат оснащен разнообразными наконечниками, предназначенными для проведения различных хирур-

гических процедур. Селективность разрезов исключает вероятность перфорации слизистой оболочки в процессе препарирования костного окна. На практике для препарирования окна в костной стенке рекомендуется использовать наконечник OT5. В случае толстой костной ткани для уменьшения ее толщины следует применять наконечник OT1, а для последующего препарирования окна – все тот же наконечник OT5.

После сепарации оболочки вокруг костного окна применяются элеваторы EL2 и EL3, которыми оснащен аппарат Piezosurgery. Гидропневматическое давление элементов, прикладываемое при помощи охлаждающего раствора, помогает рассечь оболочку (рис. 1–5).

**Забор костной ткани (стружки и блоков)**

Костная стружка размером 500 мкм (рис. 6) является превосходным материалом для остеокондуктивной регенерации костной ткани, демонстрирующим наилучшие результаты. Стружка выступает в качестве направляющей структуры, тем самым облегчая регенерацию. Аппарат Piezosurgery прекрасно подходит для забора аутогенной костной стружки. Мягко вода наконечниками OP1–OP3 по поверхности кости, можно собрать достаточное количество костной стружки.

Костная стружка является лучшим материалом для регенерации не во всех случаях: ограниченность возможностей данного материала проявляется при увеличении горизонтального или вертикального объема костной ткани. В этих случаях лучшие результаты достигаются при помощи костных блоков. Классическими областями для забора костных блоков являются подбородок и подвздошный гребень. Обычные виды остеотомии имеют свои недостатки: горизонтальная остеотомия требует обнажения значительной площади костной ткани, за счет чего обеспечивается хороший доступ к операционному полю с одновременным сохранением окружающих мягких тканей. Благодаря аппарату Piezosurgery процедура заметно облегчается, поскольку низкая рабочая амплитуда наконечника позволяет ограничиться малой площа-

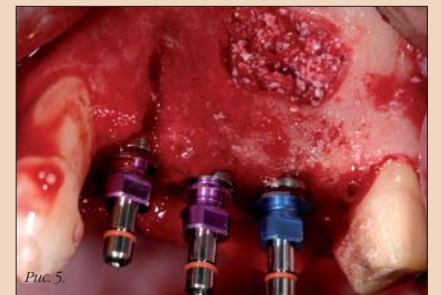
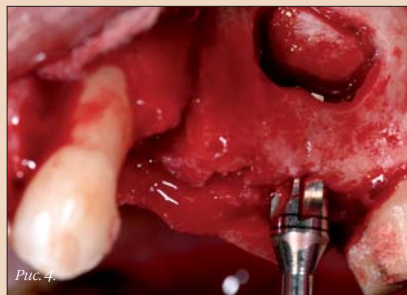
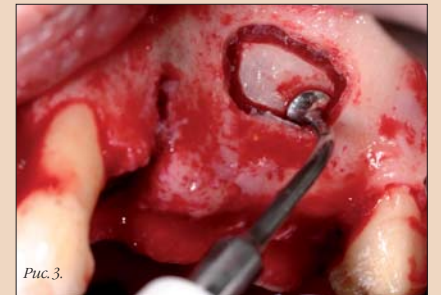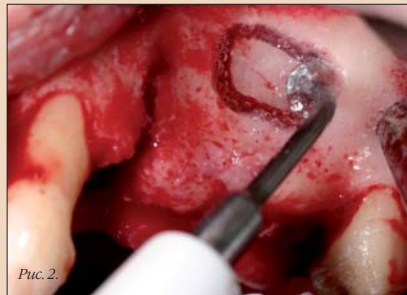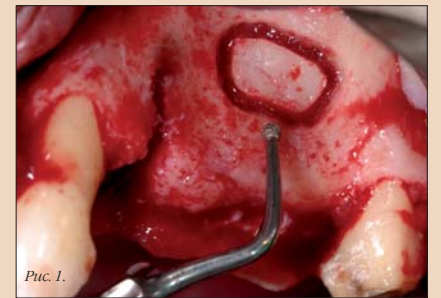


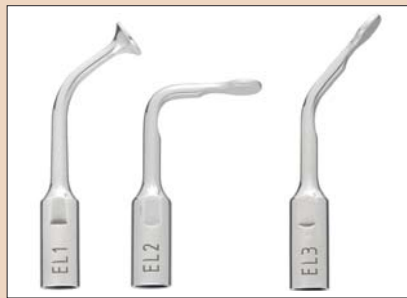Рис. 1–5. Синус-лифтинг: начальное рассечение оболочки пазухи при помощи элеватора EL1.

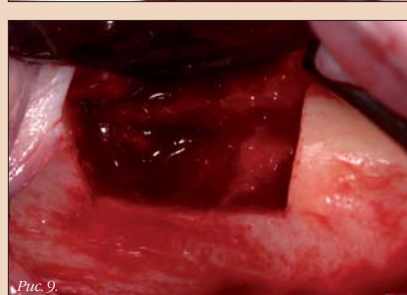
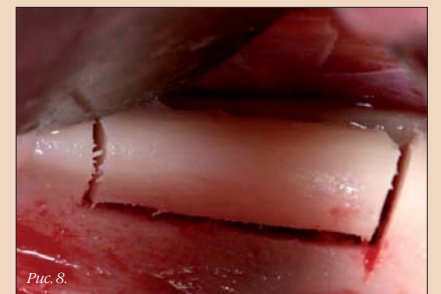
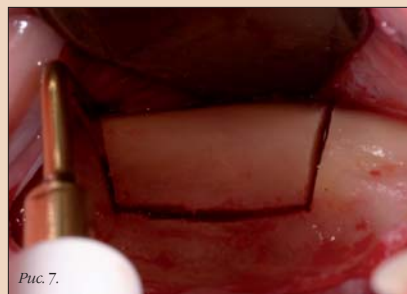
Рис. 7–9. Препарированный костный блок.

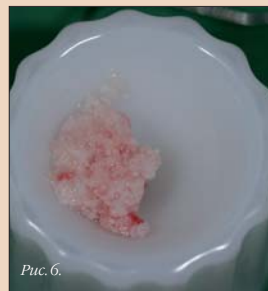
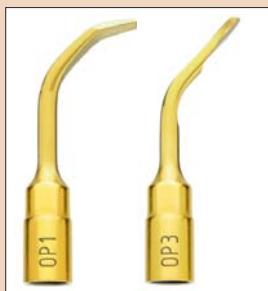

Рис. 6. Аутогенная костная стружка размером 500 мкм дает наилучшие результаты при регенерации костной ткани.

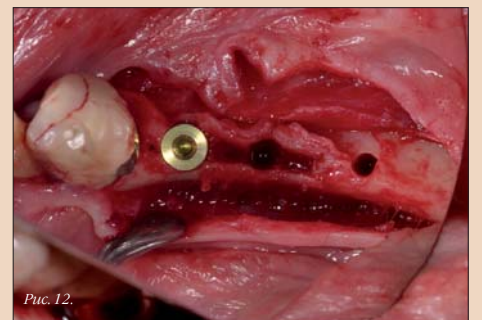
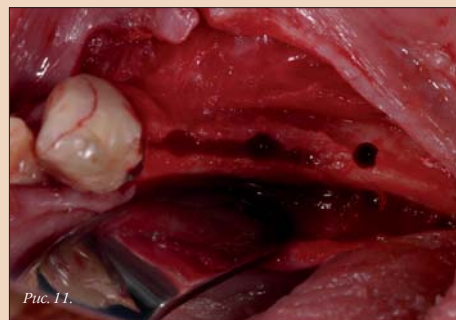
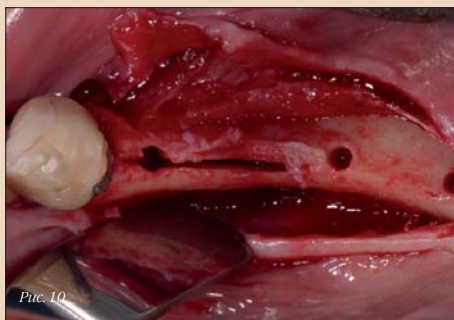
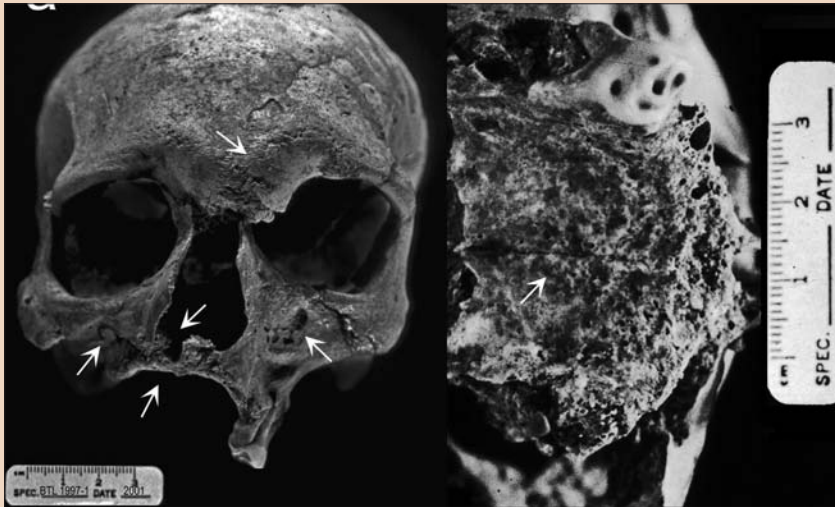


Рис. 10–12. Пьезохирургия также успешно используется для рассечения костной ткани.



# Найденный в Индии древний скелет имеет признаки проказы

Клудия Сальвичек, DTI



Вид черепа снаружи и изнутри: видны признаки проказы (DTI/фото Robbins et al. PLOS ONE).

**ЛЕЙПЦИГ, Германия:** древнейший из известных науке скелетов с признаками проказы был недавно найден в Индии — он может помочь развеять миф о происхождении данного заболевания. В журнале PLOS ONE доцент Gwen Robbins, антрополог из Аппалачского университета США, и группа исследователей из Индии описывают скелет мужчины средних лет, имеющий такие признаки проказы, как утрата зубов и обнажение корней.

В течение долгого времени историки считали Индийский субконтинент родиной проказы, которая появилась в Европе в IV веке до нашей эры, вскоре после того, как Александр Македонский вернулся из Индии.

Скелет, возраст которого составляет 4000 лет, был обнаружен недалеко от города Удайпур на северо-западе Индии. Авторы открытия утверждают, что нашли подтверждение тому, что в отрывке из «Атхарваведы», поэтического сборника, написанного на санскрите около 1550 г. до нашей эры, действительно говорится о проказе. Три года назад биологи предположили, что вызывающая проказу бактерия распро-

странилась по всему миру от единственного клона, однако вследствие недостатка образцов ученые не смогли определить, произошло ли это событие в то время, когда первые современные люди покинули Африканский континент около 50 тыс. лет назад, или же это случилось позже, и распространение бактерии шло из Индии.

Другие биологи утверждали, что, поскольку передача бактерии от человека к человеку затруднена и требует продолжительных тесных контактов с больным, бактерия не могла начать распространяться раньше третьего тысячелетия до нашей эры, когда люди стали жить скученно, в городах, и когда возникли протяженные торговые пути.

Доктор Helen D. Donoghue, специалист по инфекционным заболеваниям из Университетского колледжа Лондона, назвала эту находку удивительной и сказала, что она вполне соответствует гипотезе о том, что именно армия Александра Македонского принесла в Европу проказу после похода в Индию.

Проказа по-прежнему является распространенным заболеванием во многих странах, особенно в мес-

тах с суровым, тропическим и субтропическим климатом. Самое большое в мире число больных проказой насчитывается в Индии. По официальным данным, в 2007 г. там было зарегистрировано 138 тыс. новых случаев заболевания проказой; помимо этого, есть еще около 2–3 млн человек, страдающих тяжелыми и неизлечимыми последствиями проказы.

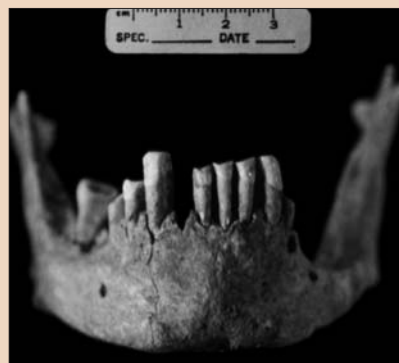Проказа представляет собой хроническое инфекционное заболевание, вызываемое бактерией *Mycobacterium leprae*, которое ежегодно поражает почти 250 тыс. человек во всем мире. Заболевание не слишком заразно и имеет долгий инкубационный период, что затрудняет установление времени и места заражения пациентов.

Заболевание имеет две формы — туберкулоидную и лепроматозную. В обоих случаях на коже больных возникают язвы, однако лепроматозная проказа является более тяжелой формой, вызывающей появление крупных, уродующих человека буторковых утолщений.

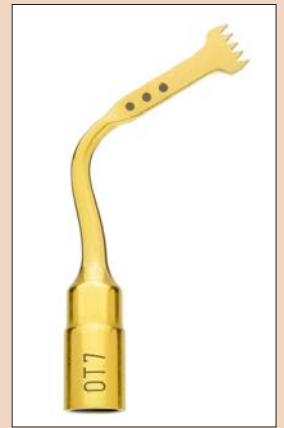Все формы заболевания в конечном счете вызывают повреждение периферической нервной системы, влекущее за собой потерю чувствительности кожи и ослабление мышечного тонуса. Пациенты, страдающие проказой долгое время, могут утратить способность владеть своими конечностями и постоянно травмировать их вследствие утраты чувствительности.

Существуют эффективные лекарства от этого заболевания, и изоляция его жертв в лепрозориях не является необходимой мерой. Появление лекарственно-устойчивого штамма *Mycobacterium leprae* и увеличение числа случаев заболевания проказой во всем мире вызывают глубокую международную озабоченность проблемами, связанными с данной болезнью. DTI

От редакции: исходная статья выложена в Интернете по адресу <http://www.plosone.org/article/info%3Adoi%2F10.1371%2Fjournal.pone.0005669>.



Вид нижней челюсти спереди, демонстрирующий обнажение корней, резорбцию альвеолярного гребня, прижизненную утрату зубов и небольшой абсцесс в области верхушки корня левого третьего премоляра (DTI/фото Robbins et al. PLOS ONE).



DTI стр. 3

дью. Оптимальное охлаждение и селективное выполнение разреза способствуют защите мягких тканей и исключают травмы (рис. 7–9).

## Расщепление альвеолярного гребня

При постановке имплантатов расщепление альвеолярного гребня применяется в случае достаточной высоты костной ткани и недостаточной ее ширины. И здесь аппарат Piezosurgery демонстрирует хорошие результаты. При помощи наконечника OT7 расщепление кости может быть выполнено нетравматично (рис. 10–12). Дальнейшее расширение может производиться при помощи остеотома. Применение аппарата Piezosurgery снижает риск перелома кости; последняя после расширения делается более эластичной. Тем не менее в процессе расщепления возникает риск травмы кости, особенно класса D1, однако аппарат Piezosurgery имеет преимущества и при работе с плотной минерализованной костной тканью.

## Заключение

С появлением аппарата Piezosurgery в распоряжении хирургической стоматологии оказалась новаторская техника. Данный метод воздействия на костную ткань может применяться как для проведения сопутствующих процедур, так и, в определенной степени, в качестве замены обычных методов. Пьезохирургия особенно полезна при осуществлении имплантологических операций, требующих точности и заметно выигрывающих в качестве благодаря высокой точности данного метода и его более чем щадящего воздействию на ткани. DTI

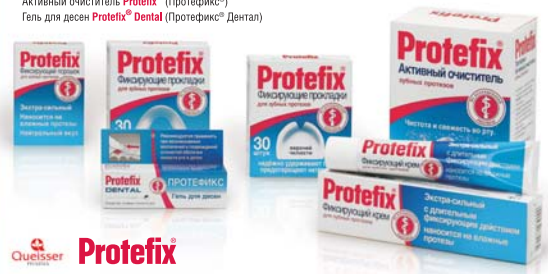

Средства для ухода за зубными протезами **Protefix®** (Протефикс®). Надежная фиксация. Профессиональная забота.



- Более сорока лет марка **Protefix®** (Протефикс®) является знаком качества и надежности средств для фиксации и ухода за зубными протезами
- Абсолютная фиксация Ваших протезов — это залог отличного настроения и уверенности в себе
- Результаты клинических испытаний подтверждают — фиксирующие средства серии **Protefix®** (Протефикс®) обеспечивают надежную фиксацию протезов в течение всего дня

Комплексная программа **Protefix®** (Протефикс®) включает в себя:  
 Фиксирующий крем **Protefix®** (Протефикс®)  
 Фиксирующий порошок **Protefix®** (Протефикс®)  
 Фиксирующие прокладки для верхней и нижней челюсти **Protefix®** (Протефикс®)  
 Активный очиститель **Protefix®** (Протефикс®)  
 Гель для дёсен **Protefix® Dental** (Протефикс® Дентал)



Информация об авторе

Связаться с доктором **Marcus Schlee** можно по электронной почте: [mectron@mectron.com](mailto:mectron@mectron.com)



## Неинвазивная постановка керамических мини-виниров: альтернатива прямым композитным реставрациям

Динос Контурас, Греция

Эстетическая стоматология широко освещается средствами массовой информации как область стоматологии, способная изменить и улучшить внешность, тем самым повысить качество жизни пациента и его уверенность в себе. Разумеется, будучи нашими клиентами, люди вправе настаивать на своем желании иметь более яркую улыбку, однако стремление удовлетворить это желание зачастую ведет к удалению здоровых структур зуба.

«Я направляю режим больных к их выгоде сообразно с моими силами и моим разумением, воздерживаясь от причинения всякого вреда и несправедливости», – гласит клятва Гиппократова. Стоматологи, нарушающие эту клятву, рискуют лишиться права называться врачом, особенно если они осуществляют эстетическое лечение, исходя исключительно из требований пациентов. Не подвергая эти требования критическому анализу, они могут удовлетворять эстетические запросы пациентов, причиняя при этом вред здоровью их зубов.

При препарировании зуба и обнажении дентина изменяется физиология зуба. Бактерии полости рта могут проникать в дентинные каналы, особенно если последние не герметизируются немедленно по завершении препарирования, и разрушать пульпу, что впоследствии вызывает проблемы уже эндодонтического характера. Таким образом, помимо очевидных этических вопросов, возникают и финансовые: доход, полученный стоматологом, может, к сожалению, раствориться в воздухе, если пациент подает иск в связи с причинением вреда здоровью, непрофессиональными действиями врача и назначением неправильного лечения.

Увы, наше общество считает «безупречную» улыбку единственно правильной с эстетической точки зрения. Следовательно, вопрос состоит в следующем: как создать естественную и при этом «безупречную» улыбку, гармонично сочетающуюся с внешностью пациента, сохранив здоровую структуру зубов и получив прибыль? Ответ заключается в правильном выборе материалов, применении минимально-инвазивной или неинвазивной методики, привлечении других специалистов, например ортодонт для перемещения зубов с целью минимизации препарирования, и, разумеется, просвещении пациентов и назначении разумной цены. Пациенты должны знать о возможных долгосрочных последствиях агрессивного препарирования зубов: важно, чтобы пациенты брали на себя часть ответственности за результаты лечения и активно участвовали в процессе постановки диагноза и оказания стоматологической помощи. При помощи таких средств коммуникации, как наглядные модели или изображения, пациентам нужно дать возможность понять и оценить результаты, которые могут дать малоинвазивные и неинвазивные методы. Зачастую сочетание отбеливания, корректирующего изменения контуров зубов, и применения мини-виниров способно улучшить вид улыбки и вместе с тем сохранить ее индивидуальность.

Адгезивная стоматология позволяет подходить к реставрации более консервативно, давая возможность сохранить здоровые структуры зуба.

Наиболее часто для исправления мелких и средних косметических дефектов применяются композит-

ные материалы. Благодаря своей невысокой стоимости, прекрасным физическим и оптическим характеристикам, а также пригодности для прямой реставрации за один визит, они приобрели в современной эстетической стоматологии огромную значимость. При этом минимальная инвазивность процедуры удовле-

творяет требованиям как пациентов, так и стоматологов.

Альтернативный материал, керамика, обеспечивает превосходную устойчивость цвета и физическую долговечность реставрации при великоценных эстетических и оптических характеристиках. Керамика, однако, традиционно ассоциирует-

ся с более инвазивными техниками. Тем не менее, если речь идет об улучшении внешнего вида зубов при помощи керамики, керамические виниры являются одним из наиболее консервативных и эстетичных материалов, находящихся в нашем распоряжении. При этом весьма хорош прогноз лечения,

особенно при верных показаниях и применении правильной техники изготовления и фиксации виниров.

Для минимально-инвазивной или неинвазивной постановки виниров можно использовать керамику, относящуюся к полевым шпатам; толщина такой керамики может составлять всего 0,2 мм. Это позволяет удалять минимум структуры зуба или вовсе избежать ее удаления и в то же время улучшить эстетические характеристики зуба.

Препарирование почти исключительно затрагивает лишь эмаль, что

→ ДТ стр. 6

# 9<sup>th</sup> DENTAL WORLD BUDAPEST

## Dental Trade Fair & Scientific Conference Series

15–16–17<sup>th</sup> October 2009

### 6<sup>th</sup> International Aesthetic and Implantology Symposium

17<sup>th</sup> October 2009 (Saturday)

Organised by:

## Hungarian Society for Dental Implantology and the Hungarian Academy of Esthetic Dentistry




**09.30–09.45 President's welcome: Prof. dr. Nagy Katalin (MAFIT) and dr. Gerlőczy Pál (HEAD)**

It has become a tradition for the **Hungarian Society of Dental Implantology** to organize its annual scientific event as professional supporter of a national conference. We are greatly pleased to be able to organize this year's conference jointly with the **Hungarian Academy of Esthetic Dentistry**, in order to provide participants with an excellent, high level, professional program on the latest advances in functional implantology and esthetics. The conference will certainly provide valuable and useful information for the attendees owing to lectures by some of the most prominent speakers in the world. The excellent venue and exhibition provided by Dental Press will only serve to enhance the participant's enjoyment of the experience.

**09.45–11.15 Prof. dr. Ady Palti (D): Minimally Invasive Implantology – The Best Solution for Daily Practice**

Minimal invasive procedures have long been the trend in surgery. Shorter recovery times, less pain and less hassle have been revolutionary for the patient and the surgeon. What does this revolution mean for implantology? What are the possibilities and the procedures in implantology?

**11.15–13.00 Prof. dr. Nitzan Bichacho (IL): Paradigmatic Changes in Implantology**

Based on many years of research and experience with osseointegration, concepts and techniques in implant dentistry are rapidly changing. Advanced implant design allow them to be placed in difficult treatment situations with diminished bone quality and quantity while providing quicker treatment and shorter healing times. Minimally invasive procedures benefit both the patient and dentist.

**14.00–17.00 Prof. dr. Daniel Edelfhof (D): Restoration of Complex Cases with New All-Ceramics – A Team Approach**

Predictable esthetics of the final restoration necessitates the approach of clinical and technical aspects in teamwork between dentist and dental technician. The lecture will present an all-ceramic restorative approach following a strict protocol in team communication to economize tooth structure removal according to material requirements.

**Price:** 60 Eur  
**Credit:** 8 points  
**Venue:** Syma Eventhall, H-1146 Budapest, Dózsa György út 1.

**Sponsors:**






**BUSINESS & LEISURE IN BUDAPEST** 

Accommodation • Leisure Programs • Business Support Services • Transfers For Exhibitors and Visitors of the DENTAL WORLD 2009

For further details please contact us at the [dentalworld@underguide.com](mailto:dentalworld@underguide.com) or check the [www.dentalworld.hu](http://www.dentalworld.hu)

We are also looking for dental - travel partners on abroad, thank you for contacting us in case of your interest.



**DENTAL PRESS** **Organiser: Dental Press Hungary Ltd.**

H-1012 Budapest, Kuny Domokos u. 9.  
 Phone: +36-1-202-2994, Fax: +36-1-202-2993, e-mail: [info@dental.hu](mailto:info@dental.hu), [www.dentalworld.hu](http://www.dentalworld.hu)

SEE THE NEW PERSPECTIVE



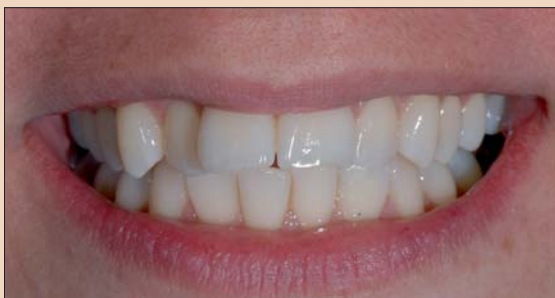

Рис. 1. Исходная ситуация.

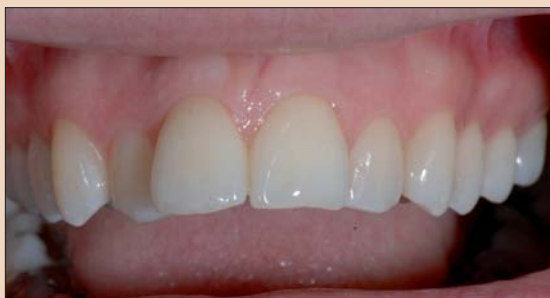

Рис. 2. Исходная ситуация. Обратите внимание на режцовые края зубов.

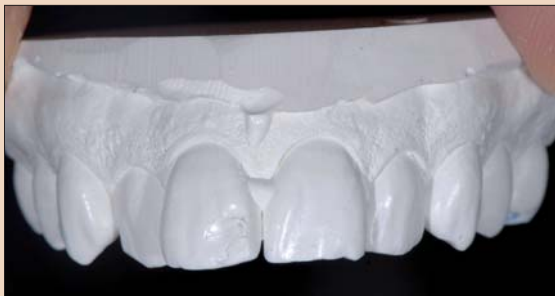

Рис. 3. Вид модели спереди.

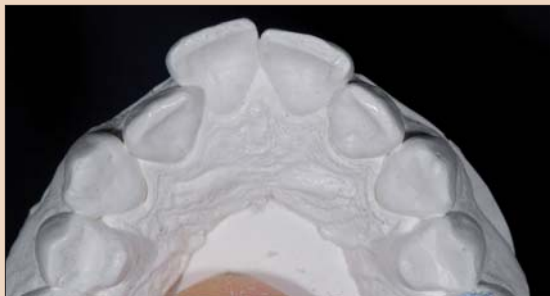

Рис. 4. Вид модели со стороны окклюзии.

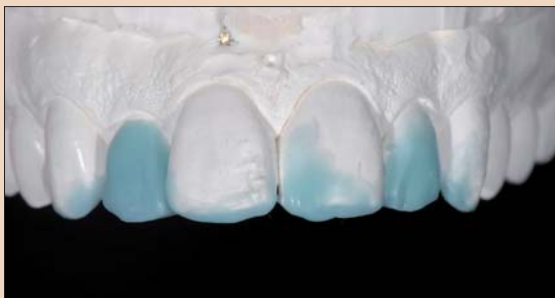

Рис. 5. Вид диагностической восковой модели спереди.

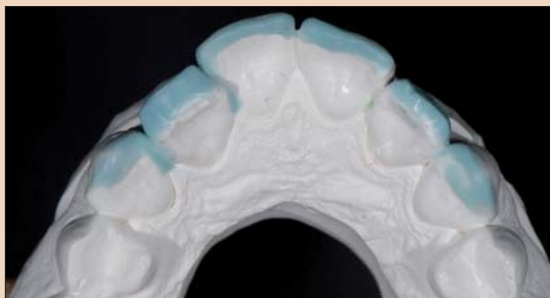

Рис. 6. Вид диагностической восковой модели со стороны окклюзионной поверхности.

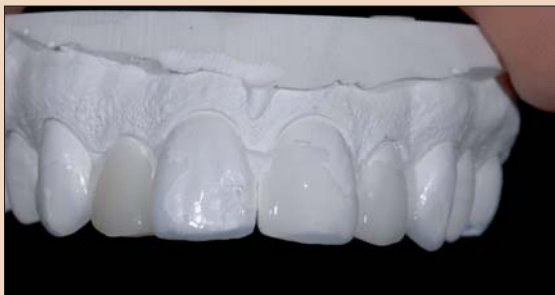

Рис. 7. Виниры на модели. Вид спереди.

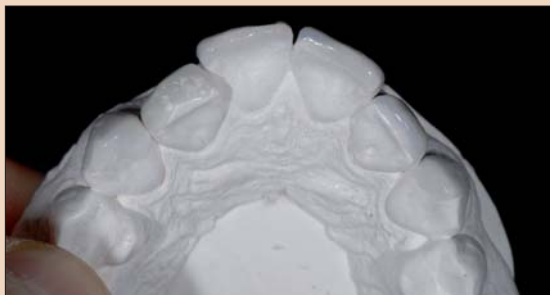


Рис. 8. Виниры на модели. Вид со стороны окклюзии.

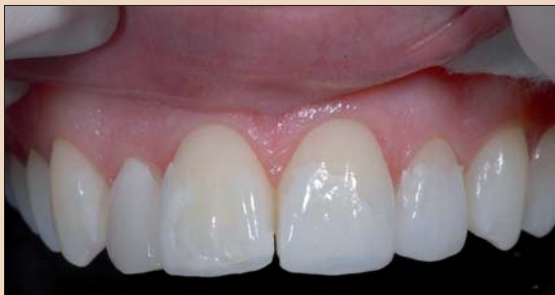

Рис. 9. Примерка виниров с целью оценки их расположения.

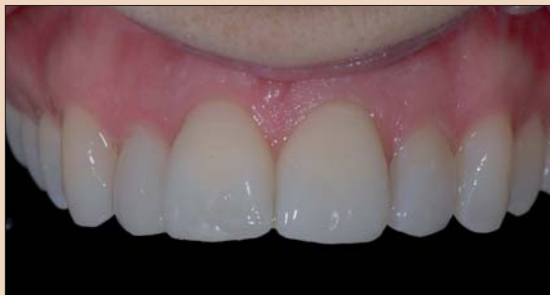

Рис. 10. Виниры, зафиксированные на цемент. Вид спереди.

### Клинический случай

Пациентка 36 лет обратилась за консультацией в связи с желанием улучшить вид фронтальных зубов. Ее не устраивало смещенное расположение правого латерального резца (рис. 1). Будучи профессиональной скрипачкой, часто выступающей по телевидению, она столкнулась с тем, что яркий студийный свет подчеркивал данный дефект. Пациентка также хотела исправить внешний вид верхних клыков, имевших заостренную форму (рис. 2). Помимо решения этих конкретных проблем, она желала улучшить вид своей улыбки в целом. Главное же ее требование состояло в том, чтобы все лечение было осуществлено без препарирования зубов.

Обследование показало наличие фронтального открытого прикуса. При физиологическом смыкании зубных рядов латеральные резцы и клыки не контактировали. Несмотря на то что лечение у ортодонта идеально подходило для исправления этого дефекта, пациентка была в тот момент не готова подвергнуться ортодонтическому вмешательству.

Эстетические проблемы можно было устранить при помощи композитных материалов или керамики. В данном случае была выбрана керамика, поскольку пациентка, часто употребляющая кофе, беспокоилась о возможном изменении цвета реставраций. По сравнению с композитами полевошпатовый фарфор обеспечивает превосходную устойчивость цвета и великолепную долговечность реставрации. Кроме того, реставрация из такого материала может иметь очень малую толщину, что позволяет осуществить очень консервативное, обратимое лечение.

При помощи винилполисилоксана были получены отски полных зубных дуг, по которым были отлиты модели (рис. 3, 4). Поскольку края реставраций должны были располагаться выше десневой границы, ретракция десны не требовалась. Также не нужны были и временные виниры.

Для оценки ситуации была изготовлена диагностическая восковая модель (рис. 5, 6). Мы решили удлинить зубы 11 и 21 путем одновременного наращивания и формирования режцового края, а также увеличить их объем спереди для получения хорошего визуального эффекта. Кроме того, было принято решение о наращивании объема зуба 12 для его выравнивания по отношению к соседним зубам с одновременным соответствующим изменением контура зуба 22. Помимо этого, мы решили добавить некоторый объем реставрационного материала в области режцового края клыков с тем, чтобы скрыть их остроконечную форму. Все предложенные изменения контуров носили характер дополнений и не требовали препарирования зубов. Виниры были изготовлены в лаборатории из керамики IPS dSIGN (Ivoclar Vivadent) в соответствии с восковой моделью. Для зубов 12 и 22 были изготовлены полные покрывные керамические виниры. Для коррекции режцовых краев зубов 13, 11, 21 и 23 были изготовлены виниры очень малой толщины (рис. 7, 8).

Затем была проведена примерка виниров (рис. 9). Их эстетические характеристики также были оценены с использованием глициринового примерочного геля (Variolink Veneer, Ivoclar Vivadent). Прозрачный гель Variolink (MV 0) был выбран в данном случае как наиболее подходящий с эстетической точки зрения; соответственно, в качестве материала для фиксации виниров был использован прозрачный композит (MV 0, Variolink Veneer, Ivoclar Vivadent). Для предотвращения попадания десневой жидкости на зубы в процессе фиксации виниров была применена ретракционная нить (Ultrapak E #00, UltraDent).

немаловажно с точки зрения долгосрочной сохранности зуба. Дентинно-эмалевое соединение играет очень важную роль в поддержании структурной прочности зуба, поскольку выступает в качестве связующего элемента, усиленного волокнистыми тканями. Если препарирование проходит в границах эмали,

оно не влияет на прочность зуба. Загрязивая же в ходе препарирования большой объем дентина, мы не только ставим под угрозу существующие между тканями зуба связи и, возможно, создаем проблемы эндодонтического характера, но и увеличиваем подвижность зуба. С другой стороны, когда реставрация из жесткого материала, например керамический винир, ставится на зуб практически без препарирования последнего, разница в жесткости

реставрации и эмали может привести к постепенному разрушению адгезива по краям реставрации. Конечным результатом этого процесса с большей степенью вероятности будет образование микропротечки или утрата винира. Чтобы избежать этих проблем, необходимо очень внимательно относиться к оценке показаний и препарированию зуба. Для сохранения структуры зуба были специально разработаны мини-

инвазивные методы конт-

ролируемого снятия тканей зуба, улучшающие прогноз лечения и при этом позволяющие получить запланированный эстетический результат.

В настоящей статье описывается клинический случай не прямой неинвазивной постановки керамических мини-виниров, использованных в качестве альтернативы прямым композитным реставрациям для улучшения эстетических характеристик зубов.



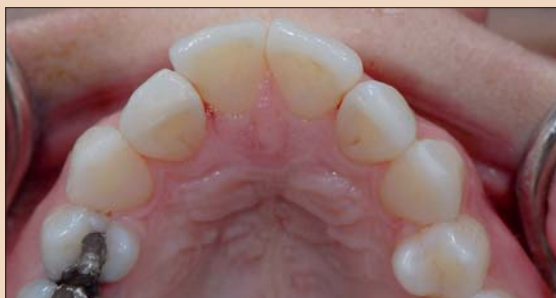

Рис. 11. Виниры, зафиксированные на цемент. Вид со стороны окклюзионной поверхности.

Поверхность зубов была очищена пескоструйным методом, после чего протравлена в течение 30 с 37% гелем фосфорной кислоты. Затем на зубы был нанесен в соответствии с инструкциями изготовителя нанесен бонд (Heliobond, Ivoclar Vivadent). Внутренняя поверхность виниров была в течение 30 с обработана 5% раствором плавиковой кислоты, затем в течение еще 30 с обрабатывалась силаном (Monobond-S, Ivoclar Vivadent) и, наконец, была просушена при помощи теплого воздуха: все эти процедуры имели целью усиление связи между керамикой и бондом (Heliobond, Ivoclar Vivadent), который и был нанесен на сухую, обработанную силаном внутреннюю поверхность реставраций. После легкой просушки воздухом на внутреннюю поверхность виниров был нанесен прозрачный композитный цемент (MV 0, Variolink Veneer System, Ivoclar Vivadent), а сами виниры размещены на зубах. Избыток цемента был удален при помощи кисти, после чего каждый винир был подвергнут отверждению в течение 3 с; за этим последовало повторное удаление излишков цемента, на данном этапе по-прежнему имевшего гелеобразную структуру. Для удаления излишков цемента с апроксимальных участков зубов была применена зубная нить.

При окончательном светоотверждении обработке были подвергнуты вестибулярная и небная поверхности каждого зуба. Для удаления излишков композитного цемента с границ реставраций были применены карбидные финишные боры (Safe End Tapered Round, SS White), после чего соответствующие участки были обработаны полировочными штрипсами из оксида алюминия. Корректировка окклюзии осуществлялась при помощи карбидных финишных боров (SS White Flame). Для окончательной полировки всех поверхностей были использованы алмазные и силиконовые насыщенные карбидом полировочные чашки (Jazz P3S, SS White).

Окончательный вид реставраций представлен на рис. 10 и 11. Виниры гармонируют с общим обликом пациентки (рис. 12). Эстетические требования последней были полностью удовлетворены без препарирования зубов; внешний вид улыбки заметно улучшился.

**Заключение**

Применение неинвазивных методов эстетического лечения согласуется не только с этическими, но и с физиологическими соображениями. Неинвазивно используя керамические мини-виниры, мы можем улучшить внешность пациентов; при этом лечение является полностью обратимым, а физиология зубов не нарушается, поскольку удаление какой бы то ни было части их структуры не производится. Благодаря наличию эмали под всей поверхностью реставраций связь между реставрационным материалом и зубом оказывается очень прочной, а свойства естественного зуба не нарушаются, что предполагает его долговечность.

Естественно, что неинвазивные методы могут применяться далеко

не всегда: существуют различные клинические ситуации и требования к лечению. Тем не менее по возможности следует делать выбор в пользу наращивания, дополнения объема зуба, а не удаления его структуры.

Наш подход к созданию и улучшению улыбки отличается от обычных представлений о «стандартном идеале». Мы стремимся к тому, чтобы результаты нашей работы не уничтожали индивидуальность наших пациентов, а, наоборот, подчеркивали ее за счет естественной эстетики улыбки, гармонично сочетающейся с неповторимым обликом и стилем пациента. [1]



Рис. 12. Пациентка демонстрирует новую улыбку.

**Благодарности**

Я хотел бы поблагодарить August Brugera, MDT, за выполнение всех технических работ. От редакции: полный перечень списка литературы можно получить в издательстве.

**Контактная информация**

Доктор Динос Контурас (Dinos Kountouras) является основателем и президентом Греческой академии эстетической стоматологии (ЕААО). Связаться с ним можно по электронной почте: dinos@kountouras.com.

AD

# 2009 Greater New York Dental Meeting

85<sup>th</sup> Annual Session

The Largest Dental Convention/Exhibition/Congress in the United States

**NO Pre-Registration Fee!**

**MEETING DATES: NOVEMBER 27<sup>th</sup> - DECEMBER 2<sup>nd</sup>**

**EXHIBIT DATES: NOVEMBER 29<sup>th</sup> - DECEMBER 2<sup>nd</sup>**

**For More Information:**  
 Greater New York Dental Meeting™  
 570 Seventh Avenue - Suite 800  
 New York, NY 10018 USA  
 Tel: +1 (212) 398-6922  
 Fax: +1 (212) 398-6934  
 E-mail: info@gnydm.com  
 Website: www.gnydm.com



Please send me more information about...

- Attending the Greater New York Dental Meeting
- Participating as a guest host and receiving free CE
- I speak \_\_\_\_\_ and am willing to assist international guests

Name

Address

City, State, Zip/Country Code

Telephone  E-mail

Fax or mail this to:  
 Greater New York Dental Meeting or  
 visit our website: [www.gnydm.com](http://www.gnydm.com) for more information.





# Эстетичные вкладки и виниры: наступление новой эпохи

Рональд Д.Джесксон, США

Многие выдающиеся клиницисты полагают, что вкладки и виниры (вне зависимости от их цвета) используются явно недостаточно, тогда как коронки ставятся в избыточном количестве [1–3]. Полагаю, стоит (хотя бы ради блага пациентов) изучить некоторые из возможных причин сложившейся неблагоприятной для вкладок и виниров ситуации и посмотреть, насколько справедливо и обосновано нежелание стоматологов применять данный тип реставраций.

## Причина первая: крупные пломбы из амальгамы удобнее в работе и дешевле вкладок и виниров.

Оба понятия – удобнее и дешевле – весьма относительны. В стоматологии удобство и простота использования чего бы то ни было зависят от нашей квалификации и от того, насколько часто мы выполняем ту или иную процедуру. Когда во время учебы мы впервые ставили амальгамную пломбу и коронку, это было отнюдь не просто. Что касается дешевизны, то не лучше ли предоставить право решения пациенту? Обычно люди склонны платить за то, что им нравится или, по их мнению, лучше всего служит их интересам.

## Причина вторая: поставить коронку проще, чем винир.

Как говорится, смотри пункт первый. Я согласен с тем, что, ставя коронку, стоматолог не должен решать, какой бугорок на окклюзионной поверхности сохранить, а какой удалить – он, не задумываясь, просто удалит их все. Следует, однако, задаться вопросом: заслуживаем ли мы доверия и денег наших пациентов, настаивая на том, что по-

лагаем (возможно, в силу отсутствия подготовки или навыков) целесообразным, и лишая их выбора?

## Причина третья: вкладки и виниры дороги.

Не дороже постановки коронки или пломбирования корневых каналов! Мы не задумываясь рекомендуем эти процедуры в тех случаях, когда они показаны. Возможно, стоматологам будет проще «примириться» с новым типом реставрации и рекомендовать его пациентам, если врачи начнут воспринимать винир (золотой или цвета натурального зуба), как частичную коронку, по стоимости сопоставимую с коронкой полной.

## Причина четвертая: коронки более долговечны и более предсказуемы.

Хотя долговечность является важным фактором, значимость которого прочно укоренилась в сознании любого стоматолога, она – не единственный критерий качества реставрации. В эпоху адгезивных реставрационных материалов важными факторами стали сохранение структуры зуба и эстетические характеристики. То, что в наше время пациенты живут дольше и хотят сохранить зубы в течение всей жизни (что, как мы им обещаем, вполне реально), в большинстве случаев означает, что рекомендовать постановку коронки следует лишь в тех случаях, когда это действительно показано.

Принцип современной стоматологии – сохранение структуры зуба «на будущее». Что касается долговечности, то вкладки и виниры уже не являются новыми типами реставраций – у нас есть данные об их износостойкости, и данные эти весьма

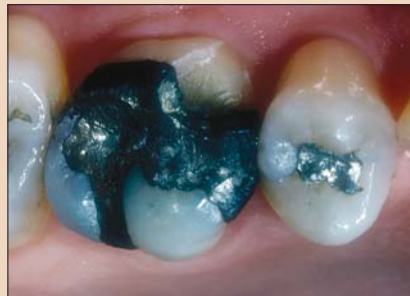

Рис. 1. Бугорок на окклюзионной поверхности зуба с дефектом без признаков кариеса.

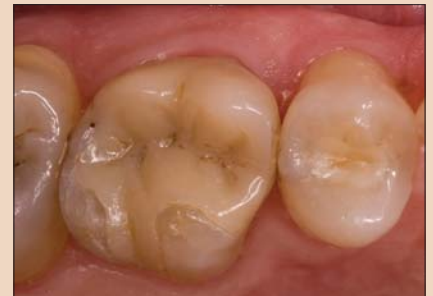

Рис. 2. Непрямая реставрация: композитный винир через 15 лет.

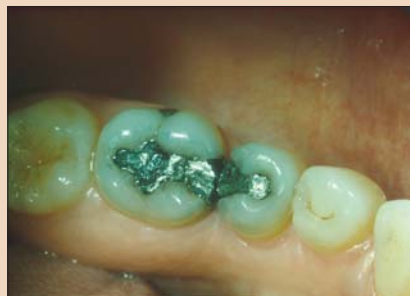

Рис. 3. Разрушенная пломба из амальгамы и нарушение межкриминального контакта.

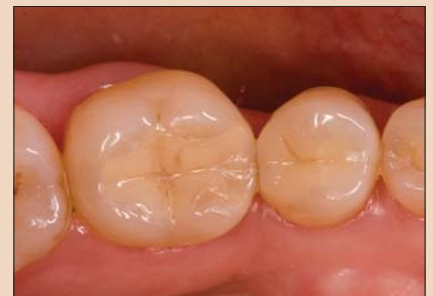

Рис. 4. Непрямая реставрация: композитные вкладки через 21 год.

благоприятны [4–9]. При современных материалах долговечность реставрации в большей степени зависит от правильной постановки диагноза, надлежащего планирования лечения и применения соответствующей технологии лечения (рис. 1–4).

Не будучи эстетичными, хорошо поставленные золотые вкладки и виниры обладают износостойко-

стью и долговечностью, сопоставимыми с характеристиками коронок. Если эстетичность реставрации не является критичным вопросом, золото по-прежнему можно считать «золотым стандартом»: я всегда рекомендую использовать его для консервативной непрямой реставрации вторых моляров. Тем не менее интересно отметить, что большое число пациентов даже в этом случае

предпочитают реставрации цвета натуральных зубов или металлические реставрации.

## Причина пятая: композитные пломбы и реставрации жевательных зубов обходятся пациентам дешевле и могут быть поставлены в рамках одного визита.

Действительно, все большее число пациентов выбирают для восстановления жевательных зубов композитные материалы натурального цвета [10]: нет сомнений, что хорошо выполненная прямая реставрация полостей класса I и II при помощи композитного материала представляет собой достойную альтернативу амальгамным пломбам [11, 12]. И тем не менее показания к применению таких материалов довольно ограничены.

В целом, если полость велика или зуб испытывает высокие функциональные нагрузки, показана непрямая реставрация (композитная или керамическая). Естественно, при отсутствии бугорка многие стоматологи считают наилучшим вариантом лечения постановку непрямой реставрации (рис. 5–10). В конце концов, никто не сомневается, что техник, имеющий дело с оттиском и моделью, способен более точно воссоздать морфологию окклюзионной поверхности, контактные пункты и общий контур, чем стоматолог, ориентирующийся на отметки от прикусной бумаги. Кроме того, очень сложно качественно воссоздать контактные пункты в случае крупных реставраций при неправильном расположении зубов или при наличии промежутков между ними.

Неважно, насколько хорош композитный материал для прямой реставрации – в описанных выше ситуациях наилучшим решением является непрякая реставрация, точно так же, как вкладка/винир из золота является лучшим решением по сравнению с крупной пломбой из амальгамы, особенно при необходимости воссоздания окклюзионной поверхности.

AD

## НПО «Полистом»

Лидер в производстве остеопластических материалов на основе фосфатов кальция

### Новые гелевые формы остеопластических материалов

**ИНДОСТ-ГЕЛЬ**

ИНДОСТ-ГЕЛЬ  
2 ампулы x 1 мл  
стерильно  
ТУ 9391-008-77330104-2009

**ИНДОСТ-ГЕЛЬ+**

ИНДОСТ-ГЕЛЬ+  
2 ампулы x 0,8 мл  
стерильно  
ТУ 9391-008-77330104-2009

Используются при возмещении небольших костных дефектов различного генеза в челюстно-лицевой области, а также при хирургическом и терапевтическом лечении пародонтита средней и средне-тяжелой степени

**ТРАПЕКС-**

Трапекс-Гель  
2 ампулы x 1 мл  
стерильно  
ТУ 9391-008-77330104-2009

Внутриканальный материал для консервативного лечения верхушечных периодонтитов с деструктивными процессами (кист, гранулем и т.п.) и зубов с несформировавшимися корнями. Препарат может использоваться на этапах эндодонтического лечения осложненного кариеса в терапевтической стоматологии и стоматологии детского возраста

3 мес

7 мес

7 мес

Москва, 107023, Большая Семеновская, 40. Тел./факс: (495) 737-6892, тел.: (495) 967-9938  
Сайт: [www.polystom.ru](http://www.polystom.ru); e-mail: [office@polystom.ru](mailto:office@polystom.ru)



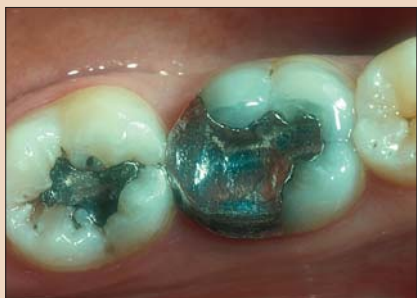

Рис. 5. Вторичный кариес обоих моляров.

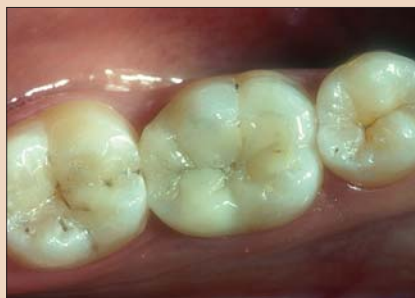

Рис. 6. Прямая реставрация второго моляра при помощи композитного материала. Было решено, что в случае первого моляра лучшие контакт, контуры бугорков, морфология окклюзионной поверхности и надлежащая функциональность могут быть обеспечены за счет не прямой реставрации.

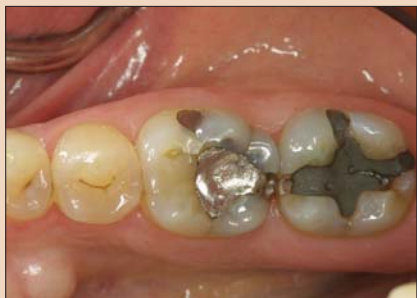

Рис. 7. Утрата пломб и вторичный кариес.

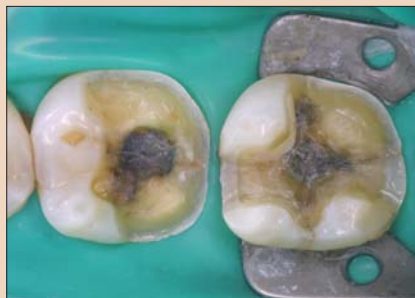


Рис. 8. Оба дистальных бугорка первого моляра были восстановлены при помощи винира, поскольку в области середины дна пульпарной камеры наблюдалась трещина. Дистальный ищный бугорок второго моляра также был покрыт виниром ввиду наличия трещины на дне пульпарной камеры у основания бугорка.

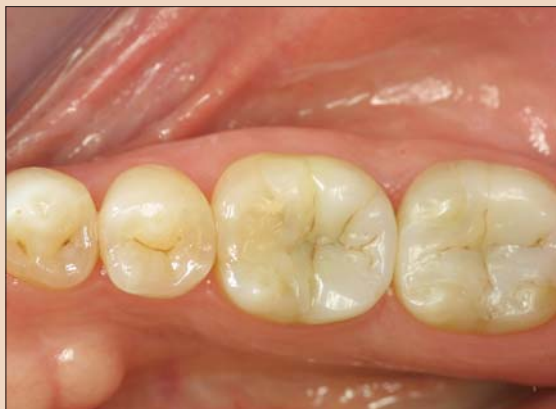

Рис. 9. Пациента 44 лет обрадовала возможность избежать постановки коронок и удаления здоровой структуры зуба.

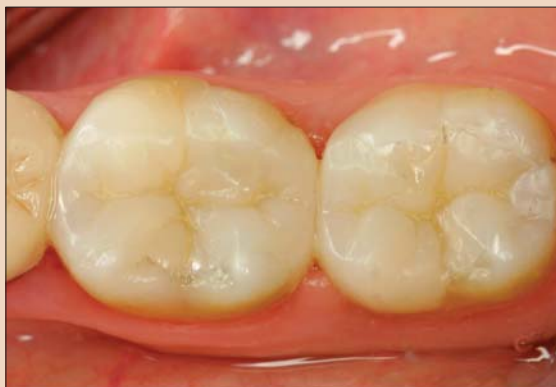

Рис. 10. Непрямые композитные виниры через 4 года. Обратите внимание на рентгенограмму, демонстрирующую сохранность контактных поверхностей и краев реставрации у десневого края.

**Причина шестая: многие медицинские страховки не покрывают постановку эстетичных вкладок и виниров в отличие от металлокерамических коронок.**

С точки зрения медицины этот довод даже не требует ответа, но я его все-таки дам. Если надлежащим образом проинформированный пациент предпочтет принести в жертву здоровую структуру зуба ради сохранения нескольких долларов или достижения мнимой долговечности реставрации – что ж, это его право, его собственный выбор. Возможно, он полагает, что сейчас так будет лучше всего. Однако ключевые слова в данном случае – это «надлежащим образом проинформированный» и «его собственный выбор». Мы не можем делать выбор за наших пациентов, исходя из убеждения, что все они предпочитают самый дешевый или только покрываемый страховкой вариант лечения.

В заключение следует сказать, что предлагать только дешевые (по крайней мере, на начальном этапе) крупные пломбы или коронки, не являющиеся на самом деле наилучшими решениями, попросту недальновидно. Главный принцип стоматологии сегодня (да и всегда) заключается в том, чтобы рекомендовать решение, которое с профессиональной точки зрения наилучшим образом отвечает интересам пациента. Обычно это то самое решение, которое выбрал бы стоматолог; будь он пациентом. Наши пациенты не

всегда готовы согласиться с предложенным вариантом, но они всегда заслуживают право на выбор.

Совершенно очевидно, что стоматология движется в направлении более эстетичных и менее инвазивных решений. Непрямые композитные и керамические вкладки и виниры не только соответствуют этой тенденции, но и прекрасно заполняют пустующую «нишу» между пломбами и коронками. **□**

*От редакции: полный список литературы можно получить в издательстве.*

**Контактная информация**

**Доктор Рон Джексон (Ron Jackson)** опубликовал большое количество статей по эстетической и адгезивной стоматологии; он читает множество лекций как у себя на родине, так и за рубежом, является участником всех главных научных конференций в США. Доктор Джексон – член Американской Академии эстетической стоматологии и Академии общей стоматологии, директор программ адгезивной эстетической стоматологии и прямой композитной реставрации фронтальных зубов Института стоматологических исследований в Лас-Вегасе. Он также является частнопрактикующим стоматологом в Миддлбурге, США, где занимается главным образом всеобъемлющей реставрационной и эстетической стоматологией.

AD

**DENTALEXPO®** ВЫСТАВОЧНАЯ КОМПАНИЯ ЭКСПО-ВОЛГА

**De** МИР СТОМАТОЛОГИИ **САМАРА**

12-я межрегиональная специализированная выставка-форум

**ДЕНТАЛ-ЭКСПО. САМАРА 2009**

**11-13 ноября**

**ЭКСПО-ВОЛГА**  
443110, г. Самара, ул. Мичурина 23 «А»  
тел./факс: +7 (846) 270-34-06; 279-04-89  
dental@expo-volga.ru, www.expo-volga.ru

**DENTALEXPO**  
119049 г. Москва, ул. Б.Якиманка, 38А  
тел./факс: +7 (495) 921-40-69  
info@dental-expo.com, www.dental-expo.com

**ПРИ ПОДДЕРЖКЕ:** Администрация здравоохранения Самарской области, Генеральная информационная поддержка, Профессиональная газета «Стоматология сегодня»

**СООРГАНИЗАТОРЫ:** Стоматологическая ассоциация России, Национальный институт информации, анализа и маркетинга в стоматологии, Стоматологическая ассоциация Самарской области

**САМАРСКИЙ ГОСУДАРСТВЕННЫЙ МЕДИЦИНСКИЙ УНИВЕРСИТЕТ**

**МЕШЛАЙН КОМПАНИ**