

implants

international magazine of oral implantology

3 2014 wydanie polskie

MNISW: 6 pkt.
IOV: 4,27 pkt.



_Implantoprotetyka

Strefa estetyczna

_Wydarzenia

10. Sympozjum CEIA

_Informacje rynkowe

Roxolid®

 **straumann**
simply doing more

dti Dental
Tribune
International



Bionika.

Naturalniej może
już tylko sama natura.

BioHPP® - nowy biomateriał na konstrukcje łączników indywidualnych, koron, mostów w implantoprotetyce ery postcyrkonowej.

BioHPP® jest uszlachetnionym mikroceramiką, wysokosieciowanym, niechłonnym polimerem na bazie PEEK-u, o parametrach fizycznych najbardziej zbliżonych do kości ludzkich, zastępującym tlenek cyrkonu oraz stopy metali w konstrukcjach implantoprotetycznych.

- **Wszelstronność** | BioHPP® - szerokie spektrum zastosowań w implantoprotetyce
- **Bioniczność** | BioHPP® - elastyczny jak naturalna kość, eliminujący przeciążenia zgryzowe
- **Bioprzyjazność** | BioHPP® - zaskoczenie Pacjentów naturalnym odczuciem w jamie ustnej

BioHPP. Bioodpowieź.





Koleżanki i Koledzy, Szanowni Państwo!

Z radością oddajemy w Wasze ręce wydanie specjalne implants o podwójnej niemal objętości, która pozwoliła na rozszerzenie tematyki chirurgicznej i protetycznej.

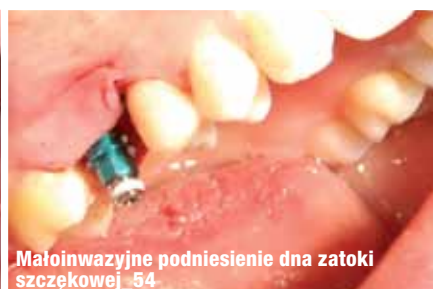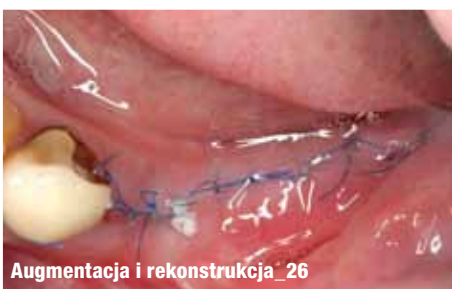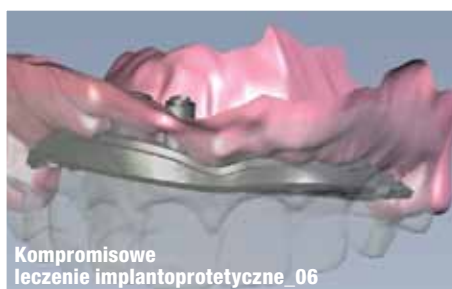Powakacyjne wydanie anonsuje wiele ciekawych wydarzeń i spotkań implantologicznych, które odbędą się w 2. półroczu tego roku. Wymieniamy i rekomendujemy najważniejsze, naszym zdaniem: 5. Kongres Bego, który poza wartością merytoryczną, stanie się okazją do spotkania implantologów związanych z OSIS-EDI oraz PSI. Istnieją ważne tematy, które wymagają omówienia i regulacji, choćby oddzielenie roszczeń o charakterze powikłań od błędów w implantoprotetyce, czy też weryfikacja umiejętności i co za tym idzie – odpowiedzialności w świetle istniejących standardów. Mamy nadzieję na przygotowanie w przyszłości wydania implants z tą właśnie tematyką. Zapraszamy do podjęcia tego tematu w Waszych praktykach, chętnie opublikujemy opisy przypadków i problemów o medycznej i roszczeniowej naturze.

Szczególnie rekomendujemy 10. jubileuszowy Kongres CEIA, organizowany we współpracy z OSIS i NYU. Organizatorzy gwarantują najwyższy poziom naukowy i towarzyski spotkania.

W pierwszą sobotę grudnia zamkniemy rok 9. Świątecznym Wieczorem Implantologicznym. Tematyką spotkania będą długoterminowe obserwacje w implantoprotetyce, które potwierdzą fenomen osteointegracji, jednak z pewnymi ograniczeniami wynikającymi ze starzenia się tkanek wokół implantów.

Serdecznie pozdrawiam i proszę jednocześnie o opinie na temat „podwójnego” wydania implants, którego stworzenie możliwe było dzięki przesłanym, ciekawym manuskryptom. Zapraszamy do publikowania prac pozaimplantologicznych, związanych jednak z chirurgią stomatologiczną, periodontologią, protetyką i onkologią, które opublikujemy w wydaniach tematycznych.

Andrzej Wojtowicz



Od wydawcy

03 Szanowni Państwo!

_Prof. Andrzej Wojtowicz

Implantoprotetyka

_Strefa estetyczna

06 Kompromisowe leczenie implantoprotetyczne w strefie estetycznej w trudnych warunkach śluzówkowych i kostnych

_Andrzej Wojtowicz, Igor Kresa i Wojciech Popowski

Opis przypadku

_Lokalizacja metalowych ciał obcych

10 Funkcjonalna i estetyczna rehabilitacja implantoprotetyczna w warunkach silnej atrofii wyrostka zębodołowego w przebiegu zespołu Kellego

_Maciej Drosd

Badania

_Lokalizacja metalowych ciał obcych

20 Analiza podśluzówkowej i śródkostnej lokalizacji metalowych ciał obcych różnego pochodzenia metodą rezonansu

_Igor Kresa, Bartosz Iwańczyk, Anna Smaczyńska, Martyna Osiak i Andrzej Wojtowicz

Chirurgia stomatologiczna

_Augmentacja i rekonstrukcja

26 Augmentacja z wykorzystaniem indywidualnie frezowanego przeszczepu kości

Markus Schlee i YasminBuchackert

Praktyka

_Funkcjonalność

34 Nowe sposoby odbudowy zębów z silną abrazją

_Olaf van Iperen

_Tkanki wokół implantu

40 Czy recesja tkanki miękkiej wokół implantów wciąż jest nieunikniona?

_André P. Saadouni Bernard Touati

_Leczenie braków uzębienia

48 Leczenie implantoprotetyczne pojedynczych braków zębowych – opis przypadków

_Katarzyna Zaklika-Mrukwa i Marek Mrukwa

_Postępowanie przedprotetyczne

54 Małoinwazyjne podniesienie dna zatoki szczękowej z jednoczesną implantacją – opis przypadku

_Łukasz Zadrozny, Maciej Michalak, Leopold Wagner

Przypadki

_Ostry dyżur

60 Haczyk kotwiczki (element błyski wahadłowej do łowienia ryb) jako ciało obce wargi dolnej

_Henryk Kaczkowski, Radosław Jadach i Hanna Woytor-Górska

Informacje rynkowe

_Straumann

62 Implanty Straumann Roxolid® SLA®

Wydarzenia

_Konferencje i kongresy

64 IX Kongres PTChJU

64 Duet światowych specjalistów w Polsce!

66 CEIA – 10 lat przygody z implantoprotetyką

Markus Schlee i YasminBuchackert

68 Informacje o produktach

70 O wydawcy

Motywy na okładce wykorzystano dzięki uprzejmości firmy Schlumberger Sp. z o.o.

fmdental[®]
FM PRODUKTY DLA STOMATOLOGII

WYŁĄCZNY DYSTRYBUTOR W POLSCE.

Czekamy na Twój telefon:
12 423 49 21-22

lub e-mail:
sprzedaz@fmdental.pl

➔ www.fmdental.pl

TRZECH EKS MĘŻÓW, DWA PUDLE,
JEDEN KOCHANEK,
IMPLANT, NA KTÓRYM MOGĘ POLEGAĆ.

Życie przynosi ciągłe zmiany. CAMLOG[®] pozostaje niezmiennie **wiarygodny**.

Systemy implantologiczne cenione za **wybitne rozwiązania**.
Nr 1 na wymagającym rynku niemieckim.

Zobacz www.camlog.pl

a perfect fit™

camlog



Wykorzystaj swój smartfon
i dowiedz się więcej
o produktach CAMLOG[®]
skanując ten fotokod

Camlog
Study
Club **3.**

28-29
listopada 2014
Kraków

Tylko u nas

**Praktyka
i warsztaty**
na doborowym
poziomie

**ZAREZERWUJ
TERMIN**



ZNAKOMICI WYKŁADOWCY:

Katja Nelson

*Jak unikać problemów
estetycznych i fonetycznych
w odbudowach protetycznych
na implantach.*

Paul Sipos

*Ciężkie boje o tkankę miękką –
jak uniknąć komplikacji
w trakcie rekonstrukcji.*



**i WIĘCEJ
INFORMACJI**

www.fmdental.pl

T: 12 423 49 23

E: szkolenia@fmdental.pl

fmdental[®]
FM PRODUKTY DLA STOMATOLOGII

Kompromisowe leczenie implantoprotetyczne w strefie estetycznej w trudnych warunkach śluzówkowych i kostnych

Compromised implantoprosthesis treatment in esthetic zone in gingival and bone deficiency

Autorzy: Andrzej Wojtowicz, Igor Kresa i Wojciech Popowski

Streszczenie: U 50-letniej pacjentki, w trudnych warunkach kostnych (klasyfikacja Caldwell: typ 3) jakość tkanki kostnej D3 oraz przy przerośniętej błonie śluzowej o grubości 5-10 mm, przeprowadzono planowanie i leczenie implantoprotetyczne z wykorzystaniem implantów z powierzchnią bioaktywną 3i Biomet T3 o średnicy 3,25 i długości 10,0 mm. Po 6 miesiącach od zabiegu wszczęcia implantów wykonano suprastrukturę w postaci przykręcanej belki tytanowej CAD/CAM (Biomet 3i, BellaTek® Valencia), następnie odbudowę kompozytowo-akrylową na tej belce (Microdenatal PI). Zaproponowane rozwiązanie jest alternatywne w związku z deficytem jakościowo-ilościowym tkanki kostnej, kompensowanym przerostem dziąsła w strefie estetycznej szczęki. Wykorzystanie wąskich implantów z jednoczesną bioaktywną powierzchnią pozwala na osiągnięcie dobrej stabilizacji pierwotnej i ostatecznej. Lekka, przykręcana, protetyczna odbudowa kompozytowa na belce tytanowej pozwala na uzyskanie dobrej estetyki i funkcji.

Summary: In 50 years old female with maxilla bone quantity (Caldwell type 3 classification) and quality (D3 type) deficiency planned and treated stable restoration, supported on 4 implants in esthetic zone, used Biomet 3i T3 implants (diameter 3,25, length 10,0 mm). Bone deficiency was compensated by mucosal overgrowth with thickness 5-10 mm. 6 months after implant first stage surgery, titanium bar was processed used digital and CAD/CAM methodology (Biomet 3i, BellaTek® Valencia). Composite restoration on titanium bar suprastructure was fixed by 4 screw on multiabutments (Microdenatal PI). This restoration is alternative, because maxilla bone quality-quantity deficient, compensated by mucosa overgrowth. Narrow implants with bioactive surface(T3) of Biomet 3i implants allows for good primary and secondary stabilization and light titanium bar composite superstructure gives good esthetic and functional outcome.

Słowa kluczowe: implanty bioaktywne T3, przerost błony śluzowej, belka CAD/CAM, most kompozytowy.

Key words: bioactive implants T3, mucosa overgrowth, esthetic maxilla, CAD/CAM bar, composite bridge.

_Wprowadzenie

U 50-letniej pacjentki stwierdzono brak uzębienia w odcinku przednim szczęki w strefie estetycznej przy istniejącej wadzie zgryzu kl. II wg Angle'a. Oczekiwania pacjentki to stałe uzupełnienie na implantach z wysoką estetyką. Badanie CBCT wykazało: zanikłe podłoże kostne typu 3 wg klasyfikacji Caldwell, wąski wyrostek zębodołowy

szczęki, znaczny zanik od strony przedsionka, wysoko usytuowany kołec nosowy przedni, błona śluzowa przerośnięta z cechami hipertrofii o grubości ok. 5-10 mm. Dodatkowo wykazano tendencję do tworzenia ognisk keratynizacji.

Po zebranych wywiadzie, analizie CBCT (Ryc. 1) i badaniu, zaproponowano następujące leczenie:

_wszczepienie implantów wąskich Biomet T3 o średnicy 3,25 mm i długości 10,0 mm, _odbudowa wsparta na implantach, przykręcana na tytanowej belce.

Wymiary kości w strefie estetycznej szczęki (od min. ok. 5,11 x 9,44 mm, Ryc.2) pozwoliły na wybór implantów o dł. 10,0 mm. Dobór systemu wynikał z konieczności zastosowania implantów z aktywną powierzchnią, które implanty T3 spełniają.

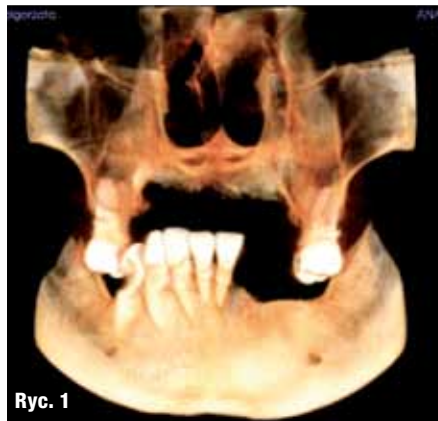Zabieg, metodologia

Odsłaniając płat śluzówkowo-okostnowy w znieczuleniu miejscowym 2% Scandonest (Septodont), wszczepiono 4 implanty w poz. 11, 12/13, 21, oraz 22/23. Uzyskano pierwotną stabilizację wszystkich implantów z wynikiem od 70-80 ISQ (Ostell). Wykonano plastikę hipertroficzną błony śluzowej w odcinku przednim w celu pobudzenia nabłonkowania i regeneracji. Po miesiącu możliwe było wykonanie protezy osiadającej wobec braku innych możliwości uzupełnienia czasowego. Leczenie pacjentki miało ograniczenia budżetowe.

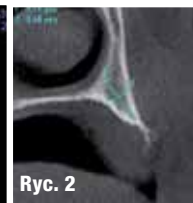Po 6 miesiącach odsłonięto implanty trepanem do tkanek miękkich (tissuepunch), dopasowano istniejącą protezę do śrub gojących. Pobrano wycisk precyzyjny metoda łyżki otwartej z wykorzystaniem dedykowanych transferów (Ryc. 3). Wyciski wraz z modelami przesłano do Biomet 3i Polska, a za jej pośrednictwem do Biomet 3i Valencia, w celu wykonania tytanowej belki przykręcanej, stanowiącej suprastrukturę dla planowanej odbudowy kompozytowej. Po 2 tygodniach, po zaakceptowaniu obrazów wirtualnych belki (BellaTek® 3i) przesłanej drogą internetową (Ryc. 4), przesłano belkę CAD/CAM (Ryc. 5, 6). Następnie wykonano w Polsce w laboratorium Microdental Pl, odbudowę kompozytowo-akrylową (Ryc. 7). Praca została dopasowana do warunków zwarciowych zgodnie ze standardami i okluzją pacjentki (Ryc. 8-10).

Wnioski

Implanty Biomet 3i T3 o średnicy 3,25, hexie wewnętrznym wykazują bardzo dobre właściwości do osteointegracji i stabilizacji prac w odcinku estetycznym w sytuacjach, gdy regeneracja kości przy zanikłym podłożu jest ograniczona lub pacjent nie wyraża zgo-

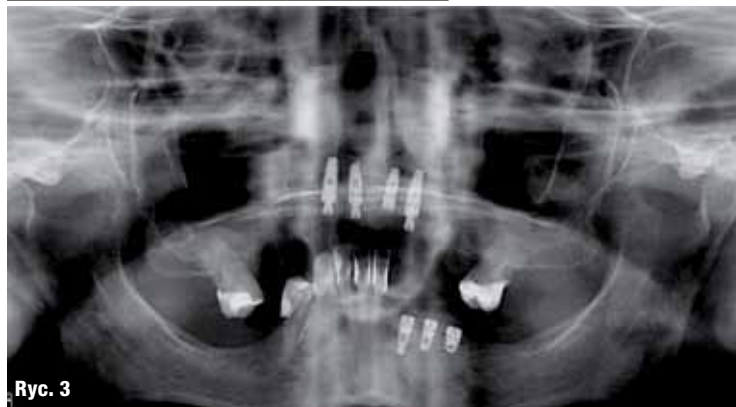

Ryc. 1



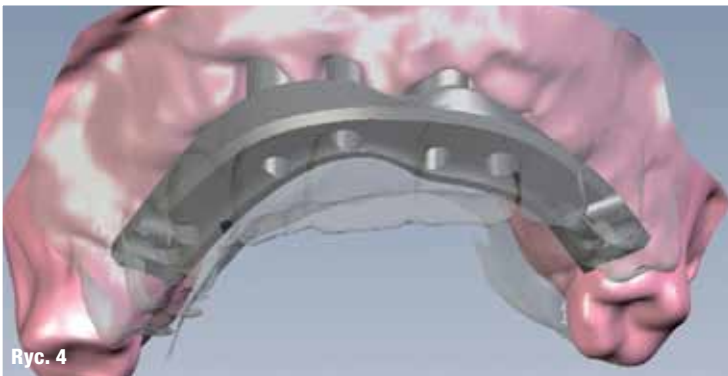
Ryc. 2

Ryc.1_CBCT – warunki anatomiczne szczęki pacjentki.
Ryc. 2_Model szczęki i żuchwy w 3D.

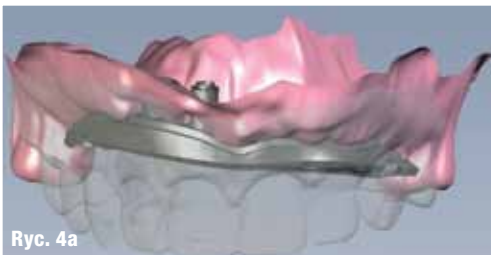


Ryc. 3

Ryc. 3_OPG – stan po instalacji implantów. (Zdjęcie wykonane podczas przykręcania śrub gojących, implant w pozycji 21 posiada jeszcze śrubę zamykającą, co wynika z konieczności lokalizacji implantu pod grubą błoną śluzową).



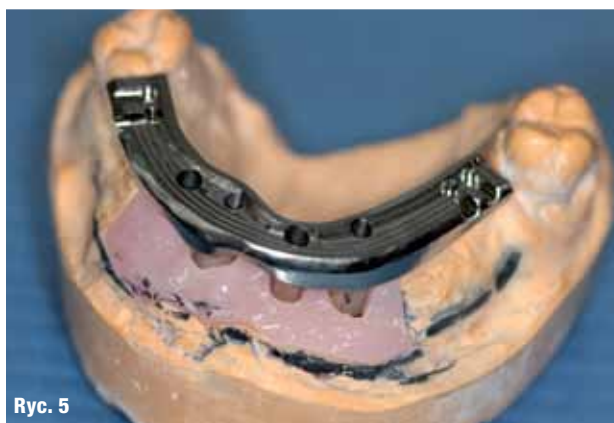
Ryc. 4



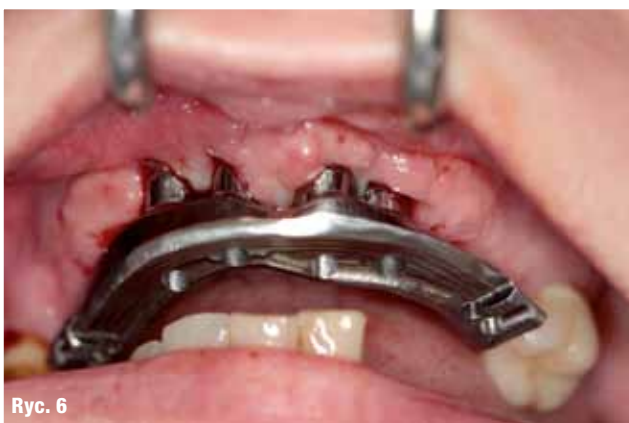Ryc. 4a

Ryc. 4 i 4a_Belka tytanowa w projekcji wirtualnej, procesowana metodą CAD/CAM (Biomet 3i Valencia).

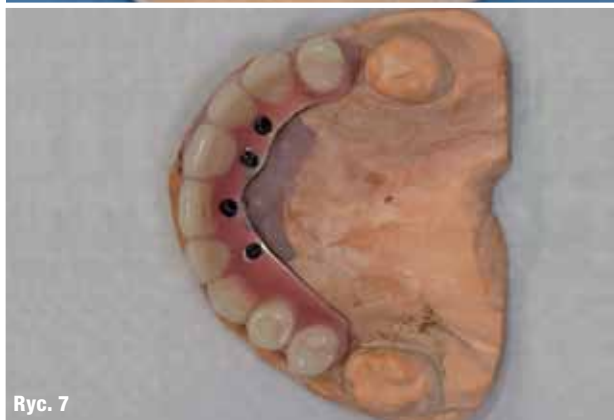dy na regenerację kości. Belka procesowana indywidualnie, na podstawie skanowanych wycisków i modeli stanowi bardzo dobre rozwiązanie pod przyszłą odbudowę, ponadto jest o ok. 1/3 lżejsza od suprastruktur odlewanych.



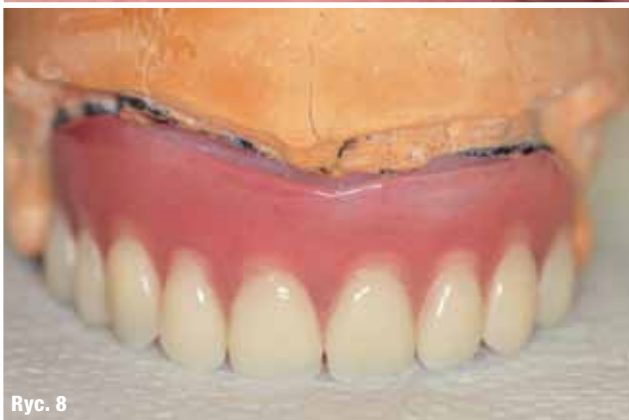Ryc. 5



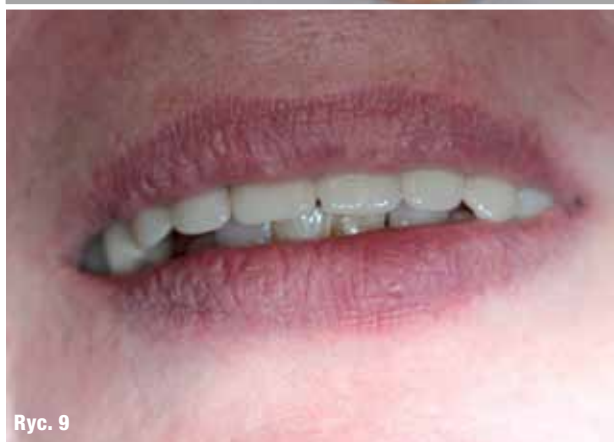Ryc. 6



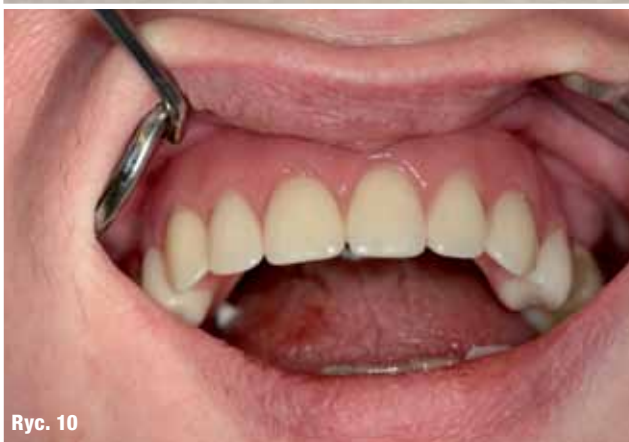Ryc. 7



Ryc. 8



Ryc. 9



Ryc. 10

Ryc. 5_Widok belki tytanowej CAD/CAM na modelu gipsowym.

Ryc. 6_Belka przykręcona w jamie ustnej i dopasowywana do implantów.

Ryc. 7_Belka (suprastruktura).

Ryc. 8_Odbudowa – belka licowana kompozytem (korony) i akrylem (część dodziąsłowa).

Ryc. 9 i 10_Gotowa praca w ustach pacjentki.

Zastosowanie kompozytu na podbudowę tytanową charakteryzuje się wysoką estetyką, niską masą odbudowy, łatwością ewentualnych korekt, dobrym oczyszczaniem, relatywnie niską ceną i akceptacją pacjenta.

Podsumowanie

Leczenie implantoprotetyczne w strefie estetycznej przy zanikłym podłożu z jednocześnie przerośniętą błoną śluzową jest korzystne i daje dobre efekty terapeutyczne przy zastosowaniu cienkich implantów T3 Biomet o bioaktywnych właściwościach. Suprastruktura w postaci belki CAD/CAM i odbudowy kom-

pozytywnej daje dobre efekty lecznicze, przy jednocześnie relatywnie niskich kosztach i akceptacji pacjenta. –

_kontakt

implants

Prof. Andrzej Wojtowicz

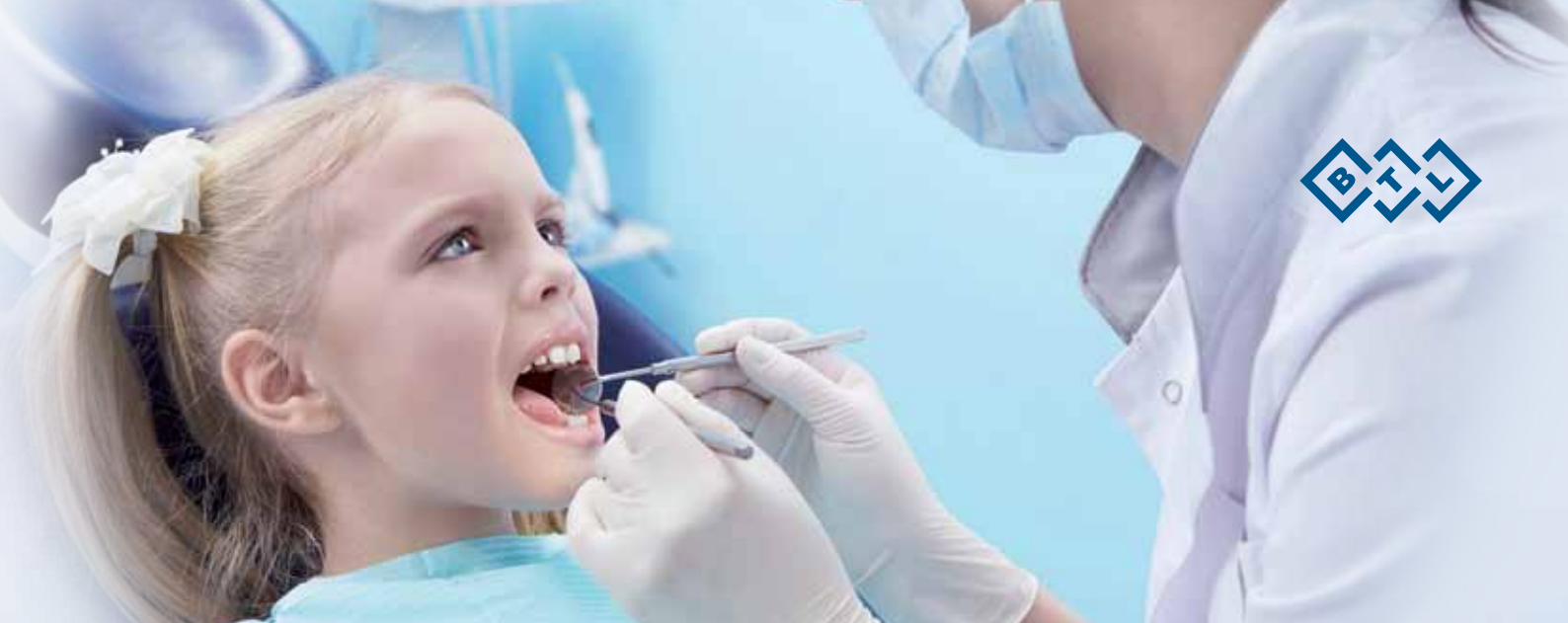Zakład Chirurgii Stomatologicznej WUM

ul. Nowogrodzka 59

02-006 Warszawa

Tel.: (22) 502 12 42

E-mail: awojt@kcs.amwaw.edu.pl



ZAPRASZAMY NA WYKŁAD PODCZAS TARGÓW CEDE 2014 12.09.2014, Pawilon 7, Sala nr. 1.B, godzina 12.00

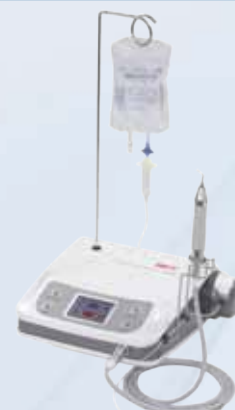SONIC SURGEON

Piezochirurgia ultradźwiękowa

NOWOŚĆ

Zastosowania:

- implantologia
- chirurgia stomatologiczna
- chirurgia periodontologiczna
- chirurgia twarzowo-szczękowa
- skaling
- endodoncja
- ortodoncja



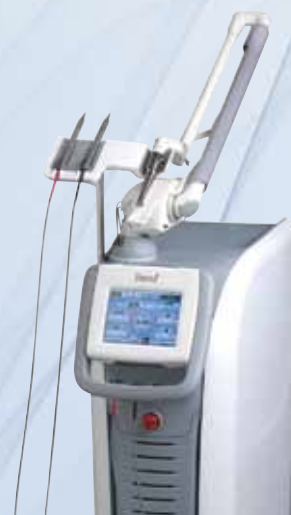LightWalker®

Fotona
choose perfection

Lasery stomatologiczne Er:YAG i Nd:YAG do zabiegów na tkankach twardych i miękkich

Zastosowania:

- Stomatologia zachowawcza
- Stomatologia dziecięca
- Zabiegi PERIO - TwinLight™
- Zabiegi ENDO - TwinLight™
- Chirurgia tkanek twardych i miękkich
- Leczenie nadwrażliwości zębów
- Wybielanie zębów - TouchWhite™
- Leczenie chrapania - NightLase™
- Medycyna estetyczna



LITEMEDICS

Najlepszy laser diodowy w swojej klasie

Zastosowania:

- chirurgia tkanek miękkich
- dezynfekcja kanałów Endo
- dezynfekcja kieszonek Perio
- zabiegi biostymulacyjne
- wybielanie zębów



Dystrybucja w Polsce: BTL Polska Sp. z o.o., ul. Leonidasa 49, 02-239 Warszawa, tel. 22 667 02 76, btlnet@btlnet.pl, www.btlnet.pl



LIDER NA RYNKU LASERÓW STOMATOLOGICZNYCH W POLSCE