


DENTAL TRIBUNE

The World's Dental Newspaper · Swiss Edition

No. 11/2012 · 9. Jahrgang · St. Gallen, 16. November 2012 · PVSt. 64494 · Einzelpreis: 6,50 CHF



Optimierung von Totalprothesen
Totalprothetik (k)ein Thema? 80 Zahn-
ärzte liessen sich von einem Spezialisten
informieren. Dr. Scheidegger war für Sie
vor Ort. Lesen Sie
▶ Seiten 9–11



Zahntechnik blickt in die Zukunft
Der Zahntechnikkongress in Luzern wies
neue Wege und räumte mit Vorurteilen
auf. Wie sieht das Branchenbild der Zu-
kunft aus? Lesen Sie
▶ Seiten 17–19



SVPR Jahrestagung in Zürich
Therapieentscheide in der präventiven
und restaurativen Zahnmedizin. Was ist
zu beachten, wie entscheiden Sie richtig
und patientengerecht? Lesen Sie
▶ Seite 27

ANZEIGE

Neue Aspekte der Zahnerhaltung und Präventivzahnmedizin

Symposium zum 70. Geburtstag von Prof. Dr. Peter Hotz, ein Beitrag von Dr. med. dent. Bendicht Scheidegger.

Prof. Dr. Adrian Lussi, zmk bern, be-
grüsste die Teilnehmer im bis auf den
letzten Platz gefüllten Ettore Rossi
Hörsaal des Kinderspitals Bern mit
einem Intro von Bildern unserer Al-
pen über dem Nebelmeer und einer
Fotogalerie über Prof. Dr. Peter Hotz,
langjähriger Direktor der Klinik für
Zahnerhalt und geschäftsführenden
Direktor der zmk bern.

Neues aus der Erosionsforschung

Im ersten Vortrag widmete sich
Prof. Adrian Lussi, zmk bern, den Ero-
sionen. Das rasterelektromikroskopi-
sche Bild von erosivem Dentin er-
scheint nicht gleich wie nach Ätzung
mit Phosphorsäure. So ist die Haft-
kraft und somit die Lebensdauer von
Kompositfüllungen auf erosiven Lä-

sionen gegenüber gesundem Dentin
vermindert. Eine Aufrauung mit dia-
mantierten Instrumenten (100µm)
wirkt diesem Umstand entgegen.

Interessant ist der Einfluss von
Zinnfluoridspüllösung auf die Kom-
positadhäsion bei erodiertem Den-
tin: Clearfil DC mit Zinnfluorid zeigt
ähnliche oder gar bessere Haftwerte
als der Goldstandard Optibond. Der
Stoff MDP im Clearfil DC ist von ent-
scheidender Bedeutung für die Adhäsion
in Schmelz und Dentin. Die Zu-
gabe von Zinnfluorid ist offenbar von
Vorteil, ein entsprechendes Patent ist
angemeldet.

Kofferdam und Stress

Wie sich der von Christie Bar-
num 1864 entwickelte Kofferdam auf



Der Jubilar, Prof. Dr. Peter Hotz

das Befinden von Zahnarzt und Pa-
tient auswirkt, wurde von Dr. Patricia
Ammann, zmk bern, untersucht. Ne-
ben den bekannten Vorteilen der ab-
soluten Trockenlegung, übersichtli-
ches Operationsfeld, Schutz vor Aspi-
ration und Verschlucken von Instru-
menten stellt sich auch die Frage nach
der verbesserten Qualität von Arbei-
ten unter Kofferdam. Dies wurde in
Studien nicht einheitlich bewertet.
Sicher ist, dass Speichelkontamina-
tion der konditionierten Oberfläche
oder zwischen den Inkrementen die
Haftwerte vermindert.

In der Studie wurde untersucht,
wer von der Anwendung von Kofferdam
profitiert, betreffend messbarer
Stressparameter. Dabei wurden Herz-

Fortsetzung auf Seite 2 →



Weil die
Leistung
stimmt ...



DEMA DENT
044 838 65 65



Editorial

Bilder wirken!

Meine Familie, mein Riva, mein An-
dalusier, meine Enduro. In vielen Praxen
hängen mehr oder weniger gute
Schnapshots im Grossformat. Sie
zeigen den Stolz auf das Erreichte und er-
weitern das Private in die Praxis.

Doch wie wirken diese Bilder auf
Patienten, die sich nicht mit diesen
Attributen schmücken können, denen es
schwerfällt, die Zahnarztrechnung zu be-
zahlen? Was denken sich diese Patien-
ten, wenn sie eine glückliche Familie se-
hen und gerade eine Tochter, einen Sohn
oder den Partner verloren haben? Oder
einfach unter fürchterlichen Zahn-
schmerzen leiden?

Makros einer Akelei, einer Phalae-
nopsis oder ein Weitwinkel der Creux du
Van im ersten Licht, das berührt, beruhigt,
wirkt angenehm. Seien Sie schöpferisch.
Probieren Sie es aus – Bilder wirken.

Ihr Johannes Eschmann
Chefredaktor

Prof. Dr. Anton Sculean: „Das Fach Parodontologie über die Universitätsgrenzen hinaus stärken“

Am Rande der SSP-Jahrestagung in Bern sprach Johannes Eschmann mit Prof. Dr. Anton Sculean über seine Pläne und Ziele als neuer SSP-Präsident.

**J. Eschmann: Herr Prof. Sculean, Sie
sind jetzt knapp vier Jahre Direktor
der Klinik für Parodontologie der
zmk bern und wurden bereits zum
Präsidenten einer der grossen Fach-
gesellschaften der Schweiz gewählt.
Ehrt Sie das?**

Prof. Dr. Anton Sculean: Ja, die
Zeit verging extrem schnell. Seit
Dezember 2008 bin ich Direktor der
Klinik für Parodontologie an den
zmk bern, also seit fast vier Jahren.
Die SSP Schweizerische Gesellschaft
für Parodontologie ist eine der ältes-
ten und hoch angesehenen parodon-
tologischen Fachgesellschaften in



Europa. Zusammen mit den skandi-
navischen Ländern war die Schweiz
schon immer eine der führenden
Länder im Bereich der Parodontologie
in Europa und auch weltweit.

Die Wahl zum Präsidenten der
SSP ist für mich eine grosse Ehre und
gleichzeitig auch Verpflichtung und
Herausforderung, in die Fussstapfen
der früheren und sehr erfolgreichen
Präsidenten Dr. Dominik Hofer und

Prof. Dr. Anton Sculean, Präsident der
Schweizerischen Gesellschaft für Parodon-
tologie und Direktor der Klinik für Paro-
dontologie der zmk bern.

Prof. Dr. Andrea Mombelli treten zu
dürfen.

Fortsetzung auf Seite 2 →

Teile dieser Ausgabe enthalten
Beilagen der Firmen
Kaladent AG (Banderole)
und
Pharmador Swiss AG.

Wir bitten unsere Leserinnen und
Leser um freundliche Beachtung.
Vielen Dank.



ANZEIGE

M+W Dental
wir kümmern uns

**Bis zu 50% Ersparnis* bei mehr
als 1.900 Hausmarkenartikeln**.**

* gegenüber Produkten anderer Hersteller ** für Praxis und Labor

M+W Dental Swiss AG • Längstrasse 15 • 8308 Illnau • Tel. 0800 002 300 • Freefax 0800 002 006 • www.mwdental.ch



←Fortsetzung von Seite 1:
Neue Aspekte der Zahnerhaltung ...

frequenz, Blutdruck und Hautwiderstand beim Patienten sowie die Herzfrequenz beim Behandler während einer Sitzung (Fissurenversiegelung) gemessen.

Resultate:

- **Patient:** Die Schmerzbelastung bei der Trockenlegung mittels Watterollen war gegenüber dem Kofferdam höher. Dies wurde sowohl im Fragebogen als auch durch Messung der Stressparameter belegt.
- **Behandler:** Erhöhter Puls und subjektive Stressempfindung wurde bei Trockenlegung mit Watterolle gegenüber Kofferdam gemessen. Auch bei der Behandlungszeit liegt der Kofferdam mit einer Ersparnis um 12% vorne.

Halitosis

Dr. Karin Kislig, zmk bern, referierte über Halitosis. Rund ein Drittel der Stadtberner Bevölkerung sieht bei dieser Halitosis als ernsthaftes Problem. Nur bei rund 12% aber konnte organoleptisch Mundgeruch nachgewiesen werden. Als Hauptursache wird Zungenbelag angegeben, gefolgt von Gingivitis, Parodontitis sowie extraoraler Halitosis, die weniger als 30% ausmacht. Eine Selbstdiagnose von Halitosis ist bewiesenermassen unmöglich.

Diagnostik:

1. Hat der Patient Mundgeruch, ja oder nein?
2. Wenn ja, ist er intraoralen oder extraoralen Ursprungs?
3. Das Halimeter misst die flüchtigen Schwefelverbindungen.
4. Die organoleptische Messung mithilfe des Abstandes:
 - Grad 1 riechbar auf 1 Meter
 - Grad 2 auf 20 cm
 - Grad 3 auf 10 cm.

Praktische Durchführung der organoleptischen Messung: Patient mit geschlossenen Augen auf 10 zählen lassen, Messperson nähert sich langsam der Testperson.

Therapie:

- Nahrungsaufnahme: Regelmässiges Essen/Nahrungsaufnahme wirkt Mundgeruch entgegen
- Hygienephase/Mundhygieneinstruktion. Zungenreinigung (wirkt nur kurzfristig)
- Chlorhexidin 0,2% reduziert Schwefelverbindungen langfristig
- Ein Zusammenhang zwischen gastroösophagealem Reflux und Halitosis konnte nicht bewiesen werden.



Im Auditorium Ettore Rossi, Kinderklinik Inselspital Bern, fand das Symposium zu Ehren Prof. Peter Hotz statt.

Fotos: Dr. Markus Schaffner, zmk bern

Kompositzemente und Keramik

Dr. Simon Flury, zmk bern, widmete sich in seinem Vortrag den Kompositzementen und der Keramik:

Keramische In-, On- und Overlays bestehen aus Silikat-/Feldspat- oder Leuzit-/Lithiumverstärkter Glaskeramik und erfordern eine adhäsive Zementierung. Die verschiedenen Zemente bilden eine heterogene Gruppe und unterscheiden sich auch in der Vorbehandlung des Zahnes. Es gibt auf dem Markt:

- Etch-and-rinse-Zemente (Variolink mit Syntac)
- Self-etch-Zemente (Panavia)
- Self adhesive Zemente (RelyX Unicem), kein Adhäsivsystem nötig.

Die Mehrheit der Kompositzemente sind dualhärtend, haben also einen chemisch- und einen lichterhärtenden Anteil. Bereits nach 1,5 mm Keramikdicke ist die Intensität der Polymerisationslampe sehr stark abgefallen (auf 13–17%). Nach 3 mm ist noch 3–4% der ursprünglichen Lichtintensität vorhanden. Die Frage kann gestellt werden, wie hoch ist der Anteil der Lichterhärtung unter der Keramik und wie hoch der Anteil der Selbsthärtung sowie die Aushärtung der Zemente insgesamt? Je tiefer der Aushärtungsgrad, umso schlechter die Haftkraft und Randqualität (Verfärbung am Rand, schlechtere Biokompatibilität, desto höhere Hypersensibilitätsgefahr).

Als praktischer Tipp nennt Dr. Flury eine Belichtungszeit bei Keramiken von mindestens 40 Sekunden pro Seite mit Lichtintensität über 1'000 mW/cm².

Die Stempeltechnik

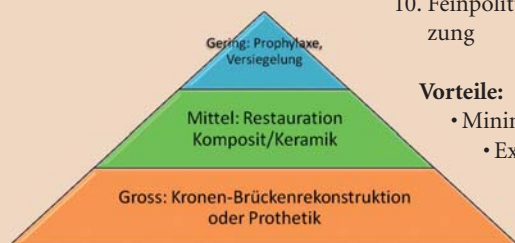Dr. Simon Ramseyer, zmk bern, stellte in einem interessanten Vortrag

die Stempeltechnik zur direkten Versorgung des Abrasionsgebisses mittels Komposit vor. Voraussetzung sind korrekte Diagnostik, Identifikation der Säureexposition und Prävention, damit die Restauration auch eine lange Lebensdauer haben kann.

Indikation für die Therapie:

- Dentinhypersensibilität
- Funktionsverlust
- Ästhetik
- Gefahr der Pulpaschädigung

Wahl des Restaurationsmaterials:



Hartschubstanzverlust

Möglichkeiten mit Komposit:

- Freihand (Schwierigkeit der vertikalen Dimension und Okklusion) oder
- Indirekt über Wax-up, was Okklusionsgestaltung und Bisshebung erleichtert.

Wie wird das Wax-up in den Mund übertragen? Hier hilft die Stempeltechnik als Alternative zum Legen der Kompositfüllung unter einer nach dem Wax-up angefertigten Tiefziehschiene.

Stempeltechnik (eignet sich für mittlerer bis grosser Substanzverlust)

1. Studienmodelle werden mit Konstruktionsbiss einartikuliert.

Wax-up nur vertikal, damit der Stempel oral bzw. vestibulär positioniert werden kann.

2. Puttschlüssel über Wax-up
3. Schneiden der Stempel: pro Zahn entsteht ein oraler und vestibulärer Stempel
4. Legen des Kofferdams, interdental Transparentmatritzen
5. Einfüllen des vorgewärmten Komposits in Stempel, Aufdrücken, Überschussentfernung
6. Suffiziente Lichthärtung
7. Nächster Stempel
8. Grobpolitur
9. Nächster Zahn
10. Feinpolitur evtl. in weiterer Sitzung

Vorteile:

- Minimalinvasiv
- Exakter Datentransfer
- Wax-up intraoral
- Zeitfaktor
- Geringe Lernkurve
- Geeignet für mittleren bis grossflächigen Substanzverlust
- Geringe Schichtdicke des Komposits möglich
- Therapie unter Kofferdam möglich

Optimale Politur – einfach und doch gut

Dr. Veronique Stoupa, zmk bern, befasste sich in ihrer Masterarbeit mit der optimalen Politur von Kompositfüllungen.

Der Nutzen der Politur besteht in der Überschussentfernung, Entfernung der sauerstoffinhibierten Oberfläche zur Erleichterung der Mundhygiene, Reduktion der Antagonistenabrasion und Erschwerung der Bakterienadhäsion. Weitere Faktoren sind die ästhetischen Komponenten.

Man unterscheidet zwischen:

- Finieren: Entfernen von Überschüssen, Ausarbeiten anatomischer Strukturen
- Polieren: Bilden einer glatten und homogenen Oberfläche (Glanz)

Die glatteste Oberfläche bildet das durch eine transparente Matritze polymerisierte Komposit. Mehrschritt- vs. Einschrittpoliturssysteme: Die Zweischrittssysteme zeigen am zuverlässigsten gute Resultate (um 0,2µm). Nach mehrmaligem Desinfizieren/Autoklavieren nimmt die Polierleistung von Polierkörpern ab.



(v.l.n.r.) Prof. Dr. Reinhard Hickel, Prof. Dr. Elmar Hellwig, Prof. Dr. Adrian Lussi, Dr. Beat Suter und Dr. Stefan Hänni.

←Fortsetzung von Seite 1

In anderen Ländern, zum Beispiel Österreich, hat die Parodontologie einen schweren Stand. Die Lehre in diesem Fach wird eingeschränkt. Welche Pläne haben Sie, parallel zur Ausbildung an der Uni, Ihr Fach bei den niedergelassenen Zahnärzten zu stärken?

Ja, leider stimmt es, dass die Parodontologie in vielen, sonst hochentwickelten Ländern wie Österreich, Deutschland oder Frankreich einen schweren Stand hat – oder mit anderen Worten ausgedrückt: Diesem sehr wichtigen Fach wird noch nicht überall die gebührende Beachtung zuteil, vor allem wenn man bedenkt, dass die Parodontologie das Grundlagenfach für alle anderen zahnärztlichen Disziplinen darstellt.

Eine meiner Hauptaufgaben wird es deshalb sein, das von meinem Vorgänger Dr. Hofer initiierte Aufklärungsprojekt weiter umzusetzen und auf die extrem grosse Bedeutung der Parodontologie sowohl für die Mundgesundheit als auch für die allgemeine Gesundheit hinzuweisen und die Kolleginnen und Kollegen aus der Privatpraxis sowie die Ärzte und Patienten/-innen dafür zu sensibilisieren. Konkret werde ich alle diese Personen und Personenkreise immer wieder auf die parodontalen Probleme aufmerksam machen und versuchen, diese von der extremen Bedeutung des langfristigen Zahnerhalts zu überzeugen.

In einer Zeit, wo viele parodontologische Probleme durch Extraktionen mit anschliessenden Implantationen gelöst werden, sehe ich es als

meine Pflicht, den Kolleginnen und Kollegen die Möglichkeiten des langfristigen Zahnerhalts mittels einer adäquaten Parodontaltherapie näherzubringen. Da „Evidenz-Based“-Medizin beim Entscheid, welche Therapie angemessen ist, eine immer grössere Rolle spielt, muss auch klar hervorgehoben werden, dass die Parodontologie das zahnmedizinische Fach mit einer der besten Evidenzlagen ist. Langzeitstudien beweisen eindrücklich, dass mit einer angemessenen Behandlung der langfristige Erhalt parodontal erkrankter Zähne möglich ist, und dies sogar über einen Zeitraum von 30 Jahren. Ausserdem will ich auf die Zusammenhänge zwischen Parodontitis und allgemeinmedizinischen Erkrankungen wie Diabetes Mellitus,

Herz-Kreislauf-Problemen und rheumatoider Arthritis hinweisen und sowohl die Kollegen/-innen als auch die Patienten/-innen für diese Probleme sensibilisieren. Zudem ist es mir ein Anliegen, die Bedeutung der parodontalen Gesundheit auch in der Bevölkerung bekannt zu machen.

Um dieses Ziel zu erreichen, braucht es einerseits immer wieder hochwertige Kongresse und Symposien, andererseits die stetige Aufklärung über andere Informationskanäle wie Flyer, Fernseh- und Internetauftritte usw. Denn wir sollten niemals aus den Augen verlieren, dass am Ende eines Zahnes auch ein Patient hängt.

Sie sind stark beschäftigt mit Lehre, Forschung und Patientenbehand-

lung, finden Sie noch genügend Zeit für das Präsidentenamt?

Eine gute Frage. Meine Aufgaben als Hochschullehrer und klinisch tätiger Parodontologe sind vielfältig und sehr zeitintensiv. Ich sehe es jedoch als eine sehr wichtige und ehrenvolle Aufgabe, Präsident einer der wichtigsten zahnmedizinischen Gesellschaften zu sein und dabei die Möglichkeit zu haben, das Fach Parodontologie über die Universitätsgrenzen hinaus zu vermitteln, zu stärken und zu verbreiten.

Die Antwort ist deshalb ja, und ich werde mir die Zeit dafür nehmen. Ausserdem bin ich nicht alleine, wir haben ein exzellentes Team von Vorstandsmitgliedern und ich kann auch weiterhin auf die Unterstützung meines Vorgängers Dr. Dominik Hofer zählen.

Coatings: Die anstelle der Politur aufgetragenen Substanzen, Heliobond oder spezielle Coatings eignen sich aufgrund von Absplitterungen eher bei Provisorien. Die Handpolitur stellt die dauerhafteste Politur dar.

Veneers und Componeers

Dr. Brigitte Zimmerli, zmk bern, machte den Praxistest mit Direct Veneers (Kunststoffschalen 3-3 für OK und UK, mit zugehörigem Komposit) und Componeers (Komposit-schalen).

Die Ästhetik ist mittelmässig, eine Freihandschichtung sieht oft besser aus.

Die Kosten fallen bei Componeers mit CHF 485.- pro Zahn (bei Taxpunktwert CHF 3.10) gegenüber direkten Kompositfüllungen (max. CHF 380.-) höher aus, wobei bei letzteren erhebliche Lagerkosten entfallen.

Ist eine solche Versorgung dauerhaft? Die Rauigkeit nach künstlicher Alterung ist bei Keramik und Lava Ultimate gut, Empress Direct wird mit der Alterung rau und Direct



Veneer und Componeer bleiben relativ glatt. An den Vestibulärflächen sollte nicht poliert werden, da Veneers lasergehärtet sind und daher einen speziellen Glanz haben.

Oberärztinnen und Oberärzte der Klinik für Zahnerhaltung, Präventiv- und Kinderzahnmedizin, zmk bern: (v.l.n.r.) Dr. Véronique Stoupa, Dr. Brigitte Zimmerli, Dr. Simon Ramseyer, Dr. Franziska Jeger, Dr. Patricia Amann, Dr. Karin Kislig. Im Hintergrund Prof. Adrian Lussi und Dr. Simon Flury.

Fortsetzung auf Seite 4 →

Behandlungsablauf:

1. Grösse der Kompositsschale bestimmen
 - Veneers S,M,L; im UK nur S und M
 - Componeers: jeder Zahn wird einzeln ausgewählt
2. Präparation (Entfernung Kompositfüllungen, Aufrauen der Zahnoberfläche)
3. Anpassung der Kompositsschalen mit Soflex-Scheiben
4. Zementieren mit Komposit, zuerst 1er (Positionierung und Isolation schwierig, evtl. mit Teflonband)
5. Ausarbeiten: Überschüsse entfernen.
6. Aufkleben weiterer Schalen
7. Politur

ANZEIGE

EMOFLUOR®

Tägliche Pflege und Kariesprophylaxe



Empfindliche Zähne, freiliegende Zahnhälse?




Zinnfluorid: effiziente Wirkung bei Zahnhalsüberempfindlichkeit ^{1), 2)}

Kaliumion: verhindert zuverlässig den Schmerzreiz ³⁾

EMOFLUOR® Zahnpaste dentifrice
 Stabilisierte Zinnfluorid Zahnpaste
 Dentifrice au fluorure d'étain stabilisé
 Stabilised stannous fluoride toothpaste
Zur täglichen Anwendung bei empfindlichen Zahnhälse und irritiertem Zahnfleisch. Kariesprophylaxe.
 Pour le traitement quotidien lors de collets sensibles et gencives irritées. Prophylaxie de la carie.

EMOFLUOR® Gebrauchsfertige Mundspülung
 Baine bouche prêt à l'emploi
 ohne künstliche Farbstoffe, ohne Alkohol
 sans colorants artificiels, sans alcool

Gegen:
 • auf süss, sauer, heiss, kalt und Berührung empfindliche Zähne und Zahnhälse
 • irritiertes Zahnfleisch
 • Karies und Mundgeruch

collets sensibles au sucré, au chaud, au froid et au contact irrités
 mauvaise haleine
 Co. AG, 4132 Muttenz

¹⁾ IMFELD T., SENER B.: Wirkung von Zinnfluorid-Gels auf Dentin. Schweiz Monatsschr Zahnmed, Acta Med Dent Helv, Vol. 2: 2, 1997.
²⁾ IMFELD T., SENER B., KUYTZ C., BRODOWSKI D.: Mechanische und chemische Wirkung einer neuen Zinnfluorid Zahnpaste auf Dentin. Schweiz Monatsschr Zahnmed, Acta Med Dent Helv, Vol. 4: 6, 1999.
³⁾ SENA F.J., Dental permeability in assessing therapeutic agents., Dent. clinics North America, 1990, 34, 475-90.



Dr. Wild & Co. AG, 4132 Muttenz

www.wild-pharma.com

DENTAL TRIBUNE
The World's Dental Newspaper - Swiss Edition

IMPRESSUM
 Erscheint im Verlag
Eschmann Medien AG
 Wiesentalstrasse 20/PF
 CH-9242 Oberuzwil
 Tel.: +41 71 951 99 04
 Fax: +41 71 951 99 06
 www.dental-tribune.ch

Chefredaktion
 Johannes Eschmann
 j.eschmann@eschmann-medien.ch

Redaktion
 Kristin Urban
 k.urban@eschmann-medien.ch

Abonnements
 Claire Joss
 c.joss@eschmann-medien.ch

Layout
 Matthias Abicht
 m.abicht@dental-tribune.com

Fachkorrektorat
 Ingrid und Hans Motschmann
 motschmann@oemus-media.de

Dental Tribune Swiss Edition erscheint in Lizenz und mit Genehmigung der Dental Tribune International GmbH. Dental Tribune ist eine Marke der Dental Tribune International GmbH. Die Zeitung und die enthaltenen Beiträge und Abbildungen sind urheberrechtlich geschützt. Jede Verwertung ist ohne Zustimmung des Verlages und der Dental Tribune International GmbH unzulässig und strafbar.

Copyright
 Dental Tribune International GmbH

Jahresabonnement
 51,- CHF
 inkl. MwSt. und Versandkosten

Freie Mitarbeit
 Dr. med. dent. Frederic Hermann,
 Geprüfter Experte der Implantologie DGOI,
 Diplomat des ICOI
 Dr. med. dent. SSO
 Bendicht Scheidegger-Ziörjen
 med. dent. Roman Wieland

Medizinischer Berater:
 Dr. med. H. U. Jelitto

Über unverlangt eingesandte Manuskripte und Leserbriefe, Fotos und Zeichnungen freuen wir uns, können dafür aber dennoch keine Haftung übernehmen. Einsender erklären sich damit einverstanden, dass die Redaktion Leserbriefe kürzen darf, wenn dadurch deren Sinn nicht entstellt wird.

Die Beiträge in der Rubrik „Industry News“ basieren auf den Angaben der Hersteller. Für deren Inhalt kann keine Gewähr oder Haftung übernommen werden. Die Inhalte von Anzeigen oder gekennzeichneten Sonderteilen befinden sich ausserhalb der Verantwortung der Redaktion.

←Fortsetzung von Seite 3

Bei Schwierigkeiten mit der Formgebung mittels Freihandtechnik können Componeers und Veneers eine Hilfe sein. Ebenfalls wenn mehrere Zähne in der Front gestaltet werden müssen. Einzelzahnrekonstruktionen mit vorkonfektionierten Schalen sind kontraindiziert. (Weitere Informationen und Videodemos sind unter <http://us.componeer.info> bzw. <http://www.pluradent.de/produkte/direct-venear.html> abrufbar.)

DVTs in der Endodontologie

Im Gegensatz zum CT liefert das DVT eine dreidimensionale Bildgebung mit stark reduzierter Dosis.

Dr. Franziska Jeger, zmk bern, untersuchte DVTs mit chirurgischer Indikation in endodontischer Hinsicht. Die Endometermessung entspricht der Messung im DVT. Ein vorhandenes DVT kann für endodontische Zwecke ausgewertet werden. Die Prognose des Zahns muss sich deutlich verbessern, damit ein DVT indiziert sein kann. Periapikale Pathologien können selbstverständlich im DVT besser diagnostiziert werden als im Einzelzahntomogramm.

Oralchirurgische Indikationen für eine DVT-Aufnahme sind: WSR,

Zystektomien und Implantationen im Frontsegment sowie bei geplanter Sinusbodenelevation. Des Weiteren ist ein DVT bei Patienten mit ungeklärter Schmerzsymptomatik hinzuzuziehen. Beim DVT ist der Verlauf von Frakturlinien besser sichtbar, aber nicht unbedingt deren Diagnose im Vergleich zu Einzelzahntomogramm, Parosonde und Mikroskop. Sofern die Lokalisation der Pathologie die Prognose beeinflusst, kann ein DVT indiziert sein.

Ein Instrument für alle Kanäle – geht das?

Dr. Beat Suter, Bern, stellt in seinem Vortrag die Ansätze mit der nicht instrumentellen Technik vor und ändert die Fragestellung in „Endo mit keiner Feile – geht das?“ ab. Die Antwort ist: Ja, aber nur in vitro. Der interessante Ansatz, endodontische Behandlungen ohne Instrument, also nur mit einer effektiven Spül- und Fülltechnik, wurde von der Industrie nicht weiterverfolgt.

Betrachtet man die angepriesenen Systeme für eine vereinfachte endodontische Behandlung, bemerkt man, dass jedes System mindestens 3 Instrumente besitzt. Warum? Es muss immer ein Glide Path

hergestellt werden, mit einer Mindestgrösse von ISO 15. Dies ist in der Regel mit Handinstrumenten zu bewerkstelligen. Neue Frage: „Endo mit nur einer maschinell betriebenen Feile – geht das?“

- One Shape mit den Massen 25.06T. Es wurde aber nachgewiesen, dass 25.08T in den apikalen 3 mm notwendig sind. Material single use 400 RPM, normales Winkelstück
- Reciproc: 3 Feilen 25.08T, 40.06T, 50.05T je nach Kanal
- Wave One: 3 Feilen als Standard 25.08T, breitere Kanäle 40.08T, dünnere 21.06T

Funktionsweise der reziproken Aufbereitung:

Reciproc und Wave One drehen um 150°, dann 30° zurück, wobei 1–2 Instrumente pro Kanal verwendet werden. Das Problem hierbei ist, dass zum Beispiel beim OK-Molar der zweite mesiobuccale Kanal sehr schmal, der palatinale sehr breit ist, also braucht man für die Aufbereitung des Zahnes alle 3 Instrumente, die sehr teuer sind. Der Anschaffungspreis für den reziproken Motor ist wie beim Drucker nicht die ganze Wahrheit. Analog zur teuren Tinte schlagen die Instrumente zu Buche.

„SAF“ The Self Adjusting File

Dr. Stefan Hänni, zmk bern, stellt das interessante Konzept der „SAF“ The Self Adjusting File vor. Der Legende nach wurde sie von einem Stents operierenden Chirurgen erfunden und funktioniert folgendermassen: Eine Hohlnadel in ähnlicher Form eines Stent-Netzes mit rauher Oberfläche wird vibrierend in den Wurzelkanal gebracht, wobei die Spülung durch das Netz der Feile hindurch erfolgt. Die extrem flexible Feile lässt sich bis auf ISO 20 komprimieren. Die Expansionskräfte öffnen dann den Kanal um drei ISO-Grössen.

Da das System nicht rotierend, sondern vibrierend arbeitet, entsteht keine Bruchgefahr. Eine schonende Aufbereitung entsprechend der Kanalform und -verlauf wird erreicht. Das System hat den Vorteil in Form von deutlich weniger Begradigungen. Zudem werden bei der rotierenden Aufbereitung Microcracks produziert, die sich eventuell zu Längsfrakturen entwickeln. Je effizienter eine Feile arbeitet, umso grösser ist dieses Risiko.

Anwendung in der Klinik:

- Erstellen eines perfekt gradlinigen Zugangs
- Gleitpfad ISO 20 sicherstellen
- SAF einführen, drucklos nach apikal gleiten lassen bis Apex, 2 Minuten arbeiten lassen (Feile dehnt sich um drei ISO Grössen aus).

Bei diesem System sind noch nicht alle Probleme gelöst. Aufgrund des langen Instrumentes (Spülung) ist der Zugang eher schwierig und wenn eine Instrumentenfraktur auftritt, dann ist sie komplex mit Absplittierungen. Bei Revisionen könnte die SAF eine grosse Hilfe sein, nachdem die konventionelle Revision gemacht wurde, denn die Reinigungsleistung der SAF ist gross. Die SAF hat das Potenzial, den Wurzelkanal besser zu reinigen, aber eine Feile für alle Fälle ist auch die SAF nicht.

Komposite etc. – wie lange halten sie eigentlich?

Prof. Dr. Reinhard Hickel, Universität München, untersuchte den Einfluss auf die Lebensdauer betreffend der Parameter Zahnarzt, Patient und Materialgruppe.

Zahnarzt

- Indikation
- Ausbildung
- Präparation
- Handling des Materials
- Art der Härtung (Energie, Zeit)
- Ausarbeitung und Politur

Patient

- Kariesrisiko, Mundhygiene, Ernährung
- Allgemeinzustand
- Bruxismus
- Qualität der Zahnhartsubstanz

Materialien

- Frakturfestigkeit
- Abrasion
- Haftung und Schrumpfung

Die Lebensdauer von Seitenzahnfüllungen werden in der Literatur von 1998–2010 wie folgt angegeben:

- (11 Studien) Annual failure Rate (AFR) 1.3, also 13 von 1'000 Füllungen pro Jahr raus
- Komposit (52 Studien) AFR 1.8
- Kompomer (9 Studien) AFR 1.6
- Kompositinlays (9 Studien) alt AFR 2.2



Prof. Dr. Bernd Klaiber, Universität Würzburg

- Keramikinlays (35 Studien) AFR 1.2
- Goldinlay (9 Studien) AFR 0.4

Gründe für Füllungsverluste:**Amalgam**

1. Zahnfrakturen
2. Sekundärkaries
3. Füllungsfraktur

Komposit

1. Füllungsfraktur
2. Sekundärkaries
3. Füllungsverlust

Keramik

1. Füllungsfraktur (50%)
 2. Endo und Post-OP-Sensibilität
 3. Sekundärkaries
- Goldinlay**
1. Füllungsverlust
 2. Sekundärkaries
 3. Zahnfraktur

Aushärtung: Wie lange belichten? Durchhärtung: nach 4mm nur noch 50% Intensität. 1'200 mW, 20 Sek. empfohlen. Je weiter weg, umso länger, und nur 1 mm dicke Schicht im Kastenboden. Und: Lampe korrekt positionieren!!!

Ästhetische Korrektur mit Komposit – es muss nicht immer gleich Keramik sein

Prof. Dr. Bernd Klaiber, Universität Würzburg, das Thema seines Referates. Bei ästhetischen Frontzahnrestaurationen stellt sich die Frage: Muss der Zahn mit einem Veneer versehen werden oder ist auch eine Lösung mit Komposit möglich?

Dabei ist es wichtig, in Betracht zu ziehen, wie viel von der abgetragenen Zahnschicht defekt ist. Viele ästhetische Korrekturen können mit Komposit gelöst werden.

Es eignen sich folgende Korrekturen für Kompositversorgung:

- Umwandlung der Zahnform
- Angeborene oder erworbene Zahnanomalien
- Lückenschluss bei Diastema
- Lückenschluss nach Kieferorthopädie

Anhand zahlreicher praktischer Beispiele zeigte der Referent die Möglichkeiten von Komposit.

Mit diesem Vortrag lichtete sich spätestens das Nebelmeer vom Intro und eine gut organisierte Tagung fand ihr Ende. **DT**

Hinweis für unsere Leser

Die beiden Beiträge: „Management des Biofilms“ von Prof. Dr. Elmar Hellwig, Universität Freiburg, und „Bleichen – State of the Art“ von Prof. Dr. Thomas Attin, ZZZM Zürich, referieren wir in der Dezember-Ausgabe der *Dental Tribune Schweiz*.

ANZEIGE

DENSPLY
MAILLEFER

all for **one**
one for all



wave • one™

- In den meisten Fällen nur ein NiTi-Instrument pro Wurzelkanal
- Verringert die Gesamtaufbereitungszeit um bis zu 40%
- Reduziert das Risiko des Einschraubens und Feilenbruchs*
- Flexibilität und grösserer Widerstand gegen zyklische Ermüdung der Hauptursache von Instrumentenbruch
- Reziproke Technik, die die Anatomie des Wurzelkanals berücksichtigt
- Einmalgebrauch als neuer Versorgungsstandard

*Verglichen mit führenden Marken

WE
KNOW
ENDO.

Interessiert?
079 289 63 92 • Jochen.Bohnes@dentsply.com
www.dentsplymailefer.com

Periimplantitistherapie: Das Konzept von Dres. Andreoni & Meier

Der Kurs der fortbildung ROSENBERG fand bereits zum 9. Mal statt. Med. dent. Roman Wieland nahm für *Dental Tribune* teil.



Die 9. Wiederholung des Kurses beweist das grosse Interesse am Therapiekonzept der Periimplantitis. Vertreter der Implantatfirmen und DH-Schule nahmen am Kurs teil. Der theoretische Teil am Morgen wurde von Dr. Claude Andreoni, Zürich, geleitet. Beim praktischen Teil am Nachmittag konnten verschiedene Live-OPs am Patienten mitverfolgt werden. Zum Erfolg dieses Kurses trägt die grosse Erfahrung von Dres. Andreoni und Meier bei, die seit 1985 implantieren.

Langzeiterfolge sind das Ziel in der Zahnmedizin, das gilt auch für die Implantologie. Fallberichte wenige Monate nach Insertion sind in der Regel wenig sinnvoll, denn Implantate können nicht nur aufgrund technischer Defekte scheitern, sondern auch biologische Probleme verursachen. Etwa ein Drittel der Bevölkerung leidet an Parodontitis. Dies nimmt in jedem Fall Einfluss auf den Implantationserfolg bzw. -misserfolg. Ein Teil der periimplantären Entzündungen werden durch den Behandler verursacht. Die Schweizerische Gesellschaft für Implantologie (SGI) ist daran, Weiterbildungskurse für die Implantation aufzubauen.

Patienten spüren eine Periimplantitis nicht

Immer mehr Periimplantitis-Studien, meist aus Skandinavien, zeigen, dass Periimplantitis weitverbreitet ist. Eine ganz wichtige Rolle in der Therapie spielt der Recall bei einer spezialisierten Dentalhygienikerin. Der natürlich stattfindende Knochenumbau nach Implantatinsertion ist von einer periimplantären Mukositis und der Periimplantitis mit erhöhter Sondierungstiefe und Knochenabbau abzugrenzen. Schwierigkeiten bereitet dabei, dass Implantate im Vergleich zum normalen Zahn weniger ausgeprägte Entzündungszeichen, wie z.B. Bluten auf Sondieren, zeigen. Der Grund dafür ist, dass das Implantat umgebende Gewebe nicht gleichaufgebaut ist wie beim natürlichen Zahn. Es sind mehr parallel verlaufende Faserbündel, mehr Kollagen und weniger Fibroblasten vorhanden, damit weniger Blutgefässe und eine verminderte Immunabwehr. Von aussen betrachtet ist das Zahnfleisch meist entzündungsfrei und der Behandlungsbedarf für die Patienten daher nicht ersichtlich. Wichtig sind deshalb regelmässige Röntgenbilder und das Messen der Taschentiefen.

Wann entsteht eine Periimplantitis?

Nicht nur bei rauen Implantatoberflächen können sich Bakterien ansammeln. Gemäss einer Studie von Prof. Tord Berglundh, Schweden, können auch maschinierete Oberflächen Entzündungen hervorrufen. Nebst falscher Indikation oder mangelhafter Implantation sind Knochen mit zu geringer Dichte und dünne, nicht keratinisierte bewegliche Schleimhaut Faktoren für eine Entzündung. Mangelnde Zahnhygiene, vielleicht auch in Verbindung mit einer Parodontitis-Vorgeschichte, er-

höht das Periimplantitisrisiko. Selbst nach der Extraktion aller Zähne sind noch parodontale Bakterien vorhanden, die auf die Implantate übergehen können. Dr. Andreoni verwendet verschraubbare Lösungen, denn diese lassen sich zur Reinigung demontieren und sind bei einem Umbau viel

flexibler. Kunststoff ist dabei das geeignetere Material als die zwar hochwertigere, dafür aber sprödere Keramik.

Diagnostik einer Periimplantitis

Das Gewebe muss sorgfältig betrachtet und abgetastet werden. Die

Sondierung erfolgt anhand einer Kunststoff- oder Metallsonde mit einer Kraft von 0,25 Newton, möglichst parallel zum Implantat. Das Notieren von Bluten auf Sondieren und das regelmässige Röntgenbild vervollständigen den Befund. Dr. Andreoni präsentierte aktuelle Situationen von Im-

plantationen, die 20 Jahre zurückliegen. Bereits in den 90er-Jahren gab es Fälle von Periimplantitis. Damals behandelte man, indem man die Oberfläche mit Zitronensäure reinigte und Knochendefekte anschliessend mit Knochenersatzmaterial aufbaute.

Fortsetzung auf Seite 6 →

ANZEIGE



DENTAL IMPLANTS VS. BISPHOSPHONATES
from science to clinical application

8 November 2013 - Zurich

Join us for the first international symposium dealing exclusively with the impact of bisphosphonates and antiresorptive drugs on dental implant therapy.

Hear about the latest advances and protocols from a distinguished international faculty.

www.nobelbiocare.com/bisphosphonates2013

powered by



We hope to see you in Zurich!

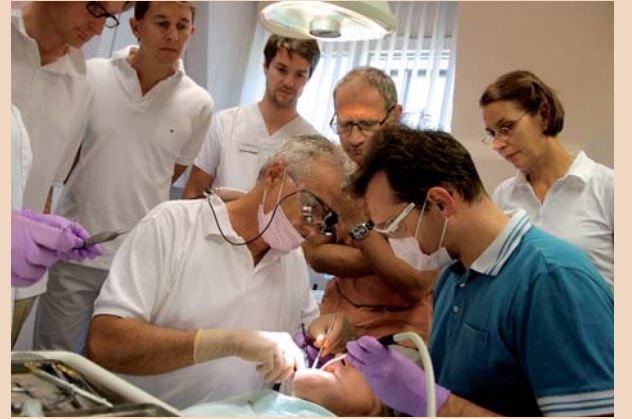



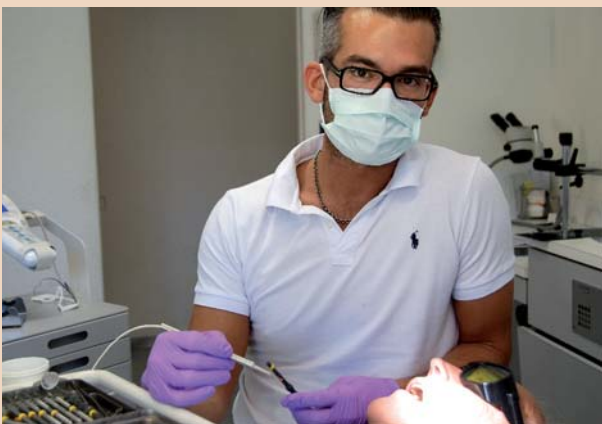Dr. Claude Andreoni begrüßte zwölf Teilnehmer zur Fortbildung. Die kleine Gruppe erlaubt auch das ausführlichere Diskutieren der Fälle.



Dr. Thomas Meier beantwortete die Fragen der Teilnehmer.



Dr. Claude Andreoni therapierte eine Periimplantitis im Seitenzahnbereich mit einem freien Schleimhauttransplantat vom Gaumen zur Verdickung der keratinisierten Mukosa. Zur Spülung während der Operation verwendet er anstelle von NaCl eine Neomycinsulfat-Spüllösung.



Assistent Dr. Nico Chatzis demonstrierte den Diodenlaser zur Behandlung einer Implantat-Mukositis unter einer verschraubten Brücke.



Dr. Andreoni legt grossen Wert auf die ausführliche Dokumentation der Fälle.



Mitgebrachte Patientenfälle konnten mit Dres. Andreoni und Meier besprochen werden.

← Fortsetzung von Seite 5

So wird Mukositis therapiert

Um das mukosale Gewebe wieder in Ordnung zu bringen, muss der Biofilm entfernt werden. Die Initialphase verläuft geschlossen und besteht aus Mundhygieneinstruktion und Debridement. Die Instrumentierung dazu ist das Problem. Chemikalien haben den Nachteil, dass auch das umliegende Gewebe angegriffen wird. Pulverstrahlgeräte haben einen Strahlwinkel, der oftmals auch die Nachbargewebe in Mitleidenschaft zieht und bei dünnem Gingivatyp heikel in der Anwendung ist. Die Lösung ist der Laser. Mit ihm kann exakt gearbeitet werden und die Abstrahlung dient sogar noch als Biostimulation für das umliegende Gewebe. Dres. Andreoni und Meier verwenden in ihrer Praxis den Soft-, den Dioden-, den Er:YAG- und den CO₂-Laser zur Periimplantitistherapie.

Trotz vielversprechender Soft- und Diodenlasertherapie bei der Mukositis muss diese mehrmals durchgeführt werden und es kann auch zu Rezidiven kommen.

Die Anwendung der photodynamischen Therapie mit dem Softlaser ist eine gute Option für die Dentalhygienikerin, bringt sie doch auch Abwechslung in den von der Handinstrumentierung geprägten Alltag. Vorteil ist, dass nichts zerstört, sondern verbessert wird.

Der Diodenlaser besitzt eine sehr dünne Spitze und kann optimal in den Sulkus eingeführt werden. Wichtig ist, dass eventuelle Blutropfen sofort weggespült werden. Bei der ersten Anwendung wird meist noch eine Anästhesie benötigt, bei den weiteren Behandlungen nicht mehr.

Nach einer erfolgreichen Therapie muss die Ursache der Entzündung untersucht und behoben werden.

So wird Periimplantitis therapiert

Dr. Andreoni ist in Absprache mit Prof. Andrea Mombelli, SMD Genf, dafür, dass immer erst ein Antibiotikashub von sieben Tagen erfolgen soll. Obwohl Dr. Andreoni normalerweise mit Antibiotika zurückhaltend umgeht, zeigen erste Verschreibungen am Patienten Erfolg versprechende Ergebnisse. Aus Patientensicht ist diese Therapieform sehr kostengünstig, einzig die oftmals auftretende Diarrhoe ist ein Nachteil.

Im Frontzahnbereich erfolgt die Behandlung geschlossen: Zunächst mit einer Mundhygieneinstruktion, dann mit einem mechanischen Debridement und Dekontamination. Dazu eignen sich Scaler, Aircaler, Pulverstrahlgeräte, photodynamische Therapie, Diodenlaser, Chlorhexidin und lokale Antibiose.

Im Seitenzahnbereich erfolgt die Behandlung offen. Die hervortretenden Gewindgänge werden mit Dia-

mant, Arkansasstein und Gummipolierer bis auf Knochenniveau weggeschliffen. Es entsteht dann ein Implantat mit einem langen polierten Hals. Stellen, die nicht beschliffen werden können, sollen mit dem Laser dekontaminiert werden. Der Er:YAG-Laser hat im Vergleich zum CO₂-Laser dabei den Vorteil, dass auch Zahnstein entfernt wird.

Je nach Morphologie des Knochendefektes kann zusätzlich noch eine Knochenaugmentation erfolgen, wobei der Aufbau umso schwieriger wird, je weniger knöcherne Wände vorhanden sind. Kann die knöcherne Situation nicht verbessert werden, erfolgt die alleinige Abdeckung mit Weichgewebe, z.B. mit einem freien Schleimhauttransplantat vom Gaumen. Dr. Andreoni verwendet BioOss® oder das synthetische Material Xenos® sowie die Remotis®-Membran, die etwas dünner ist als die BioGuide®-Membran.

Am Schluss der Behandlung ist es wichtig, dass die kausalen Ursachen behoben werden. Die Hygienefähigkeit der Restauration muss gewährleistet sein. Bei grossen Arbeiten verwendet Dr. Andreoni gerne erst ein Provisorium und belässt dieses ein paar Monate, um die Hygienefähigkeit zu prüfen. Dr. Andreoni geht sogar so weit, dass er empfiehlt, zementierte Implantatkronen im Seitenzahnbereich leicht aufzuklappen, um sämtliche Zementüberschüsse entfernen und damit einer „Zementitis“ vorbeugen zu können.

Hilft alles nichts, so muss das Implantat entfernt werden und eine andere Art der Versorgung erfolgen. [\[1\]](#)

Kontakt:

fortbildung ROSENBERG
info@fbrb.ch
www.fbrb.ch

Halitosis, Professionelle Behandlung von Mundgeruch in der zahnärztlichen Praxis, Buch von Prof. Andreas Filippi

Das neue Buch, rezensiert von Dr. Andrea Zürcher, UZM Basel.

Im vorliegenden Buch werden neue wissenschaftliche Erkenntnisse über Halitosis sowie klinische Erfahrungen einer langjährigen Mundgeruch-Sprechstunde zusammengefasst. Immer noch müssen Patienten teilweise lange Anreisewege zu den wenigen expo-

nierten Mundgeruch-Sprechstunden auf sich nehmen. Das Buch dient als Kompendium für Zahnärztinnen und Zahnärzte mit dem Ziel, dass diese selbstständig eine professionelle Mundgeruch-Sprechstunde anbieten können. Zudem soll es Studierenden und dem ganzen Praxisteam das Wissen über Mundgeruch in kompakter und fachkompetenter Weise vermitteln.

Im ersten Kapitel wird nach einer kurzen Einführung über die verschiedenen Arten der Halitosis auf das Thema des Mundgeruchs in der Lite-

ratur, die Geschichte und jahrhundertlang Bekämpfung eingegangen sowie die Epidemiologie des Mundgeruchs aufgezeigt.

Nach einer kurzen mikrobiologischen Erläuterung werden im längsten Kapitel des Buches, mit fast 60 Seiten, die möglichen oralen, extraoralen und psychischen Ursachen erklärt. Dabei liegt der Fokus bei den oralen Ursachen. Es wird speziell auf Zunge, Parodont, Implantate, Wurzelkanäle und insuffiziente Restaurationen, abnehmbaren Zahnersatz sowie reduzierte Speichelflussrate eingegangen, begleitet von vielen anschaulichen Abbildungen.

Im nächsten Kapitel wird der Ablauf einer professionellen Mundgeruch-Sprechstunde beschrieben. Da-

bei erhält der Leser viele Informationen, die für die eigene Sprechstunde nützlich sind.


Unter dem vierten Kapitel werden die verschiedenen Therapiemöglichkeiten bei oraler Ursache abgehandelt. Zudem werden Mundgeruch vermindernde Wirkstoffe sowie neue Therapieansätze zusammengefasst. Im letzten Kapitel werden anhand von vier Patientenfällen Diagnostik, Therapie und Verlauf praxisnah aufgezeigt und erläutert. Dies unterstreicht den klinischen Bezug des Buches.

Im Anhang werden nebst der Literatur, dem Sach- und Namensregister Materialien und Produkte, welche im Buch beschrieben sind, aufgelistet. Zusammenfassend bleibt zu sagen, dass der Autor Prof. Dr. Andreas

Filippi seinem Ziel entsprechend praxistauglich, didaktisch sinnvoll und mit sehr anschaulichen Bildern das Thema Mundgeruch aufgegriffen hat. Das Buch kann als hervorragender Wegleiter für eine professionelle Mundgeruch-Sprechstunde benutzt werden und ist heute das deutschsprachige Standardwerk über Halitosis. [\[1\]](#)

Rezension:

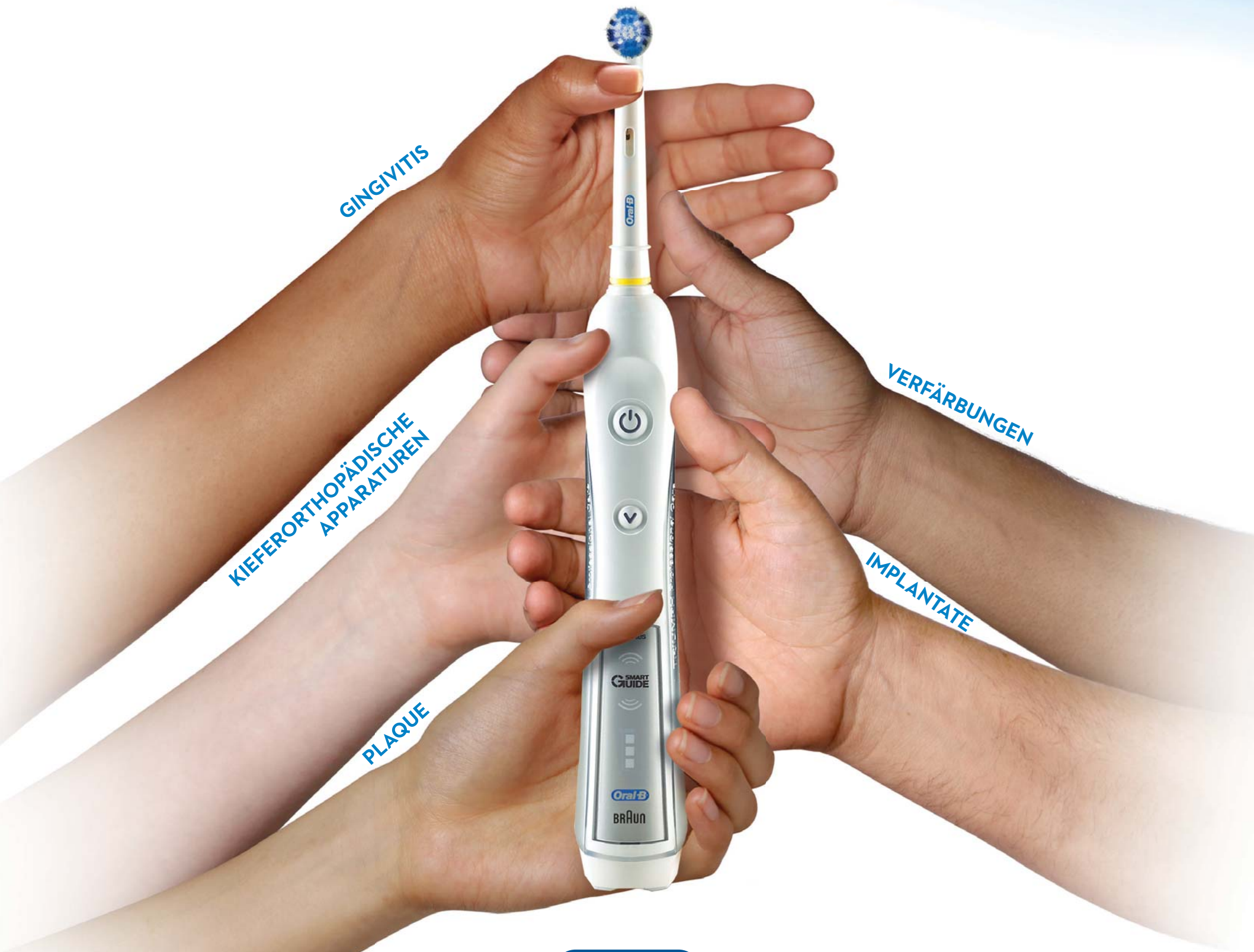Dr. med. dent. Andrea Zürcher
Klinik für Zahnärztliche Chirurgie,
Radiologie, Mund- und Kieferheilkunde
CH-4056 Basel
Tel.: +41 61 267 26 11
Andrea.Zuercher@unibas.ch



Autor Prof. Andreas Filippi, UZM Basel,
Zweite, komplett neu bearbeitete und erweiterte Auflage,
182 Seiten, 221 Abbildungen, ISBN 978-86867-100-1,
Quintessenz-Verlags GmbH

BESSERE MUNDGESUNDHEIT*

GREIFBAR FÜR IHRE PATIENTEN



Oral-B®

ELEKTRISCHE ZAHNBÜRSTEN

Eine Empfehlung - Gesunde Zähne ein Leben lang

Empfehlen Sie eine Oral-B® elektrische Zahnbürste, damit Ihre Patienten eine bessere Mundgesundheit erreichen können.

Effektive Mundpflege für den täglichen Gebrauch zu Hause und die verschiedenen Indikationen Ihrer Patienten, wie z.B.

- ZAHNFLEISCHSCHUTZ: 93% der Patienten reduzierten ihren zu hohen Putzdruck innerhalb von 30 Tagen*¹
- GINGIVITIS: Rückgang gingivaler Blutungen um bis zu 32% nach 6 Wochen^{a2}
- KIEFERORTHOPÄDISCHE APPARATUREN: Reduziert Plaque um 32% innerhalb von 8 Wochen^{b3}
- PLAQUE: Entfernt bis zu 99,7% der Plaque, auch in schwer zugänglichen Bereichen*^{c4}

References: 1. Janusz K et al. *J Contemp Dent Pract.* 2008;9(7):1-8. 2. Rosema NAM et al. *J Periodontol.* 2008;79(8):1386-1394. 3. Clerehugh V et al. *J Contemp Dent Pract.* 2008;9(7):1-8. 4. Sharma NC et al. *J Dent Res.* 2010;89(special issue A):599.

* im Vergleich zu einer herkömmlichen Handzahnbürste. * bei Verwendung der Oral-B® Triumph im Modus Reinigen mit der Aufsteckbürste Oral-B® Tiefen-Reinigung. ^b bei Verwendung der Oral-B® Triumph im Modus Reinigen mit der Aufsteckbürste Oral-B® Ortho. ^c bei Verwendung der Oral-B® Triumph im Modus Tiefenreinigung mit der Aufsteckbürste Oral-B® Tiefen-Reinigung.

Fordern Sie einen Oral-B Dentalfachberater an, um mehr über den Einsatz elektrischer Zahnbürsten bei verschiedenen Indikationen Ihrer Patienten zu erfahren
Tel.: 0049-203 570 570

Die perfekte Fortsetzung Ihrer Prophylaxe

Oral-B®

Epidemiologie und Management dentaler Erosionen

Colgate-GABA-Symposium auf IADR 2012 und Vergabe des IADR-Reisepreises für Gewinner des GABA-Forums.

Das sechste Jahrestreffen der Pan European Region of the International Association for Dental Research (PER/IADR) fand vom 12. bis 15. September 2012 in Helsinki statt. Die Konferenz vermittelte Informationen aus erster Hand über neuere wissenschaftliche Entwicklungen und bahnbrechende Erkenntnisse. Es ging dabei nicht nur um mineralisiertes und Weichgewebe, sondern auch um Herausforderungen bei Fragen der verhaltensbezogenen, epidemiologischen und öffentlichen Gesundheit.

Das Colgate-GABA-Symposium „The Epidemiology and Management of Dental Erosion“ fand unter dem Vorsitz von Prof. Harold Sgan-Cohen von der Abteilung für Community Dentistry an der Hebrew



V.l.n.r.: Dr. Saads Carvalho, Dr. Vered, Prof. Sgan-Cohen, Prof. Bartlett, Prof. Arnadottir.

University in Israel statt. Professor David Bartlett, London, sprach über Ätiologie und klinische Präsentation

der Zahnabnutzung. Er vermittelte eine Übersicht über die Prävalenzdaten aus einer Reihe von Studien ein-

schliesslich neuerer systematischer Übersichtsarbeiten. Prof. Bartlett stellte die komplexen Abläufe bei der Erfassung der Zahnabnutzung in einer epidemiologischen Studie dar und erläuterte, wie BEWE hier hilfreich sein könnte. Professor Inga B. Arnadottir, Reykjavik, erörterte Ergebnisse von Erhebungen, die das Problem der dentalen Erosion bei Teenagern und jungen Erwachsenen in Island beleuchten. Sie betonte, dass die Häufigkeit des Softdrink-Konsums einen erheblichen Risikofaktor bei der Entwicklung der dentalen Erosion darstellt.

Der Vortrag von Dr. Yuval Vered von der Hebrew University, Jerusalem, beschäftigte sich mit einer israelischen Studie, die das BEWE-Scoring-System verwendete. Dr. Vered

erläuterte, dass die Assoziation zwischen säurehaltigen Lebensmitteln und Erosion bei der jüngeren Population, insbesondere in der Altersgruppe der 25- bis 28-Jährigen, offensichtlich war. Dr. Thiago Saads Carvalho von der Universität Bern schloss das Symposium mit einem Vortrag über das Management der dentalen Erosion ab. Er betonte dabei, dass der Hauptfokus auf der Prävention liegen sollte.

Dr. Andreas Niklas von der Universität Regensburg, Gewinner des GABA-Forum-Reisepreises 2011, verwendete diesen, um seine Arbeit „In-vitro-Blutflussmessungen in der Gingiva und Pulpa mithilfe der Photoplethysmographie“ dem internationalen Auditorium vorzustellen. [DI](#)

Zahnerosionen noch stärker ins Bewusstsein rücken

Workshop in Bern fand zum dritten Mal statt mit dem Ziel Experten zu fördern und zu vernetzen.

Zum dritten und letzten Mal luden Prof. Dr. Adrian Lussi und GABA internationale Wissenschaftler zu einem Erosions-Workshop nach Bern ein. 14 Teilnehmerinnen und Teilnehmer folgten der Einladung und erlebten drei spannende, informationsreiche Tage im Herzen der Schweiz. Auf dem Programm stand der aktuelle Wissens- und Forschungsstand zur Erosion. Im Labor und am Patientenstuhl wurden Laboruntersuchungsmethoden und auch das Vorgehen bei Diagnose und Therapie am Patienten vermittelt.

Sowohl die Forschungslage als auch die Behandlungssituation zur Erosion in Europa sei immer noch nicht etabliert, befanden die Teilnehmer einmütig. Nach wie vor bedürfe es weiterer Bemühungen seitens der Wissenschaft und der Industrie, um die Indikation Erosion noch stärker in



Prof. Adrian Lussi, zmk bern

das Bewusstsein der Zahnarztpraxen zu rücken. „Ausserdem bestehen nach wie vor Schwierigkeiten bei der Diagnostik, obwohl es mit dem BEWE (Basic Erosive Wear Examination) ei-

nen etablierten und pragmatischen Standard gibt“, ergänzt Dr. Barbara Egger von GABA. „Auch das Wissen um Risikofaktoren und Behandlungsmöglichkeiten ist noch nicht weit genug verbreitet.“ Um hier einen Beitrag zu leisten, hat GABA seit 2010 insgesamt drei Erosions-Workshops mit Professor Lussi organisiert, in denen theoretische und praktische Kenntnisse vermittelt wurden.

Die Veranstaltung in Bern war ein weiterer Baustein der von GABA/Colgate ins Leben gerufenen Fortbildungsinitiative „Oral Health Network“. In ihrem Rahmen finden regelmässig Fortbildungen und Expertengespräche statt mit dem Ziel, neue Lösungsansätze für aktuelle zahnmedizinische Fragestellungen zu diskutieren und etablierte wie auch angehende Experten miteinander zu vernetzen. [DI](#)

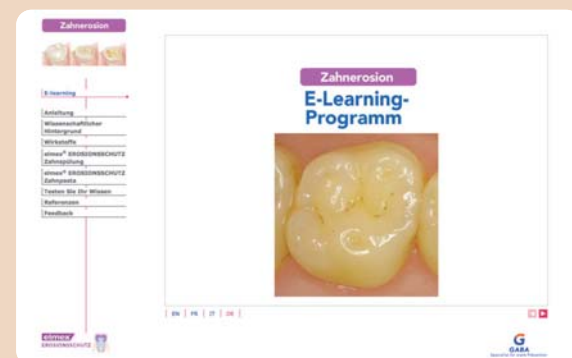Erosionen besser behandeln

E-Learning-Tool auf Deutsch online.

Ein immer grösserer Teil der Bevölkerung ist der Gefahr von Zahnerosion ausgesetzt. Zu den wichtigsten Faktoren, die Erosionen begünstigen, zählt vor allem der Konsum säurehaltiger Nahrungsmittel, Getränke und Süssigkeiten. Aber auch Medikamente und Diätunterstützer können erosive Säuren enthalten.

Darüber hinaus können mechanische Einflüsse wie Zahnputzen den Zahnschmelzabbau noch intensivieren. Frühe Stadien einer Zahnerosion sind für Patienten kaum wahrnehmbar und schwer zu diagnostizieren. Umfassende Anamnese und Diagnose sind deshalb erforderlich.

GABA als Spezialist für Mund- und Zahnpflege hat ein E-Learning-

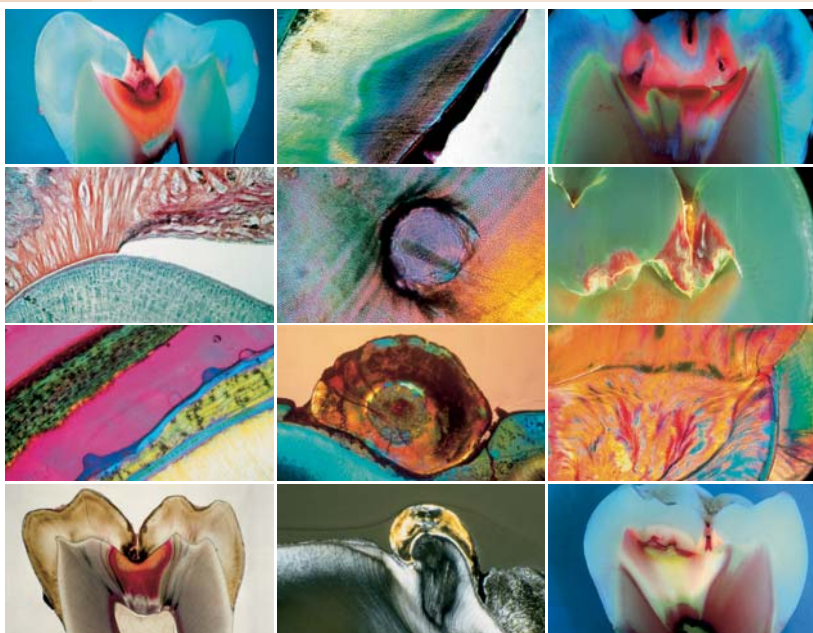

Tool zu Erosionen entwickelt. Um mehr über die Indikation zu erfahren, können dort Zahnärzte und deren Teams in Form einer Selbstschulung ihr fachliches Wissen erweitern. [DI](#)

Der Link zum Tool:
http://elearningerosion.com/de/elearning_erosion.html

Kontakt: GABA International AG · CH-4106 Therwil · Tel.: +41 61 725 45 45 · info@gaba.ch · www.gaba.ch

Kunst in der Zahnmedizin



Auch 2013 erscheint der Kalender der Klinik für Zahnerhaltung, Präventiv- und Kinderzahnmedizin bestehend aus 12 verschiedenen histologischen Schnitten. Durch spezielle Färbemethoden und/oder die Aufnahmetechniken erkennt man das Substrat, den Zahn, kaum mehr. Die Bilder entstanden bei Forschungsprojekten der Klinik und beeindrucken durch ihre Farbgestaltung.

Der Gewinn aus dem Kalenderverkauf wird für Forschungsprojekte der Klinik verwendet.

- Format: A3 quer, 42 cm x 29,7 cm
- Preis: CHF 44,00, inkl. Versandkosten
- Bezugsquelle:
ruth.birchmeier@zmk.unibe.ch
- Bestellformular unter:
<http://www.dentcms.unibe.ch>
- oder faxen an: +41 31 632 98 75
- Prof. Dr. A. Lussi
Klinik für Zahnerhaltung, Präventiv- und Kinderzahnmedizin
Freiburgstrasse 7, CH-3010 Bern

Lesen Sie in der Dezember-Ausgabe:

DH-Special mit

- grossem Beitrag zum 37. Jahreskongress der Swiss Dental Hygienists, Interlaken
- GABA-Workshop mit PD Dr. Annette Wiegand zum Thema Mundspüllösungen
- 3. Review der Serie „Initiative Sanfte Mundpflege“



Nach 2008 tagten die Swiss Dental Hygienists wieder im Kursaal Interlaken.

Foto: Congress Centre Kursaal Interlaken

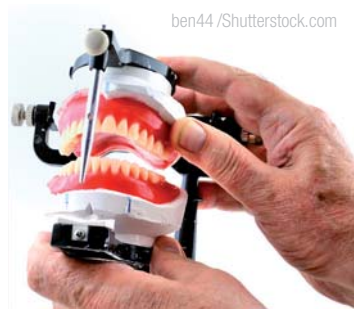Esthetic Special

Effiziente Optimierung von vorhandenen Totalprothesen mit präimplantologischer Konditionierung

Ein Erfahrungsbericht von Dr. med. dent. Bendicht Scheidegger zur Fortbildung der fbrb vom 22. September in Zürich.



Wer interessiert sich heute noch für Totalprothetik? – Über 80 Zahnärzte im Au Premier am 22.9.2012 waren die Antwort. Zahnarzt Ernst Otto Mahnke aus DE-Wienburg gab praxisnahe Tipps und Tricks für den Weg zur erfolgreichen Totalprothetik.



Durch implantologische Massnahmen wird heute die Totalprothese immer mehr umgangen. Aber langjährige Prothesepatienten haben meist Mühe, sich mit Implantaten anzufreunden. Mahnke versuchte, die aufwendigen Massnahmen zur Herstellung neuer Prothesen auf das Optimieren bestehender anzuwenden. Funktionsgerechte Prothesen und das Verständnis der optimalen Okklusion sind auch für die abnehmbare Implantatprothetik eine Voraussetzung.

Diagnostik

„Man sieht nur was man weiss“

Mahnke fordert die Teilnehmer auf, sich bereits zu Beginn der Therapie genügend Zeit zu nehmen, um die anatomischen Verhältnisse und die damit verbundenen möglichen Stolpersteine zu ergründen. Eine eingehende Inspektion und Palpation bieten die Grundlage.

Im Oberkiefer sind dies:

- Kamm
- Tuber
- harter Gaumen sowie Übergang harter/weicher Gaumen
- Lippenbänder

Im Unterkiefer:

- Kamm
- retromolare Polster
- Zunge

Mit Filzstift eingezeichnete Markierungen und Hilfslinien können die Übersicht verbessern. Dann ergeben sich folgende Fragen:

- Was muss ich bewältigen?
- Kann ich das bewältigen?
- Will ich den Patienten therapieren? Ein psychosozialer Fragebogen kann helfen, Schwierigkeiten mit Prothesen anderweitiger Ätiologie herauszufiltern.

Der Abdruck

„Wenn Sie mit einem solchen Abdruck ins Labor gehen, sollten alle Anwesenden aufstehen und salutieren!“

Folgende Punkte sind Voraussetzung für eine optimale Abformung:

Definierte Stopps sowohl im vorkonvektionierten und individuellen Löffel als auch beim Unterfütterungsabdruck unter der Prothese.

1. Optimale Funktionsrandgestaltung.
2. Präzises Abformmaterial.

Es empfiehlt sich, wenn immer möglich, die Haftcreme eine Woche vor dem definitiven Abdruck abzusetzen, um die Schleimhaut im irritationsfreien Zustand abformen zu können.

Folgende Arbeitssituationen wurden besprochen:

Unterkiefer: Anatomische Funktionsabformung mit konvektioniertem Löffel; Reponieren der Prothese auf Modell

- Schreinemakers Löffel so gross wie nötig, so klein wie möglich
- Konditionierung des Löffels mit lighthärtendem Laborkunststoff Regio 6er und 1er (3 Stopps)
- Löffel darf Mundboden nicht verdrängen

- sta-seal f als Abformmaterial (1 zu 1)
- Trocknen des Kieferkammes mit Tupfer
- Platzieren des Löffels bis Stopps, Patient streckt Zunge raus
- Ventilwirkungen lingual, vestibulär
- Korrekturmateriale: Coltex extrafein (mit Detax-Härter) auf Löffel aufpinseln, platzieren des Löffels (Aushärtungszeit 8 Minuten)
- Kontrolle des Abdrucks.

Damit der Techniker die Prothese auf dem Modell reponieren kann, Prothese mit 3 Stopps in 6er- und 1er-Region versehen.

Beim Definieren der Prothesenränder auf dem Modell sind folgende Regionen essenziell: Knochenkanten vestibulär und lingual, retromolares Polster zur Hälfte überdecken, lingual angewachsene Gingiva.

Abformung mit individuellem Löffel im Oberkiefer

- Individueller Löffel -> Kaltpolymerisat (Drucktopf) ist besser, da basisähnlicher als lighthärtender Kunststoff. Der Löffel muss saugen wie die Prothese, sonst einen Schritt zurück.
- Stopps! Ohne Stopps keine Abformung
- Kontrolle der Ausdehnung des Löffels nicht zu kurz, nicht zu lang: Im Unterkiefer soll der Löffel distal über retromolares Polster, die Prothese bis zur Mitte von ebendiesem zu liegen kommen!
- Randabformung mit GC Compound
- Coltex medium (mit Detax-Härter 1:1): Korrekturabformung des Funktionsrandes: Zunge rausstrecken. Seite für Seite. (Aushärtungszeit 6 Minuten)
- Entfernen des Coltex medium, was über Rand hinausgegangen bzw in der Prothese zu liegen gekommen ist.

- Abdruckkorrektur mit Coltex extrafein.
- Distale Abdämmung Sublingualrolle und retromolares Polster mit Aluwachs.

Das Prinzip besteht darin, die anatomische Situation Schritt für Schritt bis zur Perfektion im Abdruck und somit auf dem Modell wiederzugeben. In diesem Falle also eine 4-fach Abformung.

Abformung mit individuellem Löffel im Oberkiefer

- Anfertigen von 3 Stopps
- Randabformung mit GC Compound
- Randverfeinerung: Coltex medium auftragen, transkutane Bewegungen, dann Öffnen und Schliessen des Unterkiefers sowie Seitwärtsbewegungen für die Abformung der Tuberwangentasche (Vermeidet buccale Foodimpaction)
- Korrekturabformung mit Coltex extra fein nach Trocknen und Ausstreichen harter Gaumen mit einem Pinsel
- Mit Aluwachs wird die A-Linie aufgetragen. Mit Druck die Resilienz der Schleimhaut ausreizen, Abdruck kühlen. Die A-Linie nicht vom Techniker radieren lassen!
- Schlotterkamm: Markierung des Schlotterkamms, übertragen auf Löffel, Fensterung mit Lindemannfräse, sodass der Schlotterkamm vollständig freiliegt.
- Bepinseln des Schlotterkamms mit Coltex extrafein.
- Fixieren des Abformmaterials mit Snow White Plaster.

Umbau OK-Prothese mit/ohne Schlotterkammabformung

- Analog individuelle Abformung (die Prothese dient als individueller Löffel).

Problematik des Schlotterkamms
Der Schlotterkamm rührt von

der Eigenbeziehung bzw. Verankerung der Prothese des Gegenkiefers her. Der Schlotterkamm wird bei der herkömmlichen Abformung verpresst. Die Prothese wird nach einer konventionellen Abformung im Munde vom Schlotterkamm angehoben. Beim Abbeißen kippt dann die Prothese, da die Ventilwirkung nicht mit dem Kamm korrespondiert.

Die Okklusion

Die Bisshöhe ist im Unterkiefer vom Zungenäquator definiert, im Oberkiefer von der Ästhetik. Funktionell wird die maximale Bisshöhe mit der Sprechprobe kontrolliert (kein zusammenschlagen der Zähne beim Sprechen).

Gesichtsbogenübertragung, zentrische Relation: Remontage -> ein extra Weg zum Erfolg

Kommt ein Patient mit dem Wunsch nach Verbesserung seiner prothetischen Situation in die Praxis, so gilt als erster therapeutischer Schritt die Optimierung der Okklusion (Artikulator-System Denar).

- Vorbereiten der Bissgabel mit Kerr, Impressionen eindrücken
- Gesichtsbogen zuerst auf Bissgabel, dann Ohröhrchen in Ohr positionieren
- Bissnahme: Fingerbänke auf Unterkieferprothese mit Kerr in Regio 4er als Positionierhilfe erstellen
- Aluwachs Denture auf Okklusion legen und erhitzen
- Zeigefinger auf Positionierhilfe, Daumen am Unterkiefer fixieren (Schraubzwinde)
- 3er bis 6er müssen gleichmässig im Aluwachs zeichnen
- Kontrolle, ob gleichmässig: Patient Lippen schliessen lassen, schlucken, zeigen lassen, welche Seite sich „höher“ anfühlt bis gleichmässig

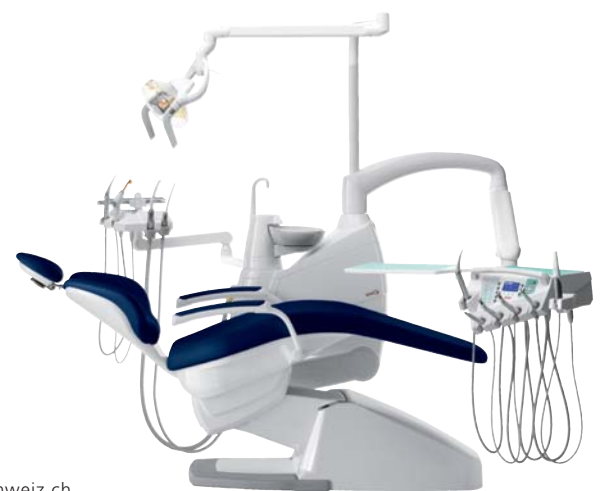Fortsetzung auf Seite 10 →

ANTHOS BEHANDLUNGSEINHEIT = 3 JAHRE VOLLGARANTIE

- 3 Jahre Vollgarantie auf die Behandlungseinheit inkl. Originalteile
- 3 Jahre inkl. Arbeitsstunden und kostenlose Anfahrt des Werktechnikers
- 3 kostenlose Jahreswartungen inkl. Wartungskit



Anthos Schweiz AG | Riedstrasse 12 | 8953 Dietikon
T 044 740 23 63 | F 044 740 23 66 | www.anthos-schweiz.ch | philipp.ullrich@anthos-schweiz.ch



ANZEIGE