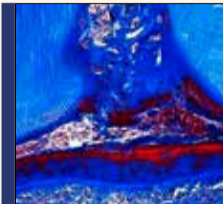




IDS 2017 :
Nouvelle édition de la journée
carrière « Career Day »
... pag.4



**Regénération des dents grâce
à un médicament contre
Alzheimer**
... pag.5

**Ce numéro vous est offert grâce
à la collaboration des sociétés suivantes:**

BESCAN, FDI, GC, IMAGINA, ULTRADENT, VOCO,
WOHD

Pourquoi avoir recours à un guide chirurgical pour placer un implant ?

Dr Luc Manhès & Dr Guillaume Fougerais, France

Lors d'une pose d'implant, plusieurs impératifs sont à respecter pour obtenir le résultat escompté et s'assurer d'une innocuité totale de notre geste. Le recours à un guide chirurgical va nous permettre de satisfaire nos exigences, pour améliorer nos résultats en terme d'esthétique, de placement des implants, mais aussi pour sécuriser notre geste et le rendre reproductible.

Lors d'une chirurgie implantaire, il est indispensable de respecter les obstacles anatomiques se trouvant à proximité du site à implanter, afin de ne pas nuire à notre patient pendant la phase chirurgicale. Les dents bordant l'édenatement seront exposées pendant la mise en place d'un implant. Dans de nombreuses situations, l'espace disponible entre les racines pour placer un implant est réduit, mais permet malgré tout, la mise en place de ce dernier (Fig. 1). Par contre, le risque de collision entre un foret et une dent n'est pas exclu. Le recours à un guide chirurgical permettra de s'affranchir de ce risque, car le forage respectera parfaitement la planification (Figs. 2 et 3) et garantira une mise en place sécurisée entre les racines (Fig. 4).

Nous serons également confrontés à des éléments nerveux, notamment au niveau mandibulaire, avec le nerf alvéolaire inférieur. Ce dernier constitue un obstacle majeur et il conviendra de respecter une distance de sécurité minimale de 2mm. La difficulté du forage sera donc dans la gestion de la profondeur du logement implantaire.

Le nerf pouvant alors être lésé ou sectionné par le passage d'un foret non contrôlé, avec des conséquences importantes pour le patient. L'utilisation d'un guide chirurgical associé à des forets à butée (fixe ou réglable) nous permettra de réaliser un forage en toute sécurité, même dans des situations qui, à main levée, seraient risquées ou difficilement réalisables (Figs. 5-6b).

Concernant les cavités sinusiennes, autre obstacle qu'il faut respecter, elles seront le plus souvent comblées pour placer des implants, si le volume osseux disponible est trop faible au niveau de la hauteur. Dans les cas où le comblement sinusien ne peut être réalisé ou n'est pas souhaité par le patient, il conviendra d'optimiser les volumes osseux adéquats, en avant ou en arrière des sinus. L'utilisation d'un guide chirurgical permettra de placer les implants parfaitement en adéquation avec la planification implantaire (Figs. 8-10).

Un autre intérêt pour l'utilisation d'un guide chirurgical, concerne le projet prothétique. Il est souvent compliqué et difficile de placer les implants

à mains levées, en étant certains d'avoir respecté leur placement en fonction des dents à remplacer, et donc en respectant le projet prothétique élaboré en amont. La possibilité de figurer la forme des dents à remplacer sur le cone-beam à partir d'un projet prothétique virtuel (Figs. 11a-b), va nous permettre de positionner nos implants parfaitement, selon le type de prothèse choisie (scellée ou vissée) (Fig. 12). Le guide chirurgical nous permettra alors de placer les implants, en respectant notre projet prothétique (Fig. 13).

Dans les cas d'extraction implantaire immédiate, une des difficultés réside dans le placement de l'implant dans l'alvéole. En effet, l'implant sera placé dans une position plus palatine que la racine, pour anticiper la résorption osseuse vestibulaire postextractionnelle (Fig. 14). Cela nécessitera de forer la corticale palatine de l'alvéole, avec dans la plupart des cas, un foret qui aura tendance à glisser le long de celle-ci, pour finir avec un implant trop vestibulaire. Le guide chirurgical nous permettra de réaliser un forage dans la bonne position, sans risquer de voir l'implant une fois en place, trop vestibulaire. Dans ces cas-là, la séquence complète de forage sera réalisée avec le guide, ainsi que le placement de l'implant. Une couronne provisoire sera également vissée (mise en charge immédiate) pour optimiser la cicatrisation des tissus mous péri-implantaires, et gérer au mieux la temporisation esthétique (Figs. 15-18).

Autre paramètre important de la chirurgie implantaire: la possibilité de reproduire le même geste et d'être certain que notre implant sera parfaitement placé, quel que soit le moment où il est mis en place. Malheureusement, ce dernier point est très opératoire dépendant et nous ne pouvons pas assurer à 100% que tous nos implants seront parfaitement en adéquation avec nos planifications, surtout si nous les plaçons à main levée. L'intérêt de la chirurgie guidée sera alors de pouvoir reproduire le placement d'un ou plusieurs implants à n'importe quel moment, et par un opérateur expérimenté ou au contraire peu expérimenté. En effet, le geste chirurgical étant guidé, l'opérateur interviendra

Lien entre bruxisme et génétique ?

by Dental Tribune International

TEMUCO, Chili : De nouvelles recherches menées au Chili suggèrent que certaines formes de bruxisme pourraient être génétiquement déterminées. L'étude a montré que le bruxisme du sommeil était plus de deux fois plus fréquent chez les porteurs d'une mutation dans un gène du récepteur de la sérotonine.

Des recherches précédentes ont suggéré que des neurotransmetteurs du système nerveux central pourraient être impliqués dans la genèse du bruxisme. Ainsi, des médicaments tels que des inhibiteurs sélectifs de la recapture de la sérotonine déclenchent des épisodes de bruxisme chez certains individus. Dans le but de mettre en lumière un lien entre sérotonine et bruxisme, un groupe de chercheurs de l'University of the Frontier (UFRO) au Chili a évalué plusieurs gènes liés à la sérotonine chez 130 patients atteints d'une certaine forme de bruxisme. Dans le groupe d'étude, 61 patients souffraient de bruxisme dans la journée, 26 durant les phases de sommeil et 43 ont été diagnostiqués dans les deux cas.

En comparant le profil génétique des personnes souffrant de bruxisme aux 59 patients sains, les chercheurs de l'UFRO ont constaté une différence significative dans le 5-HT2A, un sous-type du récepteur 5-HT2 qui appartient à la famille des récepteurs de la sérotonine.

Les résultats suggèrent que les polymorphismes dans les voies sérotoninergiques sont liés au bruxisme du sommeil. Toutefois, comme la

connexion à des gènes liés à la sérotonine a été uniquement trouvée chez les patients souffrant du bruxisme du sommeil, alors qu'aucune autre association génétique ne pouvait être identifiée, les chercheurs ont conclu à la nécessité de recherches complémentaires afin de clarifier et d'améliorer la compréhension actuelle de la physiopathologie du bruxisme.

L'étude intitulée « Genetic polymorphisms in the serotonergic system are associated with circadian manifestations of bruxism » a été publiée dans le numéro de novembre du Journal of Oral Rehabilitation.

Le bruxisme affecte un adulte sur cinq et plus d'un milliard de personnes dans le monde entier. Cette pathologie peut être la source de dommages sévères sur la dentition et sur la restauration dentaire.

Diverses études ont constaté que le bruxisme est plus fréquent chez les personnes souffrant de trouble du sommeil tel que des ronflements, des pauses de la respiration pendant le sommeil et de l'apnée du sommeil. En outre, cette pathologie pourrait également être associée à des troubles mentaux, à l'anxiété et au stress.

Une plaque dentaire révèle les habitudes alimentaires des premières espèces humaines

by Dental Tribune International / Bénédicte Claudepierre

YORK, Royaume Uni/ BARCELONE, Espagne : Basée sur l'étude d'une plaque dentaire d'un hominidé, des scientifiques ont conclu que les premiers humains de la région avaient un régime alimentaire équilibré de viande et de plantes mais n'utilisaient pas le feu pour cuisiner. La recherche a une fois de plus démontré le potentiel du calcul dentaire pour stocker des informations sur l'alimentation et l'environnement.

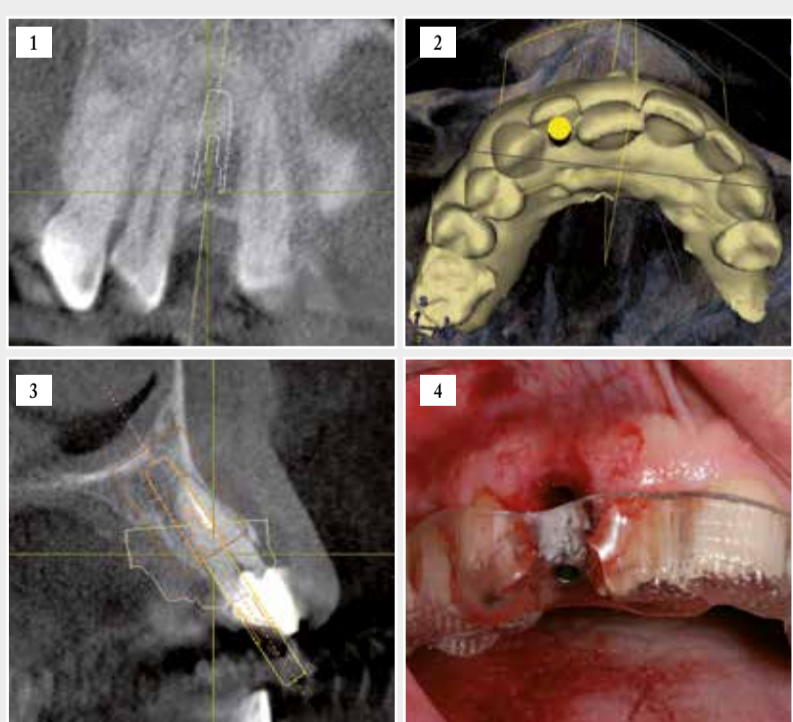
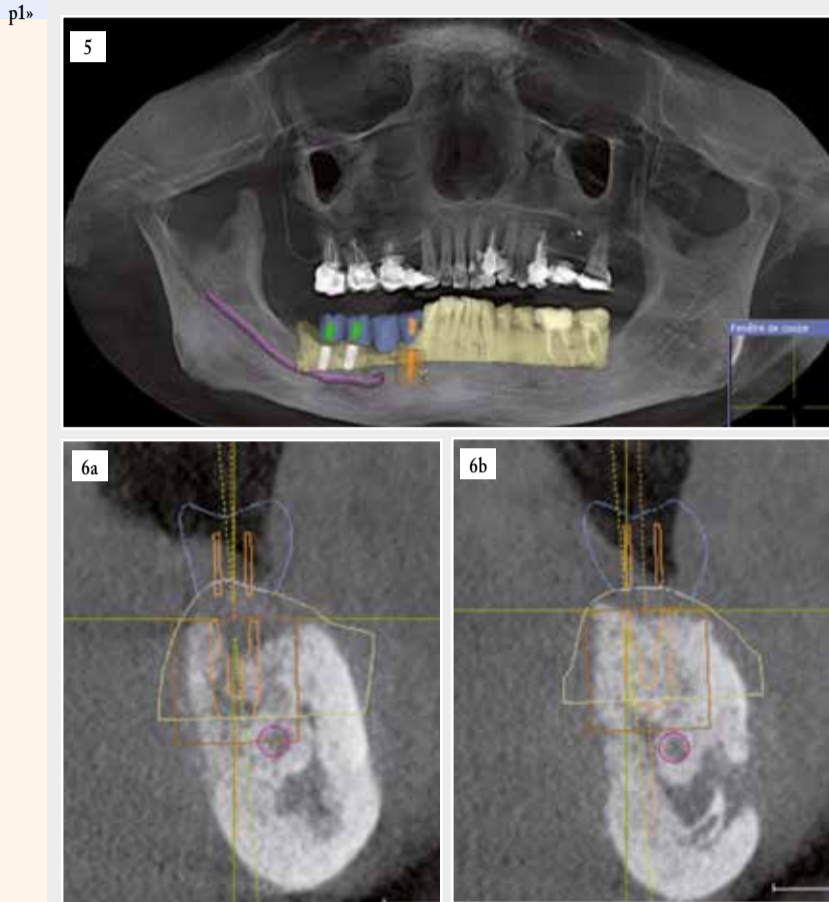


Fig. 1: Planification d'un implant de 3,5 mm de diamètre dans un espace réduit. | Fig. 2: Vue 3D de l'axe implantaire (jaune) au centre de la dent à extraire avec une proximité importante des dents adjacentes. | Fig. 3: Planification implantaire avant extraction. | Fig. 4: Guide chirurgical en place après extraction pour passage du foret pilote 2mm.

Pourquoi avoir recours à un guide chirurgical pour placer un implant ?



rante du résultat.

Quels types de guides chirurgicaux ?

Aujourd'hui, il existe trois sortes de guides chirurgicaux. À appui dentaire (clippé sur les dents restantes), à appui muqueux (directement contre les muqueuses pour des édentements importants, voir complets), à appui osseux (directement sur l'os du maxillaire concerné), (Figs. 19–21). Les guides chirurgicaux à appui osseux nous apparaissent complètement à l'opposé de la philosophie des chirurgies guidées, qui se veulent mini-invasives avec peu ou pas d'élévation de lambeaux, afin de diminuer nettement les suites opératoires. Ainsi, nous ne conseillons pas ou peu ces guides, car ils nécessitent une élévation de lambeaux importante, pour les positionner et les stabiliser.

Ce qui est important de noter ensuite, c'est que quel que soit le choix que nous ferons de l'appui pour le guide, il existe différentes façons de guider nos forets à travers ceux-ci. Nous aurons trois groupes de systèmes de guidage de nos forets à travers le guide ;

- guide à manchon pilote (Fig. 22)
- guide manchon dans manchon (Fig. 23)
- guide à trousse spécifique (Fig. 24)

beaucoup moins dans le placement de l'implant en peropératoire. Ce dernier aura été planifié dans le logiciel de planification implantaire et ensuite le guide, une fois fabriqué, sera le garant du respect de cette planification.

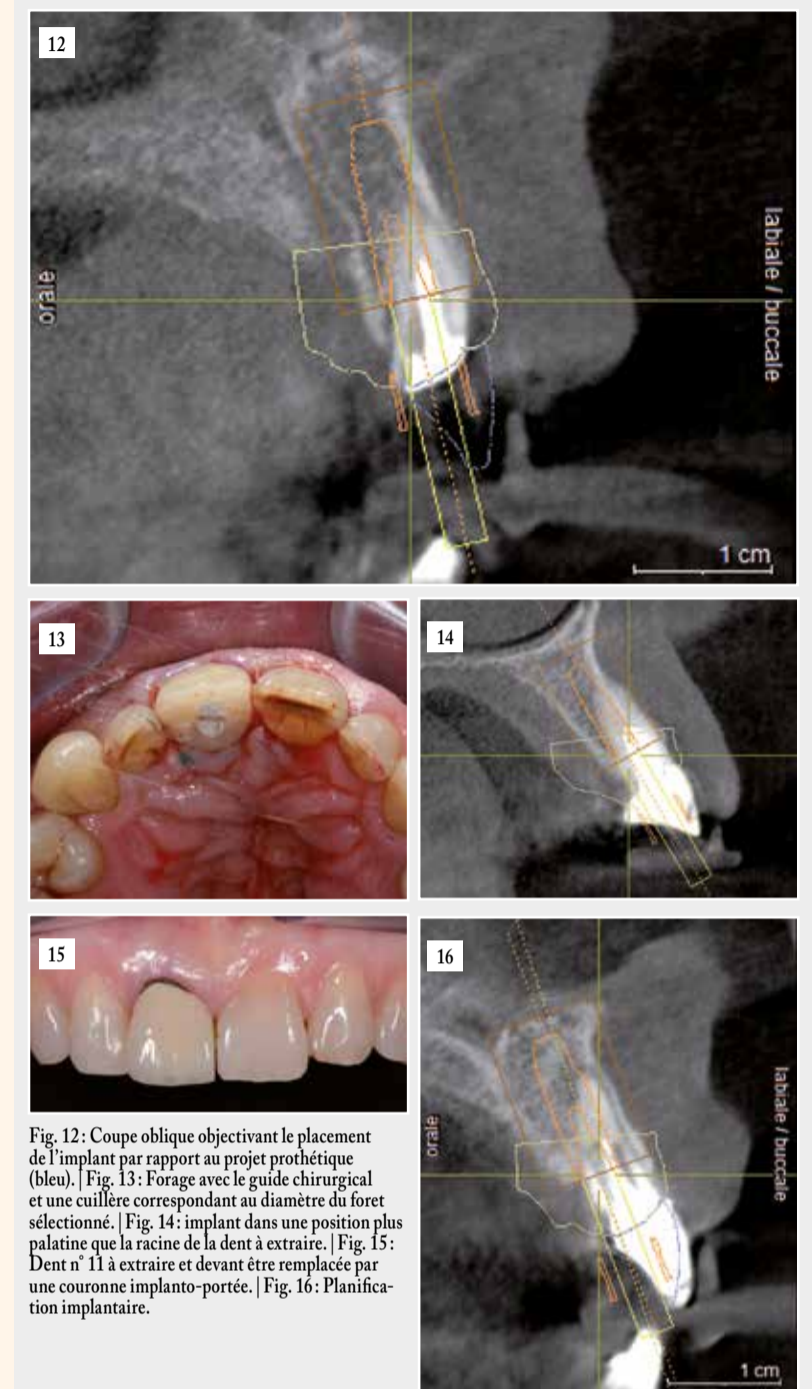
Nous pourrions placer plusieurs fois le même implant avec le même guide et nous aurions le même résultat à chaque fois.

À main levée, cela devient impossible. Par contre, il est indispensable d'avoir une expérience en chirurgie

implantaire pour pouvoir placer correctement les implants dans le logiciel de planification implantaire. En effet,

la position des implants étant validé avant la chirurgie, aucune retouche n'est possible avec le guide chirurgical. Il faut donc intégrer les critères de positionnement des implants, les obstacles anatomiques, le projet prothétique, le type de prothèse (vissée ou scellée) et bien d'autres éléments, pour être certain du bon placement virtuel de notre implant. À ce moment-là, l'expérience du chirurgien sera primordiale et ga-

Les guides à manchon pilote, sont des guides avec des douilles métalliques standards, permettant de guider un seul diamètre de forêt, généralement le premier, pilote, de 2 mm. Ce type de guide a l'avantage de pouvoir être utilisé pour tous les systèmes implantaires, car il ne nécessite pas d'avoir des clefs ou accastillages spécifiques ou de trousse de chirurgie guidée. On peut les utiliser avec des forets à butée, ou positionner des butées amovibles, mais surtout avec notre trousse implantaire habituelle, de n'importe quel système. Le guide à manchon pilote permettra



de guider parfaitement notre forêt initial (ou un autre de diamètre supérieur selon notre choix), puis il sera retiré, afin de passer à main levée les autres forets de notre séquence de forage, et de poser les implants. Ce type de guide est souvent peu mis en avant dans les

conférences ou articles, car il n'est pas «spectaculaire» pourtant, il apporte une aide très précieuse au positionnement implantaire, en rapportant l'axe implantaire, la profondeur de forage, la distance inter-implantaire ou dent-implant, en alignement avec notre pla-

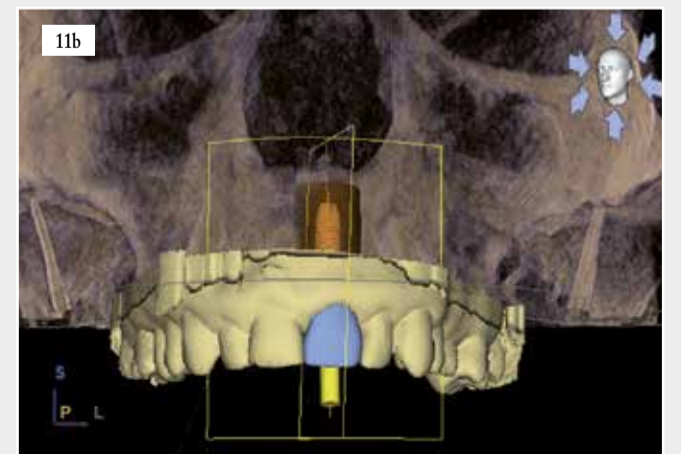
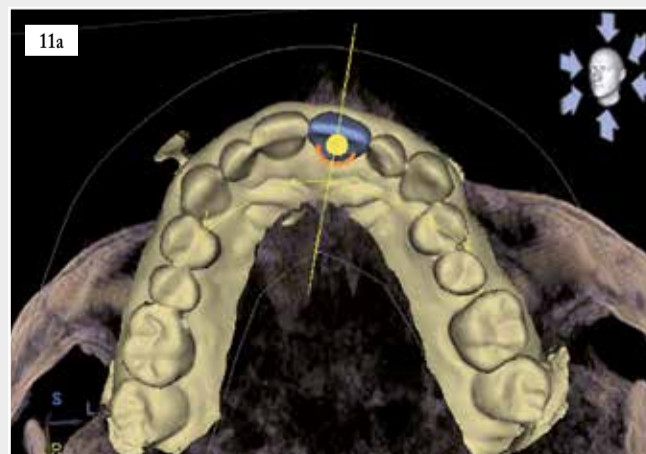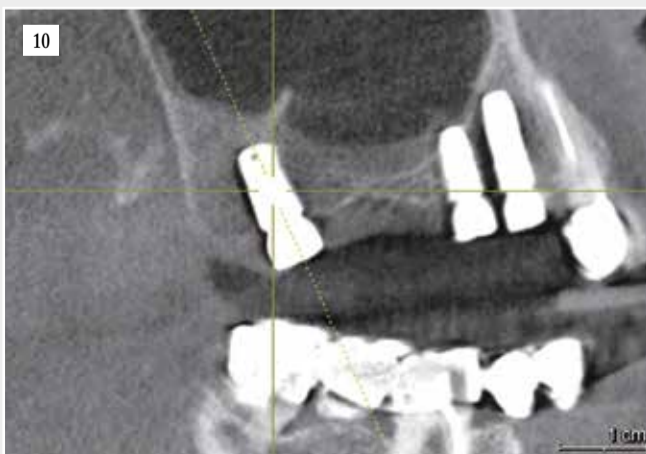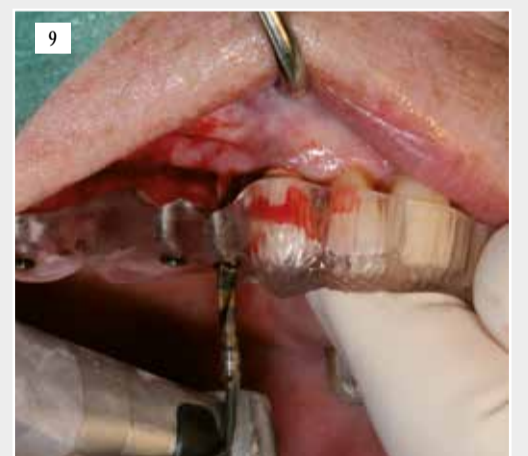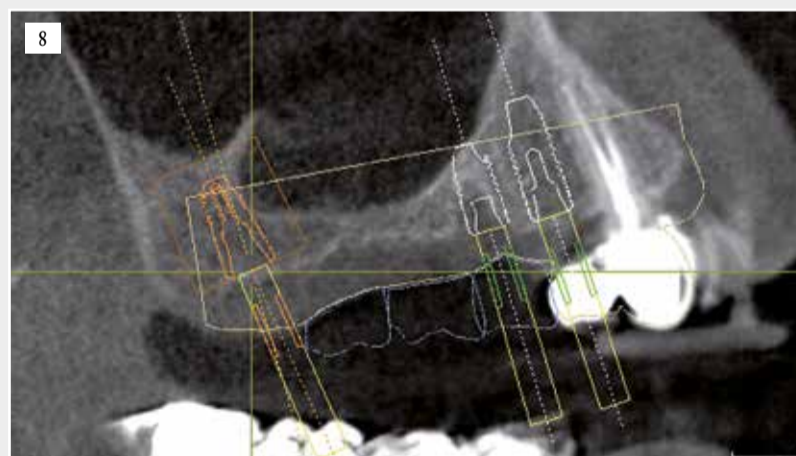


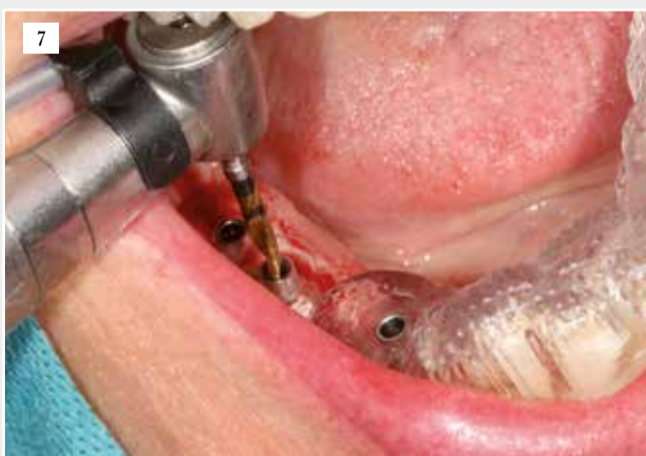Fig. 7: Guide chirurgical en place avec forêt 2 mm dans le manchon pilote. | Fig. 8: Planification implantaire respectant le sinus et le projet prothétique (en bleu). | Fig. 9: Forage (foret 2 mm) à travers le guide chirurgical garantissant le transfert de la planification dans la bouche du patient. | Fig. 10: Contrôle radiographique après la mise en place des implants pour contrôler le respect de la planification implantaire. | Figs. 11a et 11b: Projet prothétique virtuel intégré au cone-beam (vue en 3D) avec visualisation de l'axe implantaire (cylindre jaune).

nification, selon un projet prothétique. Pour notre part, nous l'utilisons régulièrement quand il s'agit de chirurgies sans mise en charge immédiate, dans les régions postérieures, ou en antérieur dans des situations postextractionnelles avec apport de biomatériaux.

Pour conclure sur ces guides à manchon pilote, même s'ils ne guident qu'un seul foret de notre séquence de forage, et que l'on peut légèrement dévier au passant les autres forets, nous serons au final toujours beaucoup plus précis que si nous n'utilisions aucun guide, et ceci quelle que soit l'expérience du praticien. Nous recommandons à tous les praticiens qui souhaitent débiter en chirurgie guidée, de commencer leur première chirurgie avec ce type de guide, le temps de se familiariser. Ensuite ce type de guide restera dans leur arsenal thérapeutique pour beaucoup d'autres situations, et permettra aussi de réduire nettement le coût de fabrication.

Les guides «manchon dans manchon», permettent de guider plusieurs forets de diamètres différents, sans avoir recours à une trousse spécifique de chirurgie guidée et donc aux clefs de guidage et forets spécifiques. Le principe de ces guides est qu'ils sont livrés avec une douille métallique large, solidarisée dans le guide pour chaque implant, ainsi que d'autres douilles métalliques de diamètres internes différents, correspondants aux diamètres des

forets que l'on souhaite guider. L'avantage de ces guides manchon dans manchon, est que l'on peut augmenter le degré de précision en guidant plusieurs diamètres de forets, tout en conservant le bénéfice d'un guide universel, qui permet de positionner n'importe quel système d'implant avec nos trousse d'implantologie classiques. Il suffit de clipper au fur et à mesure les différentes douilles de diamètre interne croissant, à l'intérieur des douilles solidarifiées au guide.

Ces guides sont livrés avec des douilles métalliques, spécifiques au système implantaire ayant développé une trousse de chirurgie guidée, propre à leur système implantaire. Ce type de guide nous permet de passer la totalité des différents forets de la séquence de forage recommandée, jusqu'à la pose de l'implant, lui-même dirigé à travers le guide. Ceci permet d'avoir une précision optimale et de retrouver au micron près, le positionnement choisit lors de la planification implantaire. Ce gain de précision, s'il n'est pas toujours obligatoire par rapport aux autres types de guide vus précédemment, nous offre la possibilité d'anticiper la réalisation d'un provisoire transvissé sur implant, pour une mise en charge immédiate, en amont de la chirurgie. Pour ce faire, notre technicien de laboratoire récupère avant la chirurgie notre guide chirurgical, qui lui permettra de positionner parfaitement les répliques d'implant dans son maître-modèle en

plâtre, dans la même position que la planification, position qui sera obtenue après la chirurgie. Il obtient un modèle en plâtre avec ses répliques d'implants, comme s'il venait de récupérer une empreinte d'implant postchirurgicale, alors que la chirurgie n'a toujours pas eu lieu.

Nous pouvons ainsi dire que l'avantage de ces guides est de pouvoir gagner encore en précision et que lors de mise en charge immédiate, ils nous affranchissent de l'étape souvent un peu laborieuse des empreintes sur implants, immédiatement après la chirurgie, ainsi que du rendez-vous supplémentaire entre 24 et 72 heures après la chirurgie, pour le positionnement du provisoire sur implant.

Conclusion

Notre pratique en chirurgie guidée de plus de 10 ans, nous permet aujourd'hui de transmettre un enthousiasme et des certitudes à tous les praticiens qui souhaitent s'orienter vers ce type de chirurgie. Nous pouvons les rassurer quant à la précision de ces chirurgies et la mise en œuvre simplifiée de nos jours. Quel que soit le type de guide utilisé, nous

apporterons à nos patients un gain de confort, de précision, de sécurité par rapport aux éléments anatomiques ; un gain de temps opératoire, des suites opératoires nettement diminuées, une image moderne de notre pratique et surtout, un respect inégalé par rapport aux axes prothétiques, qui

facilitera la réalisation de la prothèse. Ainsi, nous ne pouvons que vous recommander d'utiliser les guides de chirurgies en implantologie, et vous constaterez rapidement (quel que soit votre niveau de pratique implantaire) le bénéfice considérable que cela vous apportera.

Les auteurs



Dr Luc Manhès

Docteur en chirurgie dentaire (Saint Jean de Védas)
Formateur en chirurgie guidée
DU anatomie cervico-faciale
DIU Micro-Chirurgie
Spécialiste paro-implantologie
Co-fondateur d'ULN Association
www.ulnassociation.fr



Dr Guillaume Fougerais

Implantologiste exclusif
Formateur en chirurgie guidée
DU anatomie
cranio-cervico-faciale de Paris V
30 Bd Albert Thomas
44000 Nantes
guillaume.fougerais@gmail.com
www.dr-fougerais-guillaume.chirurgiens-dentistes.fr

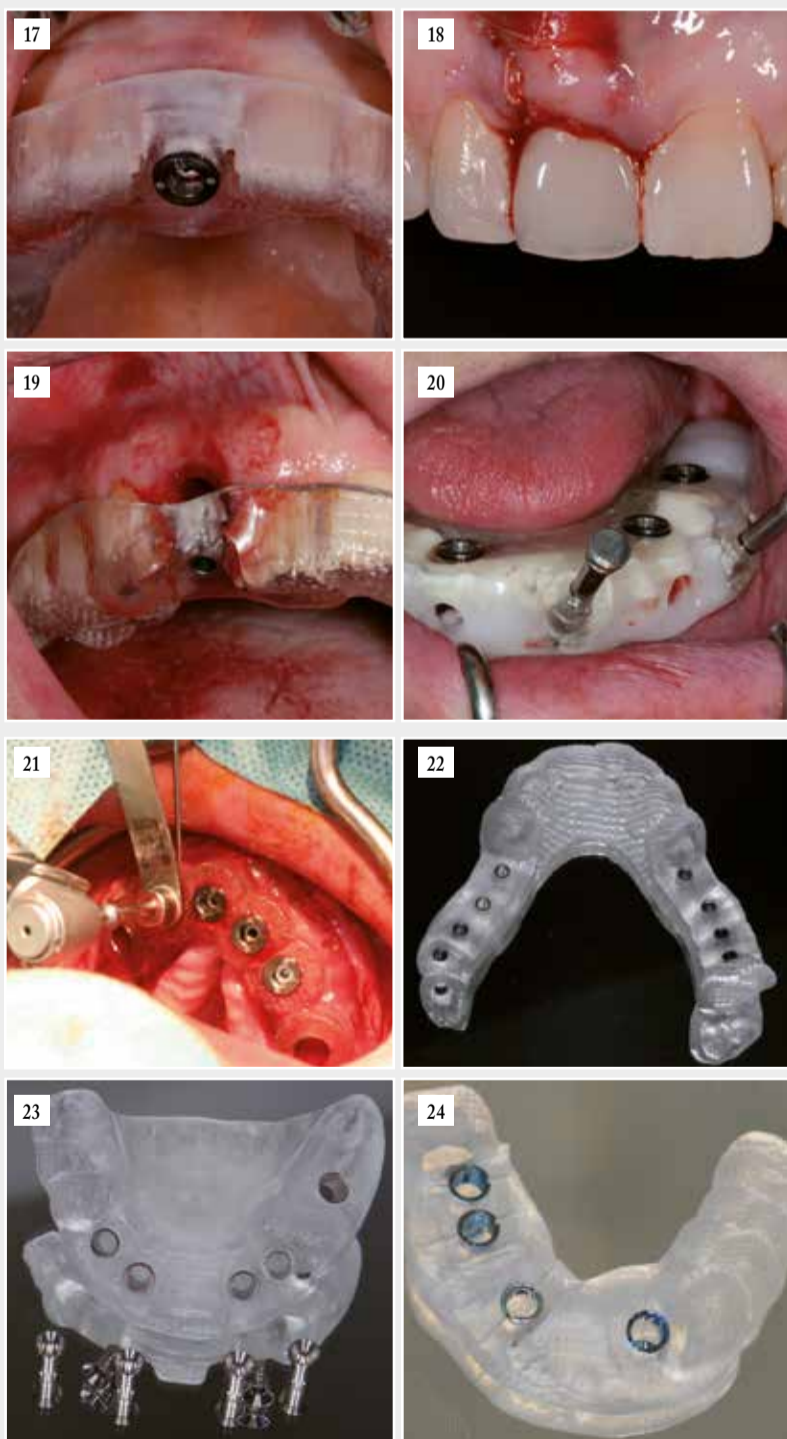


Fig. 17: Guide chirurgical en place avec l'implant et son porte-implant. | Fig. 18: Couronne provisoire visée sur l'implant avec un greffon conjonctif enfoui en vestibulaire. | Fig. 19: Guide à appui dentaire. | Fig. 20: Guide à appui muqueux. Fig. 21: Guide à appui osseux. | Fig. 22: Guide à manchon pilote. | Fig. 23: Guide manchon dans manchon. | Fig. 24: Guide pour trousse de chirurgie spécifique.

Madrid, Spain

29 August - 1 September 2017

*Bringing the World together
to improve oral health*

**THE BIGGEST INTERNATIONAL
DENTAL CONGRESS**

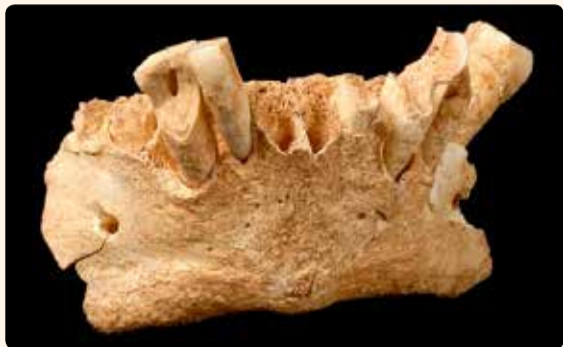Abstract submission deadline:
3 April 2017

Early-bird registration deadline:
31 May 2017

www.world-dental-congress.org

Une plaque dentaire révèle les habitudes alimentaires des premières espèces humaines

Des archéologues de l'Université de York et de l'Université Autonome de Barcelone ont examiné la plaque dentaire d'une hominine de 1,2 million d'années (Homo species), récupérée par l'équipe de recherche Atapuerca en 2007 à partir du site Sima del Elefante, dans le nord de l'Espagne. Ils ont extrait des microfossiles pour trouver la première preuve directe de la nourriture consommée par les premiers humains. Ces microfossiles comprenaient des traces de tissu animal brut, des granules d'amidon non cuits indiquant la consommation d'herbes, des grains de pollen d'une espèce de pin, des fragments d'insectes et des restes de ce qui aurait pu être un cure-dent. Toutes les fibres détectées n'étaient pas déchirées et il n'y avait aucune preuve démontrant l'inhalation de micro-charbon de bois - normalement un indicateur clair de la proximité du feu. Le moment de la première utilisation du feu pour la cuisson est vivement contesté, certains chercheurs faisant valoir que l'usage habituel a commencé il y a environ 1,8 millions d'années, alors que d'autres suggèrent qu'il était aussi tard que 300.000-400.000 ans. On a pu constater des signes d'incendie dans certains sites très anciens en



Les chercheurs ont examiné la plaque dentaire d'une homininé de 1,2 million d'années, récupérée en Espagne. (Photo : CENIEH)

Afrique. Cependant, le manque de preuves de feu à Sima del Elefante ne permet pas d'affirmer que les premiers migrants d'Afrique sont venus avec le feu. La première preuve ailleurs de l'utilisation du feu remonte à 800.000 ans sur le site espagnol de Cueva Negra et à Gesher Benot Ya'aqov en Israël peu de temps après. Pris ensemble, cette preuve suggère que le développement de l'utilisation du feu a eu lieu à un moment donné entre 800 000 et 1,2 million d'années d'où un nouveau calendrier qui concerne la cuisson des aliments. « Cette nouvelle chronologie a des implications importantes et nous aide à comprendre cette période de l'évolution humaine - les aliments cuits fournissent plus d'énergie, et la cuisine peut être mise en relation avec l'augmentation rapide de la taille du cerveau qui a eu lieu il y a 800 000 ans », a déclaré le dr Karen Hardy, principal auteur

et chercheur à l'Université de York. Selon le dr Hardy, « Il est très difficile d'obtenir des preuves pour tout aspect de la vie hominine à cette date très précoce. Ici, nous avons pu démontrer que ces premiers européens ont compris et exploité leur environnement boisé pour obtenir une alimentation équilibrée et en combinant la nourriture féculente de plante avec de la viande. Les résultats concordent bien avec les recherches antérieures qui ont supposé que le moment de la cuisson est lié au développement de l'amylase salivaire, qui est nécessaire pour traiter les aliments cuits à base d'amidon, a expliqué le dr Hardy. « La nourriture féculente était un élément essentiel pour faciliter le développement du cerveau, et contrairement à la croyance populaire sur le 'Paleodiet', le rôle de la nourriture féculente dans le régime Paléolithique était significatif ». Anita Radini, co-auteur et doctorante à l'Université de York, a déclaré: « Ces résultats sont très excitants, car ils mettent en évidence le potentiel du calcul dentaire pour stocker l'information alimentaire et environnementale dans la recherche sur l'évolution de l'humain. Il est également intéressant de voir que les restes de pollen sont souvent préservés dans de meilleures conditions que dans le sol du même âge. Globalement, c'est une étape très positive dans la discipline, en termes de préservation des matériaux. » L'étude, intitulée « Diet and environment 1.2 million years ago revealed through analysis of dental calculus from Europe's oldest hominin at Sima del Elefante, Spain », a été publiée en ligne le 15 décembre dans le journal *The Science of Nature*.

IDS 2017 : Nouvelle édition de la journée carrière « Career Day »

by Dental Tribune International

COLOGNE, Allemagne: Après un premier succès en 2015, les organisateurs de l'International Dental Show (IDS) ont annoncé la reconduction de l'opération de la journée carrière « Career Day » lors du congrès.

Les jeunes qui cherchent à développer une carrière dans l'industrie dentaire, des professionnels expérimentés dans l'odontologie à la recherche d'opportunités d'emploi ou de formation continue, auront l'occasion de rencontrer des représentants de sociétés dentaires de premiers rangs du monde entier.

Plus de 2 400 entreprises provenant de plus de soixante pays sont attendues à Cologne du 21 au 25 mars 2017 pour participer à la rencontre industrielle la plus importante au monde dans le domaine de l'odontologie. Pour les exposants de l'IDS, la Journée « Career Day » offre une plate-forme très intéressante pour des présentations sur la formation professionnelle initiale, la formation continue et le développement de la carrière. Un espace dédié au recrutement sera aménagé en petites salles de réunions afin que des entretiens individuels puissent avoir lieu dans de bonnes conditions. Le 25 mars, les diplômés universitaires, les stagiaires dans les domaines de la dentisterie et de la techno-

logie dentaire, ainsi que les élèves et les jeunes qui souhaitent s'informer sur la formation et les perspectives de carrière dans l'industrie dentaire peuvent obtenir une première impression des différents secteurs d'activités des entreprises participantes. Pour les personnes formées ou en reconversion, cette initiative permet d'approfondir ses connaissances sur les différentes options de formation et les possibilités de carrière dans l'industrie dentaire. Il est possible de convenir avant le congrès d'un rendez-vous avec un candidat grâce à l'outil de planification en ligne sur la page d'accueil IDS. Cependant, une réunion spontanée sera également réalisable sur place. Tous les exposants impliqués dans cette initiative seront annoncés sur la page d'accueil de l'IDS et mentionnés dans un dépliant imprimé expressément. La Journée Career Day a été lancée avec succès par l'Association des fabricants allemands de produits dentaires et par le centre de congrès Koelnmesse lors de l'IDS 2015. Cette année, l'événement sera organisé dans la zone entre les halls 4 et 5.

Dental Tribune International: bilan de l'année 2016 et perspective 2017

by Dental Tribune International / Bénédicte Claudepierre

LEIPZIG, Allemagne: Dental Tribune International (DTI) revient sur 2016, une année qui a vu se développer de nombreuses nouvelles publications, des partenariats et des projets passionnants. Toute l'équipe de Dental Tribune International travaille dès à présent au succès de 2017 et souhaite à ses lecteurs et à ses partenaires éditoriaux et industriels une année de bonheur et de réussite.

Le réseau d'éditeurs de DTI prospère

Fondée en 2003, DTI dont le siège social se trouve à Leipzig, en Allemagne, compte aujourd'hui plus de 30 partenaires de licence qui couvrent plus de 90 marchés dentaires dans le monde (Europe, Chine, Brésil, États-Unis et Moyen-Orient).

En 2016, l'éditeur a accueilli deux nouveaux partenaires. Le premier est l'Association dentaire israélienne qui a pris en charge l'édition Dental Tribune Israël. Le dernier numéro édité récemment comprend des textes en hébreu et en anglais. Ce journal est distribué à environ 4 300 membres de l'association et sera publié dorénavant quatre fois par an.

DTI a également célébré le lancement officiel de la nouvelle Tribune Dentaire Iran Edition lors de la 56e Exposition et Congrès de l'Association dentaire iranienne (EXCIDA), l'un des plus importants événements de l'industrie dentaire et de l'éducation dans le

pays. Cette année déjà, un journal a été publié en anglais et deux journaux et un magazine en persan.

Alors que DTI ajoute constamment de nouveaux pays à son actif international, certains éditeurs font partie du réseau depuis de nombreuses années. Cette année, par exemple, les éditions bulgare et italienne de Dental Tribune célèbrent leur dixième anniversaire de leurs premières publications.

Nouveaux projets et publications

Au début de 2016, DTI a annoncé l'introduction d'une nouvelle approche en dentisterie avec DDS WORLD, une plateforme innovante de services



2016 a été une année très réussie pour Dental Tribune International. L'éditeur se prépare déjà avec impatience à des projets passionnants en 2017. (Photo : maradon 333 / Shutterstock)

complets destinés aux dentistes, aux fournisseurs, aux laboratoires et aux patients. Cette plate-forme offre des logiciels de gestion de pratique, des listes de produits, des offres, des nouvelles, des publications, des possibilités éducatives et des vidéos. Le lancement officiel de la plateforme n'est prévu, cependant, que pour mars 2017.

DTI a par ailleurs ajouté un nouveau service à son portefeuille innovant - DTI Communication Services. Dans le cadre de cette nouvelle offre, une

équipe spécialisée de rédacteurs crée et promeut des contenus éditoriaux personnalisés, des contenus numériques et sociaux, des événements et des vidéos pour les entreprises dentaires et pour les fabricants.

Etant donné la croissance du marché de l'orthodontie au cours des dernières années, DTI a également relancé cette année le magazine ortho-international d'orthodontie. Le numéro de 2016 comprend des articles sur le système « clear aligner », l'énergétique dentaire et la disjonction maxillaire ainsi que des informations sur les derniers produits et sur les événements. À partir de 2017, une nouvelle édition du magazine ortho sera publiée deux fois par an avec un tirage de 6 000 exemplaires.

Dans le cadre de son programme de formation continue Tribune CME, DTI a organisé dans le passé un nombre considérable d'événements pédagogiques. Cependant, en 2016, l'éditeur a été pour la première fois le co-organisateur d'une formation pour plus de 300 participants. Du 30 novembre au 3 décembre, le ROOTS SUMMIT s'est tenu à l'hôtel Crowne Plaza à Dubaï. Avec 20 conférenciers éminents, une exposition industrielle complète et près de 20 entreprises présentes, cette rencontre a été l'un des événements les plus importants du calendrier des événements endodontiques de 2016.

Pour le Dr Freddy Belliard co-président de la rencontre ROOTS SUMMIT, « L'événement a répondu à nos attentes, non seulement dans la quantité et la qualité des participants, mais aussi du point de vue organisationnel.

Dental Tribune a été une aide précieuse dans la gestion de la logistique et des promotions liées à cette rencontre. Sans son équipe organisationnelle, nous n'aurions pas attiré une telle diversité de personnes. »

Perspectives 2017

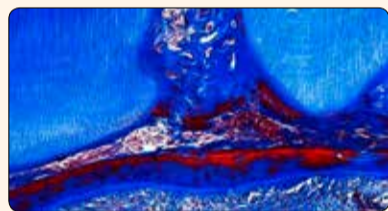
Pour cette nouvelle année, un des points les plus importants de l'agenda de DTI sera l'International Dental Show (IDS) qui aura lieu à Cologne. Durant le congrès, DTI et Oemus Media, le groupe éditorial leader en dentisterie, publieront une nouvelle édition du quotidien Today qui est devenu le guide de référence pour les visiteurs et les exposants de la plus grande rencontre dentaire au monde. DTI proposera également sur son site Web une ouverture instantanée et complète de l'événement en publiant plusieurs fois par jour des lettres d'informations envoyées à plus de 250 000 destinataires. Par ailleurs, Dental Tribune Study Club présentera un webinaire et des conférences en direct pendant l'IDS. Ces conférences interactives de 30 minutes se tiendront dans un emplacement central dans l'espace de l'exposition, garantissant une visibilité maximale pendant le congrès.

« Dental Tribune International revient sur une année très réussie. Avec l'IDS juste devant nous, nous sommes déjà impatients d'une autre année exceptionnelle en 2017. Nous sommes déjà bien préparés à offrir à nos lecteurs et clients la meilleure couverture possible des événements les plus importants en dentisterie », a conclu Torsten Oemus, PDG de DTI

Regénération des dents grâce à un médicament contre Alzheimer

by Dental Tribune France

Londres, Royaume-Uni : Des scientifiques de l'institut dentaire du King's College de Londres ont publié une nouvelle approche pour favoriser la croissance des cellules souches au sein des cavités dentaires. Chez la souris, à l'aide d'une matrice de collagène biodégradable, ils ont pu relarguer diverses molécules favorisant la régénération dentaire. Ils ont ainsi pu traiter des lésions carieuses avec une restauration quasi complète en six semaines.



Photographie d'une dent traitée (Photo : mise à disposition du Kings College London, UK)

Selon les chercheurs, cette molécule appliquée dans les cavités stimule des cellules-souches régénératrices présentes dans la pulpe de la dent. Ceci pourrait être une excellente alternative pour remplacer les plombages et les ciments utilisés lors du traitement des caries. Actuellement, un certain nombre de recherches basées sur l'utilisation des cellules souches sont étudiées dans le monde entier. Des alternatives pour inciter la régénération de la dentine reposent notamment sur l'utilisation de protéines de kératine et de matières synthétiques. À l'Université King's College London, les scientifiques ont utilisé des antagonistes d'une petite molécule appelée « glycogen synthase kinase (GSK-3) », afin de favoriser la croissance cellulaire. Parmi les antagonistes testés, les chercheurs ont évalué l'effet du Tideglusib, un médicament utilisé dans la maladie d'Alzheimer et qui favorise la prolifération des cellules souches. Le professeur Paul Sharpe, directeur du «King's Craniofacial Development and Stem Cell Biology Division» souligne que l'originalité et la simplicité de leur approche en font un outil idéal dans le traitement de cavités dentaires en assurant à la fois une protection de la pulpe et une restauration de la dentine. De plus, utiliser une molécule qui a déjà été testée dans le cadre de la maladie d'Alzheimer fournit une réelle chance de voir rapidement se développer une application clinique. L'article intitulé «Promotion of natural tooth repair by small molecule GSK3 antagonists », a été publié dans le journal Scientific Reports le 9 janvier 2017

Bientôt un premier vaccin contre la parodontite

by Dental Tribune International

MELBOURNE, Australie : À l'issue de 15 années de recherche sur le développement d'un vaccin contre la parodontite, des scientifiques de la section Oral Health CRC de l'Université de Melbourne publient leurs résultats prometteurs d'efficacité du vaccin.

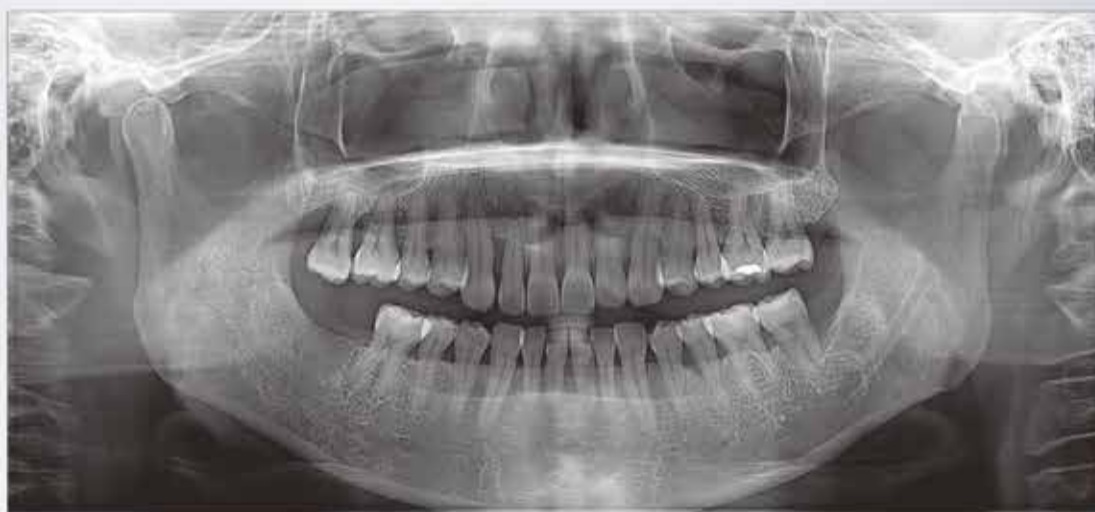Ce vaccin pourrait conduire à réduire la nécessité de chirurgie et d'antibiotiques dans le cadre de cette maladie chronique. Selon les chercheurs, les essais cliniques pourraient potentiellement commencer sur les patients atteints de parodontite dès 2018.

Pour le professeur Eric Reynolds, directeur de Oral Health CRC et dernier auteur de l'article : « La parodontite est répandue et destructrice.

Nous avons de grands espoirs grâce à ce vaccin d'améliorer la qualité de vie de millions de personnes ».

Développé en collaboration avec la société biopharmaceutique australienne CSL Limited, le vaccin cible les enzymes produites par la bactérie Porphyromonas gingivalis, l'un des principaux pathogènes parodontaux, déclenchant une réponse immunitaire. Selon les chercheurs, »p.6

Ray



3D Ready

Garantie 3 ans

Offre «All inclusive»

Résolution exceptionnelle

Multiples protocoles

Auto-alignement

Faibles doses

Interface intuitive

Télécommande & écran tactile

Capteur céphalo indépendant

Recommandé par les agences de contrôle

Livré avec PC et écran tactile 24"

Votre système panoramique est également disponible à partir de

€ 275 / mois HTVA*

Offre de location indicative - Sous réserve d'acceptation par infimed Benelux
Premier loyer majoré de 2475 € - Durée 60 mois

Rayscan Alpha P (2D)

€ 16.500 HTVA

Rayscan Alpha SC (2D + ceph)

€ 28.500 HTVA

Rayscan Alpha OCS (2D + one-shot)

€ 48.500 HTVA

Contactez Nicolas Ravets au 0476 23 43 83 ou par email nicolas@bescan.be
pour tout renseignement, offre ou visite de notre showroom

Bientôt un premier vaccin contre la parodontite

p5» cette réponse produit des anticorps qui neutralisent les toxines destructrices du pathogène. On connaît *Porphyromonas gingivalis* comme un pathogène clé, en raison de sa capacité à détruire l'équilibre des micro-organismes de la plaque dentaire, ce qui favorise le développement de maladies buccodentaires. De récentes études ont désigné la bactérie avec *Treponema denticola* and *Tannerella forsythia* comme associée très fortement à la parodontite. Le vaccin dont l'objectif est d'éviter la destruction des tissus chez les patients hébergeant *Porphyromonas gingivalis*, montre dans cette étude être capable sur la souris modèle de parodontite, d'empêcher le rétablissement de la bactérie dans la plaque dentaire après un nettoyage chirurgical de la gencive et un traitement antibiotique.

Actuellement, la parodontite est traitée par la suppression manuelle de la plaque toxique qui s'accumule entre la dent et la gencive, ce qui implique par-



Un nouveau vaccin pourrait bientôt aider les personnes souffrant de parodontite. Le vaccin vise à stimuler la réponse immunitaire de l'organisme, neutralisant ainsi les toxines destructrices des pathogènes parodontales. (Photo : William Ju / Shutterstock)

fois de la chirurgie et des antibiotiques. Bien que ces mesures soient aidantes, dans de nombreux cas, la bactérie peut se réinstaller dans la plaque dentaire, provoquer un déséquilibre microbiologique, entraîner la récurrence et le développement de la maladie, a déclaré le Pr Reynolds.

Les études épidémiologiques indiquent que les formes modérées à sévères de parodontite affectent environ un adulte sur trois dans le monde. Sans traitement, la maladie peut entraîner la destruction des tissus gingivaux et finalement la perte des dents.

Cette infection chronique est liée aux maladies cardiovasculaires, à certains cancers, à la polyarthrite rhumatoïde et à la démence. Mis en œuvre dans la pratique clinique, un vaccin efficace contre la parodontite pourrait donc contribuer à lutter contre la charge mondiale de ces maladies.

Les résultats de l'étude ont été publiés dans la revue NPJ Vaccines le 1er décembre dans un article intitulé « A therapeutic *Porphyromonas gingivalis* vaccine induces neutralising IgG1 antibodies that protect against experimental periodontitis ».

Profession chirurgien-dentiste, no.1 au États-Unis

by Dental Tribune International / Bénédicte Claudepierre

WASHINGTON, D.C, États-Unis : Selon l'U.S. News & World Report, qui publie chaque année une liste des 100 meilleurs emplois aux États-Unis, la profession de dentiste est en tête de liste pour l'année 2017. Ceci concerne le fort potentiel de croissance, la conciliation travail-vie privée et salaire. Dans l'ensemble, les emplois qui concernent la santé sont les mieux classés. Pourtant de nombreuses études et publications traitent d'un fort taux de burn out et de suicides dans les professions des soignants.



Sur la liste des 100 meilleurs emplois de cette année, près de la moitié appartient à la catégorie de soins de santé. La profession de dentiste se trouve en tête de liste 2017. (Photo : Goncharov_Artem/Shutterstock)

Parmi les 100 meilleurs emplois qui figurent sur cette liste, 52 font partie des domaines liés à la santé, et sept du domaine odontologique. La profession de chirurgien-dentiste est classée numéro 1, suivie par celle d'infirmière libérale et d'assistant médical.

On estime que le nombre de chirurgien-dentistes aura augmenté de 18 % jusqu'en 2024, comptant ainsi environ 23 300 nouveaux emplois. En moyenne, les dentistes ont obtenu une rémunération de 152 700 \$ en 2015, avec une fourchette de salaire allant de 68 310\$ à 187 200\$.

La profession d'orthodontiste, qui était, l'an dernier, en tête de liste, occupe maintenant le cinquième rang. Compte tenu de la demande croissante de soins dentaires spécialisés,

la profession devrait se développer de 18 pour cent entre 2014 et 2024, ce qui équivaut environ à la création de 1 500 postes. En 2015, un orthodontiste gagnait en moyenne 187 200\$.

Le spécialiste en chirurgie buccale et maxillo-faciale se trouve à la neuvième place dans la liste des meilleurs emplois en 2017, avec un salaire médian de 187 200\$ en 2015 et une augmentation de 1 200 nouveaux postes en 2024. Ce même spécialiste occupait la troisième place dans la liste des emplois mieux rémunérés en 2015.

En raison du vieillissement de la population aux États-Unis, la demande croissante pour les soins dentaires réparateurs devrait stimuler la courbe de l'industrie dentaire en général et

de la profession de prothésiste en particulier. Le métier de prothésiste dentaire se trouve à la 21e place en 2017. En moyenne, ces professionnels des soins dentaires gagnent de 119 740 \$ en 2015 et l'emploi dans la profession devrait connaître une augmentation de 100 nouveaux emplois d'ici 2024.

Le marché pour les hygiénistes dentaires prospère principalement en raison de la prise de conscience de l'importance de la santé bucco-dentaire des patients. Classée à la 32e place du meilleur travail, la profession d'hygiéniste devrait augmenter de 19 % d'ici 2024, avec la création d'environ 37 400 nouveaux postes. En moyenne, l'hygiéniste dentaire aux États-Unis a gagné 72 330\$ en 2015.

À la 100e place de la liste se trouve la profession d'assistante dentaire. Plus de 58 000 nouveaux emplois d'assistants/assistantes dentaires devraient être ouverts d'ici 2024, traduisant ainsi une croissance de l'emploi de 18 pour cent. Le salaire médian d'une assistante dentaire était 35 980 \$ en 2015.

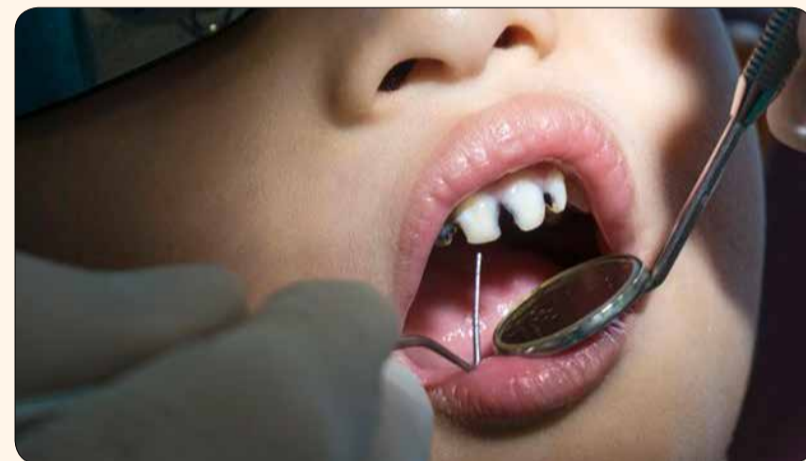Cette liste vient à l'encontre des publications qui traitent du burn-out et du taux de suicides plus élevé que la moyenne chez les chirurgiens-dentistes. Une étude menée par le magazine Business Insider a rassemblé une série d'enquêtes menées par Steven Stack, un professeur en Sciences Sociales à la State University, en vue de publier la liste des 13 professions qui affichent le plus haut risque de suicide. Concernant les dentistes, il y a 5,45 fois plus de suicides que la moyenne. Le journal Dental Tribune France du mois de mars consacre un mini article sur ce sujet.

Le U.S. News et World Report a dressé cette liste en se basant sur 15 secteurs d'activités et d'entreprises aux États-Unis et en prenant en compte la courbe de croissance des dix dernières années, le taux d'ouverture entre 2014 à 2024, le salaire médian, les taux d'emplois, les perspectives futures d'emplois, le niveau de stress et la qualité travail-vie privée des diverses professions. Les données d'analyses proviennent du Bureau of Labor Statistics.

La carie en Angleterre : 160 dents retirées chaque jour chez des enfants

by Dental Tribune International

LONDRES, Royaume-Uni : Selon les dernières statistiques du National health service (NHS), l'an dernier en Angleterre, plus de 40 000 extractions de dents d'enfants et d'adolescents ont été réalisées à l'hôpital. Par conséquent, les dirigeants du Conseil de santé publique ont appelé à des mesures radicales visant à réduire la consommation de sucre parmi ces groupes d'âges afin de lutter contre le développement des caries dentaires.



Les dernières statistiques donnent un aperçu de la mauvaise santé bucco-dentaire des enfants au Royaume-Uni. (Photo : Pok Leh/Shutterstock)

Les données annuelles des dépenses de 2015/16 du NHS ont dénombré 40 800 extractions de dents multiples chez les enfants âgés de moins de 18 ans en Angleterre, pour un coût de plus de £ 35,6 millions (environ € 41 millions). Il s'agit d'une hausse de 10,7 % du nombre d'opérations par rapport à 2012/13. De 2012 à 2016, le NHS a dépensé un total de £ 129 millions (€ 148,5 millions) pour ces traitements.

En 2015/16, 161 extractions ont été effectuées en moyenne par jour de travail. La carie dentaire est souvent si importante que le traitement devait avoir lieu à l'hôpital sous anesthésie générale, plutôt que chez le dentiste. Ces résultats viennent après l'annonce du service de santé publique Public Health England indiquant une semaine plus tôt que les enfants consomment, avant l'école, la moitié de la dose journalière recommandée de sucre, avec près de trois morceaux de sucre à l'heure du petit déjeuner. Pour l'Association des collectivités locales, Local Government Association (LGA), qui représente plus de 370 conseils en Angleterre et au pays de Galles, ces données élevées seraient essentiellement dues à une mauvaise hygiène bucco-dentaire et à la consommation excessive d'aliments sucrés et de boissons.

Ces conseils, responsables de la santé publique, ont depuis longtemps demandé au gouvernement de prendre des mesures rigoureuses concernant la consommation de

sucre, notamment en réduisant et en affichant la quantité de sucre contenue dans les sodas.

La LGA a déclaré que les conseils devront prendre part à la décision qui concerne la répartition de la dépense de la taxe des boissons.

Le Président de la LGA, Madame Izzi Seccombe, a affirmé : « ces chiffres sont un rappel frappant des dommages dentaires de nos enfants causés par la consommation excessive de sucre.

Il est profondément inquiétant de constater qu'en raison de la gravité de la carie dentaire de nombreux traitements de cette pathologie ne relèvent plus du ressort d'un chirurgien-dentiste de proximité et doivent être effectués à l'hôpital. »

Izzi Seccombe a rappelé que ces chiffres soulignent l'importance d'une bonne hygiène bucco-dentaire de routine associée à des visites régulières chez le chirurgien-dentiste et ceci afin de prendre en charge la carie dentaire dès son apparition.

« Avoir une bonne santé buccale favorise l'apprentissage à l'école, ils peuvent améliorer leurs capacités, s'épanouir et à bien se développer, » ...« une mauvaise santé buccodentaire peut affecter le développement des enfants et des adolescents et avoir des conséquences sur le sommeil, sur l'appétit, sur la parole, sur le jeu et sur la socialisation de l'enfant. »

Infection par le virus d'Epstein-Barr: un nouveau mode de transformation cancéreuse

by Dental Tribune France

HEIDELBERG, Allemagne : Les chercheurs de l'unité Franco-Allemande 1074 « Microbiologie et maladies infectieuses » (Inserm, DKFZ) ont découvert qu'une protéine contenue dans les particules du virus d'Epstein-Barr induit un risque de cancer. La protéine virale identifiée perturbe le processus de division de la cellule avec laquelle elle est en contact. La mise au point d'un vaccin permettrait, selon les chercheurs, de limiter la fréquence des contacts avec ce virus et donc le risque de distribution inégale des chromosomes entre cellules filles.

Le virus d'Epstein-Barr est un membre de la famille des virus herpes qui infecte les lymphocytes du système immunitaire et certaines cellules de la muqueuse de la bouche et du pharynx. L'infection par virus d'Epstein-Barr a généralement lieu pendant l'enfance et se manifeste par une banale infection des voies respiratoires ou par une mononucléose infectieuse. Le virus persiste cependant dans l'organisme jusqu'à la mort. Chez certains individus, sa présence est responsable de l'apparition de cancers du système lymphatique ainsi que des cancers de l'estomac ou du nasopharynx. Dans cette étude, Henri-Jacques Delecluse, directeur de l'Unité « Microbiologie et maladies infectieuses » (Inserm/DKFZ), en collaboration avec la biologiste cellulaire Ingrid Hoffmann et leurs équipes proposent une explication à ce phénomène.

Les chercheurs montrent qu'une protéine particulière du virus induit un risque de cancer. La protéine BNRF1 du virus, au contact d'une cellule, induit une modification du processus de division cellulaire.

En général, pour induire une tumeur, les virus ont besoin d'introduire leur génome dans les cellules qu'ils souhaitent infecter. Dans le cas du virus d'Epstein-Barr, il s'avère qu'un simple contact avec la particule virale elle-même suffit à induire des anomalies dans la division cellulaire.

En détails, sous l'influence de BNRF1, le nombre de centrosomes qui permettent une distribution organisée des chromosomes lors de la division cellulaire est anormalement élevé. La désorganisation du processus entraîne une instabilité chromosomique, un état qui favorise le développement de cancers. Si l'on supprime par génie génétique la protéine BNRF1 du virus d'Epstein-Barr chez la souris, les chercheurs ont observé la disparition de l'instabilité chromosomique induite par le virus.

Par ailleurs, chez les individus sains, le virus est souvent silencieux mais il peut par moments se multiplier et produire de nouveaux virus qui infectent les cellules voisines. Ces cellules, en contact avec la protéine virale BNRF1 sont soumises, à un risque accru de dégénérescence cancéreuse.

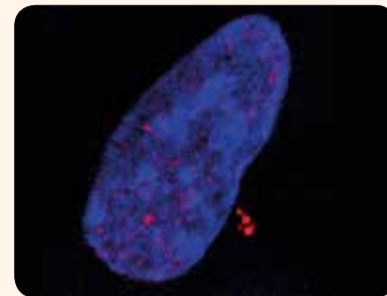
« Le virus d'Epstein-Barr pourrait donc causer plus de cas de cancers que l'on ne soupçonnait. Nous suggérons la mise au point d'un vaccin pour réduire la fréquence de contacts avec le virus d'Epstein-Barr et le risque de cancer associé » conclut Henri Jacques Delecluse.

Plusieurs prototypes de vaccins existent, certains d'entre eux sont basés sur les pseudo-particules virales du virus d'Epstein-Barr découvertes en 2005 par la même équipe. Ces particules ont une structure identique à celle

des virus classiques mais ne sont pas infectieuses car elles ne contiennent pas l'ADN du virus. Grâce à cette découverte, les chercheurs envisagent désormais d'inactiver la protéine toxique BNRF1 contenue dans ces particules avant de mener les tests permettant de confirmer l'utilité de ce prototype vaccinal :

Ces résultats ont été publiés le 10 février 2017 dans le journal Nature Communication

Sources : INSERM



95% de la population mondiale adulte est infectée par le virus d'Epstein-Barr. Si dans la plupart des cas, ce virus est inoffensif, il peut chez certaines personnes déclencher un cancer. Ici, photo d'une amplification de centrosomes induite par l'infection par le virus Epstein-Barr. (Photo : INSERM)

Opalescence®
systèmes de blanchiment dentaire

Opalescence®
POUR UN SOURIRE PLUS ÉCLATANT!

Avant Après

ULTRADENT
PRODUCTS, INC.
ultradent.com/fr

www.opalescence.com/fr

© 2017 Ultradent Products, Inc. All Rights Reserved.

Produits

IPS e.max au disilicate de lithium : 500 MPa pour gagner en sécurité et en flexibilité

La résistance à la flexion biaxiale moyenne de 500 MPa est un plus pour les dentistes, les prothésistes et les patients



Depuis le lancement d'IPS e.max, les dentistes et les prothésistes dentaires du monde entier font confiance à cette vitrocéramique au disilicate de lithium hautement résistante et esthétique. 11 années de réussite le prouvent : cette céramique a une résistance à la flexion biaxiale moyenne de 500 MPa. Ivoclar Vivadent a adapté sa communication en conséquence.

Depuis son lancement en 2005, le matériau tout-céramique IPS e.max a fait ses preuves auprès des utilisateurs grâce à l'excellence de ses résultats et sa fiabilité. Plus de 100 millions de restaurations et un taux de survie supérieur à 96 % : les chiffres parlent d'eux-mêmes. Ce succès obtenu depuis 11 ans auprès des patients est corroboré par les tests internes de qualité. Chaque lot de matériau est soumis à des tests qui ont pour objet de contrôler la conformité des propriétés mécaniques aux normes en vigueur. Plus d'une décennie de qualité testée régulièrement établit la résistance à la flexion moyenne d'IPS e.max au disilicate de lithium à 500 MPa, appuyant ainsi le taux de réussite élevé.

Un matériau qui ne change pas

IPS e.max au disilicate de lithium reste le même. Jusqu'à présent, Ivoclar Vivadent s'était limité à la diffusion des valeurs minimales et pertinentes de la résistance. « Certaines sociétés basent leurs opérations de communication sur leurs meilleurs résultats. Axés sur un marketing responsable, nous avons choisi de ne publier dans un premier temps que des données conservatrices. C'est essentiel pour garantir une marge de sécurité pour les cas où, par exemple, les instructions de traitement ne seraient pas strictement suivies » explique Patrik Oehri, directeur du département R&D et du management de la qualité du groupe Ivoclar Vivadent. « Après des décennies de succès et des milliers de lots produits et testés, nous communiquerons désormais la résistance moyenne - à l'instar de nombreux autres fabricants. »

Tout le monde en profite

Grâce aux données cliniques, il est possible de réduire l'épaisseur nécessaire de matériau pour la réalisation de couronnes en IPS e.max. Une épaisseur de 1 millimètre est suffisante lorsque les couronnes sont assemblées par collage adhésif. Par ailleurs, l'IPS e.max CAD est lui aussi désormais adapté pour les facettes occlusales mini-invasives. Le matériau est donc compatible avec des soins de dentisterie conservatrice. Les praticiens disposent de plus d'options lors de l'utilisation d'IPS e.max pour les restaurations mini-invasives.

De plus, les prothésistes dentaires ont l'assurance de faire le bon choix

avec IPS e.max. Ils gagnent encore plus en flexibilité lors de la réalisation de restaurations hautement esthétiques. Les patients peuvent se réjouir des valeurs de résistance moyennes élevées car elles sont la garantie d'une plus grande préservation de substance naturelle dentaire.

IPS e.max® est une marque déposée d'Ivoclar Vivadent AG

Une start-up dédiée à la vente directe lance le système de matrice sectorielle NiTin

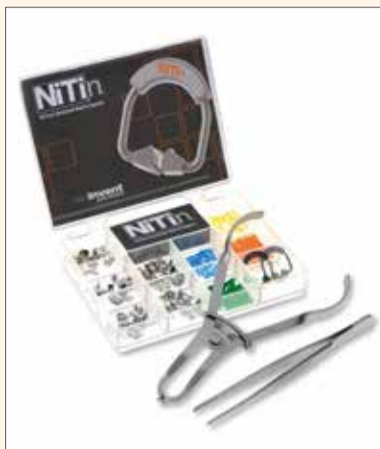Re-invent Dental Products, une start-up ayant fait fureur il y a peu dans le secteur des produits dentaires, présente son nouveau produit phare : le système de matrice sectorielle NiTin™.

Ce système principalement utilisé pour les restaurations de dents postérieures de classe II à base de matériau composite se démarque de ses concurrents par sa conception annulaire qui repose sur un fil de nitinol étiré, un produit utilisé dans le domaine de la technique médicale ainsi que dans le secteur de l'orthodontie. De par sa configuration moléculaire obtenue lors du procédé de traitement spécifique, ce matériau atteint un niveau de retour élastique encore jamais atteint. Il est ainsi possible de générer des forces de séparation qui sont tout aussi fortes qu'au premier jour, même après plusieurs centaines d'utilisations. Contrairement à l'alliage nickel-titane étiré qui est utilisé sur d'autres anneaux courants, l'anneau de matrice sectorielle NiTin est nettement plus résistant et présente une durée de vie significativement plus longue.

Outre la conception de pointe de l'anneau de matrice du système NiTin, le set contient des bandes pour matrice présentant un angle particulièrement accentué. Ces dernières permettent la reproduction de la forme dentaire et l'obtention de résultats prévisibles. Ce set comprend de plus des cales à codage couleur et anatomiquement pré-formées qui contribuent à la séparation et à l'étanchéification interproximale de la bande. Le système est livré avec une pince ergonomique dédiée au positionnement des anneaux ainsi qu'avec une pince pour matrice.

« Ce nouveau système constitue un important progrès dans le domaine des matrices sectorielles. Nous espérons désormais pouvoir enthousiasmer les dentistes par cette nouvelle combinaison de matériau tout comme nous l'avons été et nous sommes convaincus qu'ils apprendront à apprécier ses performances améliorées et ses possibilités d'utilisation étendues par rapport à des produits comparables », a expliqué Jacqueline Mersi, Directrice. « Re-invent Dental Products est une entreprise de vente directe dans un marché dominé par la vente indirecte. La fondation de l'entreprise et le lancement du système de matrice sectorielle NiTin ont lieu simultanément, ce qui constitue une importante avancée en termes d'innovation dans ce secteur. »

Le système de matrice sectorielle NiTin et les composants de recharge sont directement disponibles auprès de Re-invent Dental Products GmbH. De plus amples informations sont disponibles par téléphone au +49 2451 4095890 ou sur www.re-inventdental.de.



À propos de Re-invent Dental Products

Fondée en 2015, Re-invent Dental Products GmbH est une entreprise privée dédiée aux produits utilisés dans la dentisterie générale. Re-invent vend sous sa propre marque des accessoires de restauration de haute qualité aux dentistes et aux orthodontistes et constitue simultanément un canal de vente direct pour d'autres excellentes marques dentaires.

*Re-Invent Dental Products GmbH
Email: info@re-inventdental.de
Web: www.re-inventdental.de*

Heraeus Kulzer va devenir Kulzer

Découvrez-nous ! Nouveau ! A l'IDS !

Hanau (Allemagne), le 06 février 2017 – A compter du mois de juillet, le spécialiste de produits dentaires Heraeus Kulzer officiera sous le nouveau nom de Kulzer. Soutenu par sa maison mère Mitsui Chemicals, l'entreprise basée à Hanau va poursuivre l'expansion de ses services et le développement de ses activités. La nouvelle identité visuelle de Kulzer sera dévoilée sur la scène internationale lors du salon international IDS à Cologne en mars. D'ores et déjà, vous pouvez découvrir dès à présent les informations liées à ce changement à venir sur le site internet de l'entreprise.

Le groupe japonais Mitsui Chemicals a racheté la division dentaire de Heraeus il y a trois ans et demi. Cette acquisition a permis à Heraeus Kulzer d'obtenir de nouveaux débouchés commerciaux et a engendré de nouvelles synergies géographiques et technologiques. Ce changement de nom aujourd'hui permet à l'entreprise de prendre son indépendance par rapport à son ancien partenaire et de viser une nouvelle croissance. Mitsui Chemicals soutient totalement cette nouvelle stratégie et le plan d'expansion ambitieux concernant les offres de produits et de services de Kulzer. La base de ses futurs succès est la même force que celle qui a permis à Heraeus Kulzer de devenir l'entreprise florissante qu'elle est aujourd'hui : des partenariats forts avec ses utilisateurs, ses distributeurs et les universités, ainsi que des solutions efficaces pour les cabinets et les laboratoires de prothèse.

Partenaire de la santé bucco-dentaire

« Nous restons le partenaire solide et fiable pour les prothésistes dentaires, les chirurgiens dentistes et tout le secteur dentaire, » souligne Novica Savic, Directeur Marketing chez Heraeus Kulzer. « Notre objectif est de fournir à nos utilisateurs les meilleures solutions afin qu'ils puissent améliorer la santé

bucco-dentaire et le bien-être de leurs patients de façon sûre, plus pratique et au meilleur coût. C'est pour cette raison que nous étendons notre gamme en permanence. A l'avenir, nous souhaitons focaliser notre attention sur de nouveaux services pour nos clients autour des technologies numériques destinées aux cabinets et aux laboratoires de prothèse. Nous sommes convaincus que c'est la seule façon pour nous développer ensemble. »



Nouveau style dévoilé à l'IDS

Lors de l'IDS en mars, Kulzer présentera ses nouveaux matériaux, technologies et services destinés à l'amélioration des processus, et dévoilera sa nouvelle identité visuelle. L'entreprise basée à Hanau peut d'ores et déjà annoncer que l'icône représentant une dent arrondie sera intégrée dans son logo. Pour ses clients, le changement de nom n'aura aucune conséquence sur leur collaboration avec l'entreprise. Ils auront toujours accès à la totalité de la gamme de produits dentaires réputés et leurs contacts habituels chez Kulzer seront les mêmes. Pour de plus amples informations concernant le nouveau nom et la nouvelle stratégie, vous pouvez consulter la page internet www.heraeus-kulzer.be ou Facebook: www.facebook.com/heraeus.kulzer. benelux

A propos d'Heraeus Kulzer :

Heraeus Kulzer GmbH, dont le siège est situé à Hanau (Allemagne), est l'une des entreprises internationales majeures du secteur dentaire. Partenaire fiable, la société fournit aux dentistes ainsi qu'aux prothésistes dentaires une gamme étendue de produits pour la dentisterie esthétique, la dentisterie conservatrice, la prothèse, la parodontologie et la dentisterie numérique. Plus de 1.500 salariés répartis sur 26 sites à travers le monde sont animés par leur professionnalisme et leur passion pour le domaine dentaire et incarnent ce que le nom d'Heraeus Kulzer veut dire : service, qualité et innovation.

Heraeus Kulzer fait partie du groupe japonais Mitsui Chemicals depuis juillet 2013. Mitsui Chemicals Inc. (MCI) est basé à Tokyo et comprend 137 filiales avec plus de 14.300 salariés répartis dans 27 pays à travers le monde. Ses produits chimiques novateurs sont très demandés dans l'industrie automobile, l'électronique et dans l'industrie de l'emballage, ainsi que dans d'autres domaines comme la protection de l'environnement et la santé.

Ivoclar Digital – Savoir-faire consolidé du digital

Ivoclar Digital est le nom de la nouvelle marque développée par Ivoclar Vivadent. Cette nouvelle identité offrira aux chirurgiens-dentistes et aux prothésistes dentaires la compétence professionnelle sur l'ensemble du processus digital. Le concept de cette nouvelle marque forte sera présenté à l'IDS 2017.

Depuis le lancement réussi de l'IPS e.max il y a plus de dix ans, Ivoclar



Vivadent a considérablement renforcé le savoir-faire de l'entreprise dans la production des matériaux destinés à la fabrication digitale de restaurations esthétiques dentaires. A ce jour, plus de 100 millions de restaurations ont été produites avec ce matériau, ce qui en fait le système de matériaux CAD/CAM le plus utilisé dans le monde.

La fiabilité clinique du système a été prouvée à maintes reprises. Le savoir-faire, acquis par la société pendant de nombreuses années, sera désormais intégré dans le flux de la dentisterie digitale et commercialisé sous la marque Ivoclar Digital.

Un accent particulier sera mis sur le développement de procédés faciles d'utilisation et accessibles : sélection des matériaux, conception et production des restaurations. La gamme de produits sera accompagnée de services destinés aux chirurgiens-dentistes et aux prothésistes dentaires.

Ivoclar Digital sera pour la première fois présenté au public à l'IDS 2017. Le congrès dentaire international aura lieu à Cologne, en Allemagne, du 21 au 25 mars 2017. Plus de renseignements sur cette marque innovante destinée aux laboratoires de prothèse et aux cabinets dentaires peuvent être obtenus sur le stand Ivoclar Vivadent A20 – D39, hall 11.3.

Des informations préliminaires sont disponibles en allant sur : www.ivoclar-digital.com.

IPS e.max® est une marque déposée par Ivoclar Vivadent AG.

Découvrez un tout nouveau ciment dentaire avec un indicateur chromatique innovant grâce à l'opinion d'experts.

Un des principaux soucis des dentistes lorsqu'ils pratiquent les restaurations indirectes est de trouver le moment idéal pour éliminer les excès de ciment dentaire. Si l'on agit trop tôt le ciment risque d'être éjecté par la marge de la gencive, en compromettant la sécurité de la restauration. Si l'on agit trop tard on sera contraint de travailler sur une masse chaotique, dure et friable. Maxcem Elite™ Chroma est un nouveau produit avec un indicateur chromatique qui signale le moment idéal pour éliminer les excès de ciment. Votre technique de restauration indirecte s'améliorera-t-elle? Trois experts ont proposé de la tester et de raconter leur expérience.

Moins de risques en éliminant les excès, et de meilleurs résultats

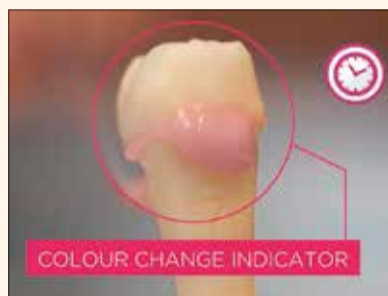Tous les dentistes connaissent les problèmes qui peuvent se poser si l'on n'élimine pas les excès de ciment : dans de nombreux cas, on risque le détachement de la couronne, une inflammation des tissus mous, une récession gingivale, des taches et une perimplantite.

Tout cela est la conséquence d'une élimination tardive des excès, p9»

vu le comportement imprévisible des ciments dentaires à l'état de gel.

Un nouveau produit peut-il réduire considérablement ces risques ?

Kerr vient de répondre à cette question en lançant Maxcem Elite™ Chroma, le premier ciment résineux autoadhésif avec un indicateur chromatique pour l'élimination des excès qui signale le moment idéal pour agir, afin d'obtenir les résultats attendus de façon intelligente.



Comment agit-il ? Le ciment, présent à l'intérieur d'un système de distribution auto-mélangeant, est rose au départ, puis il s'éclaircit lentement pour devenir blanc au terme du durcissement. Ce phénomène se vérifie avec l'auto-polymérisation et avec la polymérisation brève pour pouvoir choisir l'approche préférée.

L'excès est prêt pour être éliminé au moment même où il prend la couleur du ciment. Maintenant, on peut l'éliminer facilement grâce à la technologie One-Peel™ du Maxcem Elite™ Chroma.

L'opinion des experts

À Birmingham, nous avons parlé avec trois experts. Louis Mackenzie, Christopher Orr et German Gomez ont pu tester Maxcem Elite™ Chroma dans leur cabinet au cours des mois précédents et ils ont proposé de nous raconter leur expérience. Les trois médecins sont unanimes et considèrent Maxcem Elite™ Chroma comme un ciment dentaire innovant pour une restauration indirecte plus simple, plus rapide et généralement meilleure.

Par la même occasion, Kerr a invité d'autres dentistes à participer à la démonstration pour essayer le nouveau produit, le comparer avec un autre ciment, et expérimenter l'indicateur chromatique et l'élimination des excès de ciment dentaire grâce à la technologie One-Peel.

La force du produit

La véritable innovation de Maxcem Elite™ Chroma est l'indicateur chromatique pour l'élimination des excès ; et en même temps, le nouveau ciment dentaire conserve les caractéristiques qualitatives auxquelles Kerr nous a habitué.

Le produit permet une adhésion durable, compatible avec une grande variété de substrats dentaires (zirconium, or, rexillium, disilicate de lithium, porcelaine, composite et titane).

Dans une recherche menée par la State University of New York, Buffalo, Maxcem Elite™ Chroma a démontré une force d'adhésion supérieure à l'émail et à la dentine par rapport aux produits des principaux concurrents.

Autres caractéristiques de Maxcem Elite™ Chroma :

- compatible avec toutes les restaurations indirectes (céramique anté-

rieure et postérieure, PFM, métal et matériaux CAD/CAM) ;

- de meilleurs résultats au niveau de la stabilité de la couleur par rapport à la plupart des autres ciments dentaires sur le marché ;
- actif avec l'auto-polymérisation et avec la photo-polymérisation ;
- Aucune réfrigération nécessaire ;
- radio-opacité de 280% pour une identification simple sur la radio.

Pour de plus amples informations sur Maxcem Elite™ Chroma et sur Kerr, visitez <http://www.kerrdental.fr>

Nouveau : CLEARFIL™ Universal Bond Quick

Nul besoin d'attendre, d'appliquer plusieurs couches ou de frotter longtemps.

Livable par les grossistes en matériel et fournitures dentaires à partir du 1er février 2017.

CLEARFIL™ Universal Bond Quick est le nouvel adhésif universel innovant qui agit instantanément et – en une seule étape simple – garantit

un résultat uniforme et durable pour toutes les procédures restauratrices. CLEARFIL™ Universal Bond Quick apporte toujours des résultats optimaux, sans avoir à attendre. APPLIQUER & CONTINUER.

Contrairement aux adhésifs traditionnels, qui nécessitent d'attendre, de frotter longtemps et d'appliquer plusieurs couches, CLEARFIL™ Universal Bond Quick génère à chaque fois les mêmes résultats constants et prévisibles. Ce produit permet non seulement d'économiser un temps pré-



cieux, mais il exclut en outre le risque de défauts, de sorte que toutes les procédures restauratrices sont finalement exécutées selon les mêmes normes exceptionnelles élevées. » p.11

'GC'

D-Light Pro de GC

Voir l'invisible!

Une **lampe LED à photopolymériser** puissante qui peut être entièrement autoclavée avec une double longueur d'onde."

Photopolymériser. Protéger. Détecter.

- Visualiser la plaque
- Visualiser la dentine infectée
- Visualiser le hiatus marginal
- Visualiser les restaurations et les excès de ciment

25% de réduction!
de € 1.249,- à € 945,-

Offre promotionnelle jusqu'à 31 mars 2017
Cela vous intéresse? Dans ce cas, contactez
GC Benelux, Edisonbaan 12, Nieuwegein
Téléphone 0031 30 630 85 00