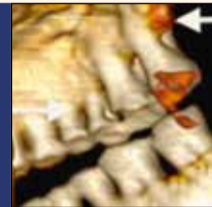


Nouvelle technologie d'imagerie pour visualiser les nanostructures des dents p.7



Première visite d'Ötzi chez le dentiste - p.8

Ce numéro vous est offert grâce à la collaboration des sociétés suivantes:

ARSEUS DENTAL, BESCAN, CARESTREAM, CMD, DTSC, IVOCLAR, PLAUMANN, P&G, OWANDY, STRAUMANN, ULTRADENT.

Cone beam des images radioclares et denses des maxillaires

Docteur Norbert BELLAÏCHE

Le diagnostic des images radioclares ou denses, parfois mixtes des maxillaires repose souvent sur le contexte clinique (volontiers douloureux), les données radiologiques standard de l'orthopantomographie (OPT) et des clichés rétro-alvéolaires (RA) et le cone beam (CB). Celui-ci, dans bien des cas décisif, est parfois insuffisant quand la lésion intéresse les parties molles, mieux explorées par le scanner (TDM) ou l'IRM. Dans un nombre important de cas, c'est un faisceau d'éléments incluant la clinique, l'imagerie, parfois la biologie et souvent l'histologie qui permet d'établir le diagnostic. Enfin, la suspicion de pathologie générale ou multifocale peut faire pratiquer une scintigraphie et/ou des examens radiologiques à distance des maxillaires. La démarche diagnostique, d'après Pasquet et Cavezian, est résumée sur les tableaux I et II.

Techniques radiologiques

– L'OPT et les RA sont le plus souvent révélateurs des images radioclares, parfois suffisants au diagnostic, notamment en cas d'images normales ou d'aspect caractéristiques dans un contexte en rapport avec l'image.

– LE CBCT peut être Indispensable en cas de doute diagnostique sur les clichés standard et exige une technique rigoureuse:

- acquisition en haute résolution (voxels de 125 à 200 µm) à champ moyen (8 à 12 cm) et au besoin petit champ (6 cm),
- avec si nécessaire reconstructions secondaires en ultra haute résolution (UHR) avec voxels de 80 ou 75 µm,
- reconstructions multiplanaires axiales, frontales et sagittales, obliques dans l'axe des structures et tridimensionnelles au besoin.

– LE SCANNER tire ses rares indications des limitations du cone beam: artefacts cinétiques rendant la lecture des images impossible et envahissement aux parties molles d'une lésion envahissante (abcès, kyste...)

Resultats

Au terme de l'analyse radiologique et cone beam, les images radioclares peuvent être classées en quatre catégories: normales, pathologiques d'origine dentaire, pathologiques d'origine extra-dentaire et spécifiques (Tableau I).

I. Images radioclares normales

Certaines images physiologiques sont souvent reconnues dès l'OPT.

– FORAMEN INCISIF maxillaire médian.

– FORAMENS MENTONNIERS, typiquement des deuxièmes prémolaires mandibulaires ou à l'aplomb d'entre les deux prémolaires, parfois doubles voire triples.

– ZONES DE TRANSPARENCE ACCRUE, parfois asymétriques :

- fossettes latérales du maxillaire,
- ramus, corps mandibulaire, empreintes des glandes sous-mandibulaires.

Une déminéralisation globale mandibulaire est en général symétrique, à la limite du pathologique (Fig.1).

– LACUNE DE STAFNE(Fig.2) Elle

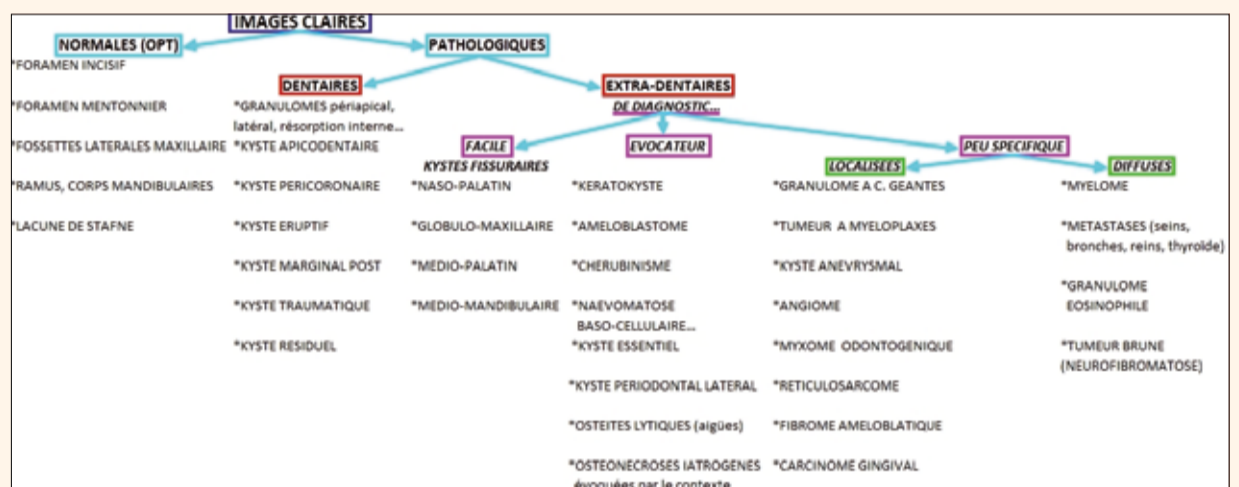


Tableau I : Arbre diagnostique des images claires des maxillaires (d'après Cavezian et Pasquet).

est peu fréquente, correspondant à l'inclusion, dans la mandibule, de tissus graisseux et glandulaire ectopique en relation plus ou moins étroite avec la glande sous-maxillaire homolatérale.

L'OPT montre une lacune osseuse, à contours nets, située entre le foramen

mentonnier et la région angulaire, proche de la corticale basilaire. Le CB, au besoin, objective son ouverture linguale et le respect de la corticale vestibulaire. Exceptionnellement, en cas de doute, la sialographie montrerait des bouquets glandulaires « intra-osseux » en relation avec la glande sous-maxillaire.

II. Images Radioclares pathologiques d'origine dentaire

1. LES GRANULOMES ET KYSTES APICO OU RADICULO-DENTAIRES sont les images radioclares les plus fréquentes (Figs. 3 et 4), souvent diagnostiqués cliniquement »

CATTANI
air technology

Clean. Performance. Reliability.

MICRO SMART

TURBO SMART

COMPRESSORS

I-MAX

L'UNITÉ PANORAMIQUE DE DEMAIN
QUI FAIT DÉJÀ L'UNANIMITÉ...

B-EST Communication



UN MAXIMUM DE TECHNOLOGIE
DANS UN MINIMUM D'ESPACE

Fruit d'un savoir-faire technologique et industriel inégalé, la nouvelle génération d'unités panoramiques I-MAX vous propose d'entrer dans une nouvelle ère. Avec son design futuriste et ergonomique, sa qualité d'image exceptionnelle et sa facilité d'installation et d'utilisation : vous serez vous aussi séduit !

 **Owandy**
RADIOLOGY

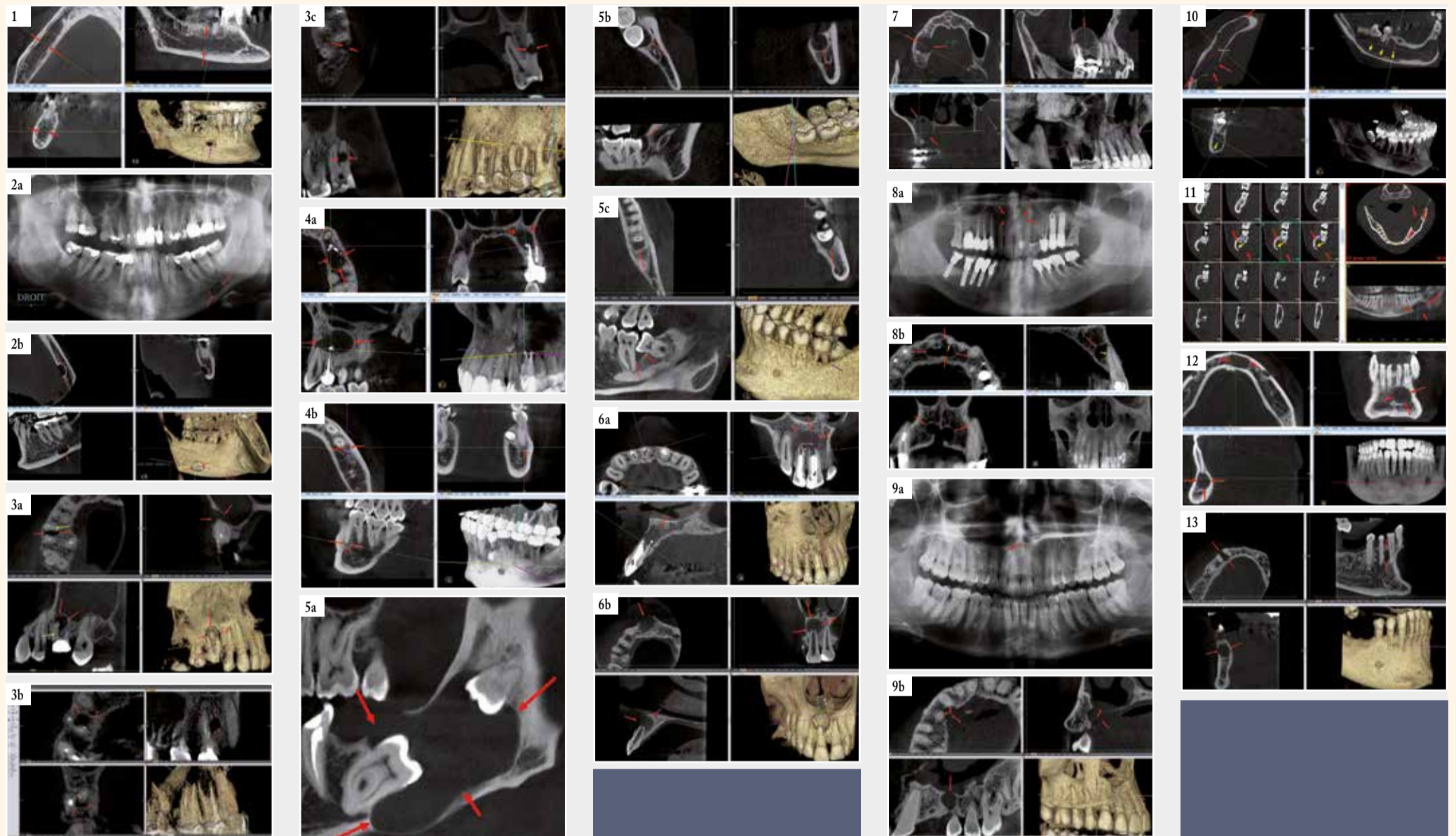


Fig. 1 : Déminéralisation mandibulaire bilatérale périacinaire (entre les flèches rouges), avec élargissement du canal et du foramen mentonnier (flèche magenta). | Fig. 2a : Lacune de STAFNE. Panoramique. Lacune ovale, angulaire gauche, au contact de la corticale basilaire, à contours nets (flèches). | Fig. 2b : Lacune de STAFNE (même cas). Cone beam. Lacune ouverte en linguale, à distance de la corticale vestibulaire, à limites nettes, corticalisées (flèches). | Fig. 3a : Granulome apical de 16. Lacune apicale (flèches rouges) de la racine méso-vestibulaire, en rapport avec un canal MV2 non traité (flèche jaune). | Fig. 3b : Granulome latéral de 14. Lacune para-radicaire (flèches rouges), alimentée par un canal radicaire latéral (flèches jaunes). Une autre étiologie, iatrogène (fausse route d'un forage ou d'un tenon), est fréquente. | Fig. 3c : Résorption interne (ou granulome interne). Lacune centro-radicaire (flèches), à développement centrifuge. | Fig. 4a : Kyste périacinaire de 38. Kyste volumineux (flèches), s'étendant jusque 36 incluse et en distorsion coronaire, soufflant les corticales basilaire et crestale. | Fig. 4b : Kyste marginal postérieur de 38. Développé dans la région angulaire (flèches), en distal d'une dent de sagesse en désocclusion et bien limité par un liséré dense. | Fig. 4c : Kyste marginal antérieur de 38. Développé en mésial de la dent de sagesse, se confondant avec une alvéolyse interdentaire. | Fig. 5a : Kyste périacinaire de 38. Développé dans la région angulaire (flèches), en distal d'une dent de sagesse en désocclusion et bien limité par un liséré dense. | Fig. 5b : Kyste marginal postérieur de 38. Développé dans la région angulaire (flèches), en distal d'une dent de sagesse en désocclusion et bien limité par un liséré dense. | Fig. 5c : Kyste marginal antérieur de 38. Développé en mésial de la dent de sagesse, se confondant avec une alvéolyse interdentaire. | Fig. 6a : Kyste traumatique de 11. Traumatisme survenu lors de la croissance de la racine. Dilatation du canal pulpaire et du foramen apical. | Fig. 6b : Kyste traumatique de 11. Traumatisme survenu lors de la croissance de la racine. Dilatation du canal pulpaire et du foramen apical. | Fig. 7 : Kyste résiduel. A distance d'une extraction de 16, kyste résiduel extensif (flèches). | Fig. 8a : Kyste nasopalatin. Panoramique. Découverte fortuite d'une formation faite de deux lacunes arrondies centrales (flèches). | Fig. 8b : Kyste nasopalatin. Cone beam (même cas). Kyste (flèches) développé aux dépens du canal palatin antérieur, atteignant le ligament alvéolaire de 21. | Fig. 9a : Kyste globulomaxillaire. Panoramique. Douleur inter-apicale 13-12. Image Claire mal limitée entre les apex de 12 et 11 (flèches). | Fig. 9b : Kyste globulomaxillaire. Cone beam. Kyste interapical 13-12 (flèches) à la jonction des bourgeons faciaux médian et latéral, lysant les corticales et les ligaments alvéolaires de 14 et 13. | Fig. 10 : Kératokyste. Volumineux kyste (flèches rouges), mesuré à plus de 75 mm de grand axe, indolore et de diagnostic fortuit, soufflant la corticale linguale et refoulant le canal mandibulaire (flèches jaunes), stigmate de sa lente évolution. | Fig. 11 : Améloblastome. Scanner (envahissement des parties molles). Kyste monoculaire, envahissant les parties molles (flèches rouges) et refoulant le canal mandibulaire (flèches jaunes). Diagnostic histologique. | Fig. 12 : Kyste essentiel. Kyste de découverte fortuite sur un panoramique. Antécédent lointain dans l'enfance de chute sur le menton sans conséquence immédiate. Exérèse chirurgicale sans récurrence. | Fig. 13 : Kyste périodontal latéral. Kyste de découverte fortuite sur un panoramique, entre les racines de 14 et 13, soufflant la corticale vestibulaire (flèches).

et par l'OPT et les RA ;

· parfois mis en évidence ou confirmés par le CB.

On distingue quatre formes cliniques :

– **Granulome apical** (Fig. 3a) : granulome inflammatoire développé dans l'espace desmodontal périapical, l'image est celle d'un croissant radio-clair bien limité qui devient globalement arrondi ou ovale. Son évolution spontanée se fait volontiers vers le kyste périapical.

– **Granulome latéral** (Fig. 3b), latéroradicaire et granulome inter-radicaire : ils sont dus à un canal radicaire secondaire ou une fissuration volontiers iatrogène, par exemple due à un tenon divergent ou un forage mal contrôlé...

– **Résorption interne ou « granulome » interne** (Fig. 3c) : Favorisé par une hyperplasie pulpaire chronique, il est responsable d'une résorption interne de la dentine puis de l'émail qui entraîne parfois une perforation de la dent. Cet aspect est nettement distingué en cone beam des résorptions externes, ne touchant pas la pulpe, ce qui n'est pas toujours clair en radiologie conventionnelle.

– **Kyste périapical, radiculodentaire ou apical** (Fig. 4a) : c'est le plus fréquent des kystes des maxillaires ; il est formé d'une collection liquidienne contenant des cristaux de cholestérol et bordée par un épithélium stratifié non kératinisé et entouré de formations conjonctives serrées. Inflammatoire, il est appendu à l'apex d'une dent mortifiée ou dévitalisée. Il est souvent sous-estimé ou

ignoré par les radiographies conventionnelles, surtout aux molaires maxillaires où à la superposition des racines s'ajoute celle des sinus.

Le CBCT précise :

– **leurs rapports** sur les dents voisines, l'os et les corticales, ainsi que les obstacles anatomiques, canaux mandibulaires et sinus, réalisant parfois l'aspect d'un kyste « extensif » ;

– **leurs complications infectieuses** : sinusites dentaires et ostéites ;

– **l'évaluation endodontique** : résorption apicale, fissuration, présence d'un 4ème canal sur une molaire maxillaire, configuration canalaire...
Le diagnostic différentiel d'un granulome ou un kyste apical comprend la **dysplasie cémento- osseuse au stade I, lacunaire** (Fig. 4b) : les tests de vitalité sont en faveur d'une dent vivante et l'évolution se fait vers le condensation centrale (stade II) puis centrifuge (stade III) de la lésion apicale.

2. LES KYSTES PERICORONAIRES (Fig. 5a) ou coronodentaires, dentigères ou folliculaires : sont les plus fréquents après les kystes apico-dentaires. Dus au développement anormal du sac périacinaire d'une dent incluse en règle permanente, souvent canine maxillaire ou dent de sagesse (DDS), ils sont **d'évolution lente**, découverts de façon le plus souvent fortuite, à l'occasion d'un OPT,

· parfois à l'occasion d'une complication inflammatoire (accident de DDS) ou d'une voussure localisée.

– **le cone beam précise les caractéristiques du kyste** : radioclaire, homogène, à contours nets, de forme le plus souvent arrondie ou ovale, englobant la couronne de la dent incluse (parfois partiellement), ses dimensions et ses rapports avec les corticales, les obstacles anatomiques et les dents adjacentes, avec parfois effet de masse importants. En cas d'extraction ignorant l'existence d'un kyste périacinaire, celui-ci peut évoluer pour son propre compte et s'étendre dans l'alvéole (kyste périacinaire résiduel), voire dans un sinus où il peut mimer une sinusite.

– **le kyste éruptif** peut être considéré comme une variété de kyste dentigère extra-osseux, survenant chez l'enfant, à l'occasion de l'éruption d'une dent, déciduale ou permanente et disparaissant après éruption.

– **Le kyste marginal postérieur ou paradentaire** (Fig. 5b) se développe en distal d'une dent de sagesse mandibulaire aux antécédents de périacinarite, dans la région angulaire et apparaît bien limité par un liséré de condensation osseuse ;

· moins fréquent est le **kyste marginal antérieur** (Fig. 5c), pouvant se confondre avec une alvéolyse interdentaire ;
· plus rare encore est le **kyste marginal latéral**.

3. LE KYSTE TRAUMATIQUE

(Fig. 6) correspond en fait à un kyste radiculodentaire à développement lent, dû à un traumatisme apical responsable d'une nécrose pulpaire, parfois traitée au moment du diagnostic (Fig. 6a). En cas de traumatisme survenant au cours de la croissance de la dent, le canal radicaire et son méat peuvent rester dilatés (Fig. 6b). Le kyste traumatique est parfois confondu avec le kyste « essentiel » (Fig. 12) dont il serait une variante étiologique.

4. LE KYSTE RESIDUEL (Fig. 7)

Après extraction d'une dent porteuse de kyste radiculodentaire et de curetage incomplet, le kyste peut évoluer pour son propre compte sur plusieurs années, devenir volumineux et se compliquer.

III. Images radioclaire pathologiques d'origine extra-dentaire

Elles peuvent être soit de diagnostic facile, soit évocatrices, soit peu spécifiques.

1. IMAGES DE DIAGNOSTIC FACILE, LES KYSTES FISSURAIRES, embryonnaires, dus à la prolifération d'éléments épithéliaux dans les zones de fusion caractéristiques, sont souvent diagnostiqués par la radiologie standard.

– **kyste naso-palatin** (Fig. 8) (partie antérieure de la suture médiane), assez fréquent, il élargit le foramen incisif et peut réaliser une lacune en forme de carte à jouer;

– **kyste globulomaxillaire** (Fig. 9) (jonction des bourgeons faciaux médian et latéral), entre incisive latérale et canine, avec effet de masse sur les dents qui sont vivantes ; il peut être considéré comme un équivalent de fente ;

– **kyste médio-palatin** : (partie médiane de la suture longitudinale), rare, il se développe à bas bruit ;

– **kyste médiomandibulaire** : très rare, symphysaire.

2. IMAGES RADIOCLAIRES EVOCATRICES

Elles ne peuvent que faire suspecter la lésion, le cone beam permettant en outre une étude descriptive ; le diagnostic final n'est souvent qu'histologique avec de fréquentes surprises.

KERATOKYSTE ODONTOGENIQUE (kyste épidermoïde ou épidermique), assez fréquent, en règle mandibulaire postérieur (Fig. 10).

Il est indolore, d'évolution lente et de découverte souvent radiologique. Au CB, la lacune est de tonalité homogène, de taille variable, à contours nets arrondis ou polycycliques, s'accompagnant d'une rhizolyse des dents à son contact, soufflant les corticales et refoulant le canal mandibulaire.

AMELOBLASTOME (Fig. 11)

Prolifération épithéliale de cellules dentoformatrices sans composante mésenchymateuse, de fréquence probablement sous-estimée, c'est un **tumeur bénigne à potentiel malin local**, par ses

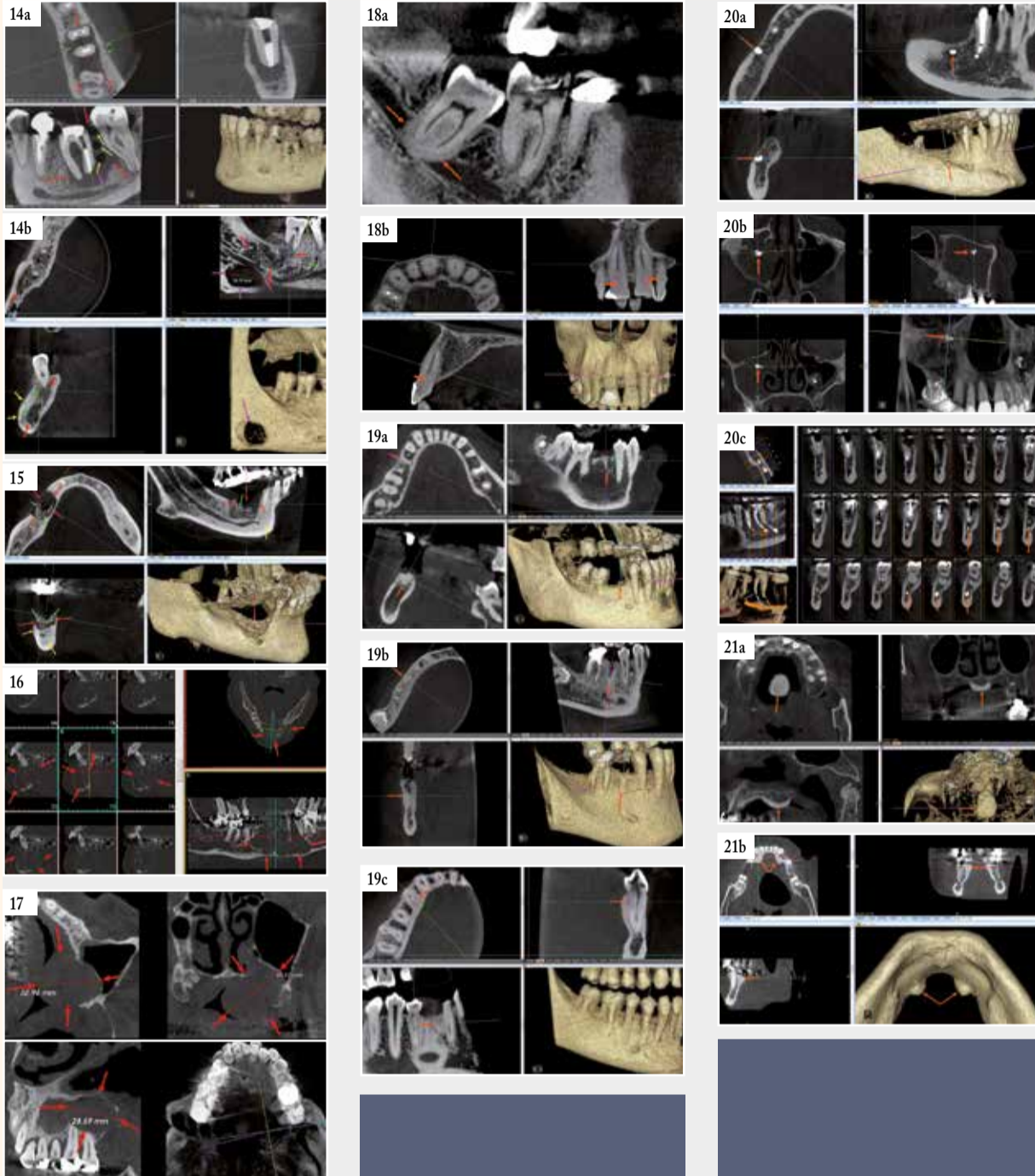


Fig. 14a: Ostéite suraigüe en 36. Lacune d'ostéolyse développée autour de 36, interradiculaire et s'étendant en distal vers 37 (flèches rouges), s'associant à des bulles (flèches jaunes) signant la présence de pus, et de fistules périlacunaires dirigées vers les corticales (flèches vertes et aspect en peau d'orange de la reconstruction 3D) et vers le canal mandibulaire (flèche magenta). | Fig. 14b: Ostéite subaigüe mixte. Lacune hypodense d'ostéolyse autour des apex et en distal de 46 (flèches rouges), s'associant à une construction osseuse dense (flèches vertes) et à une apposition périostée (flèches jaunes). Pour mémoire, lacune de Stafne (flèches magenta). | Fig. 15: Ostéonécrose iatrogène aux bifosphonates. Lacune hétérogène associant ostéolyse (flèches rouges), séquestre (flèches vertes) et reconstruction osseuse dense avec apposition périostée (flèches jaunes). | Fig. 16: Granulome à cellules géantes. Scanner (envahissement des parties molles). Kyste multiloculaire en « bulles de savon ». Diagnostic histologique. | Fig. 17: Carcinome gingival. Cone beam. Formation tissulaire centrée par la gencive avec extension lytique vers l'os et les parties molles. Fig. 18a: Hypercémentose périradiculaire. Racines de 48 déformées et épaissies. | Fig. 18b: Hypercémentose canalaire. Rétrécissement du calibre canalaire de 11 et 21. | Fig. 19a: Ankylose. Racine résiduelle ankylosée (flèches). | Fig. 19b: Ankylose complète de 45 (flèches). | Fig. 19c: Ankylose partielle de 44 (flèches). Fig. 20a: Matériau de comblement intra alvéolaire. | Fig. 20b: Matériau de comblement intra intrasinusien et aspergillome bilatéral. | Fig. 20c: Matériau de comblement intra canalaire. Fig. 21a: Torus maxillaire (palatin). | Fig. 21b: Torus mandibulaire (lingual).

» tendances à la prolifération destructrice et à la récurrence locale (plus de 20 %). D'où la nécessité d'un diagnostic précoce et d'un contrôle histologique systématique de toute lésion kystique. Le plus souvent mandibulaire (régions prémolomolaires et angulaires) leurs formes maxillaires peuvent égarer le diagnostic.

Radiologiquement, on distingue deux variétés:

– forme multiloculaire, (2/3 des cas), touchant l'homme plus que la femme, souvent après 40 ans : lacunes arrondies confluentes, séparées par de fines cloisons, en « bulles de savon » ;

– forme monoculaire, (1/3 des cas), touchant plutôt l'adulte jeune, parfois trompeuse, soit par son siège, soit par son association possible avec une troisième molaire incluse.

Le CBCT permet d'apporter des éléments diagnostiques:

– absence de calcification, – corticales soufflées dans tous les sens, canal mandibulaire refoulé, rhizalyse et déplacements radiculaires...

Le diagnostic différentiel se pose avec les tumeurs à myélopaxes, l'angiome osseux et le kyste anévrismal, mais seule l'histologie permet le diagnostic de nature de la lésion.

CHERUBINISME (ou chérubisme). Maladie familiale, autosomique dominante, elle se révèle pendant l'enfance, par un faciès joufflu de « chérubin » de l'art baroque. Le diagnostic est assuré par l'OPT, montrant

– des lacunes soufflantes polylobées des régions angulomandibulaires, parfois des maxillaires,

– souvent associées à des agénésies.

L'affection est destinée à involuer spontanément à l'âge adulte.

NAEVOMATOSE BASOCELLULAIRE de Gorlin-Goltz : rare, autosomique dominante, apparentée aux phacomatoses, associant variablement dès l'enfance :

– kystes épidermoïdes multiples des maxillaires refoulant les germes dentaires;

– naevi basocellulaires dispersés,

– parfois des anomalies squelettiques, une brièveté du 4ème métacarpien, des anomalies oculaires et neurologiques avec possibilité de médulloblastome.

KYSTE OSSEUX ESSENTIEL (Fig. 12) (ou kyste solitaire) Il est souvent de découverte radiologique fortuite chez un enfant ou un ado-

lescent, sous forme de lacune plus ou moins bien limitée, souvent festonnée entre les apex d'une symphyse mandibulaire, parfois prémolomolaire. Un antécédent plus ou moins lointain de traumatisme peut être évoqué. L'histologie retrouve une cavité vide ou faiblement hémorragique sans revêtement épithélial (« faux kyste »). Le curetage des parois par grattage simple et pour certains, en cas de récurrence, avec comblement par PRF (Platelet Rich Fibrin), permet la restauration osseuse en 6 à 12 mois.

KYSTE PERIODONTAL LATERAL (Fig. 13) Rare, non inflammatoire, c'est une forme de kyste primordial (formation encore plus rare), évolution d'un germe surnuméraire entre deux dents, le plus souvent canines ou prémolaires mandibulaires: lacune bien limitée, véritable follicule sans germe, écartant plus ou moins les racines adjacentes. Son exérèse permet sa guérison.

OSTEITES ET OSTEONECROSES

– L'OSTEITE AIGUE ET SUBAIGUE (Fig. 14) souvent staphylococcique, survient la plupart du temps sur un foyer périapical négligé et souvent sur un terrain débilisé (os fragile, ostéoporotique, irradié ou pathologique, Paget, diabète).

Les algies sont variables, parfois très invalidantes et les signes généraux en soulignent la gravité. À la mandibule, il est classique d'observer un trismus et un signe de Vincent.

L'examen clinique peut retrouver une tuméfaction de consistance dure au niveau des tables osseuses, tapissées d'une muqueuse inflammatoire et parfois une paralysie vestibulaire au niveau d'un apex, signe de fistule qui peut se faire aussi vers les cavités anatomiques (sinus, canal mandibulaire).

L'image radiologique est parfois lytique, notamment dans les formes aiguës et suraigües, voire purulentes avec bulles (Fig. 14a) mais le plus souvent mixte, lytique et condensante (Fig. 14b). D'abord limitée à une lacune périapicale à limites floues, elle s'accompagne plus ou moins rapidement d'extension aux structures de voisinage avec prolongements fistuleux vers le plancher et sous le canal (phlegmon du plancher), les régions vestibulaire, linguale ou de sa complication par un abcès sous-muqueux. Plus tard l'absence d'ostéogenèse réparatrice habituelle, à limite osseuse irrégulière, associée géodes de nécrose et zones plus denses, ainsi que souvent des fractures des parois alvéolaires. Un séquestre peut être isolé au milieu d'une telle zone. L'épaississement périosté parallèle à la corticale signe à la mandibule le diagnostic d'ostéite aiguë ou subaigüe, imposant une antibiothérapie puissante, adaptée et prolongée ainsi que la recherche et le traitement d'une cause locale.

L'évolution sous traitement se fait en règle vers la guérison plus ou moins complète en 6 à 18 mois.

– A PART EST L'OSTEONECROSE DES MAXILLAIRES (Fig. 15) Classiquement due à la radiothérapie des cancers ORL, elle est aujourd'hui plus souvent consécutive à la prise de bifosphonates à fortes doses par voie intraveineuse (traitement des myélomes, métastases osseuses et ostéoporose) associée à certains facteurs favorisants : traumatisme, avulsion dentaire, infection locale. Elle peut survenir des mois ou même des années après le traitement. L'image radiologique, peu spécifique, est typiquement mixte, associant variablement des zones lytiques, des séquestres osseux et/ou une reconstruction osseuse plus ou moins dense, un décollement périosté (similitude avec l'ostéomyélite). Le contexte clinique permet le diagnostic. Le CB est plus précoce que la radiologie standard pour faire le diagnostic, mais l'IRM est plus sensible, avec perte de l'hypersignal de la graisse médullaire en T1 ; la scintigraphie et le PETscan montrant une hyperfixation très sensible mais peu spécifique.

3. LES IMAGES RADIOCLAIRES PATHOLOGIQUES PEU SPECIFIQUES par leur aspect et/ou leur localisation.

– LESIONS LOCALISEES AUX MAXILLAIRES

• **Granulome réparateur à Cellules Géantes (GCG)** (Fig. 16) Réaction inflammatoire intra osseuse à un stimulus, contenant des cellules géantes, il touche l'enfant ou l'adulte jeune (60% avant 20 ans), à la mandibule. D'aspect variable, lyse osseuse unique ou polylobée à limites floues pouvant évoquer un améloblastome.

• **Tumeur à myélopaxes** : difficile à distinguer du GCG, mais à potentiel extensif et ostéolytique plus grand.

• **Kyste anévrismal** : lésion à cellules géantes et cavités sanguines, à la mandibule de l'enfant ou l'adulte jeune.

• **Angiome mandibulaire** : rare; lésion d'aspect aréolaire avec parfois élargissement du canal mandibulaire.

• **Fibrome améloblastique** : rare, épithéliale avec induction conjonctive, de siège surtout prémolo-molaire,

• lacune uni ou pluriloculaire, pouvant souffler les corticales et simuler un améloblastome ;

• volontiers associée à une dent incluse et simulant alors un kyste péri-coronaire.

• **Myxome odontogénique** : Tumeur bénigne mésoenchymateuse pure de l'adulte jeune, associée à des anomalies dentaires (agénésies, inclusions). Lacune parcourue d'un réseau de mailles typiquement à angle droit, en « raquette de tennis », pouvant refouler dents et corticales.

• **Tumeur épithéliale odontogénique calcifiante (de Pindborg)**, tumeur odontogénique adénomatoïde, fibrodentinaire adénomatoïde, fibro-odontome améloblastique, odontoaméloblastome, kyste épithélial odontogénique calcifié et fibrome odontogénique ont un aspect radiologique peu spécifique : lacune uni ou multiloculaire ponctuée d'opacités de tailles et de formes variables.

• **Réticulosarcome de Parker et Jackson** : Tumeur maligne radioclaire agressive de l'homme d'âge moyen, radiosensible, se manifestant cliniquement par un bombement gingival et un déplacement dentaire et radiologiquement par une ostéolyse mal limitée étendue jusqu'aux racines dentaires. On en rapproche le lymphome de Burkitt.

• **Le carcinome gingival (Fig. 17)** est à part ; son extension lytique à l'os et dans les parties molles est mieux exploré par scanner et IRM.

– AFFECTIONS DIFFUSES

• **Myélome**: Ostéolyses mandibulaires, parfois périapicales avec rhizalyse et atteintes des parties molles.

• **Métastases lytiques** des cancers des seins, des bronches, des reins, ou de la thyroïde...

• **Granulome éosinophile** : Forme la plus fréquente de l'histiocytose X, c'est une tumeur bénigne du tissu réticuloendothélial des os. Touchant surtout le grand enfant et l'homme jeune à la mandibule, au crâne, aux vertèbres et aux côtes : lacunes multiloculaires en rayon de miel soufflant les corticales et parfois lacune unique. Le diagnostic radiologique est impossible et l'histologie seule peut trancher.

• **Tumeurs brunes de la neurofibromatose** : Rares du fait de la détection précoce des hyperparathyroïdies, caractérisées par des lacunes de grande taille non spécifiques. L'histologie retrouve des cavités remplies de tissu brunâtre.

LES IMAGES DENSES DES MAXILLAIRES offrent un polymorphisme multifactoriel qui les rend de difficulté diagnostique variable, fonc-

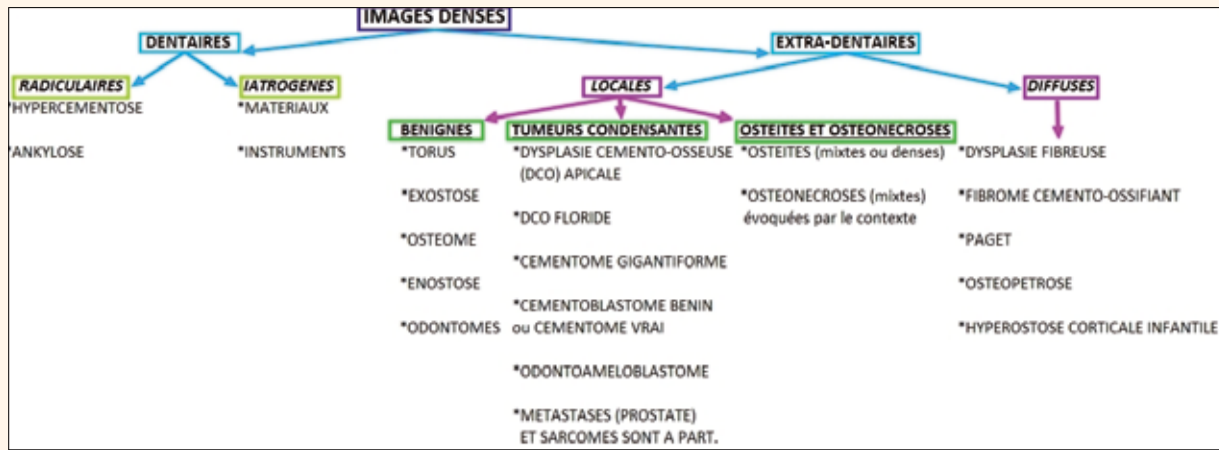


Tableau II : Arbre diagnostique des images denses des maxillaires (d'après Cavezian et Pasquet).

tion de leur extension, de leur stade évolutif voire de leurs complications. Ici encore l'image ne prend son sens que confrontée aux éléments cliniques, biologiques et histologiques. Comme pour les images radioclares, le tableau II, d'après Pasquet et Cavezian, schématise la démarche diagnostique.

I. IMAGES DENSES EN RAPPORT AVEC LES DENTS

- MODIFICATIONS RADICAIRES

- L'hypercémentose ou dysplasie cémentifiante (Fig. 18) L'inflammation chronique peut s'accompagner de prolifération de ciment se traduisant par un épaississement en massue ou en baguette de tambour des racines (Fig. 18a), et/ou rétrécissement canalaire pulpaire (Fig. 18b).
- L'ankylose (Fig. 19) est souvent secondaire à un traumatisme sur dent

déciduale, ou incluse, ou encore après transplantation d'une dent luxée ; l'os alvéolaire colonise une zone de résorption dentinaire, empêchant la mobilisation par traction.

- Elle est soupçonnée par l'immobilité de la dent, qui, si elle est accessible à la percussion, donne un son clair.
- Son diagnostic est radiologique, reposant classiquement sur la perte de la clarté desmodontale,
- parfois retrouvée sur l'OPT ou les RA;
- plus constamment objectivée par CB sur les reconstructions axiales et au besoin les 3D montrant
- la perte de substance dentinaire
- et le prolongement osseux dans la cavité.

- CORPS ETRANGERS IATROGENES Les dépassements de matériaux de comblement dentaire (Fig. 20a) au-delà des apex sont en général sans conséquence, sauf s'ils intéressent

- les sinus, pouvant être responsables d'aspergillose (Fig. 20b)
- et le canal mandibulaire, (Fig. 20c) entrainant une sidération du nerf mandibulaire, avec hypoesthésie et dysesthésies de l'hémi-lèvre homolatérale (signe de Vincent). Le CB confirme l'effraction du canal et l'hyperdensité intracanaulaire de la pâte.

II. HYPERDENSITES OSSEUSES LOCALISEES BENIGNES

Elles sont de découverte souvent fortuite sur un os normal.

- TORUS PALATIN (Fig. 21a), parfois douloureux ou gênant lors de la mise en place d'une prothèse mobile, c'est une tuméfaction dure siégeant à la jonction des palais primaire et secondaire. Le CB montre quatre élévures denses dans les quadrants déterminés par les sutures ou une masse osseuse oblongue médiane, soulevant la muqueuse.

- TORUS MANDIBULAIRE (Fig. 21b) : formations mamelonnées indolores et dures, épaississant les corticales linguales et répar ties symétriquement en regard des canines et prémolaires.

- EXOSTOSE (Fig. 22) : Excroissance osseuse bénigne, dense, sessile (Fig. 22a) ou pédiculée (Fig. 22b) appendues à un os normal, en continuité avec la corticale. Le CB est parfois utile et toujours plus explicite que la radiologie standard.

On distingue les exostoses simples des exostoses volumineuses, ostéochondromateuse, à centre clair (métaphyses des épaules et genoux), d'une maladie exostosante d'Ollier (associée à une croissance ralentie).

- OSTÉOSCLÉROSE OU ENOSTOSE (Fig. 23) : volontiers mandibulaire, intra-osseuse ou juxta-corticale, sans effet de masse.

- OSTÉOMES (Fig. 24) : Tumeur bénignes ostéoformatrice, d'évolution lente, de siège sinusien (éthmoïdo-frontale) ou mandibulaire, intra-osseuse ou sous-périostée, à distinguer d'une énostose, d'un torus ou d'une lithiase (CB++).

A part, l'« ostéome pédiculé du plancher du sinus maxillaire », prenant une forme dentaire en regard d'un foyer infectieux ou inflammatoire chronique (Fig. 25) (Pasquet et Cavézian).

Le syndrome de Gardner associe ostéomes multiples, maxillo-faciaux et des membres, inclusions dentaires et germes surnuméraires à une polyposse colique pouvant passer à la malignité.

- ODONTOMES (Fig. 26) : Malformations dentaires classées parmi les tumeurs bénignes odontogéniques,

- découverts, s'ils sont gros, chez l'enfant par une rétention ou un déplacement dentaire motivant un OPT ou bien s'ils sont de petite taille, fortuitement, à l'occasion d'un bilan radiologique ODF par exemple ;

· on distingue deux types d'odontome :

· Odontomes composés (Fig. 26a) : Les plus fréquents, constitués de nombreuses dents rudimentaires, de très petite taille, avec chacune émail, dentine, pulpe et ciment, groupées dans un sac unique, de volume variable ;

· Odontomes complexes (Fig. 26b) : Le tissu dentaire constitue une masse dense, hétérogène et difforme, souvent difficile à distinguer d'un odontome améloblastique ou d'un fibrome ossifiant; seule l'histologie tranche alors.

- A part sont les odontoides mesiodens, en forme de dents différenciées, surtout palatins, médians ou paramédians, uniques et parfois doubles, alors volontiers tête-bêches (Fig. 26 c et d)

III. OSTÉITES

- L'OSTÉITE SUBAIGUE DE FORME MIXTE OU

CONDENSANTE (Fig. 27) souvent staphylococciques, survient la plupart du temps sur un foyer périapical négligé et sur un terrain débilisé. Les algies et les signes généraux sont variables et les signes cliniques possibles (trismus, signe de Vincent...) L'image radiologique associe variable-

ment lacunes d'ostéolyse et constructions osseuses, avec au maximum dédifférenciation corticospongieuse. L'épaississement périosté parallèle à la corticale signe à la mandibule le diagnostic d'ostéite, L'évolution sous traitement antibiotique se fait en règle vers la guérison plus ou moins complète en 6 à 18 mois. Un tableau proche peut être dû à une ostéonécrose iatrogène, aux biphosphonates ou après radiothérapie.

- L'OSTÉITE CHRONIQUE (Fig. 28a) plus volontiers due à un germe moins virulent, tel le streptocoque, conduit à une ostéosclérose réactionnelle, locale, autour d'un alvéole infecté, bordant typiquement une lésion péri-apicale, puis, pouvant s'étendre « en tâche d'huile » au-delà de la région alvéolaire initiale, réalisant le tableau d'ostéomyélite chronique (Fig. 28b), pouvant être difficile à distinguer d'une dysplasie fibreuse (Fig. 30), voire d'un sarcome.

IV. TUMEURS CONDENSANTES BENIGNES

- DYSPLASIE CEMENTO-OSSEUSE (DCO) APICALE (Fig. 29a), la plus fréquente des lésions fibro-osseuses périapicales non néoplasiques ; proche du fibrome cémento-ossifiant dont on a parfois du mal à la distinguer. De découverte le plus souvent radiologique, chez une femme d'âge moyen, le plus souvent à la mandibule, affectant volontiers les apex des incisives ou des canines, elle évolue en trois stades :

- stade I : dit « ostéolytique », lacune apicale, correspondant à du tissu fibreux, le plus souvent sur dent saine ;
- stade II : intermédiaire ou cémento-blastique, un dépôt de ciment se formant au sein de la clarté apicale ;
- stade III : hyperdensité apicale cernée par liseré clair périphérique.

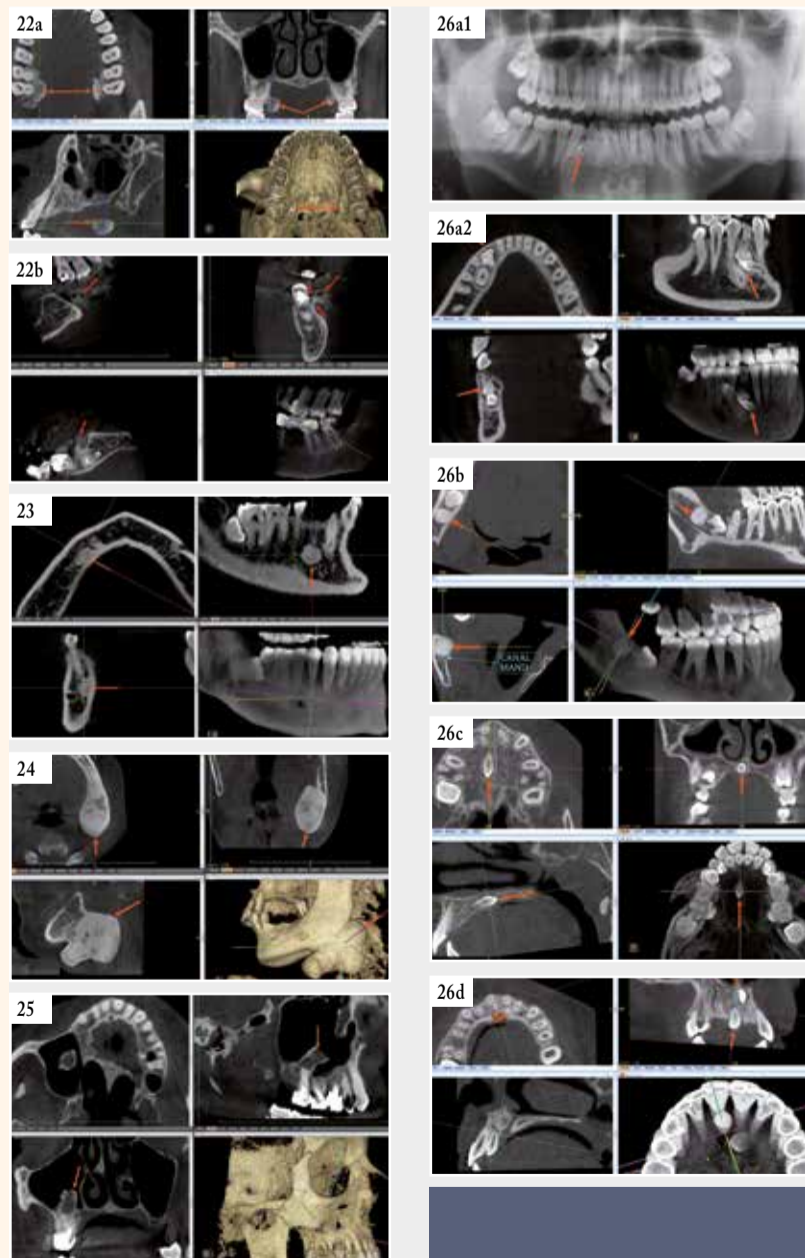


Fig. 22a : Exostose maxillaire sessile. | Fig. 22b : Exostose mandibulaire pédiculée. | Fig. 23 : Enostose ou ostéosclérose. | Fig. 24 : Ostéome mandibulaire. | Fig. 25 : « Ostéome pédiculé » du plancher du sinus maxillaire (Pasquet et Cavézian) Fig. 26a1 : Odontome composé (flèches). Panoramique. | Fig. 26a2 : Odontome composé (flèches). Cone beam. | Fig. 26b : Odontome complexe. | Fig. 26c : Odontoïde mesiodens simple. | Fig. 26d : Odontoïde mesiodens double, tête bêche.

Il est temps de mettre à jour votre panoramique.

Disponible à partir de 254 €/mois* Loyers 100% déductibles.

Ray

0476.23.43.83 www.rayscan.be

*Offre de location non contractuelle - 72 mensualités - Prix HTVA - Prélèvement trimestriel - Option d'achat 1% Sous réserve d'acceptation de financement par le comité de crédit d'INFIMED BENELUX. Action valable jusqu'au 31/03/2016

» **- DYSPLASIE CEMENTO OSSEUSE FLORIDE** (Fig. 29c). Elle touche surtout la femme noire d'âge moyen, affectant les deux maxillaires de façon diffuse et symétrique, associant des lésions de DCO de grande taille à tous les stades.

- CEMENTOME GIGANTIFORME (Fig. 29d), familial, débutant à l'adolescence, aboutissant à la maturité à une formation cémentaire volumineuse et dense pouvant comme la DCO floride s'infecter et se compliquer d'ostéite.

- CEMENTOME BENIN ou « **cémentome vrai** », touchant le sujet jeune, formation solitaire, d'évolution lente, de siège volontiers prémolomolaire mandibulaire, révélée par une voussure ou des douleurs ou fortuitement par la radiographie: tumeur arrondie, adhérent à une racine, de structure fibrillaire souvent en rayons de roue.

- ODONTOME AMELOBLASTIQUE ou **odontoaméloblastique**, rare, dû au développement simultané d'un améloblastome et d'un odontome complexe ; touche surtout le maxillaire supérieur chez un enfant ou un adolescent. De diagnostic radiologique difficile avec un odontome complexe.

V. HYPERDENSITES DIFFUSES

- DYSPLASIE FIBREUSE ET FIBROME CEMENTO-OSSIFIANT Tumeurs bénignes non odontogènes caractérisées par la présence d'un tissu fibreux à tendance ostéoformatrice.

- LA DYSPLASIE FIBREUSE (DF) (Fig. 30) se révèle souvent chez l'enfant par une déformation progressive indolore localisée.

• **La DF monostotique** : au début se résume à une plage radioclaire, avec en son sein de fines opacités ou des zones denses en mottes. Progressivement, la densité augmente et aboutit à la forme typique. La lésion est alors volumineuse, de densité accusée, en verre dépoli, s'étendant et déplaçant les dents, avec parfois rhizalyse.

• **La DF polyostotique**(1/3 des cas, maladie de Jaffé-Lichtenstein), atteint les os long près des ceintures, de façon monomélique, avec parfois pigmentation cutanée et, chez la fille, puberté précoce (syndrome d'Albright).

- FIBROME CEMENTO-OSSIFIANT (Fig. 31), tumeur ostéogénique contenant du matériel osseux et/ou cémentaire touchant l'adulte jeune, surtout entre 20 et 30 ans, dans les régions prémolomolaires de la mandibule dans 80 % des cas. Cliniquement muette, elle peut entraîner déplacements dentaires, résorptions radiculaires et déformations osseuses. Radiologiquement variable, allant de la petite lacune avec quelques îlots denses à la formation multiloculaire hétérogène ou expansive. Le diagnostic est parfois difficile avec la dysplasie fibreuse.

- MALADIE DE PAGET Elle touche l'homme âgé, avec un tropisme pour le fémur, le bassin, les vertèbres et le crâne, où le maxillaire est plus souvent atteint que la mandibule. Les lésions passent par trois stades :

- **phase déminéralisante** : large plage lacunaire sur le cliché du crâne (ostéoporose circonscrite de Schüller) ;
- **phase mixte**, avec participation ostéogène ;

• **phase de condensation** : hyperdensité diffuse, cotonneuse et épaissement important des corticales. Le diagnostic peut être difficile avec la dysplasie fibreuse ou une ostéite condensante multifocale...

- OSTEOPETROSE ou **MALADIE D'ALBERSCHONBERG**, ou maladie des os de marbre, touchant tout le squelette. Elle serait due à une inefficacité des ostéoclastes. Assez rare, elle s'exprime radiologiquement par une ostéosclérose diffuse et symétrique de tout le squelette, épaisissant les corticales et réduisant les médullaires.

- HYPEROSTOSE CORTICALE INFANTILE (de Caffey-Silverman) : de cause inconnue, elle se manifeste dans le premier trimestre de la vie par un gonflement chaud des parties molles, une irritabilité et une appétence. Radiologiquement, c'est une **hyperostose corticale** (aspect fusiforme des os longs, bord basilaire mandibulaire épaisi et irrégulier). Cet épaissement régresse en général spontanément, sauf parfois où il persiste.

VI. LES TUMEURS OSSEUSES MALIGNES sont à part ; plus rares aux maxillaires elles relèvent du scanner et de l'IRM.

- TUMEURS PRIMITIVES_ :

- **Ostéosarcome** et **fibrosarcome** touchant surtout la mandibule ;
- **Sarcome d'Ewing** touchant très rarement les maxillaires ;
- **Chondrosarcome**, rare, d'évolution lente avec voussure douloureuse, lytique et calcifications fréquentes.
- **Carcinome gingival** : son extension lytique à l'os et dans les parties molles est mieux exploré par scanner et IRM.

Conclusion

Orienté par la clinique, le diagnostic des images radioclaire et denses des maxillaires est souvent établi sur un faisceau d'éléments incluant l'imagerie tridimensionnelle (cone beam et parfois scanographique et IRM) et volontiers la biologie et l'histologie.

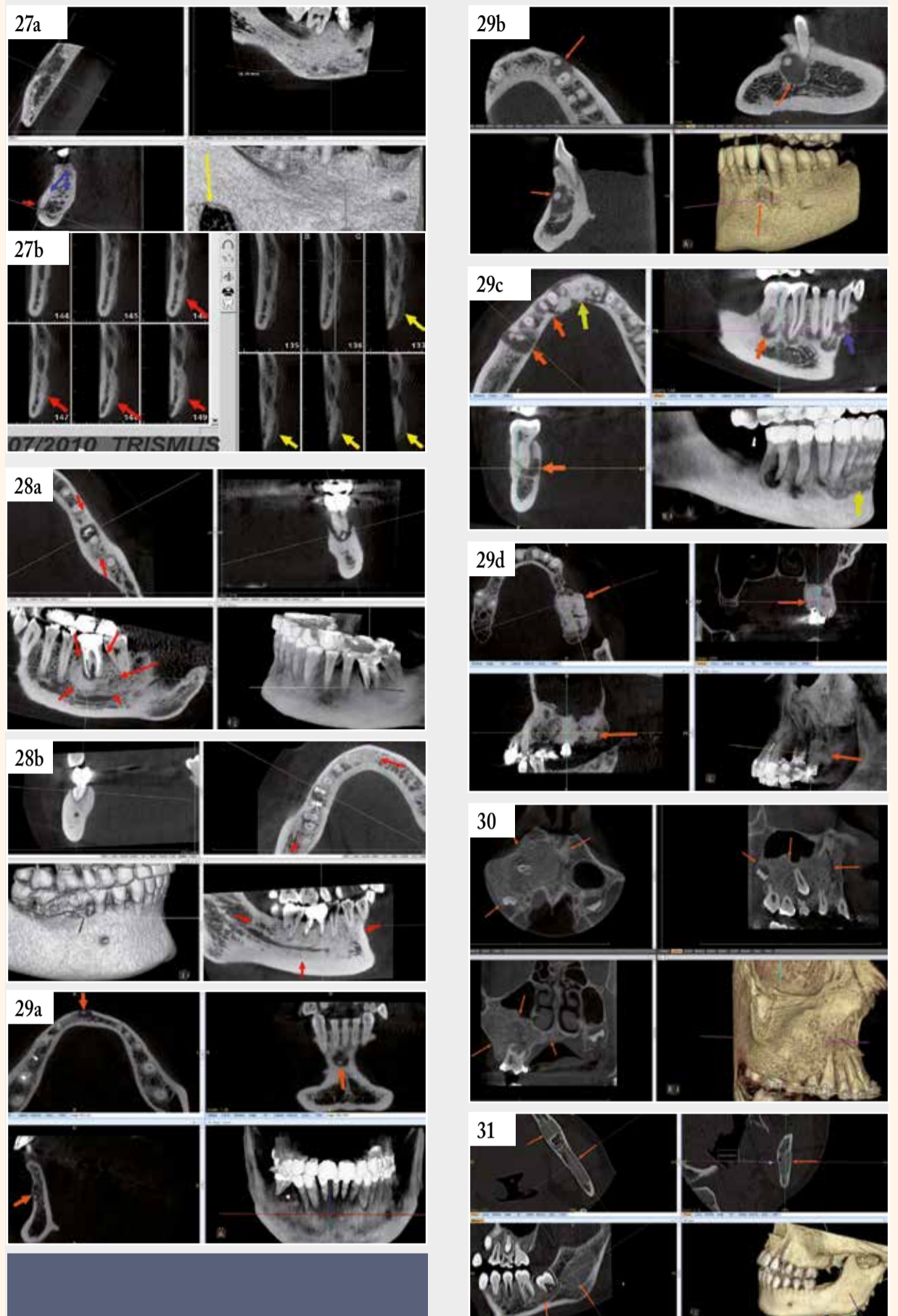


Fig. 27a : Ostéite subaigüe mixte. Apposition périostée (flèche rouge), différenciation cortico spongieuse (flèches bleues). Lacune de Stafne (flèche jaune, sans rapport avec l'ostéite). | Fig. 27b : Ostéite subaigüe mixte à distance d'une extraction d'une troisième molaire. Apposition périostée (flèches rouges, avant traitement antibiotique et jaunes après traitement). | Fig. 28a : Ostéosclérose réactionnelle, localisée autour d'une alvéole. | Fig. 28b : Ostéomyélite chronique : ostéosclérose diffuse, centrée par une lésion endoparodontale de 46. | Fig. 29a et b : Dysplasie cémento osseuse (DCO) apicale, stade 2 : lacune apicale en cocarde, avec condensation centrale. | Fig. 29c : Dysplasie cémento osseuse (DCO) floride, stade 1 (flèches orangées), stade 2 (flèche bleue) et stade 3 (flèches jaunes). | Fig. 29d : Cémentome gigantiorme. Fig.30 : Dysplasie fibreuse. | Fig. 31 : Fibrome cémento-ossifiant.

Docteur Norbert BELLAÏCHE
 Médecin Radiologue,
 Diplômé de Radiologie Maxillo-Faciale et d'IRM,
 Chargé de cours des Universités Paris VI, Paris XII, d'Evry et d'Angers.
 Ancien Attaché des Hôpitaux de Paris.
 Centre de Radiologie Dentaire Numérisée, 9 rue de Montalembert, 75007 Paris.
 www.conebeamparis.com
 norbertbellaiche@conebeamparis.com

BIBLIOGRAPHIE succincte

1. CAVEZIAN R, PASQUET G, BEL G, BALLER G. Imagerie dentomaxillaire : approche radioclinique ; 3e éd. Issy-les-Moulineaux : Elsevier Masson ; 2006.
2. MAES J-M, VIEILLARD, M-H, PENEL G, RAOUL G, FERRI J. Ostéonécroses des maxillaires sous biphosphonates, EMC (Elsevier SAS, Paris) Stomatologie,22-062-D30, 2007
3. HODEZ C. Tomographie par faisceau conique « cone beam », Sauramps Medical, Montpellier, 2010
4. DUBRULLE F, MARTIN-DUVERNEUIL N, MOULIN G, VAROQUEAUX A. Imagerie en ORL. Issy-les-Moulineaux, Elsevier-Masson ; 2010.
5. CAVEZIAN R, PASQUET G. Cone beam: Imagerie diagnostique en Odontostomatologie. Issy-les-Moulineaux, Elsevier-Masson ; 2011.
6. BELLAÏCHE N. Cone beam et endodontie, Dental Tribune, février 2014, 20-22.
7. SALMON B. Cone Beam CT en pratique dentaire. Montpellier, Sauramps Medical ; 2014.
8. BELLAÏCHE N. Cone beam et ostéites des maxillaires, Dental Tribune, janvier 2015,32- 34.
9. BELLAÏCHE N. Cone beam et sinusites d'origine dentaire, Dental Tribune, juin-juillet 2015, 26-29.

Nouvelle technologie d'imagerie pour visualiser les nanostructures des dents

by Dental Tribune International

MUNICH, Allemagne: À l'aide d'une nouvelle méthode tomodensitométrie (CT) basée sur la dispersion des rayons X, une équipe de chercheurs internationaux a, pour la première fois, été en mesure de visualiser les nanostructures dans des objets hétérogènes mesurant quelques millimètres. Afin de démontrer le potentiel de cette technique, les chercheurs ont reconstruit en 3D l'orientation précise des fibres de collagène de la matrice organique d'une dent humaine.

Cette nouvelle méthode, développée par une équipe de chercheurs de différents établissements (Technische Universität München (TUM), l'hôpital de la Charité à Berlin, l'université de Lund et l'institut Paul Scherrer en Suisse) est basée sur le principe de la dispersion des rayons X plutôt que de leur absorption.

Cette nouvelle méthode est issue du principe de la diffusion des rayons X aux petits angles (SAXS de l'anglais : Small Angle X-rays Scattering) qui est une technique expérimentale permettant d'étudier les propriétés structurales des matériaux, à une échelle allant de 1 à 100 nanomètres. Cette technique se base sur l'interaction élastique des photons avec les nuages électroniques. Les photons sont diffusés en traversant l'échantillon et fournissent des informations sur la fluctuation des densités électroniques dans la matière hétérogène.

Dans les méthodes dites classiques de tomodensitométrie (CT), la mesure se fait en rapport à une seule valeur pour chaque pixel en 3D (connu sous le terme de voxel ou « volumetric pixel ») d'un objet. Dans cette nouvelle méthode, la lumière diffusée provient de différentes directions et permet ainsi d'attribuer plusieurs valeurs pour chaque voxel.

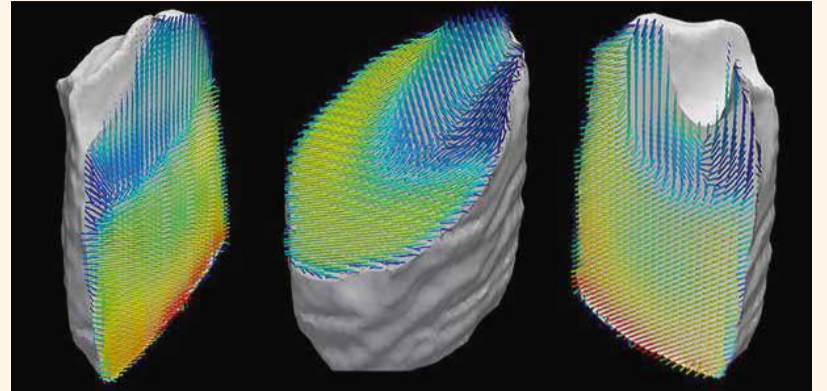
« Grâce à cette nouvelle découverte, nous sommes en mesure d'apprendre de nouvelles données sur la nanostructure d'un objet, par rapport aux méthodes classiques de CT. En mesurant indirectement les rayons X dispersés, nous pouvons maintenant visualiser des structures infimes qui sont trop petites pour la résolution spatiale directe », a expliqué le professeur Franz Pfeiffer, directeur de l'Institut de physique biomédicale à la TUM.

En combinant la technique de CT et le principe de la dispersion de rayon X, les chercheurs ont clairement pu observer l'orientation tridimensionnelle des fibres de collagène contenues dans un morceau de dent humaine d'une taille de 3 mm. Pour le reconstruire complètement ils ont pris et traités, à l'aide d'un algorithme spécialement développé, 1,4 millions d'images.

Pour Florian Schaff, PhD étudiant à l'institut TUM et premier auteur de la publication : « Une technique de CT élaborée est toujours plus adaptée pour examiner des objets de grande dimension. Cependant, notre nouvelle méthode permet de visualiser avec un niveau de précision extrême des structures à l'échelle nanométrique dans les objets de taille millimétrique. »

Selon les chercheurs, cette nouvelle technologie d'imagerie pourrait se révéler intéressante pour la caractérisation des biomatériaux, tels que les os et les dents, mais aussi pour celle des matériaux fonctionnels comme des piles de combustible ou des composants de batterie.

Les résultats de cette étude ont été publiés en ligne le 19 novembre dans le journal Nature sous le titre « Six-dimensional real and reciprocal space small-angle X-ray scattering tomography ».



Représentation de l'orientation des fibres de collagène dans un échantillon de la dent. La nouvelle méthode permet de visualiser les structures à l'échelle nanométrique dans les objets de taille millimétrique à un niveau élevé de précision. (Photo : Florian Schaff, TUM)



Implant Straumann® Bone Level Tapered

Ceci n'est pas un sortilège.
Mais fabuleusement
scientifique.
Découvrez la magie de la
référence en matière d'implants
coniques.



Conçu pour assurer une excellente stabilité primaire grâce à un implant à l'extrémité apicale conique, dans un matériau révolutionnaire et bénéficiant d'une technologie de surface innovante, ce pour une prévisibilité maximale.

L'implant Bone Level Tapered – la nouvelle référence en matière d'implants coniques. Conçu en Suisse où siège Straumann.

<http://blt.straumann.com>

Matériau Surface

Roxid®



SLActive®



straumann
simply doing more

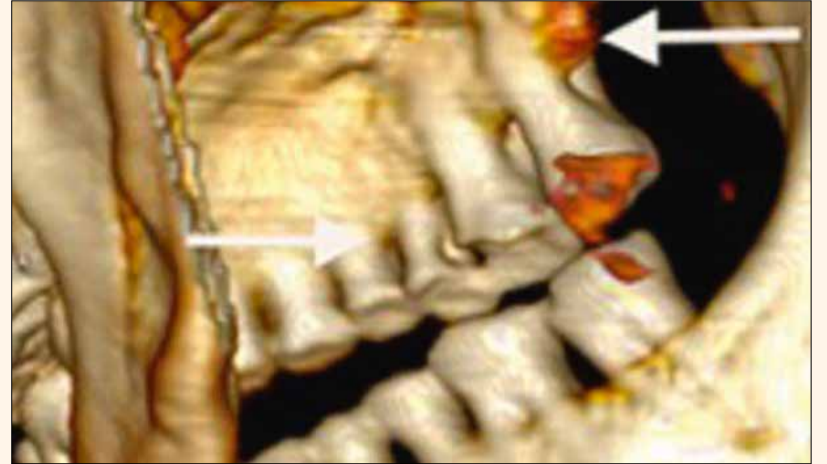
Première visite d'Ötzi chez le dentiste

ZÜRICH, Suisse : Une équipe de chercheurs suisses a étudié l'état bucco-dentaire d'Ötzi.

Cet homme de la période Néolithique momifié par le froid et découvert dans un glacier alpin à la frontière austro-italienne, voici plus de vingt

ans. C'est cette première visite chez le dentiste qui a permis aux chercheurs de souligner l'ancienneté de certaines pathologies humaines.

Ötzi, cet homme du Néolithique, mort il y a environ 5.300 ans, conservé presque intact et retrouvé en 1991 dans un glacier alpin de la haute vallée de



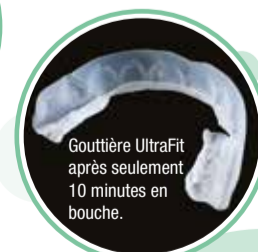We 
Opalescence®

RAPIDE
FACILE
EFFICACE



POUR UN SOURIRE ÉCLATANT!

- Blanchiment cosmétique à domicile
- Pratiques, les gouttières préchargées peuvent être portées dès la sortie de l'emballage (6% H₂O₂)
- La quantité optimale de gel permet un nettoyage facile après le blanchiment
- 2 concentrations en (Menthe et Melon)
- Composition à base de PF pour renforcer l'émail



ULTRADENT
PRODUCTS, INC.

Tel.: +49(0)2203-35 92 15 • ultradent.com/fr

l'Ötztal a fait sa première visite chez le dentiste ! Le Dr Roger Seiler, spécialisé en paléopathologie dentaire au Centre de médecine évolutionnaire de l'Université de Zurich a examiné ce patient très particulier.

L'examen bucco-dentaire de la momie naturelle réalisé à l'aide de scanner 3D a révélé plusieurs problèmes dentaires. Selon cette étude, cet homme souffrait de parodontite avancée d'inflammation des gencives et présentait des nombreuses caries dentaires. Ötzi avait également souffert de traumatismes dentaires, une de ses dents de devant avait été fracturée certainement accidentellement entraînant une décoloration encore bien visible. Ajouté à cela, une molaire a perdu une cuspidé (saillie), probablement en mâchant sur quelque chose de dur.

Selon le Dr Roger Seiler : «La perte du parodonte a toujours été une maladie très fréquente, comme l'examen de crânes de l'âge de pierre et de momies égyptiennes l'a montré préalablement. Ötzi nous offre un excellent aperçu d'un cas aussi ancien de cette maladie».

D'après le Professeur Frank Rühli, directeur de l'étude, «Ötzi avait souffert de lourdes abrasions dentaires et avait plusieurs lésions carieuses - parfois graves».

Les auteurs soulignent notamment que, dans cette phase de transition historique, le régime alimentaire fait à base de farine utilisée pour faire du pain ou les bouillies broyées à la pierre explique cette usure des dents. De plus, l'utilisation de la bouche comme outil pour serrer, tirer ou broyer mettait les dents à rude épreuve. Du fait de sa préparation avec des meules de fortune, la nourriture contenait de vraisemblablement de nombreux débris de pierres, ce qui augmentait l'abrasion et les risques de traumatismes dentaires lors de la consommation de viandes séchées ou de galettes de céréales, des produits alimentaires qui ont été retrouvés sur Ötzi. Les caries ont été probablement liées à l'augmentation de la consommation d'amidon présent dans les céréales. En effet, l'introduction de sucre d'amidon dans la nourriture de nos ancêtres du néolithique a été identifiée précédemment comme cause principale de la modification de la flore bucco dentaire et est lié à l'apparition plus fréquente de caries dentaires chez l'homme moderne.

Depuis la découverte de ce spécimen extraordinaire, de nombreux examens scientifiques ont déjà eu lieu. Ceux-ci ont permis notamment de constater que l'homme avait souffert d'artériosclérose. Néanmoins, c'est la première fois qu'une étude approfondie de sa denture a été réalisée.

L'étude a été publiée le 9 avril dans la revue *European Journal of Oral Sciences*.

Une technique de lavage révolutionnaire au service des cabinets dentaires

Performants, sûrs et confortables : les nouveaux désinfecteurs thermiques Miele.

Les nouveaux désinfecteurs thermiques Miele Professional n'ont jamais été aussi sûrs et performants. Ces appareils à placer sous une table, d'une capacité de traitement optimale, utilisent un concept de lavage novateur et offrent un extraordinaire confort d'utilisation.

Au cœur de cette nouvelle gamme d'appareils de 60 cm de large, un système de lavage novateur qui offre une plus grande performance et de meilleurs résultats de traitement tout en préservant les ressources. Dans les produits Miele Professional, une pompe de circulation brevetée à vitesse variable adapte la pression de l'eau aux exigences des différentes phases du programme, ce qui permet une économie d'eau et d'énergie. Autre nouveauté : tous les éléments chauffants sont intégrés dans la pompe de circulation, et n'occupent donc plus la cuve. Ainsi, il n'est plus possible que des salissures s'y déposent. Les soudures laser au niveau des raccords de la cuve complètent ces caractéristiques, pour donner un nouveau standard en termes d'hygiène. La nouvelle pompe chauffée en outre l'eau particulièrement rapidement, ce qui réduit la durée des programmes.

L'alimentation en eau et en air de séchage dans le système de panier a également été optimisée. Celle-ci en effet ne se fait plus par le fond de la cuve, mais depuis l'arrière de celle-ci. Un guidage horizontal de l'eau de lavage vers le bras de lavage réduit les pertes, garantissant ainsi une utilisation plus

efficace des ressources. Le point particulier : les soupapes correspondant aux supports de panier non-utilisés se ferment automatiquement pour éviter toute perte de pression dans le système de lavage. Un dispositif de contrôle du bras de lavage et de la pression surveille le bon déroulement du programme de traitement.

Lors du séchage des instruments, la nouvelle génération d'appareils combine efficacité et confort d'utilisation. Suite à la dernière phase de rinçage, la vapeur d'eau est dirigée hors de la cuve dans le condenseur de vapeur situé sur l'arrière de l'appareil et y est condensée. Dans les appareils équipés de la fonction EcoDry, la porte s'ouvre automatiquement à la fin du programme, dès que la température dans la cuve passe sous les 70 °C. Ainsi, l'air résiduel chaud et humide s'échappe rapidement de la cuve : les objets sèchent en toute fiabilité et refroidissent rapidement.

Dans les modèles équipés de la fonction de séchage DryPlus, l'humidité résiduelle dans la cuve est captée par l'air de séchage chauffé et guidée vers l'extérieur par le nouveau condenseur de vapeur, particulièrement économique. À cet effet, un filtre à air HEPA de classe H13, particulièrement performant, évite que des particules de l'air ambiant pénètrent dans le système de séchage et se déposent sur les instruments.

Avec la nouvelle fonction AutoClose, la porte de l'appareil est automatiquement rétractée et parfaitement fermée :

un léger appui sur la porte de l'appareil suffit à la fermer. Pour garantir un confort supplémentaire et une parfaite ergonomie, le nouveau réservoir à sel, breveté, se trouve dans la porte et non plus dans la cuve. Par conséquent, le remplissage en sel régénérant est maintenant plus simple et ménage le dos, et peut même être réalisé à charge pleine et sans avoir à retirer le panier inférieur.

Le panneau de commande de qualité sert aussi de poignée de porte et de bandeau de commande, alliant parfaitement le design et le fonctionnel. La technique particulière de touche sur inox facilite la manipulation et le nettoyage. Vous sélectionnez le programme par une brève pression de touche, et l'écran affiche des informations sur le programme choisi, et ce dans la langue que vous avez sélectionnée. Vous pouvez sur demande afficher différents paramètres, comme la température réelle et le numéro de chargement. Vous pouvez enregistrer dans vos favoris les trois programmes les plus fréquemment utilisés, puis les sélectionner particulièrement rapidement par un bref appui sur une touche.

Un nouveau panier supérieur facilite le travail quotidien au cabinet. Ses 22 buses d'injection peuvent désormais être utilisées avec des accessoires correspondants pour traiter tous les instruments de dentisterie à corps creux, de la pompe à salive aux turbines, pièces à main et contre-angles. Pour raccorder les instruments de transmission de toute taille, un adaptateur universel est prévu. Celui-ci est simple à manipuler et entoure parfaitement chaque instrument. Des étriers en acier inoxydable sont prévus pour un bon maintien lors du traitement. Seules de petites surfaces entrent en contact avec les instruments, ce qui améliore encore l'effet de lavage et de désinfection au niveau des surfaces externes des instruments.

Le nettoyage interne des instruments suppose une bonne filtration de l'eau de lavage. Pour ce faire, un nouveau filtre central, rentable, réutilisable, a été spécialement mis au point. Celui-ci est placé dans la rampe d'injection et peut être retiré très facilement pour être nettoyé. Par rapport à la génération précédente, le nouveau filtre offre une surface de filtration supérieure de près de 300 %. Les instruments coûteux sont ainsi parfaitement protégés contre toute pénétration de corps étrangers.

Pour obtenir une documentation complète sur les données de processus des appareils de traitement, les désinfecteurs peuvent être intégrés dans le réseau d'un cabinet dentaire afin de pouvoir recueillir et archiver les données au moyen d'un logiciel. Il est aussi naturellement possible de raccorder aux nouveaux appareils une imprimante à des fins d'impression des données.

Pour obtenir davantage d'informations sur ce thème :
e-mail : info@pro@miele.be

Firefly, le premier Led sans fil !

Après avoir obtenu l'exclusivité de distribution de la marque QuickSleeper, la seringue anesthésiante indolore fabriquée par la société Dental High Tec, CASTELBEL est heureux de commercialiser Firefly, le premier Led sans fil !



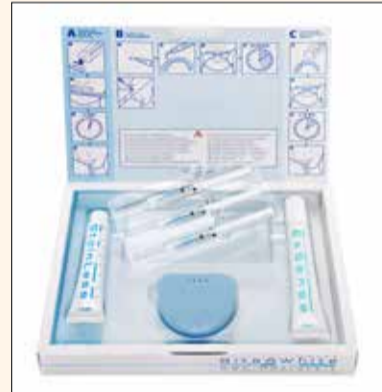Firefly, c'est 28 g seulement pour du Led sans fil, une intensité lumineuse ajustable de 20 à 32Klux, et une autonomie de 150 minutes !

Proposé dans un kit comprenant 2 pods de lumière, 1 système de fixation magnétique et 1 station de recharge, le tout dans une belle boîte résistante aux chocs.

A découvrir sur www.castelbel.be

Cavex Bite&White Système ABC, un système unique de blanchiment à domicile en 3 étapes

Un beau sourire est l'une des caractéristiques les plus séduisantes de l'être humain. Le souhait d'avoir des dents blanches est donc à la base de l'un des traitements cosmétiques les plus demandés au monde. Mais le blanchiment dentaire a aussi une réputation douteuse car on l'associe à la douleur et à des dommages au tissu dentaire sain.



Cette réputation est-elle justifiée ? Dans une certaine mesure, la réponse est – malheureusement – affirmative. De nombreux produits de blanchiment proposés sur le marché présentent effectivement ces effets secondaires que beaucoup de gens redoutent. De très fortes concentrations de peroxyde d'hydrogène ainsi que des niveaux de pH trop bas sont généralement les principaux facteurs responsables, pour ceux qui ont eu de mauvaises expériences avec le blanchiment des dents. Des études ont révélé que le blanchiment dentaire peut certes être quelque peu accéléré en cas d'utilisation de niveaux élevés de peroxyde d'hydrogène, mais que cette concentration élevée peut provoquer une sensibilité dentaire, à laquelle s'ajoute un risque plus élevé de rechute de teinte. **Que faire donc ?**

Système unique de blanchiment dentaire

Cavex a conçu le système de blanchiment ABC, dans lequel A, B et C signifient Activer, Blanchir et Conditionner. Lorsque ces trois étapes simples

sont parcourues, Cavex garantit un traitement de blanchiment hautement efficace, sûr et surtout indolore.

Comment cela fonctionne-t-il ?

L'activation est la première étape, pour laquelle on utilise Cavex Bite&White StainLess. Cette pâte rafraîchissante remplit deux fonctions. Elle possède une capacité exceptionnelle d'élimination des taches en surface et de la plaque dentaire, ce qui permet au produit de blanchiment d'être en contact direct avec l'émail. Cavex Bite&White StainLess offre en outre la propriété particulière d'augmenter le pH de la bouche, créant ainsi un environnement idéal dans lequel le blanchiment s'opère de manière optimale.

Le blanchiment est effectué à l'aide de Cavex Bite&White, un gel de blanchiment éprouvé, efficace et surtout sûr, contenant 16 % de peroxyde de carbamide (équivalent à 6 % de peroxyde d'hydrogène). L'adjonction de fluorure de sodium contribue à renforcer l'émail, tandis que le nitrate de potassium aide à prévenir une éventuelle sensibilité dentaire. Cavex Bite&White est efficace en 30 à 60 minutes seulement, il n'est donc pas nécessaire de le garder en bouche plus longtemps. Cela évite toute dessiccation de l'émail, qui peut également provoquer la sensibilité.

Le conditionnement est réalisé avec Cavex Bite&White ExSense. Cavex Bite&White ExSense procure un soulagement rapide et prolongé de la sensibilité dentaire grâce à un cocktail révolutionnaire d'hydroxyapatite et d'argile hydro-dispersible. Les propriétés uniques de l'argile hydro-dispersible accélèrent la répartition et stimulent la pénétration de l'hydroxyapatite. Grâce à la composition synergique de Cavex Bite&White ExSense, l'hydroxyapatite pénètre en profondeur dans les tubuli dentinaires et les microfissures de l'émail. Les zones qui provoquent la sensibilité sont ainsi totalement scellées ; il s'opère en outre un processus de cristallisation qui contribue à la restauration de la micro dureté et accélère la ré-minéralisation.

En conclusion

Avec le système Bite&White ABC, Cavex a conçu un système de blanchiment sûr qui offre d'excellents résultats sans risque ni sensibilité. D'où la devise de Cavex : « Blanchiment dentaire sans problèmes ».

www.cavex.nl

Entrez dans une nouvelle dimension : Le nouveau Rayscan est maintenant disponible

RAY a enrichi sa gamme d'un nouveau CBCT.

Le nouveau Rayscan Alpha+ associe une fonctionnalité totalement inédite, le Free FOV par guidage LED, à son incomparable qualité d'image. Les images CBCT n'ont jamais été aussi claires, avec une résolution jusqu'à 70 µm. Une révolution dans l'imagerie dentaire.

La qualité des clichés et la polyvalence du nouveau RAYSCAN Alpha+ se prêtent à tous vos besoins. Le guidage




Photo 1 : Une utilisation simple : le nouveau désinfecteur thermique Miele Professional. Un simple appui sur une touche permet de sélectionner particulièrement rapidement les trois programmes les plus fréquemment utilisés. L'écran affiche les principaux paramètres du programme, comme la température réelle et le numéro de chargement, et ce dans la langue respectivement sélectionnée. (Photo : Miele)

Photos 2 et 3 : Les nouveaux appareils Miele Professional, à placer sous une table, garantissent une hygiène parfaite : soudures au laser de la cuve, particulièrement lisses, et nouvelle pompe de circulation brevetée, qui génère des pressions de lavage variables. (Photo : Miele)

Photo 4 : Une sécurité optimale : un dispositif de contrôle du bras de lavage surveille le bon déroulement du programme de traitement. (Photo : Miele)