

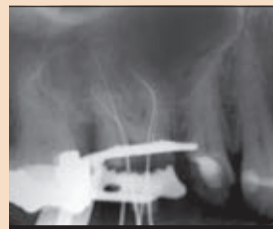DENTAL TRIBUNE

The World's Dental Newspaper • Slovenian Edition

SLOVENIJA

FEBRUAR 2013

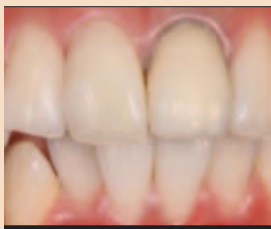ŠT. 1 / LETO 4



Iatrogene napake

Uspešni nasveti iz prakse

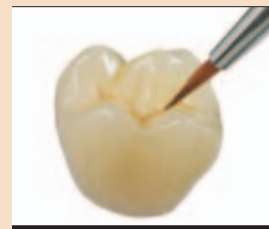
• VEČ NA STRANI 8



Boljši dolgoročni rezultati

Pomembno je načrtovanje poteka linije dlesni

• VEČ NA STRANEH 9 - 10



Novosti v keramiki

Razvoj gre nezadržno naprej

• VEČ NA STRANEH 18 - 19

Ponosni na domače!

Ne glede na pregovorno majhnost Slovenije smo na domačo proizvodnjo dentalnih strojev, izdelkov in materialov lahko upravičeno ponosni. Interdent, Polident, Fotona, Zlatarna Celje, Detel Plus, Kodent in še nekatera podjetja so precejšen ali kar ves proizvodni potencial posvetila ozko specializiranemu segmentu zobozdravstva. Ob izjemno majhnem domačem trgu so trenutki spoznanja o nujnosti prodora v tujino prišli zelo hitro. Točke preloma posameznih odločitev ni več narekoval domači trg, pač pa tujina. A ne glede na to, da je delež celotne prodaje na Slovenski trg ponekod za tem padel tudi na manj kot 5%, Slovenija pri domačih proizvajalcih ni zgolj ohranila simbol »kraja, kjer se je vse skupaj začelo«, pač pa tudi najljubšega trga. Večina zaposlenih v panogi je domačih ljudi, investicije in davki ostajajo doma, domači trg je prvi, ki je deležen novosti, ki jih razvijejo, svoje pohvale pa bi brez dvoma z veseljem izpovedalo marsikatero športno, kulturno, gasilsko, socialno in še katero združenje.



Podjetje Polident je na IDS-u v Kölnu, ki neuradno velja za največji svetovni sejem s področja dentalnih materialov in opreme, često prejema najvišja priznanja.

Kakšen pa je do tega odnos drugih akterjev v verigi posameznih zobozdravstvenih storitev?

Končni potrošniki, torej pacienti, v veliki meri pravzaprav ne vedo skoraj nič o materialih, ki jih posamezne terapije uporabljajo pri zadovoljevanju njihovih potreb. Tako tudi ne gre pričakovati, da bodo poleg tega prepoznavali še poreklo blaga. Pogoste akcije, ki se v kriznih časih pojavljajo v posameznih panogah in nagovarjajo k nakupu domačega ter s tem posledično pripomorejo k izboljšanju stanja na domačih tleh, morajo tako na dentalnem sektorju biti naslovljene direktno na stomatologe in zobotehnične laboratorije.

Same akcije pa za njihove odločitve same po sebi tudi še niso dovolj. Proizvajalci morajo uporabnikom zagotoviti tudi kontinuiran razvoj in izboljšave inštrumentov in materialov, katerih kvaliteta se mora enakovredno kosati z svetovnim vrhom. V sodelovanju s svojimi trgovci pa morajo primerjalno z vzporednimi izdelki tujih proizvajalcev skrbeti tudi za konkurenčne cene.

G. Dani Pečečnik, ki je konec leta 2006 malo pred 50. obletnico obstoja podjetja postal direktor Polidenta, se tega dobro zaveda in pravi: »Podjetje Polident je na trgu prisotno od leta 1958. V

tem času smo s svojimi proizvodi uspeli prodreti v 45 držav širom sveta. Med pomembnejše sodijo ZDA, Rusija, države EU, Avstralija, Iran. Med tistimi, ki so nam še posebej pri srcu, pa je poleg Slovenije tudi eksotična država sredi Indijskega oceana: otok Reunion. Če se ozrem na leta nazaj, ugotavljam, da smo uspešno sledili razvojnemu liderjem v panogi. Ko pa pogledam zadnjih nekaj let, z zadovoljstvom ugotavljam, da tako močno razvojno naravnani nismo bili še nikoli. Skupaj z razvojnimi timom si prizadevamo ne samo dohitevati razvojno usmerjena dentalna podjetja, temveč jih poskušamo na določenih nivojih preseči. Zavedam

se, da je to zelo ambiciozen cilj, vendar je z močnim, v prihodnost usmerjenim timom to mogoče. In kje vidim glavne razvojne smerice naslednjih nekaj let? Vsekakor posebno pozornost zahtevajo CAD-CAM tehnologije. Dejstvo je, da je trenutno ta dosegljiva zlasti velikim laboratorijem, vendar se situacija vedno bolj spreminja, kar je tipično za vsakršno tehnologijo – cene postopno padajo in tehnologije prodirajo v vsak laboratorij, v vsako državo.

In kje se vidimo mi? Zobotehniko želimo podpreti s kakovostnimi in dostopnimi materiali, ki bodo omogočali, da bo vse več faz dela lahko postalo računalniško načrtovanih in natančno izdelanih, s čimer bo prihranjen tako trud kot morebitno razočaranje ob neuspehu, čemur smo lahko

priča pri uporabi klasičnih metod. In kakšne materiale že ponujamo? PMMA diske različnih dimenzij in barv, radio-opačne diske, namenjene za načrtovanje implantatov, razvili smo tudi že »pink« diske za izdelavo dentalnih baz, za kar bo ustrezen računalniški program predstavljen na letošnjem IDS-u, trenutno razvijamo tri-barvni disk za večjo estetično provizorijev. V naslednjih letih se velik prodor obeta tistim, ki bodo uspeli razviti materiale, ki bi po elastičnosti in trdnosti lahko zadovoljivo nadomestili kovino, in seveda materiale, ki bi se po estetiki lahko kosali s keramiko, hkrati pa bi bili »prijaznejši« do naravnih zob v ustih. Estetika in računalniška natančnost načrtovanja in izdelave je nedvomno smer, v katero trenutno pluje zobotehnik in v Polidentu se vsak dan trudimo, da bomo povzročili katerega izmed valov, ki bo predramil tudi tiste zobotehniko, ki so najbolj zaobljubljeni klasičnim postopkom. Vsekakor pa do trenutka, ko bodo napredne tehnologije prodrle v vsak laboratorij, ostaja precej možnosti razvoja tudi pri klasičnih postopkih

dela. Za ta namen bomo na IDS-u predstavili svoj radio-opačni prah in tekočino za pripravo tovrstnih zob za namen načrtovanja implantatov. Predstavili bomo novo družino visoko estetskih anatomskih zob, posebej ustrezno ravno za dela z implantati. Pričakuje pa se lahko še nekaj drugih, manjših novosti. IDS bo vsekakor nova priložnost za vse dentalne proizvajalce, da potrdimo ustreznost svojih začetnih razvojnih poti, hkrati pa tudi velika priložnost za prepoznavanje novih trendov.«

V kriznih časih smo v Sloveniji vedno znali biti enotni. Ne glede na to, da smo nemalokrat mačehovski do vsega, kar je domače, in kujemo v zvezde vse, kar nosi tuje blagovne znamke, pa je ravno ekonomska kriza tista, ki bo nekaj ravnovesja potrošnje tudi slovenskih zobozdravstvenih ordinacij in zobotehničnih laboratorijev vrnila nazaj domov. Razlogov proti temu praktično ni, saj so cene identične, kvaliteta nemalokrat boljša, reševanje sicer malostevilnih reklamacij učinkovitejše in hitrejše, pa še odličen občutek ostane, da smo storili veliko dobrega.

Ne pozabite: biti ponosen je čudovito. Slovenski proizvajalci in trgovci pa od vas pričakujejo še korak naprej. Zagotovo boste tudi vi občutili zadovoljstvo, ko ga boste storili!



Dani Pečečnik: Dentalna industrija je ena najhitreje razvijajočih se panog. Tehnologije prihajajo, se uveljavljajo, odhajajo in spreminjajo. Vsi proizvajalci se skušamo kar najbolj približati naravnemu zobu in naravnim materialom, ki jih imamo ljudje v ustih.



EQUIA

Nova **TRAJNOST**
v tehnologiji steklastih
ionomerov



EQUIA sistem dviguje tehnologijo steklastih ionomerov na višji nivo, z izboljšano lomno in upogibno trdnostjo in povečano odpornostjo na upogibno utrujenost*. To je samo delček neverjetnih prednosti **EQUIA**-e. Poiščite več o novi dimenziji v konzervativnem zobozdravstvu na www.gceurope.com

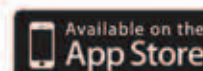* Podatki na zahtevo

GC EUROPE N.V.
GC EEO - Slovenia
Šlandrov trg 40
SI - 3310 Žalec
Tel. +386.3.71.03.270
Fax. +386.3.71.03.271
slovenia@eoo.gceurope.com
<http://www.eoo.gceurope.com>

'GC.'



GC Restorative Dentistry Guides



Na prvi pogled

EQUIA omogoča estetski nanos v enoslojni tehniki kot obnovo zadajšnjih zob. EQUIA predstavlja naslednje lastnosti:

- Enostaven nanos v enoslojni tehniki in kemijska vezava EQUIA Fil
- Quick = Hitro v le 3'25"
- Unikatne lastnosti, biomimetičnih zalivk s sproščanjem fluorida
- Inteligentni sinergijski učinek z EQUIA coat-om (premazom), ki ojača restavracijo
- Aesthetic=Estetsko in hkrati ekonomično

EQUIA postavlja nove standarde v tehnologiji obnov in nudi dodatno možnost za doseg vseh pacientovih pričakovanj.

GC EQUIA

EQUIA je edinstven sistem za obnovo zob, ki združuje novo generacijo steklastih delcev (EQUIA Fil kapsule) in visoko polnjen smolnat premazni material (EQUIA Coat). EQUIA združuje hitro in enostavno rokovanje

z dobrimi fizikalnimi lastnostmi in estetikom.

Nanos z nano-delci polnjenega EQUIA Coat-a v enem sloju, ne le zaščiti obnovo pred kontaminacijo z vlago in kislinsko erozijo, pač pa tudi eksponentno zveča fi-

zikalne lastnosti EQUIA polnila, vključujoče odpornost na obrabo in lomno trdnost.


Prednost EQUIA-e so 4 letne klinične izkušnje, ki prikazujejo, da hkrati uspešno dosega ekonomska in estetska pričakovanja. Uči-

nek tega materiala za posterioorne obnove je bil prikazan v številnih kliničnih študijah, v eni od teh so dve leti spremljali 151 zalivk in vivo.

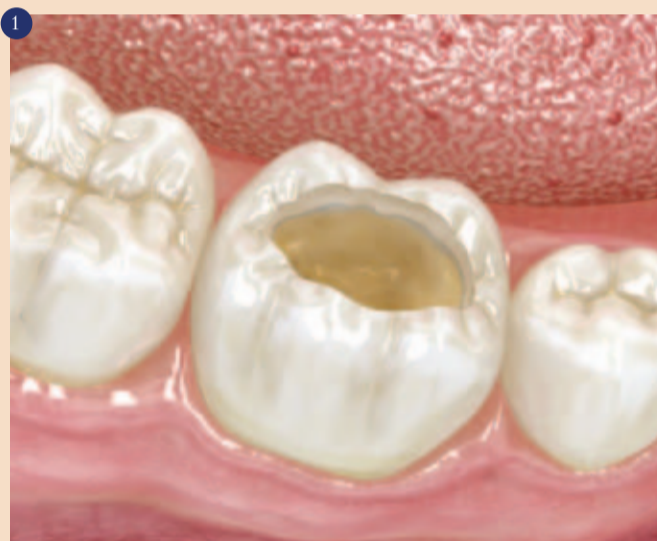EQUIA je indicirana v sledečih kliničnih situacijah:

- Razred I, restavracije razreda II, ki so malo obremenjene
- Reparature starih restavracij
- Razred V in restavracije na površini korenin
- Dograditev jedra
- Mlečni zobje

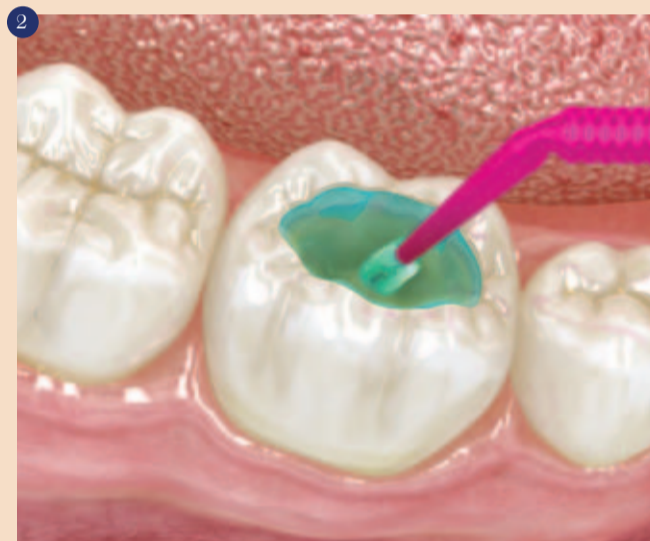Nanos EQUIA-e po korakih

Z visoko toleranco na vlago, skoraj brez krčitvenega stresa, in brez poročanja o kooperativni preobčuljivosti, je EQUIA postala resničnost za enostaven nanos v enem sloju v velikih kavitetah – brez uporabe časovno potratnih, neurejenih in zahtevnih postopkov vezave in jedkanja. 

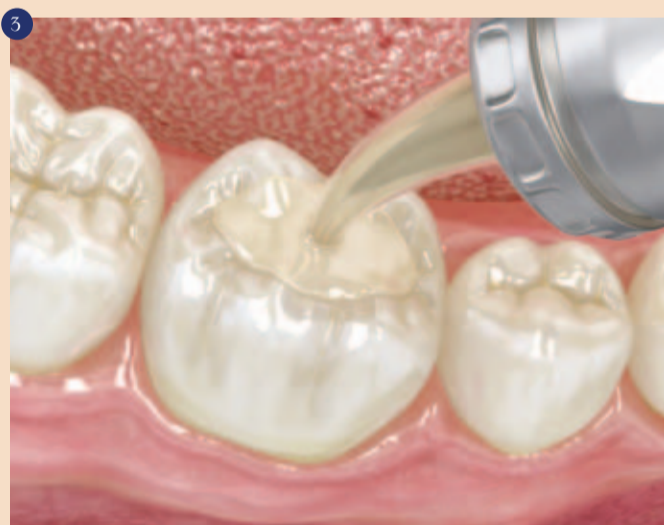Več informacij:
www.gcequia.com



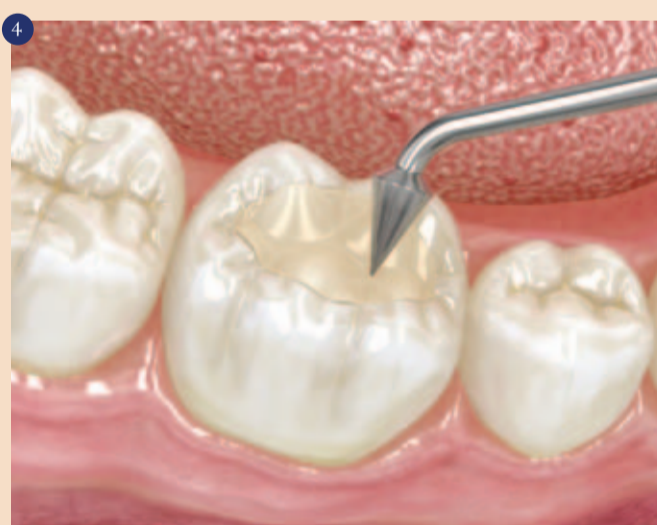Zob, ki ga obnavljamo, je izoliran in osušen z vatnimi rolicami in odsesavanjem (gumijasta opna ni potrebna). Kavitev je pripravljena po konzervativnem pristopu. Odstranjen je okužen dentin, medtem ko prizadet, neinficiran dentin lahko ostane v izogib ekspanziji pulpe. Robovi morajo biti očiščeni do zdravega dentina in sklenine.



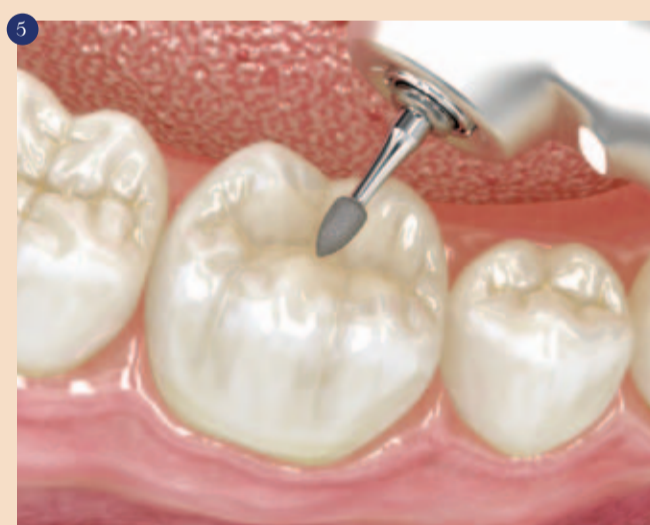Uporabite (po želji) GC Cavity Conditioner za 10 sekund. Izperite in nato kaviteto nežno osušite, a ne presušite zoba. Pripravljene površine morajo biti vlažne (se morajo lesketati).



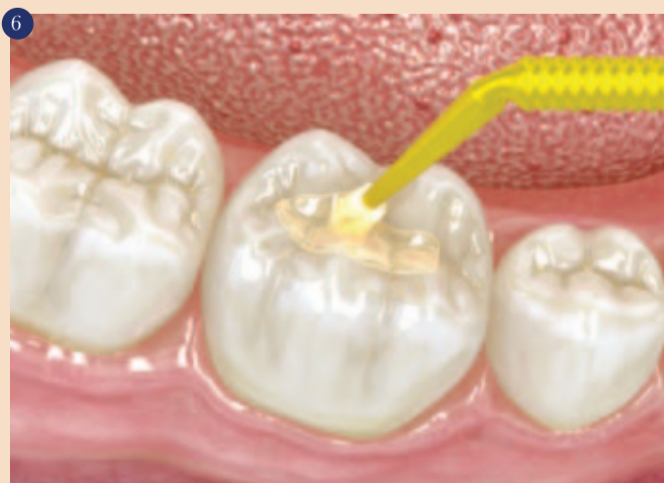EQUIA Fil kapsula se meša 10 sekund in nato nanese direktno v kaviteto.



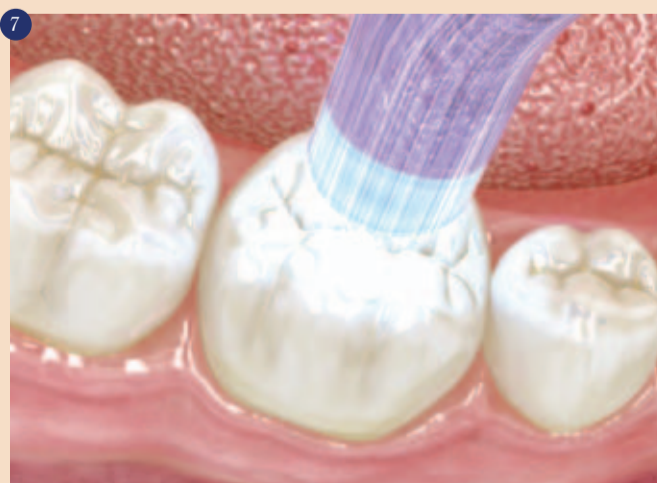Uvodno konturo lahko naredite v času strjevanja (delovni čas: 1'15"). Delajte previdno, da se izognete kontaminaciji in izsušitvi v tem času.



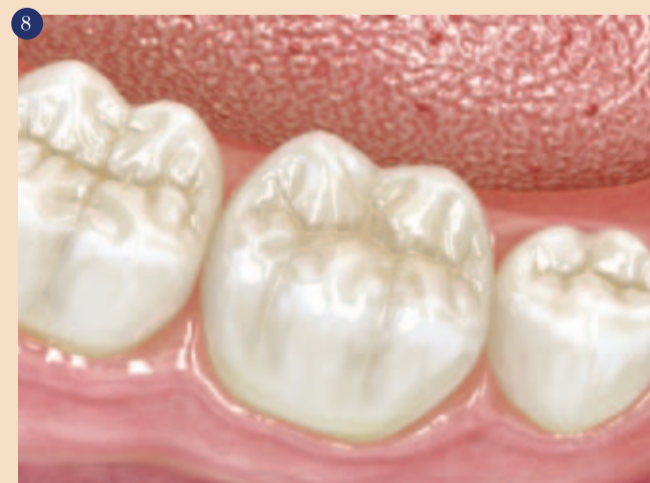Z dokončno obdelavo z vodnim sprejem in superfinimi diamantnimi svedri lahko pričnete 2'30" po začetku mešanja.



Takoj nanesite EQUIA Coat. Spihanje z zrakom ni potrebno v tem koraku. Z zobno nitko lahko nanesete v medzobna področja.



Presvetlite z lučko 20" kot končen korak. Dodatni polirni postopki niso potrebni.



Odlični rezultati v le 3'25"

Kemična podpora obvladovanju oralnega biofilma

Že od 18. stoletja (P. Fauchard) vemo, da je v skrbi za zdravje zob in obzobnih tkiv zelo pomembno, če ne najpomembnejše, mehansko odstranjevanje oz. obvladovanje zobnih oblog in ostankov hrane. Preveč biofilma na zobeh lahko povzroči razvoj kariesa, supragingivalni biofilm pa vpliva na razvoj kroničnega vnetja dlesni – gingivitisa, ki lahko napreduje tudi v katero od oblik parodontitisa. Za učinkovito mehansko čiščenje zadostuje ustrezna uporaba zobne ščetke in pripomočkov za čiščenje medzobnih prostorov – medzobnih ščetk in zobne nitke.

Kljub pomoči, navodilom in priporočilom zobozdravnikov veliko pacientov še vedno ne zmore uspešno obvladovati oralnega biofilma. Eden od vzrokov je neupoštevanje zobozdravnikovih navodil za redno čiščenje zob, drugi možni vzrok pa nezadostno čiščenje zaradi posameznikovih slabših motoričnih spretnosti, kar ga onemogoča pri doseganju vseh površin zoba.

Ko je mehansko čiščenje oteženo ali celo nemogoče, se za ustrezno obvladovanje zobnih oblog kot podpora mehanskemu čiščenju priporoča uporaba kemičnih sredstev v obliki ustne vode, paste ali gela (1). Če želimo, da kemično sredstvo zares podpre mehansko čiščenje, mora biti učinkovito. To pomeni, da deluje protimikrobno – zavira naj nastajanje plaka, je substantivno (se dobro oprime trdih in mehkih tkiv) ter učinkuje čim dlje, zelo zaželeno pa je tudi, da tako sredstvo nima hujših neželenih učinkov. Protibakterijsko učinkovitost zagotavljajo pripravki, ki vsebujejo klorheksidin, v zobozdravstvu prisoten že dalj časa, vendar ima nekaj lastnosti, zaradi katerih podvomimo o njegovi sprejemljivosti.

Klorheksidin (CHX) – zlati standard za preprečevanje zobnih oblog

Molekule klorheksidina imajo zaradi svoje kationske narave možnost vezave na molekule ustne sluznice, sklenine, biofilma na zobeh, proteinov v slini in na celične stene bakterije, kar mu omogoča negativno delovanje na razvoj bakterij in dinamiko bakterijske aktivnosti (1). Učinkovito deluje tako na po Gramu negativne kot tudi na po Gramu pozitivne bakterije, glive kvasovke in nekatere viruse (2). V manjših koncentracijah destabilizira in uničuje celično mem-

brano mikroorganizma (bakterije) – deluje bakteriostatično, v velikih koncentracijah pa vpliva na citoplazmo mikroorganizma (bakterije) in tako deluje baktericidno (1). V zobozdravstvu se klorheksidin uporablja v raztopinah v različnih koncentracijah (0,2-% ali 0,12-%) ali kot gel (0,5-% ali 1-%) (3). Pacientu pripravek s klorheksidinom pomaga pri odpravi oz. ustavitvi že prisotnega gingivitisa, po operativnih posegih na zobeh in obzobnih tkivih, ko je mehansko čiščenje oteženo, uporabno vrednost pa izkaže tudi pri uporabnikih fiksnih ortodontskih aparatov (pri njih zadostuje že uporaba pripravka z manjšo koncentracijo klorheksidina).

Učinek, ki traja in traja ...

Klorheksidin se adsorbira na mehka in trda tkiva, nato pa učinkuje tudi 12 ur (2), torej je visokosubstantiven (obstoje). Pri tem je trajanje učinkovitosti odvisno od njegove koncentracije (2), saj 0,2-odstotna raztopina ohrani protimikrobno delovanje tudi sedem ur po uporabi, 0,12-odstotna raztopina pa učinkuje še 5 ur po uporabi (4).

Obstojnost je ena najpomembnejših lastnosti molekule klorheksidina, saj je tako zelo, vsekakor pa najdlje učinkovit antiseptik na trgu izdelkov za ustno higieno (1).

Ni vse zlato, kar se sveti

Klorheksidin sicer res dokazano pomaga pri obvladovanju zobnih oblog, vendar ima tudi precej znanih neželenih stranskih učinkov,

- rjavo-rumenkasto zabarvanje na zobeh in sluznici, zadnjem delu jezika, na protetičnih in kompozitnih restavracijah (posledica Maillardove reakcije),
- spremembe v zaznavanju okusa,
- otekanje obušesnih žlez,
- razvoj odpornosti na nekatera zdravila.

Od teh je za paciente najbolj moteče obarvanje, zaradi katerega terapije s klorheksidinom ne izvajajo, kot je bila predpisana. Prav posebej neželena je taka prekinitvev, ko je klorheksidin predpisan v pooperativnem obdobju z namenom preprečevanja nastajanja oralnega biofilma in zgodnje bakterijske rekolonizacije na zdravljenem območju, ki ga takrat ni mogoče ustrezno mehansko očistiti.

ADS – patentirana formula, ki odpravlja neželene učinke klorheksidina

Zobozdravnik pacientu predpiše terapijo s klorheksidinom z namenom doseči ustrezen protibakterijski učinek, kar pomeni, da mora pacient predpisani terapiji tudi slediti. Za želene rezultate terapije in boljšo sprejetost klorheksidina pri pacientih se klorheksidinu dodajajo različne spojine (peroksidoborati, polivinil piroidon (PVP) ali natrijev metabisulfit Na₂S₂O₅ in askorbinska kislina), ki vplivajo na zmanjšanje obarvanja kot neželenega stranskega učinka klorheksidina. Švicarski proizvajalec Curaden International AG je v izogib neželenim učinkom klorheksi-

kov svoje kemične linije naredil še korak naprej – v nobenem njihovem izdelku namreč ni alkohola, za katerega vemo, da izsušuje ustno sluznico.

Sistem ADS oz. spojine, ki ga tvorijo, delujejo zaviralno na pojav zabarvanja, ki je posledica terapije s klorheksidinom. Ob tem je pomembno, da ta učinkovina, dodana klorheksidinu, ne preprečuje zabarvanj, ki so posledica uživanja zelo pigmentiranih živil, tj. kave, čaja, bučnega olja, rdečega vina, in drugih življenjskih navad (kajenje). Sistem ADS tudi nima belilnega učinka na že prisotna zabarvanja zob in obzobnih tkiv.

Ovrženi dvom o zmanjšani učinkovitosti klorheksidina zaradi dodanega sistema ADS

Nekateri strokovnjaki so se spraševali, ali ostane učinkovitost klorheksidina enaka, tudi če mu dodamo sistem ADS, ali je morda vseeno učinkovitejši brez te 'dodane vrednosti'. V več primerjalnih študijah (1, 2, 3), ki so raziskovale prav učinkovitost klorheksidina z dodanim ADS in takega, ki tega sistema ne vsebuje, je bilo ugotovljeno naslednje:

- dodajanje antipigmentacijskega sredstva (sistema ADS) ne vpliva na protibakterijski učinek klorheksidina (1),
- gingivalni indeks in indeks plaka se pri uporabi obeh vrst pripravkov v enakem časovnem obdobju povsem primerljivo znižata (2),
- klorheksidin z dodanim siste-

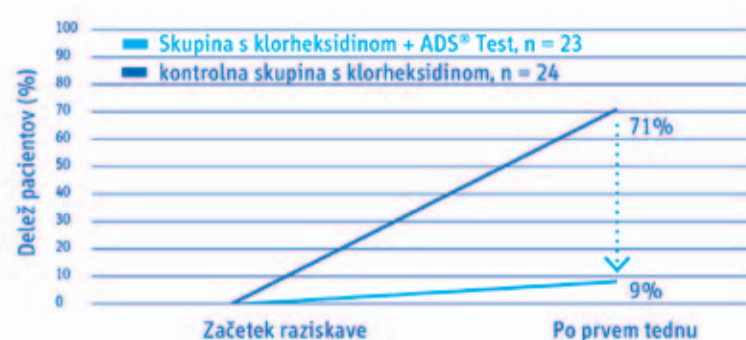
- klorheksidin z dodanim sistemom ADS ima manjši učinek na spremembo zaznavanja okusa, povzročča manjše spremembe v sposobnosti zaznavanja okusa slanega in manj dražilno deluje na tkiva v ustih (2).

Zato lahko sklepamo, da je klorheksidin z dodanim sistemom ADS bolje sprejet pri pacientih, saj uspešno zavira neželene stranske učinke, hkrati pa ne vpliva na učinkovitost.

Kaj stoji na poti k popolnemu uspehu

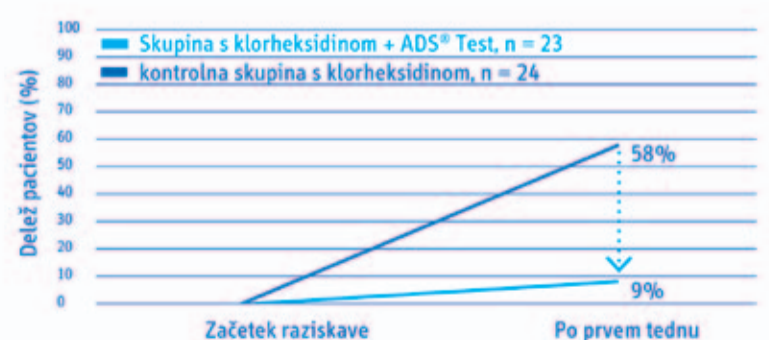
Potem ko smo ugotovili, da klorheksidin deluje res učinkovito protibakterijsko in da njegove neželene stranske učinke uspešno obvladujemo z dodanim sistemom ADS, je treba pozornost nameniti še možnim oviram na poti k uspehu tega uspešnega para spojin. Delovanje namreč zavirajo nekatere snovi, ki so zelo pogosto v zobnih pastah in drugih pripravkih za ustno nego. To so različne anionske spojine – detergenti, zobne paste, tekočine za spiranje, sredstva za zgoščanje, akrilati, pa tudi natrijev lavrilsulfat in drugi močni detergenti in sufraktanti. Te pogoste sestavine zobnih past sicer ne izničijo protimikrobnega učinka klorheksidina v celoti, vendar precej skrajšajo čas njegove učinkovitosti. Zato moramo biti pozorni, da nehote sočasno s klorheksidinom ne uporabljamo tudi pripravkov (npr. zobne paste), ki bi vsebovali zaviralce klorheksidina (npr. SLS), saj bi bila njegova učinkovitost znatno manjša. ■

87 % manj pacientov z rjavkastim obarvanjem incizalnega področja



Klorheksidin s sistemom proti obarvanju po reženjski operaciji: navzkrižna, randomizirana, trojno slepa raziskava Cortellini P, Labriola A, Zambelli R, Pini Prato G, Nieri M, Tonetti MS. Journal of Clinical Periodontology 2008, 35:614-620.

84 % manj pacientov z rjavkastim obarvanjem dlesni



ki se na srečo pojavljajo lokalno in so reverzibilni. Žal so nekateri stranski učinki klorheksidina tako nesprejemljivi, da kljub dokazanemu protibakterijskemu delovanju pacienti njegovo uporabo raje opustijo. Najpogostejši stranski učinki uporabe pripravkov s klorheksidinom so (3):

dina svoji kemični liniji izdelkov za ustno higieno dodal posebno formulo, sistem ADS. Dve od njegovih glavnih sestavin sta prav natrijev metabisulfit in askorbinska kislina. V primerjalnih študijah (1, 2, 3) je dokazano, da ADS vpliva na zaviranje zabarvanja zob. Isti proizvajalec je pri razvoju izdel-

mom ADS je enako učinkovit pri blažitvi vnetnih procesov v zgodnji pooperativni fazi celjenja kot samostojen klorheksidin (2),

- klorheksidin z dodanim sistemom ADS povzroči precej manj zabarvanj kot samostojen klorheksidin (2),

(1) Basso M, Magrin S, Epis E. Chlorhexidine stain reduction by means of a modified mouthwash. DENTAL CADMOS 73 (9), 2005, 17-26. MASSON ITALIA, PERIODICI SRL.
 (2) Cortellini P, Labriola A, Zambelli R, Pini Prato G, Nieri M, Tonetti MS. Chlorhexidine with an anticoloration system after periodontal flap surgery: a cross-over, randomized, triple-blind clinical trial. Journal of Clinical Periodontology 35, 2008, 614-620.
 (3) Bernardi F, Pincelli MR, Carloni S, Gatto MR, Montebugnoli L. Chlorhexidine with an AntiDiscoloration System. A comparative study. Int J Dent Hygiene 2, 2004, 122-126.
 (4) Cousido MC, Tomás I, García-Caballero L, Limeres J, Álvarez M, Diz P. In vivo substantivity of 0.12% and 0.2% chlorhexidine mouthrinses on salivary bacteria. Clinical Oral Investigations 14, 2010, 397-402.



Projekt podpira CURAPROX



Doživite spremembo paradigme zobne preventive v živo na seminarjih iTOP

iTOP introductory

individualni Trening Oralne Profilakse

Naučite se pravilnega čiščenja zob, ter kako posredovati to znanje in spretnosti drugim. Izberite svoj termin:



2. februar 2013
Hotel Mons, Ljubljana



9. marec 2013
Hotel Mons, Ljubljana



13. april 2013
Hotel Mons, Ljubljana



Pridružite se slovenskim strokovnjakom, ki že imajo iTOP certifikat

Na naših seminarjih iTOP boste pridobili posebna znanja in spoznali pravilne tehnike, kako obdržati svoje zobe vse življenje. Te informacije boste lahko prenesli svojim pacientom.

Na seminarju iTOP introductory boste vse to spoznali izkustveno - z zobno ščetko v roki in v zabavni učni uri skupaj z drugimi zobozdravstvenimi strokovnjaki.

Ne čakajte! Še danes pokličite 02/620 47 49 in potrdite svojo udeležbo na seminarju iTOP – introductory. Pohitite, število udeležencev je omejeno.

Pokličite gospo Tadejo B. Š. na telefon 02/620 47 49 in zahtevajte podrobnejšo predstavitev seminarja.

Flegis, d. o. o., Perharcjeva 36, 2000 Maribor, www.flegis.si

CURAPROX

Učinkovito in varno brez neželenih učinkov

brez SLS-a



V harmoniji z ustno sluznico

Nastajanje zobnih oblog učinkovito preprečimo z ustno vodo Curasept ADS, saj vsebuje klorheksidin. Patentirana formula ADS pri tem poskrbi, da klorheksidin ne povzroča neželenih učinkov.

Zobna pasta Curaprox Enzykal ne vsebuje natrijevega lavrilsulfata (SLS – Sodium Lauryl Sulphate), zato odlično podpira učinkovitost klorheksidina. Ker je brez SLS, je zobna pasta Enzykal tudi nežna do ustne sluznice, encimi, ki jih vsebuje, pa dodatno podpirajo naravno zaščitno funkcijo sline.

Ustna voda Curasept je na voljo tudi v večjem pakiranju (900 ml), primernem za uporabo v ordinaciji.



SWISS PREMIUM ORAL CARE

Ustne vode Curasept in zobno pasto Enzykal lahko kupite po posebnih cenah za zobozdravnike na prodaja@flegis.si ali s klicem na tel. številko 02/ 460 53 42.

Gluma Self Etch za otroško zobozdravstvo

Hitre zalivke za otroke

Kompomeri in kompoziti so moderni polnilni materiali, ki običajno ustrezajo zahtevam za polnilne materiale za mlečne zobe. Ne samo polnilni material, ampak tudi trdnost vezi ima odločilen učinek na kakovost in trajnost zalivk.

Zlasti pri obravnavi otrok mora-


jo biti postopki hitri in enostavni, ne da bi zato vplivali na kakovost zalivke. Samojedkajoči adhezivni sistemi otroškemu zobozdravstvu prihranijo precej časa, ne da bi vplivali na kakovost zalivk.

Na osnovi bogatih izkušenj Heraeus Kulzerjevimi iBond GLUMA inside-om (adheziv vse v enem iz

leta 2007, Heraeus Kulzer GmbH, Hanau, Nemčija) je bila razvita nova GLUMA Self Etch. GLUMA Self Etch v enem preparatu združuje jedkalo, primer in bond. Naslednje klinične slike prikazujejo uporabo Gluma® Self Etch na mlečnih zobeh.

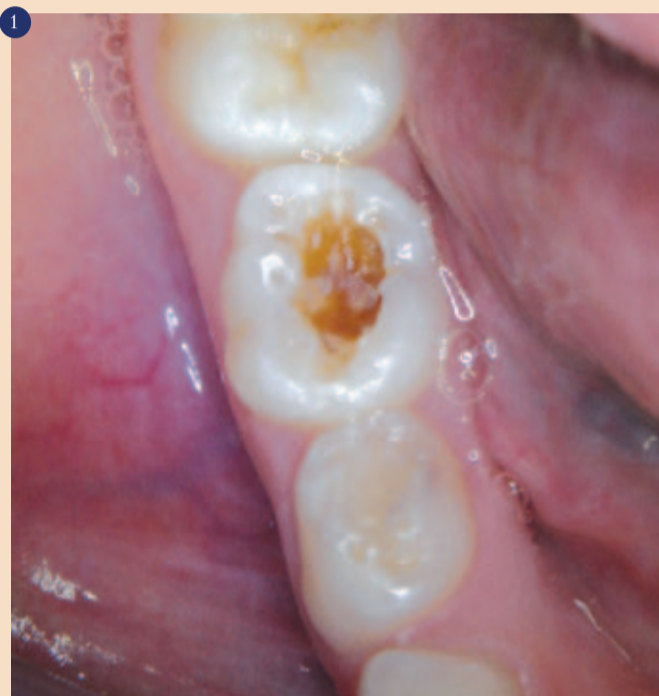Zaključek

Gluma Self Etch adheziv vse v enem je izjemno indiciran za izdelavo zalivk pri otrocih. Obravnava je hitrejša kot pri uporabi konvencionalnih adhezivnih sistemov, saj se z Glumo Self Etch

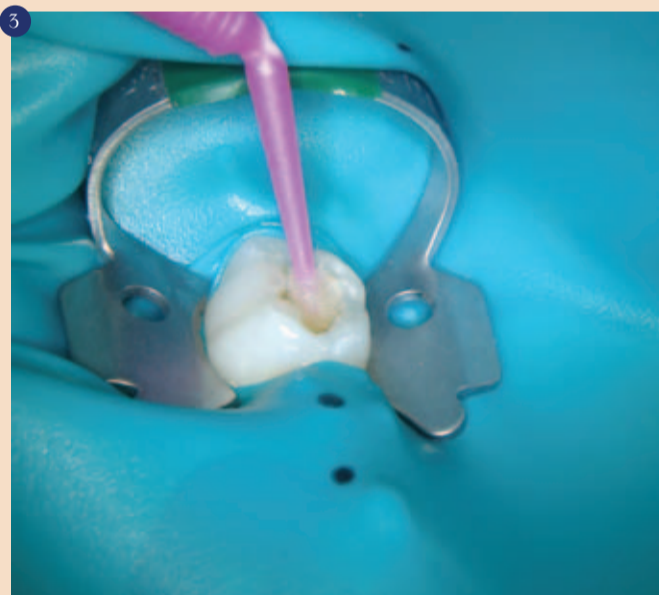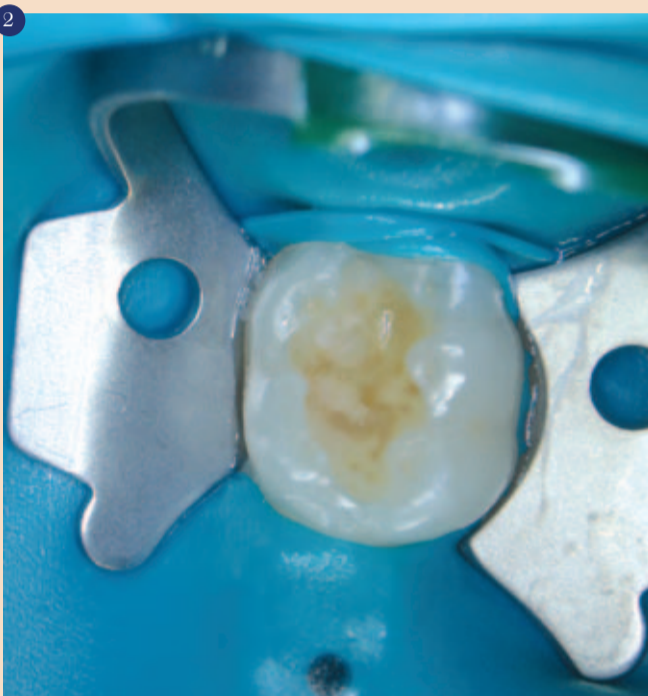izognemo ponavljajočemu se spiranju in sušenju kavitete. 

Avtorji:

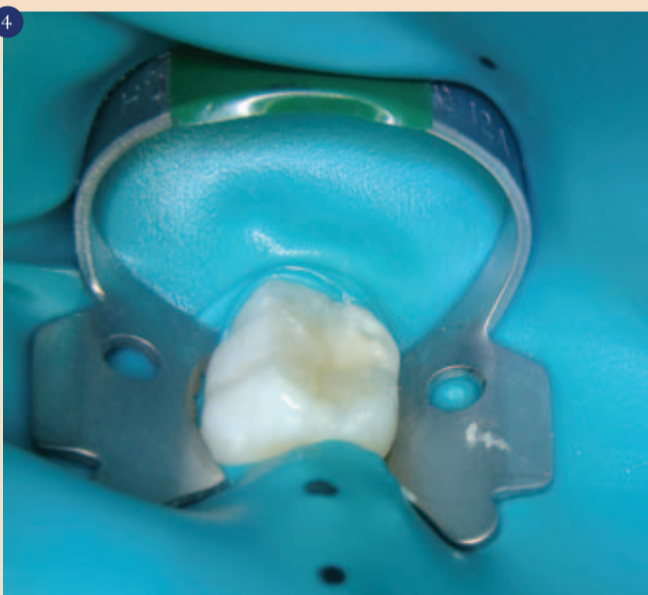dr. Anahita Jablonski-Momeni¹
dr. Simone Dreßler¹ in
prof. Richard Stoll²



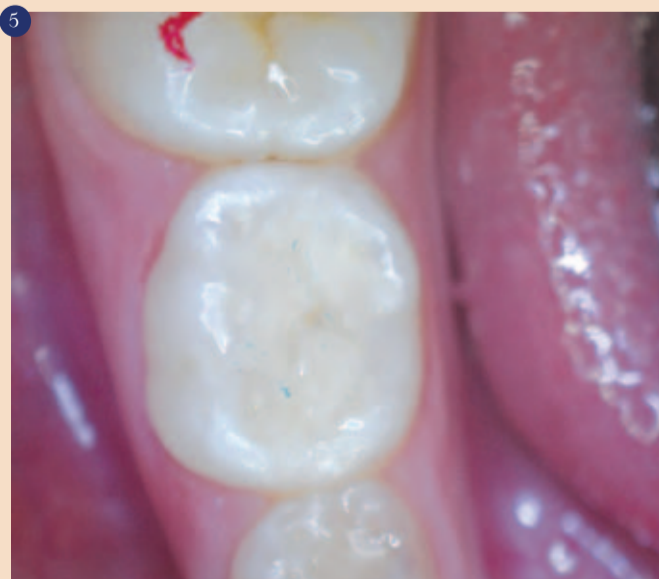Kariozne lezije na zobu 85 pri 8-letni deklici. Po aplikaciji anestezika in izbiri barve je bil nameščen koferdam.



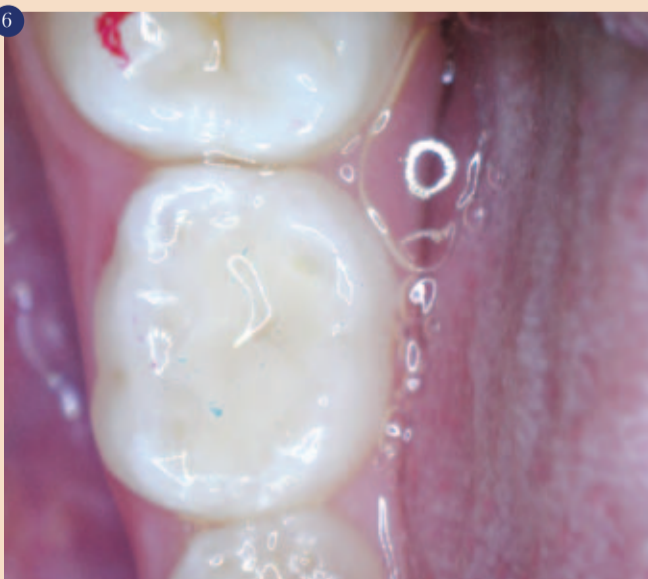Glumo® Self Etch z aplikatorjem nanesemo na enamel, nato na dentin in vtiramo 20 sekund. Adheziv med delovanjem prodira globlje v zobno strukturo in s tem izboljša adhezivno plast in poveča moč vezave. Višek adheziva je treba osušiti do suhega. Pokaže se sijajna površina, ki jo polimeriziramo 20 sekund.



Restavracija ene same, okluzalne ploskve se izgradi s plastenjem Charisma (Heraeus Kulzer GmbH, Hanau, Nemčija).

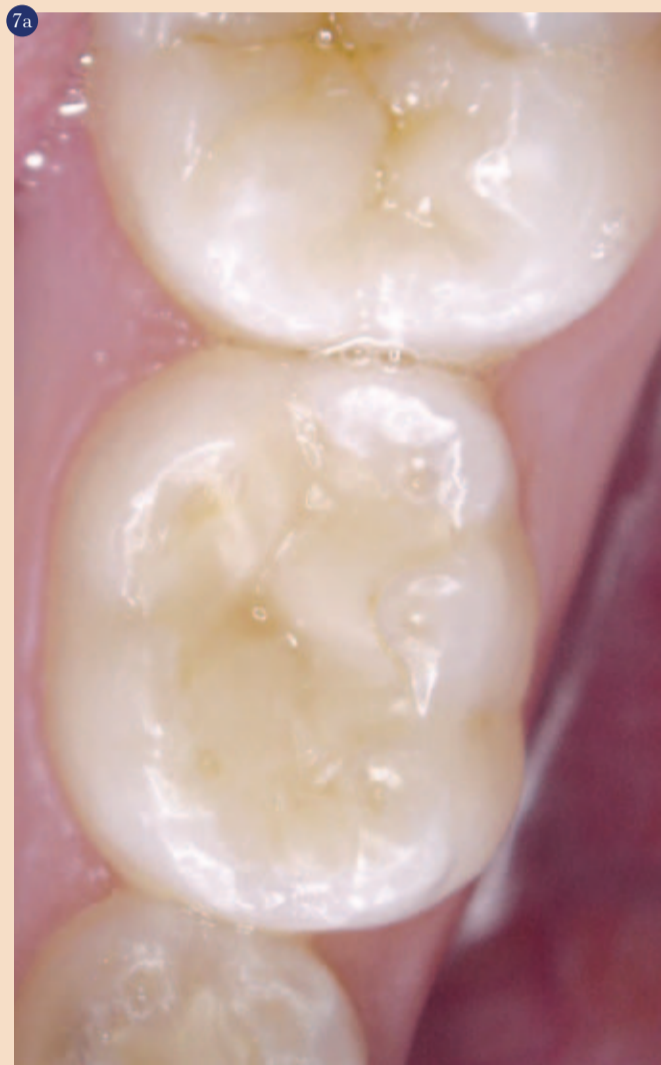

Odstranimo koferdam in preverimo okluzijo. Na koncu zalivko spoliramo in zob fluoridiramo.

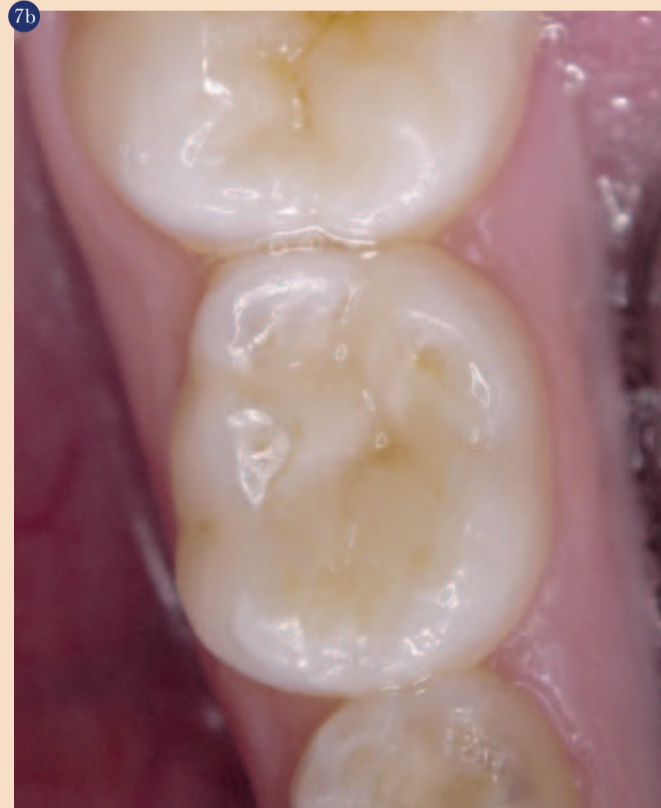

¹ Medicinski center, zobozdravstvo, oralna in maksilofacialna kirurgija, otroško zobozdravstvo, Philippsova univerza Marburg, Georg-Voigt Str. 3, 35033 Marburg, Nemčija.

² Medicinski center, zobozdravstvo, oralna in maksilofacialna kirurgija, operativno zobozdravstvo, Philippsova univerza Marburg, Georg-Voigt Str. 3, 35033 Marburg, Nemčija.



Prikaz zalivke na zobu 85 po treh tednih. Pacientka je bila naročena na izdelavo naslednje zalivke in zalivanje fizur.





GLUMA® Self Etch

En korak v prednosti!

GLUMA® Self Etch je nov enokomponenten, samojedkajoč nanoadheziv 7. generacije iz Heraeus Kulzerja.

GLUMA® Self Etch je jedkalo, primer in vezivo v enem. Hkrati tudi desenzibilizira.



GLUMA® Self Etch
Vse v enem koraku.

GLUMA® Self Etch

GLUMA® Self Etch je prvi izbor bonding sistema za zobozdravnike, ki iščejo zanesljiv in enostaven adhezijski sistem, uporaben za vse vrste direktnih in indirektnih restavracij. Zahvaljujoč enostavni in hitri uporabi v enem samem koraku onemogoča nepričakovane napake pri obravnavi pacienta in ga uporabljamo pri otrocih in hiperaktivnih pacientih.

www.heraeus-dental.com

Vse v enem koraku.

- Enostavna tehnika uporabe prihrani čas.
- Učinkovit en sam nanos.
- Zanesljiva, klinično dokazana kakovost.
- Optimalen za uporabo na občutljivih področjih zoba.

GLUMA®

Doživljensko močna vez.

Iatrogene napake pred in po nekirurškem zdravljenju koreninskih kanalov

V literaturi so opisane iatrogene napake med zdravljenjem koreninskih kanalov. Najpogostejše napake so predrtje, stopnica, transportacija apeksa, ziping, prekomerna razširitev, zlom instrumenta in prekratka polnitev. Premalo poudarka je na preparaciji dostopne kavitete pred začetkom zdravljenja koreninskih kanalov in na končni koronarni zapori zoba po končanem endodontskem zdravljenju. Na različnih spletnih forumih in v več kliničnih člankih je prikazano lepo in uspešno endodontsko zdravljenje, a z neustreznimi koronarnimi restavracijami. To predstavlja resen problem, saj je dokazano, da je dolgotrajna uspešnost odvisna tako od ustreznega zdravljenja koreninskih kanalov kot tudi od ustrezne koronarne zapore. V tem članku bom predstavil te vidike ter predstavil klinični primer za vzgled.

Pred začetkom endodontskega zdravljenja

Endodonti smo specializirani za zdravljenje koreninskih kanalov, vendar se včasih osredotočimo izključno na zdravljenje koreninskih kanalov in pozabimo, da je zob še kaj več kot korenina. Ob prihodu pacienta v ambulanto ima le-ta pogosto simptome apikalnega paradontitisa. Ali je bil zob predhodno endodontsko zdravjen, je za ta članek nepomembno. Kot terapevti moramo najprej ugotoviti vzrok problema. Najpogosteje citirani vzroki so predhodno neustrezno endodontsko zdravljenje, primarni karies, sekundarni karies, neustrezna plomba ali prevleka. Če na zobu ni predhodnega zdravljenja koreninskih kanalov, je vzrok najverjetneje eden izmed koronarnih dejavnikov. Pomembno je to obravnavati, kajti v čem je potem pomen odličnega endodontskega zdravljenja, če primarnega vzroka ne zdravimo oz. ne odstranimo?

Najboljše je popolnoma odstraniti staro plombo ali prevleko ter odstranitev spodaj ležečega kariesa. Sliši se kot logično zaporedje, vendar so določena nestrinjanja s tem pristopom, katera vodijo mnoge terapevte pri njihovih odločitvah. Odstranitev obstoječe restavracije lahko povzroči tudi odstranitev zdravih tkiv ter težjo namestitvev osušitvene opne. Drugi dejavnik je čas, kajti odstranitev obstoječe restavracije je časovno potratno. Posebno če je pred začetkom zdravljenja koreninskih kanalov potrebna tudi dograditev zoba. To so nekateri razlogi zaradi katerih se mnogi zobozdravniki odločijo ohraniti obstoječo plombo oz. prevleko. To lahko vpliva na končni izid zdravljenja in predsta-

vlja tveganje, kateremu se lahko izognemo.

Seveda so tudi prednosti tega pristopa. Z odstranitvijo neustrezne plombe oz. prevleke in kariesa zobozdravnik odstrani enega izmed glavnih vzrokov za neuspeh in takoj lahko oceni, ali ima zob dovolj trdih tkiv za njegovo ohranitev in se tako izogne nepotrebnemu endodontskemu zdravljenju. Druga prednost je izdelava nove restavracije, s katero se izognemo popravilu obstoječe restavracije. Na splošno so prednosti večje od pomanjkljivosti in samo zobozdravniki morajo spremeniti način zdravljenja in imeti nekaj vztrajnosti.

Po končanem endodontskem zdravljenju

Po končanem endodontskem zdravljenju napotimo pacienta nazaj k osebnemu zobozdravniku. V tem primeru je potrebno zob zapreti z ustrezno začasno plombo. Običajno se vstavi začasni material kot na primer Cavit (3M) ali glasionomerni cement. Navadno se pod začasno plombo vstavi vatna kroglica, saj ima osebni zobozdravnik na ta način lažji dostop do pulpne komore in boljšo retencijo pri izdelavi dokončne plombe. Znanih je nekaj slabosti tega pristopa. Ko pustimo prazen prostor med vhodi v kanale in začasno plombo, je večje tveganje za kontaminacijo. Pri izdelavi začasne plombe kot terapevti ne moremo zagotoviti, da se bo pacient dejansko zglasil pri osebnem zobozdravniku po dokončno koronarno zaporo. Včasih je dokončna oskrba odpuvedana iz več razlogov. Naslednje tveganje predstavlja zlom plombe in/ali zoba. V primeru zloma je gutaperča izpostavljena slini, kar vodi v kontaminacijo. Idealno je, če na zobu naredimo dokončno koronarno zaporo takoj po končanem endodontskem zdravljenju. Kar pomeni, da endodont naredi dokončno plombo. Prednosti tega pristopa so:

- pacientu prihranimo dodaten obisk pri zobozdravniku;
- zob ima že nameščeno osušitveno opno, kar ustvari idealno okolje za izdelavo plombe;
- osebnemu zobozdravniku se prihrani čas, katerega lahko nameni drugim potrebnim posegom;
- endodontu se omogoči raznolikost obsega dela, ki ga izvaja ter razširitev znanj in spretnosti.

Ponovno, to zahteva le spremembo v načinu dela zobozdravnika in nekaj vztrajnosti. Hkrati pa tudi, da osebni zobozdravnik dovoli izdelavo dokončne plombe endodontu. Sledi klinični primer, ki prikazuje prednosti in pomanjkljivosti zgoraj omenjenega pristopa.

Klinični primer

Kmalu po končani specializaciji iz endodontije je bil v mojo ambulanto napoten 36-letni pacient z blago bolečino v področju spodnjega levega drugega kočnika. V tem primeru sem bil tretji terapevt, saj predhodni specialist endodont ni želel začeti endodontskega zdravljenja zoba in je pacienta napotil k meni.

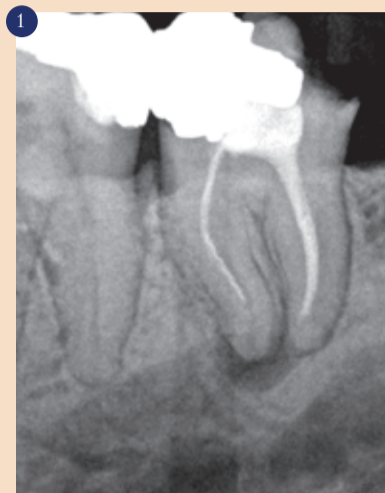Na zobu je bil ugotovljen simptomatski apikalni paradontitis, ki je imel neustrezno primarno endodontsko zdravljenje ter zlomljen instrument v mezialni korenini (slika 1).

V prvi seji sem odstranil gutaperčo iz meziolingvalnega kanala ter ga popolnoma sprepariral. V meziobukalnem kanalu se je nahajal zlomljen inštrument, vendar ga nisem popolnoma odstranil. Distalni kanal je ostal nedotaknjen. Kot medikamentozni vložek med sejama sem uporabil kalcijevhidroksid, vstavil vatno kroglico in zaprl zob z glasionomernim cementom. Začetna napaka je bila, da nisem odstranil stare plombe in kariesa.

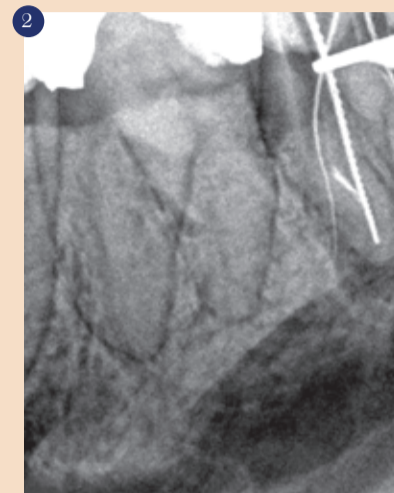Po enem mesecu se je pacient vrnil z bolečino. Pri odprtju zoba, se je iz zoba iztekla večja količina gnoja in krvi. Nato sem poskušal obiti zlomljen instrument v meziobukalnem kanalu in predrl korenino z instrumentom 15.04 Profile (Dentsply Maillefer, slika 2). V tej seji sem ponovno zdravil distalni kanal in zlomil instrument 25.06 Profile v apikalnem področju, vendar sem ga uspel obiti. Ponovno sem v kanale vstavil vložek kalcijevhidroksida in zob zaprl z začasno plombo iz glasionomernega cementa.

Mesec dni kasneje se je pacient vrnil brez simptomov za dokončno polnitev kanalov. Predrtje sem zaprl s sivim MTA Angelus (slika 3), polnil kanale z gutaperčo in Topseal (Dentsply Maillefer) s tehniko tople vertikalne kondenzacije. Kavitate sem takoj zaprl s Fuji IX AI(GC) (slika 4). Nato sem pacienta napotil nazaj k osebnemu zobozdravniku z navodili, da se obstoječa plomba distalno odstrani in izdelava nova dokončna koronarna zapora.

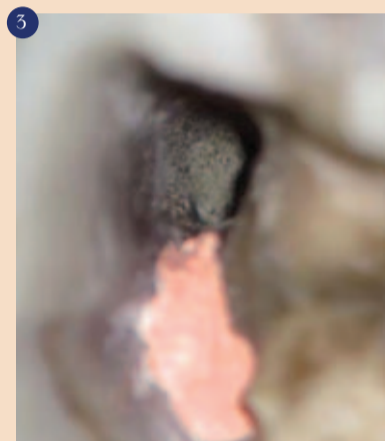
Po devetih mesecih je bil pacient napoten v mojo ambulanto za zdravljenje drugega zoba. Odločil sem se za kontrolni rentgenski posnetek drugega spodnjega kočnika za oceno uspešnosti endodontskega zdravljenja. Pacient po končanem endodontskem zdravljenju ni imel težav in rentgenski posnetek je pokazal uspešno zdravljenje, vendar koronarna zapora ni bila ustrezna (slika 5), zato sem pacienta napotil nazaj k osebnemu zobozdravniku za izdelavo nove plombe.



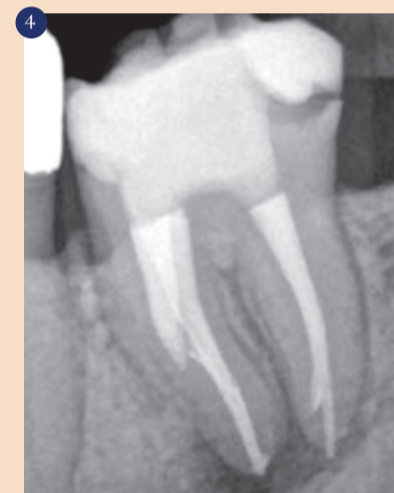1 Rentgenski posnetek pred zdravljenjem pokaže zlomljen instrument v MB kanalu.



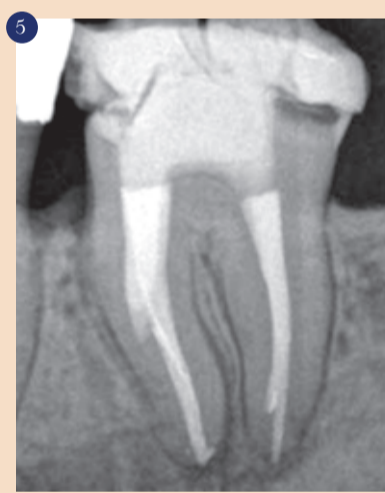2 Flexifile št. 15 gre skozi predrtje.



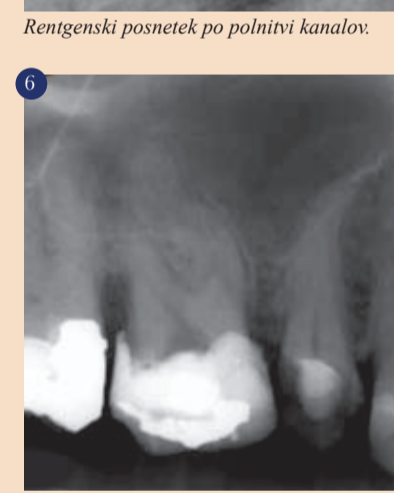3 Zaprte predrtja s sivim MTA-Angelus.



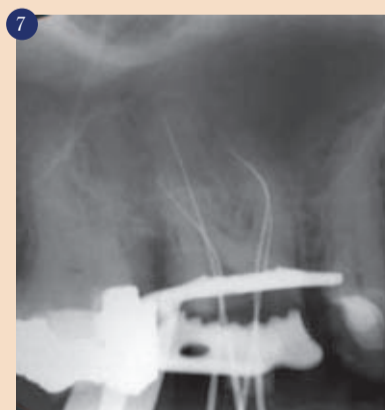
4 Rentgenski posnetek po polnitvi kanalov.



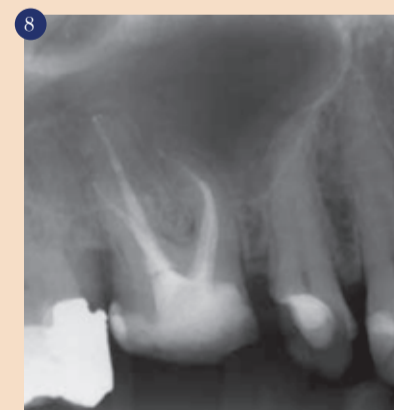5 Kontrolni rentgenski posnetek po 9 mesecih, pokaže neustrezno plombo.



6 Začetni rentgenski posnetek zoba 16.



7 Delovna dolžina s popolno odstranitvijo stare plombe.



8 Rentgenski posnetek po polnitvi kanalov z začasno plombo iz glasionomernega cementa.

Zaključek

Ko pogledam nazaj, lahko zaključim, da bi moral že v prvi seji zdravljenja odstraniti obstoječo neustrezno plombo in karies. Zaprtje kavitete po končanem endodontskem zdravljenju z glasionomernim cementom je preprečilo kontaminacijo. Idealno bi bilo na zobu takoj

narediti dokončno plombo. Za izvajanje zgoraj opisane metode (slike 6, 7 in 8) je bila potrebna sprememba v mojem razmišljanju in načinu dela ter nekaj vztrajnosti. ■

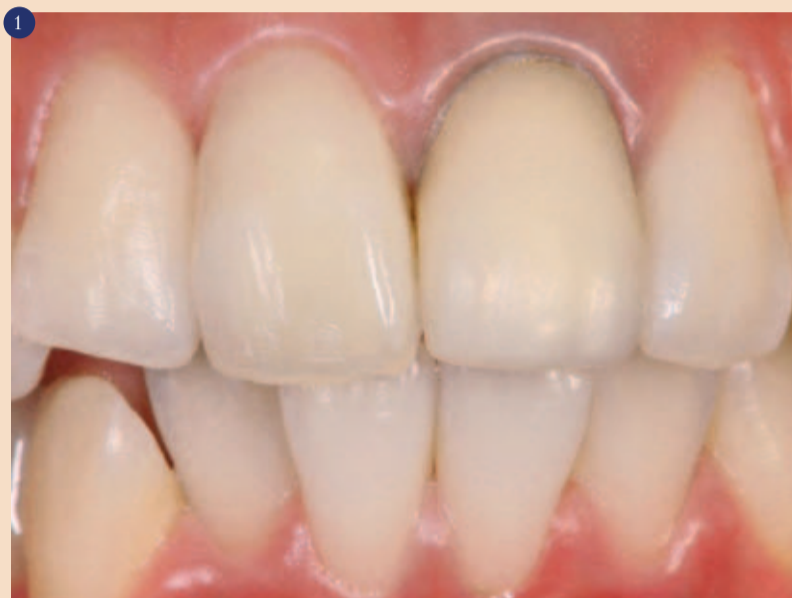Avtor:
Dr. Rafaël Michiels, Belgija

Ravnovesje med mehkim tkivom in nadomestkom

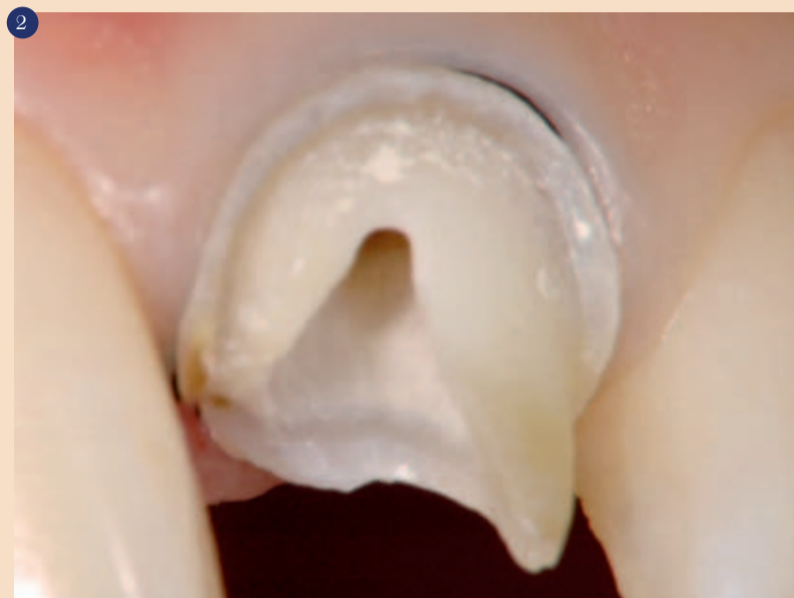Dejavniki, ki vplivajo na potek linije dlesni

Pri načrtovanju oskrbe zob z estetsko prevleko naravne oblike je potrebno upoštevati starost, spol in linije pacientovih lic, kot tudi skladen izgled, glede na sosednje zobe.

V nadaljevanju je prikazan primer, pri katerem so neprimerna oblika in potek linije dlesni na obstoječi prevleki prilagojeni tako, da so skladni s sosednjim zobovjem. Naravna sposobnost dlesni je, da se prilagodi trdemu tkivu, ki leži pod njo. To dosežemo s korekcijo cervikalnega dela, s kompozitom nadgrajenega abutmenta. Na mehkih tkivih ni dodatnih posegov.



Začetno stanje.



Stanje po odstranitvi prevleke in po koreninskem zdravljenju.

Opis primera

Na prvem pregledu 17-letnice je bilo opaziti prevleko, ki po dolžini in obliki ni bila usklajena s sosednjimi zobmi. Ugotovili smo recesijo dlesni in neestetsko zabarvanje na vratnem delu. Prav tako je levi sredinski sekalci imel pravokoten potek dlesni, na desnem sekalcu pa je bil koničast, tako da skupni vtis ni bil uravnotežen in simetričen (slika 1).

Po snetju prevleke in po koreninskem zdravljenju se je zabarvani rob posvetlil. Ker je bilo za uspešno nadaljevanje terapije na razpolago dovolj dentina, smo vstavili z vlakni očvrščen zatiček ter s kompozitom nadgradili jedro zoba.

Prvi začasni zob

Potek linije dlesni po prvem začasnem nadomestku ni bil usklajen in simetričen. Rob dlesni se je na desnem zobu rahlo ožal v distalni smeri, na levi strani pa je bil poševen in 0,5 mm nižje ter pravokoten po obliki.

Oblika nadgrajenega krna zoba

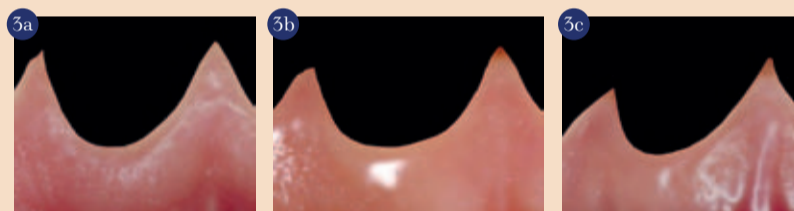
Na sliki 4 so prikazani kriteriji, po katerih se na zgornjih sredinskih sekalcih oblikuje nadgrajeno jedro. Grafični prikaz kaže osnovni koncept, ki vključuje tri aksialne ravnine, prikazane iz mezialne in distalne smeri.

Osnovne točke

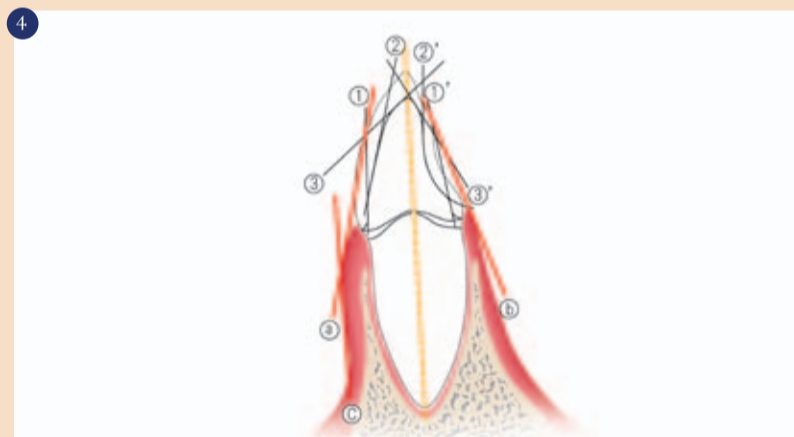
- Rob dlesni v vestibularnem delu teče vzporedno z labialno najširšim delom krone sredinskega zgornjega sekalca.
- Z lingvalne strani dlesni sledi zaokroženost lingvalne površine.
- Labialni potek zobne alveole je vzporeden z vzdolžno osjo zoba. Nadgrajeno jedro zob bi moralo imeti obliko podobno končnemu nadomestku.

Drugi začasni zob

Začasni nadomestek oz. njegov subgingivalni potek je v distalnem delu imel rahlo izpolnitev in pri tem podpiral gingivalno tkivo.



Ovalna, pravokotna in trikotna oblika poteka dlesni.



Parametri za oblikovanje kronskega dela nadgradnje.

DENTAL TRIBUNE

The World's Dental Newspaper • Slovenian Edition

© 2011, Dental Tribune International GmbH

Uredniški material, preveden in tiskan v izdaji časopisa Dental Tribune International, je avtorsko zaščiten pod podjetjem Dental Tribune International GmbH. Vse pravice so zadržane. Objavljeno z dovoljenjem podjetja Dental Tribune International GmbH, Holbeinstr. 29, 04229 Leipzig, Germany. Reprodukcijski material, v katerikoli jezik, v celoti ali delno, je brez predhodnega dovoljenja podjetja Dental Tribune International GmbH strogo prepovedana. Dental Tribune je zaščitni znak podjetja Dental Tribune International GmbH.

Dental Tribune si prizadeva natančno predstavljati klinične informacije in novice proizvajalcev. V zvezi s tem Dental Tribune ne prevzema nobene izhajajoče odgovornosti resničnosti navedb ali nastalih tipkarskih napak. Založnik prav tako ne prevzema nobene odgovornosti za vsebino oglasov. V člankih izražena mnenja so lastna mnenja avtorjev in ne predstavljajo mnenja Dental Tribune International.

Dental Tribune International GmbH
Holbeinstr. 29, 04229 Leipzig, Nemčija

Glavni urednik skupine:

Daniel Zimmermann

ISSN 2232-3511

Uredniški svet:

dr. Nasser Barghi,	ZDA	keramika
dr. Karl Behr,	Nemčija	endodontija
dr. George Freedman	Kanada	estetika
dr. Howard Glazer	ZDA	kariologija
prof.dr. I.Krejci	Švica	konzervativa
dr. Edward Lynch	Irska	restavrativa
dr. Ziv Mazor	Izrael	implantologija
prof.dr. Georg Meyer	Nemčija	restavrativa
prof.dr. Rudolph Slavicek	Avstrija	funkcionalnost
dr. Marius Steignamm	Nemčija	implantologija

Obiščite našo spletno stran:

www.dental-tribune.com
info@dental-tribune.com

Lastnik licence za Slovenijo:

Bisernica Medicina d.o.o., Gmajnice 15, 1000 Ljubljana
mat.št.: 3368122, dav.št. SI52917622

Za založbo Bisernica Medicina:

Ronald Pintar, direktor

Glavni urednik:

Boštjan I. Košak

Vodja produkcije:

Zoran Grom

Kontakt slovenskega uredništva:

telefon: 031 378 022, e-pošta: prodaja@dental-tribune.si

Oglasno trženje:

Boštjan I. Košak (041 740 864), Zoran Grom (031 378 022)

Naročnine:

prodaja@dental-tribune.si

Prevod in lektoriranje:

Dental Tribune Slovenija

Grafično oblikovanje in prelom:

Simon Šimenc s.p., www.simonsimenc.si

Tisk:

TISK Žnidarič, d.o.o., Kranj

Naklada:

2500 izvodov, (februar 2013)