

# digital

international magazine of digital dentistry

1 2016 wydanie polskie

ICV: 4,62 pkt.



## **\_Planowanie**

3D i CAD/CAM  
w chirurgii ortognatycznej

## **\_Obserwacje**

Łączniki hybrydowe

## **\_Opis przypadku**

Technologie cyfrowe  
w terapii kompleksowej

DOKŁADNIEJSZY  
MNIJSZY  
SZYBSZY

NOWY  
**TRIOS3**  
+  
**DWX-4W**



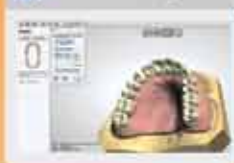
# ZA 130 zł KORONĘ ?!

NIE PŁACĄC NIKOMU, PRODUKUJESZ ŚWIETNE PRACE  
ROBISZ W SWOIM GABINECIE I JEDNOCZEŚNIE  
OSZCZĘDZASZ! NIE POTRZEBUJESZ DODATKOWEJ  
OSOBY DO PRACY, WSZYSTKO JEST ZAUTOMATYZOWANE

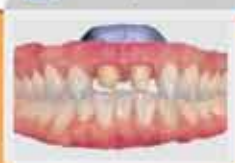## NAJLEPSZY CYFROWY ZESTAW NA RYNKU!

WYKONUJĄC 25 KORON MIESIĘCZNIE,  
AUTOMATYCZNIE AMORTYZUJESZ SWÓJ SPRZĘT  
PÓWYŻEJ TEJ ILOŚCI SPRZĘT NA SIEBIE ZARABIA!

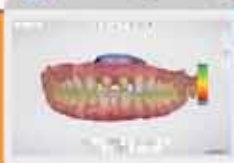1. WPISZ PACJENTA



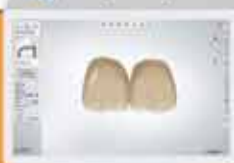2. SKANUJ ZGRYZ



3. ANALIZUJ OKLUZJĘ



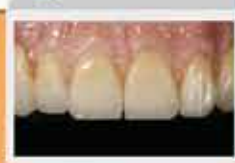4. PROJEKTUJ



5. FREZUJ



6. GOTOWA PRACA

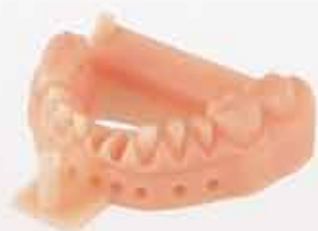

# DRUKOWANIE MODELI 3D

- MODELI ROBOCZYCH
- MODELI ORTODONTYCZNYCH
- SZABLONÓW CHIRURGICZNYCH
- PROTEZ SZKIELETOWYCH

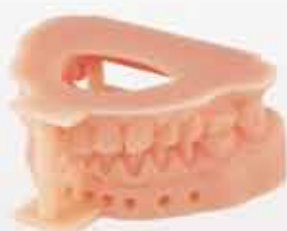## MODELE DENTYSTYCZNE

Bardzo dokładne odwzorowanie przesłanego modelu na podstawie: skanu wewnątrzstępnego / skanowanego modelu gipsowego lub skanu wycisku. Wyciągane słupki, żywica idealna do termoformowania dla Clear Alignerów



MODEL DENTYSTYCZNY (pełen łuk)  
GÓRA / DÓŁ + 1 PREPARACJA

**NOWA CENA 38 zł**  
STARA CENA 45 zł

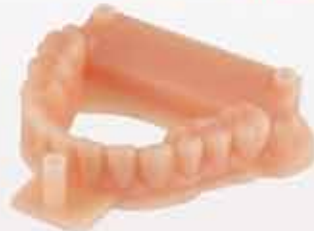

MODEL DENTYSTYCZNY (pełen łuk)  
GÓRA + DÓŁ + 1 PREPARACJA

**NOWA CENA 70 zł**  
STARA CENA 85 zł

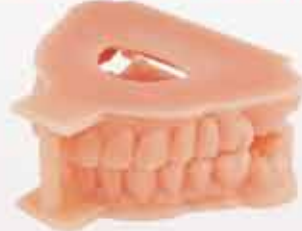## SUPER DOKŁADNE MODELE

Najdokładniejsze modele 3D, jakoś której nie otrzymasz nigdy w gipsowym modelu. Dokładność na poziomie 25 mikronów, wyciągane słupki. Otwory na analogi kompatybilne z wieloma systemami jak DESS czy ELOS również do kupienia u nas!



MODEL ORTODONTYCZNY  
(GÓRA / DÓŁ)

**NOWA CENA 34 zł**  
STARA CENA 65 zł



MODEL ORTODONTYCZNY  
(GÓRA + DÓŁ)

**NOWA CENA 65 zł**  
STARA CENA 125 zł

OGROMNA  
OBNIŻKA!

DO 45%  
TANIEJ

system zamawiania modeli:  
[www.3D.ROBOCAM.INFO](http://www.3D.ROBOCAM.INFO)

robocam

f /ROBOCAM.INFO

SKLEP@ROBOCAM.INFO

ROBOCAM.INFO

02-871 WARSZAWA  
UL. KARCZUNKOWSKA 35

TEL: 0048 22 460 42 09  
R.MICHALIK@ROBOCAM.INFO



# Kiedy lekarz staje się... projektantem



**\_W 2025 r. w Holandii ma dojść do niespotykanej rewolucji**, która wyprzedzi to, co się dzieje we wszystkich innych krajach świata. Już za 9 lat nie będzie tam można rejestrować nowych samochodów z silnikami benzynowymi i diesla. W grę wchodzić będą jedynie te, których silniki napędzane są prądem albo wodorem.

Świat się zmienia w zaskakujący czasem sposób. A my – lekarze dentyści i technicy dentyści mamy wiele szczęścia. Pracujemy, oferując coś niezwykłego nie tylko pacjentom, ale wszystkim w ich otoczeniu. A to dlatego, że w ludzkim mózgu istnieją neurony lustrzane, dzięki którym automatycznie naśladujemy grymasy twarzy, które widzimy – w tym także uśmiech lub jego brak. Dlatego, kiedy obdarzamy kogoś uśmiechem, ta osoba odwzajemni się tym samym. Mamy szczęście, bo to my te uśmiechy najczęściej tworzymy. Coraz częściej wykorzystujemy do tego fotografię portretową, fotografię makro, planowanie wirtualne, skanery wewnątrzustne, skanery twarzy czy nawet obrazowanie CBCT. Mamy przy tym coraz więcej możliwości, także technicznych. Wiele naszych działań odbywa się w komputerze i tak, jak technik dentyści coraz częściej musi być także grafikami, to lekarz staje się projektantem. Jednocześnie, bez tych umiejętności zaczynamy odstawać od współczesnego świata i tego, dokąd nas technologia zabiera.

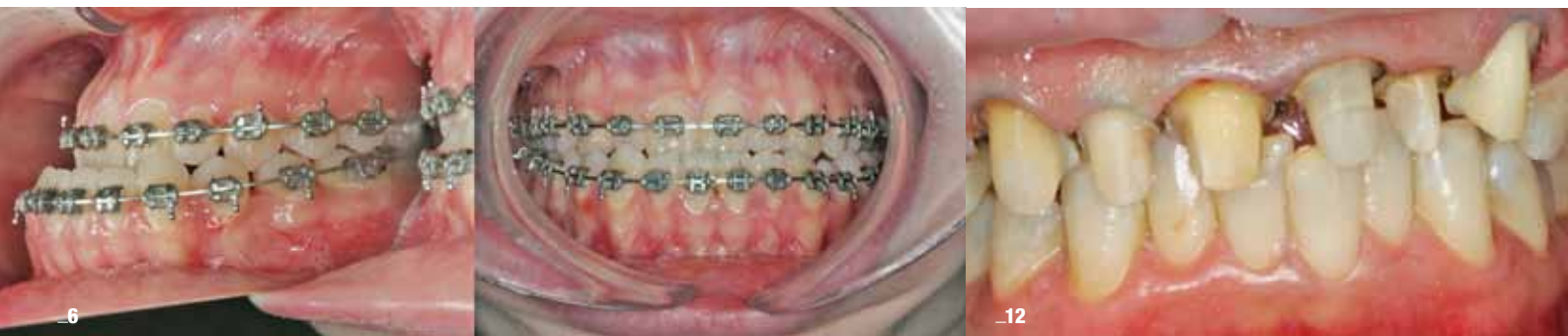Mówię o możliwościach nie bez przyczyny, gdyż mam przyjemność pisać te słowa w Sztokholmie, podczas wyjątkowego spotkania. Jego powodem i przedmiotem jest dyskusja na temat przyszłości szeroko rozumianej stomatologii cyfrowej. I jestem pełen radości, gdyż pierwszy raz zdarza się w mojej karierze, że firma będąca kreatorem nowatorskich rozwiązań zaprasza 11 ekspertów z kilkunastu krajów świata, aby zapytać nas – praktyków o to, czego nam potrzeba do lepszej pracy, co nam przeszkadza, czego brakuje. Całodniowa „burza mózgów” zaowocowała nowymi spostrzeżeniami i potrzebami. Myślę, że wyznaczyliśmy nowy precyzyjny kierunek rozwoju stomatologii wirtualnej, i co cenne: to spotkanie ponad podziałami – praktyków, profesorów, naukowców zostało zorganizowane przez komercyjną firmę, która chce tworzyć produkty w odpowiedzi na potrzeby rynku, a nie odwrotnie.

Tak, jak Holendrzy zrezygnują z samochodów spalinowych, tak my w ciągu kilku najbliższych lat coraz więcej procedur przeniesiemy do świata wirtualnego – tego trendu nie da się odwrócić. Najbliższe lata to z pewnością rewolucja: w planowaniu, leczeniu, tworzeniu na szeroką skalę łączników indywidualnych, prac protetycznych i innych zaawansowanych, a jednocześnie niezwykle zindywidualizowanych rozwiązań. Warto się systematycznie uczyć i doskonalić, aby świat cyfrowej stomatologii nie ominął nas bokiem.

Z ciekawych wydarzeń, na które warto się wybrać w tym roku proponuję 3 wyjątkowe międzynarodowe kongresy: Światowy Kongres FDI w Poznaniu, Kongres ESCD „Royal Esthetics” w Krakowie i VII Zjazd IMP „Meet the Master” w Warszawie.

Życząc dużo radości z pracy na co dzień, zapraszam do ciekawej lektury magazynu ***\_digital!***

Master of Science in Oral Implantology,  
Założyciel i Członek Zarządu Implant Masters Poland (IMP)



## Od Wydawcy

03 **Kiedy lekarz** staje się... projektantem

\_Tomasz Śmigiel

## Planowanie leczenia

06 Zastosowanie **technologii 3D** oraz **CAD/CAM** w chirurgii ortognatycznej – opis przypadku

\_Marek Rybicki i Edyta Jaworska

## CAD/CAM

12 Leczenie kompleksowe **z użyciem skanera wewnątrzustnego** i technologii CAD/CAM – opis przypadku

\_Paweł Bematek, Karolina Jagiello i Anna Simierska

## Łączniki hybrydowe

18 Zastosowanie **indywidualnych łączników hybrydowych tytanowo-cyrykonowych** – obserwacje 3-letnie

\_Magdalena Jaszczak-Małkowska

## Estetyka

28 **Złożona technika ceramiki** i łącznik hybrydowy Ti/Zr w rozwiązaniu **trudnego przypadku estetycznego**

\_Tomasz Śmigiel, Dominik Gliniecki i Wojciech Ważny

## Smile analysis and smile design

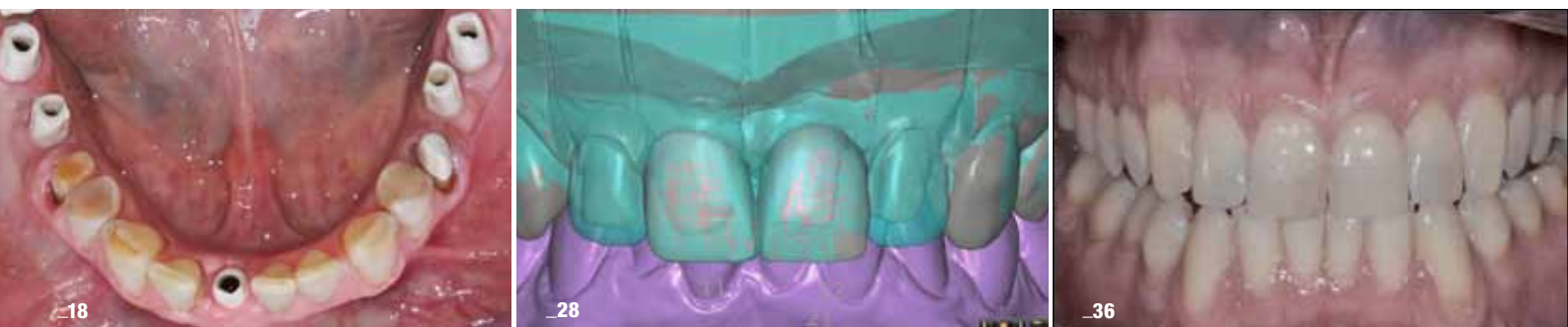42 **Smile analysis** and photoshop **smile design** technique

\_Edward A. McLaren and Lee Culp

## Informacje

52 O wydawcy

Fot. na okładce: Robert Michalik



# Poznań

## 7-10 września 2016



• Poznań



# Annual World Dental Congress



**fdi**

**POZNAŃ 2016**

Prof. Kaan Orhan, Turkey

**Title of presentation:**

Clues at your fingertips: an overview of temporomandibular joint (TMJ) disorders with imaging techniques\*

**Learning objective:**

- Assess the need for appropriate imaging method, prescribe a scan for their patients
- Selection criteria for appropriate radiographic techniques in your practice
- Imaging of the TM joint. What is needed, what is not?
- Be knowledge about common pathologies of TMJ

\* ) Wszystkie wykłady będą tłumaczone simultanicznie. Więcej informacji o programie na:

[www.fdi2016poznan.org](http://www.fdi2016poznan.org) | [facebook.com/FDI2016Poznan](https://www.facebook.com/FDI2016Poznan)



# Zastosowanie technologii 3D oraz CAD/CAM w chirurgii ortognatycznej – opis przypadku

The use of 3D and CAD/CAM technology in orthognathic surgery – case report

**Autorzy:** Marek Rybicki i Edyta Jaworska

**Streszczenie:** Celem artykułu jest przedstawienie zastosowania technologii 3D oraz CAD/CAM w planowaniu leczenia chirurgicznego na przykładzie pacjentki operowanej z powodu wady szkieletowej III klasy.

**Summary:** The aim of this article is presenting the use of 3D and CAD/CAM technology in surgery treatment planning of patient with skeletal class III malocclusion.

**Słowa kluczowe:** chirurgia ortognatyczna, technologia 3D, technologia CAD/CAM, płytka śródzabiegowa.

**Key words:** orthognathic surgery, 3D technology, CAD/CAM technology, surgical splint.

Technologia 3D oraz CAD/CAM są coraz częściej wykorzystywane do planowania operacyjnego leczenia szkieletowych wad zgryzu. Technologia 3D i CAD/CAM są doskonałymi narzędziami pozwalającymi przeprowadzić precyzyjną analizę, dokładnie zaplanować kompleksowe leczenie, a także uzyskać zadawalający i przewidywalny, perfekcyjny rezultat pozabiegowy, który niestety jest niemożliwy do osiągnięcia w przypadku technik klasycznych.

Najważniejszym elementem leczenia ortognatycznego jest jego dokładne zaplanowanie, a następnie przeniesienie zamierzonego rezultatu na wydrukowane płytki śródzabiegowe. Taki schemat postępowania wykorzystano w prezentowanym przypadku.

## Opis przypadku

19-letnia pacjentka skierowana została przez lekarza ortodontę. U pacjentki zdiagnozowano wadę szkieletową klasy III.

### Badanie zewnętrzne

Stwierdzono wysunięcie bródki przed przednią granicę pola biometrycznego oraz zapadnięcie okolicy podnosowej (Ryc. 1-3).

### Badanie wewnętrzne

Warunki zgryzowe prezentowały się następująco: III klasa Angl'a, III klasa kłowa, linia pośredkowa siekaczy dolnych przesunięta w lewo. (Ryc. 4).

**Ryc. 1** Rysy twarzy przy zamkniętych ustach.



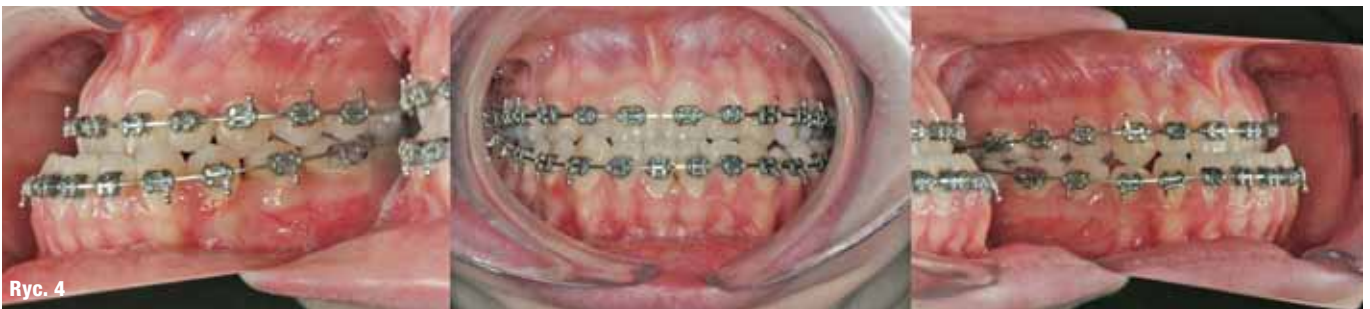Ryc. 1



Ryc. 2



Ryc. 3



Ryc. 4

### Plan leczenia

- \_leczenie ortodontyczne: dekompensacja wady, uszeregowanie zębów, wyrównanie płaszczyzny zgryzu,
- \_precyzyjne zaplanowanie zabiegu operacyjnego z zastosowaniem CBCT o szerokim polu obrazowania oraz technik 3D,
- \_zabieg operacyjny z zastosowaniem cyfrowo wydrukowanej płytki śródoperacyjnej,
- \_leczenie retencyjne.

### Etap I

Wykonano tomografię CBCT o szerokim polu obrazowania oraz przeprowadzono analizę cefalometryczną 2D i 3D (Ryc. 5-8). Istotne jest, by pacjent zgłosił się przed rozpoczęciem leczenia

ortodontycznego do chirurga szczękowo-twarzowego w celu wstępnego przeanalizowania i zaplanowania leczenia ortodontyczno-chirurgicznego.

### Etap II

Po zakończonym leczeniu ortodontycznym przystąpiono do planowania zabiegu (Ryc. 9a-e).

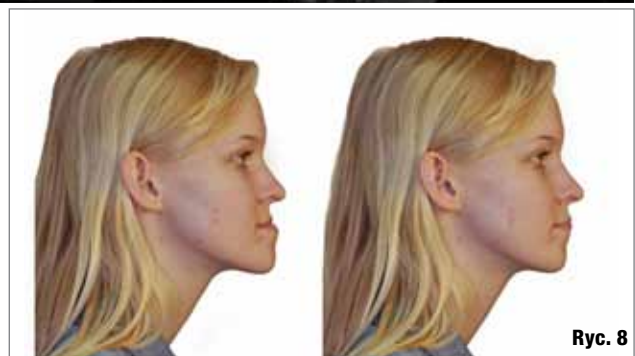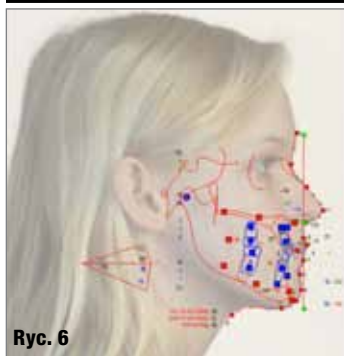
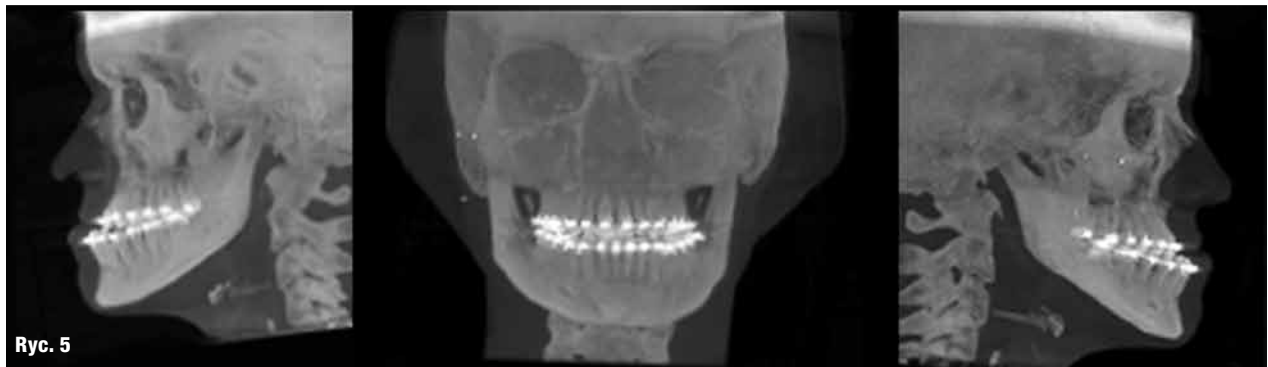### Etap III

Zabieg operacyjny polegał na osteotomii szczęki typu Le Fort I i osteotomii żuchwy metodą Obwegesera Dal Ponta. W celu precyzyjnego ustawienia szczęki i żuchwy zastosowano cyfrowo wydrukowaną płytkę śródzabiegową (Ryc. 10).

**Ryc. 2** Rysy twarzy w uśmiechu.

**Ryc. 3** Rysy twarzy w szerokim uśmiechu.

**Ryc. 4** Warunki zgryzowe po stronie lewej, z przodu i po stronie prawej.

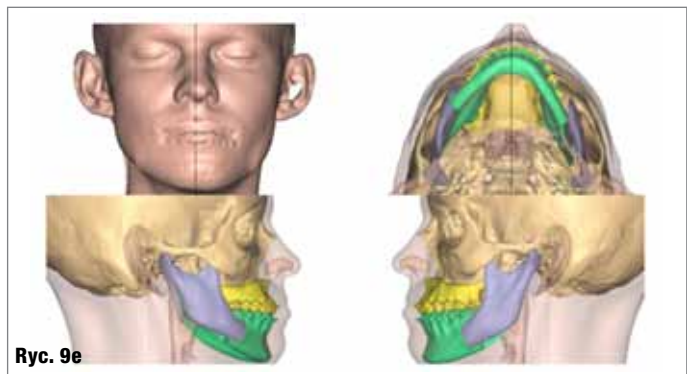
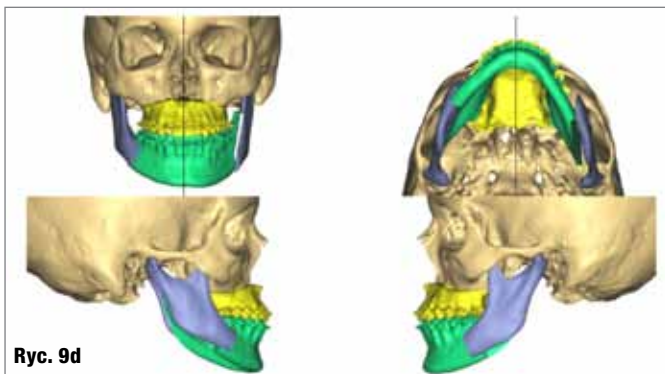
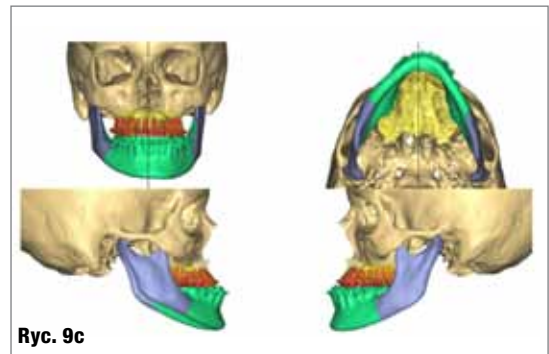
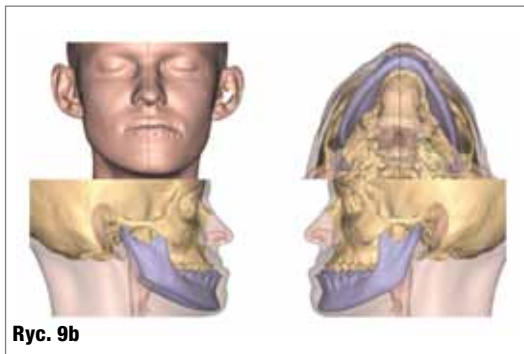
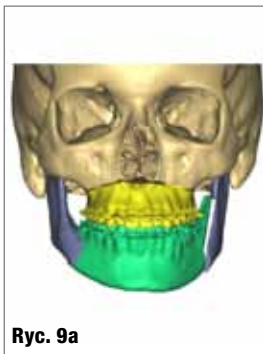


**Ryc. 5**\_Zdjęcia rtg przedstawiające warunki zgryzowe po stronie lewej, z przodu i po stronie prawej.

**Ryc. 6**\_Cyfrowe planowanie rysów twarzy z nałożoną analizą cefalometryczną.

**Ryc. 7**\_Rysy twarzy przed zabiegiem operacyjnym.

**Ryc. 8**\_Planowany wynik po zabiegu operacyjnym.



**Ryc. 9a**\_Symulacja 3D pokazująca linie osteotomii i mobilizacji odłamów.

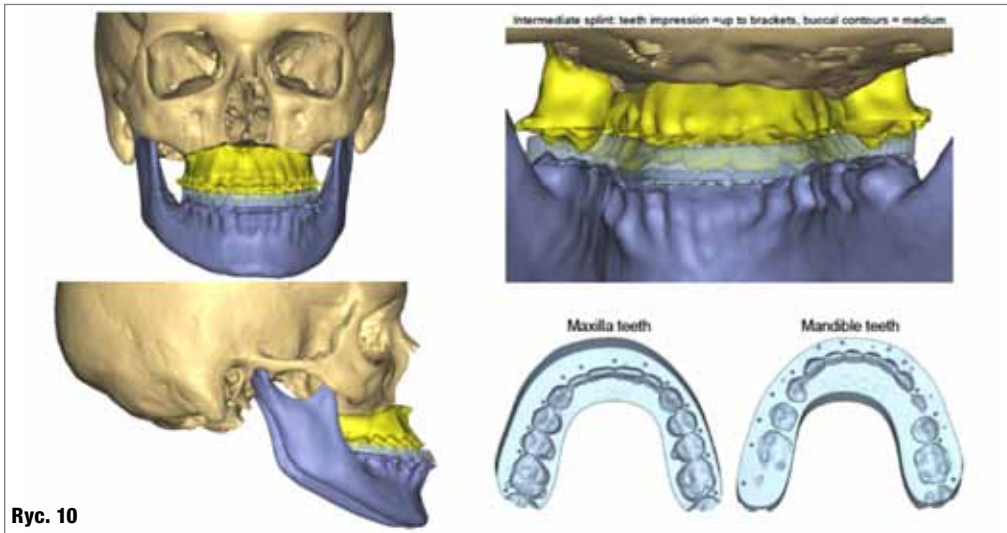
**Ryc. 9b**\_Symulacja 3D z nałożonym obrazem tkanek miękkich.

**Ryc. 9c**\_Symulacja 3D przed ustawieniem odłamów.

**Ryc. 9d**\_Symulacja 3D z ustawionymi odłamami w prawidłowej, zaplanowanej pozycji.

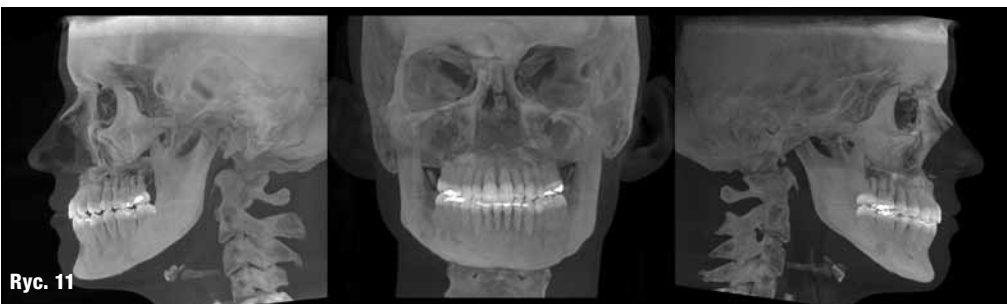**Ryc. 9e**\_Symulacja 3D z nałożonymi tkankami miękkimi w zaplanowanej ostatecznie pozycji.





Ryc. 10

**Ryc. 10**\_Symulacja 3D z płytką śródzabiegową.



Ryc. 11

**Ryc. 11**\_Obraz rtg rok po zabiegu operacyjnym, przedstawiający rysy twarzy i warunki zgryzowe po stronie lewej, z przodu i po stronie prawej.



Ryc. 12

**Ryc. 12**\_Rysy twarzy rok po zabiegu operacyjnym przy zamkniętych ustach.



Ryc. 13

**Ryc. 13**\_Rysy twarzy rok po zabiegu operacyjnym w uśmiechu.



Ryc. 14

**Ryc. 14**\_Rysy twarzy rok po zabiegu operacyjnym w szerokim uśmiechu.