

# DENTAL TRIBUNE

The World's Dental Newspaper • Russia

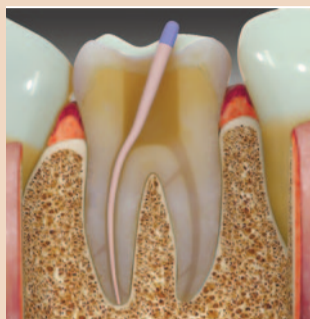

Газета «Dental Tribune Russia» зарегистрирована в Федеральной службе по надзору в сфере связи, информационных технологий и массовых коммуникаций (Роскомнадзор). Номер свидетельства ПИ № ФС 77-79107 от 08.09.2020 г.

РОССИЯ

Ноябрь 2021

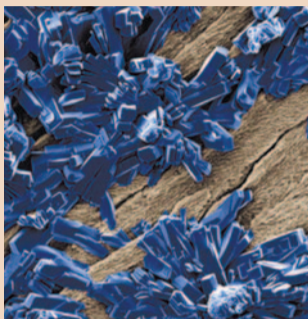
№8, ТОМ 2



## Эндодонтия

**Пломбирование корневых каналов с использованием биокерамического силера**  
Несмотря на тот факт, что разложение и растворение гуттаперчи и силера в долгосрочной перспективе ухудшают результаты эндодонтического лечения, эти традиционные материалы по-прежнему широко применяются при пломбировании корневых каналов в рамках самых разных протоколов.

► с. 5



## Новости

**В погоне за белоснежной улыбкой: перекись водорода наносит значительный вред дентальным клеткам**  
Пациенты по-прежнему хотят, чтобы их зубы стали белее, и врачам важно понимать, насколько то или иное отбеливающее средство опасно для стоматологического здоровья.

► с. 8



## Новости

**Телестоматология как реальная альтернатива очным первичным консультациям**  
За долгие месяцы, прошедшие с начала пандемии COVID-19, видеоконференции сделали привычным способом общения во многих сферах деятельности, не исключая и стоматологию.

► с. 16

## Как искусственный интеллект способствует развитию стоматологических технологий

**Брендан Дэй**  
**Dental Tribune International**

*КЕЛЬН, Германия: последние годы искусственный интеллект (ИИ) все более активно используется в самых разных сферах. Не является исключением и стоматология. Прогрессивные клиники, стремящиеся к цифровизации и оптимизации своей работы, задействуют технологии ИИ в рамках предварительных консультаций, планирования лечения, хирургических процедур и послеоперационного ухода. Попробуем рассмотреть некоторые тенденции и понять, какая роль отведена ИИ в стоматологии будущего.*

Одним из наиболее ярких примеров успешного использования ИИ в стоматологии, безусловно, является компания DentalMonitoring, созданная во Франции в 2014 г. и занимающаяся ортодонтическими технологиями. Она разработала решения на основе ИИ, которые позволяют анализировать фотографии и трехмерные изображения, следить за перемещением зубов и прогнозировать его с помощью виртуального моделирования, а также создавать реалистичные модели предполагаемых результатов лечения. Сегодня это некогда скромное малое предприятие насчитывает свыше 400 сотрудников в 53 странах мира и получает инвестиции от таких гигантов стоматологического рынка, как, например, Straumann Group.

Успех DentalMonitoring – а также телестоматологии, развитие которой изрядно стимулировала пандемия COVID-19, – способствовал появлению новых идей, связанных с использованием ИИ. Сетевая платформа и приложение Smilo.ai, запущенные в феврале 2021 г., предлагают пациентам загрузить фотографии зубов, которые затем анализируются ИИ. В случае выявления какой-либо проблемы сервис может связать пациента со стоматологом для виртуальной или, в зависимости от положения дел, личной консультации.

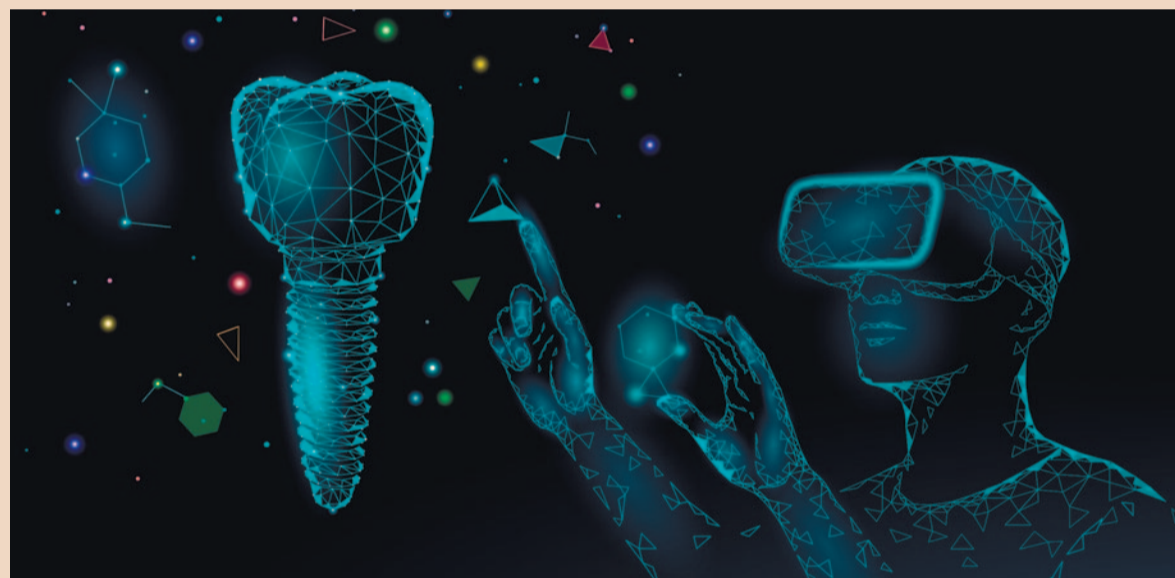В том же русле действует и молодая норвежская компания Attent, основанная в 2020 г. под девизом «стоматологическая клиника у вас дома». С помощью внутриротового сканирующего устройства пациенты могут загрузить в приложение сканы своих зубов, которые затем будут проанализированы искусственным интеллектом на предмет наличия кариозных поражений и дефектов эмали. Компания Attent считает, что благодаря этому пациенты

смогут избежать лишних контрольных осмотров.

Речь, однако, не только о контрольных осмотрах и процедурах. Американская компания Pearl, занимающаяся разработкой программного обеспечения, только что выпустила приложение Second Opinion, которое помогает стоматологам выявлять патологии на рентгенограммах. Это приложение с искусственным интеллектом стало первой на европейском рынке программой, предназначенной для выявления рентгенологических признаков всего спектра заболеваний и патологий, и дополнило собой ряд ранее разработанных компанией запатентованных решений для машинного распознавания и анализа образов, призванных повысить эффективность и точность работы стоматологов самых разных специальностей.

### Ветераны вступают в игру

Потенциал ИИ понятен не только молодым новаторам. В апреле этого года датская стоматологическая компания 3Share запустила 3Share Automate, первый в мире сервис для моделирования коронок исключительно



Искусственный интеллект уже влияет на клиническую практику, и по мере цифровизации стоматологии это влияние будет только усиливаться. (Иллюстрация: LuckyStep/Shutterstock)

ных о фотополимеризации различных материалов это устройство точно измеряет излучение любой полимеризационной лампы и рассчитывает оптимальное время полимеризации для конкретного материала.



Ряд исследований продемонстрировал преимущества использования ИИ в различных областях клинической практики. (Иллюстрация: Panchenko Vladimir/Shutterstock)

силами ИИ. Разработанный компанией алгоритм способен за пять минут смоделировать любое количество коронок и предназначен для использования в периоды наибольшей загруженности лабораторий.

3M Oral Care – еще один международный гигант, недавно вложивший средства в ИИ. В декабре 2020 г. компания объявила о том, что в партнерстве с Bluelight Analytics разработала радиометр Bluelight CheckUp. С помощью ИИ и обширной базы дан-

### Перспективы исследований

Будучи заместителем главы отделения хирургической, терапевтической и профилактической стоматологии Университетской клиники «Шарите», профессор Falk Schwendicke держит руку на пульсе времени. В прошлогодней беседе с ДТИ он рассказал об интеграции искусственного интеллекта в цифровые рабочие процессы. По его словам, ИИ участвует во всем, «от виртуального моделирования до трехмерной печати и фрезерования».

«Мне нравится думать об ИИ как об инструменте, помогающем стоматологам эффективнее использовать данные», – сказал профессор Schwendicke.

«Например, мы часто располагаем снимками одних и тех же участков полости рта пациента, сделанными в разное время. Анализ таких изображений с помощью ИИ позволит клиницисту лучше понять, что происходит с пациентом, и выявить изменения, которые в противном случае, без сравнения снимков, могут остаться незамеченными», – пояснил он.

Профессор Schwendicke не ограничивается теоретизированием: он является одним из авторов проекта по

ИИ. В статье, опубликованной в первой половине этого года, междисциплинарная группа исследователей из США описала разработанный ею инновационный алгоритм машинного обучения, который поможет стоматологам оценивать риск развития перимплантита и прогнозировать результаты его лечения.

Алгоритм, получивший название FARDEEP, которое расшифровывается как Fast and Robust Deconvolution of Expression Profiles («Быстрая и надежная деконволюция профилей экспрессии»), ученые использовали для анализа клинических, микробных и иммунных профилей группы пациен-

**«Мне нравится думать об ИИ как об инструменте, помогающем стоматологам эффективнее использовать данные», – профессор Falk Schwendicke, Университетская клиника «Шарите», Берлин**

разработке dentalXrai Pro, программы, позволяющей стоматологам анализировать рентгенограммы с использованием ИИ. Программа DentalXrai Pro задействует мощности высокопроизводительных компьютеров и использует алгоритмы, созданные путем машинного обучения на базе обширной библиотеки рентгенограмм. По мнению профессора Schwendicke, эта программа станет для стоматологов своего рода независимым цифровым консультантом.

Еще одно исследование позволяет оценить, насколько широко в клинической работе может применяться

тов с имплантатами, проходивших лечение с целью коррекции выраженных дефектов перимплантных тканей путем регенерации последних. С помощью этого алгоритма исследователи смогли измерить относительные уровни определенных болезнетворных бактерий и полезных иммунных клеток в каждом образце ткани, взятом у пациентов.

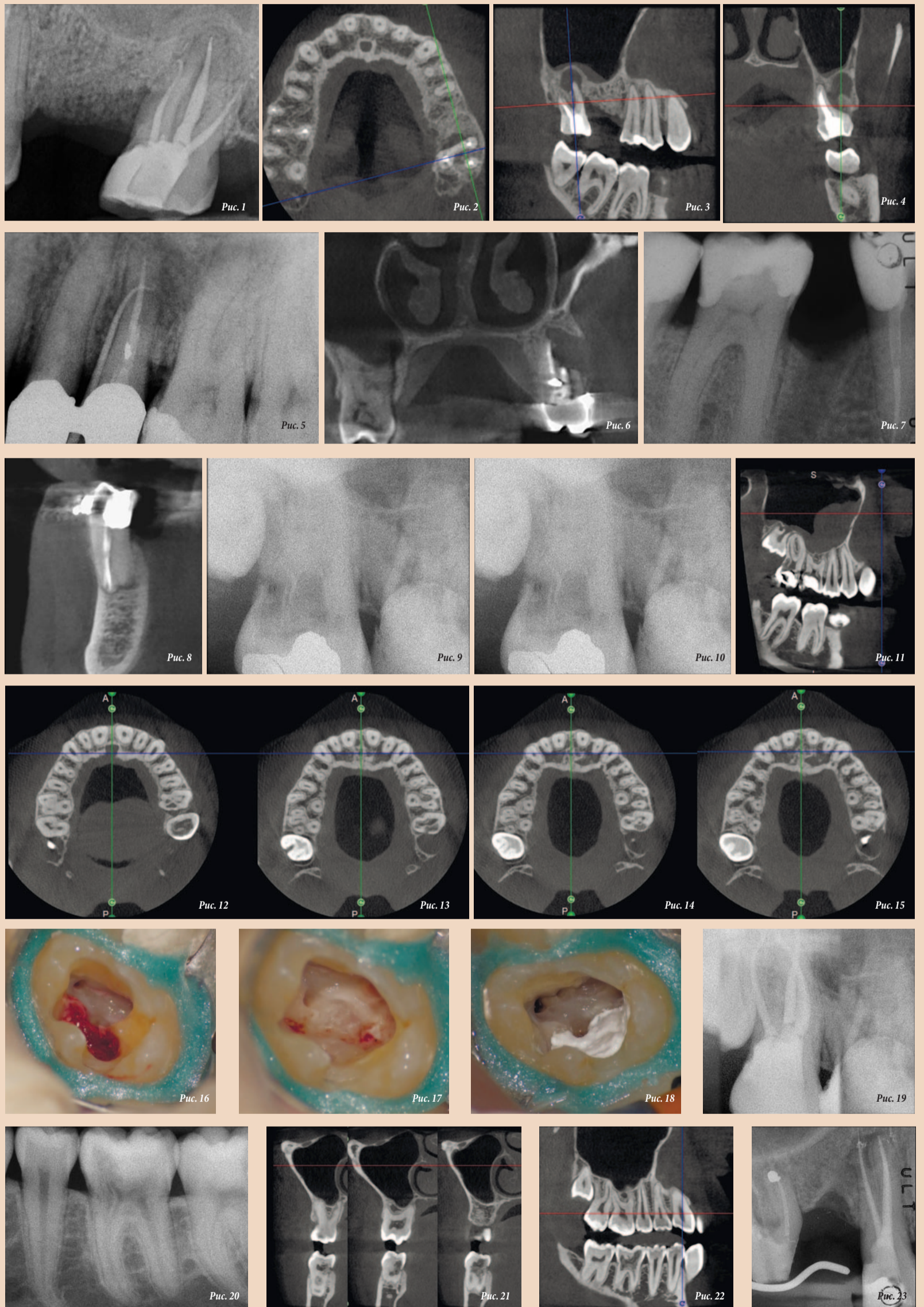
Способы и сферы применения ИИ могут варьировать, но ясно одно: искусственный интеллект уже влияет на клиническую практику, и по мере цифровизации стоматологии это влияние будет только усиливаться. ■

## Использование 3D-технологий в диагностике и лечении эндодонтических заболеваний

За последние годы технологии, связанные с эндодонтическим лечением, претерпели настоящую революцию. На протяжении десятилетий основным источником информации для диагностики и планирования лечения служили традиционные рентгенограммы, которые в силу очевидных причин не способны обеспечить правильную визуализацию анатомии корневых каналов. Это создавало ряд технических проблем, которые, хотя и были преодолены за счет опыта клинициста, до недавнего времени оставались нерешенными. Особенно это касалось диагностики.

Автор начал использовать конусно-лучевую компьютерную томографию (КЛКТ) более десяти лет назад: необходимо отметить, что если в то время томографическая аппаратура была отнюдь не приспособлена для целей эндодонтии, то современные, все более совершенствующиеся специализированные устройства значительно расширяют возможности диагностики и лечения. Чтобы поставить точный диагноз, эндодонтист должен тщательно изучить и оценить анатомию системы корневых каналов, а для этого требуются средства получения изображений с высоким разрешением и компьютерные программы, позволяющие компилировать такие изображения и свободно вращать полученные снимки, видя при этом неискаженную картину. Может показаться, что для этого подходит масса аппаратных решений, однако это далеко не так. За последнее десятилетие автор имел возможность поработать с целым рядом устройств и программ: лишь немногие из них можно успешно применять в эндодонтии. Вот уже несколько лет в нашей клинике с большим успехом используется аппарат Trium компании ASTEON. Он позволяет получать очень точные, детализированные изображения, а чрезвычайно простая и удобная программа ASTEON Imaging Suite дает возможность выявлять мельчайшие различия между томографическими срезами, имеющие огромное значение в контексте диагностики и выбора стратегии лечения эндодонтических заболеваний. Чтобы определить верный подход в конкретной ситуации, одного только опыта клинициста бывает недостаточно, и зачастую зубы, которые изначально предполагалось подвергнуть ортоградному лечению, после оценки с помощью КЛКТ оказываются подлежащими хирургическому вмешательству, и наоборот. Таким образом, можно смело говорить о том, что возможность быстро и легко проводить такие обследования значительно снижает долю неправильных диагнозов и, следовательно, клинических ошибок.

Первый из представленных в этом обзоре клинических случаев служит прекрасной иллюстрацией того, как сложно установить источник симптомов по одной только рентгенограмме. Последняя, как можно убедиться, не позволяет не только с уверенностью говорить о наличии поражения, но и, что еще важнее, определить его размер, морфологию и тип. С другой стороны, трехмерная визуализация дает исчерпывающую картину: на коронарных и сагиттальных срезах отчетливо видно крупное поражение, расположенное между верхушкой мезиального корня моляра и областью фуркации, а осевые срезы позволяют точно оценить анатомию системы корневых каналов и, в частности, форму мезиального корня, который в данном случае сливается с небным корнем. Такая визуализация создает



условия для точной диагностики и правильного выбора стратегии лечения в данном конкретном случае (рис. 1–4).

На рис. 5 и 6 представлен премоляр верхней челюсти, фистулограмма которого показала наличие в апикальной области поражения, распространяющегося примерно до средней трети корня. Традиционно в подоб-

ных случаях прибегают к ортоградному лечению, однако благодаря КЛКТ удалось понять, что в результате предшествующего лечения зуб был необратимо поврежден и, следовательно, подлежал удалению.

Совершенно иная ситуация имела место в случае премоляра нижней челюсти, представленного на рис. 7–9. В отсутствие рентгенологических при-

знаков поражения и несмотря на, несомненно, верный подход к лечению, выбранный предыдущим врачом, пациент жаловался на персистирующую боль, возникавшую как спонтанно, так и при перкуссии. Поскольку первичное эндодонтическое вмешательство было проведено безупречно, речь могла идти о хирургической операции, которая должна была дать большую гаран-

тию успеха, чем повторное ортоградное лечение. Ввиду некоторых сомнений в диагнозе было принято решение провести трехмерное исследование, которое и позволило выявить нелеченный язычный канал, являвшийся причиной симптомов. Селективное лечение этого канала дало успешные результаты и помогло избавить пациента от боли.

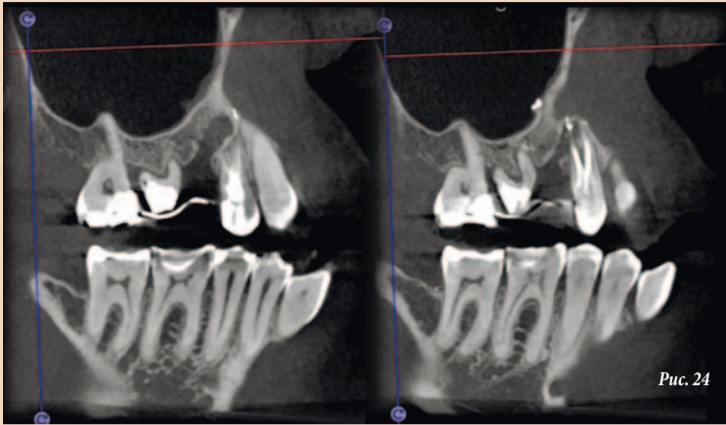


Рис. 24

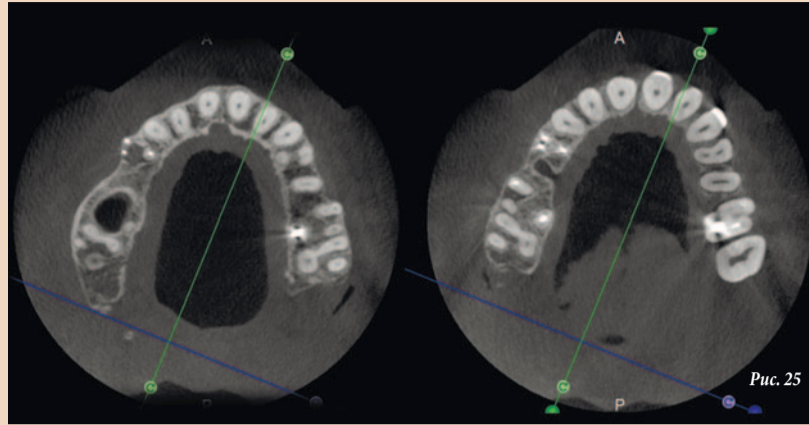


Рис. 25

Безусловно, одной из наиболее сложных патологий является внешняя инвазивная резорбция корня, при которой подход к лечению во многом зависит от размера поражения. В этом случае разумно провести тщательную оценку размеров и расположения области резорбции; вероятность успеха лечения напрямую связана с правильным планированием вмешательства, которое может быть выполнено только после изучения КЛКТ-сканов. При этом чрезвычайно важно иметь в своем распоряжении снимки в разных проекциях, особенно осевые срезы, которые, как показывает практика, дают наиболее ценную в контексте эндодонтической диагностики информацию.

Сравнение двух зубов, представленных на рис. 10–22, показывает, насколько важен правильный анализ всех срезов КЛКТ. В случае моляра верхней челюсти можно видеть, что поражение, которое начинается на дистальной поверхности корня и распространяется на пульпарную камеру, расположено в пределах коронковой части зуба, особо не затрагивая дно пульпарной камеры (см. рис. 10–15). На рис. 16–19 показаны этапы вмешательства, от очищения области резорбции до восстановления дефекта с помощью биокерамического цемента. Заключительная рентгенограмма демонстрирует состоятельность результатов консервативного эндодонтического лечения зуба. Принципиально другая картина наблюдается в случае моляра нижней челюсти: скан КЛКТ четко показывает, что резорбция затронула дно пульпарной камеры, распространившись вплоть до области фуркации, чего нельзя увидеть на традиционной рентгенограмме (см. рис. 20–22).

Предоперационное обследование с помощью КЛКТ полезно в ситуациях, требующих хирургического вмешательства, поскольку позволяет не только подтвердить наличие поражения, но и, определив его размеры и расположение, спланировать процедуру, предусмотрев, в частности, разрез того или иного типа. Это хорошо иллюстрирует представленный на рис. 23–25 клинический случай. Рентгенограмма не дает возможности точно определить размер поражения, не только охватывающего верхушечную область премоляра, но и распространяющегося на дистальный по отношению к премоляру участок, где зуб отсутствует. Для успешного заживления тканей на этом участке необходимо было прибегнуть к регенеративным процедурам с отслоением лоскута и установкой мембраны – манипуляциям, предполагающим совершенно иной подход, чем при эндодонтическом хирургическом лечении. Снимки, сделанные в ходе операции (рис. 26–28), отражают различные этапы этого вмешательства. Конусно-лучевая компьютерная томография, проведенная через 12 мес после операции, подтвердила полное заживление периапикальной области и отличную интеграцию трансплантата (рис. 29–31).

Еще одним значительным преимуществом данной трехмерной технологии является возможность использовать минимально инвазивный подход при формировании полости доступа. Прекрасным примером слу-

жит клинический случай лечения инвагинированного зуба. Скан КЛКТ показывает наличие двух от-

дельных систем корневых каналов и кариозного поражения в области инвагинации. Соответственно, выбран-

ная стратегия предусматривала эндодонтическое лечение одной системы корневых каналов с сохране-

нием витальности другой части пульпы. Фотографии, сделанные в ходе процедуры, показывают, как с помощью хирургического микроскопа можно, ориентируясь на данные КЛКТ, минимально инвазивно обеспечить доступ, сохранив большую часть здоровых структур клинической коронки и, соответственно, витальность не затронутой патологией части зуба. Контрольные рентгенограммы подтверждают полное заживление поражения и отсутствие каких-либо признаков патологии витальной части зуба на протяжении 6 лет после вмешательства (рис. 32–37).

→ DT стр. 4

Реклама

Москва, Россия  
25-28.04.2022



ДЕНТАЛ  
САЛОН

51-Й МОСКОВСКИЙ  
МЕЖДУНАРОДНЫЙ  
СТОМАТОЛОГИЧЕСКИЙ  
ФОРУМ И ВЫСТАВКА

Крокус Экспо,  
павильон 2, залы 7, 8

[dental-expo.com](http://dental-expo.com)



12+

КРУПНЕЙШАЯ ВЫСТАВКА, ПЛОЩАДКА ОБУЧЕНИЯ И НЕТВОРКИНГА

Организатор:

**DENTALEXPO®**

+7 499 707 23 07 | [info@dental-expo.com](mailto:info@dental-expo.com)

Стратегический партнер:



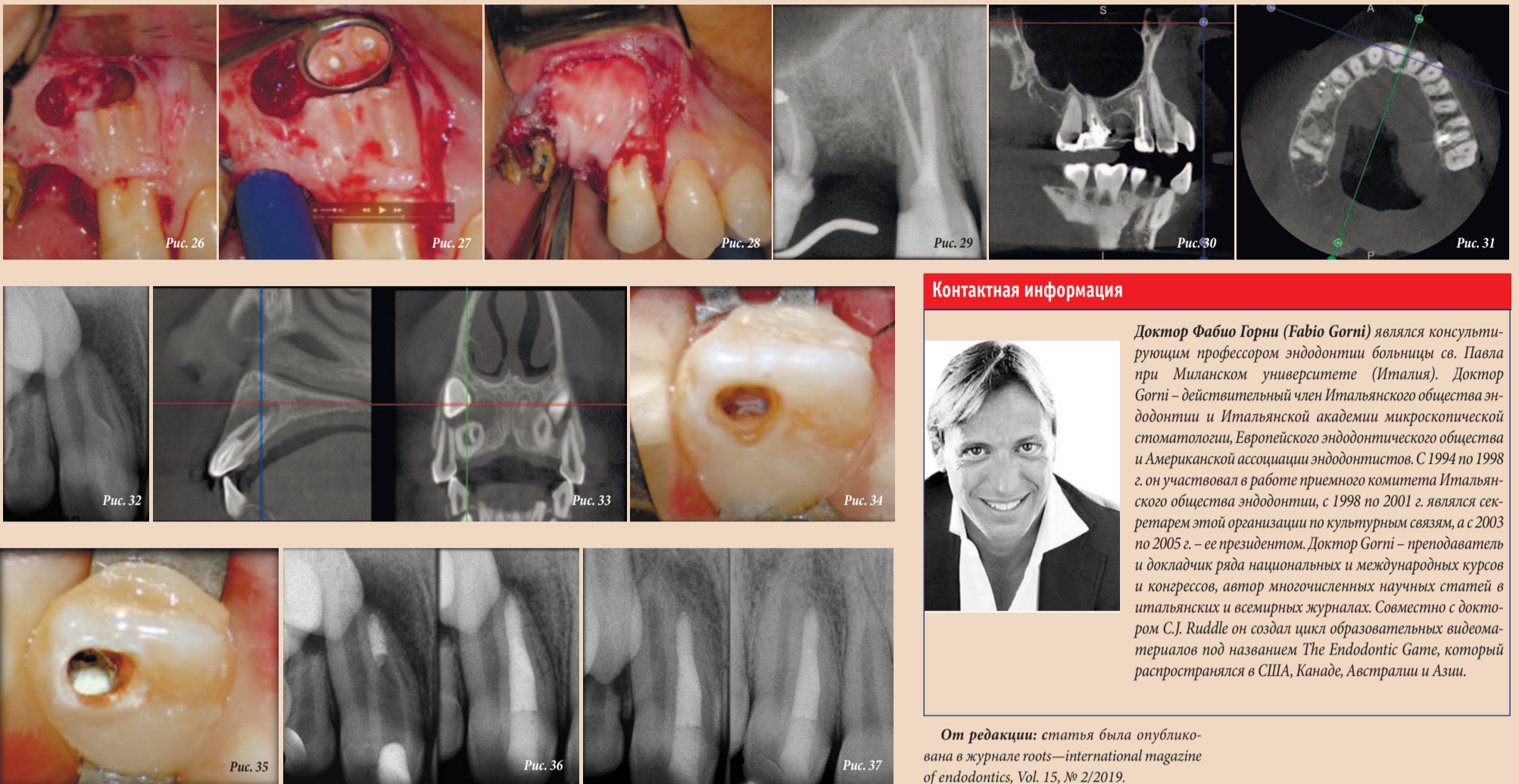
Стоматологическая  
Ассоциация  
России (СТАР)

[dentalexporussia](https://www.instagram.com/dentalexporussia)

[dentalexpo.russia](https://www.facebook.com/dentalexpo.russia)

[vk.com/dentalexpomoscow](https://vk.com/dentalexpomoscow)

[t.me/dentalexporussia](https://t.me/dentalexporussia)



#### Контактная информация



**Доктор Фабио Горни (Fabio Gorni)** является консультирующим профессором эндодонтии больницы св. Павла при Миланском университете (Италия). Доктор Gorni – действительный член Итальянского общества эндодонтии и Итальянской академии микроскопической стоматологии, Европейского эндодонтического общества и Американской ассоциации эндодонтистов. С 1994 по 1998 г. он участвовал в работе приемного комитета Итальянского общества эндодонтии, с 1998 по 2001 г. являлся секретарем этой организации по культурным связям, а с 2003 по 2005 г. – ее президентом. Доктор Gorni – преподаватель и докладчик ряда национальных и международных курсов и конгрессов, автор многочисленных научных статей в итальянских и всемирных журналах. Совместно с доктором C.J. Ruddle он создал цикл образовательных видеоматериалов под названием *The Endodontic Game*, который распространялся в США, Канаде, Австралии и Азии.

От редакции: статья была опубликована в журнале *roots—international magazine of endodontics*, Vol. 15, № 2/2019.

← DT стр. 3

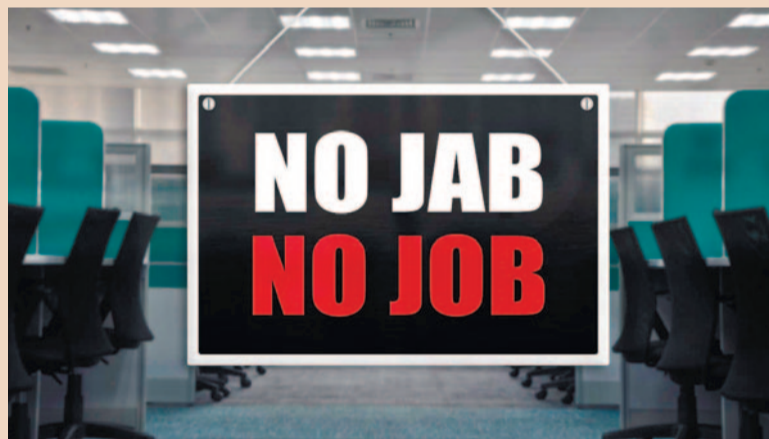## Вакцинация работников стоматологии от COVID-19: защита от вируса или условие найма?

Ивета Рамонайте  
Dental Tribune International

АЛЕКСАНДРИЯ, Виргиния, США: сегодня, спустя месяцы после начала кампании вакцинации от COVID-19, становится совершенно очевидно, что, несмотря на достигнутые успехи, привить весь мир, как предполагалось ранее, вряд ли удастся: препятствует этому как дефицит вакцин, так и антипрививочные настроения. В свете последних некоторые стоматологические организации призывают правительства сделать вакцинацию от COVID-19 обязательной, чтобы обеспечить максимальный уровень защиты сотрудников, и настаивают на том, что наличие прививки должно быть обязательным условием приема на работу.

По данным Всемирной организации здравоохранения, по состоянию на 6 сентября 2021 г. жители Земли получили в общей сложности 5 352 927 296 доз вакцины. Цифры впечатляют, но недавние исследования показали, что среди работников здравоохранения, включая студентов-стоматологов, есть довольно много людей, которые отнюдь не спешат привиться от COVID-19. Причинами отказа от вакцинации являются недоверие к правительству, сомнения в безопасности вакцин и противоречивость информации, публикуемой различными СМИ.

Управление по санитарному надзору за качеством пищевых продуктов и медикаментов США (FDA) не настаивает на обязательной вакцинации, однако на его сайте говорится, что штаты, местные власти или работодатели могут требовать ее, если это не противоречит законодательству штата. При этом обязательная вакцинация не может распространяться на лиц с медицинскими противопоказаниями и тех, кто отказывается от прививки по религиозным соображениям.



Нет прививки – нет работы? Многие стоматологические организации требуют, чтобы их сотрудники вакцинировались от COVID-19, угрожая серьезными последствиями в случае отказа. (Иллюстрация: MDV Edwards/Shutterstock)

Некоторые федеральные и региональные органы власти уже начали обязывать своих сотрудников пройти вакцинацию, чтобы ограничить распространение вируса. На этой волне порядка десяти стоматологических организаций, включая Американскую ассоциацию стоматологических и челюстно-лицевых исследований (AADOOCR), недавно выпустили совместное заявление, в котором призывают правительство сделать вакцинацию от COVID-19 обязательной для всех работников здравоохранения, включая студентов стоматологических факультетов, ординаторов, волонтеров, внештатных клинических преподавателей и независимых подрядчиков. В этом же заявлении сказано, что вакцинация от COVID-19 должна быть условием найма на работу и что требование обязательной вакцинации должно распространяться на всех работников стоматологической клиники или учебного заведения.

### FDA одобряет первую вакцину от COVID-19

В конце августа FDA выдало полное разрешение на применение вакцины Pfizer-BioNTech от COVID-19, извест-

ной как Comirnaty. Это должно способствовать большему доверию к вакцине и может послужить поводом для введения обязательной вакцинации во всех государственных секторах, включая и стоматологию.

### «Одобрение FDA может стать источником уверенности и существенным доводом в пользу вакцинации», – комиссар FDA доктор Janet Woodcock

«Одобрение вакцины Управлением – это важная веха на пути к победе над COVID-19. Хотя и эта, и прочие используемые сейчас вакцины удовлетворяют жестким научным стандартам, которыми FDA руководствуется при выдаче экстренного разрешения на применение, теперь общественность может быть полностью уверена в том, что вакцина Comirnaty соответствует самым высоким стандартам Управления в отношении эффективности, безопасности и качества», – отметила комиссар FDA доктор Janet Woodcock в пресс-релизе. – На сегодня множество людей уже успешно вакцинировалось от COVID-19, но мы понимаем, что для некоторых одобрение FDA может стать ис-

точником уверенности и существенным доводом в пользу вакцинации. Это знаменательное событие делает нас еще на один шаг ближе к тому, чтобы переломить ситуацию и улучшить эпидемиологическую обстановку в США».

AADOOCR откликнулась на одобрение первой вакцины от COVID-19, заявив в своем пресс-релизе: «Сообщив 23 августа 2021 г. о выдаче полного разрешения на использование вакцины Pfizer-BioNTech от COVID-19 для лиц старше 16 лет, FDA полностью подтвердило ее безопасность и эффективность. Ожидается, что полное одобрение двух других вакцин, в настоящее время имеющих экстренное разрешение на применение, произойдет в ближайшие недели».

Согласно AADOOCR, за обязательную вакцинацию выступает и Президент Байден, который ранее отметил, что руководители коммерческих и некоммерческих организаций могут

рассматривать санкцию FDA как вескую причину для того, чтобы требовать от своих сотрудников пройти вакцинацию или быть готовыми к серьезным последствиям.

«Как лидеры здравоохранения и медицинских исследований, мы должны ратовать за внедрение норм и правил, подкрепленных научными доказательствами, – пишет в пресс-релизе президент AADOOCR профессор Jacques E. Nör, руководитель лаборатории стоматологического факультета Мичиганского университета. – Вакцинация от COVID-19 совершенно необходима для сохранения здоровья и обеспечения безопасности работников стоматологии и наших пациентов».

### Американская стоматологическая ассоциация (ADA) по-прежнему не поддерживает обязательную вакцинацию

В то время как принцип обязательной вакцинации работников стоматологии находит поддержку у все большего числа стоматологических организаций, ADA отмечает, что не является сторонницей обязательной вакцинации работников стоматологии и продолжает выступать за добровольную вакцинацию.

Обосновывая позицию Ассоциации, ее представитель сказал в беседе с *Dental Tribune International*: «Опрос, проведенный в июне нашим Институтом политики в области здравоохранения, показал, что 90% стоматологов полностью привиты от COVID-19, а 93,4% респондентов получили как минимум одну дозу вакцины. Вместе с тем, как свидетельствует исследование, опубликованное в *Journal of the American Dental Association*, по состоянию на июнь 2020 г., т. е., на период до начала кампании вакцинации, положительные результаты теста на COVID-19 наблюдались менее чем у одного процента стоматологов. Кроме того, 99% стоматологов используют дополнительные меры инфекционного контроля, например, скрининг пациентов и усиленную дезинфекцию».

Представитель ADA отметил, что Ассоциация следует рекомендациям, составленным Центром по контролю и профилактике заболеваний, и призывает стоматологов вакцинироваться. «Хотя ADA не выступает за обязательную вакцинацию в масштабах всей страны, мы настаиваем на том, чтобы региональные и местные стоматологические объединения использовали все доступные им стратегии борьбы с COVID-19, исходя из эпидемиологической обстановки на местах», – добавил он. DT

# Пломбирование корневых каналов с использованием биокерамического силера

## Пересмотр традиционных протоколов obturation

Несмотря на тот факт, что разложение и растворение гуттаперчи и силера в долгосрочной перспективе ухудшают результаты эндодонтического лечения, эти традиционные материалы по-прежнему широко применяются при пломбировании корневых каналов в рамках самых разных протоколов [1]. Таков исторически сложившийся парадокс: биохимическая изоляция канала с помощью гуттаперчи и силера, качество которой со временем заметно снижается, все еще остается золотым стандартом эндодонтии. Биокерамика обладает физическими, химическими и биологическими свойствами, которые избавляют ее от недостатков, присущих традиционным материалам для пломбирования корневых каналов. Биокерамика отличается биологической инертностью (не взаимодействует с биологическими системами), биоактивностью (оказывает на окружающие ткани благотворное воздействие) и биоразлагаемостью (в конечном счете замещается тканями или встраивается в них). Эти свойства биокерамики создают предпосылки для щадящего консервативного препарирования корневых каналов с максимальным сохранением естественных структур зуба (рис. 1, а–г).




Рис. 1, а. Биокерамическая матрица представляет собой пористую структуру, в которую легко проникают клетки и врастают ткани




Рис. 1, б. Полученный с помощью сканирующего электронного микроскопа (СЭМ) снимок среза корня после пломбирования канала с применением гуттаперчи и силера AH Plus. Обратите внимание на зазоры между гуттаперчей (GP) и силером (SE) и дентином (DE) (изображения любезно предоставлены докторами Ørstavik и Eldeniz)

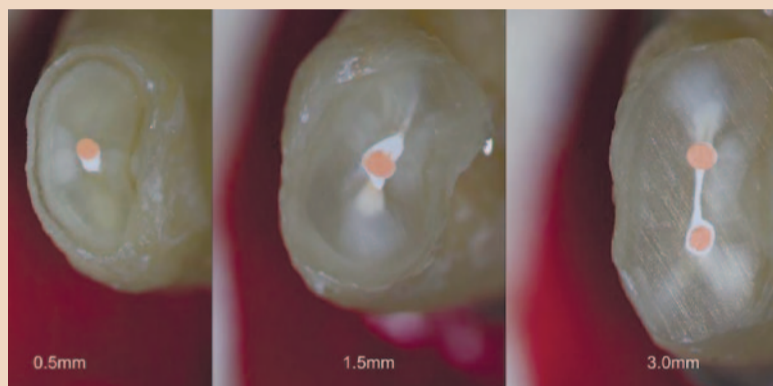


Рис. 1, в. Каналы заполнили силером EndoSequence BC, корень расщели на равных расстояниях от верхушки. Гуттаперчевый штифт способствовал заполнению силером области у апикального упора и неровных участков канала (изображения любезно предоставлены докторами Trope и Debelian)

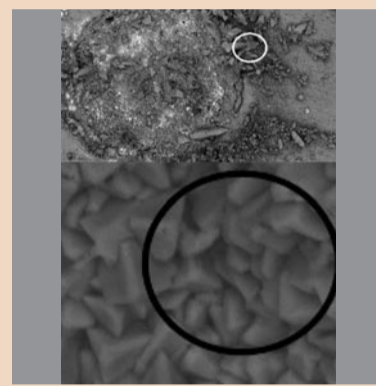


Рис. 1, г. Микроструктура цемента на основе ортофосфата кальция после отверждения. Механическая стабильность материала обеспечивается зацеплением молекул

### Цели пломбирования корневых каналов

Задачами эндодонтического лечения являются очистка, дезинфекция и предотвращение повторного инфицирования системы корневых каналов. Эндодонтические заболевания представляют собой опосредуемые биопленкой инфекции. Наиболее распространенные из них связаны с размножением микроорганизмов. Применение концепции биопленки к микробиологии корневых каналов позволяет в полной мере оценить патогенный потенциал внутриканальной микрофлоры и требует нового подхода к вопросам обеззараживания [2, 3].

К эндодонтическому пломбировочному материалу предъявляются три основных требования. Такой материал должен:

1. Предотвращать коронковое микроподтекание после пломбирования каналов и установки окончательной реставрации.
2. Изолировать остаточную микрофлору поверхностного дентина, препятствуя ее размножению и проникновению в периапикальные ткани.
3. Предупреждать проникновение в каналы жидкостей, содержащихся в периапикальных тканях и служащих источником питания для микрофлоры внутриканального пространства.

### Гуттаперча и силер

Гуттаперча была открыта в 1656 г. Джоном Традескантом; в 1831 г. доктор Уильям Монтгомери предложил использовать этот материал в медицине, в 1867 г. Дж. Боуман применил гуттаперчевые штифты для пломбирования корневых каналов [4], а в 1925 г. Ю. Рикерт рекомендовал сочетать их с силером [5].

Клинические характеристики традиционных материалов для пломбирования корневых каналов подтверждают истину, сформулированную еще Аристотелем: верность теоретического принципа проверяется только практикой [6]. Исследования *in vitro* и *in vivo*, анализы клинических результа-



Рис. 2. Диаграмма показывает результаты оценки глубины проникновения слюны в корневые каналы (эксперимент *in vitro*). Эффективность герметизации канала при использовании одной только гуттаперчи, без силера, ничуть не лучше, чем в случае отсутствия пломбировочного материала как такового (Khayat и соавт.)

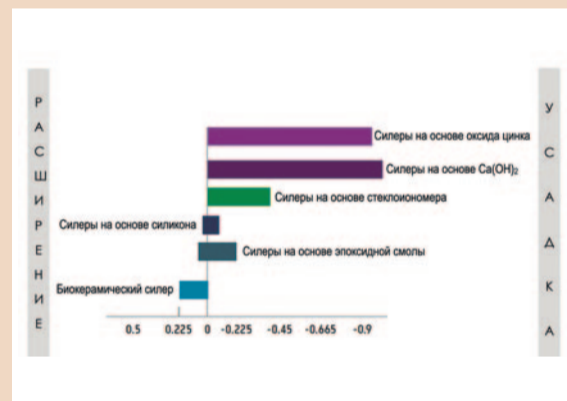


Рис. 3. В таблице представлены показатели расширения/усадки популярных силеров. Силеры на основе силикона и эпоксиidной смолы перед усадкой слегка расширяются. В отличие от них биокерамический силер несколько расширяется в процессе полимеризации и не дает усадки

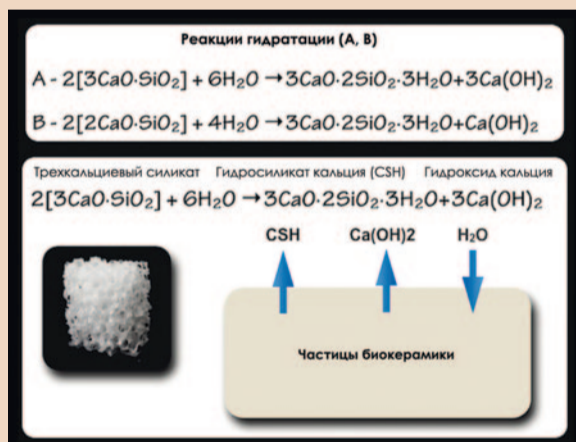


Рис. 4, а. Химические процессы, связанные с реакцией гидратации: при контакте биокерамики (силикатов кальция) с водой (влагой в корневом канале и дентинных канальцах) образуются гидросиликат кальция и гидроксид кальция

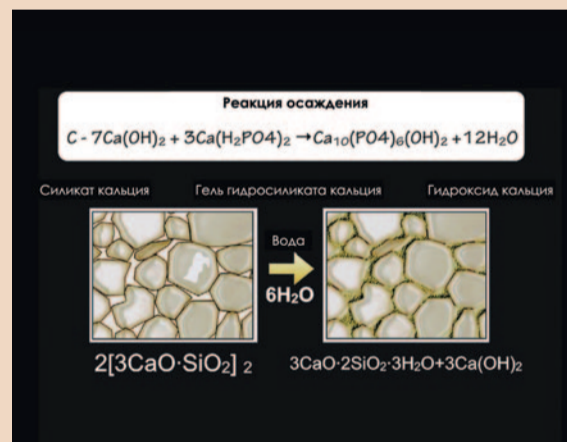


Рис. 4, б. Реакция осаждения биокерамики (фосфата кальция). Совместное осаждение гидроксипаптата на этапе образования гидросиликата кальция приводит к формированию похожей на композит структуры, армирующей затвердевший цемент. Было продемонстрировано, что биоактивное действие материалов на основе силиката кальция обеспечивает минерализацию дентина, идущую от поверхности контакта вглубь ткани (изображение любезно предоставлено доктором Trope)

тов применения методов одиночного штифта и латеральной конденсации гуттаперчи демонстрируют их несостоятельность с точки зрения выполнения главной задачи, т. е., герметизации внутриканального пространства [7, 8]. Гидролитические ферменты слюны способны разрушать коронковую пломбу. Продукты жизнедеятельности микроорганизмов разрушают и разлагают гуттаперчу, которая, утрачивая адаптацию к стенкам корневого канала, перестает герметизировать и устье, и апекс [9–12].

### История: метод латеральной конденсации

Метод латеральной конденсации дал возможность лучше контролировать герметизацию канала по всей его длине. В случае неадекватного препарирования, слишком слабого давления на материал или несоответствия размеров уплотнителя и гуттаперчевого штифта пустоты между штифтами заполняются силером. Для каналов, obturированных по методу латеральной конденсации, характерно низкое соотношение гуттаперчи и си-

лера, что создает риск апикального микроподтекания [13]. Sabeti и соавт., сравнив запломбированные каналы с незапломбированными, не обнаружили значимых различий между результатами (рис. 2) [14]. Это и другие исследования наглядно демонстрируют низкую эффективность применяемых сегодня методов пломбирования и подчеркивают значимость восстановления коронки зуба для достижения успешных результатов лечения. Кроме того, у метода латеральной конденсации есть еще один,

исключительно важный недостаток, связанный с человеческим фактором: чрезмерное давление в направлении апекса может привести к вертикальному перелому корня [15–17].

### Эпоха Шильдера

В своих революционных статьях «Вертикальное уплотнение разогретой гуттаперчи» и «Трехмерная obturation корневых каналов» корифей эндодонтии доктор Шильдер описал усовершенствованный способ пломбирования. Вертикальная конденсация разогретой гуттаперчи позволила адаптировать этот материал к микроструктурной анатомии корневых каналов значительно лучше, нежели все предыдущие методы [18, 19]. Однако, несмотря на оптимизацию реологических свойств, гуттаперча по-прежнему не образовывала связи с дентином и не проникала в него; для достижения необходимых результатов все еще требовался силер. Schilder и Goodman [20] выдвинули предположение, что при вертикальной конденсации разогретой гуттаперчи в апикальную треть канала попадает больший объем пломбировочного материала, который теоретически не должен давать усадки при остывании. Тем не менее, исследования, посвященные результатам пломбирования как с помощью одной только гуттаперчи, так и с применением гуттаперчи в сочетании с силером, показали, что эти материалы, при всех усовершенствованиях методик obturation, не способны обеспечить надежную герметизацию апекса [21].

### Пломбирование с носителем

Прототип термопластифицируемых гуттаперчевых obturаторов с носителем разработал в 1978 г. доктор WB. Johnson. Традиционно в эндодонтии применялась бета-форма гуттаперчи, отличающаяся большей стабильностью и прочностью при меньшей липкости. Для пломбирования с помощью носителя была выбрана альфа-форма гуттаперчи, которая имеет меньшую вязкость и, следовательно, большую текучесть при меньшем давлении, благодаря чему обеспечивается более однородная герметизация корневого канала [22].

Новейшей версией таких obturаторов с носителем является система GuttaCore (Dentsply Sirona), целиком выполненная из поперечно связанной гуттаперчи. При использовании данного метода пломбирования образуется значительно меньше пустот, нежели при латеральной конденсации материала [23].

Слабым звеном и камнем преткновения является объем силера, который – с учетом плотности obturationного материала – оказывается минимизирован при любом методе пломбирования. Сегодня, располагая современными, заметно более совершенными инструментами и техниками препарирования корневых каналов, странно все еще полагаться на неэффективные пломбировочные материалы. Эксперименты *in vitro* показывают, что в отсутствие силера микробы способны проникать на всю длину корневого канала за 2 ч; силер задерживает распространение бактерий на срок до 30 дней. Традиционные силеры при полимеризации дают усадку и вымываются жидкостями тела (рис. 3) [24], биокерамический силер – нет.

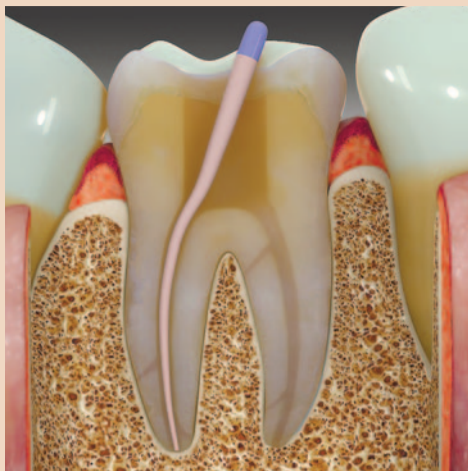

Рис. 5, а. После медикаментозной обработки канал просушивают (влага ускоряет отверждение биокерамического силера) и припасовывают гуттаперчевый штифт нужной конусности (в качестве средства для заключительной ирригации ЭДТА обеспечивает большую силу связи биокерамики и дентина, нежели хлоргексидин или NaOCl) [39]

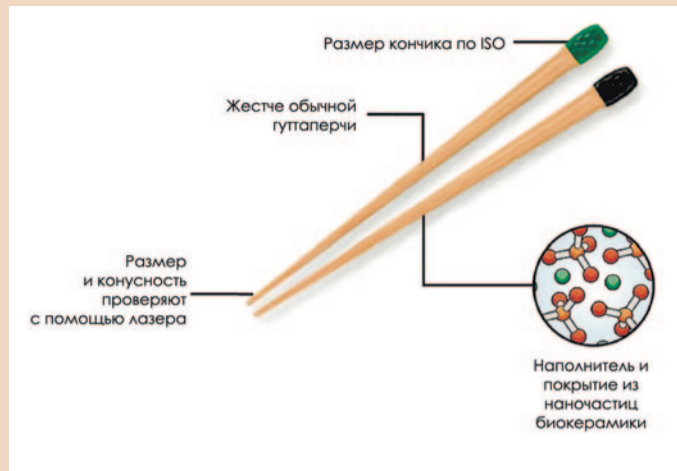


Рис. 5, б. В рамках исследования *in vitro* насыщенная биокерамикой гуттаперча и биокерамический силер обеспечивали большую устойчивость эндодонтически леченных зубов к переломам [40]

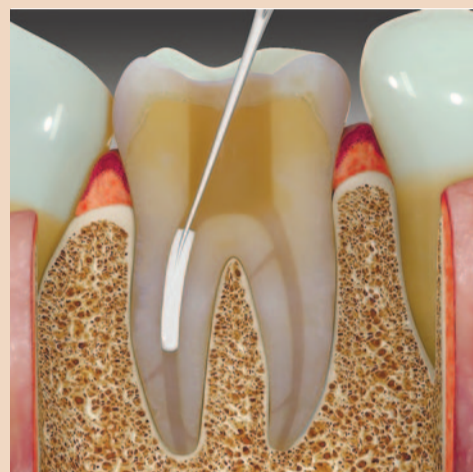

Рис. 6. Равные части силера EndoSequence BC вносят в коронковую и среднюю трети канала с помощью специальных наконечников

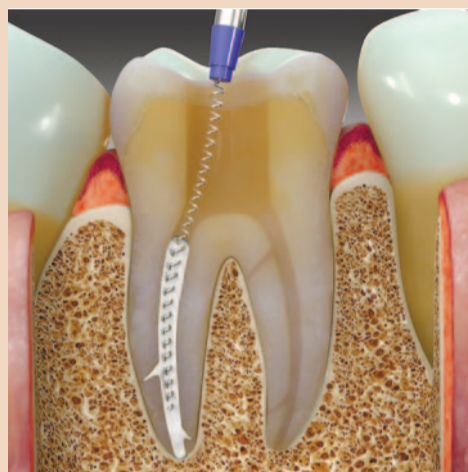

Рис. 7. Кончик вращающегося каналонаполнителя размещают не менее чем в 2–3 мм от апикального упора и на малой скорости в режиме движения вперед вносят силер в апикальную треть канала

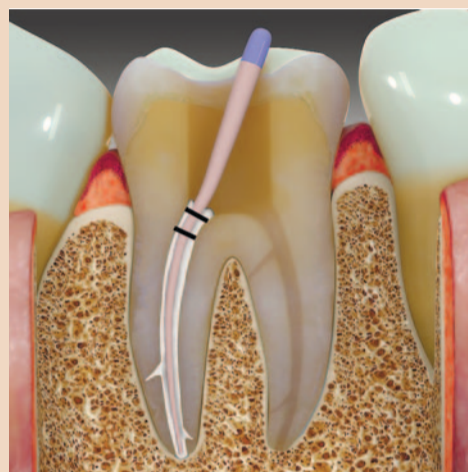

Рис. 8, а. Заранее подобранный гуттаперчевый штифт смазывают силером и медленно вводят в канал до апикального упора. На уровне устья канала делают отметку на штифте

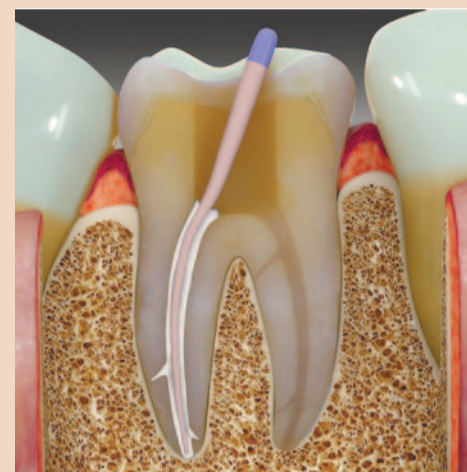

Рис. 8, б. От коронковой части штифта отрезают 2–3 мм, штифт снова смазывают силером и вводят в канал, прижимают штипфером. При извлечении штифта нагревать его не рекомендуется, поскольку под действием высоких температур биокерамический силер пересыхает

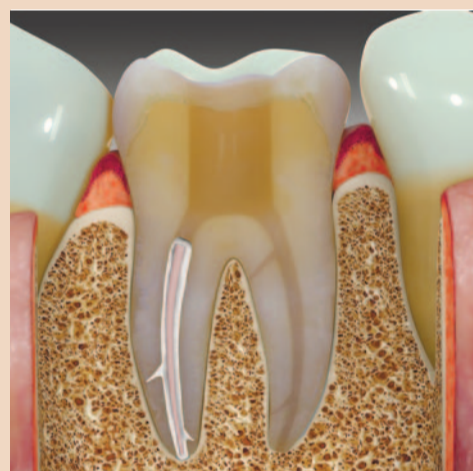

Рис. 9, а. Глубина калибруется под гуттаперчевый штифт и канал для волоконного штифта




Рис. 9, б. Данный щадящий подход предполагает использование волоконных штифтов с малым размером кончика и соответствующей конусностью

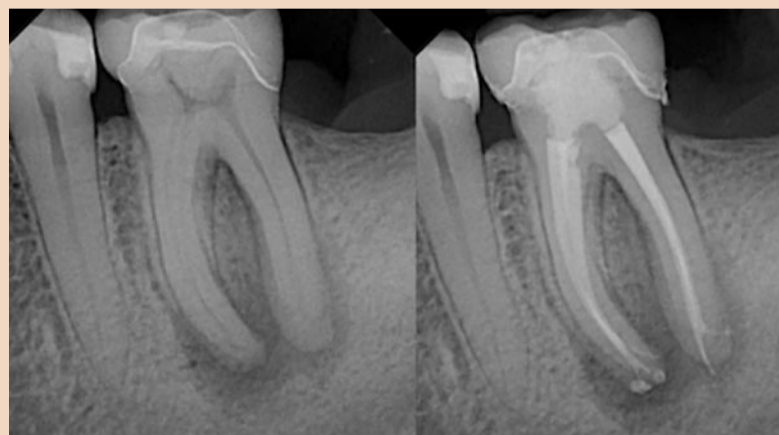


Рис. 10. Исходная и послеоперационная рентгенограммы зуба 36: дегенерация пульпы с поражением перирадикулярных тканей (изображения любезно предоставлены доктором Nasseh)

← DT стр. 5

## Биокерамические наноматериалы: обзор

К биокерамическим материалам (на основе фосфата кальция) относятся алюмооксидная керамика, циркониевая керамика, биоактивное стекло, гидроксипатит и резорбируемые фосфаты кальция [25–29]. Будучи химически и размерно устойчивой, биологически совместимой и остеокондуктивной, биокерамика успешно применяется в медицине и стоматоло-

гии для замещения твердых тканей. Биокерамические силеры состоят из трехкальциевого силиката, двухкальциевого силиката, коллоидного диоксида кремния, одноосновного фосфата кальция, гидроксида кальция и загустителя. Оксид циркония используется в качестве рентгеноконтрастного вещества, материал не содержит алюминия. Хромогенный эффект любых эндодонтических силеров усиливается, если его излишки не удалить с дентина пульпарной камеры [30].

Биокерамика идеально подходит для целей эндодонтии, поскольку она

нечувствительна к воздействию влаги или крови и, следовательно, к техническим погрешностям процедуры – в отличие от других силеров, свойства которых при контакте с жидкостями ухудшаются. Более того, с учетом гидрофильности биокерамического силера остаточная влажность дентинных стенок или присутствие влаги в дентинных канальцах с биохимической точки зрения является положительным фактором. Биокерамические силеры не дают усадки и даже слегка увеличиваются в объеме при отверждении, обеспечивая долговременную герметизацию в том числе и за счет реакции гидратации с образованием гидроксида кальция и последующим его разложением на кальций и гидроксильные ионы [31]. Исследование *in vitro*, проведенное Prati и Gampoldi, показало, что биокерамика может расширяться на 0,2–6% от своего изначального объема [32]. Кроме того, в рамках экспериментов по пломбированию корневых каналов в технике одиночного штифта и вертикальной конденсации разогретой гуттаперчи биокерамические силеры проникали в дентинные канальцы, расположенные в 2 мм от апекса, на большую глубину, чем силер AN Plus ( $p < 0,05$ ) [33].

Биокерамические материалы могут играть важную роль в процедурах

пульпотомии зуба и прямого и прямого покрытия пульпы, которые способствуют достижению такой цели эндодонтического лечения, как сохранение витальности пульпы для обеспечения здоровья периодонта. Ввиду этого биокерамика рассматривается в качестве эффективной альтернативы традиционным материалам, применяемым при экстирпации коронковой пульпы зуба, покрытии пульпы, закрытии перфораций, пломбировании верхушек корней и корневых каналов незрелых зубов с открытыми апексами, а также obturation корней зрелых зубов с закрытыми апексами [34, 35].

В процессе полимеризации биокерамика имеет водородный показатель выше 12, обусловленный реакцией гидратации и разложением ма-

## Протокол пломбирования с использованием биокерамического силера

- Чтобы обеспечить правильную форму апикальной трети канала (круглую или овальную) и, соответственно, плотную припасовку гуттаперчевого штифта с биокерамическим нанопокрывателем, с помощью стального файла 0,02 формируют апикальный упор.
- На рабочую длину припасовывают специальный гуттаперчевый штифт соответствующей конусности с наполнителем из наночастиц биокерамики, предназначенный для использования с биокерамическим силером (EndoSequence BC Points, Brasseler USA; рис. 5, а и б).
- При использовании соответствующих анатомии канала инструментов

териала на кальций и гидроксильные ионы: высоким водородным показателем могут объясняться антибактериальные свойства биокерамики (рис. 4, а). Взаимодействие выделяющейся гидроксида кальция с фосфатами, которое возникает в ходе контакта с жидкостями тела, приводит к образованию гидроксиапатита. С этим, вероятно, и связан остеокондуктивный потенциал материала (рис. 4, б) [36]. Фосфат кальция является главным неорганическим компонентом твердых тканей (зубов и костей). Соответственно, многие биокерамические силеры, как показывают данные литературы, могут способствовать регенерации кости. Согласно исследованию, силер Endosequence BC выделял значительно большее количество  $Ca^{2+}$ , чем AN Plus, главным образом спустя 7 дней. Также для обоих материалов была характерна корреляция между водородным показателем и объемом выделяемого  $Ca^{2+}$ . Высокий уровень выделения  $Ca^{2+}$  из биокерамических цементов может объясняться особенностями процесса полимеризации, включающего реакцию гидратации силикатов кальция [37].

## Изменение парадигмы

С внедрением биокерамических силеров появилась возможность осуществлять щадящее препарирование корневых каналов, благодаря которому стенки корней зубов остаются более толстыми, а значит, и более прочными. Биокерамические силеры используются в сочетании со специальными гуттаперчевыми штифтами с наполнителем и покрытием из наночастиц биокерамики, что исключает образование каких бы то ни было зазоров между силером и пломбировочным материалом. В рамках исследований *in vitro* и экспериментов на животных было продемонстрировано, что такой подход дает сопоставимые и даже лучшие результаты, чем традиционные техники пломбирования [38].

[XP-3D Shaper и Finisher (Brasseler USA)] сформированный апикальный упор минимизирует экструзию силера, эффект заклинивания не требуется.

- Традиционные техники подразумевают использование максимального объема гуттаперчи и минимального объема силера; при пломбировании по новому методу, наоборот, требуется минимум гуттаперчи и максимум силера.
- Во избежание экструзии силера отрезают 0,05 мм кончика гуттаперчевого штифта.
- Файл, соответствующий размеру апекса, покрывают силером и вводят в канал, круговыми движениями против часовой стрелки наносит силер на апикальный упор.
- Равные части силера EndoSequence BC вносят в коронковую и среднюю трети канала с помощью специальных наконечников (рис. 6).
- Кончик вращающегося каналонаполнителя размещают не менее чем в 2–3 мм от апикального упора и на малой скорости в режиме движения вперед вносят силер в апикальную треть канала (рис. 7).
- Пассивное введение в канал холодного гуттаперчевого штифта способствует равномерному распределению биокерамического силера, который благодаря капиллярной конденсации связывается с дентином и проникает в дентинные канальцы, обеспечивая надежную герметизацию апекса и внутриканального пространства (рис. 8, а и б, 9, а и б).
- В отличие от методов латеральной конденсации, obturation с носителем и вертикальной конденсации разогретой гуттаперчи, данная техника предполагает медленное и постепенное введение гуттаперчевого штифта на длину канала. Объем дентина, сохраненного благодаря использованию инструментов XP-3D и гуттаперчевого штифта EndoSequence BC, можно оценить по послеоперационной рентгенограмме (рис. 10).

Для установки волоконного штифта формируется калиброванное «ложе». Глубина этого ложа, создаваемого в рамках препарирования, еще до пломбирования, определяется размером штифта (с конусностью 0,04). Такой подход – без рассверливания пломбировочного материала – позволяет избежать дополнительного ослабления дентина. Предельно допустимый размер кончика волоконных штифтов в случае моляров и премоляров составляет 50, максимальная конусность – 0,04. При лечении зубов фронтальной группы размер штифта

зависит от диаметра корневого канала.

### Вывод

Все переменные уравнения являются взаимозависимыми. Каждый этап процедуры эндодонтического лечения влияет на конечный результат; любая манипуляция, противоречащая или не удовлетворяющая биологическим целям вмешательства, влечет за собой провал всего предприятия. Минимально инвазивный подход к препарированию корневых каналов требует их пломбирования с

помощью материала, который хорошо адаптируется к форме внутриканального пространства, связывается с дентином и надежно герметизирует как устье, так и апекс. Последним, решающим шагом триумфального пути биокерамики в эндодонтию станет отказ от гуттаперчевых штифтов как таковых. [DT](#)

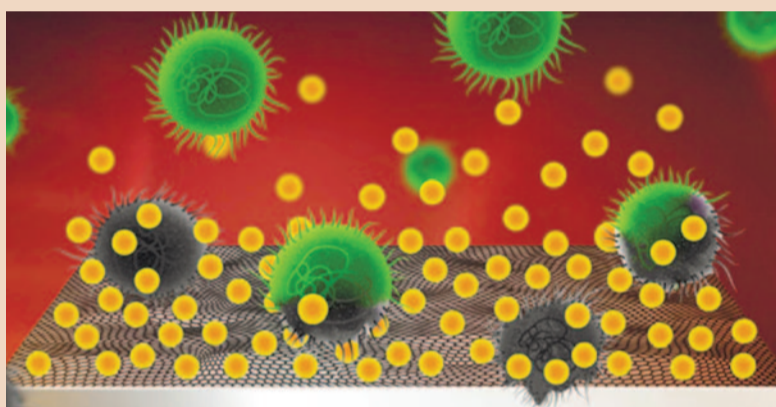
**От редакции:** список литературы можно получить в издательстве. Статья была опубликована в журнале *roots-international magazine of endodontics*, Vol. 15, № 1/2019.

### Контактная информация



**Доктор Кеннет Серота (Kenneth Serota)** окончил стоматологический факультет Университета Торонто (Канада) в 1973 г. и получил специальность эндодонтиста и степень магистра медицинских наук в Стоматологическом центре им. Форсайта при Гарвардском университете (Бостон, Массачусетс, США). Начав активно заниматься образовательной деятельностью в Интернете еще в 1998 г., он стал основателем эндодонтического форума ROOTS и междисциплинарной платформы NEXUS. Доктор Serota – клинический адъюнкт-инструктор постдокторантуры Университета Торонто по эндодонтии.

## Графеновое покрытие, выделяющее кислоту с антибактериальными свойствами, препятствует образованию биопленки на поверхности имплантатов



Уксусная кислота (шарики желтого цвета) интегрируется в графеновое покрытие и затем постепенно выделяется из него. Она разрушает бактерии (зеленые шарики), мешая им формировать биопленку на поверхности имплантата. (Иллюстрация: Yen Strandqvist/Университет Чалмерса)

**Франциска Байер**  
**Dental Tribune International**

**ГЁТЕБОРГ, Швеция:** образование биопленки на имплантатах представляет собой серьезную проблему. Борьба с последствиями этого явления оборачивается для пациентов большими неудобствами и значительными расходами. Объединив материал на основе графена и молекулы бактерицидного вещества, исследователи из Технологического университета Чалмерса в Гётеборге получили инновационное покрытие, призванное предотвратить развитие инфекции.

Сегодня на рынке представлено множество препаратов и веществ, обладающих антибактериальными свойствами, но для того, чтобы они могли работать внутри тканей, необходимо поместить их на какой-либо носитель, а это может быть сопряжено с рядом трудностей. «Графен прекрасно взаимодействует с гидрофобными молекулами, и мы использовали это его свойство при разработке нашего материала. Связывание молекул кислоты и графена осуществляется с помощью ультразвука», – объясняет в университетском пресс-релизе ведущий автор исследования доктор San-

tosh Pandit с кафедры биологии и биоинженерии Университета Чалмерса.

Ученые покрыли графеновый материал уксусной кислотой, оказывающей – согласно предыдущим исследованиям – выраженное антибактериальное действие. Кроме того, она продемонстрировала устойчивость к таким патогенным бактериям, как *Staphylococcus aureus* и *Staphylococcus epidermidis*, которые образуют биопленку на имплантатах медицинского назначения.

→ [DT](#) стр. 8

Реклама

**SIGN UP NOW**

Dental Tribune e-newsletter



**DENTAL TRIBUNE**



**The world's dental e-newsletter**

news / live event coverage / online education / KOL interviews / event reviews / product launches / R&D advancements

[www.dental-tribune.com](http://www.dental-tribune.com)



[facebook.com/DentalTribuneInt](https://facebook.com/DentalTribuneInt)



[twitter.com/DentalTribuneInt](https://twitter.com/DentalTribuneInt)



[linkedin.com/company/dental-tribune-international](https://linkedin.com/company/dental-tribune-international)

← DTI стр. 7

Усنيновая кислота успешно интегрировалась в поверхность графенового материала; молекулы кислоты, по наблюдениям исследователей, выделялись постепенно и контролируемо, препятствуя формированию био-

пленки на поверхности. «Непрерывное выделение кислоты – это необходимое условие эффективности данного покрытия», – отмечает доктор Pandit.

Доктор Pandit добавляет, что способ связывания гидрофобных молекул и

графена довольно прост. «Полученные нами результаты будут способствовать разработке более эффективной антибактериальной защиты для биомедицинских устройств. В настоящее время мы планируем провести ряд экспериментов и попробовать

связать графен с другими гидрофобными молекулами, обладающими еще большим потенциалом в контексте лечения или профилактики различных инфекций», – пишет он.

Исследование «Sustained release of usnic acid from graphene coatings ensures long term

antibiofilm protection» («Непрерывное выделение усниновой кислоты из графеновых покрытий обеспечивает долговременную защиту от образования биопленки») было опубликовано 11 мая 2021 г. в журнале *Scientific Reports*. DTI

## В погоне за белоснежной улыбкой: перекись водорода наносит значительный вред дентальным клеткам

Ивета Рамонайте  
Dental Tribune International

ТОРОНТО, Канада/ЛОНДОН, Великобритания: пациенты по-прежнему хотят, чтобы их зубы стали белее, и врачам важно понимать, насколько то или иное отбеливающее средство опасно для стоматологического здоровья. Исследователи впервые попытались копнуть глубже и оценить возможное вредное воздействие на дентальные клетки выде-

всегда предостерегали пациентов от самостоятельного отбеливания зубов, до сих пор мы мало знали о том, какой вред отбеливающие средства могут наносить дентальным клеткам в долгосрочной перспективе.

«Необходимость в подобном исследовании давно назрела, и мы полагаем, что его результаты помогут изменить и отношение к процедуре отбеливания, и сами методы осветления зубов», – сказала в беседе с Dental

Tribune International (DTI) соавтор исследования доктор Ola Redha, студентка Стоматологического института Истмана в Лондоне. – Наша цель – повысить осведомленность пациентов о возможных опасностях». В рамках исследования ученые подвергли 30 зубов прямому или непрямому контакту с отбеливающим гелем, содержащим 5 или 16% перекиси карбамида. Эксперимент продолжался че-

тыре недели, в течение которых гель ежедневно наносили на зубы на 4 ч. Исследователям удалось продемонстрировать неблагоприятную реакцию клеток пульпы на контакт с перекисью карбамида (при наличии 3-миллиметрового слоя дентина между ними); эта реакция, в свою очередь, приводила к увеличению пористости эмали, вследствие чего отбеливающее средство начинало проникать в дентин и, наконец, в саму пульпу.

Говоря о возможном вреде отбеливания, ведущий автор исследования доктор Laurent Bozes, доцент стоматологического факультета Университета Торонто, отметил: «Пациенты сталкиваются лишь с временной гиперчувствительностью зубов. Отсутствие видимых повреждений заставляет их ошибочно считать эту процедуру безопасной». Исследование показало, что увеличение концентрации перекиси карбамида и времени ее воздействия создает непосредственную угрозу для жизнеспособности дентальных клеток. Согласно полученным результатам, применение 10% геля перекиси карбамида влечет за собой снижение содержания белка в эмали на 50%, а использование отбеливающего средства примерно с 35% перекиси способно привести к некрозу пульпы.

### Ограничения и ключевые выводы исследования

Обсуждая результаты исследования в беседе с DTI, доктор Bozes отметил, что интерпретировать их следует с осторожностью: «При интерпретации этих данных нужно быть аккуратнее, поскольку речь идет об эксперименте *in vitro*, и, возможно, цитотоксический побочный эффект



Ведущий автор исследования доктор Laurent Bozes. (Фото: Jeff Comber)

отбеливания с помощью перекиси карбамида окажется не столь выраженным в реальной клинической ситуации, где будут работать естественные механизмы компенсации».


Доктор Redha пояснила, что подобный эксперимент с участием пациентов может, с одной стороны, подвергнуть опасности здоровье их зубов, а с другой – дать решающие доказательства и подтвердить предварительные результаты. «С учетом роли стволовых клеток пульпы в секреции одонтобластов для формирования вторичного дентина и самой пульпы – в сохранении витальности зуба в целом, важно все-таки попытаться оценить воздействие перекиси карбамида на этот важнейший источник стволовых клеток», – полагает она.

В свете полученных результатов доктор Bozes считает необходимым информировать пациентов о возможных последствиях применения отбеливающих средств с высоким содержанием перекиси. Он также предлагает снабжать подобные средства соответ-

ствующей маркировкой. Признавая, что применяемые в клиниках средства содержат гораздо более низкие концентрации перекиси карбамида, он, тем не менее, полагает, что стоматологи должны рассказывать пациентам о долгосрочных последствиях процедуры отбеливания и рекомендовать им альтернативные варианты, подразумевающие отбеливание с помощью еще более низких концентраций перекиси карбамида или вовсе без нее.

«Мы будем рады выйти на прямой контакт с представителями стоматологической индустрии, чтобы инициировать разработку по-настоящему безопасных методов отбеливания зубов», – сказал он в заключение.

Исследование «Compromised dental cells viability following teeth-whitening exposure» («Снижение жизнеспособности дентальных клеток после контакта с отбеливающим веществом») было опубликовано 30 июля 2021 г. на сайте *Nature Scientific Reports*. DTI



Как показало недавнее исследование, отбеливание с помощью геля с высокой концентрацией перекиси карбамида может приводить к заметному снижению содержания белка в эмали зубов. (Иллюстрация: Bozes-Lab/Университет Торонто)

ляющихся из перекиси водорода свободных радикалов. Они обнаружили, что контакт зубов с гелем перекиси карбамида в определенных концентрациях ведет к необратимому повреждению клеток пульпы.

Хорошо известно, что после процедуры отбеливания может возникать раздражение десен и гиперчувствительность зубов. И хотя стоматологи

Tribune International (DTI) соавтор исследования доктор Ola Redha, студентка Стоматологического института Истмана в Лондоне. – Наша цель – повысить осведомленность пациентов о возможных опасностях». В рамках исследования ученые подвергли 30 зубов прямому или непрямому контакту с отбеливающим гелем, содержащим 5 или 16% перекиси карбамида. Эксперимент продолжался че-

торииального учебно-исследовательского медицинского центра префектуры Симанэ), реализованного в июне-июле 2017 г. при участии Университета Симанэ в г. Мацуэ (Япония) с использованием данных программы ежегодной диспансеризации населения. В исследовании приняли участие 635 жителей поселка городского типа Онан на западе Японии в возрасте от 40 до 74 лет.

Чтобы изучить связь между стоматологическим здоровьем, сахарным диабетом и саркопенией, исследователи устанавливали стоматологический статус участников путем оценки их жевательной функции и подсчета сохранных зубов. При оценке мышечного статуса учитывали силу рукопожатия, индекс массы скелетной мускулатуры, обхват голени и наличие диагностированной саркопении. Чтобы опреде-

## Исследование: стоматологическое здоровье, саркопении и сахарный диабет

Ивета Рамонайте  
Dental Tribune International

ОНАН, Япония: хороший стоматологический статус дает множество преимуществ, одним из которых является сохранение системного здоровья. В частности, уже проведено несколько исследований, посвященных связи между состоянием полости рта, саркопенией и сахарным диабетом. Тем не менее, поскольку данные все еще скудны и зачастую противоречивы, ученые из Японии попытались определить, может ли ухудшение стоматологического здоровья приводить к гипогликемии и уменьшению массы и силы скелетной мускулатуры. Исследователи обнаружили, что плохой стоматологический статус связан как с саркопенией, так и с диабетом.

Это поперечное исследование стало частью проекта CoHRE (Терри-

лить диабетический статус, ученые измеряли содержание гликированного гемоглобина в сыворотке крови. После корректировки результатов в соответствии со всеми искажающими факторами исследователи установили, что снижение жевательной функции и малое количество сохранных зубов имеют значительную корреляцию с ослаблением рукопожатия, возможной саркопенией и более высокой вероятностью развития сахарного диабета. Ввиду этого ученые предположили, что улучшение стоматологического статуса пожилых людей может помочь предотвратить саркопению и диабет.

Исследование «Number of teeth and masticatory function are associated with sarcopenia and diabetes mellitus status among community-

dwelling older adults: A Shimane CoHRE study» («Количество зубов и жевательная функция связаны с саркопенией и сахарным диабетом у жителей домов престаре-



Недавно проведенное в японских домах престарелых исследование заставляет предположить, что улучшение стоматологического статуса может способствовать профилактике саркопении и диабета. (Иллюстрация: beeboys/Shutterstock)

ных: исследование CoHRE провинции Симанэ») было опубликовано 2 июня 2021 г. на сайте *PLOS ONE*. DTI

ных: исследование CoHRE провинции Симанэ») было опубликовано 2 июня 2021 г. на сайте *PLOS ONE*. DTI



## Торгово-промышленные выставки в Германии: текущее положение дел



Чтобы обеспечить успех выставки IDS 2021, ее организаторы задействовали строгие меры инфекционного контроля, призванные защитить посетителей и участников мероприятия от заражения SARS-CoV-2. (Иллюстрация: Arnold O.A. Pinto/Shutterstock)

**Брендан Дэй**  
Dental Tribune International

ЛЕЙПЦИГ, Германия: еще до открытия 39-й Международной стоматологической выставки (IDS) все понимали, что она будет значительно отличаться от предыдущих. Разумеется, рекорд по количеству посетителей, которое в 2019 г. составило 160 095 человек, побить не удалось, виной чему

messe, прототип которой был представлен прессе еще в прошлом году, предусматривает всеобъемлющий комплекс мер, призванных снизить риск заражения SARS-CoV-2, включая индивидуальные билеты и бесконтактный досмотр на входе. Специально обученный персонал следил за строгим соблюдением правил гигиены на каждом стенде выставки. Посетители IDS 2021 также должны



Концепция #B-SAFE4business была разработана с тем, чтобы обеспечить соблюдение социальной дистанции и снизить риск передачи SARS-CoV-2 на IDS 2021. (Иллюстрация: IDS Cologne)

стали связаны с COVID-19 ограничения поездок, зато гибридный характер мероприятия позволил принять в нем виртуальное участие небывалому количеству людей. Тем не менее, мы все с нетерпением ждем возобновления очных конгрессов и выставок, и Германии предстоит вернуть себе роль лидера в этой области.

Начнем с хорошего: на сегодня подавляющее большинство жителей Германии полностью вакцинировано от COVID-19, что значительно снижает вероятность развития у них симптоматической формы этого заболевания. Кроме того, нельзя отрицать, что люди «изголодались» по очным встречам. Недавний опрос, проведенный крупнейшим в мире организатором выставок компанией Messe Frankfurt, показал, что 97% ее клиентов по-прежнему считают личные контакты важнейшей составляющей таких мероприятий.

Для безопасности гостей, приехавших на IDS, были приняты все необходимые меры. Ношение масок было обязательным, а лица с симптомами COVID-19 – кашлем, насморком, повышенной температурой, потерей обоняния или вкуса и т.п. – не допускались на выставочную площадку.

Кроме того, концепция #B-SAFE4business Выставочного центра Koeln-

messe, прототип которой был представлен прессе еще в прошлом году, предусматривает всеобъемлющий комплекс мер, призванных снизить риск заражения SARS-CoV-2, включая индивидуальные билеты и бесконтактный досмотр на входе. Специально обученный персонал следил за строгим соблюдением правил гигиены на каждом стенде выставки. Посетители IDS 2021 также должны

### Виртуальные гости

Существенные ограничения, вызванные продолжающейся пандемией COVID-19, обязывали Ассоциацию немецкой стоматологической индустрии (VDDI) и Koelnmesse – организаторов IDS – к тому, чтобы сделать выставку доступной и для тех, кто не сможет или не захочет приехать в Кельн. Решением стал гибридный подход, реализованный с помощью бесплатной цифровой платформы IDScnect, во многом благодаря которой и был обеспечен успех IDS 2021.

«Платформа IDScnect даст пользователям возможность знакомиться с представленными на выставке товарами, услугами и решениями, смотреть трансляции семинаров и пресс-конференций, лично общаться с клиентами, – сказал руководитель подразделения Koelnmesse по организации и ведению мероприятия господин Markus Oster в беседе с DTI, состоявшейся до открытия IDS. – Это обеспечит значительный международный охват и в то же время позволит людям действительно почувствовать себя участниками выставки».

### На пути к выздоровлению

Пять из десяти крупнейших выставочных компаний мира базируются в Германии; все они в полной мере ощутили на себе влияние пандемии COVID-19. По данным Ассоциации немецкой индустрии торгово-промышленных выставок (AUMA), из 355 запланированных на 2020 г. мероприятий смогли состояться лишь 114, а первый очный конгресс был проведен только в июне текущего года.

Многие организаторы торгово-промышленных выставок понесли значительные убытки: согласно AUMA, в 2020 г. выставочная индустрия Германии «просела» примерно на 70%. Так, например, оборот компании Koelnmesse составил в 2020 г. 94,3 млн евро – менее четверти от 413 млн евро, полученных компанией годом ранее. Таким образом, чистый убыток Koelnmesse за 2020 г. оказался равен 109,6 млн евро; в текущем году масштаб потерь, как считает компания, будет сопоставимым.

Хотя участниками IDS 2021 стали целых 830 компаний из более чем 56 стран мира, отсутствия некоторых постоянных экспонентов нельзя было не заметить. Ряд «тяжеловесов», включая Dentsply Sirona, Nobel Biocare и Ivoclar Vivadent, принял решение отказаться от участия в выставке

«Неважно, что первые очные выставки не имели прежнего размаха: важно, что мы возвращаемся в строй настолько быстро, насколько это возможно», – сказал господин Oliver Frese, исполнительный директор Koelnmesse, на пресс-конференции в мае.

*«Неважно, что первые очные выставки не имели прежнего размаха: важно, что мы возвращаемся в строй настолько быстро, насколько это возможно», – Oliver Frese, Koelnmesse*

этого года. Господин Walter Petersohn, коммерческий директор Dentsply Sirona, объяснил, что основным фактором стала невозможность «точного планирования», необходимого для подготовки к такому мероприятию.

Тем не менее, успех IDS 2021 и других мероприятий порождает оптимизм в отношении будущего выставочной индустрии Германии.

«За последние месяцы мы еще больше укрепились в своем стремлении создать гибридную цифровую выставочную среду и благодаря этому сделать наши основные мероприятия не просто регулярными, но и круглогодичными», – добавил он. DTI

Реклама

# ДЕНТАЛ-ЭКСПО ЕКАТЕРИНБУРГ

## 1-3 ДЕКАБРЯ 2021

### ВСЯ СТОМАТОЛОГИЯ УРАЛА НА ОДНОЙ ПЛОЩАДКЕ!

ОРГАНИЗАТОРЫ:

**EXPO**  
УРАЛЭКСПОЦЕНТР  
ЕвроАзиатский выставочный холдинг  
+7-900-198-83-95  
inga@uralex.ru, www.uralex.ru

**DENTALEXPO**<sup>®</sup>  
+7 (499) 707-23-07  
region@dental-expo.com, www.dental-expo.com