

cosmetic

dentistry _practice & science

Fachbeitrag

Ästhetische Versorgung
nach Frontzahntrauma

Spezial

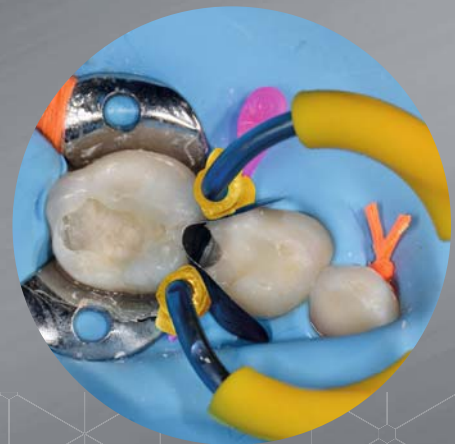

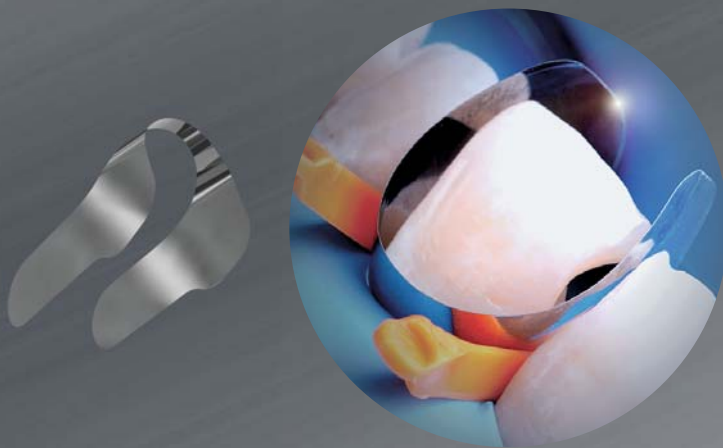
Gesunde Ernährung –
auch ein Beautytrend
für Zähne

Event

„Rot-weiße Ästhetik –
State of the Art“
im Herbst in Bremen



INNOVATIONEN IN DER
RESTAURATION

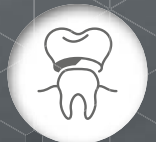

Unica anterior powered by Style Italiano:
Matrizensystem für Frontzahnrestaurationen

MyJunior Kit: Teilmatrixensystem für
die Kinderzahnheilkunde

Minimalinvasiv und sicher zu handhaben

Reduzieren deutlich die Behandlungszeit



Sie möchten unsere Innovationen kennenlernen? Dann werfen Sie einen Blick auf unsere Website www.ADSsystems.de oder vereinbaren Sie einen Termin mit unserem Fachberater.

AMERICAN DENTAL SYSTEMS GMBH
Johann-Sebastian-Bach-Straße 42 · D-85591 Vaterstetten
T +49.(0)8106.300.300 · W www.ADSsystems.de



Prof. Dr. med. dent. Michael Gahlert
Spezialist für Keramikimplantologie

Ein schönes Lächeln – lang anhaltend und natürlich

Kosmetisch lässt sich viel kaschieren, doch wie sieht es mit der Nachhaltigkeit aus? Haben wir uns nicht im zahnmedizinischen Bereich den Versuch einer „Restitutio ad Integrum“ als höchstes Ziel auf die Fahne geschrieben? Das gilt im oralchirurgischen Bereich vor allem bei der schwierigen Rehabilitation von Frontzahnlücken, die von der Anatomie her ungünstige Voraussetzungen für ein Einzelzahnimplantat aufzeigen.

Diese sogenannte Wiederherstellung der ursprünglichen Form und Funktion ist schwierig und gelingt uns nur durch Kompromisse, Tricks und große Behandlungskompetenz. Dabei verwenden wir Materialien, die eine hohe Biokompatibilität aufweisen sollen, und spätestens bei diesem Punkt trennt sich die Spreu vom Weizen. Was gestern noch als „hoch biokompatibel“ galt, wird heute schon hinterfragt und kritisch betrachtet. Wie oft wird beispielsweise auf angesehenen Kongressen das autologe Knochenmaterial „in die Zange“ genommen und kritisch hinterfragt, und demgegenüber werden künstliche Biomaterialien lanciert, die jedoch nur spärliche Langzeitergebnisse aufweisen können. Körper eigenes Knochenmaterial hat im Gegensatz zu industriell hergestellten Biomaterialien leider keine Lobby, obwohl es sich seit Jahrzehnten als zuverlässig bewährt hat.

Nehmen wir als nächstes Beispiel unterschiedliche Zementmaterialien. Kunststoffzemente, vielfach im internationalen Gebrauch, werden von so manchem Kliniker im hochästhetischen Bereich inzwischen als kritisch be-

urteilt, da Monomerreste für Gingivairritationen verantwortlich gemacht werden. Moderne Glasionomerzemente treten in direkte Konkurrenz zu diesen etablierten Materialien.

In der Implantologie werden zwischenzeitlich zahnfarbene Keramikimplantate aus Zirkondioxid im hochästhetischen Bereich als direkte Alternative zu etablierten Titanimplantaten angesehen. Eine Metaanalyse von Röhling et al. aus 2018 zeigt den Trend, dass diese Keramikimplantate eine höhere Biokompatibilität in Bezug auf Plaqueaffinität, Weichgewebeheilung und Periimplantitisfrequenz zeigen als vergleichbare Titanimplantate. Wenn sich diesbezüglich die Datenlage festigen würde, wäre man wieder einen kleinen – oder vielleicht sogar großen? – Schritt weiter in Hinsicht der Entwicklung von Biomaterialien. Das ist dann noch hilfreicher, die Natur nachhaltig nachzuahmen und zu einer zumindest kosmetischen „Restitutio ad Integrum“ zu kommen.

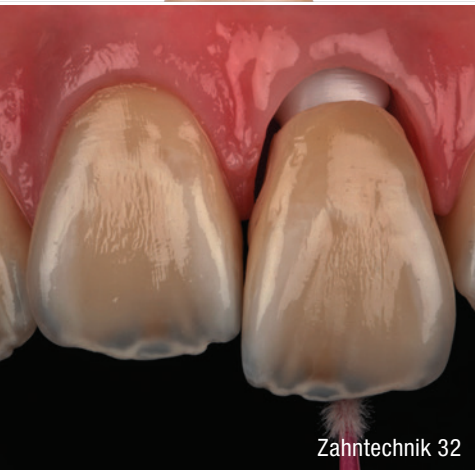Bleiben Sie deshalb kritisch und hinterfragen Sie Neues nach wissenschaftlicher Evidenz. Nur so wird man so manchem Ammenmärchen in unserem Fachgebiet auf seine Weise Einhalt gebieten können.

Mit freundlichen Grüßen
Ihr
Prof. Dr. med. dent. Michael Gahlert





Fachbeitrag 06



Zahntechnik 32



Events 42

Editorial

Ein schönes Lächeln – **lang anhaltend und natürlich** 03
Prof. Dr. Michael Gahlert

cosmetic dentistry

Die Rot-Weiß-Ästhetik – **der Rahmen eines perfekten Lächelns** 06
Dr. Jessica Mertens, Dr. Yasin Aktas

Ästhetische Versorgung nach Frontzahntrauma 12
ZÄ Sabine Höhl, Dr. Marcus Striegel

„Full-Mouth“-Rehabilitation im funktionsgestörten
Erosions- und Abrasionsgebiss, Teil 1 16

Prof. Dr. Markus Greven, M.Sc., MD Sc., PhD, ZA Wolfgang Seuser,
Dr. Dennis Pogodin, Dr. Sven Egger, M.Sc., M.Sc.

Diastemaschluss mit Komposit 22
ZA Ulf Krueger-Janson

Spezial

Praxisporträt

Vom Postamt **zur Oralchirurgie** 28
Maike Eisenhardt, Lars-Erik Prokop, Dr. Ingrid Kästel

Zahntechnik

Die Kunst der **ultra-ästhetischen Provisorien** 32

Interview

Gesunde Ernährung – auch ein Beautytrend für Zähne 34
Nadja Reichert

Interview

**„Die Nachfrage nach Ästhetischer Zahnmedizin
ist unverändert hoch“** 38
Nadja Reichert

Praxismanagement

Führen in **Krisenzeiten** 40
Bianca Rieken

Event

„Rot-weiße Ästhetik – State of the Art“ im Herbst in Bremen 42

Innovative Fortbildungen im September 43

News 26

Produkte 44

Impressum 48

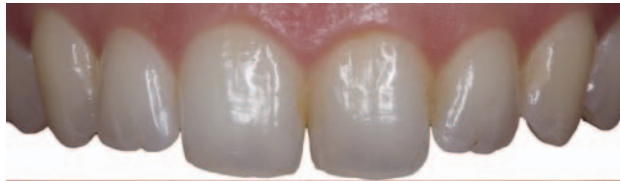
Klinischer Fall



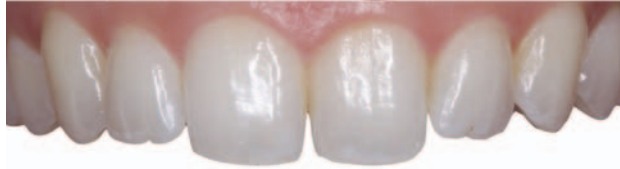„Mit dem Daring White Zahnaufhellungssystem ist es endlich möglich, die gleichen Ergebnisse zu erzielen wie mit der herkömmlichen Schienenbehandlung.“

Keine mühsamen Abdrücke oder Anfertigung der Schienen mehr. Der Patient kann seine Behandlung nach dem ersten Besuch in der Zahnarztpraxis beginnen.“

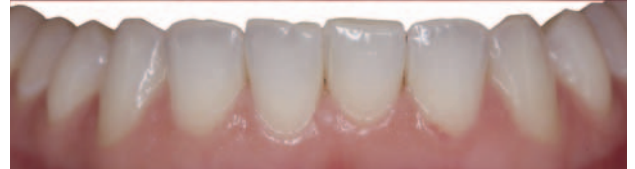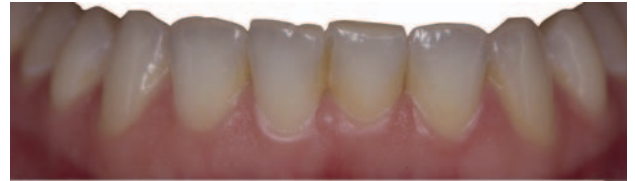Dr. Adrien Lavenant, Aix-en-Provence, Frankreich



Vorher



Nachher

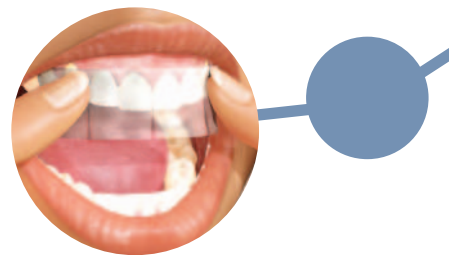


NEU!

DaringWHITE™

Professional Teeth Whitening

Streifen zur professionellen Zahnaufhellung zuhause für Ihre Patienten.



DWK03 - Daring White Starter-Kit mit 3 Packungen (à 10 Tage) für vollständige Aufhellungsbehandlungen

oder

DWK01 - Daring White Starter-Kit mit 6 Packungen (à 5 Tage) für auffrischende Aufhellungsbehandlungen

Preis: je € 210,00*

„Dank der einzigartigen Comfort-Fit-Technologie haften die Streifen ohne Gele oder Hüllen an den Zähnen und passen sich ihnen präzise an.“

Ihre Vorteile:



- 15 % Carbamid-Peroxid in der Aufhellungsfolie
- Tragedauer 1-2 Std. täglich für 5-10 Tage



- Ihre Patienten werden ihren Freunden das wunderschöne Lächeln zeigen, bei dem Sie geholfen haben und Sie weiterempfehlen



- Das Daring White-Lächeln kann kosmetische Fälle mit hohem Umsatzpotenzial eröffnen
- Verwenden Sie es vor kosmetischen Verfahren für ein ästhetisch ansprechendes Ergebnis
- Nur über den Zahnarzt erhältlich, da der erste Streifen vom Zahnarzt platziert werden muss

Fragen Sie jetzt nach Ihrer kostenlosen Probe

Rufen Sie uns an: **02451 971 409**



Garrison

Dental Solutions Tel.: +49 2451 971 409 • Fax: +49 2451 971 410
info@garrisdental.net • www.daringwhite.com

ADGM820 CD

Die Rot-Weiß-Ästhetik – der Rahmen eines perfekten Lächelns

Dr. Jessica Mertens, Dr. Yasin Aktas

Als Zahnarzt wird man schnell dazu verleitet, sich ausschließlich auf den Zahn zu fokussieren. Aber sind Form und Farbe die einzigen Merkmale, die unser Lächeln beeinflussen? Jede ästhetische Sanierung beginnt mit der Analyse des Gesichts. Das heißt, unser Auge sollte sich nicht direkt auf den Zahn richten, sondern den Patienten von außen nach innen betrachten und analysieren. Nach dem Gesicht werden die Lippen und zuletzt die Zähne untersucht. Diese Reihenfolge ist wichtig, damit keine Asymmetrien übersehen werden, die später das Gesamtbild der Rekonstruktion unästhetisch wirken lassen.

Für eine dentale Sanierung, mit dem Ziel einer optimalen Rot-Weiß-Ästhetik, haben die Autoren ein Drei-Stufen-Konzept entwickelt, das Schritt für Schritt abgearbeitet werden sollte. Die Vorgehensweise wird nachfolgend erläutert.

1. Gesichtsanalyse

Entscheidend bei der Betrachtung des Gesichts unseres Patienten sind vor allem zwei Hilfslinien: zum einen die Mittellinie und zum anderen die Bipupillarlinie. Diese beiden Parallelen sind bei Abweichungen nicht immer mit

dem bloßen Auge zu erkennen. Das A und O bei der Kontrolle ist deshalb ein Fotostatus. Nur so kann man beurteilen, ob die spätere Position der Frontzähne und die Kauebene ästhetisch wirken. Eine minimale Abweichung der Mittellinienposition hat bereits starke Konsequenzen für die Ästhetik, da sie der erste Fixpunkt ist, der jedem Betrachter sofort ins Auge fällt. Die Mittellinie des Gesichts muss durch die Glabella, die Nasenspitze und beiden Frontzähne verlaufen, um ein harmonisches Gesamtbild zu schaffen. Die Kauebene muss parallel zur Bipupillarlinie gestaltet werden, um ein symmetrisches und harmonisches Lächeln zu erzeugen.¹

1. Mittellinie (Vertikale)

Zentrale Schneidezähne dürfen nicht von der Gesichtsmittellinie abweichen



2. Bipupillarlinie (Horizontale)

Unter Verwendung der Interpupillarlinie bestimmt man die ideale Position der Okklusionsebene des Oberkiefers

3. Lachsymmetrie

Die Lachsymmetrie hängt von der Position der Schneidezähne, der Weite des Bukkalkorridors und der Lippensymmetrie ab

Abb. 1: Gesichts- und Lippenanalyse.

2. Lippenanalyse

Bei der Lippenanalyse gibt es ebenfalls zwei Kriterien, die beachtet werden müssen.

2.1 Lippen in Ruhe

Allgemein bekannt ist, dass die Sichtbarkeit der Oberkieferfrontzähne alle zehn Jahre um 1 mm abnimmt. Das bedeutet, dass eine erhöhte Sichtbarkeit ein Merkmal der Jugend ist, das als ästhetisch empfunden wird. Die Richtlinie besagt, dass bei Männern im Durchschnitt 1,91 mm und bei Frauen 3,40 mm der Zähne in der Ruheschwefelbelage zu sehen sind. Da diese Proportionen als schön empfunden werden, gilt es, diese nachzubilden.^{1,2}

2.2 Lippen in Aktion (lächelnd)

Die Lachkurve beschreibt den Verlauf der Lippe in Aktion, die in der Regel konvex gewölbt ist. Bei einem harmonischen Lächeln folgen somit die Inzisalkanten der Oberkieferfrontzähne der Unterlippe, die idealerweise ebenfalls eine konvexe Wölbung aufweist. Bei der Entstehung des Lächelns bildet sich eine Schattenzone zwischen den Bukkalflächen der Oberkieferzähne und Mundwinkel, der sogenannte Bukkalridor (Lombardi 1973).¹ Das Ausmaß hängt zum Großteil von der Weite des Oberkieferzahnbogens, der Gesichtsmuskulatur und Breite des Lächelns ab. Ist der Zahnbogen zu breit und der Bukkalridor folglich zu gering, erscheint ein Lächeln als sehr streng und unfreundlich. Wenn der Zahnbogen hingegen zu schmal ist, wird ein zu breiter Bukkalridor sichtbar, der die Zähne als zu klein erscheinen lässt. Beim Lächeln ist vor allem die Position der Oberkieferfrontzähne wichtig. Das hat nicht nur einen ästhetischen, sondern auch einen phonetischen Grund. Die richtige Stellung der Frontzähne unterstützt zum einen die Unterlippe, da diese sonst eingefallen wirken würde und bildet zum anderen verschiedene Lippenlaute. Die F-, W- und V-Lautbildung erfolgt über die Oberkieferfrontzähne sowie die Unterlippe. Nur wenn

die Oberkieferfrontzähne bei der Aussprache den Übergang zwischen dem feuchten und trockenen Teil der Unterlippe leicht berühren, ist eine einwandfreie Phonetik möglich.

3. Dentalanalyse

Endlich bei der Dentalanalyse angelangt, stellt sich die Frage, wie ein idealer Zahn eigentlich aussieht.

3.1 Höhen-Breiten-Verhältnis

Die idealen Proportionen sind maßgeblich für eine ästhetische Rekonstruktion. Als besonders attraktiv werden Längen-Breiten-Verhältnisse mittlerer Schneidezähne von 75 bis 85 Prozent angesehen.² Sollten diese Werte nicht eingehalten werden, wirkt der Zahn für Außenstehende entweder zu klein und klobig oder zu lang und schmal.

3.2 Zahn-zu-Zahn-Proportionen

Bereits vor über 2.000 Jahren haben berühmte Künstler versucht, Proportionen zu definieren, die besonders ästhetisch wirken. Am besten bekannt ist der goldene Schnitt (Euklid, 325–270 v. Chr.), der durch das Maßverhältnis von 0,6180 definiert ist. Abgeleitet davon müssen also die Zahn-zu-Zahn-Proportionen von 1,6 zu 1 zu 0,6 (Abb. 2a und b) für eine optimale Wirkung eingehalten werden, wobei kleinere Abweichungen erwünscht sind.³

3.3 Achsenausrichtung

Die Neigung der Zahnachsen nimmt von den mittleren Schneidezähnen zu den Eckzähnen zu⁴:

- 1er senkrecht
- 2er senkrecht bis mesial
- 3er mesial

3.4 Gingivaverlauf

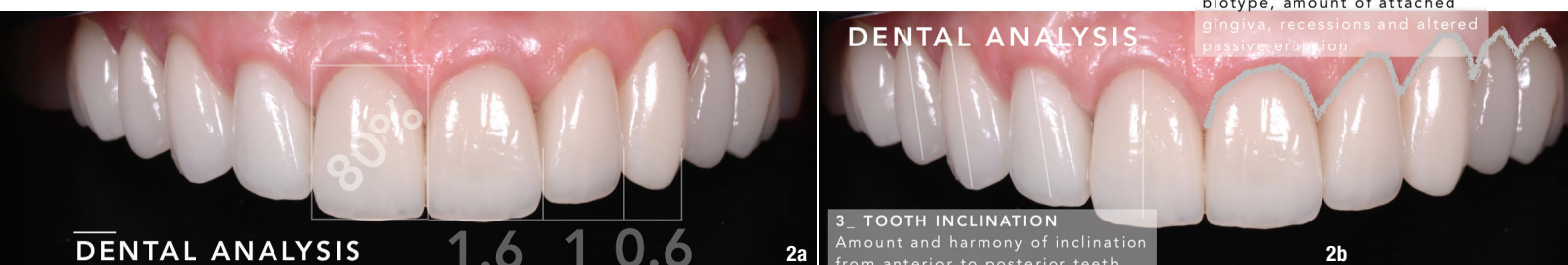
Ein unharmonischer Zahnfleischverlauf hat direkten Einfluss auf die Optik der Zähne, da eine Asymmetrie ein gestörtes Höhen-Breiten-Verhältnis nach sich zieht. Der

1_ TOOTH PROPORTIONS

Height to width ratio.
Normal values: 75-85%

4_ GINGIVAL ARCHITECTURE

Teeth zenith position, papillae length and fullness, biotype, amount of attached gingiva, recessions and altered passive eruption



2_ TOOTH-TO-TOOTH PROPORTIONS

Relative comparative width from central incisor to canine

Abb. 2a und 2 b: Dentalanalyse

marginale Gingivsaum folgt der Schmelz-Zement-Grenze, woraus sich ein girlandenförmiger Verlauf ergibt.⁵ Der apikalste Punkt des Gingivalsaums soll idealerweise etwas distal der Zahnmitte liegen. Der typisch girlandenförmige Saum der Gingiva entsteht vor allem durch den Verlauf der Papillen im Interdentalraum. Die Spitze der Papille liegt im Verlauf vom Eckzahn zu den mittleren Schneidezähnen hin weiter koronal.¹

Patientenfall

Nach dieser Fülle an Informationen, die wir uns ab sofort bei jeder Behandlung vor unserem geistigen Auge vergegenwärtigen sollten, arbeiten wir unsere Checkliste an einem besonderen Fall ab.

Unsere Patientin hat sich 2015 in unserer Praxis vorgestellt. Sie störten vor allem ihre ungleichen Frontzähne. Bei einem intensiven Aufklärungsgespräch erklärten wir der Patientin, dass ihr Problem nicht alleine die Zähne 11 und 21 betreffen. Danach sahen wir sie eine lange Zeit nicht wieder. In der Zwischenzeit war sie bei einem Kollegen, der ihrem Wunsch der Einzelzahnrestauration nachgekommen ist. Jetzt, kurz vor ihrer Hochzeit, wollte die Patientin endlich ihr langersehntes perfektes Lächeln.

Ausgangssituation

Im direkten Vergleich der beiden Bilder lässt sich nicht unbedingt eine ästhetische Optimierung feststellen (Abb. 3a und b). Bei Betrachtung fällt auf, dass Zahn 11

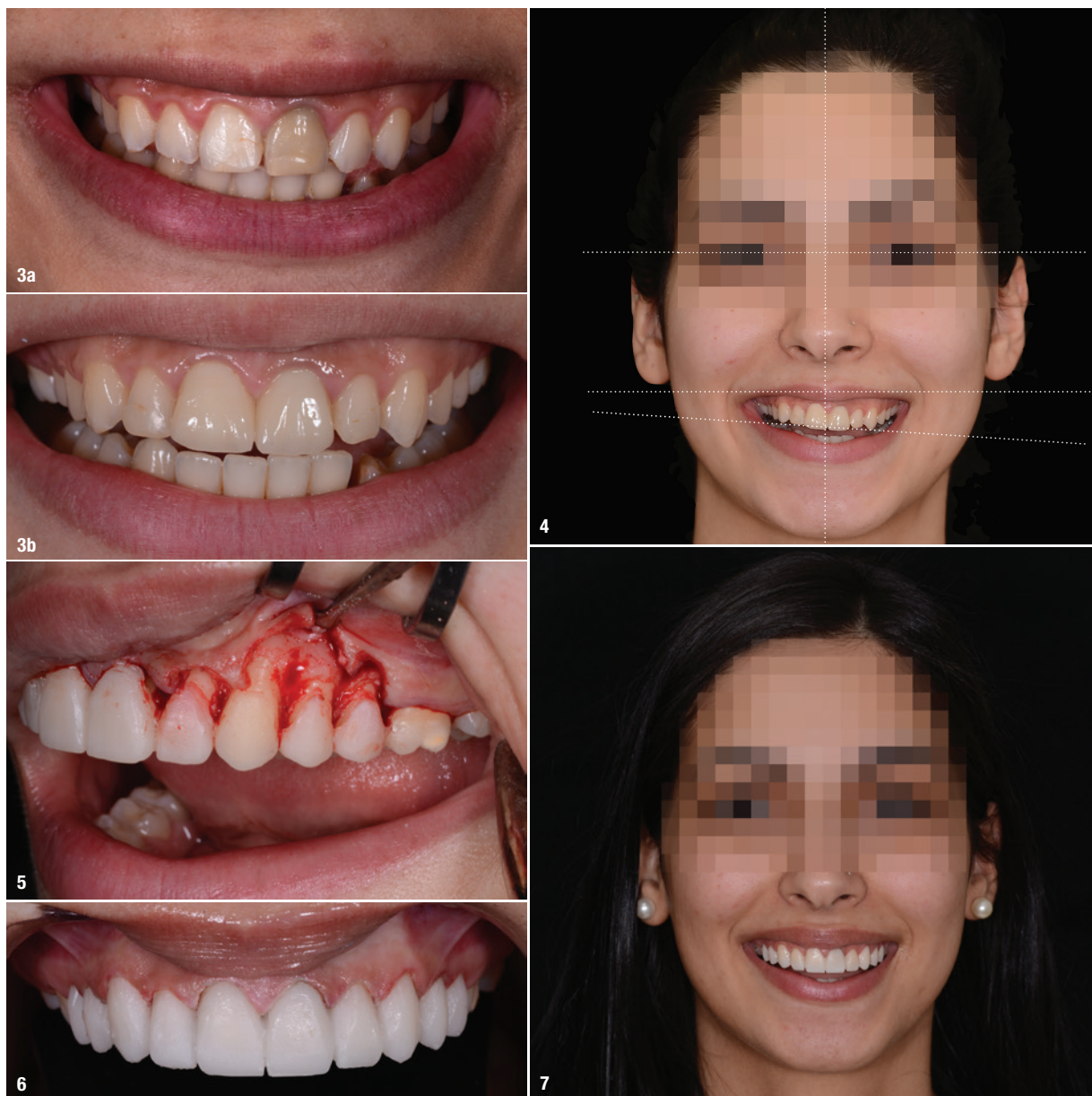


Abb. 3a und b: Ausgangssituation 2015 und 2019 im Vergleich. **Abb. 4:** Hilfslinien der Gesichtsanalyse. **Abb. 5:** Chirurgische Kronenverlängerung. **Abb. 6:** Erstes Provisorium. **Abb. 7:** Neues Provisorium nach Ausheilung.

PHILIPS

ZOOM!

Zahnaufhellung

und 21 jeweils mit Kronen versorgt wurden, die jedoch weder eine Harmonie der Rot-Weiß-Ästhetik aufweisen, noch im Höhen-Breiten-Verhältnis übereinstimmen. Das hat zur Folge, dass das Lächeln unserer Patientin immer noch unharmonisch wirkt. Wie bereits erwähnt, liegt die Problematik nicht nur bei den Frontzähnen. Wir müssen uns also die Frage stellen, was uns für ein perfektes Lächeln fehlt.

Mit einigen Hilfslinien lässt sich diese Frage schnell beantworten, und es wird deutlich, dass mehr als nur die Restauration von zwei Zähnen nötig ist (Abb. 4). Um ein ideales Lächeln herzustellen, müssen wir eine minimale Mittellinienverschiebung nach links vornehmen, die horizontale Asymmetrie muss begradigt und der Bukkal-korridor geweitet werden. Als wichtigster und letzter Punkt ist zu erwähnen, dass durch das minimale Gummy Smile der Patientin ein besonderes Augenmerk auf der gingivalen Symmetrie liegen sollte. Nach der ausführlichen Analyse kann mit der Planung begonnen werden. Wie ist dabei vorzugehen?

Präparation inkl. chirurgischer Kronenverlängerung und Gingivektomie

Wir müssen uns klarmachen, dass aufgrund der Sichtbarkeit des Zahnfleisches unserer Patientin jegliche Harmonie vom Zahnfleischverlauf abhängt. Das heißt, dass wir in diesem Fall den Gingivaverlauf insgesamt harmonisieren müssen. Anhand unserer Hilfslinien wird deutlich, dass die Kauebene des 2. Quadranten nach oben verlagert werden muss, was für uns bedeutet, dass im 1. Quadranten eine Gingivektomie zur Zahnfleischkorrektur genügt, im 2. Quadranten hingegen eine chirurgische Kronenverlängerung (Abb. 5) nötig wird, um die biologische Breite einhalten zu können. Die Ausheilung bei solch einem Eingriff sollte ungefähr acht Wochen betragen, um ein stabiles Ergebnis zu erhalten und gegebenenfalls eine Nachkorrektur durchführen zu können. Um unseren operativen Eingriff zu stützen, wird bereits in derselben Sitzung die Präparation der Zähne vorgenommen. Auch hier ist darauf zu achten, dass man sich an seine Planung hält. Der 2. Quadrant muss in der Höhe deutlich reduziert werden, wohingegen im 1. Quadranten nur eine minimale Präparation nötig ist, um die horizontalen Diskrepanzen auszugleichen. Das idealisierte Provisorium (Abb. 6) wird auf die präparierten Zähne geklebt, was zum einen den Vorteil hat, dass eine Kontrolle unserer Behandlung gewährleistet wird und zum anderen die Patientin unsere Praxis bereits mit einem deutlich schöneren Lächeln verlassen kann, während das Zahnfleisch in Ruhe abheilt.

Provisorium

Nach der Abheilung (Abb. 7) hat der Patient die Möglichkeit, Anregungen zur Optimierung zu äußern. Schönheit liegt im Auge des Betrachters und um jeden Patienten glücklich zu machen, sollte man auf dessen Vor-



Professionelle Zahnaufhellung

Zaubern Sie Ihren Patienten
ein natürlich weißes Lächeln

**Vereinbaren Sie jetzt eine kostenlose
Demonstration in Ihrer Praxis!**

Rufen Sie an unter: **+49 (0)40 2899 1509**
oder senden Sie eine Mail an
sonicare.deutschland@philips.com

innovation  you