

# DENTAL TRIBUNE

The World's Dental Newspaper · Turkish Edition

İSTANBUL, MAYIS-HAZİRAN 2014

ISSN: 1304-6098

Fiyatı: 10.00 TL

CİLT: 11

SAYI: 3

## Kısa Kısa

### İlkokul Öğretmenlerine Ağız ve Diş Sağlığı Semineri

Milli Eğitim Bakanlığı, Colgate ve TOÇEV tarafından ortaklaşa yürütülen "Parlak Güllüşler, Parlak Gelecekler" projesi kapsamında Yozgat'ta ilkököl 3. sınıf öğretmenlerine

ağız ve diş sağlığı konusunda seminer verildi.

Türkiye'de 2006 yılında başlayan ve halen sürdürülen 'Parlak Güllüşler, Parlak Gelecekler' projesi kapsamında proje koordinatörü Ferdaniye Ünalıoğlu tarafından Yozgat Kız Meslek Lisesi konferans salonunda verilen seminerde, ağız ve diş sağlığının önemi, diş çürümelerinin sebepleri, süt dişlerinin korunması, diş fırçalama konuları anlatıldı.

Proje kapsamında seminere katılan öğretmenler de kendi okullarında öğrencilerine diş sağlığı konusunda bilgi verecek. Projenin 51 ilde uygulandığı ve bu proje ile yüz binlerce ilköğretim öğrencisine ulaşıldığı belirtildi.

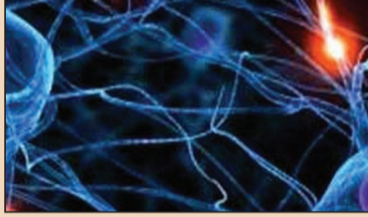
İKSAD'dan Ağız ve Diş Sağlığı Kampanyası

Adıyaman Gölbaşı ilçesinde İktisadi Kalkınma ve Sosyal Araştırmalar Derneği (İKSAD), ağız ve diş sağlığı kampanyası çerçevesinde ilçedeki ilköğretim okullarında diş fırçası ve diş macunu dağıttı. Dernek danışmanı Sefa Salih Bildirici, yaptığı açıklamada diş ve diş eti hastalıklarının ülkemizde ve dünyada en önemli sağlık sorunları arasında yer aldığını, ağız ve diş sağlığının ilerleyen yaşlarda birçok sindirim sistemi hastalığına yol açabileceğini söyledi.

Bildirici, ağız sağlığının önemi hakkında farkındalık yaratabilmek adına okullarda ücretsiz olarak diş fırçası ve diş macunu dağıttıklarını, ilerleyen dönemlerde yine birçok sosyal destek projesiyle bölge halkına hizmet etmeyi sürdüreceğini sözlerine ekledi.

www.dental-tribune.com


## Haber



**Kök Hücre ile Felç Tedavisi**  
Avustralya Adelaide Üniversitesi'ndeki bilim adamları, diştende elde ettikleri kök hücrelerin beyin hücreleri ile benzerlik gösterdiğini bu sayede felç tedavisinde bu hücrelerin kullanılabilirliğinin açıklamasını yaptılar. Araştırma, Dr Kylie Ellis tarafından yürütülüyor.

► Sayfa 5

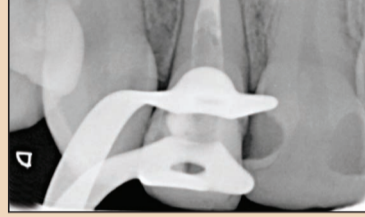## Bilim & Araştırma



**Endodontide Sterilizasyon**  
Enfeksiyon kontrol prosedürleri, modern diş hekimliğinin ve bütün klinik branşların temelini oluşturmaktadır. Çapraz enfeksiyonların önlenmesi amacıyla, endodontik aletlerin dekontaminasyonu ve yeniden kullanımı ile ilgili soru işaretlerinin giderilmesi gerekmektedir.

► Sayfa 6

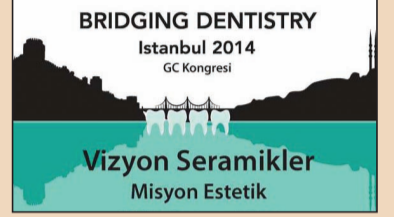## Bilim & Araştırma



**Kanalda Kırılan Aletler**  
Kök kanallarında kırılan aletler kök kanal tedavisinin prognozunu olumsuz yönde etkileyebilir ve bu komplikasyonların ideal bir şekilde giderilmesiyle başarılı sonuçlar alınabilir. Kök kanallarında bulunan kırık aletler öncelikle bypass edilmeye veya çıkarılmaya çalışılmalıdır.

► Sayfa 8

## Ajanda



**Bridging Dentistry Kongresi**  
GC Europe tarafından düzenlenen ve 06 Eylül'de İstanbul Raddisson Blu Otel'de yapılacak olan dünya standartlarındaki sempozyumun teması, bilim ile pratik, diş hekimi ile diş teknisyeni, geçmişin tecrübesi ile son yeniliklerin kolaylığını bir araya getirmek şeklinde olacaktır.

► Sayfa 11

## TDB'den 20. Uluslararası Kongre

29-31 Mayıs tarihlerinde Kuşadası-Efes Kongre Merkezi'nde dünyanın önde gelen uzmanlarını buluşturan Türk Diş Hekimleri Birliği (TDB) 20'inci Uluslararası Dişhekimliği Kongresi kapsamında, yirmi ülkeden 1500 diş hekimi bir araya geldi.

Dental Tribune Türkiye  
Elif Taman Dilek

Ağız-diş sağlığı tam olduğu için pek çok genel sağlık sorununu yaşamayan, minimal invaziv yaklaşımlarla maksimum estetiğe sahip, diş çürüğü bulunmayan, sağlıklı bir toplumun oluşturulmasında diş hekimlerine önemli katkılar sağlayabilecek konferanslar, paneller ve uygulamalı kursların düzenlendiği kongrenin bu yılki ana teması "Bulaşıcı Olmayan Hastalıklar ve Dişhekimliği" oldu. 4000 m2'lik bir alana kurulan Expodental 2014 Fuarı'na katılan firmalar

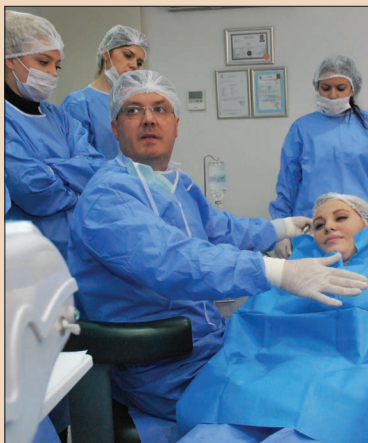da, cazip fiyat ve ürün seçenekleriyle sergiye katılan konuklarla buluştu.

5 gün süren kongreye Dünya Dişhekimleri Birliği (FDI) Seçili Başkanı Dr. Patrick Hescot, Arnavutluk Dişhekimleri Birliği Başkanı Dorjan Hysi, Azerbaycan Birliği Başkanı Prof. Dr. Rena Aliyeva, Bosna Hersek Dişhekimleri Birliği Başkanı Dr. Maida Ganibegovic, Filistin Dişhekimleri Birliği Başkanı Dr. İbrahim Ghannam, Gürcistan Dişhekimliği Birliği Genel Sekreteri

→ DT Sayfa 2



## Asistanlara Özel İmplant Eğitimine Yüksek İlgi



Dental Tribune Türkiye  
Elif Taman Dilek

VESTA - Vestiyer Akademi tarafından 2007 yılından bu yana düzenlenen ve yardımcı personellere yönelik "İmplantoloji ve Cerrahi Operasyonlar Öncesinde Kliniğin ve Hastanın Hazırlanması" eğitim seminerinin yenisi 11 Mayıs'da tam kontenjanla gerçekleşti.

İmplantoloji ve cerrahi ope-

→ DT Sayfa 2

**Kadavra Uygulamalı İmplantoloji ve Cerrahi Kursu**  
Prof. Dr. Bahadır Giray & Dr. Norbert Fock

Viyana 04 - 08 Aralık 2014, Viyana

Ayrıntılı Bilgi İçin 0212 481 02 20

Bu kurs esnasında, bir hastaya gelecekte uygulayacağınız prosedürleri deneme; dokular arasındaki gizli tehlikeleri öğrenme ve hassas anatomik yapılara ne kadar yakın çalıştığımızı saptama fırsatı bulacaksınız. Değişik anatomik yüzeyleri, kasları, sinirleri, arterleri, organları görerek, dokunarak, keşfederek benzersiz bir deneyim yaşayacaksınız.



← DT Sayfa  
1'den: TDB'den 20. Uluslararası  
Kongre

Prof. Dr. Vladimer Margvelashvili, Irak Dişhekimleri Birliği Başkanı Dr. Rafea Mohammed Abbas Algburi, İran Dişhekimleri Birliği Başkan Yardımcısı Gholemreza Ghaznavi, Kazakistan Stomatoloji Birliği Başkanı Elmira Issentaeva, başta olmak üzere çok sayıda konuk katıldı.

#### Prof. Yücel: Hedef, Genel Sağlığı Kuvvetli Bir Toplum

TDB Genel Başkanı Prof. Dr. Taner Yücel, "TDB ve Meslek Odalarımızla birlikte daha yapacak çok işimiz, gideceğimiz uzun bir yolumuz var. Ama inanıyorum ki siz değerli ve duyarlı diş hekimleri ile içimizde duyacağımız heyecan ve birlikte olmaktan alacağımız güç ile mesleğimizi global anlamda hak ettiği gelişmişlik seviyesine ulaştırarak ve ağız-diş sağlığı iyi, dolayısıyla genel sağlığı kuvvetli bir

toplum oluşturma hedefine emin adımlarla yürüyeceğiz" ifadelerini kullandı.

#### Dr. Hescot: Ağız Sağlığı Bir İnsan Hakkıdır

Kongrede konuşma yapan Dünya Dişhekimleri Birliği Başkanı (FDI) Dr. Partrick Hescot, ağız ve diş sağlığının diğer hastalıklardan ayrı düşünülmemesi gerektiğini, ağız sağlığından yola çıkılarak kalp, kanser, diyabet gibi birçok hastalığın erken tanısı ve tedavisinin yapılabileceğine dikkati çekti. Hescot "Ağız sağlığı; çiğnemek, yemek, gülmek, konuşmak, psikososyal yaşam için çok önemlidir. Ağız sağlığı, bir insan hakkıdır. Genel sağlığımızın ayrılmaz bir parçasıdır. Düşük ve orta gelirli, hatta bazı yüksek gelirli ülkelerde ağız ve diş hastalıklarının tedavisi karşılanamayan ve çözülemeyen bir sorundur. Ağız ve diş hastalıklarından korunma çok gereklidir. Birinci sağlık hizmetlerine ağız sağlığı hizmetlerini entegre etmek istiyoruz" dedi. DT



← DT Sayfa  
1'den: Asistanlara Özel İmplant  
Eğitimine Yüksek İlgi

rasyonlar öncesinde asistanların rolünün ayrıntılı bir şekilde anlatıldığı ve VESTA Eğitim Koordinatörü Dt. Mustafa Bekerecioğlu tarafından verilen seminerde, terminoloji, implant seti, cerrahi aletler, fizyodispenser ve başlıklar ile piezzo cerrahi cihaz ve aletleri; sterilizasyon ve dezenfeksiyon, el yıkama, asepti-antisepti, ölçü teknikleri, hastanın operasyona hazırlanması, ilkyardım gibi bölümler ele alındı.

Diş hekimliğinin olmazsa olmazı yardımcı personeller için hazırlanan eğitimlerden biri olan "İmplantoloji ve Cerrahi Operasyonlar Öncesinde Kliniğin ve Hastanın Hazırlanması" eğitimine katılan asistanlar, öğrendikleri bilgileri pratik uygulamaya sayesinde pekiştirdiler.

Eğitim sonunda sertifikalarını Dt. Mustafa Bekerecioğlu'ndan alan asistanlara 11 Mayıs'ın aynı zamanda anneler gününe denk gelmesi anısına "her kadın bir çiçektir" teması ile çiçekleri takdim edildi.

İstanbul, Ankara, Gaziantep, Giresun, Çanakkale ve Balıkesir'den gelen katılımcılar memnuniyetlerini dile getirdi.

**Gözde Yalçınkaya (Ankara):** Daha önce de Mustafa Hocamın eğitimine katılmıştım. 18 yıldır yaptığım mesleğimin adımlarını sizinle koydum diyebilirim. Yıllarca mesleğin içinde olmama rağmen bilmediğim çok şey olduğunu sizin eğitimlerinizle öğrendim. Emeginize sağlık.

**Pınar Sesli (İstanbul):** 14 yıldır bu sektördeyim. Mustafa Bey'in eğitimine daha önce de katılmıştım. Bilgilerimi tekrar güncelleme fırsatını sunan hocamıza çok teşekkür ederim. Doktorumun da bizlere ve mesleğimize önem vererek beni bu



eğitilmeye göndermesi gurur verici.

**Ayşe Aygün (Balıkesir):** 7 yıllık asistanlığım süresince başka eğitimlere katıldım ama Vesta'nın eğitimi bambaşka. Tüm eksiklerimizin farkına vardık ve uygulama ile de bilgilerimizi pekiştirmiş olduk. Mustafa Bekerecioğlu mükemmel bir hekim ve eğitmen. Eğitimlerin devamını istiyorum.

**Nilgün Poyraz (Giresun):** İmplantoloji ve cerrahi haricinde diğer alanlarda da ayrıntılı eğitimler verilmeli. Öğrendiğim bilgilerin mutlaka faydasını göreceğim. Bizleri ve işimizi önemseyen Mustafa Hoca'ya ve Vesta Akademisi'ne çok teşekkür ederim.

**Seçil Kocaman (Çanakkale):** Temel eğitime de katılmıştım. Her eğitimde yeni bilgiler öğreniyorum. Öğrendiklerimi uyguluyorum. Eğitimden çok memnun kaldım.

**Elif Kıran (Balıkesir):** 5,5 yıldır asistanlık yapıyorum. Mustafa Hoca harika bir anlatımla bizlerin eksiklerini giderdi. Eğitimlerin sürekli yapılmasını istiyorum. Hatta hocamızın verdiği bu eğitimlerin Sağlık Bakanlığı eğitiminden sayılması için bir çalışma yapılırsa çok güzel olur. Teşekkür ederim.

**Fatma Sarıtaç (İstanbul):** Ameliyat öncesi, esnası ve sonrasında yapılması gereken durumları, implant çeşitlerini, nasıl uygulandığını, sterilizasyon ve dezenfeksiyonu ve daha birçok konuyu en ince ayrıntısına kadar akıcı bir şekilde anlatan hocamıza çok teşekkür ederim.

**Gülçin Gülhan (Balıkesir):** 2 yıldır asistanlık yapıyorum. İlk defa eğitimimize katılıyorum. Hocamızın bilgisi, anlatımı, konu içeriği kısacası her şey harikaydı. Çok iyi vakit geçirdim. Çok teşekkürler.

**Esra Arsu (Gaziantep):** İlk defa eğitim alıyorum ve sadece 6 aylık asistanım. Bundan sonra Vesta'nın ve hocamızın tüm eğitimlerini takip edeceğim. Mükemmel bir eğitimdi.

**Nur Nezaket Çalışkan (İstanbul):** Dental asistanlıkta yeniyim. İlk eğitimim. Olağanüstü bir eğitim ve ev sahipliği gördüm. Eğitimin en kısa zamanda tekrarlanmasını istiyorum. Hocamıza ve Vesta'ya sonsuz teşekkürler.

**Kadriye Gökçe Kaynak (İstanbul):** 4 yıldır asistanlık yapıyorum ve iyi ki gelmişim diyorum. Hocamızın aktardıkları çok faydalıydı. Tüm ayrıntıları anlattı. Sonsuz teşekkürler. DT



## DENTAL TRIBUNE

The World's Dental Newspaper - Turkish Edition

#### Dental Tribune International

Yayıncı: Torsten Oemus

Grup Editörü  
Daniel Zimmermann  
newsroom@dental-tribune.com  
Tel.: +49-341/4 84 74-107

Klinik Editörü  
Magda Wojtkiewicz

Online Editör  
Yvonne Bachmann  
Claudia Duschek

Baskı Editörleri  
Sabrina Raaff  
Hans Motschmann

#### Uluslararası Yayın Kurulu

Dr. Nasser Barghi, Ceramics, U.S.A.  
Dr. Karl Behr, Endodontics, Germany  
Dr. George Freedman, Esthetics, Canada  
Dr. Howard Glazer, Cariology, U.S.A.  
Prof. Dr. I. Krejci, Conservative Dentistry, Switzerland  
Dr. Edward Lynch, Restorative, Ireland  
Dr. Ziv Mazor, Implantology, Israel  
Prof. Dr. Georg Meyer, Restorative, Germany  
Prof. Dr. Rudolph Slavicek, Function, Austria  
Dr. Marius Steigmann, Implantology, Germany

#### Dental Tribune International

Holbeinstr. 29, 04229 Leipzig, Germany  
Tel.: +49 341 4 84 74 502 | Fax: +49 341 4 84 74 175  
www.dental-tribune.com | info@dental-tribune.com

#### Bölge Ofisleri

Asya Pacific  
Dental Tribune Asia Pacific Limited  
Room A, 20/F, Harvard Commercial Building, 111 Thomson Road, Wanchai, Hong Kong  
Tel.: +852 5115 6177 | Fax: +8525115 6199

The Americas  
Tribune America, LLC  
116 West 25th Street, Ste. 500, New York, N.Y. 10011, USA  
Tel.: +1 212 244 7181 | Fax: +1 212 224 7185

#### Dental Tribune Türkiye

Yayıncı: Vestiyer Yayın Grubu

Sahibi  
Bülent Manav

Editör  
Prof. Dr. Cem Şener

Yayın Kurulu  
Prof. Dr. Ateş Parlar  
Prof. Dr. Ender Kazazoğlu  
Prof. Dr. Faruk Haznedaroğlu  
Doç. Dr. Enis Güray

Kurumsal Satış Müdürü  
Derya Arslan

Sorumlu Yazı İşleri Müdürü  
Rahmi Çelikağ

Yazı İşleri  
Elif Taman Dilek

Tercüme  
Nilgün Kayhan

Abone Servisi  
İlhan Köse, Ergül Kaya

Dental Tribune Grafik  
Hakan Zengin

İdare Yeri  
Meridyen İş Merk.  
Eski Çırpıcı Yolu No:1/550  
34010 Merter / İstanbul / Türkiye

Telefon  
+90 212 481 02 20

Faks  
+90 212 481 02 46

internet  
www.vyg.com.tr / www.dentiss.com

e-posta  
bilgi@vyg.com.tr

Basım Yeri  
Elma Basım, İkitelli/İstanbul  
Tel: 0212 697 50 50

© 2014, Dental Tribune International GmbH • Bütün hakları saklıdır.

Dental Tribune klinik bilgileri ve yapımcıların haberlerini doğru olarak yayınladık, fakat ürün talebinin geçerliliğinden ve dizgi hatalarından sorumlu değildir. Ayrıca, yayıncı ürün isimlerinden, isteklerinden ya da reklamverenler tarafından verilen beyanlardan sorumlu değildir. Yazarların görüşleri onlara aittir ve bunlar Dental Tribune International'ı yansıtmaz.

Dergi Adı Dental Tribune Türkiye, Yayın Türü Süreli - Yaygın, Basım Tarihi: 08.05.2014

Abone ücreti: 1 Yıllık (6 Sayı) 60,00 TL

■ Dental Tribune Türkiye, Dişhekimliği Dergisi abonelerine ücretsiz olarak gönderilir.



# Diş Hekimlerinin 'Diazem' Sorunu Meclis'te

CHP Antalya Milletvekili Gürkut Acar, diş hekimlerinin bulundurmamak zorunda oldukları diazem ilacını temin etmede yaşadıkları sorunlar hakkında TBMM'ye soru önergesi verdi.

Milletvekili Acar'ın Sağlık Bakanı Mehmet Müezzinoğlu'nun yanıtlanması istemiyle verdiği önergede, diş hekimlerinin mevzuat gereği acil müdahale çantalarında diazem bulundurma zorunluluğu olduğunu; ancak yeşil reçete ile satılan bu ilacı kendi imkânlarıyla alamadıkları konusunun bulunduğu kaydedildi.

Acar, diş hekimlerinin mevzuat gereği almaları gereken ilacı, mevzuat dışı yollarla temin ettiklerinin kamuoyuna yansımalarını hatırlattı.

## Önergedeki Sorular

Milletvekili Acar, Bakan Müezzinoğlu'nun yanıtlanması istemiyle şu soruları yöneltti:

"Bu ilacın bulunmaması nedeniyle diş hekimlerine son 5 yılda kaç kez, ne tür yaptırım uygulanmıştır? Diş hekimleri, yeşil reçete ile satılan diazemi nasıl temin edeceklerdir? Söz konusu ilacın temini konusunda yaşanan sorunlar nedeniyle Bakanlığa bir başvuru olmuş mudur? Ne yanıt verilmiştir? Sorunun çözümü için neden bir adım atılmaktadır? Söz konusu ilacın diş hekimlerine doğrudan ya da odalar aracılığıyla dağıtılması yönünde bir adım atılacak mıdır? Diş hekimlerinin acil durumlarda müdahale için kullanmaları gereken bir ilacı, mevzuat dışı yollarla temin etmelerinin önüne geçilecek midir? Diş hekimlerinin diazem temini konu-

sunda yaşadıkları sıkıntılar kısa sürede giderilecek midir?"

## Oda Başkanı Önergeden Memnun

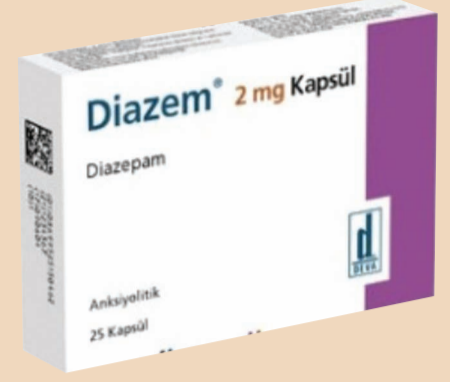Antalya Diş Hekimleri Odası Başkanı Hüseyin Tunç, kendileri için önem taşıyan bu konunun TBMM'ye taşınmasıyla yönetmeliğe gösterdikleri tepkide haklı olduklarının ortaya çıktığını söyledi.

Soru önergesinin cevabını merakla beklediğini aktaran Tunç, "Bu sorunla ilgili Sağlık Bakanlığı yönetmelikte düzenleme yapmalı. Bizler ilaç temininde yaşadığımız sorundan kurtulmalıyız" dedi.

## Soru Önergesinin Nedeni

Antalya Diş Hekimleri Oda Başkanı Tunç, diş hekimlerinin

yönetmelik gereği muayenesinde bulundurması gereken Diazem'i temin etmekte yaşadığı sorunu "Antalya Diş Hekimleri Odası Başkanı olarak, kendimle ilgili suç duyurusunda bulunuyorum. Devletin mecbur kıldığı acil müdahale setinde bulunması gereken yeşil reçeteye tabi ilacı kanunsuz yollarla temin ediyoruz" diyerek dile getirmişti.



## 3M ESPE'den Diş Hekimlerine Hediye Promosyonu

### Nisan-Haziran 2014 Arasındaki Dönemde

- 3 ADET PENTA H DUOSOFT ya da
- 3 ADET FILTEK ULTIMATE FLOWABLE ya da
- 1 ADET FILTEK ULTIMATE SET ya da
- 1 ADET YENİ PENTAMIX LITE PAKET

### ALIMLARINIZA 3M ESPE'DEN DİREKT OFİSİNİZE GÖNDERİLECEK HEDİYELER KAZANIN!

DAHA ÇOK ALIN DAHA ÇOK KAZANIN!  
KAMPANYA DETAYLARI ve HEDİYE KAZANMA KOŞULLARI AŞAĞIDA YER ALMAKTADIR.



**3M Türkiye**  
Şehit Sinan Eroğlu Cad. Akel İş Merkezi  
No: 6 A Blok Kavacık - Beykoz / İstanbul  
**Ücretsiz Müşteri Hattı:** 0800 211 70 14

### 2014 İkinci Çeyrek Promosyonu (1 Nisan - 30 Haziran)

Kampanya Ürünleri	Hekim Satın Alma Adedi	3M ESPE Hediye	Hediye Adedi
31740 IMPREGUM PENTA H DUOSOFT REFILL	3	31740 IMPREGUM PENTA H DUOSOFT REFILL	1
3930 FİLTEK ULTIMATE FLOWABLE	3	3930A2 FİLTEK ULTIMATE FLOWABLE	1
3920P FİLTEK ULTIMATE SET (12 TUP)	1	3920A3, 5B FİLTEK ULTIMATE TEK TUP	1
77903 PENTAMIX LITE ÖLÇÜ ALIMLI PAKET	1	31740 IMPREGUM PENTA H DUOSOFT REFILL	2

- 1- Flowable promosyonu her renk alternatif alımını kapsamaktadır.
- 2- Promosyon kampanya dönemi içinde gerçekleştirilecek, yetkili 3M ESPE bayilerinden hekimlere olan satışlar için geçerlidir.
- 3- Kampanyadan hekimlerin faydalanabilmesi için bayilerimizin sizden talep edeceği bilgilerin paylaşılması gerekmektedir.
- 4- Hediye gönderimleri 3M tarafından direkt belirteceğiniz adrese yapılmaktadır. Bayilerimizden hediye teslimi olmamaktadır.
- 5- Hediye ürünlerde 3M tarafından renk ya da ürün değişimi yapılmamaktadır.
- 6- 3M hekim gönderimlerini ayda 2 kez yapacaktır.
- 7- 3M ESPE kampanyalarda ekleme ya da değişiklik yapma hakkını saklı tutar.
- 8- Pentamix Lite Paketi detayları için bayilerimize başvurun.
- 9- Pentamix Lite Paketi için 2 adet Penta H Duosoft hediyesi verilmektedir. Bu paket içinde satın alınan Impregum H Duosoft ölçüler için ayrıca 3+1 kampanyasından faydalanılamaz.
- 10- Kampanya stoklarla sınırlıdır.

**3M ESPE**

## Ankara Diş Süper Ligde



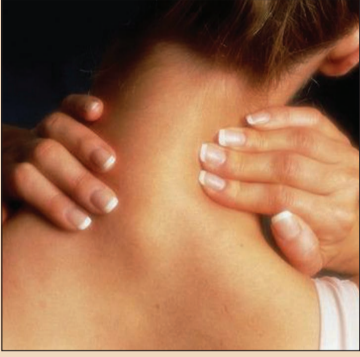2012 yılında "Ankara Diş" ismi ile kurularak masa tenisi federasyonu gözetiminde Ankara ili içerisinde kurumlar arası masa tenisi liginde 2. ligden 1. lige çıkan Ankara Dişhekimleri Odası masa tenisi takımı, 2014 sezonunda da 1. ligin bitmesine 5 hafta kala süper lige çıkmayı garantilemiştir.

Takım, halen antrenör oyuncu inşaat mühendisi Adnan YÜKSEL, diş hekimleri Mustafa Cihat SOPACI, Ömer BÜYÜKSAĞIN, Süha ALPAY ve Mustafa Kemal TAŞ kadrosu ile maçlarına devam etmektedir.

Takım, yoğun olmalarına rağmen her Perşembe maçlarına devam ederek bunu başarmıştır. Ayrıca masa tenisi federasyonunun bu sene düzenlediği Atatürk Kupası birinciliği, Açık Turnuva ikinciliği kupalarını da odaya kazandırmışlardır. **DI**



# Kanser Tedavisi Ekibinde Diş Hekimi de Olmalı



İzmir Kâtip Çelebi Üniversitesi Diş Hekimliği Fakültesi Ağız, Diş ve Çene Radyolojisi ABD Öğretim Üyesi Yrd. Doç. Dr. Elif Tarım Ertaş, baş ve boyun bölgesinde kanser nedeniyle tedavi gören hastaların sayısının her geçen gün arttığını, tedavi sürecinde kullanılan yöntemlerin ağız sağlığına olumsuz etkilerinin olabileceğini belirtti. Ertaş, diş hekimlerinin bu hastalardaki

enfeksiyon belirtilerini iyi bir şekilde tanımlayabilmelerinin hayati önem taşıdığını kaydetti.

## Tedavi süresince diş eti sağlığı oldukça önemli

Baş ve boyun kanserlerinde tedaviye bağlı ağızda meydana gelen yan etkilerin, hastanın yaşam kalitesini ve tedaviye olan toleransını ciddi şekilde etkilediğini aktaran Yrd. Doç. Dr. Ertaş,

“Diş hekimleri onkologlarla birlikte tedavi ekibin üyesi olarak düşünülmelidir. Diş hekimi, bu süreçte tedaviyi olumsuz etkileyebilecek ağız ve diş sağlığı sorunlarını kolayca tespit edebilir. Tedavi süresince ağızda meydana gelen yan etkilerin şiddetini azaltmak için, koruyucu ve önleyici uygulamalarla hastaları ağız hijyenlerini korumaya teşvik eder” diye konuştu.

## Enfeksiyon riski artıyor

“Tedavi sırasında acil bir diş problemi olduğunda onkologlar hastayı diş hekimine yönlendirmeli ve kan tablosu ile uygulanan tedavi hakkında bilgi vermelidir” diyen Ertaş, kanser hastalarının bu süreçte enfeksiyonlara karşı oldukça duyarlı olduğuna da dikkat çekerek “Kanser nedeni ile tedavi gören hastaların bağışıklık sistemi zayıfladığından uygulanan tedaviler nedeni ile enfeksiyonlara karşı risk artmaktadır.

Özellikle de ağız dokuları bu durumdan en çok etkilenen ve ciddi yan etkilerin oluştuğu yapıdır. Kanser tedavisine bağlı ağızda meydana gelen yan etkiler, hafif ve geçici irritasyonlardan önemli hastalıklara, hatta ölüme kadar uzanan bir çerçevede gerçekleşebilmektedir. Bu sebeple diş hekimleri, bu hastaların tedavi ekibinde yer almalıdır” açıklamasını yaptı.

## Uygun müdahale ölüm riskini azaltır

Tedavi öncesi yapılacak uygun müdahalelerin, hastalıkları ve ölümleri azalttığını söyleyen Yrd. Doç. Dr. Ertaş, “Kanser tedavisi öncesi enfeksiyona sebep olabilecek unsurların yok edilmesi için diş tedavileri uygulanmalıdır. Son bir yıl içinde diş hekimi kontrolünden geçmemiş, dişeti kanaması, dişeti hastalığı olan, uyumsuz proteze sahip, ortodontik bant ve braket taşıyan kanser tedavisi gören hastalar mutlaka diş hekimine yönlendirilmelidir” şeklinde konuştu. □

## Fazla Gargara Kanser Nedeni



Uluslararası Kanser Araştırmaları Kurumu'nun çalışması, ağız sağlığına özen

gösterilmemesinin ve düzenli olarak diş kontrolleri yapılmasının da kanser riskini artırabileceğini gösteriyor.

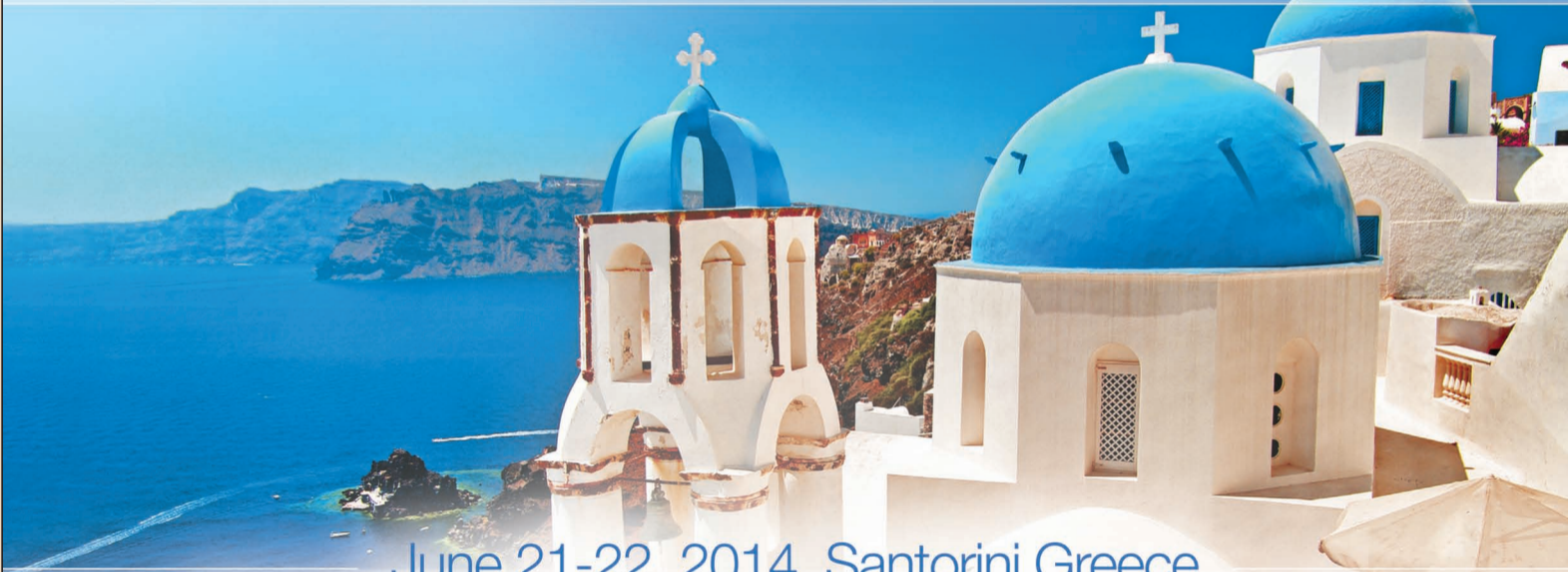Risk göstergesi, sigara kullanımı, aşırı alkol tüketimi ve düşük sosyo-ekonomik statü.

Almanya'nın Bremen kentindeki Leibniz Önleme Araştırmaları ve Epidemiyoloji Enstitüsü tarafından gerçekleştirilen ve Glasgow Üniversitesi Diş Fakültesi'nin de destek verdiği araştırma kapsamında, 1962 hastanın verileri incelendi ve 9 Avrupa ülkesinde 1.993 kişinin durumları kıyaslandı.

Enstitünün Başkan Yardımcısı Prof. Wolfgang Ahrens, bulguların gerçekten önemli olduğunu söyledi, "Şimdiye kadar bu risk faktörlerinin ağız ve gırtlak kanserinde bilinen risklerden bağımsız olup olmadığını bilmiyorduk." diyerek sonuçların önemli ince farklılıklar içerdiğini ve risk faktörlerinin birbirleriyle bağlantılı olduğunu söyledi. □



Bio-Emulation™ Colloquium  
The Santorini Experience



June 21-22, 2014, Santorini Greece

Go ahead and treat yourself to a world class dental colloquium at a top 10 vacation destination! Be part of the Bio-Emulation movement.

## Mentors



Pascal Magne



Michel Magne



Francesco Mangani



Francesca Vallati



Gaetano Calesini

## Emulators



Panos Bazos



Gianfranco Politano



Javier Tapia Guadix



Leandro Pereira



Jason Smithson



Claudio Pisacane



Stephane Browet



Gil Tirlet



David Gerdolle



Sascha Hein



Lucas Zago Naves



Andrea Fabianelli



Giancarlo Pongione

## Registration information:

June 21-22, 2014, Greece

The Venue will be held at the Petros M. Nomikos Conference Centre, Fira

Colloquium fee: € 799



Details on [www.TribuneCME.com](http://www.TribuneCME.com)

contact us at tel.: +49 341 48474 302

email: [request@tribunecme.com](mailto:request@tribunecme.com)

ADA CERP® Continuing Education Recognition Program

Tribune America LLC is the ADA CERP provider. ADA CERP is a service of the American Dental Association to assist dental professionals in identifying quality providers of continuing dental education. ADA CERP does not approve or endorse individual courses or instructors, nor does it imply acceptance of credit hours by boards of dentistry.



# Diş Kök Hücresi ile Felç Tedavisi

Avustralya Adelaide Üniversitesi'ndeki bilim adamları, dişten elde ettikleri kök hücrelerin beyin hücreleri ile benzerlik gösterdiğini bu sayede felç tedavisinde bu hücrelerin kullanılabilirliğinin açıklamasını yaptılar.

Adelaide Üniversitesi'nden Kök Hücre Araştırma ve Terapi merkezindeki araştırmacılar pulpa kullanarak araştırmalarını yürütüyorlar. Dr. Kylie Ellis tarafından yürütülen pre-klinik çalışmalardan elde edilen veriler felç sonrası nörolojik iyileşmede başarılı sonuçlar göstermeye başladı.

Dr. Ellis binlerce felç hastası için geçerli olan tedavi seçeneklerinin kısıtlı olduğunu belirterek bu çalışmanın önemine dikkat çekiyor. Felç tedavisinde ilaç kullanmanın mümkün olduğunu ancak hasta ve hasta yakınlarının felç geçirdikten sonra bu yardımı hemen alamadıklarını belirten Ellis, dişlerdeki kök hücrelere ulaşarak felç tedavisine yardım edilebileceğinin yakın zamanda mümkün olacağını söyledi.

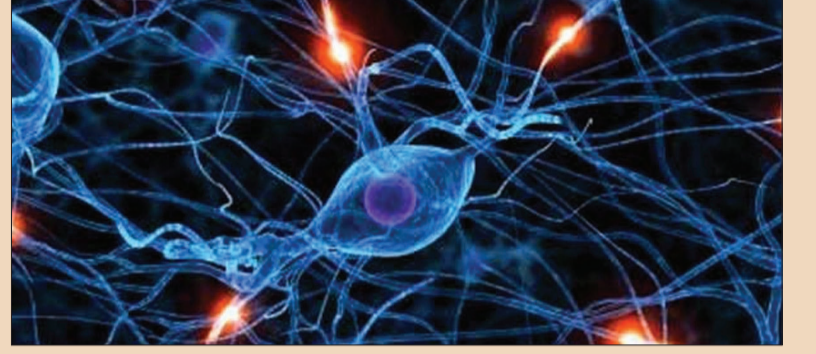## Kişiyi Özel Beyin Tedavisi Yapılabilir

Laboratuvarında bir model üzerinde çalışan Dr. Ellis ve ekibi, beyin benzeri hücrelerin nöronlar içerisinde tam olarak büyümesinin henüz gerçekleşmediğini ancak zaman ve doğru koşullar ile kök hücrelerin gelişeceğine inandıklarını belirtti.

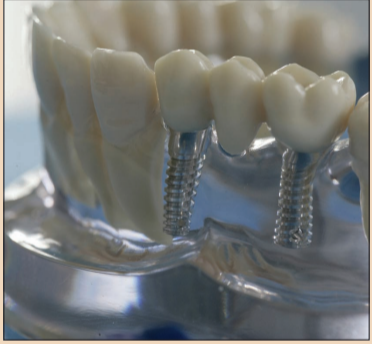Bu çalışmaların felç tedavisinin ötesinde beyinde oluşan di-

ğer yaygın hastalıkları önlemek için de potansiyel bir keşif olacağını söyleyen ekip, laboratuvarında yeni pulpar deneyerek çalışmalarına devam ediyorlar.

Araştırmacılar ayrıca, yapılan diğer kök hücre çalışmalarının bipolar bozukluk için ilk kök hücre modeli olacağı ve yeni tedavilere yol açabileceği görüşündeler. **DT**



## İmplant Kaçakçılarına Operasyon



Gümrük ve Ticaret Bakanlığı Gümrükler Muhafaza Genel Müdürlüğü ekiplerinin 3 ilde düzenlediği operasyonlarda 2 milyon lira değerinde implant ve dişçilikte kullanılan malzeme ele geçirildi.

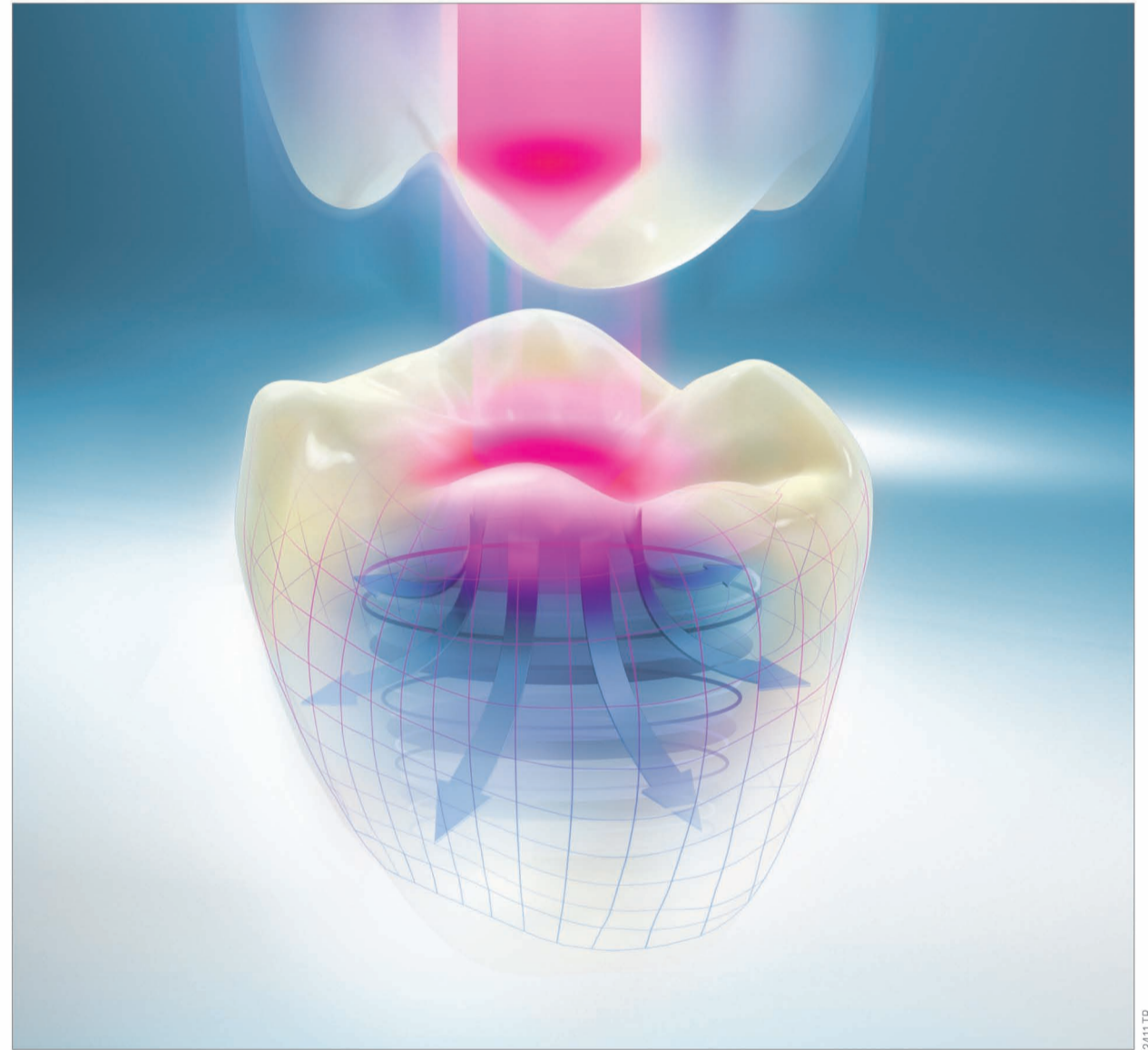
Genel Müdürlüğün Merkez Operasyon Birimi tarafından yapılan çalışmalar sonucunda; son zamanlarda dişhekimliğinde kullanılan bazı ürünlerin yurt dışından resmi olmayan yollarla, çanta içerisinde vb. yöntemlerle yetkili ve ehil olmayan kişilerce Türkiye'ye sokulduğu ve en düşük satış fiyatının yarısından daha az bir fiyatla dişhekimlerine pazarlandığı bilgisine ulaşıldı.

İzmir, Mersin ve Antalya'da implant kaçakçılarına yönelik operasyonlar düzenlendi. Operasyonlarda; 2 milyon lira değerinde bin 260 implant, bin 487 implant üst parçası, 662 iyileştirme başlığı, 530 implant çıt çıtı, 468 sprey ile implantları yurt dışından ithal edilmiş gibi göstermek amacıyla basılan 30 sahte etiket cinsi eşya yakalandı.

Üç ili kapsayan kaçakçılık olayı ile ilgili olarak 6 kişi hakkında Antalya, İzmir ve Mersin Cumhuriyet Başsavcılıklarına suç duyurusunda bulunuldu. **DT**

## VITA ENAMIC® Dayanıklılığı yeniden tanımlıyor.\*

Çiğneme kuvvetlerini en iyi şekilde absorbe eden çift katmanlı ağ yapılı ilk hibrit seramik!



VITA shade, VITA made.

**VITA**

VITA ENAMIC, sertliği esneklikle kombine edip çiğneme kuvvetlerini en iyi şekilde absorbe ederek, dayanıklılık konusunda yeni standartlar belirler. VITA ENAMIC klinikler ile laboratuvarlara optimum seviyede güven ve ekonomik işlenebilirlik özelliklerini temin eder. Hasta-

lar ise VITA ENAMIC malzemesini doğala özdeş dişleri olarak algılar. VITA ENAMIC, özellikle molar dişlerdeki kron uygulamalarında ve minimum prepare edilmiş restorasyonlar için uygundur. Daha ayrıntılı bilgi için: [www.vita-enamic.com](http://www.vita-enamic.com) [facebook.com/vita.zahnfabrik](https://www.facebook.com/vita.zahnfabrik)

**En** başarılı olmanın formülü: Sertlik + Esneklik = Güvenilirlik<sup>2</sup>

**DIS-MAT A.S.** Rumeli Cad. Silahtar Han No. 53 Kat. 3-4  
3-4 Osmanbey/İstanbul  
Tel: 0212-343 81 73 · Faks: 0212-343 81 67  
[www.dismat.com](http://www.dismat.com) · [info@dismat.com](mailto:info@dismat.com)

\*) Yenilikçi hibrit seramik yüksek elastikiyet dışında, adeziv uygulamadan sonra çok yüksek bir dayanıklılığa sahip olur.



# Endodontik Aletlerin Dezenfeksiyon ve Sterilizasyonu

Arş. Gör. Dr. Fatıma Betül Baştürk, Dr. Hatice Selcen Biçer, Prof. Dr. Mahir Günday

## Özet

Enfeksiyon kontrol prosedürleri, modern diş hekimliğinin ve bütün klinik branşların temelini oluşturmaktadır. Çapraz enfeksiyonların önlenmesi amacıyla, endodontik aletlerin dekontaminasyonu ve yeniden kullanımı ile ilgili soru işaretlerinin giderilmesi gerekmektedir. Bu makalenin amacı, mevcut dezenfeksiyon ve sterilizasyon yöntemleri, bu yöntemlerin biyoartıkların temizlenmesi konusundaki etkinlikleri ve endodontik aletler üzerinde meydana getirdikleri deformasyonlar, kullanım sonrasında bu aletlerin nasıl elden çıkarılması gerektiği hakkında bilgi sağlamak ve enfeksiyon kontrol prosedürlerinin önemi konusunda farkındalık düzeyini artırmaktır.

## Anahtar kelimeler

Dezenfeksiyon, endodontik aletler, enfeksiyon kontrol yöntemleri, sterilizasyon.

## Endodontik Aletlerin Yapıları

Enfeksiyon kontrol prosedürleri modern diş hekimliğinin ve bütün klinik branşların temelini oluşturmaktadır (1). Bulaşıcı hastalıklar ve onlara karşı alınacak önlemlerin farkına varılmasıyla beraber bu prosedürlerin önemi daha da artmıştır. Endodontik aletler, kanal tedavisi sırasında tükürük, kan ve enfekte pulpa dokusu ile temas ederler (2). Çapraz enfeksiyonların önlenmesi amacıyla, bu aletlerin dekontaminasyonu ve yeniden kullanımı ile ilgili soru işaretlerinin giderilmesi gerekmektedir.

Endodontik aletlerin karmaşık yapılarına ek olarak, üretim aşamasında oluşan mikroskobik çatlaklar ve oyuklar birer retansiyon alanı oluşturmaktadır. Resim 1a ve 1b'de ProTaper F2 (Dentsply Maillefer, Ballaigues, İsviçre) eğelerinin tarafımızdan çekilmiş, taramalı elektron mikroskobundaki (Jeol JSM-T350 SEM, Tokyo, Japonya) görüntüsünde de görüldüğü gibi, kullanılmamış ege üzerinde dahi mülleme izleri ve metal artıkları mevcuttur. Dentin artıkları, işlemler sırasında kullanılan kayganlaştırıcı yağın oksidasyonu ile açığa çıkan karbon ve sülfüre yapışma eğilimi göstermektedir (3). Kanal preparasyonu esnasında kullanılan bir ProTaper F2 tipi eğenin üzerindeki artıklar, 5 dakika boyunca enzimatik solüsyonda (EmPower, Metrex Research Corporation, Romulus, Michigan, ABD) bekletildiği halde tam olarak temizlenememektedir (Resim 1c,d). Kullanılmamış bir döner sistem eğesinin taper'ının büyük olması, üzerinde daha fazla üretim artığı bulunmasına sebep olur (4). Nikel-titanyum eğeler kendi eksenini et-

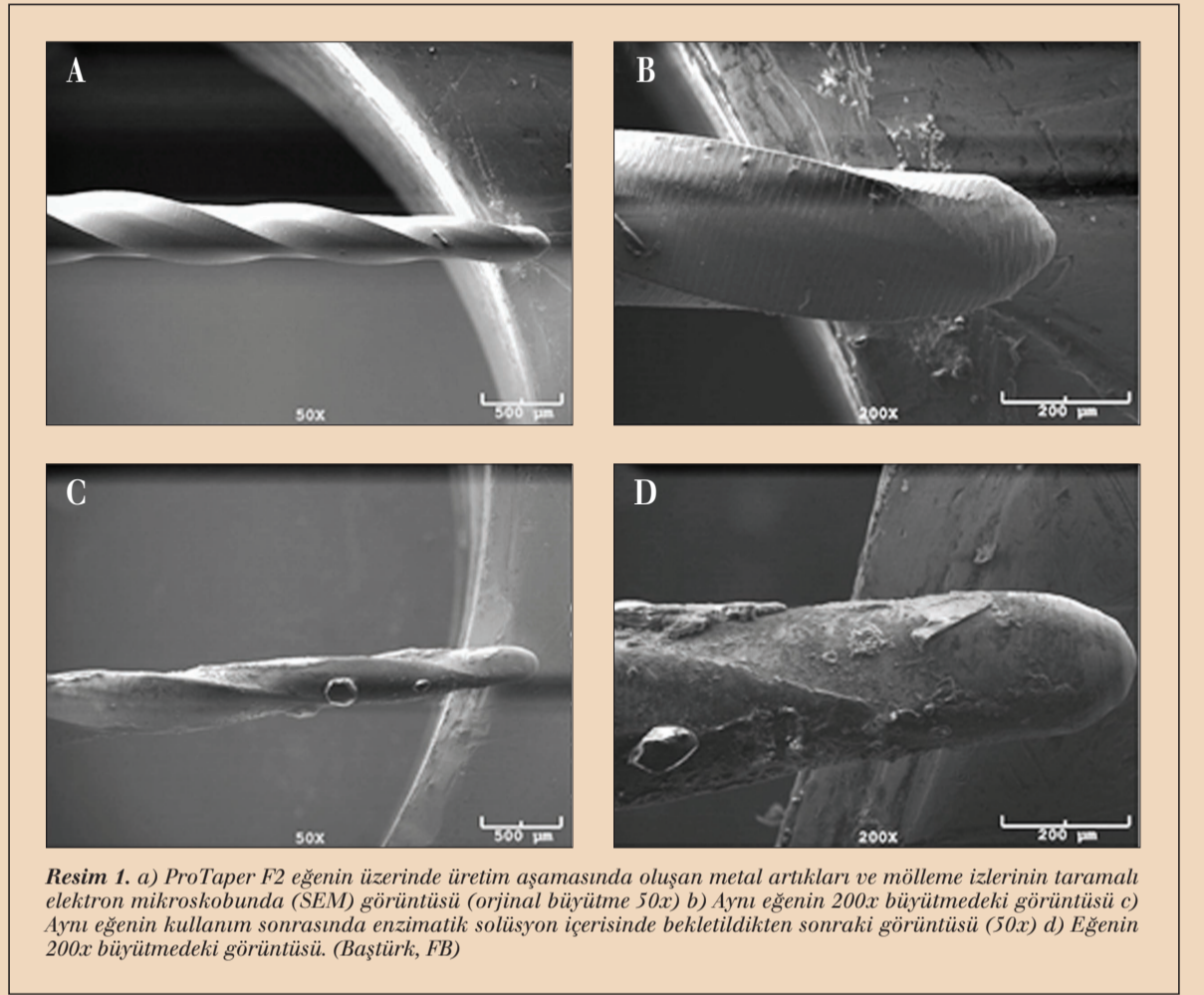
rafında bükülerek değil, makina ile işlenerek hazırlanırlar. Bu da yüzey pürüzlülüğüne sebep olur. Üreticiler elektropolishing kullanılarak daha yumuşak yüzeyler oluşturmaya çalışmışlardır (5). Bu durum, döner sistem eğelerinin, kullanım sonrasında da üzerlerinde daha fazla biyolojik artık ve dolayısıyla daha fazla üreyebilir bakteri bulunmasına sebep olmaktadır (1). Resim 2a ve 2b'de 25 numara 0.06 açılı bir Mtwo (VDW, Münih, Almanya) döner sistem eğesinin kullanımı takiben enzimatik solüsyonda (EmPower) 5 dk. bekletildikten sonraki taramalı elektron mikroskobu ile çekilmiş görüntüsü mevcuttur. Resimden de görülebileceği üzere, dezenfeksiyon işlemi sonrasında bile döner sistem eğelerinin üzerinde artıklar kalabilmektedir.

## Üreticiden Gelen Ege Steril midir?

Üreticiden gelen çoğu endodontik ege steril değildir ve yüzeylerinde metal artıklarına ve debris rastlanmıştır (3). Resim 2c ve 2d'de, ambalajından çıkarıldıktan sonra taramalı elektron mikroskobunda görüntüsü çekilen kullanılmamış bir 25 numaralı Mtwo döner sistem eğesinin yüzeyindeki metal artıkları gözlenmektedir. Üreticiden alınan eğelerin steril olup olmadıklarını kontrol etmek için hazırlanan bir çalışmada (3), 15 çeşit el eğesi ve döner sistem eğesi test edilmiştir. Test edilen 150 eğenin %13'ünde pozitif kültür tespit edilmiştir. Aletlerin % 5.25'lik sodyum hipoklorit (NaOCl) içerisinde 5 dk. tutulmasının eğeleri steril ettiği görülmüştür. Çalışmanın sonuçları ışığında, bütün endodontik eğelerin kullanılmadan önce steril edilmeleri önerilmiştir. Ayrıca üreticilerin, aletlerin steril olup olmadıklarına ilişkin durumlarını paketlerin üzerine yazmaları önerilmektedir (3). Bir başka çalışmada ise direkt üreticiden alınan kullanılmamış eğeler %6'lık NaOCl içerisinde bekletilerek steril edilip edilemeyeceği araştırılmıştır. Yeni eğeler %6 kontamine bulunmuş ve NaOCl içerisinde durdukları süreler önemsenmemiş, sterilizasyon sağlanamamıştır (6). Üreticiden gelen eğeler ve frezlerin steril olup olmadığına dair yapılan çalışmalar sonucunda, eğelerin steril olmadıkları ama sterilizasyon işlemlerinin %100 etkili olduğu söylenebilmektedir. Yeni eğeler muhakkak steril edilmelidir (7).

## Endodontik Aletlerin Süngerler İçerisinde Sterilizasyonu

Endodontik eğeleri steril etmek için önerilen metotlardan biri süngerler içerisine yerleştir-



Resim 1. a) ProTaper F2 eğenin üzerinde üretim aşamasında oluşan metal artıkları ve mülleme izlerinin taramalı elektron mikroskobunda (SEM) görüntüsü (orjinal büyütme 50x) b) Aynı eğenin 200x büyütmedeki görüntüsü c) Aynı eğenin kullanım sonrasında enzimatik solüsyon içerisinde bekletildikten sonraki görüntüsü (50x) d) Eğenin 200x büyütmedeki görüntüsü. (Baştürk, FB)

mekten geçmektedir. Eğeler, süngerler içerisinde steril edildikten sonra, yine sünger içerisinde hastada kullanılmaktadırlar. Ancak eğelerin, süngerler içerisinde steril olup olmadıkları bir soru işaretidir (8). Klinik pratikte süngerler, endodontik eğelerin saklanması için kullanılmaktadır. Ancak sterilizasyonun bu kontamine süngerler üzerine etkileri hakkında çok fazla araştırma yapılmamıştır (9). Sentetik sünger içerisine yerleştirilen endodontik eğelerin steril olup olmadıklarının test edildiği bir çalışmada, süngerler 5 defa kuru sıcak havaya veya otoklava tabi tutulmuşlardır. Her ne kadar süngerler bu ısıları tolere etseler de vakaların ancak %96.67'sinde sterilizasyon sağlanabilmiştir (10).

Aletleri, ultrasonik temizlik öncesinde enzimatik solüsyon içerisinde bekletmenin herhangi bir faydası bulunup bulunmayacağına ve sterilizasyon öncesinde ultrasonik banyo içerisinde endodontik eğelerin ne kadar zaman bekletilmesi gerektiğinin araştırıldığı bir çalışmada, eğelerin enzimatik solüsyonda bekletilmesinin herhangi bir faydası görülmemiştir (11). Aletlerin üzerinde organik dokuların bulunması durumunda bakterilerin kimyasal solüsyon ile direkt temasının engellenmesinden dolayı, kimyasal solüsyonların etkinliği azalacaktır (4). Her ne kadar endodontik eğelerin biyolojik debris varlığında bile steril edi-

lebileceğine dair veriler olsa da (12) aletlerin bu biyo-artıklardan uzaklaştırılması, mikroorganizmaların birçoğunu elimine eder (3). Debris varlığında ısının etkinliğinin azalması azalmadığı konusu ise henüz tam olarak açıklığa kavuşturulmamıştır (1).

Ultrasonik temizleyicilerin, temizleme etkinliklerine karşın ultrasonik solüsyonun debris ile kontamine olması bir sorun teşkil etmektedir (15). Bu sebeple, temizlik işleminin en kolay ve etkin olarak yıkayıcı-dezenfekte edici makinelerde (washer disinfectors) yapılabileceği önerilmiştir (14). Yıkayıcı-dezenfekte edicilerin üreticileri, çeşitli dental aletlerin yerleştirilebilmesi amacıyla kasetler hazırlamışlardır. Aletlerin, bu kasetler içerisinde daha iyi temizlenip temizlenmedikleri test edilmiştir; ancak sterilizasyon öncesinde artıkların eğeler üzerinden uzaklaştırılmasında oldukça etkili bulunmuş olsalar da hiçbir ege tamamen debrisinden arındırılmamıştır (15). Ayrıca, henüz steril olmamış aletlerin bu kasetlere yerleştirilmeleri sırasında personelin enfekte olabileceği riski vardır (15).

## Kesici Aletlerin Toplanması, Sterilizasyonu ve Atılması

Dünya genelinde, sağlık çalışanları içerisinde, her yıl üç milyona yakın iğne batma yaralanması meydana gelmekte ve bu yaralanmalar Hepatit B, Hepatit C ve HIV enfeksiyonuna neden

olabilmektedir (16). Yaralanma riskinin yüksek olduğu işlemler ise; kesici aletin monte edilmesi ya da çıkarılması, aletin kullanımı, iğne kapaklarının kapatılması, aletlerin atık kutularına atılması sırasındadır. Hekimlerin çapraz enfeksiyonları önlemedeki manevi sorumlulukları, hemen hasta tedavilerini tamamladıktan sonra bitmemektedir. Hastane enfeksiyonları, tüm dünyada olduğu gibi ülkemizde de yüksek hastalık ve ölüm riski, meydana geldiğinde yüksek tedavi maliyeti nedeniyle önemli sağlık sorunlarıdır (17). Septik maddeler bütün yardımcı hizmet personelinin ve kliniklerin temizliğini yürütmekle görevli kişilerin sağlıklarını tehlikeye atmayacak tarzda ele alınmalıdır (18).

## Dezenfeksiyon ve Sterilizasyon Tekniklerinin Endodontik Aletler Üzerindeki Etkisi

Kök kanal tedavisinde hasta konforunun artırılması ve klinisyenin yorulma ihtimalinin azaltılması amacıyla her zaman keskin aletler kullanılmalıdır. Ancak bir endodontik eğenin dentin preparasyonu için ne kadar süre istenilen keskinliği koruyacağı muammasıdır (19). Sodyum hipokloritin, nikel-titanyum (Ni-Ti) eğeler üzerinde korozyon meydana getirip getirmediğine dair pek çok çalışma mevcuttur.



← DT Sayfa 6

Busslinger ve ark. (20), %1 ve %5'lik NaOCl içerisinde bekletilen Ni-Ti eğelerde korozyonun etkisinin minimum olduğunu göstermiş, Sonntag ve Peters (21) da %3'lük NaOCl'in bile Ni-Ti eğelerde noktasal korozyonlara sebep olduğunu belirtmiştir. Buna karşın, Yokoyama ve ark. (22) ve Topuz ve ark. (5), Ni-Ti eğelerin kırılmasının bir sebebinin korozyon olduğunu belirtmiş ve NaOCl içerisinde bekletilmiş eğeye uygulanan kritik sınırdan aşılmasının daha kolay olduğundan bahsetmişlerdir. Buna sebep olarak, NaOCl'in ufak çatlak ve girintilere neden olup, aletin düzgün yapısını bozarak aletin kırılmasını hızlandırmak olduğunu göstermişlerdir.

Sadece dezenfeksiyon işlemlerinin değil, sterilizasyon işlemlerinin de endodontik aletler üzerindeki etkileri olduğu öne sürülmektedir (23). Haikel ve ark. (24) tarafından yapılan bir çalışmada üç farklı dizaynda paslanmaz çelik el aleti üzerinde, kuru-hava ve ultrasonik temizlik ile kemiklav kullanılarak yapılan sterilizasyon öncesinde ve sonrasında aletlerdeki burkulma ve bükülme momenti değerlendirilmiştir. Bulunan değişikliklerin istatistiksel olarak anlamlı olmadığını belirtmiştir. Ancak Stagers ve Margeson (25) nikel-titanyum veya paslanmaz çelik tellerin sterilizasyon sonrasında gerilme kuvvetlerinin arttığını ileri sürmüşlerdir. Canalda-Sahli ve ark. (26) ise yaptıkları çalışmada, 25-40 numara arası K-tipi eğelerin kuru hava ve otoklavda steril edildikten sonra esnekliklerinde azalma meydana geldiğini göstermişlerdir.

Endodontik eğelerin gerek klinik kullanım ile gerekse dezenfeksiyon ve sterilizasyon işlemleri ile süregelen aşınmaları sebebiyle (27), "tekrar kullanılabilirlik" değil, saf malzemesi olarak değerlendirilmeleri gerekmektedir. Endodontistlerin daha etkili ve güvenli bir şekilde tedavi uygulayabilmeleri için, üreticilere tek kullanımlık steril paketler oluşturmaları tavsiye edilmektedir (19).

### Endodontik Aletler ve Variant Creutzfeldt-Jakob Disease Bulaşı

Ender rastlanılan ve ölümcül nörodegeneratif bir durum olan ve bulaşıcı spongiform ensefalopatiler grubuna giren variant Creutzfeldt-Jakob Disease (vCJD)'in primer etkeni olan prion proteinlerin dokulara geniş dağılımı sebebiyle, tekrar kullanılan aletlerin birer risk potansiyeli taşıdığı düşünülmektedir (28). vCJD ismi ise ilk defa 1996'nın Mart ayında ortaya konmuştur. vCJD temelde etken ajan olan Bovine Spongiform Encephalopathy'nin yemekler yoluyla bulaşmasıyla meydana gelir. Hastalığın erken evrelerinde, olguların %50'sinde hastada genellikle depresyon gibi psikiyatrik semptomlar ile deride yapışkanlık hissi gibi değişik duyuşal semptomlar gözlemlenir. Yürümekte zorlanma, istemsiz hareketler gibi nörolojik semptomlar ise hastalık ilerledikçe görülür ve ilerleyen zamanda hastanın

hareketsiz ve konuşamaz bir duruma gelmesine sebep olur (29).

vCJD'nin bulaşı endodontide, özellikle kök kanal tedavisinde, aletlerin trigeminal sinirin periferik dallanmaları ile birebir ilişkisinden dolayı daha da fazla önem taşır (18). Ayrıca prion proteinlerin (vCJD ile ilişkili anormal proteinler) paslanmaz çelik gibi yüzeylere yapışma eğilimi vardır ve bu proteinler pek çok dekontaminasyon metoduna karşı dirençlidir (30). Prionlar, dental aletleri dekontamine etmek amacıyla kullandığımız geleneksel temizlik ve sterilizasyon metodlarına karşı çok dirençli olan bulaşıcı ajanlardır (28).

İskoçya'da yayınlanan bir çalışmada (31), muayenehanelerde uygulanan temizleme ve dekontaminasyon metodları incelenmiştir. Tekrar kullanılmak üzere hazır olarak bekleyen aletlerin büyük çoğunluğunun kontamine olduğu görülmüştür. Eldeki en iyi temizleme metodları uygulansa bile bu artıklardan tamamen kurtulmanın mümkün olmadığı gözlenmiştir (30). Özellikle kalsiyum hidroksit patı ile kontamine olmuş eğelerin bir saat boyunca ultrasonik temizlemeye tabi tutulsalar bile üzerlerinde hala debris bulunabildiği görülmüştür (11). Ayrıca aynı temizleme protokolünün farklı kliniklerde farklı olarak uygulanmakta olduğu ve protokoller arasında herhangi bir tutarlılık görülmediğinden bahsedilmiştir (32).

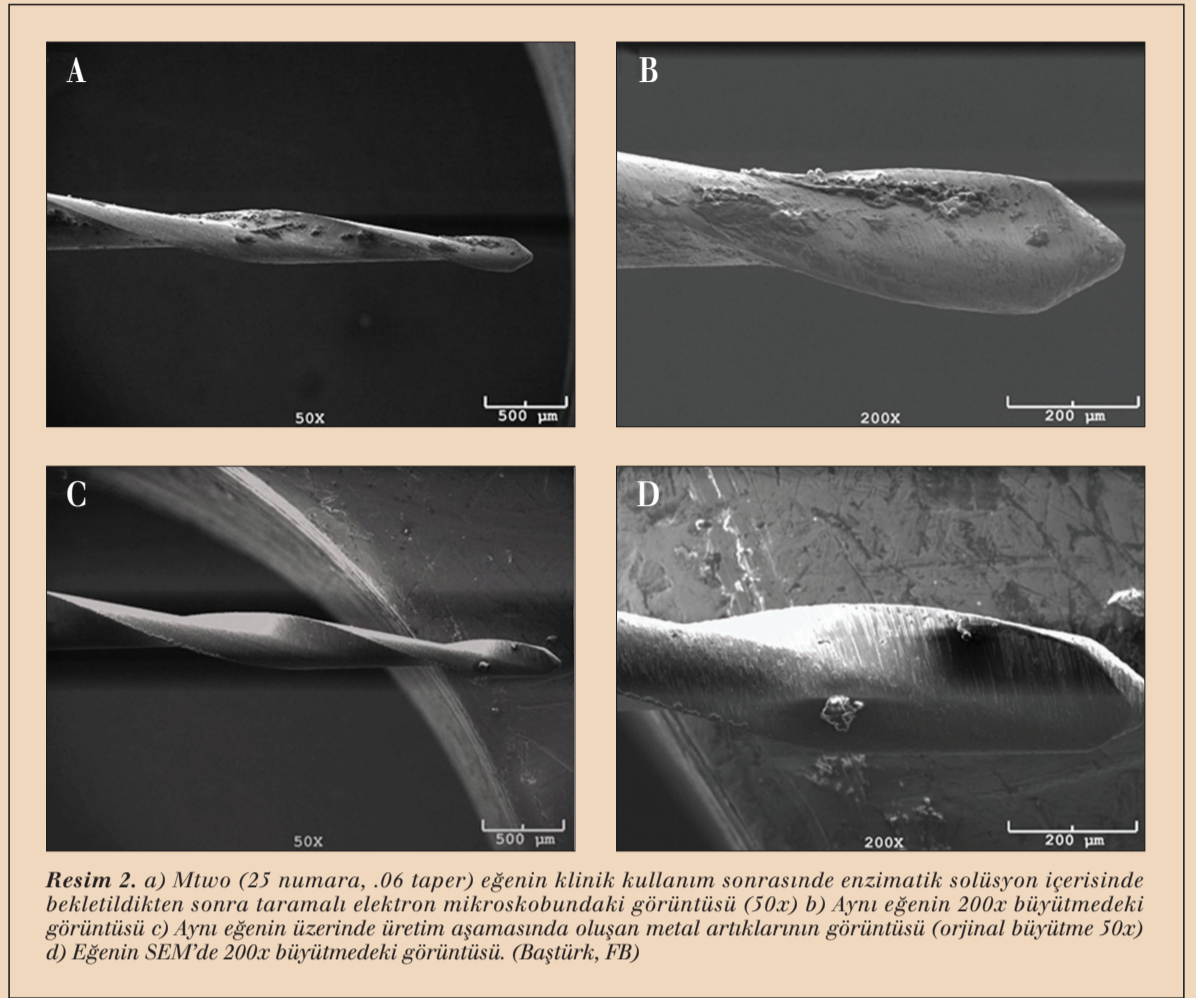
Sterilizasyon öncesinde organik debrisleri mümkün olduğunca temizlemek, risklerin azaltılmasına büyük bir katkı sağlasa da; aletlerin temizlenmesinin zor olduğu durumlarda onların "tek kullanımlık" olarak değerlendirilmesi önerilmektedir (33). vCJD vakalarının artması ve vakalarda endodontik işlemlerden sonra semptomlar geliştiğinin belirlenmesinin akabinde, 19 Nisan 2007'den bu yana İngiltere'de endodontik eğe ve reamerların ikinci kez kullanımı yasaklanmıştır (34).

İngiltere Sağlık Bakanlığı'nın Spongiform Ensefalopati Komitesinin (Spongiform Encephalopathy Advisory Committee, SEAC) önerileri, araştırmaların sonuçları ve endodontik eğe ve reamerların tam olarak dekontamine edilmelerinin mümkün olmadığını gösteren mikrobiyolojik kanıtların ışığında, bu aletlerin tek kullanımlık olarak değerlendirilmelerine ve her hasta sonrasında değiştirilmelerine karar verilmiştir. Aletlerin üzerinde "tek kullanımlık" ibaresinin olup olmaması durumu değiştirmemektedir (34). Daha etkili sterilizasyon metodları bulunana kadar "bir kere kullan ve at" metodu benimsenmelidir (7).

Eğer rutin sterilizasyon metodları ile eğeler %100 temizlenemiyorsa, bir hastadan ötekine hastalık bulaştırabilme riski de beraberinde gelmektedir. Bu sebeple, günümüz dezenfeksiyon ve sterilizasyon teknikleri göz önünde bulundurulduğunda, endodontik aletlerin tek sefer kullanılması önerilmektedir. [D]

#### Kaynaklar

1. Van Eldik D, Zilm PS, Rogers AH, Marin PD: Microbiological evaluation of endodontic files after cleaning and steam sterilization proce-



Resim 2. a) Mtwo (25 numara, .06 taper) eğenin klinik kullanım sonrasında enzimatik solüsyon içerisinde bekletildikten sonra taramalı elektron mikroskopundaki görüntüsü (50x) b) Aynı eğenin 200x büyütmedeki görüntüsü c) Aynı eğenin üzerinde üretim aşamasında oluşan metal artıklarının görüntüsü (orjinal büyütme 50x) d) Eğenin SEM'de 200x büyütmedeki görüntüsü. (Baştürk, FB)

- dures. Aust Dent J 2004;49:122-7.
2. Alexandrou G, Chrissafis K, Vasiliadis L, Pavlidou E, Polychroniadis E: Effect of heat sterilization on surface characteristics and microstructure of Mani NRT rotary nickel-titanium instruments. Int Endod J 2006;39:770-8.
3. Parashos P, Linsuwanont P, Messer H: A cleaning protocol for rotary nickel titanium endodontic instruments. Aust Endod J 2004;49:20-7.
4. Van Eldik D, Zilm PS, Rogers AH, Marin PD: A SEM evaluation of debris removal from endodontic files after cleaning and steam sterilization procedures. Aust Dent J 2004;49:128-35.
5. Topuz O, Aydın C, Uzun O, Inan U, Alacam T, Tunca YM: Structural effects of sodium hypochlorite solution on RaCe rotary nickel-titanium instruments: an atomic force microscopy study. Oral Surg, Oral Med, Oral Pathol, Oral Radiol, and Endod 2008;105:661-5.
6. Gnau HL, Goodell GG, Imamura GM: Rapid Chairside Sterilization of Endodontic Files Using 6% Sodium Hypochlorite. J Endod 2009;35:1255-4.
7. Morrison A, Conrod S: Dental burs and endodontic files: are routine sterilization procedures effective? Journal (Canadian Dental Association) 2009;75:59.
8. Boyd K, Sonntag K, Crawford J: Efficacy of sterilization of endodontic files after autoclaving in a synthetic sponge. Int Endod J 1994;27:330-3.
9. Kuritani R, McDonald N, Sydskis R: Effect of sterilization on contaminated sponges. J Endod 1995;19:68-70.
10. Vélez AE, Thomas DD, del Río CE: An evaluation of sterilization of endodontic instruments in artificial sponges. J Endod 1998;24:51-5.
11. Aasim S, Mellor A, Qualtrough A: The effect of pre soaking and time in the ultrasonic cleaner on the cleanliness of sterilized endodontic files. Int Endod J 2006;39:143-9.
12. Johnson MA, Primack PD, Loushine RJ, Craft DW: Cleaning of endodontic files, part I: The effect of bio-burden on the sterilization of endodontic files\*. J Endod 1997;23:32-4.
13. Parirokh M, Asgary S, Eghbal MJ: An Energy Dispersive X ray Analysis And SEM Study Of Debris Remaining On Endodontic Instruments After Ultrasonic Cleaning And Autoclave Sterilization. Aust Endod J 2005;31:55-8.
14. Külekçi G: Dişhekimliğinde Sterilizasyon ve Enfeksiyon Kontrolü. İDO Dergi 2007, 115:55-7.
15. Assaf M, Mellor A, Qualtrough A: Cleaning endodontic files in a washer disinfectant. Br Dent J 2008;204:E17-E.
16. Prüss-Üstün A, Rapiti E, Hutin Y: Estimation of the global burden of disease attributable to contaminated sharps injuries among health-care workers. Am J Ind Med 2005;48:482-90.
17. Türkyılmaz FR: Türkiye'de Hastane Enfeksiyonları Ve Kontrolü. T Klin Mikrobiyol-Enfek 2003;2:2.
18. Walker J, Dickinson J, Sutton J, Marsh P, Raven N: Implications for Creutzfeldt-Jakob disease (CJD) in dentistry: a review of current knowledge. J Dent Res 2008;87:511.
19. Kazemi RB, Stenman E, Spangberg LSW: The endodontic file is a disposable instrument. J Endod 1995, 21:451-5.
20. Busslinger A, Sener B, Barbakow F: Effects of sodium hypochlorite on nickel-titanium Lightspeed (R) instruments. Int Endod J 1998, 31:290-4.
21. Sonntag D, Peters OA: Effect of prion decontamination protocols on nickel-titanium rotary surfaces. J Endod 2007;33:442-6.
22. Yokoyama K, Kaneko K, Yabuta E, Asaoka K, Sakai J: Fracture of nickel-titanium superelastic alloy in sodium hypochlorite solution. Mater Sci Eng 2004;36:45-8.
23. Thierry B, Tabrizian M, Savadogo O, Yahia LH: Effects of sterilization processes on NiTi alloy: surface characterization. J Biomed Mater Res 2000;49:88-98.
24. Haikel Y, Serfaty R, Wilson P, Speiser J, Allemann C: Mechanical properties of nickel-titanium endodontic instruments and the effect of sodium hypochlorite treatment. J Endod 1998;24:731-5.
25. Stagers JA, Margeson D: The effects of sterilization on the tensile strength of orthodontic wires. Angle orthod 1995;63:141.
26. Canalda Sahli C, Brau Aguadé E, Sentís Vilalta J: The effect of sterilization on bending and torsional properties of K files manufactured with different metallic alloys. Int Endod J 1998;31:48-52.
27. Rapisarda E, Bonaccorso A, Tripi TR, Condorelli GG: Effect of sterilization on the cutting efficiency of rotary nickel-titanium endodontic files. Oral Surg, Oral Med, Oral Pathol, Oral Radiol, and Endod 1999;88:543-7.
28. Walker J, Dickinson J, Sutton J, Raven N, Marsh P: Cleanability of dental instruments—implications of residual protein and risks from Creutzfeldt-Jakob disease. Br Dent J 2007;205:395-401.
29. WHO: Variant Creutzfeldt-Jakob disease. World Health Organization Fact sheet 2002,N°180:
30. Perakaki K, Mellor A, Qualtrough A: Comparison of an ultrasonic cleaner and a washer disinfectant in the cleaning of endodontic files. J Hosp Infect 2007;67:555-9.
31. NHS. Survey of Decontamination In General Dental Practice. Sterile Services Division Review Group; 2004. p. 42.
32. Letters S, Smith A, McHugh S, Bagg J: A study of visual and blood contamination on reprocessed endodontic files from general dental practice. Brit Dent J 2005;199:522-5.
33. Smith A, Dickson M, Aitken J, Bagg J: Contaminated dental instruments. J Hosp Infect 2002;51:253-5.
34. Cockcroft B: Advice for dentists on re-use of endodontic instruments and variant Creutzfeldt-Jakob disease (vCJD). Department of Health, London 2007,1-4.

#### Yazışma Adresi

Arş. Gör. Dr.  
Fatma Betül Baştürk

Marmara Üniversitesi  
Diş Hekimliği Fakültesi Endodonti  
AD. Büyük Çiftlik Sok. No:6  
34565 Nisantası - Şişli / İstanbul  
Telefon: 0212 231 91 20  
Faks: 0212 246 52 47  
e-posta: dtfatima@gmail.com



# Kök Kanalında Kırılan İki Ayrı Endodontik Enstrümanın Cerrahi Olarak Uzaklaştırılması: Olgu Sunumu\*

İsmail Uzun DDS, PhD, Buğra Güler DDS, Taha Özyürek DDS

## Özet

Kök kanallarında kırılan aletler kök kanal tedavisinin prognozunu olumsuz yönde etkileyebilir ve bu komplikasyonların ideal bir şekilde giderilmesiyle başarılı sonuçlar alınabilir. Kök kanallarında bulunan kırık aletler öncelikle bypass edilmeye veya çıkarılmaya çalışılmalıdır. Eğer bu girişimler başarısız olursa veya işlemler sırasında komplikasyon meydana gelirse cerrahi bir girişim düşünülmelidir. Endodontik cerrahi, primer endodontik tedavinin veya cerrahi olmayan retreatment girişimlerinin başarısız olduğu apikal periodontitis bulunan dişlerin tedavisi için uygulanan dental bir prosedürdür. Periradiküler cerrahinin başarısı, mik-

rocerrahi uygulamalarına bakılmaksızın, ultrasonik uçların ve biyouyumlu kök ucu dolgu materyallerinin kullanılmasıyla artmıştır. IRM ve Super EBA simanları sızıntı, hayvan ve retrospektif insan çalışmalarında genellikle iyi sonuçlar vermişlerdir. Bu olgu sunumunda kök kanalında alet kırılması sonucu periapikal patoloji gözlenen maksiller sağ lateral kesici dişin ortograd ve retrograd endodontik tedavi prosedürleri kullanılarak yeniden tedavisinin anlatılması amaçlanmıştır.

## Anahtar kelimeler

Apikal cerrahi, endodontik tedavi, kırık alet.

Apikal periodontitisli bir dişte kök kanal tedavisi ile kök kanalı içerisindeki enfeksiyon kaynağı tamamen elimine edilirse başarı oranı artacaktır (1). Ancak apikal periodontitisli bulunan retreatment vakalarında bakterilerin eliminasyonu sırasında oluşabilecek hatalar sonucunda bu vakaların başarı şansı azalacaktır (2,5). Strindberg ve arkadaşlarının yaptığı bir çalışmada kök kanallarında alet kırılmasının endodontik tedavinin başarısını azalttığı rapor edilmiştir (4). Ayrıca başka bir çalışmada Fors ve arkadaşları kök kanallarında kırık alet bulunan periapikal lezyonlu dişlerin tedavilerinde, başarı oranının daha az olduğunu belirtmişlerdir (5).

Son yıllarda operasyon mikroskobunun kullanılması ile beraber kök kanallarından kırık aletlerin uzaklaştırılmasında yüksek başarı oranları elde edilmiştir (6). Alet kırıklarının çoğunluğunun eğri kanallarda olduğu ve eğri kanalların apikalinde lokalize olan kırık aletlerin çıkartılması sırasında sıklıkla komplikasyonların olduğu bildirilmiştir (6,7). İatrojenik komplikasyonların olduğu vakalarda ortograd veya retrograd tedavi seçeneklerinin tercih edilmesinin başarı oranını etkilemediği gösterilmiştir (8).

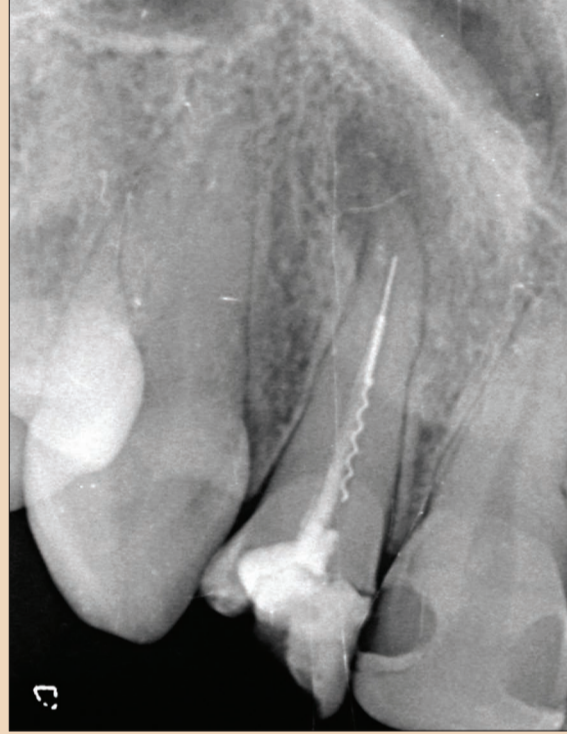Kök kanallarında bulunan kırık aletler öncelikle bypass edilmeye veya çıkarılmaya çalışılmalıdır. Eğer bu girişimler başarısız olursa veya işlemler sırasında komplikasyon meydana gelirse cerrahi bir girişim düşünülmelidir. Periradiküler cerrahinin başarısı birçok faktöre bağlıdır. Klinisyenin bu faktörleri ve sınırları iyi bir şekilde de-

ğerlendirmesi ve tedavi seçeneklerini bu şekilde belirlemesi gerekmektedir (9). Literatürde periradiküler cerrahinin başarı oranı %25 ile %90 arasında bildirilmektedir (10). Periradiküler cerrahinin başarısı, mikrocerrahi uygulamalarına bakılmaksızın, ultrasonik uçların ve biyouyumlu kök ucu dolgu materyallerinin kullanılmasıyla artmıştır (11).

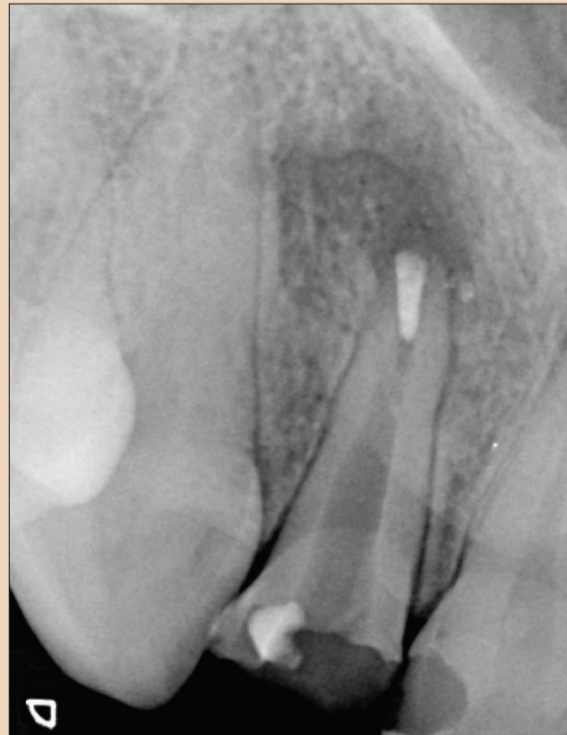
Literatür incelendiğinde kök ucu dolgu materyali olarak amalgam, Cavit, kompozit rezin, cam iyonomer siman, altın folyo, gutta-percha, MTA, polikarboksilat siman, çinko oksit ve öjenol bazlı simanların (Super EBA, IRM) kullanıldığı görülmektedir (12).

Bunların arasında tavsiye edilen ve sıklıkla kullanılan materyaller güçlendirilmiş çinko oksit ve öjenol simanlardır (13-15). IRM (IRM-Caulk, Milford, Del) ve Super EBA (Bosworth Co, Skokie, Ill) simanları bunlara örnektir. Her iki siman da öjenol içeriklerinden dolayı taze karıştırıldıklarında orta dereceli sitotoksitelerine neden olur. Ancak hızlı sertleştiklerinden dolayı sitotoksiteleri hızlı bir şekilde azalır ve uzun dönemde inflamatuvar potansiyelleri minimuma iner (16). IRM ve Super EBA simanları sızıntı, hayvan ve retrospektif insan çalışmalarında genellikle iyi sonuçlar vermişlerdir (15,15,17,18).

Bu olgu sunumunda kliniğimize başvuran 24 yaşındaki bayan kadın hastanın maksiller sağ lateral kesici dişinin kök kanalında bulunan kırık eğelerin ortograd ve retrograd olarak uzaklaştırılması ve vakanın 1 yıllık takibi sunulmaktadır.



Resim 1. Periapikal radyografide Sağ üst lateral kesici dişin kök kanalında lokalize olmuş 2 farklı endodontik aletin kırığı.

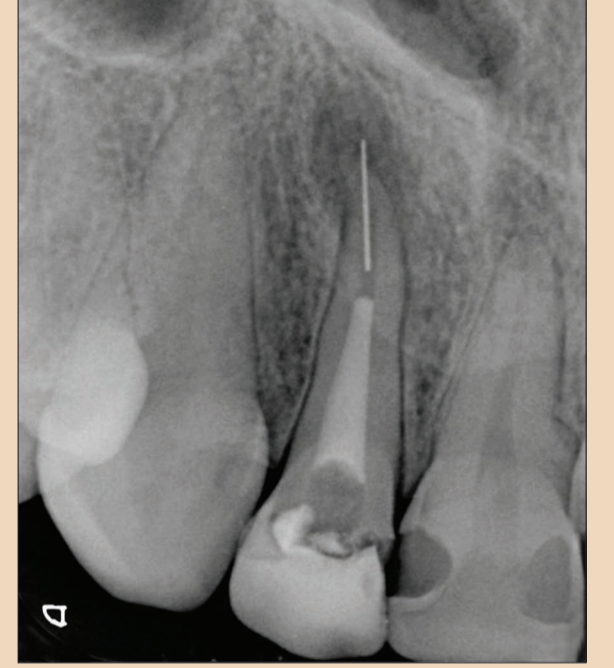


Resim 3. İlgili dişin apikal cerrahi sonrasında retrograd dolgu yapılmış görüntüsü.

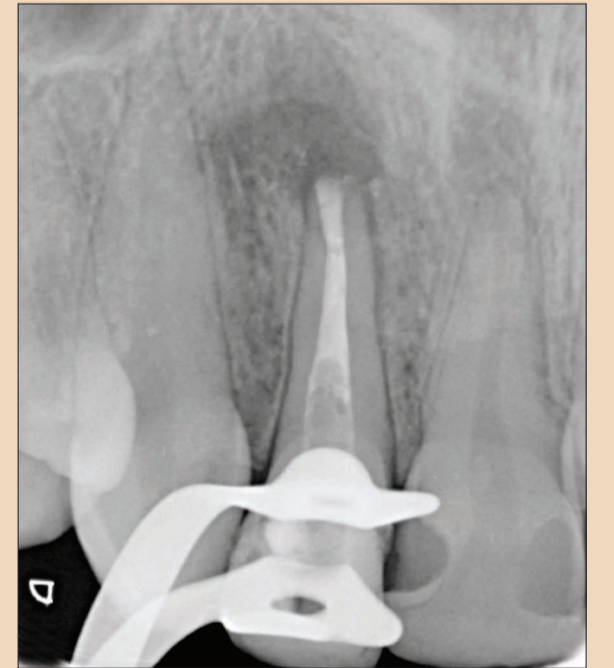
## Olgu Sunumu

24 yaşında kadın hasta maksiller sağ lateral kesici dişinde iki yıl önce yapılan kök kanal tedavisi sırasında oluşan alet kırığı ve periapikal patoloji sebebiyle Ondokuz Mayıs Üniversitesi Diş Hekimliği Fakültesi Endodonti Anabilim Dalı'na başvurdu. Hastanın herhangi bir sistemik hastalığı bulunmamaktaydı. Klinik muayenede dişin palpasyona ve

perküsiona hassasiyeti olmadığı ve ilgili bölgedeki diş eti ve mukozanın rengi, konturu ve kıvamının normal olduğu gözlemlendi. Radyolojik muayenede dişin kök kanal tedavili olduğu, kök kanalında biri koronal diğeri ise apikal üçlüde lokalize olmuş iki farklı endodontik enstrümanın bulunduğu ve periapikal bölgede patoloji varlığı tespit edildi (Resim 1). Klinik ve radyolojik inceleme sonrasında sağ lateral



Resim 2. Sağ üst lateral kesici dişteki kanal aletinin periapikal bölgeye doğru yer değiştirmiş hali.

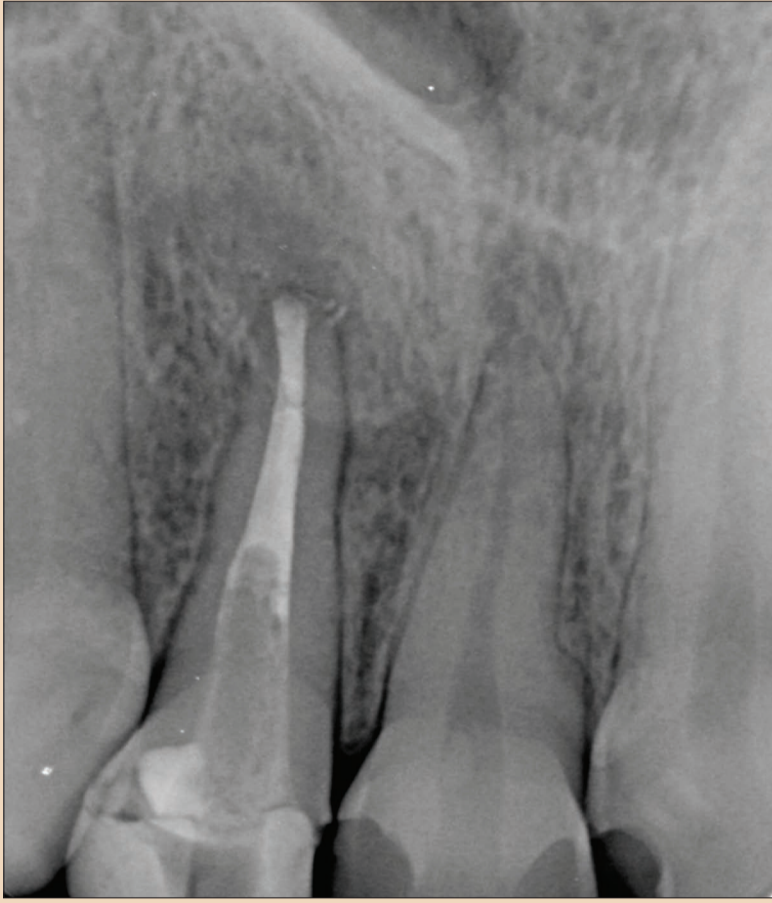


Resim 4. Operasyondan 1 hafta sonraki radyografik görünüm.

kesici dişe yeniden kanal tedavisi yapılması ve kök kanalında bulunan endodontik enstrümanların ortograd olarak çıkartılmasına karar verildi.

Rubber dam ile izolasyonunun ardından uygun giriş kavitesi açıldı ve koronalde bulunan kırık enstrüman hedström tipi (Dentsply, Tulsa, Oklahoma





Resim 5. 1 yıllık takip radyografisi.

← DT Sayfa 8

City, OK) ege yardımıyla kök kanalında uzaklaştırıldı. Daha sonra kök kanalında bulunan gutta perka ve sealer %5.25'lik sodyum hipoklorit (NaOCl) irrigasyonu ve manuel el eğeleri (Dentsply, Tulsa, Oklahama City, OK) yardımıyla uzaklaştırıldı. Alınan kontrol radyografisinde apikalde bulunan kırık endodontik enstrümanın apeksin ötesine itildiği görüldü ve bu parçanın retrograd olarak çıkarılmasına karar verildi. Bu aşamada kök kanalı steril paper pointlerle kurutulularak kanal hazır kalsiyum hidroksit preparatı (Calcicure, Voco, Germany) ile dolduruldu ve kavite geçici restoratif materyalle restore edildi (Cavit G, 3M ESPE, Seefeld, Germany) (Resim 2).

Tedavinin ikinci seansında hastaya infiltratif anestezi (Ultracaine D-S Forte, Aventis, Türkiye) yapıldıktan sonra labial mukoperiosteal flep kaldırıldı. Bukkal kortikal kemik yeterli steril salin solüsyonu eşliğinde ISO 18 no rond frez (Dentsply Maillefer, Ballaigues, Switzerland) ile kaldırıldı. Periapikal sahaya ulaşıldığında kanama kontrolü rasemik epinefrin hidroklorit içeren pamuk peletlerle (Racel-lets, Pascal Co., Bellevue, WA, USA) sağlandı. Kök ucunun yaklaşık 5 mm'lik kısmı ultrasonik uçlar (Piezotome/Newtron: Satelec/Acteon, Merigac, France) yardımıyla dişin uzun aksına 90o olacak şekilde uzaklaştırıldı. Granülasyon dokusunun küretajı yapıldı. Daha sonra rezeke edilmiş kök ucu x4 büyütme altında loop ile incelendi. İnceleme sırasında apikalde bulunan kırık alet tespit edildi ve kök kanalından uzaklaştırıldı. Kök ucu preparasyonu x4 büyütme altında ultrasonik uçlar kullanılarak yaklaşık 5 mm derinliğinde hazırlandı. Hazırlanan kavite x4 büyütme altında incelendikten sonra kurutulularak, üretici firmasının talimatına göre hazırlanmış IRM mikroplugger (EP1LB, 0.5 mm; G. Hartzell & Son, Concord,

CA, USA) kullanılarak kaviteye yerleştirildi (Resim 3). Son olarak kaldırılan mukoperiosteal flep 3.0 ipek suturlarla orjinal pozisyonuna getirildi. Postoperatif olarak hastaya amoksisilin+ klavulanik asit (625 mg, günde 2 kere, 7 gün) ve parasetamol (500 mg, günde 2 kere, 7 gün) reçete edildi.

Operasyon sonrası süreç problemsizdi. Bir hafta sonra yapılan son seansta suturlar alındı. Cerrahi alanının iyileşmesi sorunsuzdu ve asemptomatikti. Bu seansta suturlar alındıktan sonra diş rubber dam ile izole edildi geçici dolgu materyali uzaklaştırıldıktan sonra kanal %5.25'lik NaOCl ile irrigate edildi. #20 H-tipi kanal eğesi ile retrograde dolgu kanal içinden kontrol edildi. Daha sonra kanal steril paper pointler ile kurutulduktan sonra ısıtılmış gutta-perkanın enjeksiyonu yöntemi ile (Obtura II, Tectec Corp., Costa Mesa, Calif.) dolduruldu. Daha sonra diş ışıkla sertleşen kompozit rezin (Gradia GC, Tokyo, Japan) ile restore edildi (Resim 4).

1 yıllık takip sonucunda hastanın herhangi bir probleminin olmadığı klinik olarak dişin asemptomatik olduğu görüldü. Radyolojik muayene sonucunda periapikal bölgede kemik rejenerasyonu gözlemlendi (Resim 5).

### Tartışma

Kök kanal tedavisinin başarısızlığı ve bunun sonucunda periapikal bölgede patoloji oluşması birçok faktöre bağlıdır. Daha önce de belirtildiği gibi kök kanal tedavisinin asıl amacı kök kanal sisteminde bulunan mikroorganizmaların tamamen elimine edilmesidir. Şayet kök kanal tedavisi sırasında yeterli bir kemomekanik preparasyonu sağlanabilir ise, kök kanallarında kırık aletlerin bulunması kanal tedavisinin prognozunu önemli derecede etkilemez (19). Ancak kök kanal tedavisi sırasında kanallarda endodontik enstrümanların kırılması çoğu vakada kanalların yeterli bir şekilde kemomekanik preparasyonuna izin ver-

mez. Yapılan bir çalışma kök kanallarında kırık alet varlığının kök kanal tedavisinin prognozunu olumsuz yönde etkilediğini göstermiştir (2,3). Bu olgu sunumunda kök kanalında meydana gelen alet kırığı nedeniyle başarısızlığa uğramış ve bunun sonucunda periapikal patoloji gelişmiş bir dişin cerrahi olarak yeniden kanal tedavisi sunulmuştur.

Endodontik cerrahi, primer endodontik tedavinin veya cerrahi olmayan retreatment girişimlerinin başarısız olduğu apikal periodontitis bulunan dişlerin tedavisi için uygulanan dental bir prosedürdür (20). Ayrıca kanal içi inatçı enfeksiyonların (3), apikal konstrüksiyona ve apikal foramene yakın mikroorganizmaların bulunduğu (21,22), apikal kök yüzeyindeki bakteri plağı veya lezyonun kendi içerisinde bulunan bakterilerin oluşturduğu ekstraoral enfeksiyonların (23-25) tedavisi için de endodontik cerrahi uygulanmaktadır. Aynı zamanda kök kanalında bulunan kırık eğeler gibi yabancı cisimlerin uzaklaştırılması için de endodontik cerrahi uygulanmaktadır (26). Modern endodontik cerrahi teknikleri ultrasonik uçların ve IRM, Super EBA, MTA gibi biyoyumlu retrograd dolgu materyallerinin kullanılmasını içermektedir (27). Endodontik mikrocerrahi periradiküler cerrahideki son gelişmelerden biridir. Bu teknikte biyoyumlu dolgu materyalleri ve ultrasonik uçların kullanılmasının yanında yüksek aydınlatma ve büyütme de kullanılmaktadır (11). Modern teknikleri savunan birçok makale yazılmasına karşın geleneksel teknikler oral ve maksillofasiyal cerrahide daha sıklıkla kullanılmaktadır ve bu teknikler arasındaki başarı oranı halen tartışmalıdır (28,29).

Periapikal cerrahi sırasında uygun bir hemostaz özellikle kök ucu dolgu materyalinin yerleştirilmesi sırasında önemli bir rol oynar (10). Vazokonstriktör içeren anesteziik solüsyonların kök ucu hizasındaki cerrahi alanında bulunan alveolar mukozaya enjeksiyonu cerrahinin bütün basamakları sırasında kanamasız bir ortam hazırlar.

Tam kalınlık mukoperiosteal flep kaldırılması cerrahi alanın ideal bir şekilde görülmesine ve retrograd kavitenin ideal bir şekilde hazırlanmasına olanak sağlar (28). Ayrıca tam kalınlık mukoperiosteal flebin minimal vasküler bozulmaya neden olması sonucu iyi bir iyileşme sağladığı ve primer iyileşmeyi desteklediği bilinmektedir (30).

Sert dokuların yüksek hızlı anguldruvaya takılan rond frezlerle (steril salin solüsyonu eşliğinde) fırça darbesi tekniğiyle kaldırılması ısı kontrolünü sağlar. Ayrıca kemik nekrozunu önleyerek kısa zaman aralığında yeni kemik oluşumuna zemin hazırlar (10,30).

Uygun şekilde yapılmış kök ucu preparasyonunun apikal bölgede ve kanal içerisinde bulunan artık irritanların uzaklaştırılmasını sağlar. Kök ucu preparasyonu sırasında frezlerin yerine ultrasonik uçların kullanılması kök ucunda bulunan delta-ların ve kanal anastomozlarının eliminasyonu açısından daha uygun bir tekniktir (31).

Kök ucu dolgu materyali olarak IRM'nin kullanılması klinik olarak iyi sonuçlar ortaya koymuştur (15) ve periradiküler dokuyu iyileşmesi olarak da kabul edilebilir düzeydedir (32).

Endodontik cerrahide ultrasoniklerin ve IRM gibi biyoyumlu dolgu materyallerinin kullanılması sonucu ortaya çıkan başarı oranı, cerrahi olmayan kanal tedavisi yenilenmesi işlemlerine benzerdir.

Bu olgu sunumunda kök kanalında alet kırılması sonucu periapikal patoloji gözlenen maksiller sağ lateral kesici dişin ortograd ve retrograd endodontik tedavi prosedürleri kullanılarak yeniden tedavisinin anlatılması amaçlanmıştır. Kök kanallarında kırılan aletlerin kök kanal tedavisinin prognozunu olumsuz yönde etkilediği ve bu komplikasyonların ideal bir şekilde giderilmesiyle başarı sonuçları alınabileceği tartışılmıştır. DT

### Kaynaklar

- Ng YL, Mann V, Rahbaran S, Lewsey J, Gulabivala K. Outcome of primary root canal treatment: systematic review of the literature-Part 1. Effects of study characteristics on probability of success. *Int Endod J* 2007, 40: 921-59.
- Ng YL, Mann V, Rahbaran S, Lewsey J, Gulabivala K. Outcome of primary root canal treatment: systematic review of the literature-Part 2. Influence of clinical factors. *Int Endod J* 2008, 41: 6-51.
- Gorni FG, Gagliani MM. The outcome of endodontic retreatment: a 2-yr follow-up. *J Endod* 2004, 30: 1-4.
- Strindberg LZ. The dependence of the results of pulp therapy on certain factors: an analytic study based on radiographic and clinical follow-up examinations: Mauritzon; 1956.
- Fors U, Berg J-O. A method for the removal of broken endodontic instruments from root canals. *J Endod* 1985, 9: 156-9.
- Suter B, Lussi A, Sequeira P. Probability of removing fractured instruments from root canals. *Int Endod J* 2005, 38:112-25.
- Souter NJ, Messer HH. Complications associated with fractured file removal using an ultrasonic technique. *J Endod* 2005, 31:450-2.
- Jonasson P, Reit C, Kvist T. A preliminary study on the technical feasibility and outcome of retrograde root canal treatment. *Int Endod J* 2008, 41:807-15.
- Testori T, Capelli M, Milani S, Weinstein RL. Success and failure in periradicular surgery: A longitudinal retrospective analysis. *Oral Surg Oral Med Oral Pathol* 1999, 87:495-8.
- Gutmann JL, Harrison JW. Surgical endodontics: Ishiyaku EuroAmerica; 1991.
- Kim S, Kratchman S. Modern endodontic surgery concepts and practice: a review. *J Endod* 2006, 32:601-25.
- Johnson BR. Considerations in the selection of a root-end filling material. *Oral Surg Oral Med Oral Pathol* 1999, 87:598-404.
- Dorn SO, Gartner AH. Retrograde filling materials: a retrospective success-failure study of amalgam, EBA, and IRM. *J Endod* 1990, 16:591-5.
- Arens DE, Torabinejad M, Chivian N, Rubinstein R. Practical lessons in endodontic surgery: Chicago; 1998.
- Szeremeta-Browar TL, VanCura JE, Zaki A. A comparison of the sealing properties of different retrograde techniques: an autoradiographic

study. *Oral Surg Oral Med Oral Pathol* 1985, 59:82-7.

- Ford TP, Andreassen J, Dorn S, Kariyawasam S. Effect of various zinc oxide materials as root-end fillings on healing after replantation. *Int Endod J* 1995, 28:275-8.
- King KT, Anderson RW, Pashley DH, Pantera Jr EA. Longitudinal evaluation of the seal of endodontic retrofillings. *J Endod* 1990, 16:507-10.
- Trope M, Lost C, Schmitz H-J, Friedman S. Healing of apical periodontitis in dogs after apicoectomy and retrofilling with various filling materials. *Oral Surg Oral Med Oral Pathol* 1996, 81:221-8.
- Spili P, Parashos P, Messer HH. The impact of instrument fracture on outcome of endodontic treatment. *J Endod* 2005, 31:845-50.
- Karabucak B, Setzer F. Criteria for the ideal treatment option for failed endodontics: Surgical or Nonsurgical? *Compend Contin Educ Dent* 2007, 28:504.
- Walton RE, Ardjmand K. Histological evaluation of the presence of bacteria in induced periapical lesions in monkeys. *J Endod* 1992, 18:216-21.
- Siqueira J, Lopes H. Bacteria on the apical root surfaces of untreated teeth with periradicular lesions: a scanning electron microscopy study. *Int Endod J* 2001, 34:216-20.
- Tronstad L, Barnett F, Cervone F. Periapical bacterial plaque in teeth refractory to endodontic treatment. *Dental Traumatology* 1990, 6:73-7.
- Ramachandran Nair P. Light and electron microscopic studies of root canal flora and periapical lesions. *J Endod* 1987, 15:29-39.
- Ricucci D, Siqueira Jr JF. Apical actinomycosis as a continuum of intraradicular and extraradicular infection: case report and critical review on its involvement with treatment failure. *J Endod* 2008, 34:1124-9.
- Kahler B. Microsurgical endodontic retreatment of a maxillary molar with a separated file: a case report. *Aust Dent J* 2011, 56:76-81.
- Tsesis I, Faivishevsky V, Kfir A, Rosen E. Outcome of surgical endodontic treatment performed by a modern technique: a meta-analysis of literature. *J Endod* 2009, 35:1505-11.
- Rahbaran S, Gilthorpe MS, Harrison SD, Gulabivala K. Comparison of clinical outcome of periapical surgery in endodontic and oral surgery units of a teaching dental hospital: a retrospective study. *Oral Surg Oral Med Oral Pathol* 2001, 91:700-9.
- Wesson C, Gale T. Molar apicoectomy with amalgam root-end filling: results of a prospective study in two district general hospitals. *Br Dent J* 2005, 195:707-14.
- Harrison JW, Jurosky KA. Wound healing in the tissues of the periodontium following periradicular surgery. I. The incisional wound. *J Endod* 1991, 17:425-35.
- Gutmann J, Ford TP. Management of the resected root end: a clinical review. *Int Endod J* 1995, 26:275-385.
- Harrison JW, Johnson SA. Excisional wound healing following the use of IRM as a root-end filling material. *J Endod* 1997, 25:19-27.

### Yazışma Adresi

Yrd. Doç. Dr. İsmail Uzun

Ondokuz Mayıs Üniversitesi  
Diş Hekimliği Fakültesi  
Endodonti AD. / Samsun  
Tel: 0562 312 19 19 / 3286  
e-posta: ismail.uzun@omu.edu.tr