

DENTAL TRIBUNE

The World's Dental Newspaper • Netherlands Edition



ARSEUS DENTAL

Advies, Aandacht, Attent

Arseus Dental Nederland
Cartografenweg 18, 5141 MT • Waalwijk
T +31 (0)416 67 50 00 • www.arseus-dental.nl

STERN WEBER S200

Vanaf
€ 15.999,-

• Efficiënt • Ergonomisch • Compleet

WWW.DENTAL-TRIBUNE.NL

JAARGANG 11 - NUMMER 7 - SEPTEMBER 2021

Column Richard Mastwijk

Doorgeschoten zorg

Pagina 4

Feiten & Cijfers

Influencers motiveren jongeren beter dan ouders

Pagina 4

Excerpt

Het vitaal houden van de pulpa

Pagina 8-9

Dentale post

Beroemde tandartsen op postzegels

Pagina 12



Praktijk

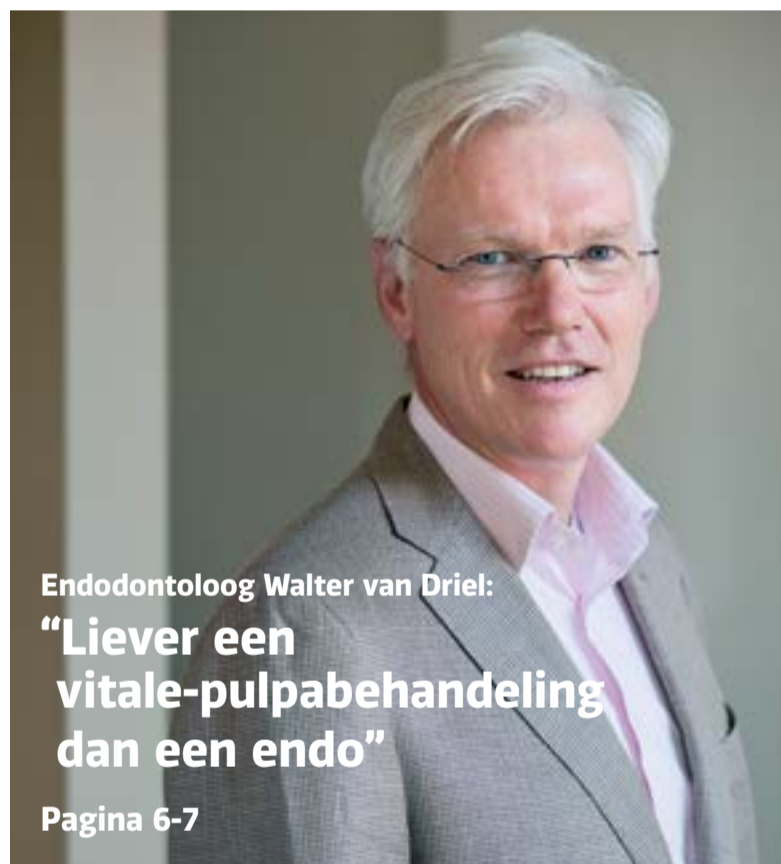Strengere wetgeving gevaarlijke stoffen

Pagina 13

Column Erik Ranzijn

Je poolhond aansporen in het Italiaans

Pagina 14



Endodontoloog Walter van Driel:

“Liever een vitale-pulpabehandeling dan een endo”

Pagina 6-7

NVM-mondhygiënist positief over eerste jaar experiment

UTRECHT NVM-mondhygiënist is tevreden over het eerste jaar van het experiment Tijdelijke zelfstandige bevoegdheid mondhygiënist. In het experiment wordt de mondhygiënist volledige zelfstandigheid toegekend en worden preventieve mondzorg en de patiënt meer centraal gezet.

Het experiment loopt nu een jaar en de resultaten bevestigen volgens NVM-mondhygiënist de professionaliteit van het werk van de mondhygiënist. Geregistreerd mondhygiënist - mondhygiënist die meedoen aan het experiment en in het BIG-register geregistreerd staan - hebben voor het vullen van kleine gaatjes, het verdoven en het maken van röntgenfoto's geen opdracht van de tandarts meer nodig. Volgens Manon van Splunter-Schneider, voorzitter van NVM-mondhygiënist, komt op die manier de pa-

tiënt centraal te staan in plaats van het administratieve systeem. Dat zorgt dat de patiënt gelijk geholpen kan worden en niet eerst een vervolgspraak hoeft te maken. Het handelen met volledige zelfstandigheid van geregistreerd mondhygiënist wordt tijdens het experiment gemeten. Het afgelopen jaar zijn geen meldingen bij de Stichting Geschilleninstantie Mondzorg of het tuchtcollege binnengekomen wat betreft het handelen van de geregistreerd mondhygiënist.

(bron: NVM-mondhygiënist) ■

Verdere schaalvergroting door overname Curaeos

UTRECHT Als alle instanties hun goedkeuring verlenen, wordt de Nederlandse dentale serviceorganisatie Curaeos onderdeel van de Colosseum Dental Group. Door die overname ontstaat een van de grootste dentale serviceorganisaties ter wereld.

Curaeos is een multifunctionele serviceorganisatie voor 186 tandartspraktijken en verleent jaarlijks zorg aan meer dan een miljoen patiënten. De organisatie vindt het belangrijk dat behandelaren in de praktijken zich volledig kunnen richten op het verlenen van kwa-

litatieve mondzorg met optimale service en gemak door de serviceorganisatie. Curaeos is actief in Nederland, België, Duitsland, Denemarken en Italië.

Colosseum Dental Group is actief in negen Europese landen en de

Verenigde Staten. In Europa heeft de organisatie 375 praktijken en ruim 7500 medewerkers. Door de overname ontstaat er dus een dentale serviceorganisatie die zorg verleent aan patiënten in twaalf landen, verdeeld over twee continenten. De organisatie wil, volgens CEO Chris Cools, de nummer één zijn voor zowel patiënten als mondzorgprofessionals.

(bron: Curaeos) ■

KNMT blijft vechten voor meer opleidingsplaatsen

UTRECHT De komende jaren gaan veel meer tandartsen met pensioen dan er instromen. Het toenemend tandartstekort is een welbekend fenomeen. De KNMT roept de Tweede Kamer in een brandbrief op om elk jaar honderd extra tandartsen op te leiden. De beroepsvereniging stelt dat de inmiddels tien jaar durende capaciteitsproblematiek onder tandartsen urgenter is dan ooit tevoren.

Vicevoorzitter van de KNMT Jan Willem Vaartjes: “Al tot vier keer toe hebben de ministers van Medische Zorg en van Onderwijs onafhankelijke adviezen voor meer opleidingsplekken naast zich neergelegd. Intussen wordt het probleem alleen maar nijpender. Er is meer zorg nodig, omdat de bevolking groeit en mensen steeds langer hun eigen tanden en kiezen behouden.”

Nederland leunt al jarenlang op het buitenland om de grote vraag naar mondzorg te kunnen blijven vervullen. Een op de vijf tandartsen is niet in Nederland opgeleid. De KNMT stelt dat Nederland zich gelukkig mag prijzen dat deze tandartsen ons uit de brand helpen, maar dat een welvarend land als Nederland niet afhankelijk zou moeten zijn van andere landen voor het bieden van goede mondgezondheidszorg. “Er zijn in verschillende regio's al

praktijken die geen patiënten meer aannemen en tandartsen stellen hun pensioen uit omdat ze geen opvolger kunnen vinden. Straks rijdt

de patiënt een uur in de auto voor een afspraak bij de tandarts.”

Twee studenten uit Almelo zijn een petitie gestart tegen het tandartstekort in Nederland. Mèlen Tekirdag en Beyza Cekic zijn al twee keer afgewezen voor de tandartsopleiding. Beiden hebben nog één kans, wat ze niet begrijpen, gezien het groeiende tandartstekort. De KNMT is blij met de petitie. “Misschien is deze petitie het laatste zetje tot meer opleidingsplekken.”

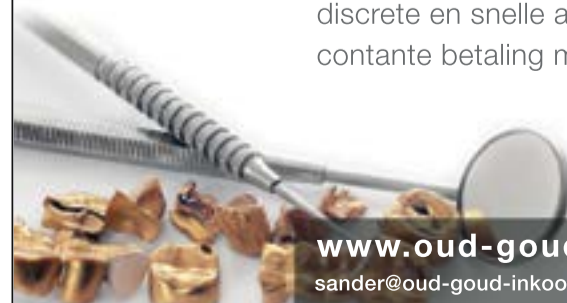Lees verder op pagina 11 ►

ADVERTENTIE

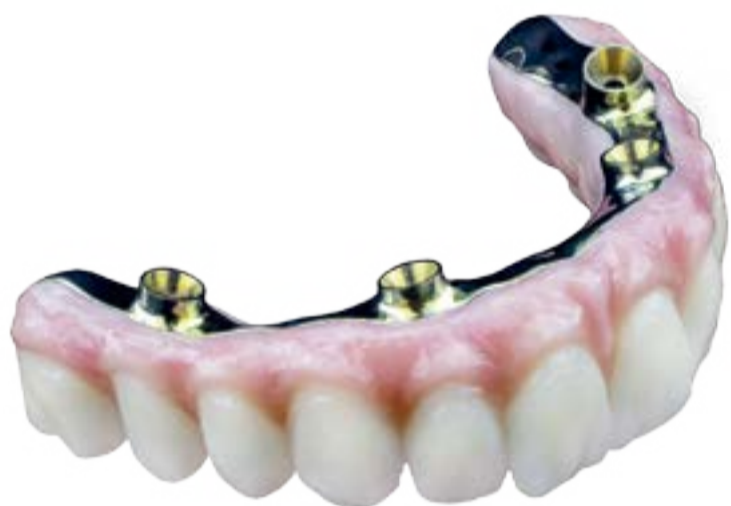OUD GOUD INKOOP
—VEILIG EN VERTROUWD—

de beste prijs voor goudafval

discrete en snelle afhandeling
contante betaling mogelijk



www.oud-goud-inkoop.nl
sander@oud-goud-inkoop.nl 06 111 32 999

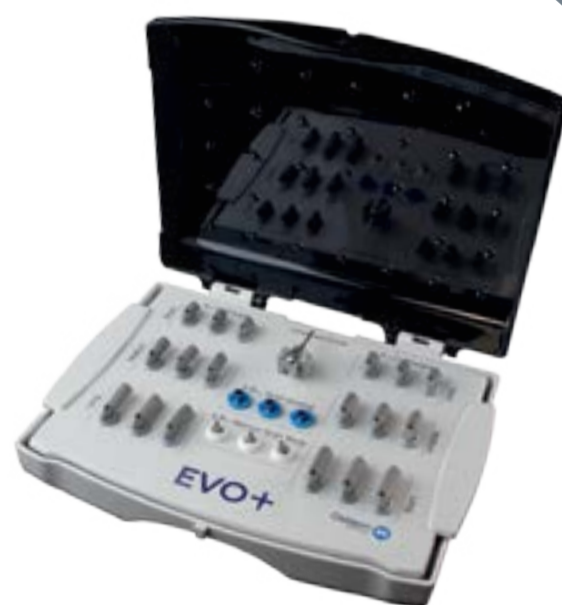

EVO+

Hoogwaardige, innovatieve oplossingen voor Full Arch implantaatbruggen

De innovatieve pijlvormige intraorale scan guages markeren met ongekennde precisie de afstand tussen twee implantaatposities.


Deze digitale nauwkeurigheid leidt tot een perfecte pasvorm en een besparing van 50% minder afspraken.



Neem deel aan één van onze kosteloze webinars

powered by

Osteon
medical



ELYSEEDENTAL
Modern Dental Group

In 2020 minder klachten over tandartsen

UTRECHT In 2020 zijn er twintig klachten minder dan in 2019 tegen een tandarts ingediend bij de Tuchtcolleges voor de Gezondheidszorg in Nederland. Dit blijkt uit het jaarverslag van de tuchtcolleges over 2020. Bij 69 van de 1049 klachten die werden afgehandeld, ging het om een klacht tegen een tandarts; in 2019 was dat aantal nog 89.

Ook in het totaal aantal ingediende klachten is een daling te zien, want in 2019 was dit aantal nog 1502. Van de 1049 afgehandelde klachten in 2020 was er in 152 gevallen sprake van een gegronde klacht, in 2019 was dat bij 194 gevallen. 11 van de 69 afgehandelde klachten over tandartsen zijn ingetrokken door de klager, in 1 geval is de behandeling gestaakt, 22 klachten zijn niet-ontvankelijk verklaard en 22 klachten zijn ongegrond verklaard. 13 klachten werden gegrond verklaard. In 2019 waren dat er 18 van de 89.

Bij de gegronde klachten in 2020 is vier keer een waarschuwing opgelegd, vijf keer een berisping, 1 keer een voorwaardelijke schorsing van inschrijving in het register en twee keer een doorhaling van inschrijving in het register. Dit laatste is de

zwaarste maatregel die een tuchtcollege kan opleggen.

Het aantal klachten over tandartsen vormt ongeveer 6% van het totaal aantal klachten. Alleen artsen (720) en verpleegkundigen (83) hebben een groter aandeel in het aantal klachten over alle zorgverleners die onder het tuchtrecht vallen. De grond van de klachten verschilt, maar in totaal werd het meest geklaagd over een onjuiste behandeling of diagnose (366). Verder kwamen klachten over geen of onvoldoende zorg ook veel voor (183). Er zijn in Nederland zes tuchtcolleges, maar in september 2020 is er een wetsvoorstel ingediend om dit aantal terug te brengen naar vier: één centrale en drie regionale.

(bron: KNMT) ■

Podcast: Wat levert investeren in duurzaamheid op?

TEKST: IMELDA VAN DE WARDT

Het gaat niet goed met het klimaat en we moeten het tij zien te keren. Daar zijn de meeste experts het wel over eens. Van de industrie, het verkeer en de landbouw wordt veel verwacht, maar ook in de mondzorgpraktijk kunnen we het een en ander doen. Welke bijdrage kunt u leveren aan duurzaamheid? En wat levert het op? Restauratief tandarts Michiel Lieshout gebruikte de coronatijd om zich uitgebreid te verdiepen in deze materie en vertelt hierover in de negende aflevering van *Mondzaken*.



Michiel Lieshout.

“Wat gaat investeren in duurzaamheid me meer kosten?”, is een van de meest gestelde vragen volgens Lieshout. Maar hij is ervan overtuigd dat verduurzamen veel voordelen biedt. Lieshout: “Je zult minder afval produceren, wat je uiteindelijk aan de kostenkant gaat zien. Maar ook het behoud van personeel, minder ziekteverzuim en, in collectieve zin: hoe minder zorg we verlenen, hoe preventiever we bezig zijn, hoe beter ons zorgstelsel houdbaar is.” Zelf stond Lieshout ook lange tijd niet stil bij het verduurzamen van de mondzorgpraktijk, maar inmiddels is er geen ontkomen meer aan. “Ik denk dat de urgentie steeds duidelijker wordt dat we wel moeten. Het is nog niet verplicht, maar hoe eerder je start, hoe beter je bepaalde processen onder controle kunt krijgen.”

Volgens Lieshout kunnen kleine veranderingen het verschil maken. “Het is van belang om duurzaamheid mee te nemen in je besluitvorming en dat kan op allerlei manieren. Denk aan folie op je ruiten en het sluiten van deuren, want het isoleren van je praktijk heeft minder energieverbruik tot gevolg. Maar vraag jezelf ook af: gebruik ik de juiste materialen? Gooi ik materialen weg die ik niet heb gebruikt omdat het in mijn workflow zit? En gebruik ik materialen die ik kan hergebruiken?” Informatievervalsing is en blijft de eerste stap naar bewustwording. Uit onderzoek blijkt bijvoorbeeld dat 64% van de CO₂-uitstoot binnen de mondzorg afkomstig is van reisdrengingen van personeel, patiënten, leveranciers et cetera. “Als je start met een verbouwing, kun je denken: ga ik een aannemer uit Groningen halen terwijl ik in Rotterdam ga bouwen, of haal ik er een uit Rotterdam? Dat kan al een duurzame beslissing zijn.”

Een gesprek over terughoudendheid, *life cycle analysis*, spaarzamer gebruik van materialen én tips om duurzamer te werk te gaan in je praktijk. Beluister *Mondzaken* op onder meer Spotify, Apple Podcasts en Google Podcasts. ■

Column

Reinier van de Vrie



Iets met een O...

Ze woont ergens om de hoek. Ik ken haar van lang geleden toen onze kinderen naar dezelfde school gingen en we zelfs nog samen aan een project hebben gewerkt. Inmiddels hebben we zo'n verhouding van half groeten als we elkaar tegenkomen. Een praatje zit er niet in. Hoe heet ze ook alweer? Iets met een O? Ik heb alle voorletters de revue laten passeren, maar kom geen letter verder. Ongeveer een jaar geleden lukte het me opeens op haar naam te komen, en een paar dagen later zelfs op haar achternaam. Probleem opgelost, zou je zeggen. Maar een paar maanden later, toen ik haar weer tegenkwam, was ik toch beide namen weer kwijt... Hoe je geheugen werkt, is me soms een raadsel. Ik weet allerlei onzinnige details, maar gewoon een naam onthouden, ho maar. Werkt dat in de tandartspraktijk ook zo? Je ziet een patiënt en weet onmiddellijk wat haar kinderen doen en met wie ze vroeger getrouwd was en wat je aan haar gebit hebt gedaan en wat er nog te verhapstukken valt. En dat je haar niet te veel vragen moet stellen, want dat dat op een eindeloze klaagsessie uitloopt. Vandaag verschijnt ze opeens weer, maar ben je vergeten haar naam in het dossier te checken voordat je haar uit de wachtkamer ophaalt. Bij haar kun je ook beter niet de truc uithalen van dat je wel haar achternaam weet, maar niet meer haar voornaam. De meeste mensen noemen dan namelijk bijna automatisch hun gehele naam, maar zij vraagt je dan ongetwijfeld hoe je denkt dat ze van achteren heet. Te risicovol.

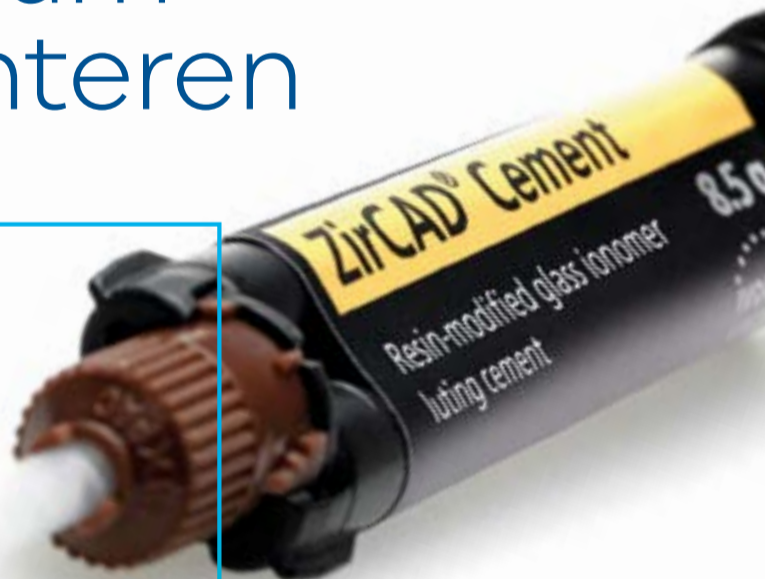Wat nog weleens wil werken bij een zoekgeraakte naam van een acteur is om met je partner willekeurig wat namen op te lepelen. Al associërend kom je vaak tot een goed eind. Maar in de behandelkamer kun je natuurlijk moeilijk met je assistent een willekeurig aantal namen gaan ophoesten. Gelukkig biedt je agenda op de computer uitkomst en kun je ongecompliceerd vragen: “En mevrouw Janssen, hoe gaat het met u, nog klachten?” Als je dan bits te horen krijgt dat ze vroeger Janssen heette, maar nu niet meer, weet je dat je haar dossier moet bijwerken. O, ja. Na de column een paar dagen te hebben laten liggen, schoot ook de naam van mijn buurtgenoot me vanuit 'het niets' te binnen. Maar die begon zeker niet met een O.

Reinier van de Vrie is freelance tandheelkundig journalist en tekstschrijver en hoofdredacteur van Dental Tribune Nederland. Contact: vrie@dental-tribune.nl. ■

ADVERTENTIE

Gemakkelijk en economisch zirkonium cementeren

ZirCAD®
Cement



- Eenvoudig en snel verwijderen van overtollig cement in de gelfase via de optionele tack-curefunctie
- Betrouwbare manier van cementeren
- Economische cementatie van het vooraanstaande merk dat u vertrouwt.

ivoclarvivadent.nl
Making People Smile

ivoclar
vivadent



Luister de podcast hier

Column

Richard Mastwijk

Doorgeschooten

Dat de kosten van de zorg jaarlijks stijgen is natuurlijk geen verrassing meer, maar iets waar we standaard van uit kunnen gaan. De stijging van 2019 naar 2020 bedroeg echter maar liefst 8,3% en is daarmee wel verrassend. Deze stijging steekt schril af tegen de stijging in 2018 alsook de verwachting voor de komende jaren. De eerste gedachte is dat dit wordt veroorzaakt door corona, maar tegenover de extra kosten voor de pandemie staan ook weer de besparingen van uitgestelde zorg. Al met al blijft het een uitdaging om deze jaarlijkse groei van de zorgkosten gefinancierd te houden. We zullen moeten wennen aan het idee dat niet alles wat technisch mogelijk is, ook bekostigd kan worden. En dat het deel dat niet collectief kan worden bekostigd, uit eigen zak zal moeten komen. Voor dit eigen risico kan de overheid, via de Belastingdienst, compensatie geven. Niet-verzekerde kosten van medische zorg zijn binnen bepaalde kaders aftrekbaar voor de inkomstenbelasting en geven daarmee een zekere tegemoetkoming in de kosten.

Overigens betalen wij als belastingbetaler mee aan deze tegemoetkoming. Geen probleem natuurlijk om als gemeenschap bij te dragen aan het welzijn van andere mensen. Echter, in sommige gevallen slaan we daar - naar mijn gevoel - in door. Zo las ik recentelijk in een krantenartikel dat een mannelijk echtpaar met een kindwens een draagmoeder in de VS bereid had gevonden die wens in vervulling te laten gaan. Voor de gemaakte kosten wilde dit echtpaar een aftrek als buitengewone lasten op het niveau van een ivf-behandeling. Van de totale gemaakte kosten à raison van \$ 167.000,- is voor een bedrag van ruim € 38.000,- een aftrek in de aangifte opgevoerd als buitengewone lasten. Naar mijn idee heeft de inspecteur deze aftrek terecht afgewezen en de aangifte op dit punt gecorrigeerd. In de daarop volgende procedure voert het echtpaar verweer. De rechtbank wijst het verweer af, omdat de kosten van een ivf-behandeling niet aftrekbaar zijn indien er geen sprake is van onvruchtbaarheid. Ook een beroep op het nationale gelijkheidsbeginsel biedt geen soelaas. Echter,



op grond van het Europees Verdrag tot bescherming van de rechten van de mens is er naar de mening van rechtbank Gelderland wel sprake van een schending van het verdragsrechtelijk discriminatieverbod. Er is namelijk sprake van een ontoelaatbaar verschil in behandeling tussen homoseksuele stellen en andere stellen van wie de vrouw een ivf-behandeling moet ondergaan wegens onvruchtbaarheid. Gelukkig rekent de rechtbank het niet tot haar taak deze 'omissie' in de wetgeving te corrigeren en laat dit aan de politiek. Dit alles in overweging nemend, vraag ik mij af of we als maatschappij niet volledig zijn doorgeschooten. Zouden het geld en de energie niet beter aan andere, meer voor de hand liggende zorgbehoeften kunnen worden besteed?

Richard Mastwijk
Consultant en partner bij van helder ■

ADVERTENTIE


De Stemming

Belang van online aanwezigheid mondzorgpraktijk

Het is tegenwoordig voor bedrijven en ondernemingen belangrijk om ook online actief te zijn. Bijvoorbeeld met toegankelijke websites en goede google reviews, Facebook/Instagram en andere sociale media. In een poll vroegen wij of u het

noodzakelijk vindt dat een mondzorgpraktijk ook online actief moet zijn. Meer dan driekwart van de respondenten vindt het niet noodzakelijk om online actief te zijn. Het overige kwart vindt van wel. ■

Het is noodzakelijk dat mondzorgpraktijken online actief zijn



Feiten & cijfers

Influencers motiveren jongeren beter dan ouders

Anno 2021 is een leven zonder sociale media niet voor te stellen. De vraag is nu: hoe kunnen sociale media worden ingezet om de mondgezondheid te verbeteren en wat vinden mensen daar eigenlijk van?

DentaVox heeft hier onderzoek naar gedaan en het bleek dat 62% van 100 ondervraagden vindt dat influencers jongeren beter kunnen motiveren om hun mondgezondheid te verbeteren dan ouders dat kunnen. In een ander onderzoek van DentaVox zegt 72% van 4.566 ondervraagden dat sociale media over mondgezondheid bijdragen aan de mondgezondheid. Dan is de volgende vraag: via welk kanaal? Van deze ondervraagden vinden de meesten dat Facebook hier het geschiktste medium voor is. Instagram en YouTube zijn de volgende keuzes.

- ▶ 34% van de ondervraagden kiest voor Facebook als het beste medium. 25% kiest voor Instagram en 24% voor YouTube. De overige 17% heeft geen toelichting gegeven.
- ▶ De belangrijkste reden om mondzorg gerelateerde blogs te lezen, is om iets nieuws te leren. Mensen gaan minder snel op zoek naar nieuwe behandelingen en materialen.
- ▶ De meeste mensen (66%) lezen feiten en uitleg, 59% gaat voor de tips en 48% leest het nieuws. (BRON: DENTAVOX) ■

Quiz ? ? ? ? ? ? ? ?

1. Een directe pulpa-overkapping kan worden toegepast bij een vitaal element met onvolgroeide wortel.
 - a. Juist
 - b. Onjuist
2. Calciumhydroxide wordt als eerste keus beschouwd als overkappingsmateriaal.
 - a. Juist
 - b. Onjuist

De antwoorden vindt u op pagina 14.

PRESTATIE. PRIJS. TECHNOLOGIE.




EDGEENDO®

EDGEFILE® X7



Zeer flexibel



Veert niet terug




Hoge stevigheid

- Gepatenteerd warmtebehandelingsproces
 - FireWire NiTi-legering biedt meer sterkte en flexibiliteit*
- Verkrijgbaar in 4% en 6% constante Taper met variabele pitch
- Maximale groefdiameter van 1 mm voor minimaal invasieve preparatie
- Niet-snijdende punt met parabolische dwarsdoorsnede
 - optimaliseert de snij-efficiëntie van de vijl
- Elektrolytisch gepolijste vijl
 - verbetert scherpte en sterkte
- Korte handgreep voor betere posterieure toegang
- ISO maat van 17 t/m 45
- Beschikbare lengtes: 21, 25 en 29 mm

*Gebaseerd op cyclische weerstandstests zoals getoond op het diagram van de FireWire NiTi-sterkte (zie brochure).

NIEUW
Voortaan worden alle EdgeEndo vijlen steriel verpakt geleverd.



Ontdek alle voordelen in de brochure!

EdgeEndo producten zijn exclusief verkrijgbaar via Henry Schein Dental.

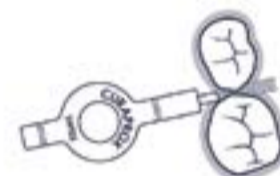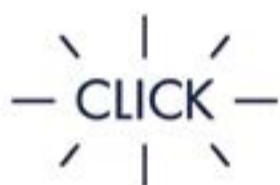HENRY SCHEIN® DENTAL

Rely on Us

CPS INTERDENTALE RAGERS

HET INTERDENTALE GEHEIM

Wat is nu precies het geheim van een goede hygiëne in die moeilijk te bereiken nauwe ruimtes tussen de tanden? Superfijne, extra lange, ultra-veerkrachtige filamenten. Zachte en effectieve reiniging met een enkele borstelbeweging, eenmaal per dag..



Een ruime selectie maten
- de juiste rager voor
iedere ruimte.

Goed voor het milieu:
navulsysteem zorgt voor
minder plasticgebruik.

Gebruiksvriendelijk en
functioneel ontwerp: Eenmaal
erin, eenmaal eruit. En klaar.



Endodontologie en de vitale-pulpabehandeling

“Vitale-pulpabehandeling past prima in trend van minimaal invasief werken”

TEKST: REINIER VAN DE VRIE

“Minimaal invasief werken is een sleutelbegrip geworden,” zegt endodontoloog Walter van Driel, die een verwijsp praktijk heeft in Den Haag en medeoprichter is van cursusinstituut CIDE. Al tientallen jaren volgt hij de ontwikkelingen op endogebied op de voet. Wortelkanaalbehandelingen moeten we volgens hem zo veel mogelijk zien te voorkomen. Hij is daarom ook enthousiast over de vitale-pulpabehandeling die gericht is op het gezond houden van de pulpa. Indien mogelijk heeft die altijd de voorkeur.

Wat zijn de laatste vijf jaar de belangrijkste ontwikkelingen in de endodontologie geweest?

Het belangrijkste vind ik dat tandartsen zich steeds beter realiseren dat endodontisch behandelde elementen toch vaak sneuvelen. Niet omdat ze niet genezen, maar omdat ze breken. Dat wordt ook gestaafd met onderzoek. Essentieel is dat in de hele tandheelkunde de laatste jaren veel meer accent is komen te liggen op minimaal invasief werken, ook in de endodontologie. Dat is wel het sleutelbegrip. Dat zie je bijvoorbeeld heel concreet in nieuwe instrumenten die op de markt zijn gekomen waarmee bij een wortelkanaalbehandeling minimaal geprepareerd kan worden en waarbij toch voldoende ruimte is om het moeilijke, delicate pulpastelsel te kunnen reinigen, uitruimen en goed te kunnen afsluiten. Vroeger heette dat een hermetische afsluiting, tegenwoordig noemen we dat een water- en bacteriedichte afsluiting. Men realiseert zich ook steeds meer dat een wortelkanaalbehandeling biologisch en economisch een hoge prijs heeft. Dus die doen we liever niet als het niet nodig is. Vandaar ook de belangstelling voor een andersoortige therapie als de vitale therapie.

Als verwijsp praktijk voor endodontologie ziet u veel werk van tandartsen. Zitten daar ontwikkelingen in?

Sinds 1984, toen ik in Eindhoven begon, werk ik op verwijsp basis. Veel tandartsen vonden het toen een zegen om naar mij te kunnen verwijzen, want voor vele was een wortelkanaalbehandeling toen een straf van God. Die deden ze liever niet zelf. Vanaf 1986 heb ik in Den Haag en omstreken gewerkt in een eigen verwijsp praktijk. Ik doe met

name herbehandelingen en heb dus heel veel werk van andere tandartsen gezien. Vooral de eerste jaren waren geweldig voor mij. Ik moest toen zelf nog veel leren van de verwijzers. Die gaven me goede patiënten met heel veel informatie en de reden waarom ze dachten dat een eerdere wortelkanaalbehandeling volgens hen niet tot herstel had geleid. Ik kon ook altijd feedback halen bij de opleiding in Amsterdam. In de beginjaren had ik hooguit tien verwijzers. Nu heb ik een grotere kring van verwijzers, maar de verwijzingen zijn niet beter geworden. De betrokkenheid van de tandarts bij de patiënt is vaak minder en de informatie over de ingestuurde patiënt is ook minder. Vaak zijn patiënten voor die tandartsen, vaak werkzaam in grote praktijken, ook passanten. Dus de ins and outs en de historie van de eerder uitgevoerde wortelkanaalbehandeling kennen ze vaak niet. Dat maakt het voor mij niet gemakkelijker.

Is het nieuwe AccreDidact-programma Vitaal houden van de pulpa - Indicatie en klinische uitvoering een belangrijk onderwerp voor tandheelkunde en endodontologie?

Zeker, en ik juich dat ook enorm toe. Ik zie het als een belangrijk onderdeel van de minimaal invasieve tandheelkunde die wereldwijd wordt gepropageerd. Als er niet concreet een wortelkanaalbehandeling is geïndiceerd, dan heeft het een groot voordeel om elementen vitaal te houden. Het bespaart natuurlijk ook heel veel kosten. Een wortelkanaalbehandeling is ook veel moeilijker uit te voeren, waardoor de kans op procedurele fouten groter wordt. Bij twijfel wordt wel gezegd om toch maar een endo te doen, omdat die altijd slaagt. Dat kan dan op pa-



Endodontoloog Walter van Driel.

pier zo zijn, maar studies met hoge succespercentages van endo's zijn afkomstig van opleidingsinstituten. Het slagingspercentage in het veld ligt beduidend lager.

Een vitale-pulpabehandeling is dus altijd aan te raden boven een wortelkanaalbehandeling?

In principe wel. Er zijn natuurlijk wel strenge voorwaarden. Je moet goed onderzoek doen en een zo goed mogelijke klinische diagnose stellen. Het belangrijkste is dat je veel meer van het element intact laat bij een vitale-pulpabehandeling. Het zijn vaak behandelingen die geïndiceerd zijn bij jonge mensen waar vanuit de pulparuimte nog afzetting van tertiaire dentitie plaatsvindt. Het pulpalumen wordt - naarmate we ouder worden - steeds kleiner. Dat treedt versneld op als er bijvoorbeeld een prikkel is van een cariëslaesie. Een pulpa probeert zich terug te trekken en te beschermen. Zeker bij jonge mensen, waar nog groeipotentiaal is, heeft de vitale-pulpabehandeling de voorkeur. Je hoeft het element dan niet wijd te openen omwille van een kanaalbehandeling. Door het vitaal houden van de pulpa, met name in het wortelgedeelte en deels bij de kanaalingangen, gaat de vorming van tertiaire tandbeen door en de eventuele afvorming van de apex tot een nauwere foramen apicale vormt zich verder af. Het is misschien niet helemaal goed gezegd, maar het element wordt feitelijk sterker. Dat element kan even sterk

worden als voorheen, als er verder geen bijzonderheden als grote vulingen of ondermijnende knobbels zijn. Als we de diagnose stellen van een reversibele pulpitis heeft de onderliggende pulpa na het weghalen van de oorzaak - dus caviteit en het cariësproces - het vermogen om zich te herstellen. Het zieke deel moet natuurlijk weggenomen zijn.

Waar moet je vooral op letten bij de uitvoering van een vitale-pulpabehandeling?

Het onderzoek, de anamnese, de diagnostiek en de indicatie zijn niet zo eenvoudig. Bij de diagnosestelling moeten we een aantal aannames maken. Het mooiste zou een histologisch onderzoek zijn, waarbij je met een biops celonderzoek doet en nagaat welke ontstekingscellen aanwezig zijn. Maar klinisch gaat dat niet. Er is wel een leidraad om te differentiëren tussen een pijnlijke reversibele en irreversibele pulpitis. Dan gaat het er bijvoorbeeld om of de pijn goed kan worden aangewezen door de patiënt. Bij een cariëslaesie kun je testen met koude- of warmteprikkels. Als op een heftige reactie de pijn na circa tien seconden verdwijnt nadat de prikkel weg is, dan is een reversibele pulpitis aannemelijk. Bij een irreversibele pulpitis blijft de pijn aanhouden na een koude- of warmteprikkel zonder tegenprikkel. Dan wordt de kans op het slagen van een vitale-pulpabehandeling ook minder. Een voorwaarde is ook dat een caviteit op z'n minst geexcaveerd, gereinigd en afgesloten moet kunnen worden. Ook de mate van bloeden na een pulpa-expositie zegt iets over de ontsteking. Bij een bloeding die binnen een kort tijdsbestek gestelpt kan worden, kun je de diagnose van reversibele pulpitis bevestigen. Bij een heftige bloeding, ook na het nemen van meer weefsel, gaat het om een pijnlijke irreversibele pulpitis en is een wortelkanaalbehandeling geïndiceerd. Verder is het een voorwaarde om zo aseptisch mogelijk het element en buurelement minutieus te isoleren met rubberdam. Dat is nodig om overzichtelijk, goed en schoon te kunnen werken. Ook de anesthesie

Biografie Walter van Driel

Walter van Driel heeft als voormalig docent van de Universiteit van Amsterdam ruim dertig jaar ervaring in het geven van klinisch onderwijs in de endodontologie aan zowel studenten als tandartsen. Daarnaast heeft hij vele lezingen verzorgd om specifiek de wetenschap van de endodontologie toepasbaar te maken voor de algemene praktijk. In zijn eigen praktijk functioneert hij als tandarts-endodontoloog volgens de erkenning van de Nederlandse Vereniging voor Endodontologie (NVvE).

moet heel goed zijn. Ik hoor te vaak dat dat niet goed is gegaan.

Zo'n vitale-pulpabehandeling is dus ook niet zo gemakkelijk.

De behandeling wordt redelijk vaak gedaan en tandartsen vinden het over het algemeen gemakkelijk, maar de uitvoering is dat eigenlijk niet. Met alle respect, maar soms is toch sprake van onderschatting. Het is echt een heel consciëntieuzere, operateurgevoelige behandeling. De behandeling heeft al je aandacht en tijd nodig, net als bij wortelkanaalbehandelingen. Het amputeren van het zieke weefsel wordt meestal met de diamantboor gedaan, daar zijn tandartsen heel ervaren mee. Maar het blijft een beetje angstig om in een 'levende zenuw' te boren en te prepareren. Te vaak wordt de pulpaoverkapping gedaan terwijl er nog ziek weefsel zit. Ook een water- en bacteriedichte afsluiting met biocompatibele materialen luistert heel nauw. Als je er niet zo bekwaam in voelt, raad ik postacademisch onderwijs of collegiaal overleg aan met collega's die er veel ervaring mee hebben. Het uitvoeren is één, maar het vervolgen is twee. Na de uitvoering ben je namelijk nog niet klaar. Net als bij een wortelkanaalbehandeling heb je de plicht om dit soort behandelde gebitselementen een aantal jaren te volgen om te kijken of het goed gaat. Dus niet vanuit de gedachte dat als er geen klachten zijn het wel goed is. Nee, want geen klachten hebben, betekent niet altijd dat het goed is. De behandeling moet ook goed beschreven zijn in het dossier. Op een röntgenfoto kan een partiële pulpotoomie er uitzien als een slordige vulling. Als een nieuwe tandarts bij een pijnklacht dan alleen op basis van de röntgenfoto zijn beoordeling doet en meteen gaat ingrijpen...

Besteden jullie in CIDE-cursussen over wortelkanaalbehandelingen ook speciaal aandacht aan de vitale-pulpabehandeling?

Het niet genezen na een vitale-pulpabehandeling kan tot gevolg hebben dat je eindigt met een necrotisch geïnfecteerde pulpa, met als complicatie wijd openstaande apices. Die behandel ik wel in cursussen, de vitaal-therapie zelf als zodanig niet. Maar er wordt wel vaak naar gevraagd en we merken ook dat het veelvuldig wordt toegepast.

ADVERTENTIE

Uw praktijk (ver)bouwen?

E Build is een gespecialiseerde bouwonderneming voor alle professionals in de mondzorg. We nemen u de volledige zorg uit handen en bouwen tot en met **Turn-Key oplevering**.

Kijk voor meer informatie op:
www.dentalbuild.nl

Van ontwerp tot afbouw

088 6060 810

Praktijk voor Endodontologie Bollenstreek | Voorhout

Kan het zijn dat een endodontoloog constateert dat een vitale-pulpabehandeling beter is dan een endo en weer terugverwijst naar de tandarts?

Dat kan inderdaad. Maar omdat ik voornamelijk herbehandelingen doe, mondt het bij mij toch vaak uit in een nieuwe wortelkanaalbehandeling, omdat de eerder gevulde pulparuimte van het gebitselement is geïnfecteerd en nergens vitaal weefsel resteert. Het station van de vitaaltherapie is dan al gepasseerd. Er kan wel een andere interessante discussie ontstaan als het element ook dienst moet gaan doen als pijler voor een kroon of brug. Dat is wikken en wegen. In principe kan een vitale-pulpabehandeling een prima pijler zijn. Maar ik merk in mijn cursussen dat tandartsen het toch wel eng vinden om een kroon te maken op een element waarin ze een wond hebben behandeld. Stel dat het niet goed gaat, dan moet er alsnog een wortelkanaalbehandeling volgen. Je hebt natuurlijk geen honderd procent succes met een vitale-pulpabehandeling. Bij niet-slagen kan het tot een necrotische geïnfecteerde pulpa leiden of tot aanhoudende pijnklachten.

Er bestaat discussie over of je al de cariës wel of niet moet verwijderen bij vitale-pulpa-behandelingen. De Duitse auteurs van het AccreDidact-programma zeggen van wel, de richtlijnen van de European Society of Endodontology (ESE) en de Nederlandse Vereniging voor Endodontology (NVvE) kiezen voor partieel. Is dit een belangrijke punt of van minder belang?

Volgens mij zijn de verschillen uiteindelijk niet zo groot. We willen de glazuurwand en de glazuurdentinegrens helemaal vrij van infectie hebben. Helemaal schoon geëxposeerd met behulp van een kleurstof die aantoont dat het schone dentine is. In laatste instantie excaveren we centraal naar de pulpa. Vroeger moest al het rode van die kleuring weggehaald worden, niet alleen van de glazuurdentinegrens, maar ook van het centrale gedeelte. Gaandeweg werd er te veel geëxposeerd. Ook de roze gloedkleuring werd weggehaald. Het idee bestond dat daar ook geïnfecteerd tandbeen zat. Het onderliggende, misschien wat zachtere, tandbeen moest krashard zijn. Want, krashard was schoon. Terwijl wat zachtere dentine ook schoon kan zijn. Het is wel gedemineraleerd, maar niet geïnfecteerd. Er is geen reden om gedemineraleerde dentine weg te halen. Daar zit het verschil in. Misschien dat het de Duitse Gründlichkeit is om alles weg te willen halen. Ik ben wel een groot voorstander van een partiële pulpotomie in die gevallen dat cariës reikt tot aan de pulparuimte, wetende dat de onderliggende pulpa zo is gedegeneerd dat herstel er niet meer in zit. Het is dan gunstiger voor het onderliggende pulpaweefsel om ontstekingsvrij te worden als dit zieke gedeelte eerst wordt verwijderd. Ik raad dus aan te werken volgens de Nederlandse richtlijnen en die van de ESE.

Welke ontwikkelingen ziet u de komende vijf jaar nog aankomen?

In de VS is tegenwoordig veel aandacht voor *regenerative endodontics*.

Dat heeft onder meer betrekking op de stamcellen in het wortelpuntgebied bij necrotisch geïnfecteerde elementen die nog een doorgankelijke apex hebben waar feitelijk geen groei meer mogelijk is. Dat heeft misschien toekomst. Buiten het wortelkanaal, zelfs in een laesie of wortelpuntontsteking, zijn stamcellen in voorraad aanwezig. Die hebben het vermogen zich bij prikkeling te differentiëren in cellen die weefsel aan gaan maken in de omgeving waar ze zijn. Bijvoorbeeld in

het kraakbeen. Bij activering gaan ze nieuw kraakbeen maken. Mogelijk dat we die stamcellen weten te mobiliseren voorbij het wortelpunt, feitelijk in de laesie, met terughalen in het wortelkanaal (lees bloeding). Dan kun je van een in principe necrotisch geïnfecteerd kanaal weer een schoon kanaal maken en zorg je er met technieken voor dat er weer vitaal pulpaweefsel op tandbeen ingroeit. Dan laat je een breed open wortelkanaal weer dichtgroeien. Dat was vroeger ondenkbaar.

Zelf ben ik als tester betrokken bij een heel nieuw irrigatiesysteem dat in een nauw, complex anatomisch pulpastelsel toch heel goed in staat is de ruimte goed schoon te krijgen. Hoe meer en wijder je uitruimt, hoe schoner je de kanalen kunt krijgen, maar hoe zwakker het element wordt door massaverlies. Dus hoe beter minimaal invasief, hoe beter de overlevingskans. Het idee bij dit systeem is om een veel kleinere endodontische opening te maken, de wortelkanalen minder

taps te prepareren en te spoelen met onderdruk. Het wordt beschreven met de term *negative pressure irrigation*. Je kunt goed schoonmaken en hoeft veel minder te slijpen. We zoeken dus steeds naar oplossingen om de overlevingskansen van gebitselementen te verlengen. We willen zo veel mogelijk massa behouden bij een wortelkanaalbehandeling of die behandeling voorkomen, bijvoorbeeld door een vitale-pulpabehandeling. ■

ADVERTENTIE



parodontax

Samen sterk voor gezond tandvlees



Adviseer PARODONTAX COMPLETE PROTECTION om uw patiënten te helpen hun tandvlees gezond te houden

4X effectiever in het verwijderen van tandplak¹

48% vermindering in bloedingsindex¹



Bestel Parodontax samples nu via www.dentalintouch.nl

Medisch hulpmiddel, Lees voor gebruik de gebruiksaanwijzing. Trademarks are owned by or licensed to the GSK group of companies. © 2021 GSK group of companies or its licensor. GlaxoSmithKline Consumer Healthcare B.V. PM-NL-PAD-21-00018

Vitaal houden van de pulpa

TEKST: TILL DAMMASCHKE EN GEORG BENJAMIN

Dit is een fragment uit het nascholingsprogramma *Vitaal houden van de pulpa – Indicatie en klinische uitvoering* (AccreDidact Tandarts, augustus 2021). Auteurs: prof. dr. T. (Till) Dammasche en G. (Georg) Benjamin. De e-learningversie bevat aanvullend interactieve vragen en casuïstiek.

Voorwaarden voor een vitale-pulpabehandeling

Leeftijd van de patiënt

De leeftijd van de patiënt vormt op zich geen contra-indicatie voor een vitale-pulpabehandeling. Bij patiënten op leeftijd lijkt het regenererend vermogen van het pulpaweefsel afgenomen te zijn, omdat ook het pulpavolume, de bloedvoorziening, de immunologische afweer en de functionele herstelmechanismen zijn afgenomen. Maar in principe is het ook bij oudere patiënten

mogelijk om de vitaliteit van de pulpa te behouden. De leeftijd van de patiënt houdt niet noodzakelijk verband met het genezend vermogen van de pulpa. De voorgeschiedenis van het gebitselement is veel belangrijker. Gebitselementen met een voorgeschiedenis van letsel, uitgebreide restauraties of verkalkingen in de pulpakamer hebben een slechtere prognose dan elementen die door primaire cariës zijn aangetast (afbeelding 1, 2 en 3).

Omvang en plek van de pulpa-expositie

Uit vele onderzoeken is gebleken

dat de omvang van de pulpa-expositie niet van invloed is op het welslagen. Het criterium dat de opening van de pulpaholte niet groter dan 1 mm² mag zijn, is inmiddels achterhaald. Bij het behandelen van de pulpa na een letsel of een gedeeltelijke amputatie wordt het pulpaweefsel over een groot oppervlak geëxposeerd. De ervaring leert dat in deze situatie een succesvolle vitale-pulpabehandeling niet is uitgesloten. Zolang het weefsel niet geïnfecteerd raakt door micro-organismen, kan de vitaliteit met succes behouden worden.

Het staat ter discussie of de positie van de pulpaopening invloed heeft op de prognose. Vermoedelijk heeft de plek van de expositie geen invloed op het welslagen van een pulpaoverkapping. Ook lijkt de prognose per groep gebitselementen (incisieven, premolaren, molaren) of per kaak (onderkaak of bovenkaak) niet significant te verschillen (afbeelding 4 en 5).

Geschoond van micro-organismen

Alleen een niet-ontstoken, bacterievrije pulpa kan lang vitaal blijven. Als het door micro-organismen geïnfecteerde pulpaweefsel verwijderd wordt, kan het overgebleven gedeelte van de pulpa regenereren, nadat het overkapt is met calciumsilicaatcement of een suspensie van calciumhydroxide. Micro-organismen en hun stofwisselingsproducten spelen een belangrijke rol bij de ontwikkeling van pathologische veranderingen in de pulpa en het periapicale gebied. In een histologisch onderzoek bij kiemvrije ratten toonden Kakehashi et al. aan dat, bij afwezigheid van micro-organismen, de pulpa een regenererend vermogen heeft. Door de aanmaak van reparatieve dentine kan de pulpa een expositieopening ook zonder medicamenten of afsluitmiddelen sluiten. De aan- of afwezigheid van micro-organismen is bepalend voor de genezing van het geëxposeerde pulpaweefsel.

Bacteriën en hun stofwisselingsproducten (endotoxinen zoals lipopolysacchariden en lipoteichoïnezuur uit de celwand van grampositieve bacteriën) kunnen via dentinekanaaltjes naar de pulpa diffunderen en vervolgens veranderingen in het pulpaweefsel teweegbrengen, waardoor er een ontsteking ontstaat. Doordat bacteriën tijdens het cariësproces in de dentinekanaaltjes beschermd worden, treedt fagocytose (vernietiging van micro-organismen) pas op wanneer het pulpaweefsel in direct contact komt met de cariës.

Aangezien endotoxinen ook via dentinekanaaltjes in de pulpa kunnen diffunderen, hoeven levende micro-organismen niet direct met het pulpaweefsel in contact te komen om de pulpa te laten ontsteken. Endotoxinen diffunderen gemakkelijk door 0,5 mm dikke dentine.

Om pulpa-infectie tijdens of na het overkappen te voorkomen, moet de behandeling altijd met steriele instrumenten onder een rubberdam worden verricht. De cariës moet volledig worden geëxcaveerd en de caviteit moet volledig en bacteriedicht worden gerestaureerd (afbeelding 6).

Cariës excaveren

Al jarenlang ontbreekt er duidelijkheid over de wijze waarop bij vitale-pulpabehandelingen met de carieuze dentine dicht bij de pulpa moet worden omgesprongen. Aanbevolen behandelingen lopen uiteen van het grotendeels intact laten van de door cariës aangetaste dentine tot het excaveren tot in de cariësvrije dentine. Hierbij kunnen we de volgende verschillende en deels tegenstrijdige begrippen onderscheiden:

- ultraconservatieve cariësexcavatie;
- selectieve cariësexcavatie;
- stapsgewijze onvolledige cariësexcavatie;
- stapsgewijze volledige cariësexcavatie;
- volledige cariësexcavatie.

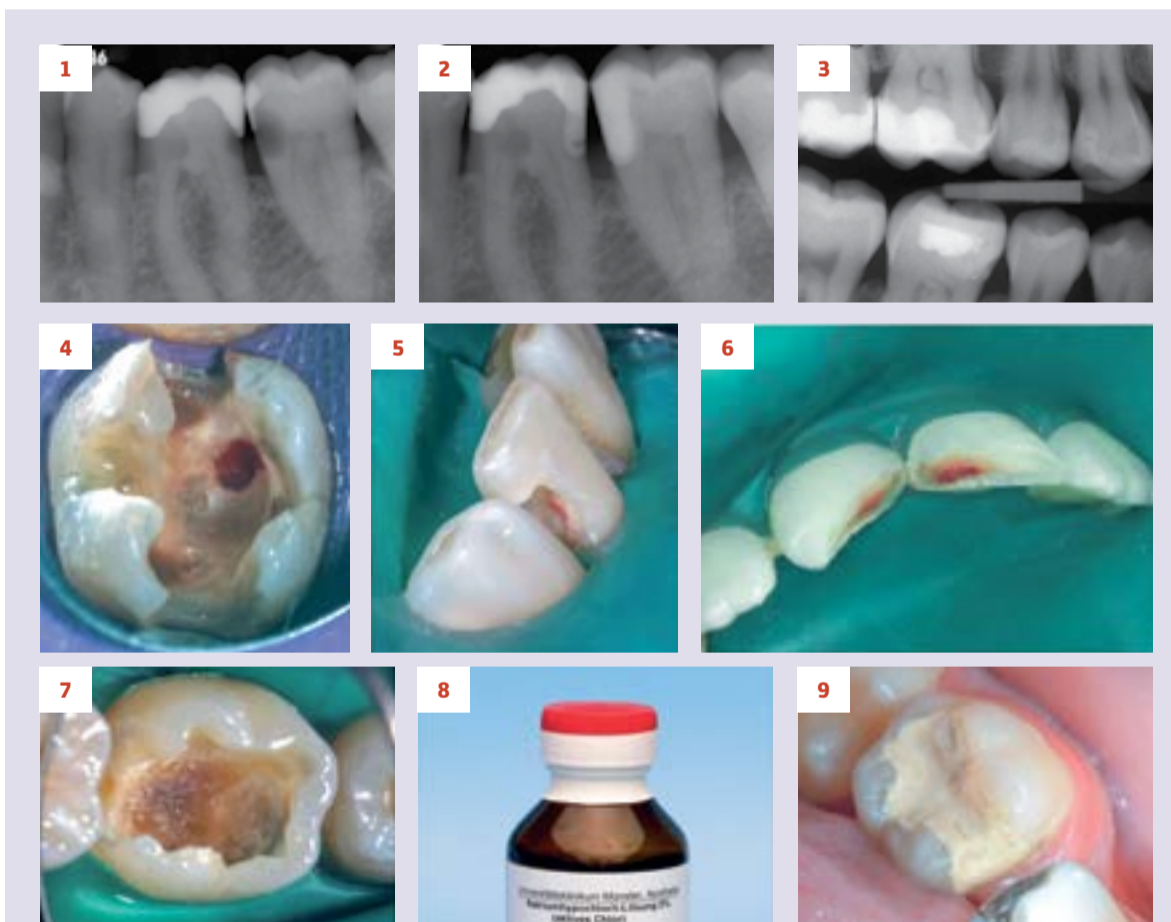Behalve bij de stapsgewijze volledige en de volledige cariësexcavatie

laat men de cariës in de dentine vlak bij de pulpa bewust zitten, om te voorkomen dat de pulpa bloot komt te liggen (geheel volgens Rebel). Het idee erachter is om het overgebleven, door cariës aangetaste dentine met adhesieve materialen in te sluiten en zo te verhinderen dat de cariësbacteriën toegang krijgen tot fermenteerbare koolhydraten. Zonder toevoer van substraat zouden de bacteriën onder de vulling 'verhongerden'. Daarom wordt de laatste tijd de zogenoemde 'selectieve cariësexcavatie' als alternatief voor volledige cariësexcavatie aanbevolen. De voor- en nadelen van verschillende wijzen van cariësexcavatie zijn voor dit overzicht over het vitaal houden van de pulpa niet van belang. We moeten echter wel het volgende in gedachten houden.

1. In geïnfecteerd dentine kunnen behalve cariogene bacteriën ook bepaalde anaerobe asacharolytische bacteriën zitten, die voor hun energieproductie gebruikmaken van stikstofhoudende substraten. Proteïnen en glycoproteïnen uit gedemineraliseerd collageen en weefselvocht uit de dentinekanaaltjes dienen hier als voedsel. Deze anaerobe asacharolytische bacteriën hebben dus geen substraattoevoer 'van buitenaf' nodig en kunnen zelfs onder goed afsluitende, adhesieve vullingen actief blijven. De afbraakproducten van deze micro-organismen kunnen weer leiden tot chronische ontstekingen van het pulpaweefsel.

Werk altijd met steriele instrumenten en onder rubberdam

2. In de dentine achtergebleven bacteriën vormen altijd een risico van cariësrecidieven. Afgestorven micro-organismen kunnen zelfs een reservoir van toxinen vormen, waardoor ontstekingsprocessen in de pulpa kunnen voortbestaan. In de pulpa binnengedrongen endotoxinen maken ontstekingsmediatoren vrij uit de odontoblasten en macrofagen. Dit veroorzaakt een chronische ontsteking van het pulpaweefsel.
3. Ook inactieve cariës kan histologische veranderingen in het pulpaweefsel teweegbrengen. Na selectieve cariësexcavatie ontstaat er histologisch gezien dus een chronische pulpapontsteking. Door de bacteriële infectie is genezing niet waarschijnlijk. De gebitselementen zijn echter klinisch asymptomatisch en vertonen bij de sensibiliteitstest geen bijzonderheden. De klinische respons van patiënten op de sensibiliteitstest correleert niet met de histologische bevindingen. Het is dus voorbarig om de afwezigheid van klinische symptomen na selectieve cariësexcavatie als een behandelingsucces te beschouwen (afbeelding 7).



Afbeelding 1. Periapicale opname waarop onder meer een diepe cariëslaesie in het mesiale vlak van 37 te zien is. Vanwege de leeftijd van de patiënt (71 jaar) wordt besloten de pulpa met Biodentine™ te overkappen, in de hoop dat deze vitaal blijft.

Afbeelding 2. Op de controlefoto, die vier jaar later is genomen, zijn bij 37 apicaal geen tekenen van pathologie te zien. De inmiddels 75-jarige patiënt heeft geen klachten. Element 37 reageert normaal bij een pulpasensibiliteits- en percussietest.

Afbeelding 3. Bitewingopname waarop bij 16 en 17 in de pulpakamer een verkalking (een pulpasteentje) te zien is. Dergelijke verkalkingen ontstaan door irritatie en chronische ontsteking (diepe cariëslaesies, uitgebreide restauraties), waardoor de pulpa zich onvoldoende kan

herstellen. Het regeneratievermogen van de pulpa neemt af bij het ouder worden.

Afbeelding 4 en 5. Noch de grootte (4) noch de plek (5) van de pulpa-expositie is van invloed op de slaagkans van de maatregelen die worden getroffen om ervoor te zorgen dat de pulpa vitaal blijft.

Afbeelding 6. Om te voorkomen dat de pulpa met micro-organismen geïnfecteerd raakt, is het belangrijk bij endodontische behandelingen een rubberdam en steriele instrumenten te gebruiken.

Afbeelding 7. Nog voordat een cariëslaesie de pulpa bereikt heeft, zijn er in het pulpaweefsel al histologische veranderingen waar te nemen. Voor een succesvolle vitale-pulpabehandeling moet de caviteit ook bij *caries profunda* volledig geëxcaveerd worden.

Afbeelding 8. 2,5-5% natriumhypochloriet (NaOCl) is het effectiefste middel om bloeden van de pulpa te stoppen en de caviteit te desinfecteren. Natriumhypochloriet is niet toxisch voor de pulpa. Evenmin veroorzaakt het genezing van de pulpawond.

Afbeelding 9. Vanwege het gevaar voor microlekkage kan een gebitselement na een pulpaoverkapping beter meteen met een definitief en niet met een tijdelijk vulmateriaal worden afgesloten. Door een lekken-vulling kan de pulpa (opnieuw) geïnfecteerd raken.

Selectieve of volledige cariësexcatie?

In een directe vergelijking tussen selectieve cariësexcatie en volledige excavatie gevolgd door het overkappen van de pulpa bleek dat de selectieve cariësexcatie histologisch in 68-100% van de gevallen tot een chronische pulpapontsteking leidde en dus tot een mislukking van de behandeling.

Volledige cariësexcatie gevolgd door indirecte of directe overkapping met calciumhydroxide mondde daarentegen slechts in 7-33% van de gevallen uit in een histologische mislukking. In alle gevallen waren de patiënten gedurende de gehele follow-upperiode van drie maanden tot vijf jaar klinisch vrij van symptomen. We kunnen dus niet stellen dat selectieve cariësexcatie een grotere kans van slagen heeft dan een vitale-pulpabehandeling waarbij de pulpa wordt overkapt nadat deze geëxponeerd is.

Bacteriële infectie van de pulpa moet uitgesloten worden

Conclusie

Om bacteriële besmetting van de pulpa te voorkomen, moet bij cariësexcatie worden geprobeerd de geïnfecteerde dentine volledig te verwijderen, zelfs als de pulpa hierdoor wordt geëxponeerd.*

Vervolgens moet de pulpa worden overkapt met een biocompatibel of bioactief materiaal, zoals een calciumsilicaatcement. Alleen zo kan het (resterende) gezonde pulpaweefsel worden beschermd en het gebitselement langdurig zijn vitaliteit behouden.

Hemostase en desinfectie van de caviteit

Voordat een geëxponeerde pulpa kan worden overkapt, moet er eerst hemostase worden verkregen.

De bloeding moet daarbij gemakkelijk, binnen een zekere tijdspanne, te stoppen zijn. Het is belangrijk dat het overkappingsmateriaal direct op het blootliggende pulpaweefsel

wordt aangebracht. Er mogen geen restjes bloed tussen het overkappingsmateriaal en het pulpaweefsel achterblijven. Bloedpropjes verminderen de aanmaak van dentine en belemmeren de genezing van de pulpa. Een bloedpropje vormt namelijk een voedingsbodem voor eventueel achtergebleven pathogene kiemen.

Hemostase wordt het liefst tegelijk met irrigatie van de caviteit bewerkstelligd. Na het excaveren wordt soms waterstofperoxide (H₂O₂) gebruikt om de caviteit te reinigen. H₂O₂ heeft nauwelijks een corrosief of toxisch effect op het pulpaweefsel, leidt tot een goede hemostase bij een geëxponeerde pulpa en het heeft door het vrijkomen van zuurstof een mechanisch reinigend effect. De desinfecterende werking van H₂O₂ wordt echter meestal overschat en is wellicht ontoereikend om de caviteit voldoende te desinfecteren. 3% natriumhypochloriet lijkt hiervoor beter geschikt. Het heeft een goede hemostatische werking, het desinfecteert de dentine, verwijdert restjes bloed, fibrine en de biofilm van het dentineoppervlak, evenals dentineflinters en beschadigde pulpacellen die in het pulpaoppervlak aanwezig zijn. 3% natriumhypochloriet heeft geen toxisch effect op het pulpaweefsel en lijkt de genezing van de geëxponeerde pulpa niet te belemmeren. Mogelijk is de hoge pH-waarde van natriumhypochloriet zelfs gunstig voor het genezen van de pulpa. De desinfecterende en hemostatische werking van concentraties < 2,5% is waarschijnlijk onvoldoende. Concentraties van meer dan 5% zijn weer te agressief en mogelijk schadelijk voor het weefsel.

Zo blijkt uit histologisch onderzoek dat er na 15 minuten spoelen met 5,25% natriumhypochloriet (5 ml) vitaal pulpaweefsel was opgelost, al bleef dit beperkt tot de bovenste drie tot vijf cellagen (afbeelding 8).

Er werden geen veranderingen in de diepere delen van de pulpa en de dentine waargenomen. Vermoedelijk buffert het doorbloede pulpaweefsel de werking van NaOCl.

Natriumhypochloriet kan een negatieve invloed hebben op de hechting van dentinehechtmiddelen en composieten aan dentine. Hierover zijn nog geen eenduidige gegevens. Bij sommige dentinehechtmiddelen heeft voorbehandeling van de dentine met natriumhypochloriet geen significant effect op de hechting van de composietvulling. Het is daarom raadzaam de caviteit vóór het aanbrengen van het dentinehechtmiddel voor de zekerheid met water uit te spoelen.

2% chloorhexidinedigluconaat (CHX) kan als alternatief dienen voor natriumhypochloriet. Bij het direct overkappen van de pulpa werd er na hemostase met 0,5-5,25% natriumhypochloriet en 2% chloorhexidine geen significant histologisch verschil waargenomen met betrekking tot de genezing en de morfologie van het pulpaweefsel. Noch NaOCl noch CHX heeft een nadelig effect op het pulpaweefsel. 2% CHX heeft een minder goed desinfecterende werking op carieus dentine dan NaOCl. Het is daarom raadzaam geen mondspoelmiddelen met een concentratie van 0,1-0,2% CHX te gebruiken. Deze hebben een ontoereikende werking tegen micro-organismen en leiden niet tot een adequate hemostase.

Bij blijvende gebitselementen worden hemostatica (ijzersulfaat, aluminiumchloride) afgeraden, omdat ze door hun sterk hemostatische werking de ontstekingsstoestand van de pulpa kunnen maskeren. Hierdoor kan de behandelaar in de verleiding komen te proberen een irreversibel ontstoken pulpa vitaal te houden. Bovendien zijn deze stoffen schadelijk voor het weefsel en kunnen ze de wondgenezing verstoren.

Lekvrije restauratie

Om te voorkomen dat het dentine-pulpacomplex** (opnieuw) besmet raakt, moet de caviteit na een geslaagde overkapping in dezelfde behandelsessie met een bacteriedichte, definitieve restauratie worden afgesloten. Bij voorkeur gebruiken we hiervoor adhesieve

materialen. Als de caviteit na de overkapping met een provisorisch vulmateriaal wordt afgesloten, heeft de vitale-pulpabehandeling een aanzienlijk lagere kans van slagen. Als er in dezelfde behandelsessie geen bacteriedichte definitieve restauratie kan worden aangebracht, kan dat een reden zijn om niet voor een vitale-pulpabehandeling te kiezen, maar voor een andere behandeling (afbeelding 9).

Praktische aanbevelingen

Vitale-pulpabehandelingen hebben pas een kans van slagen als bacteriële infectie van de pulpa voor, tijdens en na de behandeling volledig kan worden uitgesloten. Let daarom bij vitale-pulpabehandelingen op de volgende zaken:

- Gebruik een rubberdam en leg het werkgebied zeer goed droog, voordat u in het pulpaire derde

deel van de dentine aan het werk gaat.

- Werk met steriele instrumenten.
- Zorg voor het volledig excaveren van de cariës (zie kader.)
- Desinfecteer de caviteit en zorg voor een toereikende hemostase met 3% natriumhypochloriet of 2% chloorhexidine.
- Gebruik een overkappingsmiddel met een antibacteriële werking (calciumsilicaatcement of een suspensie van calciumhydroxide).
- Sluit de caviteit nog in dezelfde zitting bacteriedicht af, bijvoorbeeld met een adhesief vulmateriaal zoals composiet.

Het type gebitselement, de leeftijd van de patiënt, de omvang en vermoedelijk ook de plek van de pulpa-expositie hebben geen significante invloed op de kans van slagen van een vitale-pulpabehandeling. ■

* Noot van de redactie van Accredidact

AccreDidact hecht eraan om met de inhoud van de programma's aan te sluiten bij de in Nederland geldende richtlijnen en aanbevelingen. Daarom benadrukken wij dat de aanbeveling om bij vitale-pulpabehandelingen alle cariës te verwijderen niet overeenkomt met het *Position statement: management of deep caries and the exposed pulp* (2019) van The European Society of Endodontology (ESE) en de Richtlijn endodontische diagnostiek en behandeling (2018) van de Nederlandse Vereniging voor Endodologie (NVvE). Daarin wordt geadviseerd bij patiënten met een permanente dentitie de glazuur-dentinegrens geheel cariës-vrij te maken en de centraal gelegen, geïnfecteerde dentine achter te laten (ook wel selectieve of partiële verwijdering van carieus weefsel genoemd). Ook moet de behandelaar pulpa-expositie bij patiënten met een permanente dentitie proberen te voorkomen.

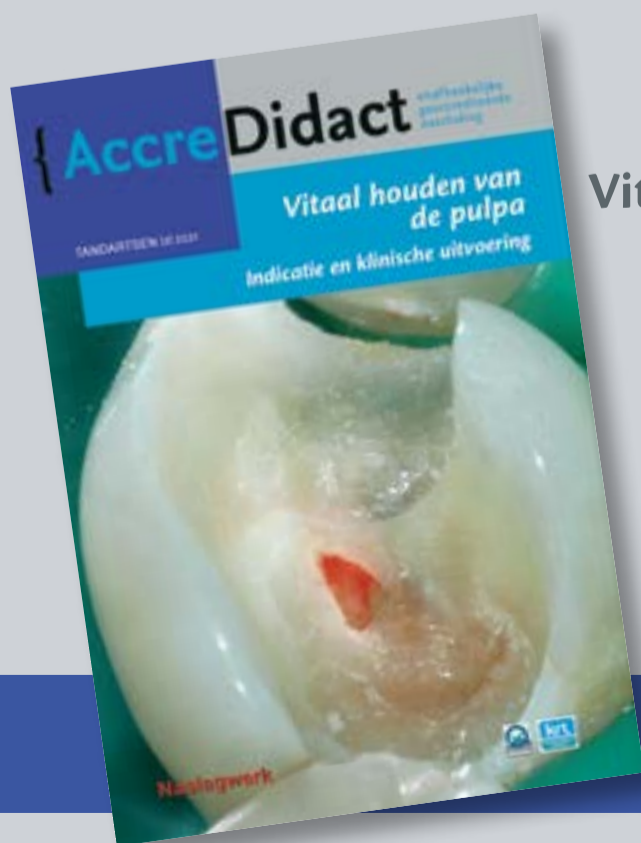Vanwaar deze verscheidenheid in opvattingen en aanbevelingen? Omdat er (nog) geen eensluidend antwoord is op vragen zoals:

- Is een vitale-pulpabehandeling geslaagd als de patiënt geen klachten heeft, het element naar behoren functioneert en er bij het element geen röntgenologische afwijkingen te zien zijn, of mag je pas van een geslaagde behandeling spreken als er bovendien geen histopathologische afwijkingen zijn? (Dit laatste is praktisch moeilijk te controleren.)
- In hoeverre zijn de negatieve gevolgen van het achterlaten van micro-organismen bij selectieve cariësverwijdering verwaarloosbaar?

Ook bestaan er nomenclatuurverschillen.

**Hieronder verstaan we de pulpa, de odontoblasten met hun uitlopers, de predentine en de dentine.

ADVERTENTIE



{ AccreDidact

Vitaal houden van de pulpa - Indicatie en klinische uitvoering van auteurs: prof. dr. Till Dammaschke en Georg Benjamin

- Vier geaccrediteerde nascholingspunten in aanvraag (Q-Keurmerk/KRT)
- Met aandacht voor:
 - wanneer zijn vitale-pulpabehandelingen wel of niet geïndiceerd?
 - factoren van invloed op het slagen of mislukken van vitale-pulpabehandelingen

Word
abonnee
of koop dit
programma!

www.accredidact.nl