

DENTAL TRIBUNE

The World's Dental Newspaper • Russia

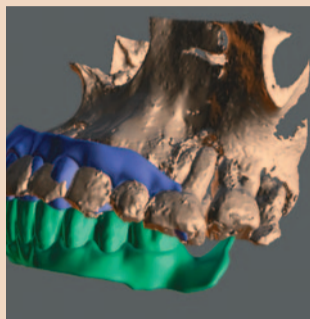


Газета «Dental Tribune Russia» зарегистрирована в Федеральной службе по надзору в сфере связи, информационных технологий и массовых коммуникаций (Роскомнадзор). Номер свидетельства ПИ № ФС 77-79107 от 08.09.2020 г.

РОССИЯ

Ноябрь–декабрь 2021

№9, ТОМ 2



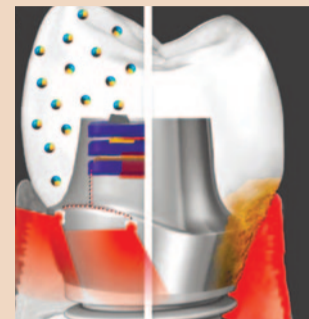
Имплантология

Аспекты имплантологической и ортопедической реабилитации всей полости рта
Имплантологическая реабилитация всего зубного ряда предполагает тщательную диагностику и составление плана лечения с учетом оценки анатомии пациента. ▶ с. 6



Эндодонтия

Как стоматологической клинике работать с отзывами
Отзывы напрямую влияют на популярность, а значит, и доход клиники: они могут как повысить доверие к ней с точки зрения поисковых систем и потенциальных пациентов, убедить человека записаться на прием, так и нанести удар по репутации. ▶ с. 10



Новости

Ведется разработка высокотехнологичного имплантата с антибактериальными и фототерапевтическими свойствами

▶ с. 15



DS World 2021: НОВЫЕ ТЕХНОЛОГИИ, НОВЫЕ ТОВАРЫ, НОВЫЕ ПАРТНЕРСТВА

Выставка DS World 2021 не оставила равнодушными посетителей, интересующихся эндодонтией, имплантологией или вопросами влияния стоматологии на окружающую среду. (Иллюстрация: Dentsply Sirona)

скими трудностями, преодолеть которые можно лишь совместными усилиями, – пишет г-н Casey в пресс-релизе. – Как лидер стоматологической индустрии, компания Dentsply Sirona должна делать все возможное и невозможное для создания более устойчивого будущего, привлекая к борьбе за него не только своих сотрудников, но и покупателей, партнеров и конкурентов».

Еще одним важным событием стало объявление о подписании пятилетнего договора о партнерстве со Smile Train, некоммерческой благотворительной организацией, занимающейся хирургическим лечением детей с расщеплением губы и неба. Цель нового партнерства – улучшение стоматологического здоровья населения всего мира и обеспечение лучшего будущего для детей с этими патологиями и их семей. Компания Dentsply Sirona также сообщила о том, что пожертвовала на нужды Smile Train 5 млн долларов США (4,3 млн евро).

«Наше партнерство поможет детям из разных уголков света получить доступ к необходимому лечению, даст им шанс на счастливую здоровую жизнь. Сосредоточившись на повышении стандартов лечения, бесплатном распространении инновационных технологий и подготовке мест-

Ивета Рамонайте, Dental Tribune International

ЛАС-ВЕГАС, США: с 23 по 25 сентября работники стоматологии имели возможность познакомиться с передовыми технологиями и последними инновациями на прошедшей в Лас-Вегасе международной выставке Dentsply Sirona (DS) World. Как и ожидалось, мероприятие привлекло внимание тысяч реальных и виртуальных гостей, которые смогли узнать последние новости, увидеть новые товары и принять участие в информативных занятиях по повышению квалификации.

Впервые в своей истории выставка DS World носила гибридный характер: из конференц-центра Caesars Forum в Лас-Вегасе велись прямые Интернет-трансляции, которые также можно было посмотреть в записи. Ежедневно по завершении насыщенной образовательной программы гости выставки могли насладиться музыкальными и юмористическими шоу.

Всего для участия в выставке зарегистрировалось 7000 человек, которым было предложено свыше 150 ч клинического образовательного контента, включая доклады более сотни экспертов со всех концов света. В пят-

ницу, 24 сентября, участники выставки могли посмотреть транслируемую в Интернете пресс-конференцию с участием г-на Don Casey, исполнительного директора Dentsply Sirona, доктора Terri Dolan, вице-президента и главного клинициста компании, а также ведущих докладчиков мероприятия, докторов Dan Butterman, John West и Shivi Gupta. В ходе конференции доктор Gupta и Butterman рассказали о цифровых рабочих процессах в терапевтической стоматологии и имплантологии, доктор West осветил новые решения в эндодонтии, а доктор Dolan коснулся вопросов экологии.

Говоря о достижениях этого года, г-н Casey напомнил аудитории, что Dentsply Sirona является первым изготовителем имплантатов, полностью перешедшим «на цифру», и что Dentsply Sirona видит будущее как цифровую эру. Он отметил, что за год компания усовершенствовала многие свои программы и сегодня «представляет новые товары», полностью соответствующие миссии Dentsply Sirona – трансформировать стоматологию и предлагать стоматологам инновационные решения.

Ключевые моменты

Во время выставки компания объявила о выходе на рынок передовой имплантологической системы DS



Выставочный зал DS World 2021. (Фото: Dentsply Sirona)

PrimeTaper и новейшего эндодонтического файла ProTaper Ultimate, который пополнит линейку инструментов ProTaper, а также о модернизации имплантологического направления Dentsply Sirona, предлагающего теперь три «фирменных» рабочих процесса. Кроме того, компания выпустила отчет об устойчивом развитии и определила экологические цели на ближайшие годы. Социальная и экологическая ответственность была одной из главных тем мероприятия, и компания Dentsply Sirona анонсировала создание на своем корпоративном сайте нового раздела, посвященного этому вопросу.

«Мир столкнулся с экологическими, социальными и экономиче-

ских кадров, мы также надеемся изменить жизнь людей в целом и сделать современную качественную коррекцию расщепления губы и неба более доступной не только для нынешнего, но и для будущих поколений», – отметил в пресс-релизе г-н Jorge Gomez, финансовый директор компании Dentsply Sirona и руководитель ее программы устойчивого развития «Beyond».

Разумеется, при проведении выставки соблюдались все общегосударственные и местные требования к обеспечению безопасности, и посетители, находившиеся в помещениях конференц-центра, должны были все время носить маски. [DT](#)



Участники пресс-конференции DS World (слева направо): г-н Don Casey, доктор Dan Butterman, доктор John West, доктор Shivi Gupta, доктор Terri Dolan и г-жа Marion Par-Weixlberger. (Фото: Dentsply Sirona)

Клиническое применение минерал триоксид агрегата В ЭНДОДОНТИИ

Силеры на основе биокерамики – это керамические материалы медицинского и стоматологического назначения [1]. К ним относятся алюмооксидная керамика, циркониевая керамика, биоактивное стекло, стеклокерамика, гидроксиапатит и фосфаты кальция [2]. Биокерамические силеры делятся на две группы: силеры на основе силиката кальция и силеры на основе фосфата кальция. Кроме того, в зависимости от характера взаимодействия силеров с окружающими живыми тканями они подразделяются на биологически активные и биологически инертные.

В свою очередь силеры на основе силиката кальция могут содержать или не содержать минерал триоксид агрегат (МТА). МТА – это биологически активный материал, первоначально применявшийся для изоляции внутриканального пространства (закрытия перфораций). Он способствует остеогенезу и заживлению, позволяя успешно проводить лечение, которое раньше не представлялось возможным (рис. 1–4) [3]. Исходная формула МТА включала силикат, оксид висмута, трикальциевый алюминат, дигидрат сульфата кальция (гипс) и алюмоферрит кальция; материал имел серый цвет. Белый МТА состоит из трехкальциевого силиката, двухкальциевого силиката, оксида висмута, трехкальциевого алюмината, оксида кальция, оксида алюминия и диоксида кремния. Перед использованием порошок МТА необходимо смешать с дистиллированной водой. Первичное отверждение материала происходит за 8–70 мин, окончательное – за 40–320 мин. Столь продолжительное время отверждения является одним из главных недостатков МТА [4].

Материал отличается рядом интересных свойств: например, он обладает превосходной биологической совместимостью и сохраняет герметизирующую способность даже в присутствии влаги. Гидрофильный по своей природе МТА демонстрирует хорошую краевую адаптацию и выраженные антибактериальные свойства (благодаря высокому водородному показателю, равному 12,5), стимулирует формирование цемента, прикрепление остеобластов и регенерацию кости. Герметизирующие, минерализующие, дентиногенные и остеогенные свойства МТА делают его материалом выбора при самых разных процедурах, например, прямом покрытии пульпы, герметизации верхушек корней, апексогенезе и апексификации незрелых зубов с некрозом пульпы, пломбировании корневых каналов, лечении горизонтальных переломов корней, внутренней и внешней резорбции, закрытии перфораций [5].

Данные литературы свидетельствуют о хороших результатах закрытия перфораций с помощью МТА по сравнению с другими материалами, применяемыми для этих целей, например амальгамой, цинк-оксид-эвгенольными цементами, гидроксидом кальция, композитами и стеклоиономерными цементами [6]. Установлено, что на результатах лечения негативно сказываются такие факторы, как недостаточная опытность стоматолога, установка внутриканального штифта, присутствие дополнительных поражений и контакт области перфорации со средой полости рта, а также женский пол пациента [7, 8]. Расположение перфорации и качество окончательной реставрации оказывают значительное влияние на результаты

лечения; размер перфорации более 3 мм и ее локализация в средней или апикальной трети корня являются значимыми прогностическими факторами рецидива или прогрессирования воспаления [7].

При апикэктомии выбор пломбировочного материала для герметизации верхушки корня может значительно повлиять на результаты лечения. Долгое время самым популярным материалом оставалась амальгама, однако было продемонстрировано, что ее применение связано с повышением уровня содержания ртути в крови в течение одной недели после процедуры [8]. Кроме того, качество герметизации с помощью амальгамы не является достаточным для обеспечения долгосрочных положительных результатов апикэктомии. С момента появления МТА применение этого материала при резекции верхушки корня стало золотым стандартом; МТА обеспечивает превосходную герметизацию, оказывает на твердые ткани индуктивное и кондуктивное воздействие, позволяет добиться успешных результатов в долгосрочной перспективе [9]. Согласно данным литературы, по сравнению с такими материалами, как SuperEBA (Keystone Industries), амальгама, Intermediate Restorative Material (Dentsply Sirona), композит на основе 4-МЕТА/ММА-ТБВ и термопластифицируемая гуттаперча, МТА обеспечивает сопоставимые и даже лучшие результаты с точки зрения регенерации периапикальных тканей [10, 11].

Превосходная биологическая совместимость МТА делает его материалом выбора при пломбировании апексов крупных корневых каналов, а

также при апексификации/апексогенезе незрелых зубов с некрозом пульпы. В рамках последней процедуры контакт МТА с периапикальной областью способствует формированию твердых тканей, что повышает вероятность сохранения зуба в долгосрочной перспективе (рис. 5) [11, 12]. Применяется МТА и при лечении витальной пульпы, например в контексте ревакуляризации незрелых зубов или для прямого покрытия пульпы; МТА заменил собой гидроксид кальция, обладающий лучшими характеристиками и имея меньше побочных эффектов (рис. 6) [13, 14].

Оценке применения других биоактивных эндодонтических цементов в качестве материалов для покрытия пульпы был посвящен ряд исследований с краткосрочным периодом наблюдения, но для точного сравнения этих цементов и МТА нужны дополнительные и более продолжительные эксперименты: помимо самого материала, на результаты прямого покрытия пульпы могут влиять и иные факторы, которые необходимо учесть в дальнейшей работе [14].

Согласно данным литературы, МТА имеет ряд недостатков, связанных с его составом. Исследования показали, что присутствие в составе МТА оксида висмута (в качестве рентгенопрозрачного вещества) может приводить к изменению цвета зубов как в силу того, что оксид висмута восстанавливается до металла, имеющего темный цвет и окрашивающего зубы, так и в силу окисления висмута при контакте с сильным оксидантом (т. е., гипохлоритом натрия), в результате чего образуется карбонат висмута, который под воздействием света дает черный осадок [8].

Поскольку риск появления дисколоритов считается основным недостатком использования классического МТА для лечения витальной пульпы и закрытия перфораций (рис. 7), были разработаны альтернативные биоактивные цементы сходного назначения, отверждающиеся за более короткое время (рис. 8) [14]. Некоторые из них также меняли цвет при контакте с гипохлоритом натрия. Другие, содержавшие трехкальциевый силикат, двухкальциевый силикат, трикальциевый алюминат, оксид кальция и вольфрамат в качестве глушителя (например, PD MTA White, Products Dentaires), были избавлены от этого недостатка, сохранив при этом все биологические и химические свойства МТА.

Одной из главных проблем применения МТА при лечении витальных зубов является контроль кровоточивости. Ряд исследований показал, что контакт с кровью усиливает изменение цвета материалов на основе силиката кальция; портландцемент, не содержащий оксид висмута, также меняет цвет при взаимодействии с кровью [8]. Это может объясняться тем, что неотвержденный МТА имеет пористую структуру, впитывающую кровь, и после гемодиализа эритроцитов, проникших в материал, наблюдается изменение цвета как самого цемента, так и зуба. Еще одной причиной изменения цвета зуба, запломбированного МТА, может быть процесс окисления и включения металла в состав отвержденного материала: контакт с кровью провоцирует высвобождение двухвалентных ионов железа (Fe^{2+}), содержащихся в центре порфиринового кольца, за счет естественной реакции окисления-восстановления, в результате которой образуется Fe^{3+} , темно-коричневое вещество, способствующее изменению цвета материала и зуба. Кроме того, причиной таких изменений может являться и проникновение крови в структуру зуба, т. е., присутствие молекул гемоглобина или гематина в дентинных канальцах [5]. С этой точки зрения быстро отверждающийся МТА дает существенные преимущества, поскольку ограничивает абсорбцию жидкостей и крови, тем самым предотвращая изменение цвета зубов и обеспечивая эстетичные результаты. Так, отверждение белого МТА начинается уже через 10 мин и завершается через 15 мин. В процессе применения материал не дает усадки, а после отверждения – сохраняет объем, что позволяет добиться длительной герметизации. Кроме того, благодаря быстрому отверждению белого МТА у клиницистов появилась возможность восстанавливать зуб в рамках того же посещения, что значительно повышает эффективность работы стоматологической клиники.

Производители предложили еще несколько биоактивных эндодонтических материалов, содержащих в качестве рентгеноконтрастного вещества ZrO_2 соединение, которое должно было обеспечить стабильность цвета. Согласно данным литературы, неко-

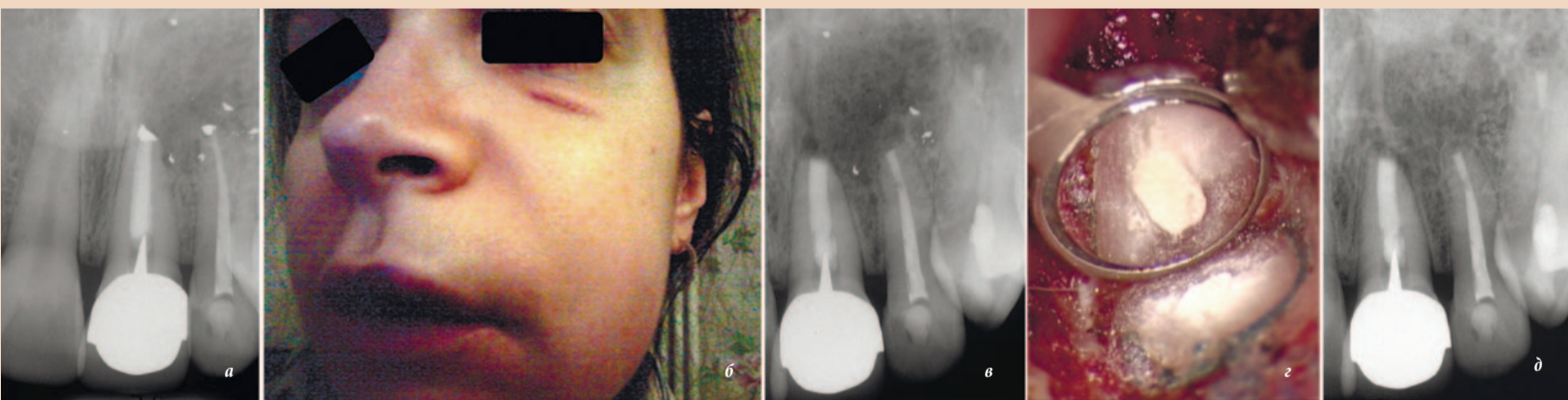

Рис. 1, а–д. Рентгенограмма, демонстрирующая результаты лечения с применением амальгамы (а). Фотография пациента после хирургического вмешательства (б). Рентгенограмма, сделанная после ретроградного пломбирования с помощью белого МТА (в). Корневой канал латерального резца, запломбированный МТА (г). Рентгенограмма, сделанная при контрольном осмотре через два года после лечения (д)

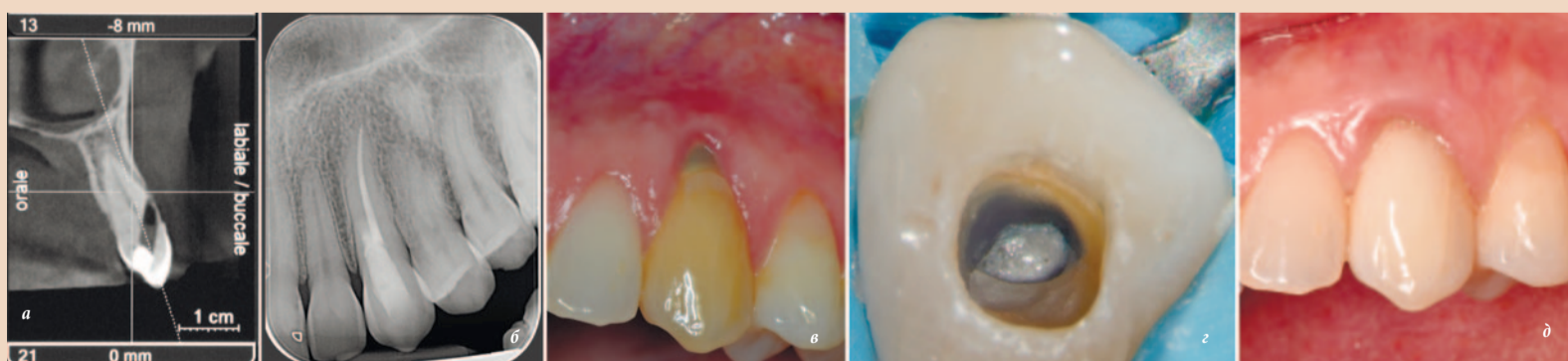


Рис. 2, а–д. КЛКТ: перфорация с вестибулярной стороны левого клыка верхней челюсти (а). Послеоперационная рентгенограмма: перфорацию закрыли с помощью обычного белого МТА (б). Очевидное изменение цвета зуба (в и г). Клиническая картина после отбеливания (д)



Рис. 3. Материал PD MTA White после замешивания

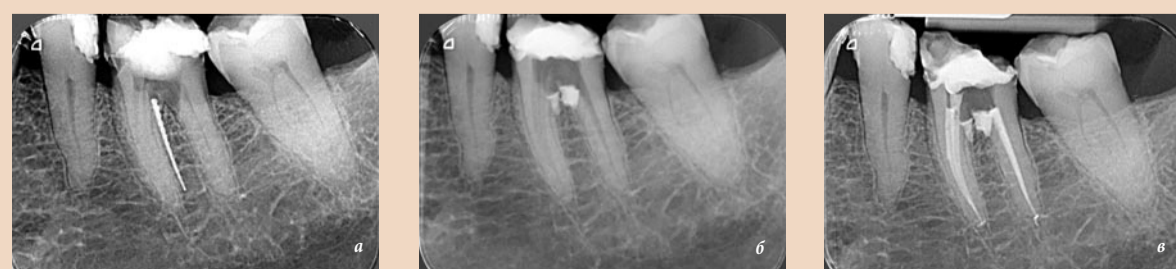

Рис. 4, а–г. Исходная рентгенограмма: обломок файла в области бифуркации корней и две перфорации на дне пульпарной камеры (а). Перфорации закрыли с помощью МТА (б). Послеоперационная рентгенограмма (в). Рентгенограмма, сделанная при контрольном осмотре через два года после лечения (г)

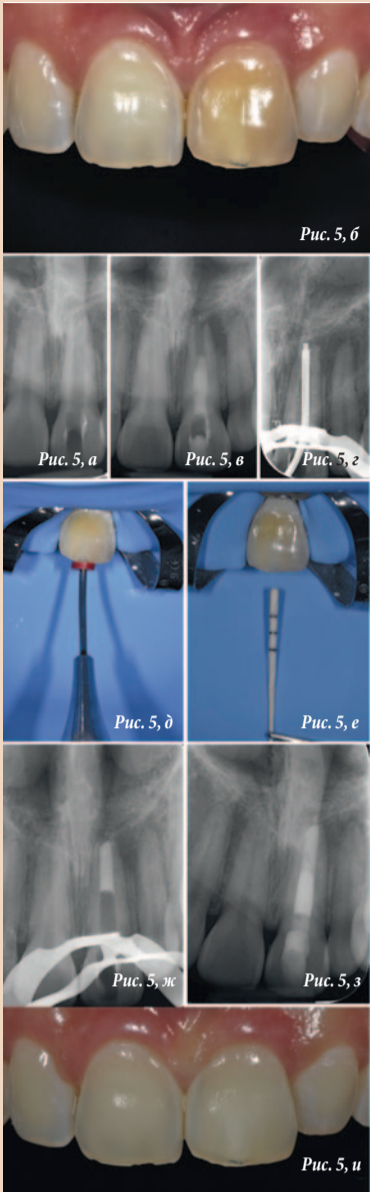


Рис. 5, а–и. Исходная рентгенограмма центрального левого резца верхней челюсти с открытым апексом (а). Клиническая картина (б). В канал внесли гидроксид кальция (в). Припосовка наконечника MAP System (г). Внесение PD MTA White (д). Материал уплотнили с помощью влажного бумажного штифта (е). MTA в апикальной трети канала (ж). Заключительная рентгенограмма, сделанная после пломбирования канала розогретой гуттаперчей и установки композитной реставрации (з). Клиническая картина после отбеливания (и)

торые из этих материалов продемонстрировали многообещающие результаты [15], прежде всего в контексте лечения витальной пульпы, поскольку стимулировали отложение цемента при пломбировании верхушек корней [16], тогда как применение других оказалось связано с повышенным риском воспаления периапикальных тканей по сравнению с результатами использования MTA [17]. Тем не менее, число исследований, посвященных сравнению этих материалов и MTA, по-прежнему ограничено, а гистологической оценке биоактивных эндодонтических цементов было уделено совсем мало внимания. К недостаткам этих исследований относятся малый период наблюдения, отсутствие контрольных групп, большое количество исключенных образцов, пломбирование верхушек корней интактных зубов со здоровой пульпой и без признаков периапикальных поражений, препарирование верхушек корней без очищения и пломбирования корневых каналов, резекция и препарирование верхушек корней без обработки внутрикорневого пространства [8, 16]. Для точного и объективного сравнения характеристик этих материалов необходимы дополнительные, более тщательно спланированные исследования.

Данные литературы свидетельствуют и о других недостатках MTA, например, о сложности работы с ним [18]. Здесь необходимо отметить, что если следовать инструкции изготовителя, правильно замешать MTA не составляет труда. Достаточно высыпать одну порцию материала на стекло и поместить рядом одну каплю дистилли-

рованной воды. Соединять порошок и воду нужно постепенно, добавляя жидкость в порошок. Равномерное замешивание в течение 30 с позволяет получить массу кремообразной консистенции. Затем важно точно внести полученную смесь, что действительно может оказаться сложной задачей без специального шпателя. На рынке представлено несколько таких инструментов. Они имеют разные размеры, предназначены для внесения разных объемов MTA на разных участках корня и обеспечивают быстрое, эффективное и точное размещение материала. Направ MTA на такой шпатель, нужно согнуть его кончик и внести материал на нужный участок.

Набор инструментов MAP System (Produits Dentaires) – это специальный носитель универсального назначения, дополненный наконечниками разного размера и формы, изготовленными из различных материалов. Как правило, стальные наконечники с тройным изгибом применяются при хирургических эндодонтических вмешательствах, поскольку они улучшают обзор и облегчают ретроградное пломбирование. Классические наконечники с одним изгибом предназначены для ортоградного первичного или повторного пломбирования, прямого покрытия пульпы, пломбирования корневых каналов при апексогенезе и ревазуляризации, для герме-

тизации верхушек корней незрелых зубов после резекции, а также для закрытия перфораций. Преимуществом MAP System является возможность использования никель-титановых наконечников, которые могут применяться при ортоградном пломбировании и хирургическом лечении и обеспечивают точное внесение материала, поскольку легко сгибаются так, как это необходимо (рис. 9). После стерилизации инструменты приобретают исходную форму (рис. 10).

При использовании носителя важно не допускать отверждения MTA внутри аппликатора; инструмент практически невозможно очистить от отвержденного материала.

Очищение наконечника (желательно с помощью специальных инструментов) сразу после экструзии MTA позволяет поддерживать его в рабочем состоянии.

Количество вносимого MTA зависит от конкретной процедуры, но в целом не рекомендуется полностью пломбировать канал этим материалом, поскольку его удаление из канала после отверждения сопряжено со значительными трудностями. Строгое соблюдение протокола и использование специальных инструментов помогает достигать превосходных результатов при первичном и повторном

→ ДТ стр. 4

Реклама

Москва, Россия
25-28.04.2022



ДЕНТАЛ САЛОН

51-Й МОСКОВСКИЙ
МЕЖДУНАРОДНЫЙ
СТОМАТОЛОГИЧЕСКИЙ
ФОРУМ И ВЫСТАВКА

Крокус Экспо,
павильон 2, залы 7, 8

dental-expo.com



12+

На правах рекламы

КРУПНЕЙШАЯ ВЫСТАВКА, ПЛОЩАДКА ОБУЧЕНИЯ И НЕТВОРКИНГА

Организатор:

DENTALEXPO®

+7 499 707 23 07 | info@dental-expo.com

Стратегический партнер:



Стоматологическая
Ассоциация
России (СТАР)

[dentalexporussia](https://www.instagram.com/dentalexporussia)

[dentalexpo.russia](https://www.facebook.com/dentalexpo.russia)

vk.com/dentalexpomoscow

t.me/dentalexporussia

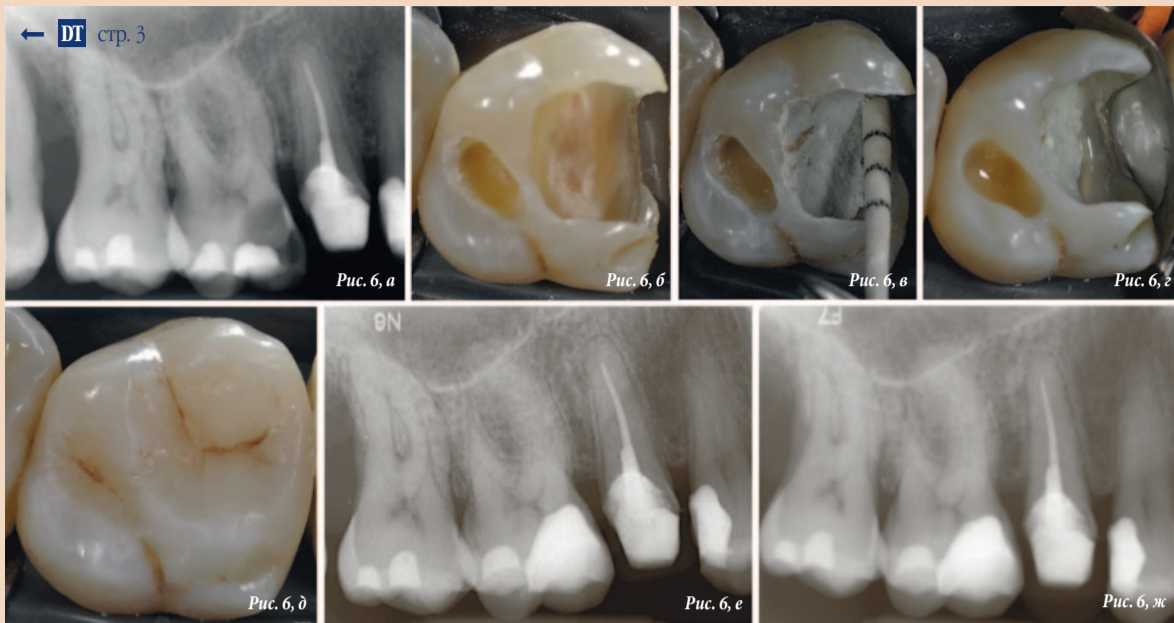

Рис. 6, а-ж. Исходная рентгенограмма первого правого моляра верхней челюсти: глубокий кариес, распространившийся на пульпу (а). Обнаженная пульпа (б). Покрытие пульпы материалом PD MTA White (в). После отверждения МТА зуб восстановили в рамках того же посещения стоматолога (г). Клинический аспект восстановления (д). Послеоперационная рентгенограмма (е). Рентгенограмма, сделанная при контрольном осмотре через год после лечения (ж)

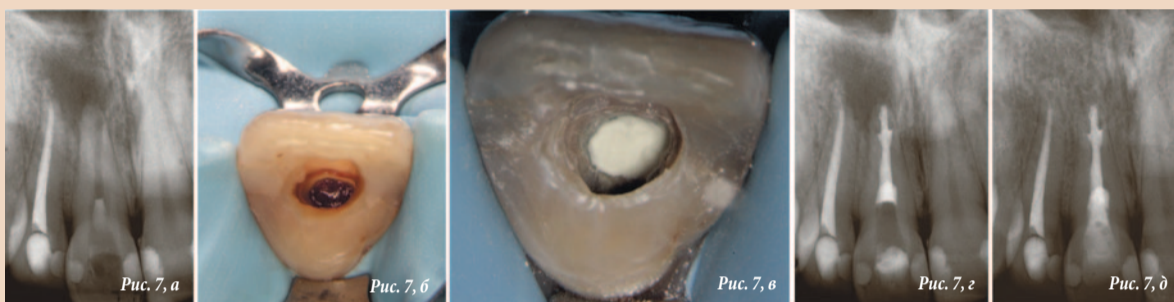


Рис. 7, а-д. Исходная рентгенограмма правого центрального резца верхней челюсти: перфорация в средней трети корня с вестибулярной стороны (а). Часть пульпарной камеры заполнена грануляционной тканью (б). Грануляционную ткань удалили, перфорацию закрыли с помощью МТА (в). Послеоперационная рентгенограмма (г). Рентгенограмма, сделанная при контрольном осмотре через три года после лечения (д)



Рис. 8. Модифицированный состав нового материала PD MTA White позволяет избежать изменения цвета зуба

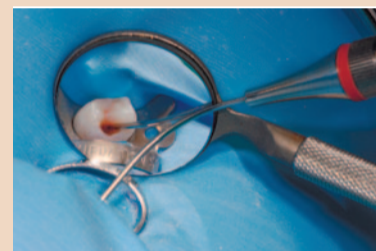

Рис. 9. Чтобы облегчить внесение материала, иглу с памятью формы можно предварительно согнуть




Рис. 10. После стерилизации игла приобретает исходную форму

Информация об авторах

Доктор Арнальдо Кастеллуччи (Arnaldo Castellucci) специализируется на эндодонтическом лечении с 1980 г. Благодаря обширному опыту клинической работы, который он получил на кафедре эндодонтии, а затем – под руководством профессора Herbert Schilder, – на кафедре постдипломного стоматологического образования Бостонского университета (в настоящее время – факультет стоматологических наук им. Генри М. Голдмана), доктор Castellucci имел возможность вести интенсивную преподавательскую деятельность, а также выступать с докладами на национальных и международных конгрессах, что сделало его одним из наиболее часто цитируемых эндодонтистов мира. Доктор Castellucci занимается лечением эндодонтических заболеваний с использованием новейших материалов, методов и технологий. Кроме того, учебная среда, которую доктор Castellucci создал в своей клинике за долгие годы работы, позволяет ему успешно передавать свой опыт молодым эндодонтистам, для которых он организует и лично проводит практические курсы.

Доктор Маттео Папалеони (Matteo Papaleoni) окончил Университет Флоренции в 2004 г., в 2006 г. получил степень магистра эндодонтии и терапевтической стоматологии в Университете Сиены. С 2008 г. он работал с доктором Castellucci, занимаясь, в частности, эстетической стоматологией и специализируясь на минимально инвазивном восстановлении зубов. В настоящее время он ведет ежегодный курс доктора Castellucci по восстановлению эндодонтически леченных зубов. Доктор Papaleoni является соавтором ряда научных публикаций и членом Итальянского эндодонтического общества.

Доктор Франческа Черутти (Francesca Cerutti) окончила Университет Брешии в 2007 г., в 2013 г. там же защитила кандидатскую диссертацию по материаловедению, в 2016 г. получила степень магистра эстетической медицины. Она сотрудничает с профессором Dino Re и работает в Миланском университете, где ведет клинические исследования, с 2018 г. является внештатным преподавателем этого высшего учебного заведения. Доктор Cerutti опубликовала несколько статей в рецензируемых журналах и стала соавтором учебника по терапевтической стоматологии и эндодонтии. Она выступала на национальных и международных конгрессах с докладами по восстановлению эндодонтически леченных зубов и эстетической реабилитации. Доктор Cerutti является рецензентом таких международных научных изданий, как Journal of Adhesive Dentistry, European Journal of Paediatric Dentistry и Biomaterials, а также членом Итальянского эндодонтического общества. С 2008 по 2011 г. доктор Cerutti была редактором-координатором журнала Giornale Italiano di Endodonzia. Она является участницей профессионального сообщества Style Italiano Endodontics с «серебряным» статусом.

эндодонтическом лечении с применением МТА в качестве пломбировочного материала. **DT**

От редакции: список литературы можно получить в издательстве. Статья была опубликована в журнале roots_international magazine of endodontics, Vol. 15, №4/2019.

Компания Henry Schein объявляет о намерении к 2050 г. достичь нулевого баланса выбросов углекислого газа

Dental Tribune International

МЕЛВИЛЛ, Нью-Йорк, США: глобальное потепление по праву стало главной повесткой дня 26-й Конференции ООН об изменении климата, состоявшейся в Глазго (Великобритания). Двадцать пятого октября ведущая стоматологическая компания Henry Schein объявила о том, что присоединяется к плану организации Science Based Targets initiative (SBTi) «Business Ambition for 1.5°C» и берет на себя обязательство выработать научно-обоснованную долгосрочную стратегию постепенного снижения объемов выбросов углекислого газа в атмосферу для достижения их нулевого баланса к 2050 г.

Как уже отмечалось в публикации Dental Tribune International, изменение климата может повлечь негативные последствия для здоровья населения, включая и ухудшение его стоматологического статуса, которое будет обусловлено, среди прочего, низким ка-



Стоматологическая компания Henry Schein подписала план действий по предотвращению изменения климата «Business Ambition for 1.5°C». (Иллюстрация: metamorworks/Shutterstock)

чеством воздуха, дефицитом пищи и воды, стихийными бедствиями. Компания «Business Ambition for 1.5°C» направлена на то, чтобы побудить коммерческие организации взять инициативу в свои руки и поставить

перед собой задачу сокращения выбросов парниковых газов, снизив их объем наполовину к 2030 г. и достигнув нулевого углеродного баланса к 2050 г. По данным SBTi, на сегодня к плану действий по предотвращению

изменения климата присоединилось 965 компаний, совокупная рыночная стоимость которых превышает 13 трлн долл. США. И хотя среди них есть и ряд медицинских фирм, компания Henry Schein стала первым представителем стоматологической индустрии в этом списке.

«Изменение климата является в наше время наиболее значимым аспектом проблемы устойчивого развития», – говорит в пресс-релизе компании Henry Schein г-н Stanley M. Bergman, ее исполнительный директор и председатель правления.

«Ставя свою подпись под инициативой «Business Ambition for 1.5°C», компания Henry Schein присоединяется к глобальному сообществу ведущих корпораций, чтобы улучшить наш подход к измерению, мониторингу и раскрытию объемов выбросов углекислого газа и других влияющих на окружающую сферу факторов. Сегодня мы сосредоточены на том, чтобы определить исходные показа-

тели наших распределительных и транспортных нагрузок на ключевых рынках Северной Америки, Европы и Австралии, что позволит нам заложить фундамент на научно-обоснованной стратегии в соответствии с концепцией SBTi», – продолжает он.

«Переход к углеродно-нейтральной экономике неизбежен, – считает г-н Alberto Carrillo Pineda, управляющий SBTi. – Сотни компаний уже идут по этому пути, ставя перед собой амбициозную задачу сдержать глобальное повышение температуры на уровне 1,5 °C. Чтобы не упустить свой шанс и сохранить нашу планету пригодной для жизни, прислушавшись к мнению климатологов и отказавшись от использования углеводородов, мы должны привлечь еще большее число предпринимателей». **DT**

Дополнительную информацию о SBTi и кампании «Business Ambition for 1.5°C» можно найти на сайте SBTi.

Помогаем пациентам, клиникам и врачам

Интервью с основателем стоматологического портала 32top Евгением Бабенко

Это интервью о том, чем полезен 32top.ru, как стоматологам и клиникам стоматологии привлекать больше пациентов, стоит ли отвечать на негативные отзывы, сколько времени и денег необходимо тратить на продвижение в Интернете, что вредит репутации стоматолога.



Здравствуйте, Евгений! Расскажите, пожалуйста, о себе и своей компании 32top.

– Здравствуйте! 32top.ru появился как агрегатор стоматологии в 2008 г. С тех пор мы постоянно росли, нас копируют конкуренты, клиники стоматологии грозил судами за негативные отзывы, но мы идем своим курсом – помогаем пациентам быстрее подобрать стоматологию или доктора и записаться на прием. Сейчас для этого есть данные по 44 000 стоматологов, 20 000 клиник стоматологии, 90 000 отзывов. У нас одна из самых больших баз данных по стоматологии.

Мы развиваем сервисы для удобства врачей: личный кабинет, каталог обучающих мероприятий, скоро будет агрегатор материалов и оборудования с отзывами, медицинская информационная система.

Почему пациенты пользуются 32top?

– У нас есть почти все клиники стоматологии из 103 городов России. Поиск на 32top.ru узко специализирован в отличие от общемедицинских агрегаторов. Можно воспользоваться фильтрами для удобного поиска: специальность врача, цены, тип страхования, округ/метро и др. Мы собираем расценки для всех услуг по стоматологии, акции, примеры работ докторов, дипломы и сертификаты.

На 32top.ru есть народный рейтинг по стоматологии, который формируется на основании положительных и

отрицательных отзывов пациентов и отображается на карточке клиники.

Кроме того, мы проводим ежегодный всероссийский рейтинг по объективным данным более чем из 80 критериев, в результате которого определяем лучшие клиники стоматологии в каждом городе. Кстати, до 30 ноября принимаем заявки от клиник для формирования рейтинга на следующий год.

Расскажите подробнее про рейтинг. Чем он полезен? Как сравниваете клиники стоматологии? Зачем клиникам участвовать?

– Рейтинг 32top формируем из российских частных клиник стоматологии, подавших заявку на участие. Мы уже 13 лет работаем со стоматологическими



ческими клиниками и формируем рейтинги, основанные на объективных данных. Методология оценки состоит более чем из 80 критериев, в которые входят: общая информация о клинике, уровень сервиса, квалификация врачей, наличие современного оборудования, количество оказываемых услуг и др.

Благодаря рейтингу клиники могут зарекомендовать себя на год вперед. Его результаты будут действовать в течение года и останутся на сайте 32top.ru навсегда.

Кроме того, рейтинги помогают клиникам повышать свою узнаваемость, так как результаты будут доступны всем пользователям, желающим найти стоматологические клиники, также мы продвигаем рейтинг на городских новостных ресурсах, чтобы его увидели еще больше людей.

Ну и к тому же клиники получают привилегии на 32top.ru. Результат рейтинга будет отмечен на странице клиники, врача, а также в общем списке клиник стоматологии, т. е., практически во всех местах на сайте.

Какие советы Вы можете дать стоматологам для привлечения пациентов?

– Расскажу про привлечение пациентов через наш портал, ведь на нем сейчас около 600 000 пациентов ежемесячно. Самое важное – указать все услуги, чтобы клиника или врач показывались во всех списках. Затем заполнить цены, потому что они выводятся в списках, а карточка становится больше и заметнее. Далее необходимо заполнить все остальные данные: фотографии, данные о врачах, акции, дипломы и т.д.

На нашем сайте такой алгоритм – чем больше данных о клинике, тем она выше в списках. Подчеркну важность интегрировать расписание работы врачей с 32top, в таком случае клиники выводятся вверху и получают наиболее целевые заявки.

Кроме того, сейчас важно рекламировать себя в Instagram или других соцсетях, прогревать пациентов с помощью публикаций результатов, процесса работы, отзывов, полезной и экспертной информации. Также необходимо уделить внимание сайту клиники: эффективно те, что с объемным контентом и фотографиями до/после.

На что в первую очередь ориентируется пациент, возможно, на стоимость услуг, возраст врача, вид и расположение клиники, наличие исключительно положительных отзывов или на что-то иное?

– Мы изучаем исследования, проводим собственные и регулярно в процессе работы собираем обратную связь от пациентов о том, как они выбирают врача.

Пациентов можно поделить на три группы:

- 1) нужно качественно и не важно, какая цена и где находится клиника;
- 2) нужно дешево и не сильно важно расположение;
- 3) нужно ближе к дому/работе.

Показатели качества, с точки зрения пациента, незнакомого с клиникой, это отзывы о клинике и врачах, фотографии интерьера, из которых можно косвенно оценить чистоту, красоту, размер помещения и оборудования. Самые теплые звонки в клиники, когда спрашивают имя конкретного врача по рекомендации или по опубликованным работам. Поэтому личный бренд для врача важен. Клиники, расположенные в центральных и густонаселенных районах, получают больше всех новых пациентов по сравнению с другими клиниками на 32top.

Как правильно реагировать врачу-стоматологу на негативный отзыв? И стоит ли вообще вступать в диалог с недовольным пациентом? Как это сделать грамотно?

– Мы рекомендуем на каждый адекватный отзыв отвечать. Ответ должен быть с позиции желания исправить ситуацию, разобраться и предложить пациенту помощь. В крайнем случае объяснить, почему такое произошло. Рекомендуем отвечать на отзывы там, где они оставлены, чтобы потенциальные пациенты видели, как вы работаете с мнением клиентов.

С чего посоветуете начать молодому доктору, у которого еще нет своей базы пациентов?

– Работать на базе стоматологии и зарабатывать положительные отзывы о себе. Кроме того, важно развивать личный бренд в соцсетях, регулярно повышать квалификацию и пополнять портфолио.

Сколько времени и финансов современному врач-стоматологу должен уделять на продвижение своего имени в Интернете? И насколько в будущем оправдаются его старания?

– Я думаю, что продвижением своего имени в Интернете необходимо заниматься каждый день. В случае нехватки времени можно обратиться к профессионалам, которые занимаются развитием личного бренда. По финансам сложно сказать, да и через какой срок «выстрелит», точно никто не скажет. Зависит от качества контента, активности самого врача и других характеристик.

Что может абсолютно точно навредить репутации доктора? Каких действий нельзя совершать, чтобы не упасть в глазах будущих пациентов? (Можно рассказать про накрутку положительных отзывов.)

– Нужно быть totally честными, работать на совесть и тогда не будет таких ситуаций. Кроме того, важно не переоценивать свои навыки и знания.

Важно быстро реагировать на возникающие проблемы и решать их. Например, если врач опаздывает или задерживается с другим пациентом, администратор обязательно должен предупредить, что врач не успевает к началу приема. Если ожидание длится дольше 15 минут, будет правильно, если сам доктор выйдет к пациенту,

извинится и объяснит причину задержки.

Насколько высоко Вы оцениваете влияние вашего ресурса 32top на рынок стоматологических услуг?

– На данный момент влияние не сильно большое, но это дает нам хорошую зону для роста. У нас еще очень много работы, нужно охватить намного больше аудитории для стоматологии. И у нас есть план для быстрого роста.

Есть ли в планах продвижение своего дела в других странах?

– Да, сейчас мы активно продвигаем сайт в Казахстане. Также запустили в Беларуси и Украине. Готовим открытие в других странах, где еще нет подобных качественных сервисов, там мы сможем принести максимум пользы людям.

Могли бы Вы сформулировать для наших читателей, каким должен быть идеальный стоматолог, опираясь на ваш опыт и отзывы ваших пользователей?

– Новое здесь сложно сказать. Агрегируя данные из отзывов, пациентам нравится, когда врач:

- 1) приветствует доброй улыбкой, показывает свое уважение к пациенту;
- 2) не опаздывает на прием;
- 3) рассказывает, что будет делать, и объясняет, зачем это;
- 4) предлагает разные варианты лечения;
- 5) оказывает результативное лечение. Пожалуй, это самое важное;
- 6) быстро выполняет манипуляции;
- 7) показывает свою искреннюю заинтересованность и заботу о здоровье пациента;
- 8) не отвлекается во время лечения, а полностью сосредоточен на пациенте;
- 9) в сложных случаях сам звонит пациенту после лечения;
- 10) многое знает, а значит, много обучается. **DT**

Статья



Статус-кво робототехники в стоматологии: систематический обзор

Dental Tribune International

АМСТЕРДАМ, Нидерланды: роботизированные технологии давно перестали быть фантастикой, превратившись в неотъемлемую часть повседневной жизни. Ученые решили выяснить, как обстоят дела с робототехникой в стоматологии, чтобы предоставить в распоряжение клиницистов и исследователей всеобъемлющий и наглядный обзор инцидентов такого рода во всех областях нашей профессии.

Чтобы подготовить такой обзор, исследователи из Амстердамского университета и Технологического универ-

ситета в Делфте, Нидерланды, отобрали статьи, опубликованные с января 1985 по октябрь 2020 г. и посвященные использованию робототехники в любой области стоматологии. Из обзора были исключены публикации сугубо исследовательского характера и работы, связанные с применением роботизированных устройств в челюстно-лицевой хирургии. Таким образом, всего в обзор вошло 94 статьи.

В целом анализ показал, что большинство изысканий в этой области было ограничено ситуациями, когда необходимо избежать участия пациента, например, при обучении и мани-

пуляциях с различными стоматологическими изделиями, в том числе ортодонтической проволокой. Хотя первые статьи о робототехнике в стоматологии начали появляться около 20 лет назад, и предложения касались всех областей стоматологической помощи, случаи практической реализации таких проектов весьма немногочисленны. И это довольно неожиданно, поскольку роботы особенно эффективно работают там, где доступ затруднен или ограничен, и позволяют получать точные, надежные и воспроизводимые результаты.

→ **DT** стр. 6



В отличие от общей медицины в стоматологии робототехника пока еще применяется не слишком широко. (Иллюстрация: graphicwithart/Shutterstock)

← DT стр. 5

Хорошо известным стоматологическим роботом является Yomi компании Neocis. Это роботизированный хирургический аппарат стал первым и пока единственным устройством такого рода, одобренным FDA для при-

менения в имплантологии. В беседе с Dental Tribune International г-н Alon Mozes, исполнительный директор и сооснователь компании Neocis, объяснил, что, например, в отсутствие достаточного клинического опыта у имплантолога использование роботизированной системы дает очевидные преимущества.

Авторы обзора пришли к выводу о явном недостатке строгих научных доказательств успешного применения и рентабельности имеющихся в продаже роботизированных систем в стоматологии. Ввиду этого они рекомендуют провести и опубликовать хорошо спланированное исследование в поддержку использования этих

инновационных устройств в контексте различной стоматологической помощи населению. Авторы выражают уверенность в том, что роботы принесут стоматологам пользу, и настоятельно советуют работникам стоматологии руководствоваться доказательным подходом при внедрении новых роботизированных технологий.

Исследование «Robot technology in dentistry, part two of a systematic review: An overview of initiatives» («Робототехника в стоматологии, систематический обзор, часть вторая: обзор проектов») было опубликовано в выпуске журнала Dental Materials за август 2021 г. DT

Аспекты имплантологической и ортопедической реабилитации всей полости рта

С использованием протокола полностью направленной имплантации

Введение

Имплантологическая реабилитация всего зубного ряда предполагает тщательную диагностику и составление плана лечения с учетом оценки анатомии пациента, имеющихся у него стоматологических заболеваний, окклюзии, объема мягких тканей, поддержки губ и общей эстетики улыбки, а также предполагаемых результатов [1]. Для максимального успеха такой реабилитации можно использовать схему принятия решений, основанную на хорошо зарекомендовавших себя протоколах хирургического и ортопедического лечения. Технологии заметно улучшают диагностику, планирование лечения и коммуникацию между специалистами и пациентами. Трехмерная визуализация с помощью современной аппаратуры конуснолучевой компьютерной томографии (КЛКТ) является фундаментом для всех последующих этапов работы (рис. 1) [2, 3].

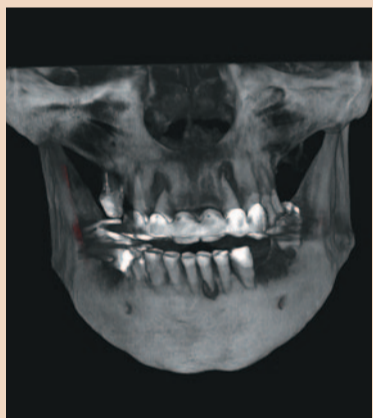

Рис. 1. Трехмерные изображения, получаемые с помощью современной аппаратуры для КЛКТ, играют важную роль в диагностике и планировании лечения

планирования имплантологического вмешательства диагностическую информацию, представленную в виде разноразмерных срезов, включая поперечные, коронарные, сагиттальные и осевые, а также в виде трехмерных моделей. Это позволяет определить участки установки имплантатов и точное расположение последних на всех вышеперечисленных изображениях, поскольку ни один угол обзора сам по себе не дает всей необходимой для достижения успеха информации (рис. 4, а). Виртуальное позиционирование имплантата на поперечном срезе – лишь первый этап моделирования, позволяющий оценить толщину и плотность вестибулярной и небной компактных пластинок, а также качество губчатой кости для того, чтобы определить, возможна ли установка имплантата, длина и диаметр которого соответствуют размерам лунки, на выбранном участке в границах так называемого костного треугольника

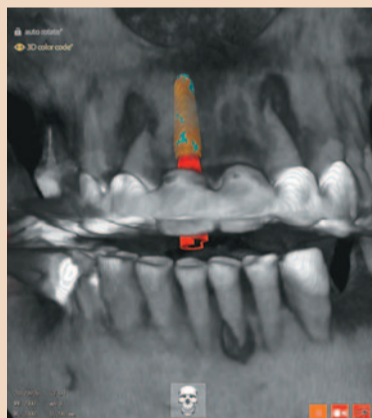

Рис. 2. Такие интерактивные программы для планирования лечения, как R2GATE, помогают клиницистам выявлять участки, подходящие для установки имплантатов, и осуществлять реалистичное моделирование имплантации

(рис. 4, б и в) [6]. Кроме того, виртуальное моделирование имплантации играет важную роль и в оптимизации предполагаемых результатов ортопедического этапа лечения, позволяя заранее определить расположение искусственных зубов и способ фиксации супраструктуры на имплантатах. По мнению авторов, наиболее эффективным приемом является виртуальное проецирование осей абатментов от коронковой части имплантатов через окклюзионное поле (линии желтого цвета на рис. 4, а и б). Хирургический шаблон может опираться на зубы, кость или слизистую оболочку. Шаблон необходимо максимально стабилизировать, чтобы обеспечить его полную неподвижность во время установки имплантатов; планирование способа фиксации шаблона (например, с помощью анкерных пинов) – важный, однако часто упускаемый из виду аспект подготовительного этапа. Пины следует позиционировать так, чтобы избежать повреждения жизненно важных структур челюсти и одновременно обеспечить максимальную фиксацию шаблона с вестибулярной и оральной стороны. Для этого

пины обычно пропускают через обе компактные пластинки, стараясь не располагать их вблизи участков имплантации (рис. 5, а и б).

Точность диагностики заметно повышается при использовании традиционных аналоговых или же цифровых моделей. В первом случае получают классический оттиск зубов и мягких тканей пациента. Затем по этому оттиску изготавливают гипсовую модель, которую можно отсканировать для анализа с помощью программы трехмерной визуализации. Альтернативным способом получения оттиска является использование внутриротного сканера для создания файла в формате STL; цифровые оттиски верхней и нижней челюстей можно совместить как друг с другом, так и с данными КЛКТ (рис. 6, а и б) [7].

Зачастую для точного понимания того, каких конечных результатов требуется достичь, нужны портретные фотографии пациента, снимки его улыбки и внутриротные снимки с ретрактором (в настоящей статье не представлены). Путем сегментации модели поверхности костных структур может быть воссоздана по данным DICOM, отражающим в том числе и плотность кости (рис. 7, а). Во многих случаях точной реконструкции препятствуют искажения, вызванные рассеиванием излучения из-за уже имеющихся у пациента металлокерамических реставраций. Такие артефакты мешают точно оценить анатомию; для уменьшения искажений рекомендуется проводить КЛКТ-сканирование при разомкнутых челюстях. Поскольку сегментация зачастую занимает очень много времени, эту важную для подготовки к установке имплантатов операцию можно поручить сторонней специализированной компании, например, 3D Diagnostix. Современные программы обеспечивают чрезвычайно точное совмещение файлов STL и данных DICOM (рис. 7, б). В завершение можно создать диагностическую восковую модель или виртуальную модель будущей супраструктуры, которая при совмещении с трехмерной реконструкцией данных DICOM позволяет скорректировать положение имплантатов в соответствии с предполагаемыми окончательными результатами ортопедической реабилитации (рис. 8, а–в) [8]. Окончательный план лечения зачастую требует удаления некоторого объема кости челюсти для более правильной установки имплантатов и создания пространства для протеза [9].

Инновационный подход к установке имплантатов называется полностью направленной имплантацией и предусматривает фиксацию на челюсти пациента металлического каркаса, который затем задает положение всех остальных вспомогательных элементов (CHROME GuidedSMILE, ROE Dental Laboratory). Этот каркас позиционируют в полости рта с помощью капы из полимерного материала, кото-

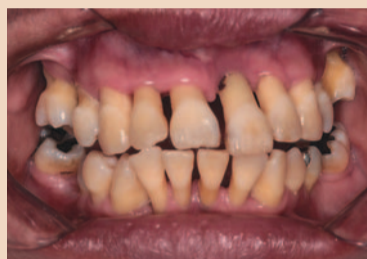

Рис. 3. Клиническая картина: подвижность зубов верхней и нижней челюсти, нарушение окклюзии и утрата кости

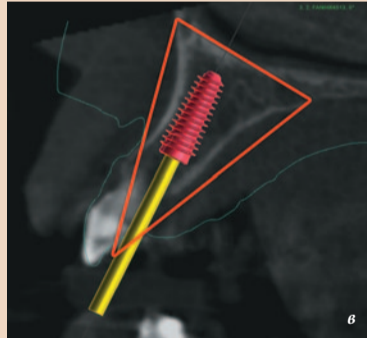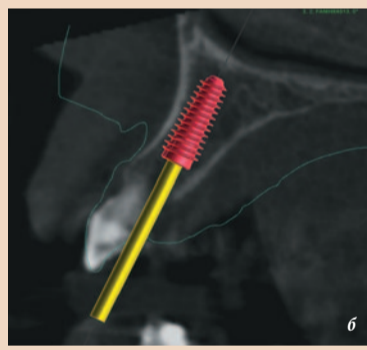
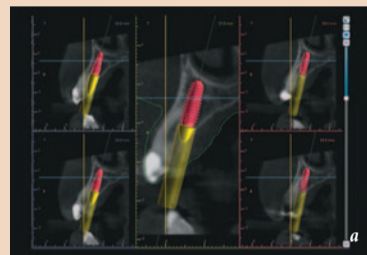


Рис. 4, а–в. После выявления пригодных для имплантации участков провели позиционирование виртуальных моделей имплантатов на поперечных срезах (а). В ходе диагностики визуализировали вестибулярную и оральную компактные пластинки, оценили качество губчатой кости (б). Имплантат нужной длины и подходящего диаметра позиционировали в пределах лунки и в границах так называемого костного треугольника (в)

рая служит направляющей для пинов, после отслоения слизисто-надкостничного лоскута с вестибулярной стороны (рис. 9). Перед установкой капы на зубы каркас надежно крепится к ней с помощью замков-фиксаторов (рис. 10, а). Индивидуально изготавливаемая капа обеспечивает точное позиционирование металлического каркаса. Проверить правильность посадки капы на зубах позволяет визуальный контроль, для проведения которого в полимерном материале предусмотрены специальные отверстия. В данном клиническом случае металлический каркас зафиксировали с помощью четырех пинов (рис. 10, б).

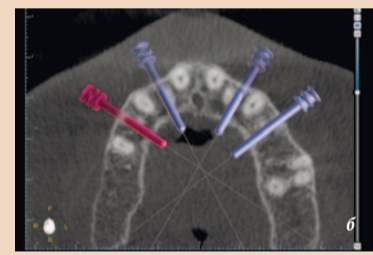
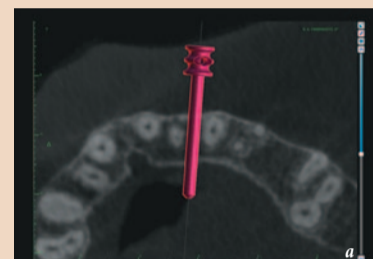


Рис. 5, а и б. Расположение пинов моделировали таким образом, чтобы не повредить важные анатомические структуры и задействовать плотную кость обеих компактных пластинок для максимальной фиксации шаблона. Также важно было разместить пины вне пределов участков остеотомии


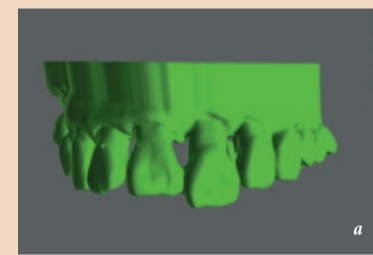


Рис. 6, а и б. Гипсовую модель оцифровали с помощью настольного сканера (а). Данные в формате STL совместили со сканом зубов-антагонистов и данными КЛКТ в формате DICOM (б)

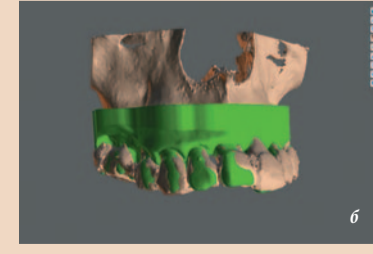
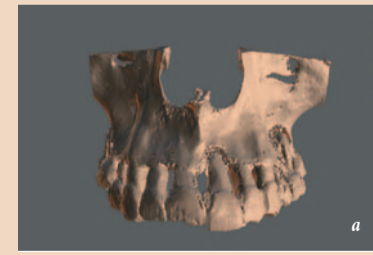


Рис. 7, а и б. Путем сегментации по данным DICOM была воссоздана модель поверхности костей пациента (а). Современные программы обеспечивают чрезвычайно точное совмещение данных STL и DICOM (б)

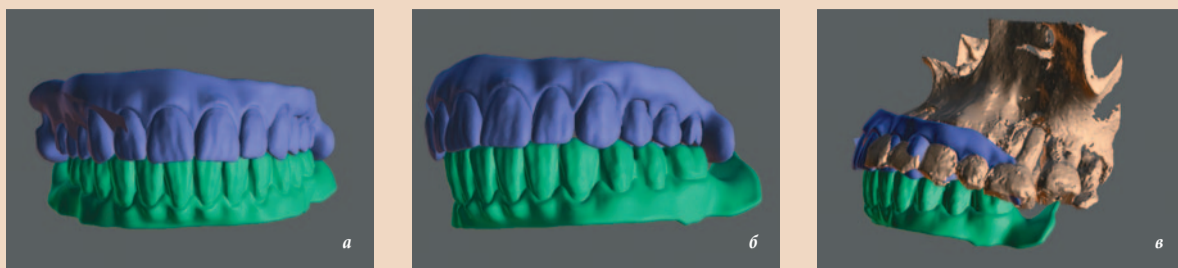


Рис. 8, а-в. На заключительном этапе процесса планирования виртуальную модель будущего протеза наложили на трехмерную визуализацию данных DICOM, чтобы обеспечить полное соответствие расположения имплантатов предполагаемой ортопедической конструкции

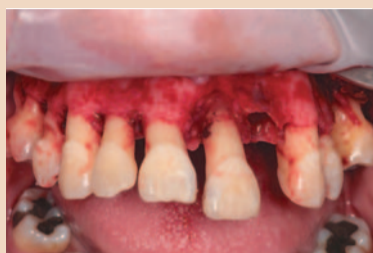

Рис. 9. Отслоение слизисто-надкостничного лоскута с вестибулярной стороны создает условия для надежной фиксации пинов

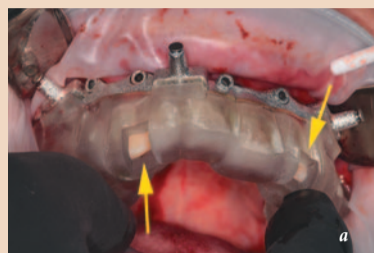


Рис. 10, а и б. Металлический каркас прикрепил с помощью замков-фиксаторов к прозрачной капю, после чего разместили последнюю на зубах пациента (а). Проверить правильность посадки капю на зубах позволяет визуальный контроль, для проведения которого в полимерном материале предусмотрены специальные отверстия. В данном клиническом случае металлический каркас зафиксировали с помощью четырех пинов (б)

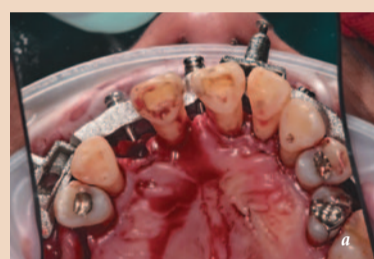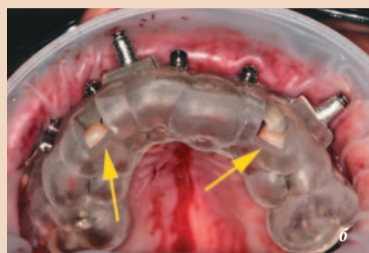
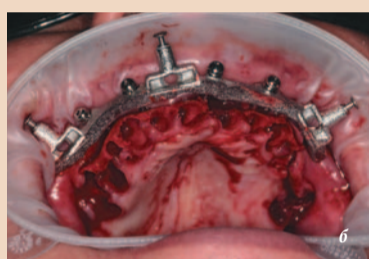


Рис. 11, а и б. После фиксации металлического каркаса прозрачную капю сняли, чтобы осторожно удалить зубы верхней челюсти (а). Постэкстракционные лунки оставили открытыми (б)



Как уже было отмечено, предварительное виртуальное позиционирование пинов имеет не меньшее значение, чем позиционирование самих имплантатов – необходимо убедиться, что пины устанавливаются в кость высокой плотности, и зачастую для надежной фиксации пинов задействуют не только вестибулярную, но и оральную компактную пластинку.

После закрепления металлического каркаса на кости челюсти полимерную капю сняли, чтобы осторожно удалить зубы верхней челюсти (рис. 11, а). Постэкстракционные лунки оставили открытыми (рис. 11, б). Необходимо отметить, что в данном клиническом случае металлический каркас был изготовлен так, чтобы между

ним и костью челюсти имелся зазор. Ортопедическая реабилитация всего зубного ряда нередко требует создания пространства для супраструктуры за счет уменьшения высоты альвеолярного гребня с помощью ма-

шинных боров, пьезоэлектрических инструментов или реципрокной пилы (рис. 12, а). Новая высота кости была определена после тщательной оценки участков установки имплантатов и размеров предполагаемой ортопеди-

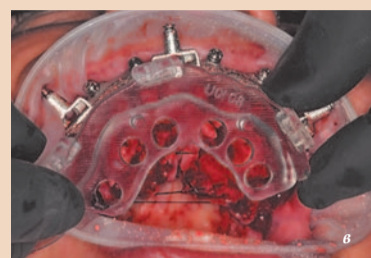
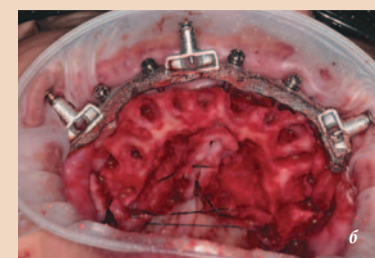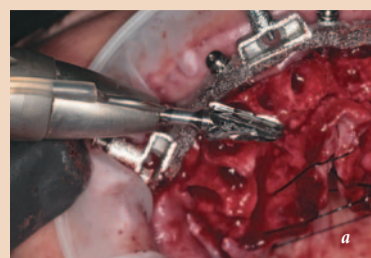


Рис. 12, а-в. С помощью машинных инструментов (круглых и зазубренных конических боров, MEISINGER USA) уменьшили высоту альвеолярного гребня (а), чтобы обеспечить пространство для будущей супраструктуры (б). Прозрачный шаблон, пассивная посадка которого на замках-фиксаторах подтверждает правильность уровня кости (в)

Рис. 13. В набор R2GATE входят сверла, предназначенные для полностью направленной установки имплантатов без использования дополнительных ключей

ческой конструкции (рис. 12, б). При удалении кости верхняя кромка металлического каркаса служила своеобразным ориентиром (по методу Ganz [9]).

Прозрачный шаблон выполняет сразу несколько функций. С его помощью проверяют правильность выравнивания кости альвеолярного гребня: если высота кости уменьшена недостаточно, пассивная посадка шаблона невозможна. Выступающие участки костной ткани, прижатые к шаблону, сразу становятся хорошо видны (рис. 12, в).

Полностью направленная имплантация позволяет точно препарировать ложе имплантата как с использованием интегрированных направляю-

щих гильз или отдельных ключей, соответствующих диаметрам сверл, так и без них. Инновационная конструкция данного шаблона дает возможность отказаться от использования дополнительных ключей и, тем самым, значительно упростить протокол препарирования. В набор R2GATE входят сверла, диаметры которых соответствуют диаметрам направляющих гильз в полимерном или металлическом шаблоне (рис. 13). Широкий хвостовик инструмента плотно входит в направляющую гильзу, обеспечивая точность угла и глубины препарирования. Ложе имплантата постепенно

→ DT стр. 8

Реклама



WE CONNECT THE DENTAL WORLD

Media | CME | Marketplace



www.dental-tribune.com



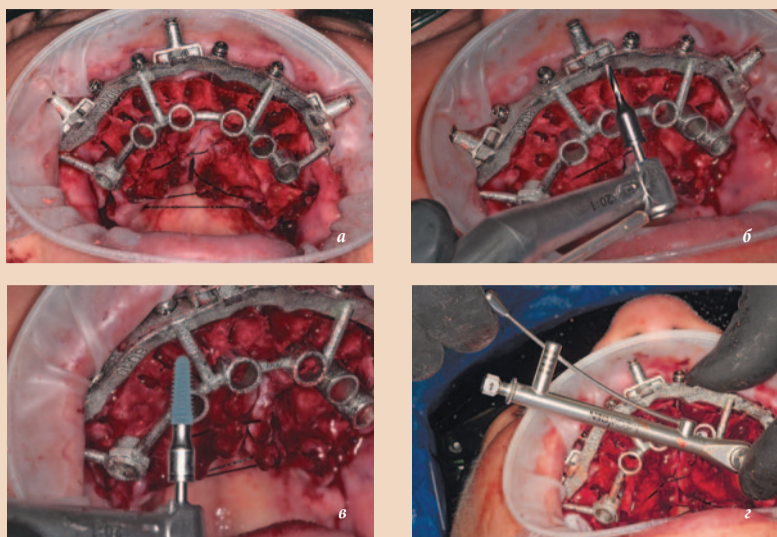


Рис. 14, а–г. Металлический шаблон закрепили на каркасе с помощью замков-фиксаторов (а). Ложа имплантатов тщательно препарировали с помощью инструментов R2GATE, широкий хвостовик которых плотно входит в направляющую гильзу, обеспечивая точность угла и глубины препарирования (б). Каждый имплантат AnyRidge (integrated dental systems) устанавливали с рекомендованной скоростью и торком (в). С помощью наконечника, а затем вручную шесть имплантатов AnyRidge установили на нужную глубину (г)

← ДТ стр. 7

расширяют и углубляют вплоть до достижения необходимых параметров. В данном клиническом случае использовали металлический шаблон, который закрепили на каркасе с помощью замков-фиксаторов (рис. 14, а). Каждое ложе тщательно препарировали с помощью инструментов R2GATE, соблюдая рекомендованную скорость вращения сверл (рис. 14, б). Предлагаемый протокол подразумевает точное препарирование и точную установку имплантатов. Если имплантаты устанавливаются без использования шаблона, такой способ можно назвать частично направленной имплантацией (согласно классификации Ganz-Rinaldi [10]). При этом могут возникать значительные погрешности.

Полностью направленная имплантация предполагает установку имплантатов с помощью того же шаблона, который применяется для препарирования. При этом нужно использовать специальный имплантовод, который плотно входит в направляющую гильзу шаблона. Каждый имплантат устанавливали с необходимой скоростью вращения и торком (рис. 14, в). Максимальная стабильность имплантата обуславливается в том числе и его конструкцией. С помощью наконечника, а затем вручную шесть имплантатов AnyRidge (integrated dental systems) установили на нужную глубину (рис. 14, г). Стабильность каждого из них проверили путем резонансно-частотного анализа (Mega ISQ, integrated dental systems) и определили, что она достаточна для немедленной нагрузки имплантатов.

Перед установкой винтовых абатментов на металлическом каркасе снова зафиксировали прозрачный

шаблон. Высота манжет и угол наклона многокомпонентных абатментов определяются заранее, на этапе планирования лечения. Прозрачный шаблон обеспечивает точную установку таких абатментов. На имплантаты в области фронтальных зубов установили прямые многокомпонентные абатменты AnyRidge, предназначенные для винтовой фиксации протеза, имплантаты в области жевательных зубов дополнили многокомпонентными абатментами с углом наклона 30°. Прозрачный шаблон служит и для позиционирования временного протеза с помощью полимерных ориентиров (рис. 15, а). Дистальные имплантаты слева и справа должны быть развернуты так, чтобы обеспечить точную посадку временного протеза с винтовой фиксацией на наклонных абатментах (рис. 15, б). Титановые направляющие для винтов зафиксировали на временном протезе с помощью самоотверждающейся акриловой смолы (Quick Up, VOCO), предварительно снабдив каждую такую титановую гильзу овальным «амортизатором» из коффердама, предназначенным для защиты мягких тканей от контакта с металлом. Альтернативный метод предусматривает фиксацию протеза непосредственно на металлическом каркасе (рис. 15, в). После отверждения акрила ортопедическую конструкцию проверили на наличие зазоров, устранили их и отполировали протез. Костные дефекты заполнили аллогенным материалом из смеси компактного и губчатого костного вещества (Maxxeus Dental, Community Tissue Services), покрыли его несколькими слоями богатого тромбоцитами фибрина и наложили швы вокруг абатментов. Установили временный протез, потребовавший лишь минимальной коррекции ок-

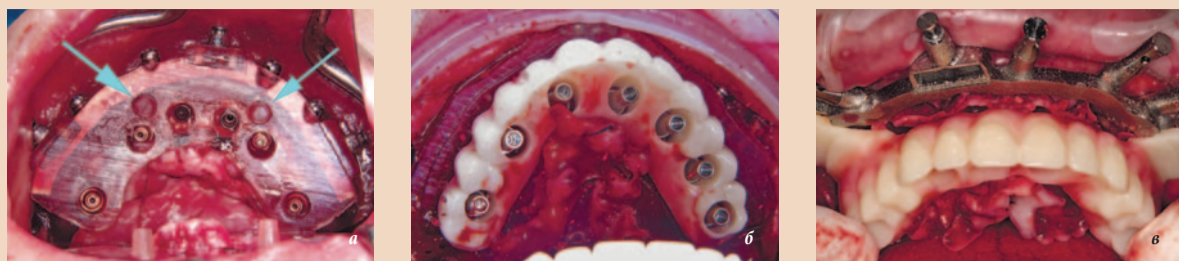

Рис. 15, а–в. Прозрачный шаблон служит как для установки многокомпонентных абатментов, так и для позиционирования временного протеза с помощью полимерных ориентиров, которые показаны голубыми стрелками (а). Дистальные имплантаты слева и справа должны быть развернуты так, чтобы обеспечить точную посадку временного протеза с винтовой фиксацией на наклонных абатментах (б). Альтернативный метод предусматривает фиксацию протеза непосредственно на металлическом каркасе (в)

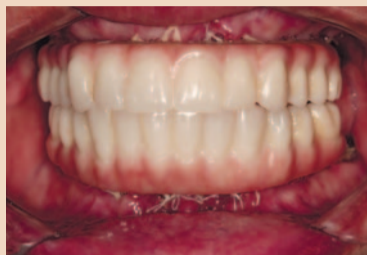

Рис. 16. Временные протезы верхней и нижней челюсти, установленные в рамках одного посещения стоматолога, требовали лишь незначительной подгонки (ROE Dental Laboratory)

клюзии (рис. 16). Имплантологическая и ортопедическая реабилитация всей нижней челюсти пациента была проведена в рамках того же посещения стоматолога (ROE Dental Laboratory).

Заключительные комментарии

Трехмерная визуализация и интерактивное программное обеспечение для планирования лечения существенно расширили возможности стоматологов в плане диагностики и реабилитации с использованием сразу нескольких имплантатов [11, 12]. Развитие этих технологий привело к усовершенствованию протоколов направленной имплантации при частичной и полной адентии. Хотя хирургические шаблоны используются вот уже почти двадцать лет, основной упор до недавнего времени делался на точности установки имплантатов. КЛКТ позволяет планировать имплантацию с учетом анатомии челюсти и качества кости. Развитие направленной имплантации привело к появлению шаблонов для уменьшения высоты альвеолярного гребня, синус-лифтинга и взятия костных трансплантатов. Такие программы, как R2GATE и Blue Sky Plan, дают возможность моделировать размещение имплантатов, исходя из особенностей предполагаемой ортопедической конструкции. Тем не менее, слабым звеном подобных имплантологических вмешательств является точное позиционирование протеза на момент самой операции. Совмещение моделей и трехмерных данных в формате DICOM обеспечивает высокую точность планирования реабилитации: имплантаты устанавливаются

предсказуемо и в точном соответствии с задачами ортопедического этапа, что критически важно в контексте немедленной установки полного протеза.

Представленный в настоящей статье клинический случай иллюстрирует применение многокомпонентной системы, состоявшей из каркаса, фиксируемого к кости, и двух последовательно монтируемых шаблонов – для точной установки имплантатов, абатментов и временного протеза. Такая конструкция значительно облегчает одномоментную установку имплантатов с их немедленной нагрузкой. Для

оценки предложенного метода полностью направленной имплантации и долгосрочных результатов его применения в контексте реабилитации всего зубного ряда необходимы дальнейшие исследования. ДТ

От редакции: список литературы можно получить в издательстве. Статья была впервые опубликована в сентябрьском выпуске *Dentistry Today* за 2019 г. и с разрешения этого издания перепечатана после редактуры в журнале *CAD/CAM – international magazine of digital dentistry* Vol. 10, №4/2019.

Раскрытие информации: авторы сообщают об отсутствии конфликта интересов.

Контактная информация



Доктор Скотт Ганц (Scott Ganz) – дипломированный челюстно-лицевой хирург и ортопед, специализирующийся на имплантологической и ортопедической реабилитации, соавтор 15 учебников по имплантологии. Он является членом Академии остеointegrации и Международного конгресса имплантологов (ICOI), представителем США в Обществе цифровой стоматологии и президентом американского отделения этого общества, а также соруководителем программы повышения квалификации имплантологов *Advanced Implant Education (AIE)*. Доктор Ganz входит в преподавательский состав стоматологического факультета Ратгерского университета и владеет частной клиникой в г. Форт Ли (Нью-Джерси, США). Связаться с ним можно по электронной почте: drganz@drganz.com.



Доктор Айзек Тавил (Isaac Tawil) получил диплом стоматолога в Стоматологическом колледже Университета Нью-Йорка и степень магистра биологии – в Университете Лонг-Айленда. Он является членом ICOI и Академии передовой имплантологии, дипломантом Международной академии имплантологии и соруководителем программы AIE. За свои достижения он удостоился награды Академии передовой имплантологии, а также получил Президентскую награду за волонтерскую работу в Гондурасе, Мексике, Доминиканской республике, Китае и Перу. Доктор Tawil читает лекции по установке имплантатов с применением новейших технологий и проводит демонстрации и практические занятия в стране и за рубежом. Он владеет частной стоматологической клиникой широкого профиля, где занимается имплантологическим лечением. Связаться с ним можно по электронной почте: tawildental@gmail.com.

Установка имплантата под аутогипнозом: «Выключить боль было легко»

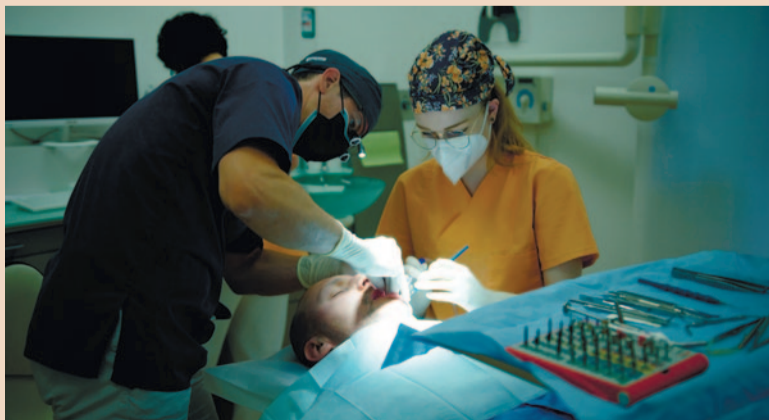**Франциска Байер,
Dental Tribune International**

ЛЕЙПЦИГ, Германия: телом – в клинике, душой – в горах. Именно так, под аутогипнозом, пациент успешно перенес установку имплантата безо всякой анестезии и остался очень доволен результатами, не испытав во время процедуры практически никакой боли. Такая операция была проведена впервые в истории.

Все началось с того, что Tomas Schröck, частнопрактикующий гипнотерапевт из Лейпцига, спросил своего стоматолога доктора Nico Lindemann,

совладельца лейпцигской клиники «Die Zahnärzte im Roßbachpalais», не согласится ли тот помочь ему в проведении эксперимента над собой и установить имплантат под аутогипнозом, без применения анальгетиков и анестезии.

«Хотя я был знаком с гипнозом, идея передать вопросы обезболивания в ведение самого пациента показалась мне несколько спорной. С одной стороны, я полагал, что аутогипноз срабатывает, с другой – сомневался, можно ли полностью положиться на этот метод, чтобы гарантированно провести процедуру имплантации в точном соответствии с планом лече-



Доктор Nico Lindemann (слева) и его пациент Tomas Schröck (в центре), находившийся во время операции под аутогипнозом. (Фото: Tomas Schröck)

ния», – сказал доктор Lindemann в беседе с *Dental Tribune International*.

На вопрос, что побудило его к такому эксперименту, г-н Schröck ответил, что прежде всего хотел привлечь внимание общественности к возможностям гипноза. Самогипноз может помочь пациентам, испытывающим страх перед лечением или страдающим непереносимостью анестетиков. Кроме того, будучи гипнотерапевтом, г-н Schröck хотел опробовать на себе те приемы и методики, которым он годами обучает своих пациентов.

Family matters.



PERUMAMA



www.denco.pro
8 (800) 333-72-80
7 (812) 241-72-88