

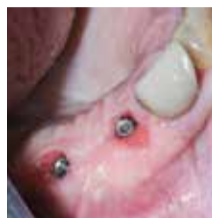DENTAL TRIBUNE

The World's Dental Newspaper 

PUBLISHED IN CROATIA, ISSN 1849-4862

www.dental-tribune.com


Rujan 2022., br. 3



KLINIČKA PRAKSA

Transplantacija korijena: Primjena zubnog korijena u tretiranju manjka kosti za dosljedno i uspješno kombiniranje ugradnje implantata s rekonstrukcijom kosti.

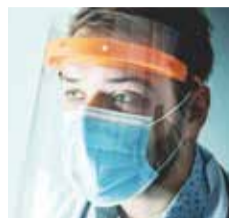Stranica 6



UMJETNA INTELIGENCIJA

Integracija umjetne inteligencije (AI) u dentalnu medicinu sve više prevladava, a potrebno je još puno rada da bi stomatolozi bolje razumjeli tehnologiju koju upotrebljavaju.

Stranica 14



MENADŽMENT

Je li stres razlog zašto Vaša ordinacija ne napreduje? Zašto niste dovoljno uspješni i što možete napraviti da biste to promijenili?

Stranica 24

Obećavajući rezultati stomatološke anestezije bez igle

Autor: Brendan Day, Dental Tribune International

DUNEDIN, Novi Zeland: Dentalna anksioznost i dalje je značajna zapreka pacijentima u dobivanju adekvatne stomatološke skrbi, a minimalno invazivni pristupi postali su sve popularniji u svim granama dentalne medicine. Nova suradnja između istraživača sa Sveučilišta Otago, Sveučilišta Auckland i Tehnološkog sveučilišta Auckland na Novom Zelandu rezultirala je ispitivanjem uređaja koji administrira stomatološku anesteziju bez upotrebe igle, a prvi rezultati su obećavajući.

U stomatološke ordinacije svakodnevno dolaze ljudi s velikim strahom. Boje se čak i rutinske kontrole zbog čega često zanemaruju svoje oralno zdravlje. Pri tome se ne radi se samo o djeci koju je ponekad čak i lakše smiriti obećanjem nagrade ili medaljom za hrabrost nego često i o odraslima, što svaki njihov posjet stomatologu čini malom traumom. Pacijente obično užasava zvuk "brusilice", pomisao na gubitak kontrole, strah od bola, ali najvećim okidačem straha smatra se pogled na iglu za anesteziju. Stoga već neko vrijeme postoje napori da se razvije metoda administriranja lokalne anestezije bez upotrebe igle.

U ovo istraživanje uključeno je osam sudionika od kojih je kod svakog bilo potrebno bilateralno vađenje gornjeg zuba kao dio plana



Iako se stomatološka anestezija tradicionalno daje iglom, novi uređaj koji su razvili i isprobali istraživači na Novom Zelandu omogućuje davanje anestezije bez igle.

Nakon obavljenih ekstrakcija, svi su pacijenti izrazili svoju sklonost primanju anestezije bez igle, a šest od osam sudionika izjavilo je da je anestezija kod njih uz ovaj uređaj bila bezbolna.

liječenja. Njihove razine tjeskobe i nelagode zabilježene su prije primanja anestezije s pomoću uređaja bez igle i uz tradicionalni pristup s iglom. Prema koautoru istraživanja prof. Andrewu Taberneru s Instituta za bioinženjering Auckland na Sveučilištu u Aucklandu, uređaj koji pokreće tihi motor, jedinstven je po

tome što je dizajniran posebno za upotrebu u stomatologiji i nije prilagođen za primjenu u druge medicinske svrhe.

"Svi drugi dentalni mlazni injektori upotrebljavaju opruge ili komprimirani plin za pokretanje ubrizgavanja; oni imaju nedostatak što proizvode buku i udarce kada

se lijek administrira," komentirao je prof. Taberner u priopćenju za tisak. "Štoviše, u ovom istraživanju prvi put sam vidio da se mlaz ubrizgava kroz tanki štapić koji pomalo nalikuje na alat tri u jedan i može se lako uvesti u stražnji dio usta." Nakon obavljenih ekstrakcija, svi su pacijenti izrazili svoju sklonost

primanju anestezije bez igle, a šest od osam sudionika izjavilo je da je anestezija kod njih uz ovaj uređaj bila bezbolna. Preostalo dvoje sudionika zahtijevalo je dodatnu anesteziju primjenom tradicionalnih metoda iglom. Tijekom sljedećih sedam dana procijenjeni su zacjeljivanje i odgovor gingive na mjestima apliciranja anestezije i smatralo se da nije bilo problema bez obzira na primijenjenu tehniku.

Prof. Paul Brunton, vodeći autor istraživanja i prorektor Odjela za zdravstvene znanosti na Sveučilištu Otago, istaknuo je da dentalna anksioznost ostaje značajna zapreka za pristup stomatološkoj skrbi i da je čest uzrok straha "pogled na iglu tijekom davanja lokalne anestezije".

"Iako je ovo bio samo dokaz valjanosti koncepta, ovaj bi uređaj zasigurno mogao smanjiti ili eliminirati tjeskobu kod pacijenta zbog fobije od igle", dodao je.

S obzirom na malu veličinu uzorka i ograničen opseg istraživanja, bit će potrebna dodatna klinička ispitivanja kako bi se potvrdila učinkovitost uređaja za provođenje lokalne anestezije bez igle i potvrdilo može li se upotrebljavati i za druge stomatološke zahvate.

Istraživanje pod naslovom "Jet injection needle-free dental anaesthesia: Initial findings" objavljena je u časopisu *Journal of Dentistry* u srpnju 2022.

Oglas



DENTAL TRIBUNE 

**PRETPLATOM
OSTVARUJETE:**

Jednim klikom do pretplate na  dentalmedia.hr

2 Oglas
boda
HKDM


4 izdanja
godišnje

TISKANO
+ WEB IZDANJE

+ Dodatne
pogodnosti
i popusti

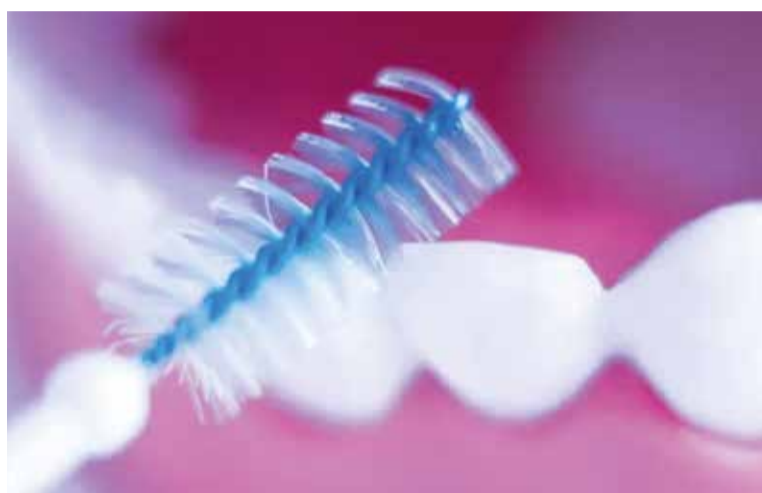Gumene čačkalice i interdentalne četkice najučinkovitije su u smanjivanju plaka i gingivitisa

Istraživanje pokazuje kako postići najviši standard interdentalne higijene

Izvor: Dental Tribune International

Istraživanje je pokazalo da se količina zubnog plaka i upala gingive može smanjiti upotrebom same četkice za zube ili u kombinaciji s interdentalnim čistačima. Međutim, usporedbom upotrebe same četkice za zube ili u kombinaciji sa zubnim koncem, dodatno smanjivanje plaka i upale zabilježeno je tek kada su se uz četkicu za zube uvele interdentalne četkice i gumene čačkalice za zube. Iako je ovo otkriće u skladu s rezultatima prethodnih istraživanja, ovo novo istraživanje prvo je u koje su bili uključeni samo pacijenti s parodontitisom.

Ovo istraživanje ima veliki značaj za stomatološke pacijente s parodontitisom. Kako autori istraživanja navode, gotovo 30 % globalne populacije u dobi višoj od 50 godina boluje od parodontitisa. Vodeći autor istraživanja dr. Filippo Graziani, profesor parodontologije na Odsjeku za kiruršku, medicinsku i molekularnu patologiju i intenzivnu skrb na Sveučilištu u Pisi, istaknuo je da su rezultati istraživanja također uključili i trenutno postojeće zapreke za liječenje parodontne bolesti te bi mogli imati značajne posljedice za svakodnevnu praksu. Također je objasnio: „Čišćenje prostora između zubi ključni je čimbenik



U prvom znanstvenom istraživanju te vrste, istraživači u Italiji usporedili su učinkovitost različitih instrumenata za oralnu higijenu u smanjenju plaka i gingivitisa kod pacijenata s parodontitisom.

Gotovo 30 % globalne populacije u dobi višoj od 50 godina boluje od parodontitisa.

za održavanje dobrog parodontnog zdravlja tijekom i nakon liječenja pacijenata s parodontitisom. Naše istraživanje pokazuje kako postići najviši standard interdentalne higijene, a interdentalne četkice ili gumene interdentalne čačkalice pokazale su se

najučinkovitijom alatima.“ Martijn Verhulst, medicinski menadžer za suradnju u dentalnoj kompaniji Sunstar koja je osigurala gumene četkice koje su upotrijebljene u istraživanju dodao je: „S velikim zadovoljstvom pozdravljamo poseban fokus na instru-

mente za interdentalno čišćenje kod pacijenata s parodontitisom u ovom istraživanju. Do sada smo vidjeli dokaze o učinkovitosti različitih naprava za interdentalno čišćenje, ali su postojale nejasnoće po pitanju ovog dijela populacije, a o gumenim čačkalicama se nije čak ni govorilo, tako da će ovi rezultati sigurno pomoći stomatolozima u svakodnevnom poslu.“ Verhulst je također dodao: „Otkriće da su gumene čačkalice i interdentalne četkice najučinkovitije u smanjivanju plaka i gingivitisa bilo je nešto što smo očekivali. Međutim, rezultati su također važni i za prethodna istraživanja kao i povratne informacije koje dobivamo od potrošača, a koje pokazuju da se gumene čačkalice često više upotrebljavaju jer je njihova upotreba jednostavnija u odnosu na zubni konac ili interdentalne četkice. I dalje je vrlo važno poštovati vještine i osobne preferencije pacijenata.“

Istraživanje pod naslovom *“Interdental plaque reduction after the use of different devices in patients with periodontitis and interdental recession: A randomized clinical trial”* objavljeno je online početkom 2022. godine u časopisu *International Journal of Dental Hygiene*.

Riječ urednice



UREDNIKA:
Izv. prof. dr. sc. Slađana Milardović, dr. med. dent. spec. stom. protetike
Zavod za fiksnu protetiku
Stomatološki fakultet
Sveučilišta u Zagrebu
e-mail: milardovic@sfzg.hr

Umjetna inteligencija (*eng. Artificial Intelligence, AI*) sve više ulazi u dentalnu medicinu pa se postavlja pitanje je li popularnost te tehnologije opravdana. Prednosti AI tehnologije već se iskorištavaju u pružanju stomatološke skrbi: tehnologija pomaže stomatološ-

kim timovima u početnim konzultacijama, postavljanju dijagnoze i planiranju liječenja, a upotrebljava se i u kirurškim zahvatima i postoperativnoj njezi te kao podrška softveru za upravljanje ordinacijom. Međutim, malo je vjerojatno da će tu stati integracija umjetne inteligencije u dentalnu medicinu. Može se očekivati da će AI dotaknuti svaki aspekt naše struke.

Imamo li razloga za brigu? Za početak, važno je educirati se i razumjeti temeljne prednosti i nedostatke sustava umjetne inteligencije, upoznati se s vrstama alata umjetne inteligencije koji su trenutno dostupni i koji su njihovi učinci te naučiti kako najbolje iskoristiti umjetnu inteligenciju u svakodnevnoj praksi da bi se maksimalno unaprijedilo zdravlje pacijenata i prihod ordinacije. U pravilu, svi stomatolozi mogu imati koristi od primjene umjetne inteligencije. Jedna od najvećih

prednosti umjetne inteligencije je ta što pomaže stomatolozima u pružanju dosljedne dijagnoze. Čak i najiskusniji kliničar ponekad je nedosljedan, dok umjetna inteligencija nije. Budući da je sustav za dijagnostiku temeljen na umjetnoj inteligenciji usko usmjeren, na njegovu izvedbu ne utječu predrasude, pristranosti ili umor koji utječu čak i na najstručnijeg čovjeka. To ga čini idealnim za pružanje kliničarima drugog dijagnostičkog mišljenja i donosi niz prednosti koje utječu na sve, uključujući planiranje liječenja, povjerenje pacijenata i pitanje medicinske odgovornosti. Možemo očekivati da će u budućnosti svako postavljanje dijagnoze i planiranje liječenja biti potpomognuto umjetnom inteligencijom, ali što je još važnije, pretpostavlja se da će naši planovi terapije postati sve više individualizirani. To znači da dvije osobe s istom dijagnozom mogu dobiti različite planove terapije

na temelju njihove genetike, muskulature, bakterijske flore, gustoće kostiju, oblika zubi i bilo kojeg drugog unosa koji možemo izmjeriti. Također možemo očekivati da će umjetna inteligencija pomoći da dentalna medicina bude prediktivnija i, prema tome, preventivnija. Ono što je važno naglasiti jest da se moraju održati visoki etički standardi prilikom uključivanja umjetne inteligencije u medicinsku i stomatološku profesiju. Odnos liječnika i pacijenta i razmjena informacija između njih temelji se na visokom stupnju povjerenja, a integracijom umjetne inteligencije u ovaj krug povjerenja ulazi treća strana. Stoga je potrebno još puno rada da bi liječnici bolje razumjeli tehnologiju koju upotrebljavaju te da pacijenti i njihovi podaci budu zaštićeni.

Više o umjetnoj inteligenciji pročitajte u ovom broju časopisa Dental Tribune.

IMPRINT INTERNATIONAL HEADQUARTERS

PUBLISHER AND CHIEF EXECUTIVE OFFICER: Torsten OEMUS
CHIEF CONTENT OFFICER: Claudia Duschek
Dental Tribune International GmbH
Holbeinstr. 29, 04229 Leipzig, Germany
Tel.: +49 341 4847 4302
Fax: +49 341 4847 4173
General requests: info@dental-tribune.com
Sales requests: mediasales@dental-tribune.com
www.dental-tribune.com

Material from Dental Tribune International GmbH that has been reprinted or translated and reprinted in this issue is copyrighted by Dental Tribune International GmbH. Such material must be published with the permission of Dental Tribune International GmbH. Dental Tribune is a trademark of Dental Tribune International GmbH.

All rights reserved. © 2022 Dental Tribune International GmbH. Reproduction in any manner in any language, in whole or in part, without the prior written permission of Dental Tribune International GmbH is expressly prohibited.

Dental Tribune International GmbH makes every effort to report clinical information and manufacturers' product news accurately but cannot assume responsibility for the validity of product claims or for typographical errors. The publisher also does not assume responsibility for product names, claims or statements made by advertisers. Opinions expressed by authors are their own and may not reflect those of Dental Tribune International GmbH

dti Dental Tribune International

CROATIAN EDITION

VLASNIK LICENCE:
Dental Media Grupa d.o.o.
I. G. Kovačića 15a, 10410 Velika Gorica

IZDAVAČ:
Dental Media Grupa d.o.o.
Tel.: +385 91 637 0042
www.dentalmedia.hr
info@dentalmedia.hr

DIREKTOR:
Sanela Drobnjak, dipl.oec.

GLAVNI UREDNIK:
Izv. prof. dr. sc. Slađana Milardović, dr. med. dent.

GRAFIKA:
PixArt

PRIJEVOD:
Izv. prof. dr. sc. Slađana Milardović, dr. med. dent.

LEKTOR:
Jasmina Škoda, prof. hr. jezika i književnosti

MARKETING:
Dental Media Grupa d.o.o.

TISAK:
Radin print d.o.o.
Sljedeće izdanje Dental Tribune-a izlazi u prosincu 2022. godine

VLASNIČKA STRUKTURA

TVRTKA, NAKLADNIK:
Dental Media Grupa d.o.o.

MATIČNI BROJ: 02293749

OIB: 82547088036

ODGOVORNA OSOBA NAKLADNIKA:
Sanela Drobnjak, dipl.oec.

SJEDIŠTE NAKLADNIKA:
I. G. Kovačića 15a, 10410 Velika Gorica

TELEFON NAKLADNIKA:
Tel.: +385 91 637 0042

E-POŠTA I WEB-STRANICA NAKLADNIKA:
info@dentalmedia.hr
www.dentalmedia.hr

VLASNIK NAKLADNIKA I POSTOTAK UDJELA U VLASNIŠTVU:
Dental Media Grupa d.o.o., 100% vlasništvo

NAZIV MEDIJA:
Dental Tribune International

VRSTA MEDIJA:
Tiskani

Bruksizam – postoji li rizik za implantate?

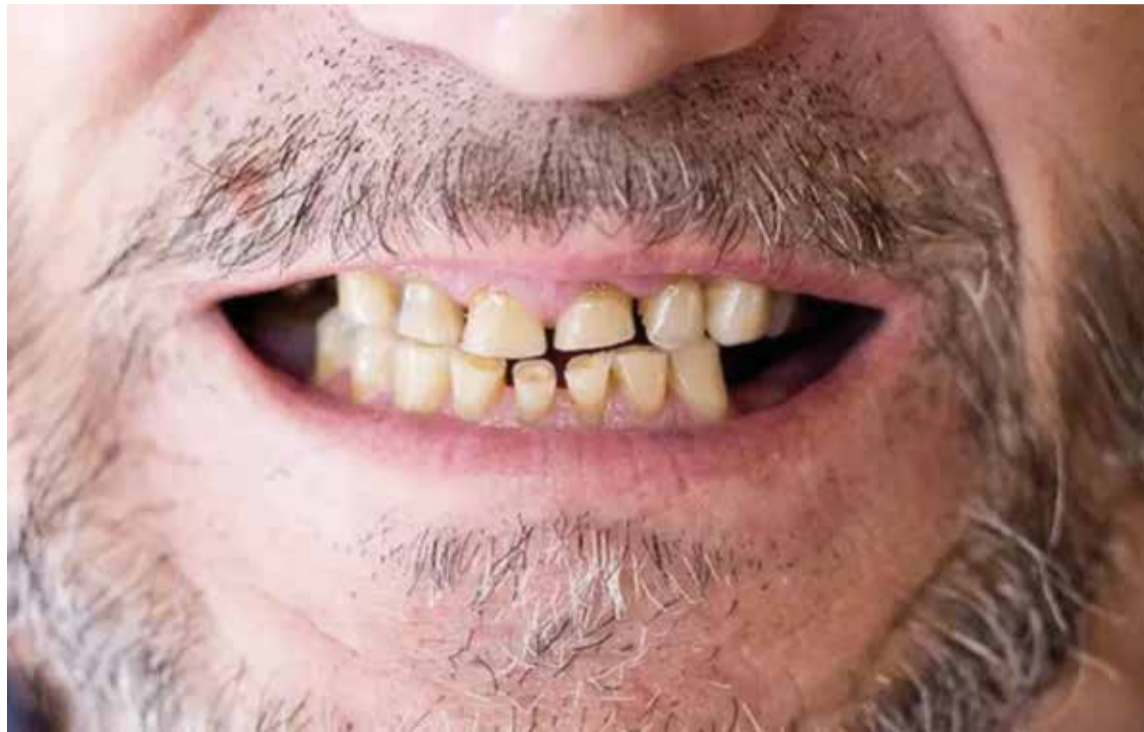Autor: dr. Aditya KS, Dental Tribune Južna Azija

Budući da su nalazi ranijih istraživanja kontroverzni i jedina dva sistematizirana pregledna rada ikada provedena nisu došla do uvjerljivih zaključaka, ova je tema bila veliki izazov jer nije bilo randomiziranih ili nerandomiziranih kliničkih istraživanja.

Nedavno objavljeni sistematizirani pregledni rad navodi da bruksizam može doprinijeti neuspjehu implantata i protetskih suprastruktura na implantatima.

Bruksizam je stiskanje ili škripanje zubima. Može oštetiti zubne strukture, što dovodi do loma i trošenja zubi i zubnih nadomjestaka. Bruksizam ima dva različita cirkadijalna oblika: noćni bruksizam i dnevni bruksizam. Oni se ne smatraju poremećajem za zdrave pacijente, nego čimbenikom rizika za negativne ishode.

Oseointegrirani dentalni implantati rigidno su ugrađeni u kost, za razliku od parodonta prirodnog zuba, pa se ne mogu reverzibilno prilagoditi različitim uvjetima opterećenja. Stoga bruksizam ima negativan utjecaj na implantate. Na PubMedu provedeno je sistematizirano pretraživanje za razdoblje od 2010. do 2021. Od 343 članka uključeno je samo 16 istraživanja koja su podijeljena u tri skupine. U prvoj skupini procijenjene su komplikacije implantata, u drugoj skupini komplikacije na protetskim suprastrukturama, a



Aislu Ahmadieva / Shutterstock

u trećoj skupini oboje.

Nalazi ranijih istraživanja na ovu temu bili su kontroverzni. Štoviše, provedena su samo dva sistematizirana pregleda (2014. i 2015.) i oba s neuvjerljivim zaključcima. Ovaj se pregledni rad, međutim, temeljio na opservacijskom istraživanju jer nije bilo randomiziranih ili nerandomiziranih kliničkih istraživanja. Autori su bili primorani odabrati retrospektivne protokole na temelju smjernica za sistematizirane preglede. Primjena kriterija za grupiranje sudionika

(implantati, protetske suprastrukture ili oboje) pomogla je zatvoriti jaz između istraživanja, smanjiti razlike u protokolima i stvoriti veliku homogeniziranu skupinu.

Samo dijagnoza bruksizma razbila je homogenost. Literatura opisuje različite pristupe dijagnozi bruksizma. Bruksizam se obično dijagnosticira jednim od tri pristupa, samoizvješće, klinički pregled i upitnik za utvrđivanje mogućeg uzroka bruksizma te konačno polisomnografija (najučinkovitija metoda za potvr-

du bruksizma). Istraživanja s nejasnim ili negativnim rezultatima uglavnom procjenjuju na temelju samoprijavljenog bruksizma ili imaju nejasnu dijagnozu bruksizma. To može objasniti negativne rezultate uključivanjem zdravih pojedinaca u skupinu bruksizma. Nedavno objavljena istraživanja otkrila su da se bruksizam ne može dijagnosticirati samo na temelju trošenja zubi jer postoje višestruki uzroci. Dodatno, neka su istraživanja otkrila da kod bruksista postoji povećan gubitak

rubne kosti oko implantata, povećana pomičnost, kao i stope neuspjeha. U svim istraživanjima bruksizam je bio povezan s mehaničkim komplikacijama implantoprotetskih nadomjestaka, s većom učestalošću lomova obložne keramike, općenito lomova i trošenja struktura u odnosu na pacijente bez bruksizma.

Gotovo sva istraživanja pokazala su pozitivnu korelaciju između bruksizma i neuspjeha implantata, kao i protetskih neuspjeha s omjerom vjerojatnosti od 2,71. Tri istraživanja pokazala su pozitivnu korelaciju između bruksizma i mehaničkih komplikacija s 3,6 puta više komplikacija kod bruksista.

Uzimajući u obzir sve navedeno, bruksizam se može smatrati čimbenikom rizika za preživljavanje implantata i kao mehanički rizik za implantoprotetske radove. Ovi su nalazi u skladu s rezultatima ranije metaanalize (2016.). Jasna i evidentna dijagnoza bruksizma, standardizirane mjerne jedinice i odgovarajući protokol bili bi vrijedni za buduća istraživanja.

Rezultati su objavljeni u radu Youssef, A., Hobeiche, J., El Zoghbi, A. et al. *Bruxism and implant: where are we? A systematic review.* Bull Natl Res Cent 46, 172 (2022). <https://doi.org/10.1186/s42269-022-00852-7>

Oralni seks utječe na povećanje rizika od karcinoma povezanog s HPV-om

Autor: Jeremy Booth, Dental Tribune International

BALTIMORE, SAD: Istraživanje koje su sprovodi istraživači iz centra za karcinome Sidney Kimmel na Sveučilištu Johns Hopkins u Baltimoreu otkrili su da široki spektar aktivnosti vezanih za oralni seks može utjecati na rizik od zaraze humanim papiloma virusom (HPV-om) te da osoba može dobiti orofaringealni karcinom koji je povezan s virusom.

Sa Sveučilišta su u priopćenju za medije istaknuli da je većina orofaringealnih karcinoma povezana s HPV-om te da su prethodna istraživanja pokazala da se pojedinci koji imaju veliki broj partnera za oralni seks suočavaju s većim rizikom od orofaringealnih karcinoma povezanih s HPV-om. Vodeća autorica dr. Virginia Drake izjavila je da je novo istraživanje doprinijelo boljem razumijevanju

dodatnih čimbenika rizika povezanih s oralnim seksom koji pogoduju razvoju bolesti.

Dr. Drake je prokomentirala u priopćenju za medije: "Iako znamo da je orofaringealni karcinom koji se povezuje s HPV-om usko povezan s prakticiranjem oralnog seksa i brojem partnera za oralni seks, nikada nismo pokušali utvrditi koje točno aktivnosti doprinose razvoju ove bolesti."

Dr. Drake je zajedno sa svojim kolegama ispitala dodatne aspekte ponašanja analizirajući podatke prikupljene od sudionika istraživanja koje je uključivalo 163 pacijenta s orofaringealnim karcinomom povezanim s HPV-om te 345 zdravih, odraslih osoba sa sličnim demografskim karakteristikama. Sudionici su popunili detaljan upitnik koji se odnosio na ponašanje, na-

ročito seksualne aktivnosti, uključujući broj seksualnih partnera, dob kada su imali prvo seksualno iskustvo, vrstu i redoslijed seksualnih aktivnosti te dinamiku mijenjanja seksualnih partnera. Također je priložen i uzorak krvi kako bi se testirala antitijela na virus, a uzeti su i uzorci tumora od sudionika s karcinomom kako bi se potvrdila prisutnost HPV-a.

Analizom podataka istraživači su potvrdili da je veliki broj partnera za oralni seks povezan s povećanim rizikom od dobivanja karcinoma vezanih uz HPV, međutim, također su otkrili da je visoki rizik od orofaringealnih karcinoma povezanih s HPV-om povezan i s činom oralnog seksa u mladim danima, kao i s velikim brojem seksualnih partnera u kratkom roku te izvođenjem oralnog seksa prije dru-

gih oblika seksa. Otkriveno je da dinamika mijenjanja seksualnih partnera utječe na rizik od razvoja karcinoma povezanih s HPV-om. "Na primjer, veliki broj povremenih seksualnih partnera, seks izvan braka te sumnja da partner ima seks izvan braka su, također, značajni čimbenici koji doprinose povećanju rizika od dobivanja orofaringealnih karcinoma povezanih s HPV-om za više od 1,6 puta. Čimbenik dobi gdje je seksualni partner deset godina stariji u odnosu na sudionike istraživanja koji su mlađi od 23 godine također je povezan s dijagnosticiranjem ove bolesti", objasnili su sa Sveučilišta. Dr. Drake ističe da su rezultati ovog istraživanja doprinijeli kontekstu povezanosti između oralnog seksa i tumora koji se javlja u ustima i grlu. Rekla je i da re-

zultati također mogu pomoći da se shvati kako se karcinom razvija i odgovoriti na pitanja poput je li izložnost HPV-u u starijoj dobi ili inicijalna izložnost genitalnom HPV-u u odnosu na oralni HPV, može pokrenuti snažnu imunološku reakciju.

"Naš glavni cilj bio je dodati informacije kontekstu koji nam je već poznat o ovim karcinomima kako bismo bolje razumjeli kompleksnu prirodu ove bolesti. Ovaj suvremeni uvid u čimbenike rizika za orofaringealne karcinome povezane s HPV-om dozvolio nam je upravo to", istaknula je Drake.

Istraživanje pod naslovom „Timing, number, and type of sexual partners associated with risk of oropharyngeal cancer“ objavljeno je 2021. u časopisu *Cancer*.

Održiva stomatologija

Autor: dr. dr. Markus Troeltzsch

Razdoblje između 1983. i 2012. bilo je vjerojatno jedno od najtoplijih razdoblja u posljednjih 1400 godina¹. Porast globalne prosječne temperature dramatično se ubrzao u posljednjih deset godina. Porast razine mora zbog topljenja polarnih kapa, obilja oborina i ekstremnih vremenskih uvjeta raste gotovo linearno s povećanjem emisije CO₂ diljem svijeta¹. Ove nazgled daleke promjene izravno utječu na našu svakodnevnicu. Katastrofe povezane s vremenskim prilikama kao što su suše, oluje i poplave s ogromnim humanitarnim i gospodarskim učincima događaju se sve češće diljem svijeta². Ove promjene, također poznate kao klimatske promjene, u biti su potaknute povećanjem emisije stakleničkih plinova.

Održivost je jedno od glavnih pitanja posljednjih godina. Živjeti, konzumirati i osvježiti se kretati u svakodnevnom životu potrebno je i poželjno da bismo smanjili opterećenje naše prirode. Klimatske promjene sada su stige u mnoga područja svakodnevnog života, razdoblja suše, šumski požari, ledenjaci i širenje bolesti poput lajsmske bolesti ili malarije postali su stvarnost. Jedan od najvažnijih parametara onečišćenja našeg okoliša su CO₂e - CO₂ ekvivalenti u koje se pretvaraju različiti zagađivači ovisno o njihovom učinku na naš okoliš.

Medicina i stomatologija također igraju svoju ulogu – više od 5% globalne emisije uzrokuje ovaj sektor³. Mi u ordinacijama nismo odgovorni za sva ta opterećenja, više od 50% opterećenja proizlazi iz popratnih aktivnosti⁴. U stomatološkoj praksi, energija i grijanje, otpad, sami zahvati, mobilnost pacijenata i osoblja igraju važnu ulogu⁵. To rezultira s nekoliko početnih točaka gdje se ekološki otisak koji ostavlja ordinacija može smanjiti bez promjena u samom radu.

Međutim, fokus uvijek mora biti na sigurnosti liječenja, izvedivosti procesa i uspjehu liječenja. Dakle, smanjenje ekološkog otiska je moguće, ali ne može postojati lijek "NET -ZERO". Ekološki otisak koji nastaje rezultat je visokokvalitetne skrbi za pacijente. Ovdje se mogu primijeniti offset programi.

Posebno područje su potrošni materijal i proizvodi za jednokratnu upotrebu. Glavni problem u stomatologiji i humanoj medicini je raznolika upotreba proizvoda za jednokratnu upotrebu. S jedne strane, ti su proizvodi prijeko potrebni iz higijenskih razloga, ali su najčešće izrazito problematični s ekološkog stajališta. Malo je istraživanja o količini otpada koji se svakodnevno proizvodi u sto-



Designed by Freepik

matološkim ordinacijama. Procjene su da bi to moglo biti između približno 500 grama i nekoliko kilograma po pacijentu dnevno, ovisno o zemlji⁶. Sve ove brojke potječu iz vremena prije pandemije bolesti COVID-19, koja je uzrokovala golem porast upotrebe proizvoda za jednokratnu upotrebu, posebno u obliku osobne zaštitne opreme.

U proizvodnji otpada mora se uzeti u obzir ne samo količina nego i utjecaj CO₂ na okoliš tijekom njegova odlaganja (transport i spaljivanje)⁷. Kirurgija prirodno predstavlja veliki udio proizvodnje otpada s obzirom na to da se ovdje primjenjuje posebno velik broj proizvoda za jednokratnu upotrebu iz higijenskih razloga⁸. Podaci iz SAD-a i Kanade navode prosječnu količinu otpada po kirurškom zahvatu do 17 kg. Problem postaje jasan na primjeru relativno jednostavnog postupka tonzilektomije: ponekad se upotrijebe i do 100 plastičnih instrumenata, dijelova instrumenata, kabela, crijeva itd.⁹

Potrošni materijal i njegovo zbrinjavanje emitiraju oko 90 kg CO₂ ekvivalenta u jednoj operaciji katarakte¹⁰. Čak i ako su indicirane i nužne u okviru medicinskog napretka, posebno minimalno invazivne i tehnički visoko zahtjevne kirurške intervencije (endoskopske/laparoskopske/Roboterove operacije), proizvode još veće količine otpada¹¹. Spaljivanje otpada koji nastaje u medicinskim područjima čini oko 1% ukupne emisije CO₂ Europske unije¹².

S obzirom na demografski razvoj, osjetljiviju dijagnostiku i širu dostupnost, postaje jasno da je medicina u uzlaznoj spirali proizvodnje otpada koju je moguće prekinuti samo inovativnim pri-



Zajedno možemo hodati putem do održive medicine!

stupima. Valjani podaci iz dentalno-kirurških centara trenutačno nisu dostupni. Može se pretpostaviti da vrijednosti u ovom području nisu značajno ispod onih u kirurgiji, oftalmologiji ili medicini uha, grla i nosa. U tom kontekstu reciklaža je vrlo važna jer, unatoč svim naporima da se promijene procesi rada, pa

čak i uz pažljivu upotrebu resursa, na kraju obrade će još uvijek biti puno otpada. Ekološki teret može se dodatno smanjiti vještima odabirom proizvoda i odvajanjem vrsta otpada⁶. Odabir proizvoda važan je jer među potrošnim materijalom koji se obično primjenjuje u praksi postoje i proizvodi koji se mogu reciklirati i oni koji se ne mogu reciklirati. Papir i mnogi proizvodi koji sadrže plastiku mogu se staviti u ciklus recikliranja ako se otpad na odgovarajući način odvaja. Preduvjet za to je da nisu kontaminirani materijalom pacijenta¹³. U ovom trenutku samo nekoliko dobavljača identificira proizvode čija su proizvodnja, transport ili recikliranje ekološki prihvatljivi⁶. Samo će ciljana potražnja krajnjih korisnika u konačnici moći ojačati ovo nastojanje.

U svojoj ordinaciji (Ansbach, Bavarska, Njemačka) 2018. pokušali smo ići putem održivosti i nismo uspjeli na svakodnevnim zaprekama: Koji je proizvod održiv? Kako točno treba dizajnirati procese? Kako izgleda znanstvena strana? Gdje mogu posebno uštedjeti novac? Je li održivost skupa? Ova i mnoga druga pitanja jednostavno se ne

moгу riješiti u svakodnevnom životu. Prava održivost previše je složena, opasnost od skliznuća u "greenwashing" je prevelika. I ta je opasnost stvarna – naši pacijenti smatraju da je dobro da ordinacija ima održivu orijentaciju, no ako je riječ samo o laži, mogu se očekivati negativne reakcije.

Nakon faze u kojoj smo ostavili projekt da miruje, ali u kojoj nam je važnost održive orijentacije u medicini više puta razjašnjena u svakodnevnom životu, odlučili smo pristupiti stvari profesionalno – i tako je rođen Greenviu.

Što je Greenviu?

Greenviu je osnovan kao zajednica istomišljenika s ciljem promicanja održivosti u medicini prema međunarodnom standardu. Greenviu osigurava članovima sve potrebne dokumente, testira proizvode i osigurava daljnju obuku za članove, sve do postajanja ekološkog menadžera (od zime 2023.). Postoje različiti modeli članstva, od besplatnog Friend of Greenviu do premium članstva koje uključuje sve.

Jezgra Greenviua je algoritam, model izračuna koji izračunava znanstveno mjerljiv ekološki otisak u CO₂e medicinske ustanove ili individue. U tu svrhu daju se konkretni prijedlozi za ordinacije i klinike s kojima se može smanjiti ekološki otisak. Takav je model jedinstven, temelji se na dostupnoj znanosti i stalno se razvija. Za članove Greenviua ova je procjena dostupna ovisno o statusu članstva.

Više info na www.greenviu.com

Napomena:

Popis literature dostupan je na upit.



Designed by Freepik

THE DENTAL
SOLUTIONS
COMPANY™

 Dentsply
Sirona

Jeste li spremni za CEREC?

Prelazak na digitalni način rada bila je odlična odluka, ali prije donošenja te odluke stomatolozi prolaze kroz dvojbe. Hoće li sve ići glatko? Neće. Hoće li uspjeti svladati tehnologiju? Da. Hoće li restauracije biti kvalitetne? Izvanredne u svakom pogledu.

Nikad nije bilo bolje vrijeme da s CEREC-om osigurate budućnost u svojoj ordinaciji.

www.dentsplysirona.com

Transplantacija korijena

Primjena zubnog korijena u tretiranju manjka kosti

Autor: Dr. Renaud Girieud, Francuska

Liječenje koštane insuficijencije poznat je izazov za sve stomatologe koji se bave ugradnjom implantata. Manjak kosti može ugroziti postavljanje implantata, njegovu dugoročnu održivost, pa čak i anticipirani estetski ishod. Ukratko, tamo gdje je koštani defekt, postoje dva načina liječenja. Prvo, postoji vođena regeneracija kosti. Ona kombinira membranu i biomaterijal, od kojih postoji više varijanti, ovisno o vrsti membrane i upotrijebljenom materijalu¹. Drugo, može se upotrijebiti autogena kost u bloku ili u obliku koštanog čipsa kao pokrovni sloj ili potporna struktura prema tehnici koju je razvio prof. Fouad Khoury².

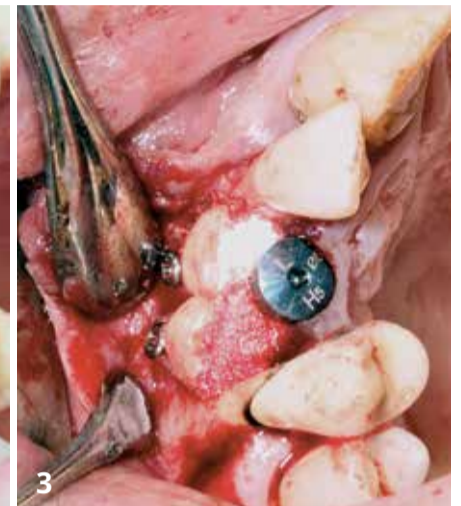
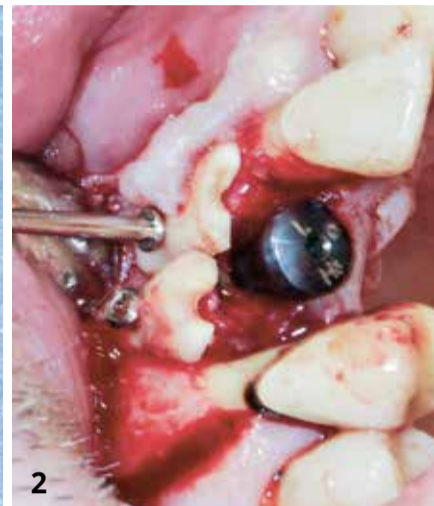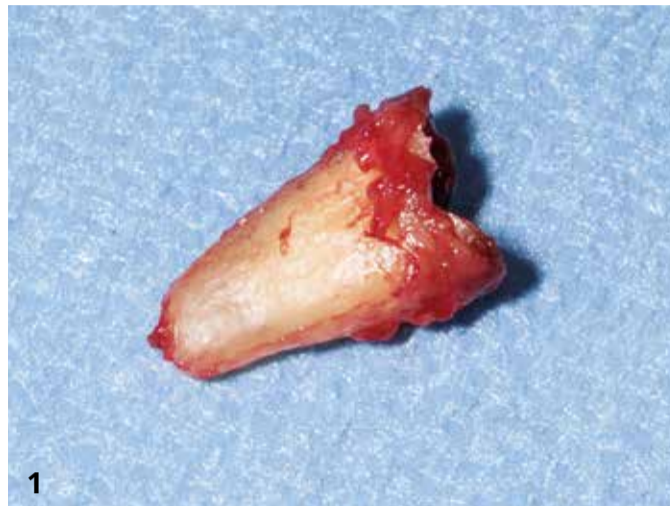Ovisno o vještini i iskustvu kirurga, ove različite tehnike mogu zahtijevati nekoliko operacija, a može biti potrebno da prođe nekoliko mjeseci prije nego što se implantat može ugraditi u zubni luk.

Međutim, postoji i treći način liječenja insuficijencije kosti na temelju principa ankiлоze i resorpcije korijena, presađivanjem korijena vlastitog zuba pacijenta. Koristit ćemo se izrazom "radikularni transplantat" da bismo se referirali na korištene fragmente korijena. Ovu tehniku izvorno je opisao tim s kojim je radio prof. Frank Schwartz, koji je predložio transplantaciju korijena zuba u predimplantacijskoj kirurgiji 2016. godine³.

U tri klinička slučaja raspravljat će se o opsegu primjene radikularnih transplantata koje upotrebljavamo u našem svakodnevnom radu u stomatološkoj ordinaciji i što se promijenilo u usporedbi s tehnikom koju je tim opisao radeći s prof. Schwartzom³. Naš je cilj poboljšati kirurško iskustvo svakog pacijenta i, kad god je moguće, istovremeno postići augmentaciju kosti i ugradnju implantata. Namjerno smo ograničili primjenu na transversalnu insuficijenciju kosti.

Materijali i metode

Najprije se mora izvaditi korijen; to će biti budući radikularni transplantat (Slika 1.). On se priprema tako da se nježno polira kako bi se očistio i uklonile naslage kamenca. Koronarni dio i svi meki ili raspadnuti dijelovi moraju se ukloniti³. Korijen se prereže na dva dijela s pomoću diska. Dijamantno svrdlo upotrebljava se za čišćenje kanala nečistoća od ostataka ispuna³. Ako je potrebno, korijen se ponovno reže da bi se oblikovao tako da odgovara defektu i u njega se buše rupe za osteosintetske vijke³. Transplantat se fiksira u predviđenom ležištu s pomoću osteosintetskih vijaka pri čemu je dentin u dodiru s koštanim grebenom, a cement je u kontaktu s mekim tkivom³. Radikularni transplantati zapravo



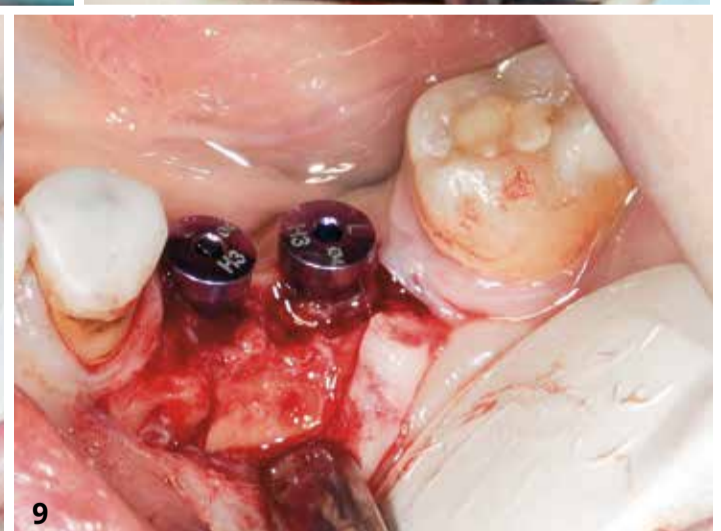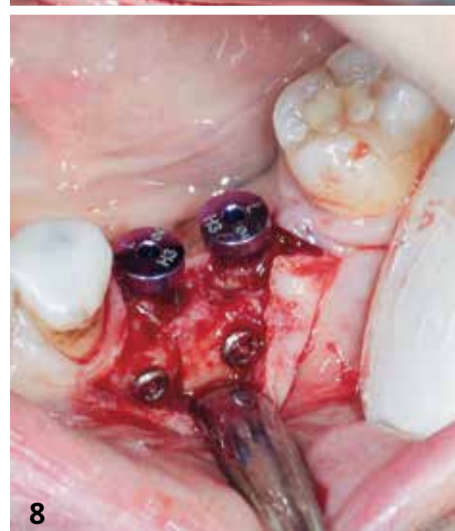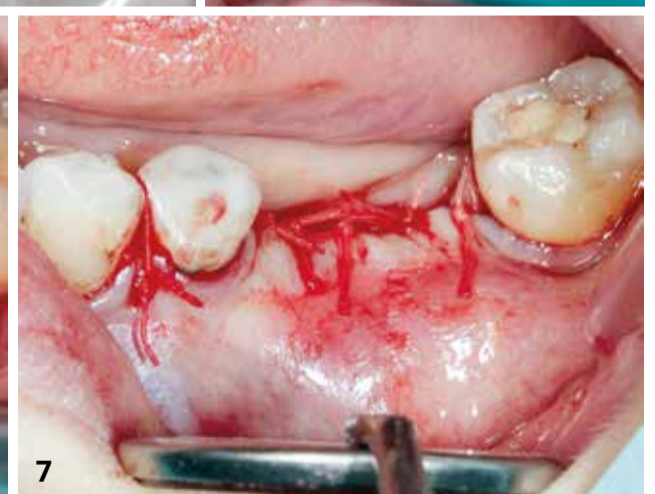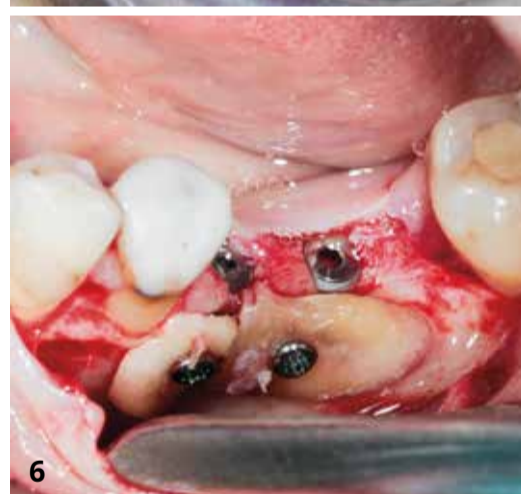
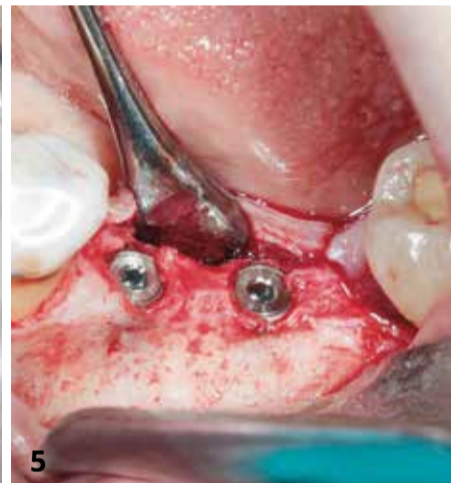
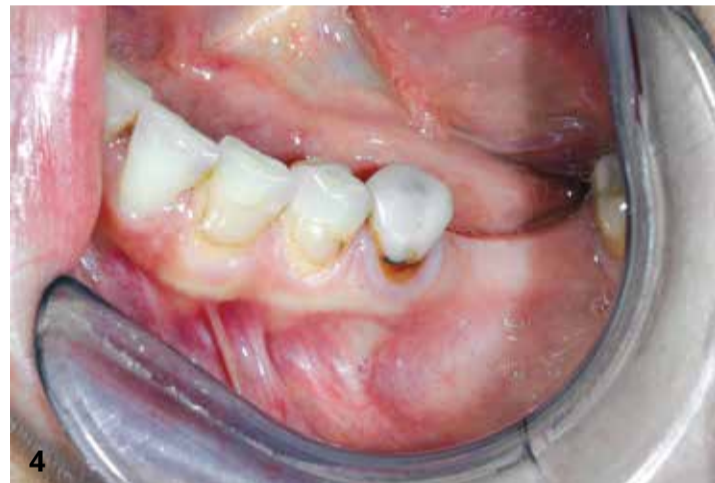Sl. 1: Izvađeni korijen kao radikularni transplantat. Sl. 2: Radikularni transplantati su polarizirani. Sl. 3: Prostor između transplantata i grebena ispunjava se biomaterijalom.

su polarizirani: dentin mora biti u kontaktu s koštanim grebenom kako bi se omogućila ankiлоza, dok je cement u kontaktu s mekim tkivom i djeluje kao barijera za sprječavanje resorpcije transplantata mekim tkivom (Slika 2.). Ako se transplantat upotrebljava kao biološka membrana i namijenjena je stvaranju potporne konstrukcije, prostor između transplantata i grebena je ispunjen materijalom za punjenje (Slika 3.).

Slučaj 1.

Liječenju je podvrgnut 36-godišnji pacijent s izgubljenim zubima 36 i 37 i transversalnom insuficijencijom kosti u bezzubom prostoru. Bilo je moguće ugraditi implantate, ali bi ostao samo tanki sloj vestibularne kosti na vratu implantata. Postojao je ozbiljan rizik od dehiscencije, što može ugroziti preživljavanje implantata (Slika 4.). Imali smo tri mogućnosti kako postupiti: transplantat koštanog bloka iz ramusa mandibule², segmentalna osteotomija⁴ ili radikularni transplantat, uz spoznaju da se zub 46 ne može spasiti. Odabrali smo treću opciju jer je dopuštala simultanu ugradnju implantata i rekonstrukciju kosti. Veliki režanj odignut je kako bi se procijenio defekt u kosti i mogao zatvoriti na augmentiranom grebenu. Normalno su ugrađena dva implantata unatoč maloj rezidualnoj debljini kosti u vestibularnom području planiranog položaja implantata (Slika 5.).

Korijeni zuba 46 ekstrahirani su atraumatski (separacija korijena, primjena piezokirurgije itd.) i pripremljeni kako je opisano. Korijeni su oblikovani tako da odgovaraju defektu i fiksirani u ležištu s pomoću osteosintetskih vijaka (Slika 6.)³. Režanj je mobiliziran i rastegnut kako bi se postiglo zatvaranje od ruba do ruba bez napetosti, a za šivanje je upotrijebljen brzo resorptivni konac #4/0 (Slika 7.). Četiri mjeseca nakon augmentacije kosti i ugradnje



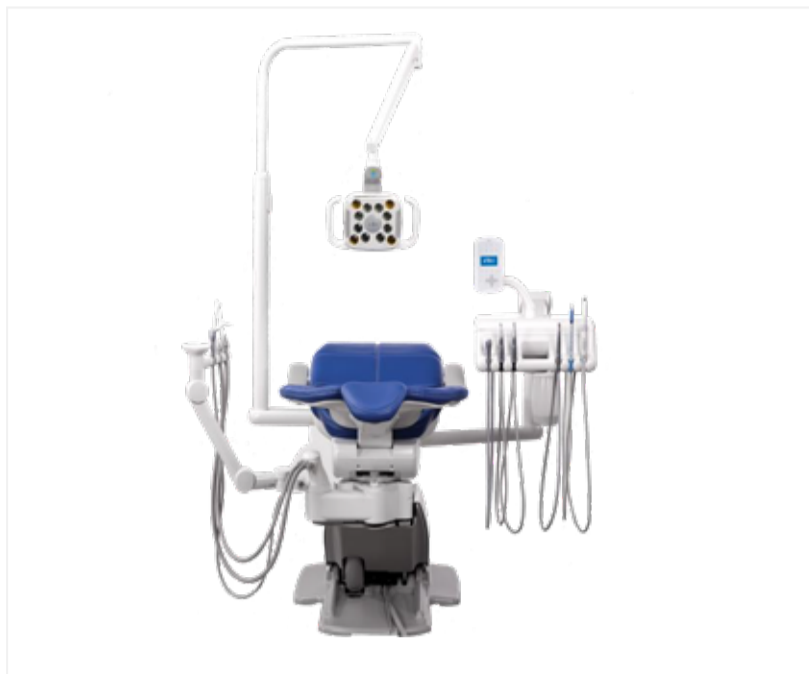Sl. 4: Ozbiljan rizik od dehiscencije. Sl. 5: Mala rezidualna debljina kosti u vestibularnom području implantata. Sl. 6: Korijeni su oblikovani da odgovaraju defektu i fiksirani u ležištu s pomoću osteosintetskih vijaka. Sl. 7: Za šavove je upotrijebljen brzo resorptivni konac 4/0. Sl. 8: Nadogradnje za cijeljenje postavljene su na implantate. Sl. 9: Osteosintetski vijci su uklonjeni.

implantata postavljene su nadogradnje za cijeljenje i uklonjeni su osteosintetski vijci (Slike 8. i 9.). Tijekom operacije vizualno je pro-

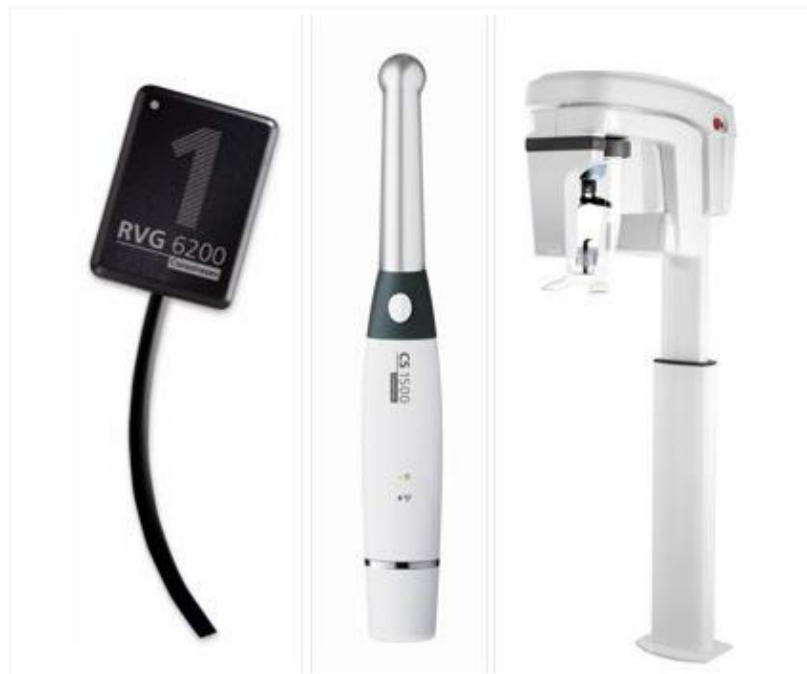vjereno je li ankiлоza radikularnog transplantata bila uspješna. Konačno je izvršena procjena s pomoću CBCT-a. Protetsku supra-

strukturu izradio je naš kolega nekoliko tjedana kasnije nakon što je meko tkivo zaraslo.

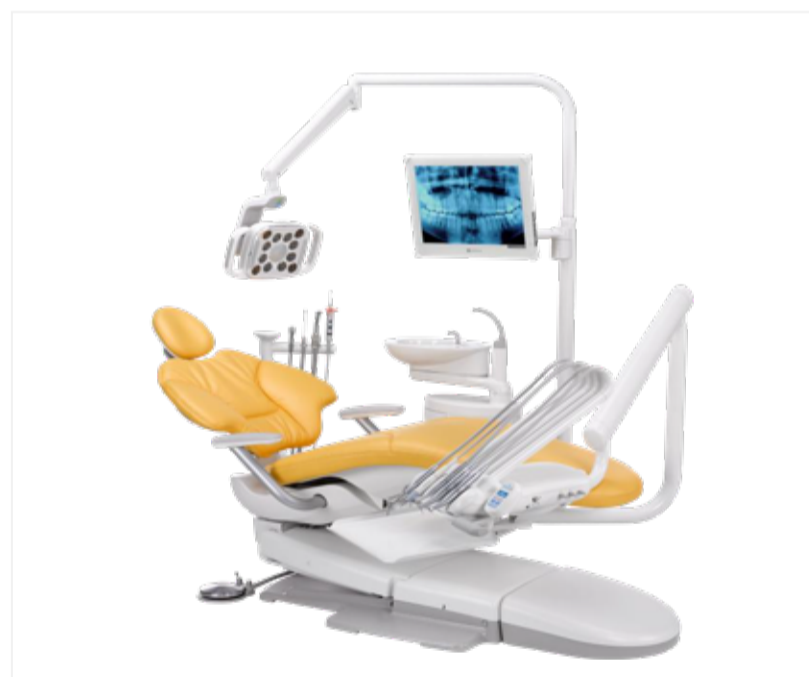
Nastavak na sljedećoj stranici →



Stomatološki stolac A-dec 500



RVG senzor 6200, kamera CS 1500, ortopan/CT CS 8200 3D *



Stomatološki stolac A-dec 400



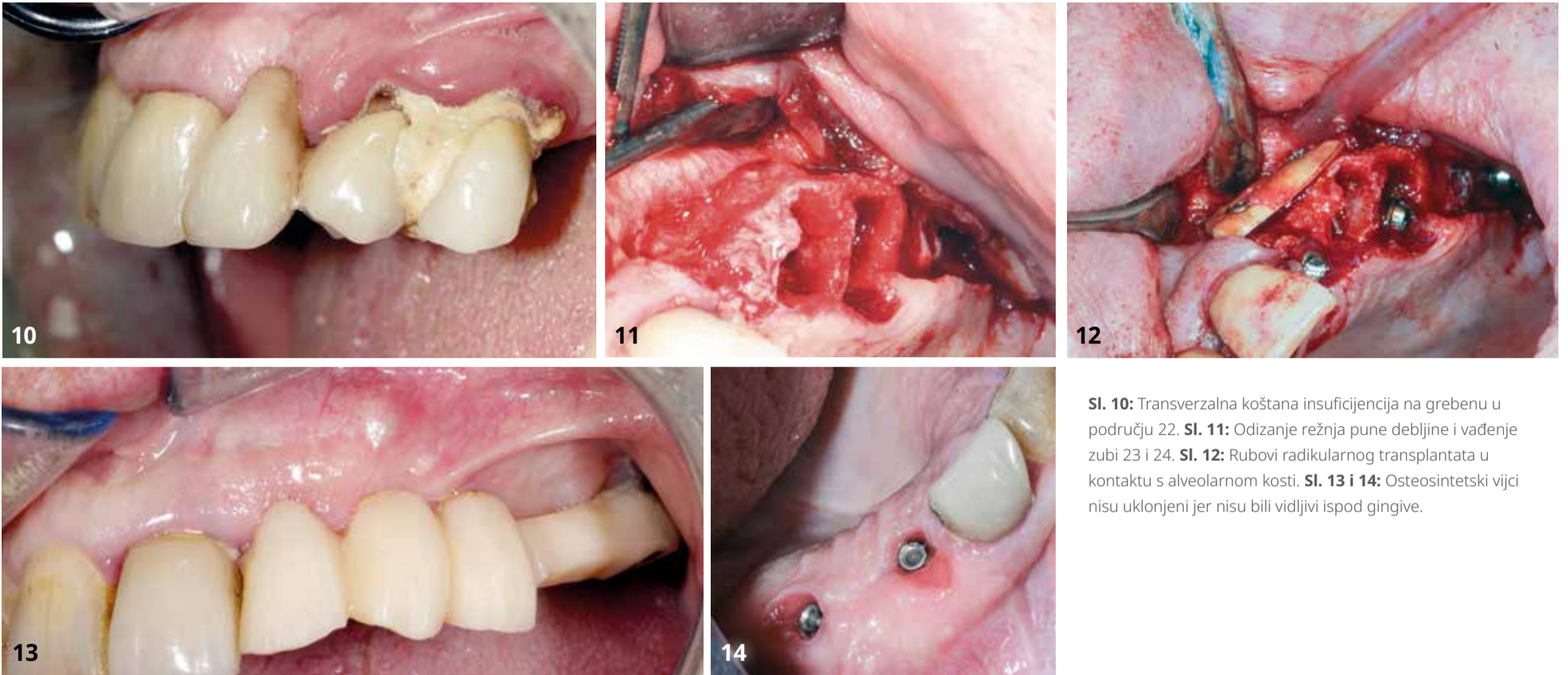
Bežični intraoralni scanner CS 3800 *

Jesenska promotivna akcija: popusti do 25%

(* uključujući i licence softvera za obradu i pohranu slike, na hrvatskom jeziku)!

Nazovite s povjerenjem i zatražite detaljne informacije i ponudu ☎





Sl. 10: Transverzalna koštana insuficijencija na grebenu u području 22. **Sl. 11:** Odizanje režnja pune debljine i vađenje zubi 23 i 24. **Sl. 12:** Rubovi radikularnog transplantata u kontaktu s alveolarnom kosti. **Sl. 13 i 14:** Osteosintetski vijci nisu uklonjeni jer nisu bili vidljivi ispod gingive.

Slučaj 2.

Kod 62-godišnjeg pacijenta bilo je potrebno zamijeniti most od zuba 21 do zuba 27, zubi 21, 23, 24 i 27 bili su nosači, a zubi 22, 25 i 26 su nedostajali. Na grebenu u području 22 postojala je transversalna insuficijencija kosti koja bi omogućila postavljanje implantata, ali bi estetski ishod bio nezadovoljavajuć (Slika 10.).

Najprije je most na presječen distalno od zuba 24 i korijen zuba 27 je izvađen.

Nakon dvomjesečnog razdoblja cijeljenja kod pacijenta je provedeno simultano vađenje, implantacija i estetska restauracija. Most je presječen distalno od zuba 21 te je odignut režanj pune debljine i zubi 23 i 24 su izvađeni, pri čemu je procijenjen koštani defekt na

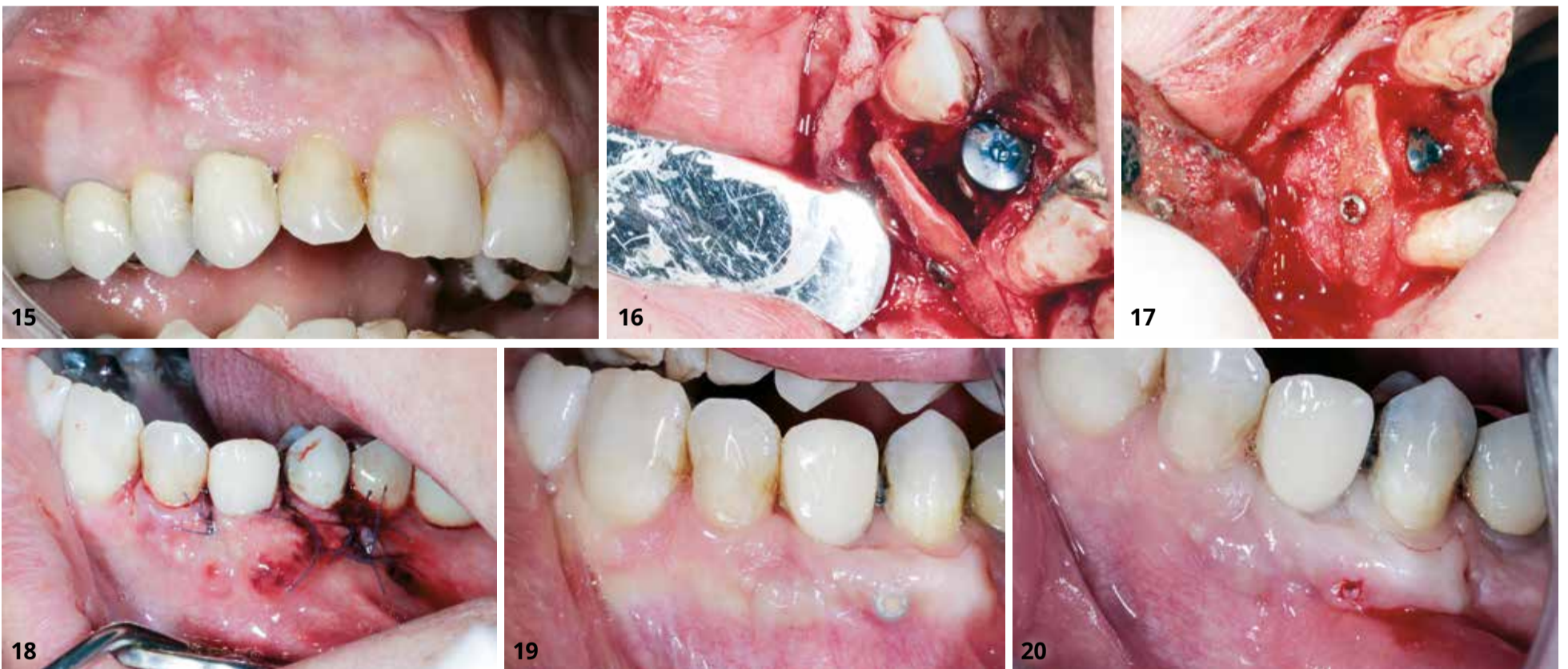
zubu 22 (Slika 11.). Implantati su postavljeni na položaje 22, 24 i 27. Korijen zuba 23 omogućio nam je kompenzaciju koštanog defekta i postizanje zadovoljavajućeg estetskog rezultata.

Korijen je pripremljen kako je opisano. Radikularni transplantat fiksiran je s rubovima transplantata u kontaktu s alveolarnom kosti (Slika 12.). Prostor između

grebena, transplantata i alveole ispunjeni su sintetskim biomaterijalom na bazi hidroksiapatita, a režanj je rastegnut i zašiven oko nadogradnji za cijeljenje, uzet je otisak i u laboratoriju je tijekom dana izrađen privremeni nadomjestak od implantata 22 do 27 koji je postavljen iste večeri. Konci su uklonjeni desetog dana, a most je skinut nakon

dva mjeseca da bi se provjerila uspješna oseointegracija implantata. Osteosintetski vijci pri tome nisu uklonjeni u ovom slučaju jer nisu bili vidljivi ispod gingive (Slike 13. i 14.).

Nakon šest mjeseci provedena je procjena na CBCT-u da bi se provjerilo je li se transplantat primio. Konačno je naš kolega izradio trajni protetski rad.



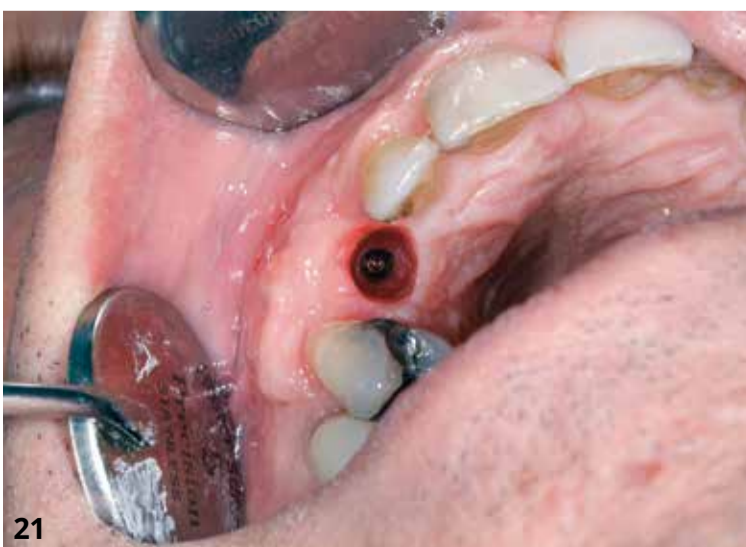Sl. 15: Lom korijena zuba 13 ispod krunice i fistula. **Sl. 16:** Priprema korijena i fiksacija osteosintetskim vijkom za nadomještanje izgubljene stijenke. **Sl. 17:** Prostor između korijena i implantata ispunjen je biomaterijalom na bazi hidroksiapatita. **Sl. 18:** Za šavove je upotrijebljen resorptivni konac 5/0. **Sl. 19. i 20:** Osteosintetski vijak bio je vidljiv ispod gingive i stoga je uklonjen nakon šest mjeseci. **Sl. 21:** Postavljanje konačnog protetskog rada.

Slučaj 3.

Liječen je 55-godišnji pacijent s lomom korijena zuba 13 ispod krunice i fistulom (Slika 15.). Plan je bio da se kod ovog pacijenta provede simultana ekstrakcija, implantacija i estetska restauracija. Nažalost, kao što se ponekad događa i unatoč poduzetim mjerama opreza, veliki dio vesti-

bularnog zida alveole ekstrahiran je s korijenom, što je stvorilo značajan koštani defekt. Odignut je režanj pune debljine i postavljen je implantat. Korijen je pripremljen i fiksiran osteosintetskim vijcima kako bi zamijenio izgubljeni koštani zid (Slika 16.). Prostor između korijena i implantata ispunjen je biomaterijalom na bazi hidroksiapatita (Slika 17.).

Ova rekonstrukcija kosti kombinirana je s vezivotkivnim transplantatom. Režanj je rastegnut i zašiven resorptivnim koncem 5/0 (Slika 18.). Uzet je otisak je i privremeni protetski rad pričvršćen vijkom izrađen tijekom dana u laboratoriju i postavljen iste večeri. Konci su uklonjeni desetog dana. Privremeni protetski rad skinut je nakon dva mjeseca da



bi se provjerilo je li se implantat uspješno oseointegrirao. Osteosintetski vijak bio je vidljiv ispod gingive i uklonjen je nakon šest mjeseci (Slike 19. i 20.). U isto vrijeme provedena je CBCT procjena. Radikularni transplantat ankilozirao je savršeno i greben je regeneriran ad integrum. Definitivni protetski rad izradio je naš kolega (Slika 21.).

Rasprava

Radikularni transplantati imaju mnoge usporedive karakteristike kao autogena kost i dodatno neke od prednosti biomaterijala. Štoviše, oni su autogeni materijali koji se sastoje od mineralne frakcije, organske frakcije (vlastiti proteini pacijenta) i vode, u omjerima usporedivim s onima koji se nalaze u alveolarnoj kosti³. Oni se stoga prepoznaju kao dio tijela pacijenta i ne izazivaju upalni odgovor kao što se događa sa stranim tijelima. Vrlo su kompatibilni s mekim tkivom koje ih pokriva ako nema oštrih rubova kada se rana zatvori. Omogućuju iznimno kvalitetno, brzo zacjeljivanje. Mogu se upotrijebiti na dva različita načina, kao samostalan blok ili kao biološka membrana u kombinaciji s biomaterijalom^{3,5,6}. U početku postoji ankiloza korijena na grebenu, zatim je zamjenjuje centrifugalna resorpcija³. Korijen se resorbira i zamjenjuje ga kost, kao što se i očekuje po principu resorpcije korijena. Ono što se razlikuje je da kada se transplantat fiksira udaljeno od grebena, uočava se stvaranje nove kosti između dentina i transplantata. Materijal ima osteokonduktivna i osteoinduktivna svojstva^{3,5,6}.

Transplantat se lako dobiva. Nema posebnog protokola ili razdoblja skladištenja: tijekom operacije, prije nego što se postavi, može se ostaviti sasvim sigurno otvoren na zraku u operacijskoj sali bez ikakvih posljedica. Ovi čvrsti blokovi nepromijenjeni su uslijed napetosti mišića i lako se oblikuju svrdlom ili diskom. Omogućuju vraćanje horizontalnog oblika grebena. Imaju stanovitu plastičnost, što znači da se mogu lagano saviti i stvoriti zakrivljenost, a da se ne slome^{3,5}. Njihova spora resorpcija daje im veliku volumetrijsku stabilnost tijekom vremena, tako da volumen izvađenog transplantata uvijek ponovno raste^{5,7}. Glavni nedostatak je njihova dostupnost. Bilo da se radi o korijenima izvađenim tijekom indiciranog vađenja zuba ili implantacije, trećim kutnjacima ili zapuštenim zubima, ova je tvar dostupna samo u ograničenim količinama.

Zaključno, kako je prikazano u ova tri slučaja, ova tehnika omogućuje nam dosljedno i uspješno kombiniranje ugradnje implantata s rekonstrukcijom kosti, pa čak i s postavljanjem privremenog protetskog rada istog dana. Mogli smo postići naše kirurške, mehaničke i estetske ciljeve uz minimiziranje traume uslijed

kirurškog zahvata za naše pacijente jer su se podvrgnuli samo jednoj operaciji. S obzirom na karakteristike i mnoge prednosti povezane radikularnim transplantatima, ova tehnika naša je terapija izbora kada su dostupni izvađeni korijeni. U ovom prvom članku odabrali smo prikazati samo jednostavne slučajeve za objašnjenje tehnike. Međutim, nakon što smo tehniku primijenili u liječenju nekoliko dese-

taka pacijenata, uspjeli smo proširiti opseg onoga što se može postići ovom tehnikom. Omogućila nam je liječenje složenih estetskih slučajeva koje bi prije bilo nemoguće liječiti kirurški na jednostavan i predvidljiv način. Namjeravamo proširiti ovu temu u drugom članku.

Napomena:

Popis literature dostupan je na upit u uredništvu.

Napomena: Ovaj je rad izvorno objavljen u časopisu *Implants-international magazine of oral implantology* vol. 23, 1/2022.

O autoru



Dr. Renaud Girieud

posjeduje europski magisterij iz dentalne implantologije, kliničke kirurgije, protetike i koštanih transplantata sa Sveučilišta Goethe u Frankfurtu na Majni u Njemačkoj. Stekao sveučilišnu diplomu iz maksilofacijalne kirurške rehabilitacije sa Sveučilišta Paris Diderot i iz kliničke parodontologije sa Sveučilišta Aix-Marseille u Francuskoj.

Oglas

Admira Fusion – Prvi materijal za ispunje isključivo na bazi keramike.

Naše unikatne prednosti:

- 1) Bez klasičnih monomera, bez ostataka monomera nakon polimerizacije!
- 2) Bez premca niska razina skupljanja uslijed polimerizacije!
- 3) Univerzalna upotreba i potpuno poznato rukovanje!

