

IMPLANT TRIBUNE

— The World's Implant Newspaper · Édition Française —

JANVIER 2022 | VOL. 14, NO. 1

www.dental-tribune.fr

Carotte impactée transversalement. Utilisation des carottes osseuses ou ostéo- gingivales en extraction, implantation et mise en esthétique immédiate

Dr Sepehr Zarrine, France

Les trépan sont utilisés depuis de nombreuses années en chirurgie pour récolter de l'os. Ces carottes osseuses sont moulées ou utilisées verticalement, tel un anneau autour d'un implant.

Il s'agit, dans cet article, de décrire une utilisation différente, permettant de compenser une perte osseuse vestibulaire en extraction et implantation immédiate. L'utilisation de la carotte osseuse en l'impactant transversalement par rapport à la crête, a été décrite et enseignée il y a une quinzaine d'années par Charbel Khoury en France. À notre tour, nous l'avons utilisée depuis 2007 dans plus d'une centaine de cas.

Comme toute technique, elle s'affine avec le temps et la multiplicité des patients.

Au travers de trois cas cliniques, nous allons décrire la méthode initiale et ses variantes qui permettent de s'adapter en fonction des situations cliniques. En effet, en fonction de la disponibilité osseuse et du site de prélèvement, le trépan prélèvera un bloc circulaire cortical, cortico-spongieux, ou oséto-gingival avec une utilisation et une méthodologie différentes.

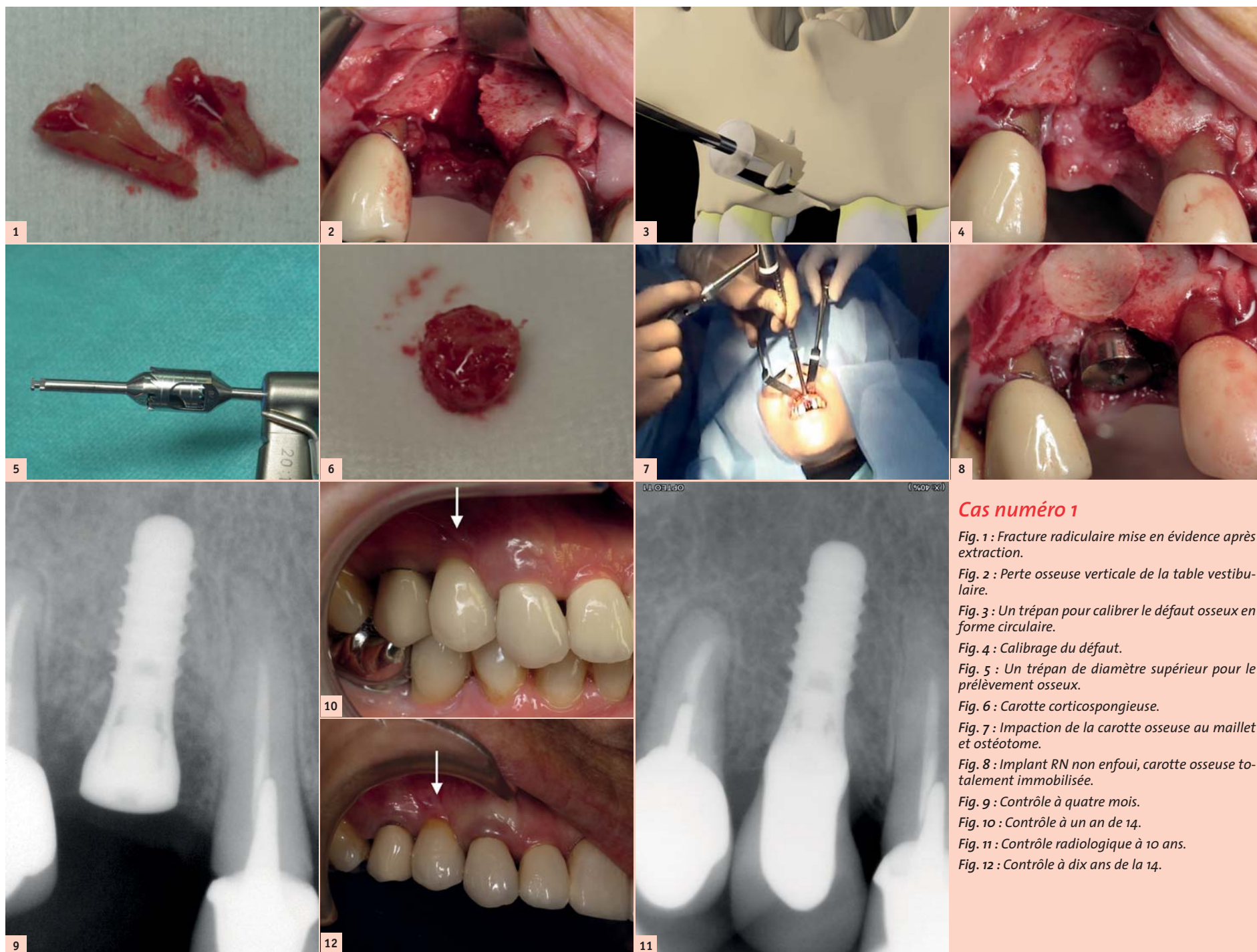
L'objectif sera de décrire pourquoi et comment les utiliser, lors d'une perte osseuse de la paroi osseuse vestibulaire suite à une fracture radiculaire. Sachant que la taille du

défaut est directement liée à l'ancienneté de la fissure, plus elle sera détectée précocement moins elle entraînera une résorption osseuse importante. Plus cette lésion perdurera, plus l'os sera touché et la gencive affectée.¹ L'implantation immédiate associée à une régénération osseuse guidée peut être compromise, et une mise en esthétique par une dent provisoire implanto-portée sera déconseillée.²

Cas numéro 1 : Carotte osseuse cortico-spongieuse

Après extraction de la première prémolaire maxillaire fracturée (Fig. 1), le soulève-

ment d'un lambeau a mis en évidence une perte osseuse vestibulaire sur toute la hauteur de la racine (Fig. 2). Cette lésion en « V » est rendue circulaire par un trépan de diamètre 5 mm (Fig. 3). Cela correspond au calibrage du défaut (Fig. 4). Le site d'extraction est parfaitement cureté. Le forage implantaire est réalisé contre la corticale palatine de l'alvéole d'extraction, au-delà de l'apex, pour permettre l'ancrage du futur implant. Le placement tridimensionnel de celui-ci est primordial par rapport aux collets anatomiques des dents adjacentes, ainsi que dans le sens mésio-distal et vestibulo-palatin.³



Cas numéro 1

Fig. 1 : Fracture radiculaire mise en évidence après extraction.

Fig. 2 : Perte osseuse verticale de la table vestibulaire.

Fig. 3 : Un trépan pour calibrer le défaut osseux en forme circulaire.

Fig. 4 : Calibrage du défaut.

Fig. 5 : Un trépan de diamètre supérieur pour le prélèvement osseux.

Fig. 6 : Carotte corticospongieuse.

Fig. 7 : Impactation de la carotte osseuse au maillet et ostéotome.

Fig. 8 : Implant RN non enfoui, carotte osseuse totalement immobilisée.

Fig. 9 : Contrôle à quatre mois.

Fig. 10 : Contrôle à un an de 14.

Fig. 11 : Contrôle radiologique à 10 ans.

Fig. 12 : Contrôle à dix ans de la 14.

Il ne faut surtout pas être piégé par la hauteur d'os perdu et enfouir plus l'implant. Un *tissue level* est parfaitement stabilisé grâce à ses dernières spires. (Implant TL Straumann SP 4,1 RN, longueur 12 mm SLActive). Une incision limitée en étendue et en forme de « H » est réalisée dans le secteur de la dent de sagesse inférieure, pour un abord crestal. Un trépan de diamètre supérieur au trépan de calibrage (Fig. 5), donc 6 mm dans ce cas, permet de prélever une carotte de 4 mm de profondeur (Fig. 6). Elle forme un bloc circulaire cortico-spongieux qui est impactée en force, transversalement à l'implant (Fig. 7).

La surface SLActive de l'implant est au contact de l'os spongieux richement vascularisée et la partie corticale protège cet ensemble et referme parfaitement le défaut osseux (Fig. 8). L'os greffé est entouré par l'os du site receveur sur tout le pourtour. Son immobilité totale permettra sa consolidation et sa revascularisation.⁴ Il n'est pas utile d'enfouir l'implant ni d'utiliser une

membrane, car il n'y a pas de substitut osseux (Fig. 9). La couronne définitive est réalisée à trois mois (Fig. 10). Le suivi de cette patiente montre un excellent comportement ostéo-gingival à dix ans, tant radiologiquement (Fig. 11), que cliniquement (Fig. 12).

Cas numéro 2 : Coffrage par carotte osseuse corticalisée

La fracture radulaire d'une incisive latérale a causé un défaut de la table osseuse vestibulaire (Fig. 13). La préparation du site d'extraction, le placement de l'implant et le prélèvement de l'os sont réalisés avec une méthode identique à celle décrite dans le premier cas clinique :

- Extraction.
- Curetage.
- Calibrage du défaut au trépan (Fig. 14).
- Forage du site implantaire.
- Lambeau de petite étendue en secteur ramique (secteur dent de sagesse ou ligne oblique externe de la mandibule).

- Prélèvement osseux par un trépan de diamètre supérieur.
- Pose de l'implant.

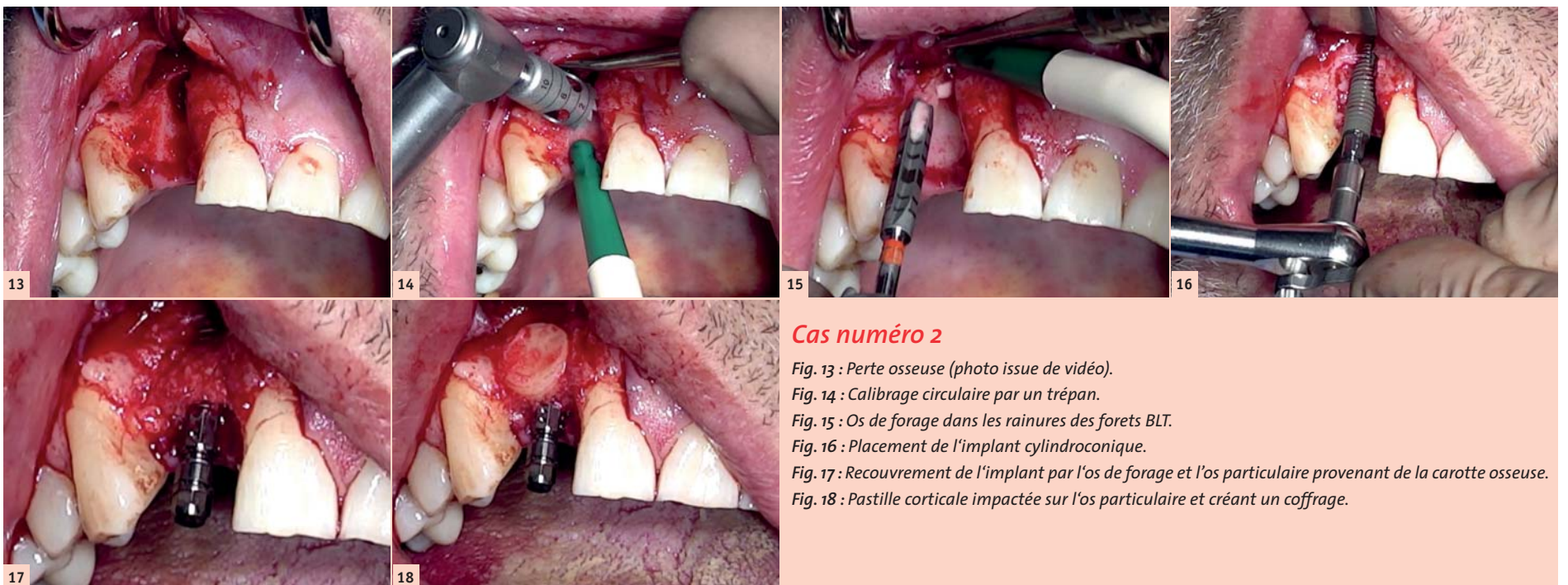
Cependant, cette carotte osseuse peut être essentiellement composée d'os cortical. Dans ce cas, la revascularisation est très lente et le greffon peut perdre sa vitalité. Greffer un bloc corticalisé quel que soit sa forme, en apposition ou en carotte, aura un taux d'échec extrêmement élevé. Au contraire, si la reconstruction est faite comme un coffrage en imitant une régénération osseuse guidée avec une paroi vestibulaire et des particules, alors le taux de réussite sera maximal.⁵

Dans les cas cliniques présentés dans cet article, la carotte osseuse fournit une table osseuse de forme circulaire, et son immobilisation est par impactage et non par vissage. Ce sont ces deux particularités qui nous permettront de placer l'implant dans le même temps opératoire. En effet, la carotte osseuse est désépaissie en la coupant

en deux en épaisseur. Une partie est transformée en copeaux d'os et mélangée à l'os de forage, récupéré dans les rainures des forets BLT Straumann (Fig. 15). Une fois l'implant parfaitement ancré (Fig. 16), cet os particulaire est placé contre la surface implantaire (Fig. 17). La rondelle corticale restante est impactée et sert ainsi de mur vestibulaire (Fig. 18). Cet ensemble se retrouve parfaitement dans les contours osseux. L'implant ayant une stabilité primaire suffisante, une dent provisoire en composite sur pilier PMMA est transvissée.

Cas numéro 3 : Carotte ostéogénivale

Une fracture radulaire de 22 a lésé la table osseuse vestibulaire et la gencive en regard. Elle est extraite minutieusement à l'aide du Benex (Fig. 19). Un curetage de l'alvéole est réalisé manuellement puis au contra-angle, à l'aide d'une fraise boule multilame de gros diamètre. Un lambeau de pleine épaisseur est soulevé (Fig. 20).



Cas numéro 2

Fig. 13 : Perte osseuse (photo issue de vidéo).

Fig. 14 : Calibrage circulaire par un trépan.

Fig. 15 : Os de forage dans les rainures des forets BLT.

Fig. 16 : Placement de l'implant cylindroconique.

Fig. 17 : Recouvrement de l'implant par l'os de forage et l'os particulaire provenant de la carotte osseuse.

Fig. 18 : Pastille corticale impactée sur l'os particulaire et créant un coffrage.

AD

Dental newspapers

Specialty magazines

Hybrid exhibitions

online dental news

Online CE events & webinars

dti Dental Tribune International

WE CONNECT THE DENTAL WORLD

Media | CME | Marketplace

www.dental-tribune.com

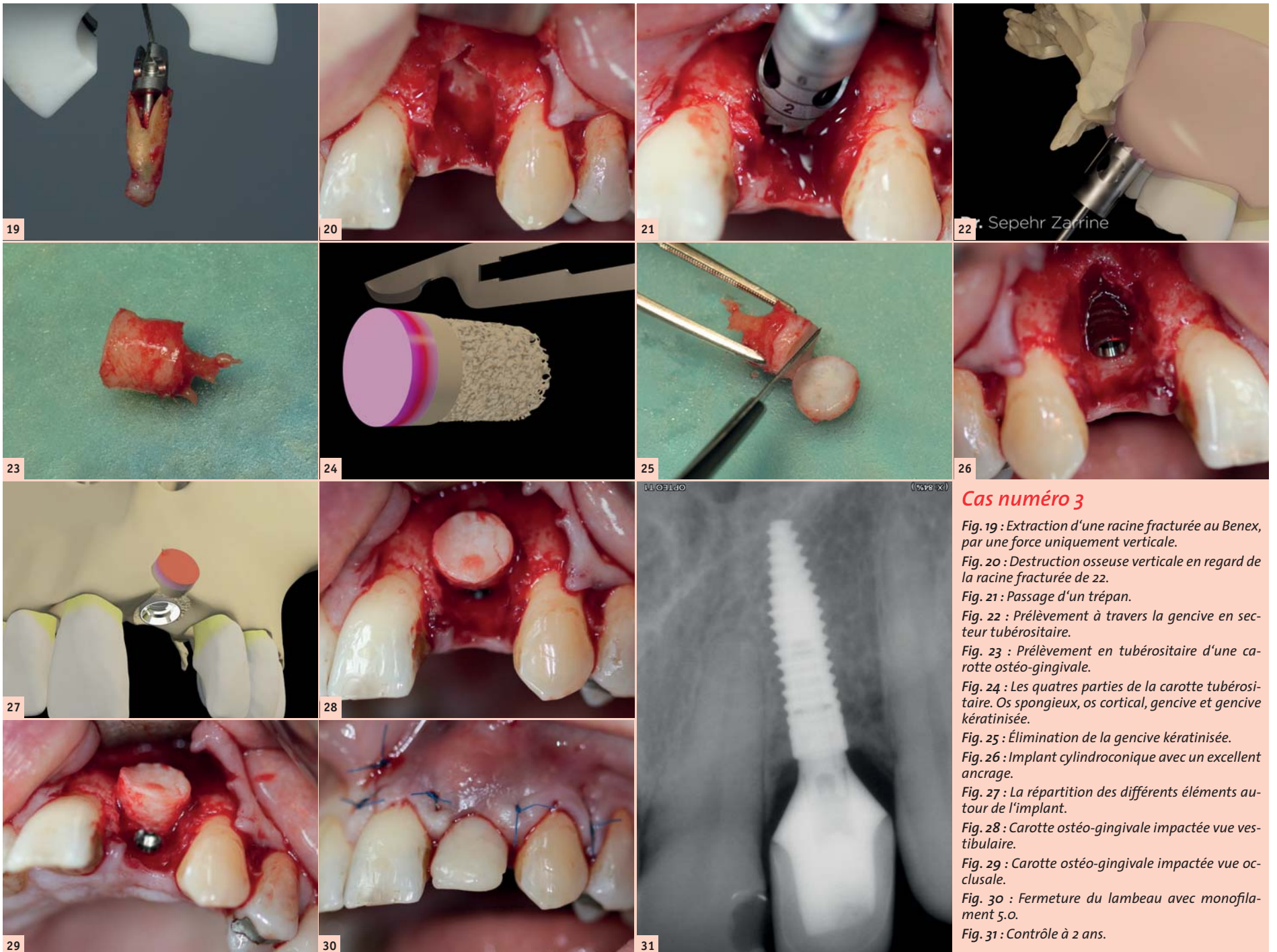
f t in

Comme la technique initiale, le défaut osseux est calibré par un trépan (Fig. 21) d'extraction-implantation immédiate, plus apicale que l'apex de l'alvéole dentaire et au dépens de la corticale palatine.

Dans certaines situations cliniques, l'étude radiologique tridimensionnelle montre un volume osseux exploitable en position de 18 ou 28. Il est alors aisé de réaliser le prélèvement au trépan, sur ces sites habituellement larges. Toute la pertinence dans ce cas est de le réaliser à travers la gencive kératinisée et obtenir ainsi une carotte ostéo-gingivale (Fig. 22). De ce fait, il ne faut pas faire d'incision ou de lambeau pour ouvrir l'accès au trépan. Le geste devient extrêmement rapide mais nécessite une bonne connaissance anatomique, une excellente analyse de la planification 3D, puis un bon repérage clinique.⁶

- Mal orienter l'instrument en palatin reviendrait à léser l'artère palatine descendante.
- Se rapprocher de l'extrémité de l'arcade pourrait léser les ailes de la ptérygoïde.
- Un forage trop mésial pourrait toucher la racine distale de la dernière dent.
- Incliner trop en vestibulaire donnerait une quantité osseuse moindre.

Il est donc indispensable de bien mesurer radiologiquement l'os disponible dans tous les sens de l'espace. Cette mesure est à reporter cliniquement à partir de la face dis-



Cas numéro 3

Fig. 19 : Extraction d'une racine fracturée au Benex, par une force uniquement verticale.
 Fig. 20 : Destruction osseuse verticale en regard de la racine fracturée de 22.
 Fig. 21 : Passage d'un trépan.
 Fig. 22 : Prélèvement à travers la gencive en secteur tubérositaire.
 Fig. 23 : Prélèvement en tubérositaire d'une carotte ostéo-gingivale.
 Fig. 24 : Les quatre parties de la carotte tubérositaire. Os spongieux, os cortical, gencive et gencive kératinisée.
 Fig. 25 : Élimination de la gencive kératinisée.
 Fig. 26 : Implant cylindroconique avec un excellent ancrage.
 Fig. 27 : La répartition des différents éléments autour de l'implant.
 Fig. 28 : Carotte ostéo-gingivale impactée vue vestibulaire.
 Fig. 29 : Carotte ostéo-gingivale impactée vue occlusale.
 Fig. 30 : Fermeture du lambeau avec monofilament 5,0.
 Fig. 31 : Contrôle à 2 ans.

tale de la dernière molaire, et depuis la ligne médiane de la crête édentée. Cela permettra de se placer tridimensionnellement dans le volume osseux disponible.

Certains logiciels de planification permettent de simuler les volumes. Cela permet de préfigurer le bloc osseux nécessaire au site receveur, puis de le reporter sur le site donneur et voir ainsi si le volume osseux nécessaire sera disponible.

Pour connaître la profondeur de trépanation, il suffit d'enfoncer la sonde parodontale et de mesurer l'épaisseur de gencive sur l'os. En y ajoutant 4 mm, la profondeur finale est obtenue pour avoir suffisamment d'os. Une fois la carotte ostéogingivale prélevée (Figs. 23 et 24), il ne faut pas séparer l'os de la gencive, mais réduire l'épaisseur gingivale en supprimant la partie kératinisée (Fig. 25). Un implant cylindroconique (Straumann BLT 3,3 SLActive Roxolid) est parfaitement ancré (Fig. 26). La carotte d'os et sa gencive toujours adhérente, sont alors impactées transversalement à l'implant (Fig. 27). La partie osseuse spongieuse est au contact de l'implant, pendant que le conjonctif qui y est attaché, est utilisé comme un greffon conjonctif enfoui sous le lambeau vestibulaire.

Cette technique devient alors une combinaison entre la greffe osseuse simultanée à l'implant, décrite dans le premier cas clinique, et une greffe gingivale (Figs. 28 et 29). Lorsque la stabilité primaire est impor-

tante, la mise en esthétique peut être envisagée. Ce sont les implants cylindroconiques qui donneront le meilleur ancrage. Des points de suture matelassiers verticaux plaquent et repositionnent verticalement les papilles interdentaires (Monofilament Seralon 5,0).

Une dent provisoire transvissée est confectionnée sur un pilier PMMA par couches successives de composite (Fig. 30). La couronne définitive céramo-zircone sur pilier variobase est transvissée à quatre mois. Un contrôle à deux ans montre une stabilité de l'environnement parodontal (Fig. 31).

Conclusion

L'utilisation d'une carotte osseuse est appliquée dans les cas de perte osseuse vestibulaire où la régénération osseuse guidée est également efficace. L'inconvénient est le prélèvement sur un second site mais cette technique présente cependant plusieurs avantages :

- Extraction et implantation immédiate.
- Pas d'utilisations de biomatériaux ni de membrane.
- Possibilité de mise en esthétique.

Le site de prélèvement est très limité et le temps chirurgical court. De ce fait, les suites postopératoires sont très faibles et la guérison rapide. En effet, le volume prélevé est moins important qu'une extraction den-

taire. Habituellement le site donneur est le secteur des dents de sagesse mandibulaires, sur la crête ou au niveau du balcon osseux qu'offre la ligne oblique.

Lorsque les sites en extrémité d'arcade maxillaire présentent suffisamment de volume, le prélèvement d'une carotte ostéogingivale (dékératinisée) permet de reconstruire le tissu dur et de renforcer les tissus mous, par l'apport de conjonctif qui y est attaché. Cette technique de reconstruction osseuse et ostéo-gingivale est notre premier choix lors des extractions-implantations immédiates avec perte de la table vestibulaire. Cependant, même si cette technique est notre priorité dans les types de cas décrits ci-dessus, notre décision thérapeutique sera orientée vers une ROG, lorsque le stress du patient ou l'ouverture buccale risque de compliquer l'intervention.

Note de la rédaction :

Cet article a été initialement publié dans le journal-stomato-implanto.com, La lettre de la Stomatologie, numéro 83, novembre 2019.

Références

¹ Corbella S, Taschieri S, Samaranayake L, Tsesis I, Nemcovsky C, Del Fabbro M. Implant treatment choice after extraction of a vertically fractured tooth. A proposal for a clinical classification of bony defects based on a system-

atic review of literature. *Clin Oral Implants Res.* 2014 Aug;25(8):946-56.

² Chen ST, Buser D. Esthetic outcomes following immediate and early implant placement in the anterior maxilla—a systematic review. *Int J Oral Maxillofac Implants.* 2014;29 Suppl: 186-215.

³ Bonnet F, Karouni M, Antoun H. Esthetic evaluation of periimplant soft tissue of immediate single-implant placement and provisionalization in the anterior maxilla. *Int J Esthet Dent.* 2018;13(3):378-392.

⁴ Khoury F. Greffes osseuse en implantologie. *Quintessence International.* 2010.

⁵ Keller P, Doliveux R. Les augmentations latérales avec de l'os autogène. *Le Fil dentaire.* 147, 24-27.

⁶ Gaudy JF, Cannas B, Gillot L, Gorce T, Charrier JL. Atlas d'anatomie implantaire. 2^e édition. Masson. 2011.

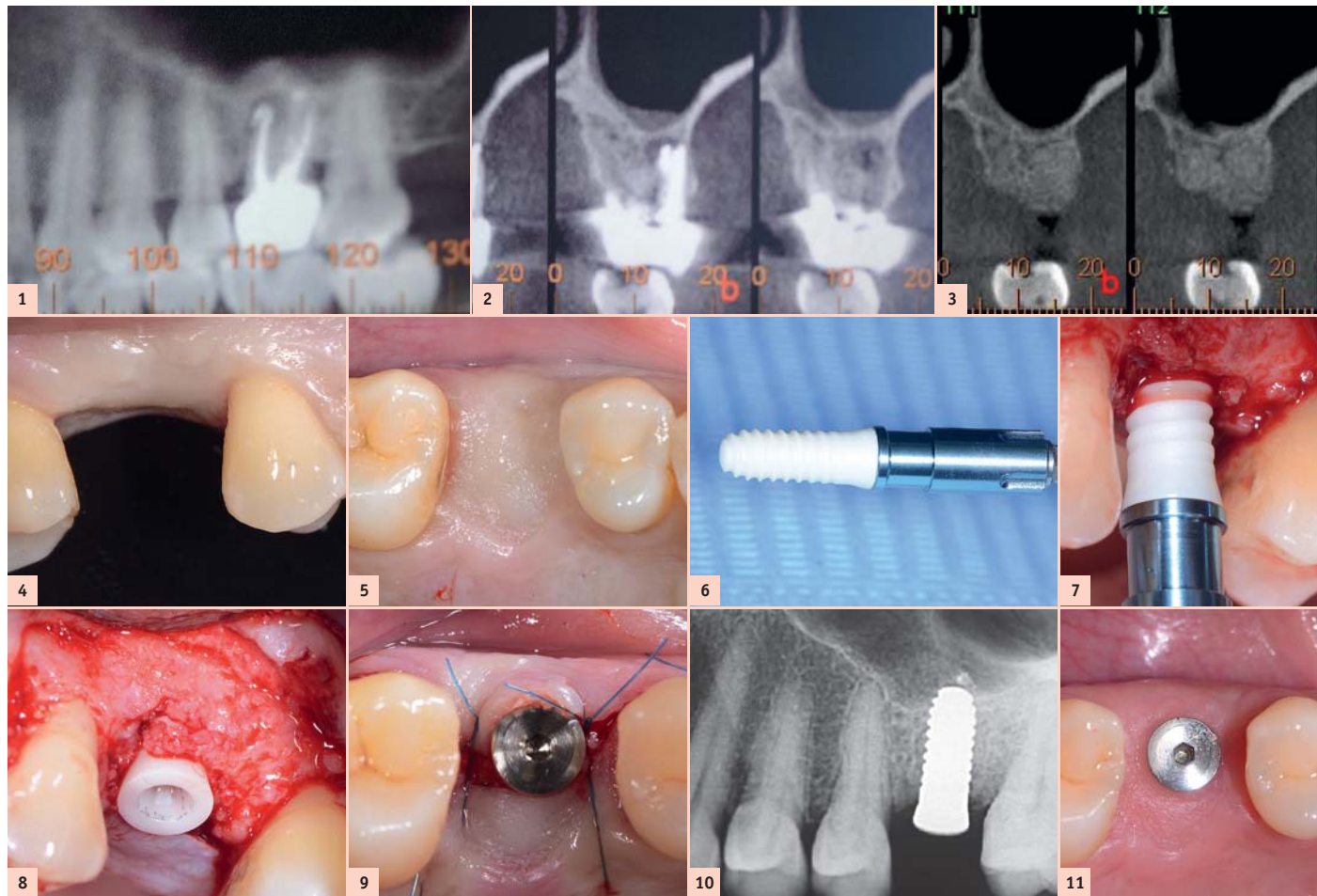
Dr Sepehr Zarrine

- Speaker et fellow ITI.
- Chirurgien dentiste, implantologie exclusive, Saint-Dié, France.
- European Master in dental implantology : clinical surgery, prosthetics, bone grafts, Frankfurt, Allemagne. Diplôme universitaire de réhabilitation chirurgicale maxillofaciale, médecine, Paris VII.



Aspects chirurgicaux d'implants deux pièces en céramique : une solution pour des sites osseux compromis

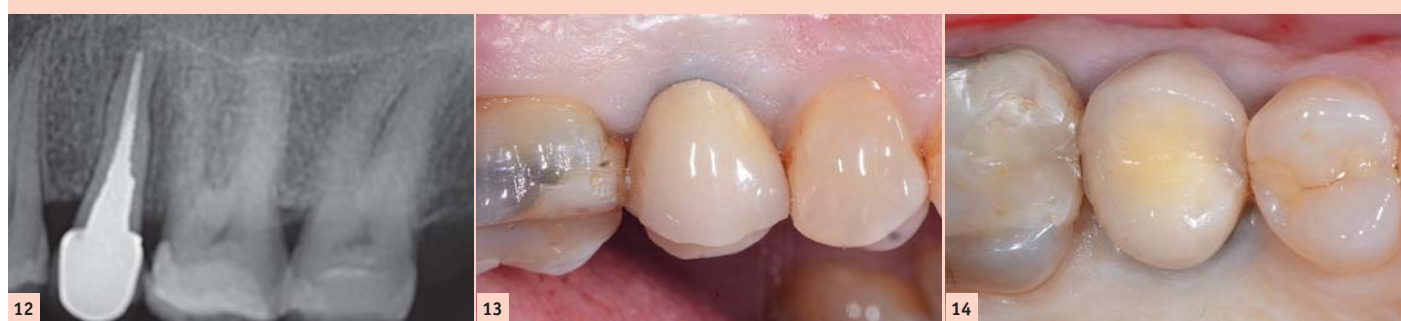Dr Bernard Dahan, Israël



Cas 1

Figs. 1 et 2 : Radiographies avant l'extraction (première phase). | Figs. 3-5 : Cicatrisation de l'alvéole préservée. | Figs. 6 et 7 : Insertion de l'implant. | Figs. 8-10 : Fin du traitement chirurgical. Implant deux pièces en céramique au niveau tissulaire. | Fig. 11 : Intégration tissulaire parfaitement réussie après deux mois.

Cas 2



AD

Introduction

La littérature a introduit les implants en céramique ou en zirconie il y a plus de 30 ans, et les a recommandés comme solution de remplacement des dents dans les zones édentées. Les études cliniques ont également montré d'excellents résultats, à la différence des implants en titane. Depuis les dix dernières années environ, les implants en céramique font partie de nos plans de traitement implantaire. Outre l'avantage esthétique, le grand intérêt des implants en zirconie réside dans l'excellente réponse des tissus mous. La tolérance de l'organisme à ce matériau semble très élevée et pourrait permettre de réduire les taux de péri-implantite. Il est toutefois nécessaire d'approfondir la recherche à ce sujet pour confirmer cette hypothèse.

Pour éviter les problèmes mécaniques, la première génération d'implants en zirconie n'était disponible que sous forme d'implants monoblocs. Ces implants particuliers n'étaient toutefois pas adaptés en présence de défauts osseux (qualité ou quantité), par exemple chez les patients dont le volume osseux était insuffisant ou la stabilité primaire trop incertaine pour permettre la pose immédiate d'un implant, et chez les patients pour qui il n'y avait aucune indication de mise en charge immédiate avec un implant monobloc. Ces dernières années ont vu l'apparition d'un nouvel implant deux pièces en céramique, offrant la possibilité de traiter les cas atteints de défauts osseux et de permettre la cicatrisation sans mise en charge. Ce qui suit illustre cinq cas cliniques traités chirurgicalement par des implants deux pièces en céramique.

Cas

Cas 1 – Pose d'un implant dans l'os régénéré (traitement en deux temps)

L'insertion de l'implant a été réalisée après l'échec d'un traitement endodontique. La première phase du traitement implantaire a consisté à extraire la dent et à préserver l'alvéole au moyen d'une allogreffe et d'une membrane de collagène. Six mois après, l'os régénéré a permis de procéder à la seconde phase du traitement comportant la pose d'un implant deux pièces en céramique (Figs. 1-11).

Cas 2 – Pose immédiate d'un implant

L'établissement du diagnostic clinique a révélé une fêlure dans une prémolaire, qui a contraint à l'extraction atraumatique de la dent.

La pose immédiate d'un implant deux pièces en céramique au niveau tissulaire a été accomplie tout en préservant l'alvéole (allogreffe constituée d'un substitut osseux et protection par une membrane de collagène résorbable). La mise en charge n'a pas été réalisée à ce stade (Figs. 12-14).

Cas 3 – Pose d'implants combinée avec un protocole simultané d'augmentation osseuse latérale (régénération osseuse guidée)

La crête alvéolaire au niveau du site de la molaire inférieure était trop étroite pour

dti | Dental
Tribune
International

Join our
community



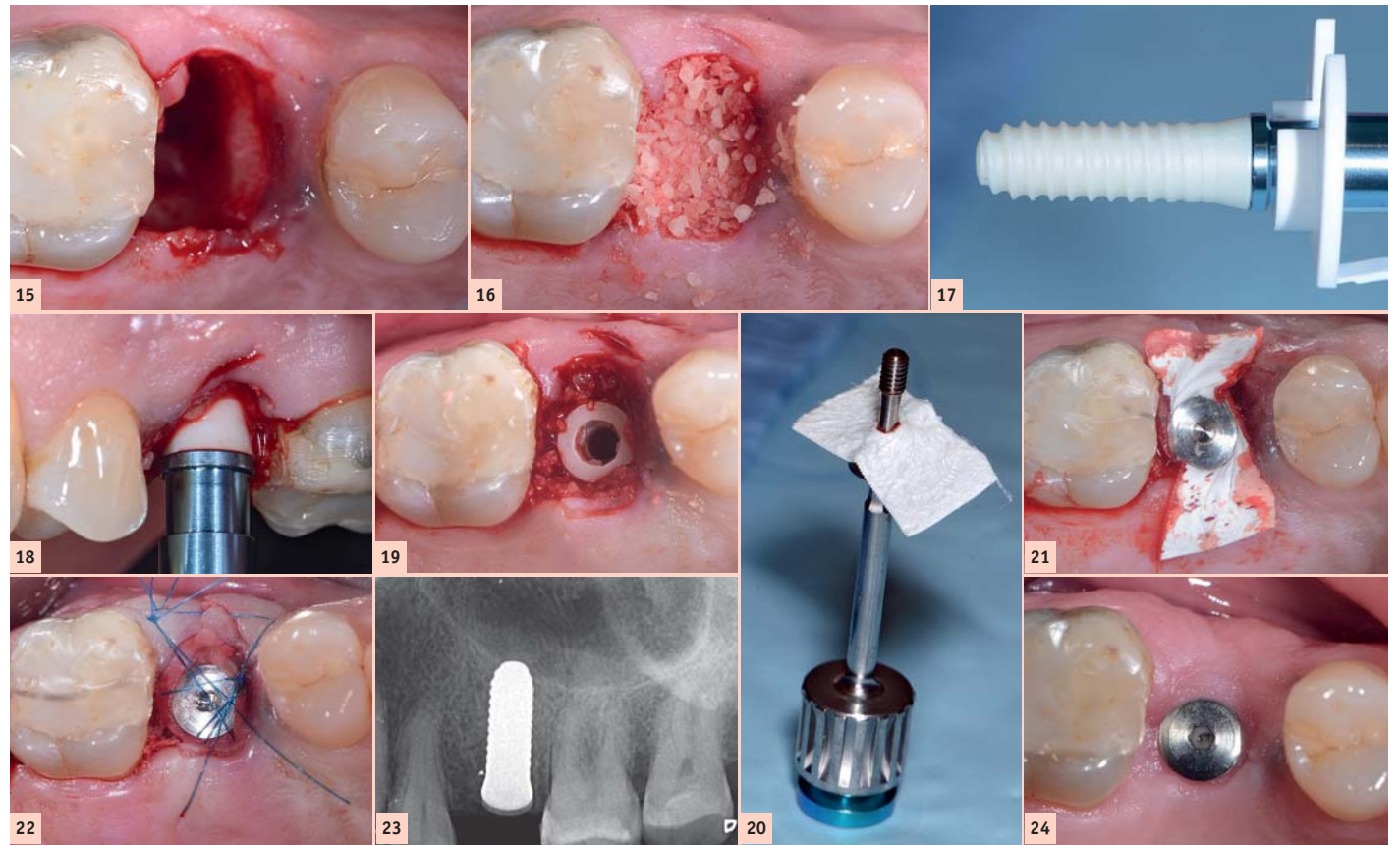
permettre la pose prédictible d'un implant sans une augmentation osseuse préalable. Des implants deux pièces en zircone ont été mis en place, simultanément à une augmentation osseuse latérale, au moyen d'une allogreffe et d'une membrane de collagène résorbable (Figs. 25-34).

Cas 4 – Pose d'un implant dans la région molaire avec régénération tissulaire guidée

Un patient présentant un défaut infra-osseux s'est présenté au cabinet dentaire avec le souhait explicite d'un traitement par un implant en zircone, pour remplacer l'une de ses molaires. Un implant deux pièces en zircone a donc été posé et le défaut infra-osseux a été traité dans le même temps, au moyen d'une allogreffe osseuse et du dérivé de matrice amélaire Emdogain (Straumann). La mise en charge n'a pas été réalisée à ce stade (Figs. 35-45).

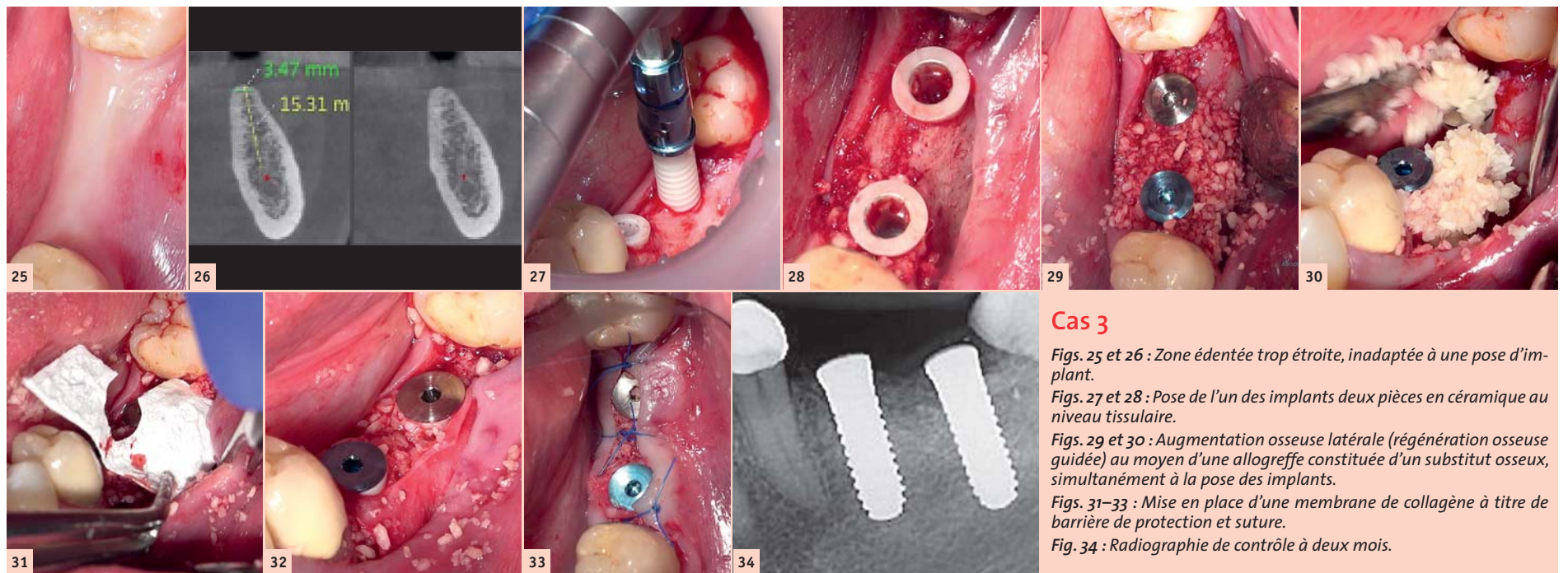
Cas 5 : Pose immédiate d'un implant par la technique d'ostéodensification

Le diagnostic a établi une atteinte de la furcation de la deuxième molaire supérieure, accompagnée d'un mauvais pronostic en raison d'une fissure inter-radicaire. La dent a été extraite délicatement, de façon à conserver le septum inter-radicaire dans le site où il était prévu de poser l'implant. La technique d'ostéodensification a été effectuée à l'aide de fraises Densah (Versah) et a permis d'obtenir une excellente stabilité de l'implant au niveau tissulaire. Une allo-



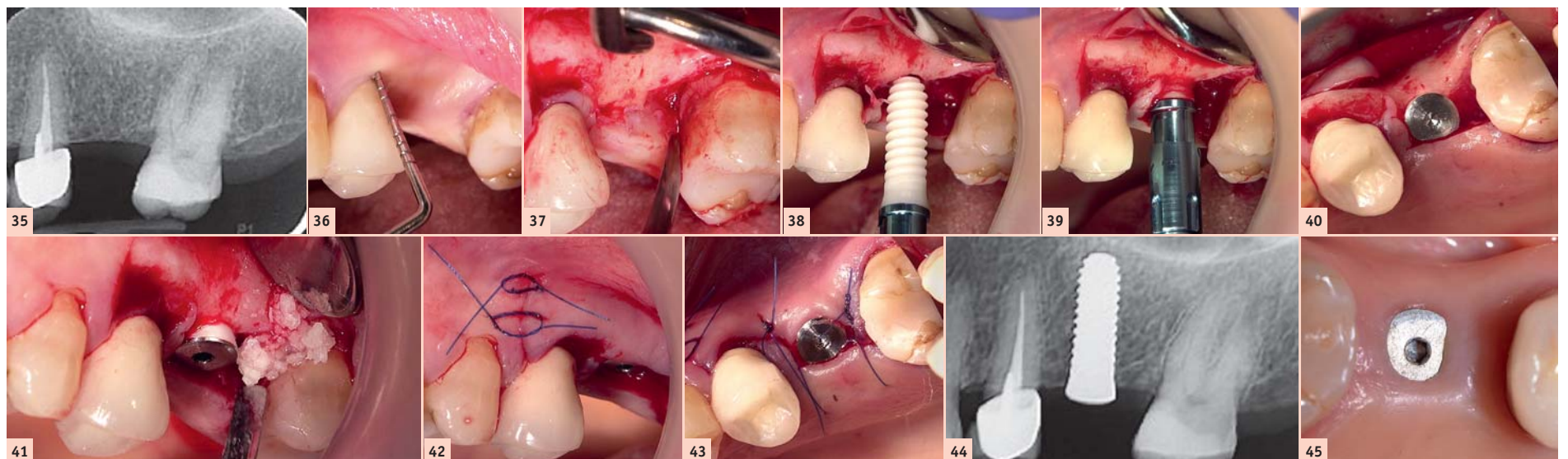
Cas 2

Figs. 12-14 : Dent irrécupérable. | Fig. 15 : Extraction atraumatique. | Fig. 16 : Allogreffe osseuse aux fins de la préservation de l'alvéole. | Figs. 17-19 : Pose de l'implant deux pièces en céramique au niveau tissulaire. | Figs. 20-22 : Mise en place d'une membrane de collagène et suture. | Fig. 23 : Radiographie montrant l'intégration tissulaire parfaitement réussie après deux mois. | Fig. 24 : Photo montrant l'intégration tissulaire parfaitement réussie après deux mois.



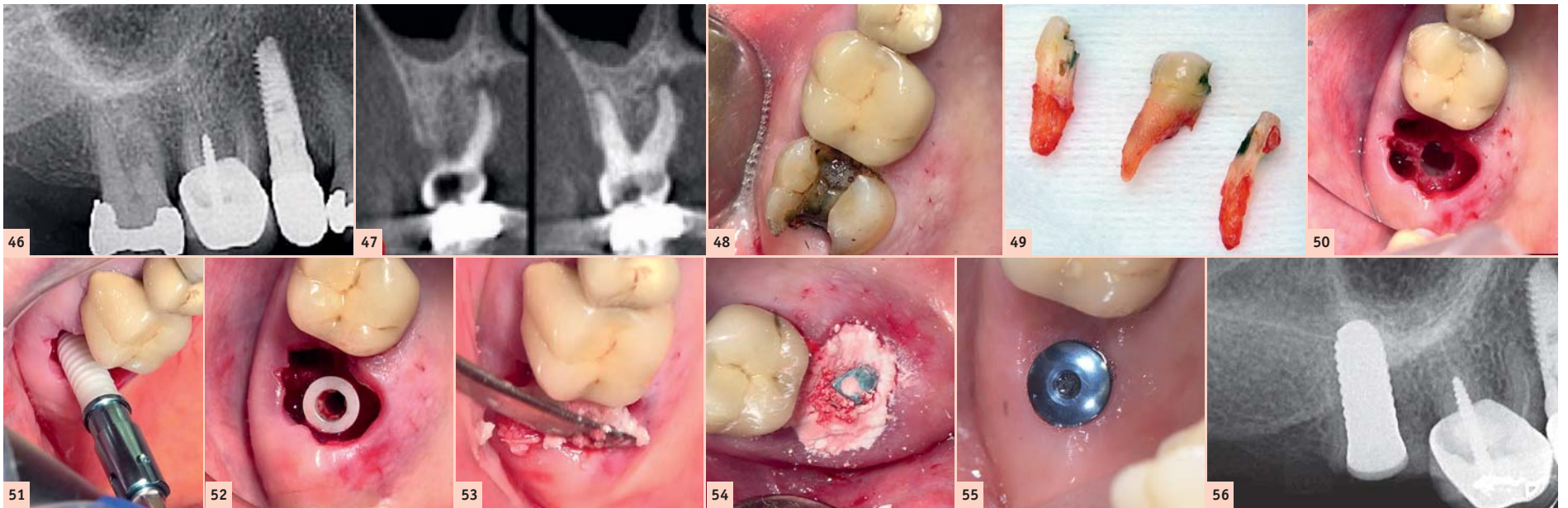
Cas 3

Figs. 25 et 26 : Zone édentée trop étroite, inadaptée à une pose d'implant. | Figs. 27 et 28 : Pose de l'un des implants deux pièces en céramique au niveau tissulaire. | Figs. 29 et 30 : Augmentation osseuse latérale (régénération osseuse guidée) au moyen d'une allogreffe constituée d'un substitut osseux, simultanément à la pose des implants. | Figs. 31-33 : Mise en place d'une membrane de collagène à titre de barrière de protection et suture. | Fig. 34 : Radiographie de contrôle à deux mois.



Cas 4

Figs. 35 et 36 : Région molaire édentée avant l'implantation. | Fig. 37 : Exposition du défaut parodontal (face mésiale de la deuxième molaire). | Figs. 38-40 : Pose de l'implant deux pièces en céramique au niveau tissulaire. | Fig. 41 : Greffe osseuse et régénération tissulaire guidée au niveau de la face mésiale de la deuxième molaire. | Figs. 42 et 43 : Microsutures. | Figs. 44 et 45 : Radiographie de contrôle et excellente intégration de l'implant en céramique dans l'environnement parodontal.



Cas 5
 Figs. 46–48 : Deuxième molaire supérieure compromise (fissure et complication endodontique). | Fig. 49 : Extraction atraumatique et préservation du septum inter-radicaire. | Fig. 50 : Technique d'ostéodensification par compaction du septum inter-radicaire au moyen de fraises Densah. | Figs. 51 et 52 : Pose de l'implant deux pièces en céramique. | Figs. 53 et 54 : Allogreffe constituée d'un substitut osseux et ciment de protection au sulfate de calcium biphasique. | Figs. 55 et 56 : Intégration tissulaire et radiographie de contrôle à deux mois.

greffe constituée d'un substitut osseux et un ciment au sulfate de calcium biphasique ont été utilisés pour préserver l'alvéole. Après huit semaines, nous pouvions constater et apprécier l'intégration parfaitement réussie de l'implant en céramique dans le tissu péri-implantaire (Figs. 46–56).

Conclusion

En conclusion, on peut affirmer que les implants en céramique font de plus en plus

partie de l'arsenal de l'implantologie. Les implants monoblocs semblent être mieux indiqués lorsque l'état de l'os est satisfaisant. Par contre, les implants deux pièces en céramique le sont dans des situations où l'os est compromis.

Note de la rédaction : cet article a été initialement publié dans le magazine ceramic implants, international magazine of ceramic implant technology, volume 4 – numéro 1/2020.

Dr Bernard Dahan

a obtenu son diplôme de docteur en chirurgie dentaire en 1976 à l'université de Toulouse en France et a terminé sa spécialisation en parodontologie à l'université Aix-Marseille, également en France, en 1978. Aujourd'hui, le Dr Dahan concentre ses activités sur la régénération osseuse, l'implantologie, la microchirurgie et le traitement au laser. Il est responsable du centre de formation Private Academy de Haïfa en Israël.



AD

NEW VENUE



THE LEADING DENTAL EXHIBITION AND CONFERENCE IN ASIA PACIFIC

8-10
APRIL 2022
MARINA BAY SANDS SINGAPORE



www.idem-singapore.com

Connect with us

 IDEM Singapore

 IDEM Singapore

Endorsed by



Approved International Fair

Supported by



SINGAPORE EXHIBITION & CONVENTION BUREAU

Held in



SINGAPORE
Passion Made Possible

Organised by



Singapore Dental Association



koelnmesse
we energize your business | since 1924

Pose d'un implant dentaire sous auto-hypnose

Franziska Beier, Dental Tribune International

Être physiquement allongé dans le cabinet d'un dentiste, mais mentalement marcher pieds nus dans une rivière de montagne : voilà comment un patient a vécu avec succès la pose d'un implant dentaire sous auto-hypnose, sans aucune anesthésie. Le patient, qui a subi une telle procédure pour la première fois dans ces conditions, a été très satisfait du résultat et a déclaré n'avoir ressenti pratiquement aucune douleur pendant l'intervention.

L'histoire a commencé lorsque le patient, Tomas Schröck, hypnothérapeute ayant son propre cabinet à Leipzig, en Allemagne, a demandé à son dentiste, le Dr Nico Lindemann, copropriétaire du cabinet dentaire Dr Lindemann, Kurtz-Hoffmann et collègues à Leipzig, s'il était prêt à l'aider à réaliser une auto-expérience : placer un implant sous auto-hypnose, sans analgésique, ni anesthésie.

« Même si j'avais déjà pratiqué l'hypnose auparavant, en raison du désir d'auto-hypnose du patient, je devais lui confier la responsabilité d'éliminer la douleur. D'un côté, j'étais optimiste quant à l'efficacité de cette méthode. D'autre part, je me demandais si je pouvais lui faire suffisamment confiance pour que la procédure puisse être réalisée correctement comme prévu », a déclaré le Dr Lindemann.

Interrogé sur les raisons qui l'ont poussé à réaliser cette expérience, Tomas Schröck a déclaré qu'il souhaitait avant tout faire connaître l'hypnose et montrer l'étendue des possibilités. En particulier pour les patients qui craignent les traitements dentaires ou qui ne tolèrent pas les médicaments, l'auto-hypnose peut être un outil très utile, pour aborder un traitement sans

peur ni douleur importante. Il était également curieux et voulait expérimenter sur lui-même ce qu'il enseignait à ses patients depuis des années.

« Pendant l'auto-hypnose, on assume à la fois le rôle de l'hypnotiseur et de la personne hypnotisée et on se donne des stimuli correspondants. À première vue, cela peut sembler contradictoire. Mais une fois que l'on a compris comment fonctionne l'hypnose, cela devient plus clair », explique Tomas Schröck. On suppose que tout le monde vit des états de transe plusieurs fois par jour, souvent sans s'en rendre compte. Il donne l'exemple de trajets monotones en voiture, pendant lesquels l'esprit dérive vers des pensées quotidiennes et le trajet passe ainsi rapidement. Il en va de même pour les loisirs, où le temps passe vite. Ces moments, où beaucoup de choses se produisent automatiquement via le subconscient, sont des trances quotidiennes. Cette capacité peut être utilisée pour l'auto-hypnose. On entraîne des souvenirs ou des images sélectionnés individuellement, jusqu'à ce qu'ils fonctionnent de manière largement automatique, et que seuls quelques stimuli de la conscience soient nécessaires.

Pour sa procédure, Tomas Schröck a utilisé le souvenir d'une marche pieds nus dans un lac de montagne glacé. « J'ai choisi ce souvenir pour deux raisons. Les pieds sont physiquement les plus éloignés de la bouche et donc du site de l'opération, et j'associe à ce souvenir un fort sentiment d'euphorie. L'euphorie et la peur ou la douleur négative ont tendance à s'exclure mutuellement dans mon monde », a-t-il expliqué. Il poursuit : « L'art de l'auto-hypnose consiste à s'autoréguler consciemment à un certain



Fig. 1 : Tomas Schröck a commencé à pratiquer sa technique d'auto-hypnose plusieurs fois par jour, six semaines avant l'opération.

niveau, afin d'avoir des expériences inconscientes à un autre niveau. Cela signifie que vous n'êtes pas éteint ou entièrement passif en auto-hypnose. Dès que je devenais trop conscient de ce qui se passait dans ma bouche, je dirigeais à nouveau mon attention vers mon lieu de ressource dans le torrent de la montagne. » Dans l'ensemble, Tomas n'a ressenti qu'une douleur très atténuée pendant l'opération.

« L'équipe était légèrement nerveuse avant l'opération », a déclaré le Dr Lindemann. Toutes les éventualités qui pouvaient se produire durant la procédure – par exemple, ce qui se passerait si le patient ressentait une forte douleur – ont été envisagées par l'équipe dentaire à l'avance, de sorte que la nervosité s'est rapidement dissipée une fois l'opération commencée. Lorsqu'on lui a demandé dans quelle mesure l'équipe a soutenu le patient pendant l'intervention, le Dr Lindemann a répondu : « Nous avons créé un environnement très calme et détendu. En outre, nous nous sommes mis d'accord sur les signaux que le patient devait nous donner, au cas où il ressentait une douleur, ou qu'il avait besoin d'une pause pour se remettre dans un état d'hypnose suffisamment profond. »

Lors de la pose d'un seul implant avec augmentation osseuse mineure dans le

cadre d'une procédure ouverte dans la mandibule avec fermeture par suture ultérieure, l'équipe dentaire a dû prêter une attention particulière au saignement, qui diffère de celui sous vasoconstriction.

Bien que l'hypnothérapeute soit convaincu de la réussite de son auto-expérimentation, il nourrit quelques doutes. En amont, il s'est demandé s'il parviendrait vraiment à se concentrer pendant toute la durée de l'opération. « Je suis très satisfait du résultat. Rétrospectivement, j'ai même été un peu surpris de la rapidité avec laquelle cela s'est passé et de la facilité avec laquelle j'ai maîtrisé la douleur », a-t-il expliqué. Il a seulement échoué à contrôler l'hémorragie à un niveau inférieur à celui auquel on pourrait s'attendre sans anesthésie. « Il y a suffisamment d'études et de cas-types qui ont prouvé ces choses. Malheureusement, dans le feu de l'action, j'ai oublié de me concentrer également sur cet aspect ». Il prévoit toutefois de travailler sur cet aspect lors de l'opération suivante, au cours de laquelle la vis d'obturation sera retirée.

Selon le Dr Lindemann, la confiance mutuelle entre le patient et l'équipe a permis de se concentrer pleinement sur l'opération. Il conclut : « Je suis reconnaissant à mon équipe formidable et à la confiance que notre patient m'a accordée ».

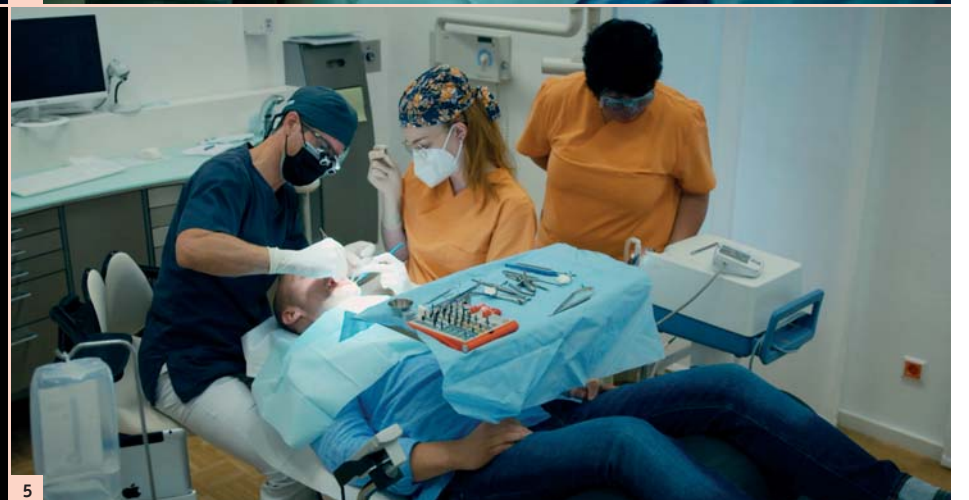
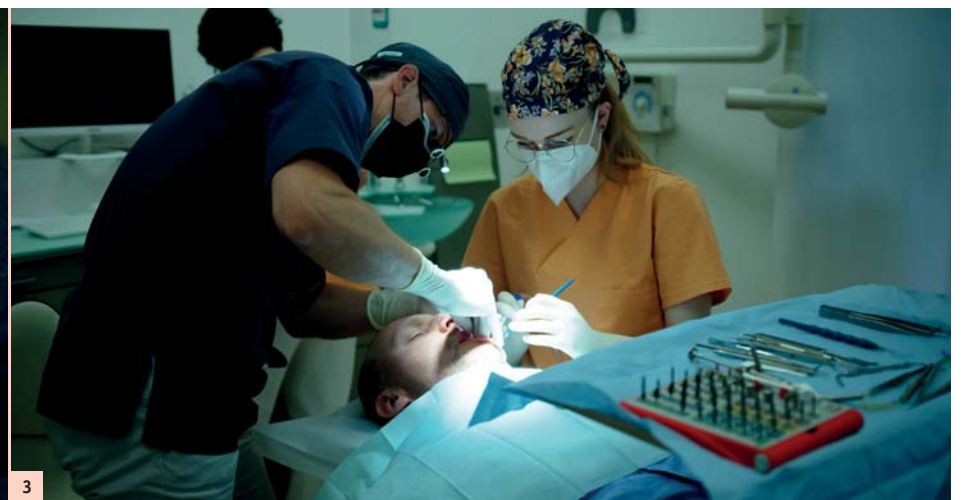
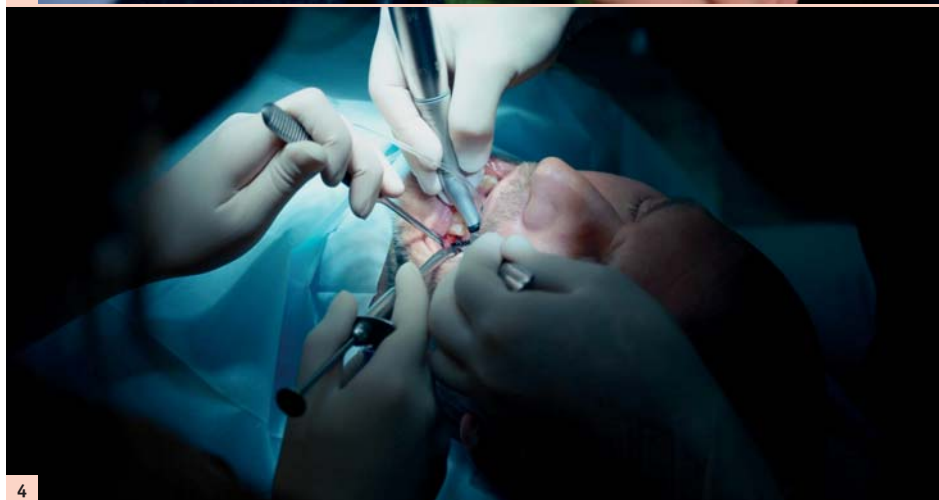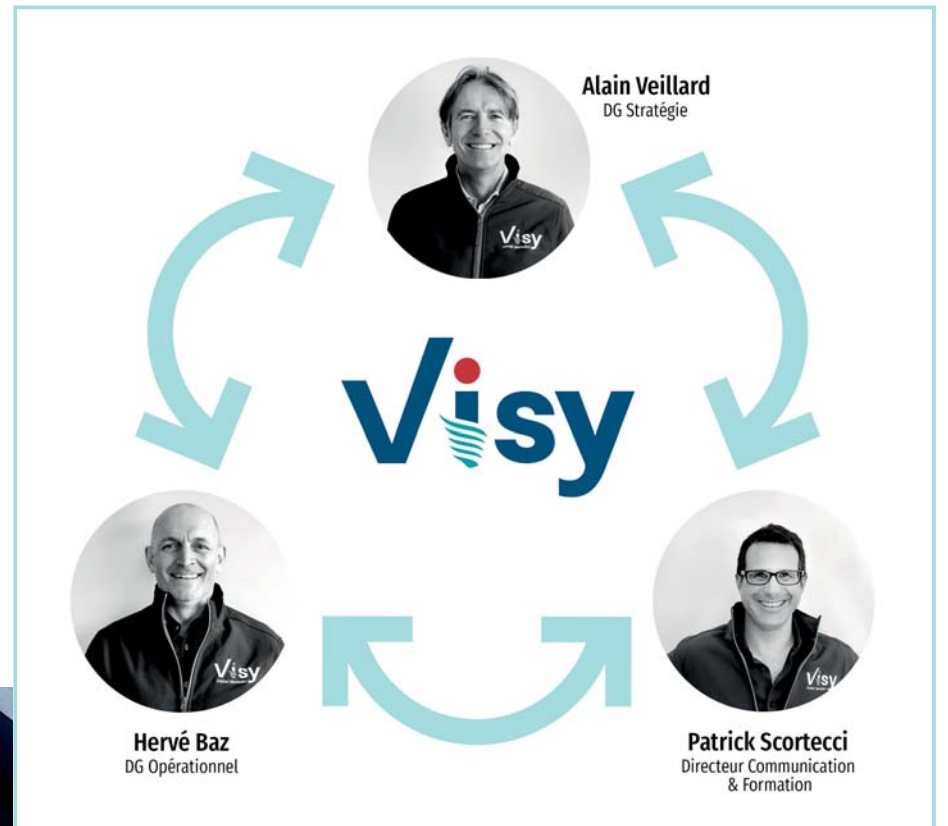Fig. 2 : Avant l'opération, Tomas Schröck a testé sa sensation à la douleur à l'aide d'un clamp vasculaire. Fig. 3 : C'était la première fois que le Dr Nico Lindemann (à gauche) et son équipe, opérait un patient, Tomas Schröck (centre), sous auto-hypnose. Fig. 4 : Un seul implant a été placé dans la mandibule. Fig. 5 : L'équipe a porté une attention particulière aux signaux corporels du patient pendant l'opération. (Toutes les photos : © Tomas Schröck)

VICTORY et easy implant annoncent leur regroupement au sein d'une même société baptisée : Visy



Des hommes et des marques

La rencontre de trois professionnels de l'industrie de l'implantologie dentaire, Patrick Scortecci, gérant de la société VICTORY, Hervé Baz, développeur de la société easy implant et Alain Veillard ayant à son actif le développement de deux marques françaises renommées, leur a fait décider de mettre en commun leurs compétences, complémentarités et savoir-faire. Cette rencontre a donné l'envie de s'associer, pour porter au plus haut, les marques VICTORY et easy implant.

C'est avec le partage de leurs valeurs, que ce trio se lance avec dynamisme dans un plan ambitieux d'investissements, tant humain que matériel. Pour Hervé, Patrick et Alain, la qualité des produits et services ainsi que la relation humaine avec les clients, dentistes et prothésistes, sont au cœur de leurs préoccupations.

Les deux marques vont désormais unir leurs forces et partager leurs savoir-faire respectifs en implantologie, afin de proposer l'offre la plus complète du marché. Dans une économie de mondialisation, aux échanges de plus en plus impersonnels, Visy opte pour une stratégie d'offres personnalisées, auprès de ses clients et partenaires.

C'est pourquoi il a été décidé volontairement de cette fusion des savoirs, permettant d'accroître considérablement l'offre 100% française de la nouvelle entité : Visy.

Couvrir l'ensemble du marché

Aujourd'hui, Visy peut se prévaloir de proposer une offre globale, qualitative et éprouvée. Les marques qui la composent, fondées par des cliniciens expérimentés, ont largement fait



Réunion plénière.



Hervé Baz & Alain Veillard.

leurs preuves dans des domaines distinctifs et complémentaires. VICTORY et easy implant, continueront de développer leurs activités respectives sur leurs segments de marché historiques, permettant à Visy de couvrir l'ensemble de l'offre disponible.

Des marques très « implantées »

VICTORY : Le chemin vers l'expertise

Forte de plus de 35 ans d'existence, VICTORY développe et commercialise des implants anatomiques permettant d'éviter le recours aux chirurgies lourdes, et aux greffes osseuses non souhaitées par les patients. La société est, à ce jour, la seule marque d'implants à surfaces lisses.

C'est aussi la seule marque en chirurgie basale. Elle dispose, aujourd'hui,

de plus de douze brevets actifs.

Grâce à ses solutions techniques innovantes, VICTORY est capable de résoudre 100% des cas cliniques, des plus simples aux plus complexes.

VICTORY est également un acteur reconnu de la formation en implantologie. Depuis plus de 20 ans, la marque est active dans le domaine universitaire et pilote plusieurs diplômes à Nice, et demain, sur d'autres campus. Elle forme également les praticiens à l'implantologie basale dans ses centres de formation dédiés.



**Easy implant :
l'implantologie accessible pour tous**

Depuis les années 2000 easy implant propose des implants produits sur le territoire national au meilleur prix. Ses implants à l'état de surface rugueux (type SLA) sont similaires aux standards du marché, avec plus de 20 ans de recul clinique. Ils sont fiables, ergonomiques et disponibles sous 24h, partout en France.

De l'implant cylindrique au conique, ils représentent une large étendue de choix répondant aux principaux besoins des praticiens.

Easy implant propose différents matériaux de complément et de membranes. C'est une implantologie facile grâce à des protocoles étudiés et approuvés par des praticiens leaders d'opinion.

En réalisant plus de 30% de son activité à l'export, la marque est le porte-drapeau du savoir-faire français à l'étranger !



Une stratégie de regroupement pour quels bénéfices ?

Chez Visy, l'écoute et la relation sont notre priorité

L'idée première des fondateurs de Visy est de renforcer l'accompagnement auprès des praticiens. Aujourd'hui, à la différence des grands groupes aux relations impersonnelles, Visy veut être votre interlocuteur de proximité, plus qu'un fabricant, Visy est votre partenaire. Cette relation, à dimension humaine, facilite les échanges entre Visy et ses clients. Ces interactions renforcent ainsi les avancées techniques, cliniques, et génèrent un réel impact sur le développement et l'amélioration des produits existants ou à venir.



Centre de production.

Les outils et centres de formation améliorent également l'accompagnement de tous les praticiens.

Portée par cette philosophie, pour préparer le futur et pérenniser sa présence sur le marché de l'implantologie, Visy souhaite poursuivre et renforcer sa présence auprès des facultés.

Visy ambitionne de devenir le partenaire incontournable des universités françaises, afin d'accompagner l'enseignement des techniques novatrices développées par ses équipes.

Proposer l'offre la plus complète de toutes les marques du marché

Le regroupement de VICTORY et d'easy implant permet de consolider leurs positionnements respectifs, permettant à Visy d'offrir l'offre la plus complète du marché, et devenir plus fort face à la concurrence mondiale.

C'est aujourd'hui la meilleure réponse pour lutter contre les grandes sociétés internationales, et surtout, défendre et maintenir une industrie française de proximité.

Visy respecte le choix du clinicien en lui maintenant son libre arbitre scientifique avec des choix forts, de l'implantologie dite « facile » à la chirurgie avancée, de l'implant lisse à l'implant rugueux, de l'acte simple aux protocoles les plus complexes.

Visy écoute et répond à toutes les problématiques du secteur, du praticien débutant au chirurgien-dentiste le plus expérimenté.

Visy offre une écoute, une formation et un accompagnement dispensés par des professionnels passionnés et expérimentés.

Devenir le partenaire du prothésiste

Se regrouper donne également à Visy les moyens de développer un nouveau label : VisyLab.



VisyLab est une structure totalement dédiée aux laboratoires de prothèse et donc au service du prothésiste et de l'implantologie.

VisyLab possède en son sein un outil industriel, qui permet d'offrir aux prothésistes le désirant, la fabrication de cas de prothèses complexes. VisyLab propose également un choix pléthorique de pièces prothétiques de qualité, compatibles avec toutes les connectiques implantaire du marché.

Par ailleurs, VisyLab possède l'exclusivité du Zantex, nouveau matériau en polymère croisé, qui remplacera à court terme le chrome-cobalt en cours d'interdiction.

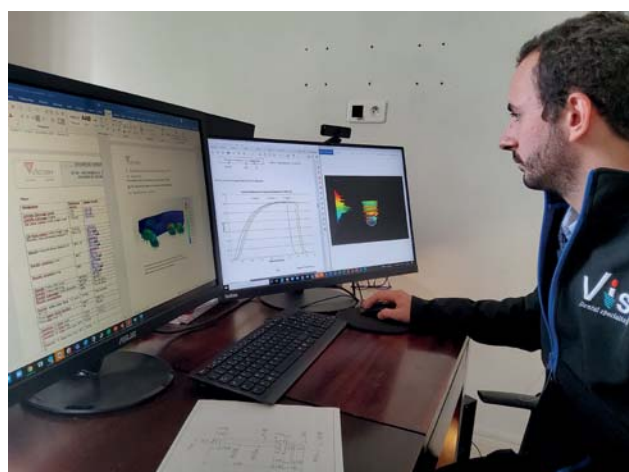
VisyLab vient donc compléter la triangulaire entre le dentiste et le prothésiste et positionne l'entité Visy en tant qu'interlocuteur complet et incontournable.

Visy opère en totale autonomie

Pour réussir à proposer une offre aussi complète et maîtrisée, Visy s'appuie sur une structure totalement intégrée. Celle-ci lui permet de développer des produits innovants et de qualité.



Service de communication.



Bureau d'étude R&D.



Mise au point production.



Réglage machine numérique.