DENTAL TRIBUNE

The World's Dental Newspaper

BUDAPEST, 2025. DECEMBER | WWW.DENTAL-TRIBUNE.COM | XXI. ÉVFOLYAM, 4. SZÁM

GYAKORLÓ FOGORVOS AJÁNLJA

A posterior fogak direkt kompozit restaurációja az egyik leggyakrabban végzett beavatkozás a fogászatban. Az elmúlt években kiemelt figyelem irányult az elérhető eredmények optimalizálására, különös tekintettel a II. osztályú kavitás dobozának...

4. oldal

SZÍNES HÍREK A NAGYVILÁGBÓL

Kudarcként éljük meg, amikor egy gyökérkezelő eszköz a kezelés közben betörik a gyökércsatornába. Azonban megfelelő tapasztalattal, egy jó stratégiával és modern eszközök segítségével ez a rettegett szövődmény...

8. oldal

SZÍNES HÍREK A NAGYVILÁGBÓL

Mintegy 120 résztvevő 27 országból gyűlt össze Bostonban június 16. és 18. között az implantációs fogászat egy mérföldkőnek számító eseményén, az első Globális Konszenzus a Klinikai Irányelvekért (GCCG) találkozón.

12. oldal

Cukorbetegség és a szájüregi, valamint a maxillofaciális patológiák magasabb kockázata között

Egy friss tanulmány szerint a cukorbetegeknél jelentősen megnő a szájüregi és maxillofaciális patológiák kockázata, ami aláhúzza a fogászati és orvosi ellátás szorosabb integrációjának szükségességét. (Fotó: Gecko Studio/Adobe Stock)

Dental Tribune International

A cukorbetegség egyre növekvő globális közegészségügyi probléma, és szorosan összefügg a szájüregi betegségekkel. Egy nemrégiben Romániában végzett tanulmány a szájüregi és maxillofaciális patológiák prevalenciáját és eloszlását vizsgálta cukorbeteg betegeknél, valamint a kettő közötti összefüggést. Megállapították, hogy a cukorbetegség jelentősen növeli a szájüregi és maxillofaciális betegségek kockázatát, kiemelve a korai szűrés és a megelőző ellátás fontosságát.

Az Egészségügyi Világszervezet szerint a cukorbetegség globális terhe az elmúlt három évtizedben több mint négyszeresére nőtt – az 1990-es 200 millióról 2022-re 830 millióra –, amit nemcsak a népességnövekedés és az öregedés, hanem az alacsony és közepes jövedelmű országokban növekvő előfordulás is magyaráz. A bizonyítékok azt mutatják, hogy a cukorbetegség hozzájárulhat a szájüregi betegségekhez, például a fogágybetegséghez és a fogvesztés fokozott kockázatához. Sokan továbbra sem diagnosztizálják a betegséget, és a kutatások arra utalnak, hogy a fogászati csapatok fontos szerepet játszanak a betegség korai felismerésében, ami segíthet a kezelési eredmények javításában.

Ennek fényében a retrospektív vizsgálat 6868 beteget elemzett, akiket 2018 és 2024 között vettek fel egy jászvásári kórház száj- és állkapocs-sebészeti osztályára. A cukorbeteg betegek körében (a vizsgálati kohorsz 13%-a) a cukorbetegség és a rosszindulatú szájüregi daganatok közötti összefüggés erőssége – relatív kockázatként kifejezve – több mint ötszörösére nőtt. A fogágybetegség hasonlóan erős összefüggést mutatott. A periapikális periodontitis relatív kockázata több mint háromszor magasabb volt a cukorbeteg betegeknél, a gyökérmaradványoké pedig körülbelül 1,4-szer magasabb. Ezek a relatív kockázatok adják a legtisztább képet arról, hogy a cukorbetegség mennyire szorosan összefüggött az egyes szájüregi vagy maxillofaciális állapotokkal ebben a kórházi kohorszban.

Az eredmények rávilágítanak a korai szűrés, a megelőző ellátás és a célzott kezelési stratégiák fontosságára a cukorbetegek esetében. A szerzők továbbá hangsúlyozták, hogy a rendszeres fogászati ellenőrzések és az időben történő kezelés elengedhetetlen a súlyos szájüregi és maxillofacialis szövődmények kockázatának csökkentéséhez ebben a populációban.

„A cukorbetegség és az oro-maxillofacialis rendellenességek közötti összefüggések: Statisztikai perspektíva" („The correlations between diabetes mellitus and oro-maxillofacial disorders: A statistical perspective") című tanulmány 2025. augusztus 18-án jelent meg online a *Dentistry Journal*-ban. DT

70 éves fennállását ünnepelte a Fogorvostudományi Kar

Keresztes Eszter

A Semmelweis Egyetem Fogorvostudományi Kara (FOK) 70 évvel ezelőtt, 1955-ben kezdte meg működését önálló karként, ahol 1983-tól elindult a német, 1989-től pedig az angol nyelvű képzés is. A jubileum alkalmából a kar kétnapos rendezvénysorozatot szervezett több száz résztvevővel a jelenlegi magyar és nemzetközi hallgatók, valamint az alumni közösség számára. A szeptember 26–27-én a Nagyvárad téri Elméleti Tömbben (NET) tartott, akkreditált tudományos ülés nemzetközi szekcióján a szakma külföldi szaktekintélyei tartottak előadást, a szombati napon pedig a FOK történetét foglalta össze a kar vezetése. A program keretében bemutatták a megújult és kibővített Oktatási Centrumot is.

A kétnapos jubileumi ünnepség megnyitóján dr. Merkely Béla rektor megemlékezett a FOK alapítóiról, vezetőiről és meghatározó egyéniségeiről, akiknek köszönhető, hogy több mint 150 évvel ezelőtt – akkor még az orvosi kar keretei között – elindult Magyarországon a fogászat egyetemi oktatása, és az is, hogy az éppen 70 éve megszületett önálló Fogorvostudományi Kar révén ez a diszciplína megkapta az őt megillető helyet. „A nagy elődök iskolateremtő munkája alapozta meg, hogy mára nálunk van Európa egyik legnagyobb és legmodernebb fogorvosképző és betegellátó centruma" – fogalmazott a rektor, kiemelve, hogy a karon 300 ezer pácienst látnak el évente, 1955-től máig pedig közel 8000 fogorvosdoktori diplomát adtak át, amiből 1500-at nemzetközi hallgató vehetett kézbe. A közelmúlt fejlesztései között kitért a Propedeutikai Tanszék bővítésére a FOK Oktatási Centrumban, valamint a Fogászati és Szájsebészeti Oktató Intézet felújítására. „Az infrastruktúra mellett az épületekben folyó oktatás is tartja a lépést korunkkal, hiszen a FOK az első pillanattól élen járt a gyakorlatorientált kurrikulumreformban" – mondta. Az egyetemi

▸ 3. oldal

hirdetés

Geistlich

FROM A TO Z: THE WHOLE PRODUCT KNOWLEDGE IS IN OUR HANDS

YOUR WORLDWIDE NO.1 REFERENCE

OUTSTANDING QUALITY[1,2]

- Strictly controlled raw material selection
- Cutting-edge production
- Quality management of the final product

UNIQUE BIOFUNCTIONALITY

References
[1] ISO 13485 certificate, research and development
[2] ISO 9001 certificate, multi site quality management
www.geistlich-pharma.com/en/about-us/geistlich/about-geistlich/quality/

More details about our products:
www.geistlich-biomaterials.com

swiss made

alphaimplant

alphaimplant.hu

◂ 1. oldalról

oktatás színvonaláról szólva dr. Merkely Béla emlékeztetett, hogy a 2024. évi Shanghai Ranking a fogorvostudomány szakterületen a világ 300 legjobb felsőoktatási intézménye között jegyzi a Semmelweis Egyetemet.

A pénteki szakmai program felvezetéseként dr. Gerber Gábor dékán is röviden köszöntötte a hallgatóságot. Mint elmondta, az ünnepségsorozat átfogó képet nyújt a kar elhivatott oktatóinak és a világ minden táján praktizáló hallgatóinak munkájáról, nekik köszönhető ugyanis a kar oktatási rangsorokban elért sikeres szereplése. A jövőről szólva hangsúlyozta, hogy a fejlődés csak az egyetemek egymás közötti, illetve piaci szereplőkkel folytatott együttműködése révén biztosítható, és ezt a célt szolgálja az ünnepség részét képező tudományos szimpózium is.

A tudományos program részeként a 21. századi fogászati innovációkat bemutató nemzetközi szekcióban Brian O'Connell, a Trinity College Dublin dékánja az időskori orális egészségről és fogvesztésről, Igor Blum, a King's College Kórház osztályvezető főorvosa a fogászati restaurációk dilemmájáról adott elő. Kenneth W. Aschheim igazságügyi fogorvostani szakértő a mesterséges intelligencia és a törvényszéki

fogászat jövőjét, míg Ulrich Joos, a Münsteri Egyetem tanszékvezető professzora az orofaciális rehabilitáció elmúlt 70 évét mutatta be. Oliver Blume száj- és állcsontsebész a csontpótlás új lehetőségeit, míg Kaan Orhan, az Ankarai Egyetem Fogorvostudományi Karának dékánja a fogászati implantátumok modern képalkotó eljárásainak kérdését járta körbe.

A tudományos ülés után bemutatták a kar volt dékánjáról, dr. Gera Istvánról készült „Arcképek, Semmelweis-örökösök" c. könyvet. A jubileumi programok keretében bejárást tartottak a megújult és kibővített Oktatási Centrumban (OC) is.

A szombati emlékülésen elsőként dr. Hermann Péter oktatási rektorhelyettes köszöntötte a résztvevőket. Elmondta, hogy bár az önálló fogorvosi kar 70 évvel ezelőtt jött létre, a fogászat egyetemi oktatása több mint 180 éves hagyományokkal rendelkezik, amikor is az általános orvoslás részeként tanítottak fogorvosi ismereteket. A Semmelweis Egyetemen végzett fogorvosok doctor medicinae dentarie, azaz dr. med. dent. fokozatot kapnak, ami azt mutatja, hogy az orvosi tudás, az orvosi előképzettség jelenti a legfontosabb támaszt – tette hozzá a rektorhelyettes kitérve rá, hogy ugyanakkor már az első két évben szerepelnek a tantervben fogorvosi tárgyak. A kar hagyományosan gyakorlatorientált oktatása szinte változatlan formában zajlik évtizedek óta, aminek sikerét az is mutatja, hogy az itt bevált jó gyakorlatokat a kurrikulumreform során az egyetem egészét tekintve alapul vette a vezetőség. A FOK 70 éves történetéből néhány adatot is ismertetett dr. Hermann Péter, például hogy míg az 1900-as évek elején egyetlen fogászattal foglalkozó klinika volt, ma már 11 klinikai intézet, tanszék vesz részt a hallgatók oktatásában, illetve a betegellátásban. 1955-ben tíz fogorvost avattak, addig idén júliusban, a legutóbbi fogorvosavatón több mint 170 hallgatót avattak fogorvosdoktorokká, és ebből közel 70 fő nemzetközi hallgató volt.

„Magyarországon a Semmelweis Egyetem Fogorvostudományi Kara az a pillér, amelyik a magyar fogorvosképzést tartja, a társadalommal együttműködve építi, és a nemzetközi világban a fogorvos társadalmunkat ismertté tette és teszi" – fogalmazott dr. Gerber Gábor dékán. Köszönetet mondott a kar korábbi vezetőinek, a professzoroknak, tanároknak, de kiemelte valamennyi itt dolgozó rezidens, szakorvos, aszszisztens, hivatali és gazdasági munkakörben dolgozó kolléga szerepét, akiknek mindennapi tevékenysége nélkülözhetetlen a sikeres működéshez. Külön köszöntötte azokat a volt hallgatókat, akik 1955-ben elsőként már az önálló fogorvosi karon kezdték meg tanulmányaikat. Mint mondta, a jubileumi ünnepség pénteki napján megjelent nemzetközi előadók is jelzik, hogy a kar világszerte elismertségnek örvend, amit a felsőoktatási rangsorokban elért eredmények is alátámasztanak.

Dr. Hegedüs Tamás, a Semmelweis Egyetem Nemzetközi Kapcsolatok és Alumni Igazgatóság igazgatója köszöntőjében összefoglalta, milyen sok évfordulót ünnepelhet az egyetem 2025-ben. A Fogorvostudományi Kar mellett szintén 70. születésnapját ünnepli a Gyógyszerésztudományi Kar, az Egészségtudományi Kar 50. évvel ezelőtt jött létre, a Pető András Karon pedig éppen 55 évvel ezelőtt indult el a konduktorképzés. Elmondta, hogy a jubileumi rendezvény szervezési munkái egy éve tartanak, és kiemelte, hogy fontosnak tartották, hogy az ünnepségen ne csak a nemzetköziséget és a tudományos eredményeket prezentálják, hanem azt a befogadó közösséget és azt a családias hangulatot is bemutassák vendégeik számára, ami a kart jellemzi.

Az emlékülésen ezt követően dr. Hermann Péter és dr. Gerber Gábor prezentációikban részletesen bemutatták a kar 70 éves történetét, annak számos aspektusára és eredményeire kitérve. Dr. Gera István korábbi dékán a nemzetközi képzés történetét ismertette, aminek elindításában ő is aktív szereplő és kezdeményező volt. Végül „Művészet, zene, sport, fogorvoslás" címmel zajlott kerekasztal-beszélgetés dr. Herendi Gábor filmrendezővel, aki maga is a FOK-on végzett, majd pár évig a Fogpótlástani Klinikán dolgozott. Dr. Gerber Gábor dékán vele készített beszélgetése alább megtekinthető.

Az ünnepség részeként adták át idén a jubileumi díszokleveleket is: az önálló fogorvostudományi kar létrejöttének 70. évfordulóján 92 jubiláns vehette át díszoklevelét.

Forrás: semmelweis.hu

Fotók: Barta Bálint – Semmelweis E.

Új MI platform a gyermekek fogszuvasodásának forradalmi korai felismeréséhez

Fraser Macdonald,
Dental Tribune International

A Globális Betegségteher Tanulmány (Global Burden of Disease) szerint a korai gyermekkori fogszuvasodás világszerte körülbelül 530 millió gyermeket érint, így ez a világ egyik leggyakoribb krónikus gyermekbetegsége. Ennek a jelentős közegészségügyi fenyegetésnek a kezelése érdekében egy kínai intézmények tudósaiból álló kutatócsoport kifejlesztett egy forradalmian új mesterséges intelligencia (MI) modellt, amely képes kimutatni a fogszuvasodás kialakulását jelző finom mikrobiális változásokat bizonyos fogakban, jóval azelőtt, hogy azok klinikailag láthatóvá válnának. A betegek szájhigiéniájára és a terápiás megközelítésekre gyakorolt hatások ezért nagyon jelentősek.

A kínai csapat 11 hónapon keresztül 89 óvodáskorú gyermek fogplakk mikrobiomjának változásait figyelte meg, és létrehozta a tejfogak mikrobiális térképét – ez egyedülálló hozzájárulás a terület kutatásához. A tanulmányban leírtak szerint egy adott gyermeken belül általában stabil mikroorganizmus-eloszlási minta marad fenn az elülső és hátsó maxilláris fogak között, és minden régióban specifikus mikrobiális közösségek találhatók. Nagy jelentőséggel bír az a tény, hogy a

A Hongkongi Egyetem kutatói kifejlesztettek egy mesterséges intelligencia alapú modellt, amely képes pontosan kimutatni a fogszuvasodást már kora gyermekkorban, mielőtt az klinikailag láthatóvá válna. (Fotó: galitskaya / Adobe Stock)

mikrobáknak ez a strukturált eloszlása megváltozik abban a pillanatban, amikor a fogszuvasodás megkezdődik. Az elülső (incizális) területhez kapcsolódó baktériumok a zápfogak felé vándorolnak, és fordítva.

A fogszuvasodás ezen térbeli mikrobiális indikátorai alapján a kutatók egy rendkívül hasznos mesterséges intelligencia platformot fejlesztettek ki, amellyel sikeresen kimutatták az egyes fogakon bekövetkező specifikus bakteriális változásokat, jóval azelőtt, hogy a fogszuvasodás klinikailag láthatóvá válna. A végeredmény a szájüregben lévő minden egyes fog mikrobiális kockázatának korai indikátora.

A modell rendkívül pontosnak bizonyult. Azáltal, hogy az egyes fogak egyedi mikrobiális profiljára vonatkozó adatokat integrálták a szomszédos fogak adataival, a platform 98%-os pontosságot ért el a meglévő fogszuvasodás kimutatásában, valamint 93%-os pontosságot a fogszuvasodás előrejelzésében két hónappal a klinikai manifesztáció előtt.

A Hongkongi Egyetem úttörő felfedezéséről szóló sajtóközleményben dr. Shi Huang, a tanulmány társszerzője, az egyetem Fogorvostudományi Karának Alkalmazott Szájgyógyászati és Fogászati Tanszékének adjunktusa elmondta: „Ezek az eredmények alapvetően megváltoztatják a fogszuvasodásról alkotott képünket." Dr. Huang így magyarázta: „A fogszuvasodás elkerülhetetlen folyamatként való felfogásától eljutottunk a mikrobiális szintű – fogról fogra történő – előrejelzésének és megelőzésének lehetőségéhez."

A kutatás klinikai jelentősége kétségtelenül nagy, és ha a modellt széles körben elfogadják, forradalmasíthatja a gyermekek fogszuvasodásának kezelését. Ebben az összefüggésben a mesterséges intelligencia platform egyfajta kifinomult korai figyelmeztető rendszert képvisel, amely a mikrobiális változásokat a jövőbeni fogszuvasodás, fertőzések, fájdalom és általános szájhigiénia pontos indikátoraként használja. Alkalmazása jelentősen javíthatja a gyermekek szájhigiéniáját és általános jólétét, így nagyon értékes eszközzé válhat a megelőző fogászatban.

Az „Egyetlen fogra kiterjedő, teljes szájra kiterjedő korai gyermekkori fogszuvasodás-előrejelzés a plakk-mikrobiota térbeli és időbeli variációi alapján" („Single-tooth resolved, whole-mouth prediction of early childhood caries via spatiotemporal variations of plaque microbiota") című tanulmány 2025. június 11-én jelent meg a *Cell Host & Microbe* online kiadásában. DT

IMPRESSZUM
NEMZETKÖZI SZÉKHELY

FELELŐS KIADÓ ÉS VEZÉRIGAZGATÓ:
Torsten Oemus

TARTALOMÉRT FELELŐS IGAZGATÓ:
Claudia Duschek

Dental Tribune International GmbH
Holbeinstr. 29, 04229 Leipzig, Germany
Tel.: +49 341 4847 4302
Fax: +49 341 4847 4173
Általános információ: info@dental-tribune.com
Hirdetésfelvétel:
mediasales@dental-tribune.com
www.dental-tribune.com

A Dental Tribune International GmbH azon anyaga, amelyet újra nyomtattak vagy lefordítottak és újból kinyomtattak ebben a kiadásban a Dental Tribune International GmbH szerzői jogi védelme alatt áll. Az ilyen anyagokat a Dental Tribune International GmbH engedélyével lehet csak közzétenni. A ***Dental Tribune*** a Dental Tribune International GmbH védjegye.

Minden jog fenntartva. © 2025 Dental Tribune International GmbH. A Dental Tribune International GmbH előzetes írásbeli engedélye nélkül bármilyen módon, egészben vagy részben történő sokszorosítása kifejezetten tilos.

A Dental Tribune International mindent megtesz annak érdekében, hogy a klinikai információkat és a gyártók termékeiről szóló híreket pontosan adja közre, nem vállal azonban felelősséget a termékekről szóló állítások helytállóságáért vagy a nyomdahibákért. A kiadó nem vállal továbbá felelősséget sem a terméknevekért vagy -leírásokért, sem a hirdetők közleményeiért. A szerzők által kifejtett véleményt a sajátjuknak kell tekinteni, és azok semmi módon nem tükrözik a Dental Tribune International véleményét.

dti] Dental Tribune International

KIADJA: DP HUNGARY KFT.
1012 Budapest, Kuny Domokos u. 9.

FELELŐS KIADÓ: Laczkó Tamás

FORDÍTÓ: Laczkó Leonard

NYOMDAI ELŐKÉSZÍTÉS: DP Hungary Kft.

NYOMDAI KIVITELEZÉS:
Copy & Consulting Kft.

ADATEGYEZTETÉS, INFORMÁCIÓ:
Kiss Éden Aliz, 06-30-472-0030

HIRDETÉSFELVÉTEL: Laczkó Tamás,
06-30-472-0030

ISSN 1786-9889

A posterior fogak direkt kompozit restaurációinak finírozása és polírozása

Vizuális klinikai esetismertetés

Dr. Jason Smithson

A posterior fogak direkt kompozit restaurációja az egyik leggyakrabban végzett beavatkozás a fogászatban. Az elmúlt években kiemelt figyelem irányult az elérhető eredmények optimalizálására, különös tekintettel a II. osztályú kavitás dobozának (Class II box) kialakítására, és a polimerizációs zsugorodásból eredő feszültség kezelésére. A téma körüli széles körű szakmai diskurzus ellenére van egy olyan lépés, amely gyakran nem kapja meg a kellő figyelmet: a mechanikai formázás protokollja. A mechanikai formázás alatt a restauráció kontúrjának kialakítását, a felesleges kompozit eltávolítását értjük a marginális szélekről, illetve ide tartozik a végső polírozás is. Ez a folyamat három fő lépésre bontható: a felszín oxigén által gátolt, nem polimerizált rétegének eltávolítása, a durva finírozás és a végső polírozás.

Jelen publikációban részletesen bemutatjuk ezeket a lépéseket, valamint egy klinikailag hatékony megközelítést vázolunk fel a direkt posterior kompozit restaurációk befejezésére.

1. ábra: A restauráció peremének polírozása.

2. ábra: A páciens egy nem megfelelő I. osztályú ezüst-amalgám töméssel és II. osztályú szuvasodással jelentkezett. A fog izolálása kofferdám alkalmazásával történt.

3. ábra: A preparálás, a bondozás és a kompozit felvitele után. (Megjegyzés: némi kompozittúlfolyás látható a mesiális doboz axiális falain).

4. ábra: A durva finírozás után a restauráció pereme sima és anatómiailag is megfelelő.

5. ábra: Gyémánttal impregnált szilikon polírozófejek.

Az oxigén hatására polimerizálatlan réteg eltávolítása

Az oxigén által gátolt, nem polimerizált réteg minden kompozittal végzett eljárás után problémát jelenthet, legyen szó direkt vagy indirekt restaurációról (az indirekt restaurációk is érintettek, mivel ezek hagyományosan kompozitalapú ragasztócementekkel kerülnek beragasztásra).

Az OIL egy polimerizálatlan, ragacsos, rezinben gazdag réteg, amely a kompozit felszínén alakul ki, ha a polimerizáció levegő jelenlétében történik [1]. Az OIL úgy képződik, hogy a levegőben lévő oxigén beavatkozik a polimerizációs reakcióba. Röviden összefoglalva: az oxigén inkább a kompozit szabad gyök iniciátoraival reagál, mint a monomerekkel. Az oxigén „befogóként" viselkedik, megköti a nagy reakcióképességű szabad gyököket, továbbá stabilabb hidroperoxidokká alakítja azokat. Ennek következményeként a kompozitban lévő monomerek polimerizálatlanul maradnak [2].

Az OIL vastagsága 4 és 40 mikron között változhat [3]. A réteg vastagságát több tényező is befolyásolja, például a monomer típusa, az iniciátor-aktivátor rendszerek, a részecskemorfológia, a szabadgyök-koncentráció, valamint az oxigénfogyasztás üteme [4].

Problémafelvetés

Az oxigén által gátolt, polimerizálatlan felszíni réteg jelenlétének következményei:

- Lassabb és kevésbé precíz finírozás, mivel a polimerizálatlan rezin eltömíti a rotációs finírozó eszközök vágófelületét.
- Idővel elszíneződés és kopás figyelhető meg a tömés felületén, különösen az olyan nehezen hozzáférhető területeken, mint az interproximális régió, ahol az OIL eltávolítása finírozó eszközökkel igen nagy kihívást jelent.

A szakirodalomban ajánlott lehetséges megoldások:

1. Matrica alkalmazása, amely fizikai gátként működik a fotopolimerizáció során, megakadályozva az oxigén bejutását.
2. Fotopolimerizáció argonban gazdag atmoszférában. Bár laboratóriumi körülmények között a polimerizáció fokozott mértékét (degree of conversion, DC) írták le, ez a módszer jelenleg korlátozott gyakorlati alkalmazhatósággal bír; mindazonáltal érdemes a jövőben további kutatásokat folytatni ezen a területen.
3. Glicerinréteg felvitele a kompozit felszínére az első fotopolimerizációt követően, majd további 20–40 másodperces polimerizáció (a fény intenzitásától függően) kb. 1 mm távolságból. Ezt a módszert ajánlja a szerző.

A durva finírozás 5 fázisa

A durva finírozás célja a széleken fellelhető felesleges kompozit és peremhiba eltávolítása, hogy a restaurátum széle derékszögű, vállszerű záródásban (90°-os butt joint) végződjön. Emellett feladata az anatómiai széli perem [5] kialakítása, amely elősegíti az interproximális területek tisztíthatóságát és a megfelelő okkluzális felszín helyreállítását, valamint annak korrekcióját és optimalizálását.

A durva finírozás menete az alábbi 5 fázisban történik:

1. fázis

Egy durva szemcsés, közepes méretű (1/2 inch) alumínium-oxid finírozó koronggal (pl. FlexiDisc, Cosmedent) a mesiális és distális marginális gerincek, valamint a csücsöklejtők kerülnek megmunkálásra, kb. 45°-os szögben a fog hosszanti tengelyéhez képest **(lásd 1. ábra).**

A korongot 5000–15 000 fordulat/perc fordulatszámon kell használni, vízhűtéssel vagy anélkül. A szerző a vízpermet nélküli alacsonyabb fordulatszámot részesíti előnyben, mivel így kedvezőbb a rálátás és precízebb munka végezhető. A formázás rövid, szakaszos mozdulatokban történik, hogy elkerülhető legyen a zománc-kompozit határ túlmelegedése. Az asszisztens minden egyes szakasz után bőséges levegő-víz spray-vel (puszter) leöblíti a munkaterületet, ezzel javítva a rálátást és hűtve a restaurációt.

A finírozásnak mindig a kompozittól a fogszövet felé kell irányulnia,

6. ábra: I. osztályú restaurációk az első moláris és a második premoláris fogakban. A széleken felesleges kompozit figyelhető meg (piros nyilak jelölik).

7. ábra: A széleket durva szilikon polírozófejekkel finírozzuk.

így csökkenthető a marginális rések és hibák kialakulásának kockázata [6].

Ennek a fázisnak kettős célja van:

1. A mesiális és distális marginális gerincek lekerekítése, ami esztétikailag kedvezőbb, elősegíti az interdentális tisztítást (a fogselyem beakadásának veszélye nélkül), valamint lehetővé teszi az ideálisabb okklúziós felszín kialakítását (mivel így helyet biztosít az antagonista fog csúcskének).
2. A marginális kompozitfelesleg eltávolításával 90°-os záródás alakítható ki a fogszövet és a kompozit között. Ennek kialakítása azért javasolt, mert mechanikailag ez a legkedvezőbb találkozási forma. Amennyiben a felesleges anyag ottmarad, és a páciens ráharap, az rövid időn belül letörik, marginális hibát hagyva maga után.

Még abban az esetben is hajlamos törésre a felesleges anyag, ha nem az okklúziós terhelési zónában helyezkedik el. Miért? Mert az okklúzió során a restaurációra ható erők a dentinen és a parodontális ligamentumon keresztül átadódnak a csontnak. Nagyobb tömegű kompozit képes hatékonyan eloszlatni ezeket az erőket, míg a vékonyabb részekben feszültségkoncentráció jön létre, ami töréshez vezet.

Ez a jelenség jól ismert az építőmérnöki szakirodalomban és az ortopédiában is. Amikor az ekvivalens feszültség (a kompozitban ébredő belső feszültség) meghaladja a folyáshatárt (azt a feszültséget, amelynél az anyag már nem képes rugalmasan viselkedni), a kompozit törik, marginális hibát hagyva maga után. Ez a magyarázat arra, hogy a középtávú kontrollvizsgálatok során gyakran megjelenik marginális rés olyan területeken is, amelyek nem részei az okklúziós terhelési zónának. A szerző saját klinikai tapasztalatai alapján ez leggyakrabban premolárisokban fordul elő. Ennek oka valószínűleg az, hogy a premolárisokban kevesebb fogszövet áll rendelkezésre a feszültség elvezetéséhez, mint a molárisokban, így a kompozit arányosan nagyobb mértékben van feszültségnek kitéve.

Ezt követően a folyamatot közepes szemcseméretű koronggal kell megismételni, a marginális átmenet egységesebbé tételére. A korongot hátrafelé vezetve, enyhén meghajlítva alkalmazzuk. Ez a módszer – szemben az előrefelé történő vezetés technikájával – lágyabb, kerekebb, természetesebb profilt eredményez, míg az előrefelé történő használat inkább mesterséges hatású, lapos felületeket hoz létre.

Klinikai példa a **2–4. képeken** látható.

2. fázis

Ezt követően a II. osztályú doboz gingivális szélét (ha megfelelő) gyémántbevonatú fém polírcsíkkal szükséges elsimítani. Még a hibátlanul alkalmazott matrica és ék használata mellett is maradhat minimális mennyiségű túlfolyás/bond anyag. Ha ezt nem távolítjuk el, az szájhigiénés problémákhoz, parodontális elváltozásokhoz vagy szekunder caries kialakulásához vezethet.

Ezt a területet egyszerűen el lehet simítani durva, majd közepes szemcseméretű fém polírcsíkkal. Fontos, hogy a polírcsík a kontaktpont alatt (apikálisan) haladjon át, mielőtt aktívan elcsiszoljuk a felesleges kompozitot, így elkerülhető a kontaktpont véletlen eltávolítása.

3. fázis

A harmadik fázisban a II. osztályú üreg axiális (vertikális) szélei kerülnek elsimításra 12-es számú (görbített) szikepengével vagy egy masszívabb, kürett típusú depurátorral. A műszerrel kürettáló mozdulatot kell végezni, stabil ujjmegtámasztással. Ügyelni kell arra, hogy a simítás a széllel párhuzamos irányban történjen, ne 90 fokban, mert az negatív perem kialakulásához vezethet.

Ezeket a fázisokat mindig kofferdam izo-

hirdetés

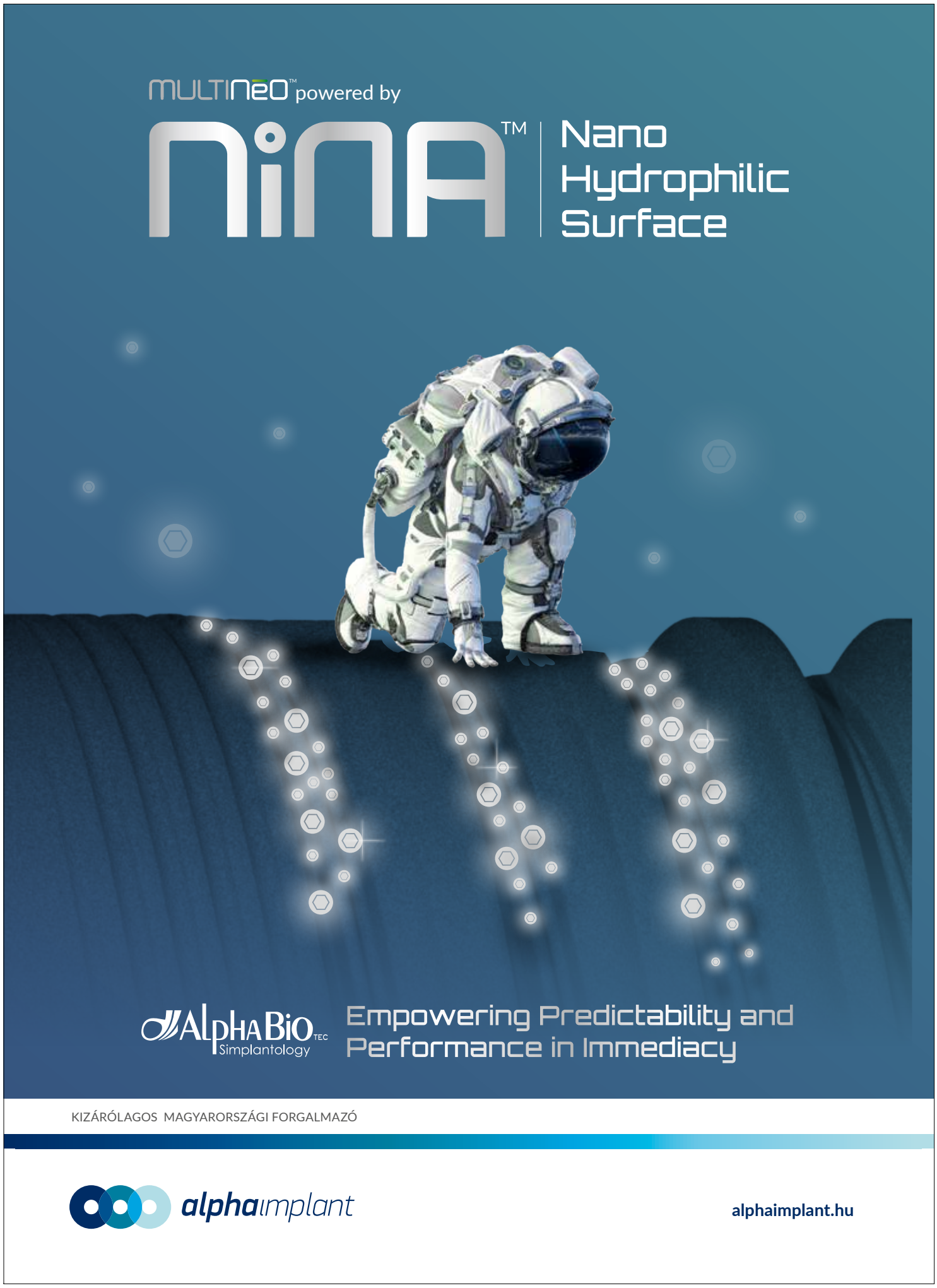

8. ábra: A durva finírozás után kialakult szélek.

9. ábra: Hat hónapos kontroll.

lálás mellett célszerű végezni, a hatékonyság és a páciens lágyrészeit érintő iatrogén sérülésének elkerülése érdekében. A harmadik fázist követően a kofferdamot el lehet távolítani.

4. fázis
Az okklúziós beállítást IKP-ban (maximális interkuszpidációban) és minden irányban vezetett állkapocsmozgásban szükséges elvégezni, a kezelőorvos által preferált fúró és artikulációs papír használatával. A szerző kis, kerek gyémánt fúrófej használatát preferálja, 1:5 áttételes turbina kézidarabban, vízhűtéssel, 5000–10 000 fordulat/perc fordulatszámon.

10. ábra: Polírozópaszta felvitele.

11. ábra: A végső polírozás.

5. fázis
Ezt követően a szélek és a csúcsöklejtők elsimítása durva, gyémánttal impregnált szilikon polírozófejjel (pl. Venus Supra, Kulzer) történik. A cél a felesleges túlfolyások eltávolítása és a gyémántfúró által az okklúziós beállítás során okozott karcok eltüntetése. A polírfejet 8000–10 000 fordulat/perc fordulaton, vízhűtéssel kell használni, ami javítja a rálátást, csökkenti a marginális hőkárosodást, továbbá növeli a polírozó élettartamát. Enyhe nyomást célszerű gyakorolni a polírozás során **(lásd 5. ábra).**
Az alábbi sorrend betartásával a durva finírozási fázis foganként körülbelül két-három perc alatt elvégezhető. A felesleges kompozit eltávolítását és a derékszögű záródási vonal kialakítását a **6–9. képek** szemléltetik.

Posterior fogak direkt kompozit restaurációjának végső polírozása

A végső polírozás célja egy sima, „zománcszerű" felszín kialakítása, amely a páciens lágyrészei számára komfortos, esztétikailag kedvező, valamint ellenáll a lerakódásoknak és az elszíneződésnek. Ez a folyamat négy fázisból áll.

1. fázis
Finom és szuperfinom, közepes méretű polírozó korongok alkalmazásával 10 000–15 000 fordulat/perc sebességen történik a restauráció peremének polírozása. A korongokat hátrafelé irányuló mozdulatokkal, 45°-os szögben kell vezetni a fog hossztengelyéhez képest.
(Fontos: ne váltsunk szuperfinom korongra addig, amíg a finom koronggal el nem távolítottunk minden látható karcolást a tömés felszínéről!)
Amennyiben korlátozott a hozzáférés (pl. a második moláris distális szélénél), érdemes kisebb átmérőjű korongot használni (3/8 inch) a szomszédos lágyrészek védelmének céljából. Célszerű azonban közepes méretű korongot választani, amennyiben biztonságosan alkalmazható, mert ez hatékonyabban dolgozik, és kisebb a valószínűsége, hogy árkokat hoz létre a restaurációban.

2. fázis
Finom, gyémánttal impregnált szilikon polírozófejet használunk vízhűtéssel a restaurátum széleinek és a csúcsöklejtők polírozására. Ez a lépés fokozza a restauráció fényét, a karcolások már a durva finírozási szakaszban el lettek távolítva.

3. fázis
Kecskeszőr kefét (pl. Shiny S) célszerű alkalmazni stabil nyomással, vízhűtés nélkül, a restaurátum barázdarendszerének polírozására. A polírkefe pumisz pasztával (pl. Vertex Pumice Plus) használandó. Ez a lépés kiküszöböli a barázdákban maradó karcolásokat, amelyek középtávon hajlamosak elszíneződni.

4. fázis
A végső fényesség az 1 mikron szemcseméretű, alumínium-oxid alapú, vízbázisú polírozópasztával (pl. Enamelize, Cosmedent) érhető el, valamint filc polírozófejek és korongok segítségével. A polírozás fokozatosan növekvő fordulatszámmal (3000–20 000 fordulat/perc) és csökkenő nyomással történik. A pasztát mindig a fogra/restaurációra kell felvinni, nem pedig a korongra, így elkerülhető a paszta szétszóródása a kezelőben. **(Lásd a 10. és 11. ábrát.)**
Ezt követően a fogat puszter használatával letisztítjuk, majd a pácienst elbocsátjuk.
Amint látható, ez a protokoll egyszerű és kiszámítható módszert kínál az I. és II. osztályú direkt posterior kompozit restaurátumok tartós, esztétikus felszínének kialakítására (/spear-review/2013/08/evaluating-facial-esthetics-facial-profile).

Forrás: speareducation.com
A hivatkozott irodalomjegyzék listája szerkesztőségünkben elérhető.

12. ábra: A premoláris fogak preoperatív állapota.

13. ábra: A premoláris fogak postoperatív fotója.

14. ábra: Egy moláris fog preoperatív állapota.

15. ábra: Egy moláris fog postoperatív fotója.

Új, fehérjealapú gél ígéretes megoldást kínál a fogzománc természetes regenerációjára

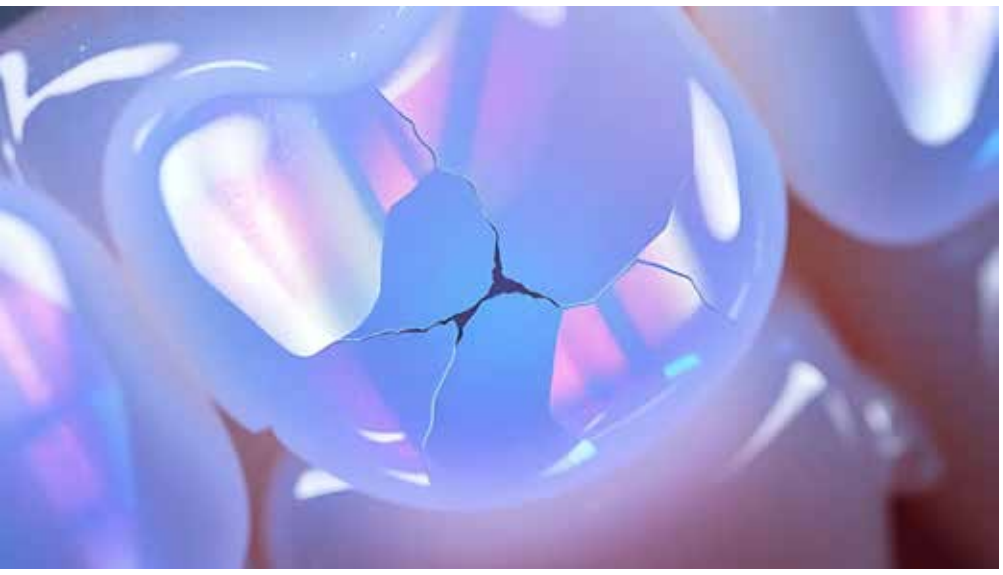

Egy új kutatási projekt keretében kifejlesztettek egy fogászati gélt, amely a korai fejlődés során a zománc képződéséért felelős természetes fehérjéket utánozza. (Kép: king/Adobe Stock)

Dental Tribune International

A fejlett biológiai anyagok használata a fogászatban egyre nagyobb teret nyer, új lehetőségeket kínálva a fogak helyreállítására és védelmére anélkül, hogy kizárólag szintetikus vagy invazív kezelésekre kellene támaszkodni. A zománcregeneráló gél legújabb fejlesztése jól példázza, hogy a biológiai ihletésű anyagok hogyan változtathatják meg jelentősen a fogszuvasodás megelőzését és kezelését.

Az újonnan kifejlesztett gél úgy működik, hogy utánozza a korai fejlődés során a zománc képződéséért felelős természetes fehérjéket. A fogakra felvitt gél védő és szerkezetileg támogató réteget képez, amely integrálódik a meglévő zománc felületével. Ez a réteg aztán felszívja a nyálból a kalcium- és foszfátionokat, és irányítja őket, hogy szervezett mintázatban új hidroxiapatit kristályokat képezzenek. Az eredmény a zománc fokozatos újjáépítése, amely mind megjelenésében, mind funkcionális szilárdságában tükrözi az eredeti szövetet.

A hagyományos fluoridkezelésekkel ellentétben, amelyek elsősorban a megmaradt zománc megerősítését vagy a fogszuvasodás lassítását célozzák, ez a gél mikroszkopikus szinten elősegíti a kontrollált újranövekedést.

A korai tesztek kimutatták, hogy a helyreállított területek a mindennapi körülmények között, például rágás, fogmosás és savas ételek fogyasztása során hasonlóan viselkednek, mint a természetes zománc.

Ezenkívül a gél potenciális előnyökkel jár a kitett dentin esetében. A gél a dentin felületén zománcszerű réteget képez, amely csökkentheti a kellemetlen érzést és javíthatja a helyreállítások tartósságát.

Az egyetem sajtóközleményében a vezető szerző, dr. Alvaro Mata, az egyetem biomérnöki és biomateriális professzora elmondta: „Nagyon izgatottak vagyunk, mert a technológiát a klinikusok és a betegek igényeinek figyelembevételével tervezték. Biztonságos, könnyen és gyorsan alkalmazható, valamint méretezhető. Emellett sokoldalúan alkalmazható, ami lehetőséget nyújt arra, hogy többféle termékben is felhasználható legyen, és így minden korosztályban segítsen azoknak a betegeknek, akik a zománcvesztéssel és a dentin kitettségével kapcsolatos különböző fogászati problémákkal küzdenek."

A technológia klinikai alkalmazás felé történő előmozdítása érdekében a kutatócsoport egy startup céget alapított, amelynek célja egy sor felhasználóbarát fogászati termék kifejlesztése. A remény az, hogy az első verziók a közeljövőben kereskedelmi forgalomba kerülhetnek. Ha ez sikerrel jár, ez a biológiai anyagokon alapuló megközelítés jelentősen csökkentheti az invazív fogelőkészítés, a szintetikus helyreállító anyagok és az ismételt helyreállítások szükségességét, ami jelentős előrelépést jelentene a regeneratív fogászat területén.

A „Biomimetikus szupramolekuláris fehérje mátrix helyreállítja az emberi fogzománc szerkezetét és tulajdonságait" című tanulmány 2025. november 4-én jelent meg online a *Nature Communications* folyóiratban. DT



Elektronmikroszkópos felvételek egy demineralizált zománccal rendelkező fogról, amelyen erodált apatitkristályok láthatók (balra), és egy hasonló demineralizált fogról, amelyen egy kéthetes kezelés után epitaksiálisan regenerálódott zománckristályok láthatók (jobbra). (Kép: University of Nottingham)

hirdetés

A betört műszerek eltávolításának művészete

Dr. Juan Carlos Ortiz Hugues

Kudarcként éljük meg, amikor egy gyökérkezelő eszköz a kezelés közben betörik a gyökércsatornába. Azonban megfelelő tapasztalattal, egy jó stratégiával és modern eszközök segítségével ez a rettegett szövődmény is klinikai sikerré alakítható.

Célkitűzések

A cikk megírásával az volt a célom, hogy bemutassam a gyökérkezelés során bekövetkező endodonciai műszertörések kockázati tényezőit, okait, megelőzési stratégiáit, valamint a törött eszközök eltávolításához alkalmazott klinikai protokollokat, segédeszközöket, beleértve az ultrahangos, tubusos és huroktechnikákat. Kitérek a nagyítás, a csatorna anatómiájának és az irrigálás szerepére is.

1. ábra: Az ultrahangos végződés és a sonic steel műszer aktiválása a csatornán belül, a közvetett ultrahangos technika alkalmazása során.

Egy endodonciai kezelés során bekövetkező műszertörés minden fogorvos rémálma. A törött eszköz eltávolítása komoly kihívást és kockázatot jelent, ám a kezelőorvos nincs egyedül ezzel a problémával [1]. A rozsdamentes acélból készült eszközök törési aránya 0,25% és 6% között mozog, míg a nikkel–titán (NiTi) műszerek esetében ez az arány magasabb, 1,3% és 10% között lehet [2]. A forgó mozgással működő gyökértűk – mivel hajlamosak megszorulni a csatornában – nehezebben távolíthatók el, mint a kézi műszerek [3]. Azért, hogy minimálisra csökkenthessük az ilyen típusú szövődmények kialakulását, elengedhetetlen a gyökércsatorna anatómiájának alapos ismerete, valamint a jól megtervezett és megfelelően kivitelezett instrumentációs sorrend [4].

Amikor NiTi reszelőkkel dolgozunk a gyökércsatornákban, a következő hibákat érdemes elkerülni [5]:

1. Az eszköz hirtelen kihúzása preparálás közben;
2. Hosszan tartó forgó mozgás a csatornán belül;
3. Széles konocitású eszközök használata görbült gyökércsatornákban.

A NiTi eszközök használata ciklikus fáradáshoz vezethet. Ez a jelenség – főleg komplex anatómiájú gyökércsatornák esetén – fokozott törési hajlamhoz vezethet. A gyökértűk rutinszerű vizsgálata – az ún. „flute kontroll" – elengedhetetlen: a felületi sérülések vagy a tű nyúlása esetén az eszközt azonnal ki kell selejtezni. A gyártói ajánlások követése és a kiindulási felvételek szakszerű elemzése alapvető fontosságú a műszertörés megelőzésében [6].

Az újra-gyökérkezelés során gyakran alkalmaznak Gates Glidden-fúrókat és NiTi eszközöket a guttapercha eltávolítására. Ha túl nagy erőhatás éri ezeket az eszközöket, az tovább fokozza a ciklikus fáradást és ezzel együtt a törés kockázatát is [7]. A műszertörés még a leggyakorlottabb endodontusokkal is előfordulhat.

A biomechanikai megmunkálás és a csatorna átjárhatóságának biztosítása ideális esetben még a műszertörés bekövetkezése előtt megtörténik. Ebben az esetben a törött eszköz mellett könnyebben el lehet haladni (bypass) vagy az eltávolításának sikeressége jelentősen nő, mivel a preparált csatornafal több hozzáférést biztosít a beavatkozáshoz [8]. Fontos szempont, amelyet szem előtt kell tartanunk, hogy a gyökércsatornák anatómiája jellemzően ellipszis alakú, nem pedig kör keresztmetszetű. Amikor egy törött műszer a csatorna falához szorul, a korábban elvégzett csatornaformázás lehetővé teszi a fragmentum pontos helyének meghatározását, valamint megfelelő munkaterület kialakítását az eltávolításhoz vagy a bypass-hez [9]. Ilyen esetekben a fogászati mikroszkóp alkalmazása kulcsfontosságú. A különböző nagyítás és a koaxiális megvilágítás jelentős előnyt jelent a sikeres műszerkiszedéshez. Nagy nagyítás mellett az orvos meggyőződhet arról, hogy a fragmentum a gyökércsatorna görbülete felett helyezkedik el, és elegendő teret tud-e kialakítani az eltávolításhoz. Ha a műszer vizuálisan láthatóvá válik, az eltávolítás esélye jelentősen megnő [10-11].

A pácienst minden esetben tájékoztatni kell. Ez megkönnyíti a kezelés további menetét.

A műszerkiszedés sikerét az alábbi tényezők befolyásolják [12-13]:

1. A csatornában jelen lévő fertőzés;
2. A törött eszköz a gyökércsatorna görbülete alatt helyezkedik el;
3. Vékony gyökérfalak;
4. A törés a kezelés kezdetén következett be, a fertőtlenítés előtt;
5. Annak a gyökérrésznek az állapota, ahol az eszköz elhelyezkedik.

Miután a fragmentumhoz való hozzáférés biztosított, elengedhetetlen a közvetlen, egyenes irányú és jó vizuális rálátás [14]. A beavatkozás során nátrium-hipokloritot kell alkalmazni, váltakozva etilén-diamin-tetraecetsavval (EDTA), paszszív vagy aktív ultrahangos aktiválással kombinálva. A nagy nagyítás lehetővé teszi a fragmentum pontos lokalizálását és folyamatos vizualizálását. A sikeres eltávolítás első lépése a koronális hozzáférés biztosítása. Az axiális falat a törött műszert tartalmazó csatorna mentén meg kell tágítani, és úgynevezett staging platformot kell kialakítani, amely lehetővé teszi, hogy az ultrahangos műszer csúcsa a törött gyökértű koronális vége mellett, oldalirányban helyezkedjen el. Ez lehetőséget biztosít a legmegfelelőbb stratégia kiválasztására [15-16].

Elhaladás az eszköz mellett (bypass) az első és olykor az egyetlen biztonságos technika, amellyel minimalizálható a csatornafal túlzott gyengítése, a perforáció vagy a lépcső készítése, amely meggátolhatja a csatorna apikális harmadához való hozzáférést. Ez a módszer kevésbé invazív, mint az eltávolítás [17]. A biztonságos előrehaladás és a munkahossz elérésének érdekében K-FILE reszelőt (08, 10, 15) kell alkalmazni, folyamatos rekapituláció és öblítés mellett [17]. Napjainkban számos eszköz és technika áll rendelkezésre, beleértve a tubusos technikát, a huroktechnikát, a közvetlen ultrahangos módszert és a közvetett ultrahangos technikát. Ezek az eljárások külön-külön is alkalmazhatók, de kombinálhatók is más rendszerekkel. A legmegfelelőbb technika kiválasztásához szakmai jártasság, türelem és az eset specifikus elemzése szükséges [18-21].

Tubusos technika

A tubusos technikát a műszerek vagy „Silver point" ezüstcsúcsok eltávolítására fejlesztették ki. A legtöbb eljáráshoz hasonlóan ennél a technikánál is alapfeltétel, hogy a törött eszköz fragmentumának koronális része szabaddá váljon, hogy a tubus (kanül) elérhesse és stabilan megfogja azt. A láthatóvá tett fragmentum hossza, valamint a fog anatómiai adottságai jelentik a két legfontosabb tényezőt a tubusos technika alkalmazásakor [22].

A tubusos technikához használatos készletek előfúrókat és eltávolító eszközöket (extractorokat) tartalmaznak, amelyek különböző átmérőkkel érhetők el: 0,15 mm-től 0,6 mm-en át egészen 0,9 mm-ig.

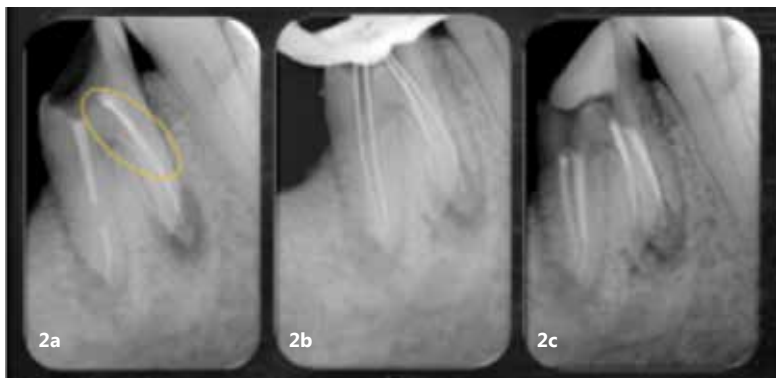

2. a–c ábra: Röntgenfelvételek: **a:** Kezelés előtti felvétel, **b:** Munkahossz meghatározása, **c:** Gyökércsatorna-revízió utáni tömés.

A legtöbb rendszer jellegzetessége egy oldalsó ablak („window"), amely fontos szerepet játszik a törött fragmentum rögzítésében, a tubus belsejében, valamint cserélhető csavarékekkel (screw wedges) van ellátva, amelyek mechanikusan rögzítik és eltávolítják a betört eszközöket. A tubusos rendszerek minden komponense jellemzően merev és viszonylag nagy átmérőjű, ezért alkalmazásukat körültekintően, megfelelő klinikai feltételek mellett kell megfontolni. Használatuk gyakran elsősorban a frontfogakra korlátozódik, ahol széles és egyenes csatornák találhatók, vagy a molárisok széles csatornáinak koronális harmadára [23]. A mikrotubusos módszer a tubusos technika továbbfejlesztett változata, amely módosított sebészeti hypodermiás tűk vagy injekciós tűk alkalmazását vezeti be. E technika előnye, hogy a viszonylag vékony tűk révén nemcsak a koronális harmadban, hanem szűkebb csatornákban vagy a gyökércsatorna mélyebb szakaszain is alkalmazható [24]. A tubusos technika egy másik módosítása során ragasztóanyagot, például pillanatragasztót juttatnak a kanülbe, amellyel a fragmentumot rögzítik, vagy folyékony kompozitgyantát használnak annak megragadására és eltávolítására [25-26].

Hurok technika (lasso technique)

Mint a többi eljárásnál, a csatorna előkészítése forgó vagy ultrahangos eszközökkel történik, hogy a törött fragmentum fellazuljon, és a koronális része szabaddá váljon [27]. Számos különböző hurkos eszköz létezik, amelyek eltérő protokollokkal, útmutatókkal és technológiákkal működnek. Bizonyos hurkos módszerek módosíthatók, így költséghatékonyabbá tehetők. A hurkos technika a legbiztonságosabb és egyben az egyik legkevésbé invazív módszer a törött eszközök eltávolítására [27]. A technika lényege, hogy egy tűből kinyúló dróthurok helyezkedik el a törött műszer koronális végén, majd a hurok megfeszítésével rögzíti és eltávolítja a fragmentumot. Ez az eljárás akkor működik a legjobban, ha közvetlen hozzáférés van a törött műszerhez. Javasolt egy ISO 70-es méretű reszelő vagy egy 2-es méretű Gates Glidden-fúró használata. Az eszköz fejét egy ultrahangos vég segítségével legalább 1 mm átmérőjű körkörös tér kialakításával kell szabaddá tenni, hogy a hurok biztonságosan a törött műszer köré helyezhető legyen [28].

Direkt ultrahangos technika

Az ultrahangos végek alkalmazhatók törött eszközök eltávolítására a gyökércsatornából. Ezek szinte minden eljárás során használatosak, a sikerességi arányuk pedig 33% és 100% között mozog [29]. Az ultrahangos eszköz kiválasztásánál fontos, hogy a végződés átmérője elég kicsi legyen, hogy a törött reszelő fejének közvetlen rálátását biztosítsa [30]. Az ultrahangos végződést az óramutató járásával ellenkező irányú (balra forgó) mozdulattal kell a törött eszköz feje köré helyezni, miközben ultrahangos rezgéseket generál, amelyek a fragmentumra hatva fellazítják azt a csatornafali tapadástól, így elősegítve a fragmentum koronális irányba történő kimozdítását [31]. Természetesen a fogászati mikroszkóp, a megfelelő irrigálás és szárítási protokoll használata elengedhetetlen a fragmentum fejének a tiszta rálátásához a csatornán belül.

Indirekt ultrahangos technika

Az indirekt technika során az ultrahangos energia nem közvetlenül az eszközre, hanem egy másodlagos műszerre kerül továbbításra, amely biztonságos mozgást végez a gyökércsatornán belül. Ezt egy speciális ultrahangos acélkészlettel végzik, amely négy különböző szögű és hosszúságú eszközt tartalmaz, amelyeket piezoelektromos ultrahangos végződések aktiválnak közvetetten. A sonic probe-ok továbbított oszcillációs technológiája teljes mértékben kiküszöböli a hőfelhalmozódást, és jelentősen tompítja az ultrahangos hullámokat a csatornafali érintkezési pontokon **(lásd 1. ábra).** A végződések rugalmasak, aktív részeik gyémántport tartalmaznak, amelyekkel mélyedést alakítanak ki és csiszolják a reszelő éles széleit. Az eszköz rugalmassága és változatos szögállása követi a csatorna formáit és görbületeit, így minimalizálva a belső falakon kialakuló repedéseket (zippeket) és lépcsőket.

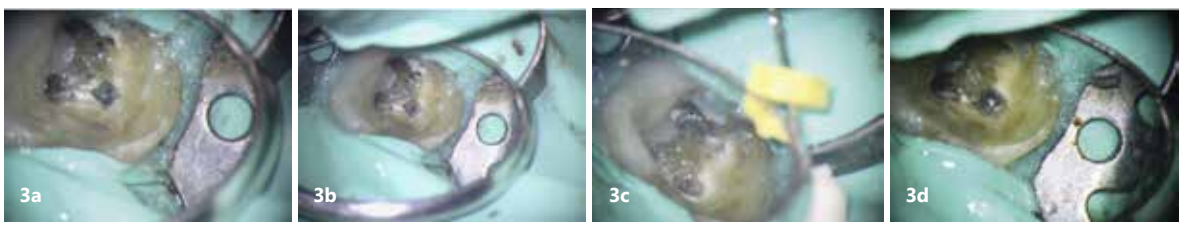

3. a–d ábrák: Műszereltávolítás a mesiolingvális csatornából és újra-gyökérkezelés: **a:** 16×-os mikroszkópos nagyítással történt műszerlokalizáció, **b:** 10×-es mikroszkópos nagyítással történt műszerlokalizáció, **c:** K15-ös reszelővel végzett csatornafeltárás a mesiolingvális csatornában, **d:** A törött műszer koronális részének feltárása.

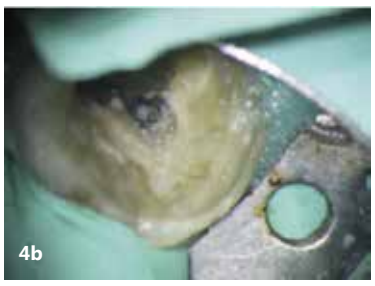

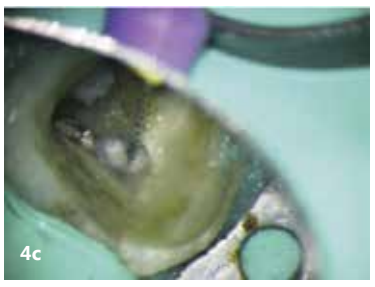

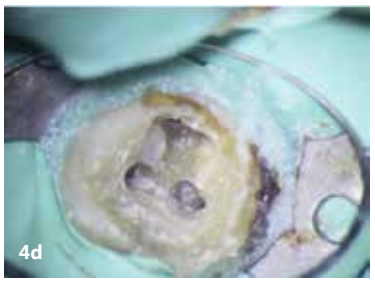

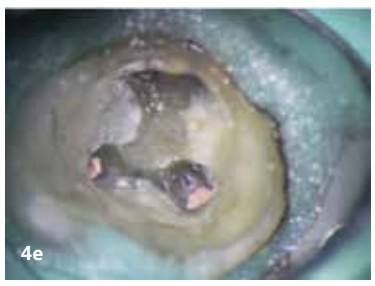

4. a–e ábrák: a: A csatornából eltávolított törött műszer, **b:** Előkészített csatorna az instrumentálásra, **c:** K10-es reszelő a mesiolingvális csatorna feltárásához, **d:** A mesiobuccalis csatorna tisztítása és formázása, **e:** A csatornák tömése guttaperchával.

Esetbemutatás

Egy 64 éves férfi jelentkezett rendelőnkbe enyhe fájdalom miatt a 19-es fogánál. A fogon egy 10 éves kerámiakorona volt, és gyökérkezelt. Az elöregedett korona a vizsgálatot megelőzően két nappal darabokra tört, így a guttapercha nyállal érintkezett. Bár a páciens tünetmentes volt, és a lágy szövetek egészségesnek tűntek, a részletes vizsgálat során rossz minőségű gyökérkezelést állapítottunk meg, valamint periapikális elváltozásokat mindkét gyökérnél. A röntgenfelvételeken az egyik mesialis gyökércsatornában egy világos fehér sáv volt látható, amely törött műszerfragmentumra utalt **(2. a–c ábrák)**. A mikroszkópos képek és a röntgenfelvételek elemzése után a páciens részletes tájékoztatást kapott, és teljes mértékben megértette a javasolt újra-gyökérkezelés szükségességét. A páciens értő együttműködése kulcsfontosságú.

A beavatkozás alatt a mikroszkópot különböző nagyítással (alacsony, közepes és magas) alkalmaztuk. A pulpakamra falait és az alját gyémántszemcsés ultrahangos végződéssel tisztítottuk, és az egész újrakezelés alatt 5,25%-os nátrium-hipoklorit oldatot alkalmaztunk irrigálásra. Amikor a gyökértömés koronális harmadának guttaperchája szabaddá vált, E5-ös ultrahangos végződést használtunk a diszto-lingvális, korábban nem lokalizált csatorna feltárására, a guttapercha eltávolítására, valamint a mesiolingvális csatornában lévő törött műszerfragmentum feltárására **(3–4. ábrák).** Miután a kezeletlen mesiolingvális gyökércsatornában feltárult a törött műszer, az E5 ultrahangos vég aktiválása történt a fragmentum koronális része körül, teret képezve a közvetett ultrahangos rendszer számára, amelyet az ultrahangos vég aktivált.

A gyémántszemcsés bevonattal rendelkező sonic steel eszköz közvetett ultrahangos aktiválása finom, kontrollált mozgást hozott létre a törött műszer és a csatorna fala között. Az aktiválást víz nélkül végeztük, ugyanakkor váltakozva nátrium-hipoklorit és EDTA oldattal történt öblítés a smear layer eltávolítása érdekében. Az alkohol alkalmazása segítette a szárítási idő lerövidítését, a papírcsúcsokkal történő szárítás pedig tiszta, jól látható munkaterületet biztosított. Amikor a fragmentum egyik oldalán enyhe elmozdulás volt észlelhető, más szögállású szondát alkalmaztunk az ellentétes oldal elérésére, és a folyamatot ismételtük. A törött műszer koronális pozíciója és a gyökércsatorna átmérője lehetővé tette a fragmentum kíméletes mobilizálását és kezelését. A műszer eltávolítási folyamata mintegy 30 percig tartott, végül Stieglitz-fogóval sikerült megragadni és kiszedni a fragmentumot a csatornából. Miután a törött műszer eltávolítása megtörtént a mesiolingvális csatornából, az összes gyökércsatorna bypass kezelése és biomechanikai előkészítése két alkalom alatt befejeződött.

Következtetések

Mivel az újra-gyökérkezelések eleve komoly kihívást jelentenek, a legjobb műszerkivétel az, amelyet sikerül megelőzni. A megfelelő protokollok betartása és a célzott, korszerű eszközök alkalmazása utat nyithat a sikeres kezelés felé. A törött műszerek eltávolítását a legnagyobb biztonsággal gyakorlott endodontusok végzik, akik mélyreható ismeretekkel rendelkeznek a gyökércsatorna belső anatómiájáról, valamint az elérhető eszközök és technikák kezeléséről, amelyek segítségével ezek a váratlan szövődmények eredményesen kezelhetők. A műszerkivétel arany standardja továbbra is az ultrahangos technika, de más, kifejezetten erre a célra kifejlesztett módszerek szintén hatékony megoldást jelenthetnek. A nagy nagyítással, ergonomikus munkakörnyezettel és sonic steel technológiával ellátott eszközök alkalmazása jelentős segítséget nyújt mind a rutinszerű, mind a komplex esetek sikeres kivitelezésében.

Forrás: Decisions in dentistry, 2025. május/június

A hivatkozott irodalomjegyzék listája szerkesztőségünkben elérhető.

hirdetés