



## Эстетическая стоматология



### Десневая улыбка: дилемма

На протяжении многих лет автор испытывал неловкость, консультируя пациентов с десневым типом улыбки, поскольку единственным действенным способом коррекции данной проблемы была установка несъемного ортодонтического аппарата в сочетании с хирургическим вмешательством. ▶ с. 4



## Интервью

### «Вы не можете заставить людей полюбить цифровую стоматологию»

Профессор Маркус Блатц посвятил всю свою жизнь расширению и распространению клинических и теоретических знаний для совершенствования стоматологии. Его преданность профессии не знает границ. ▶ с. 10



## Новости

### Результаты первого квартала: «пациент» приходит в себя, но все еще нестабилен

В ходе последнего раунда телефонных конференций ведущих стоматологических компаний всемирный стоматологический рынок был охарактеризован как «впечатляюще устойчивый». ▶ с. 12

## Исследование: искусственный интеллект может помочь предсказать результат лечения периимплантита

Брендан Дэй,  
Dental Tribune International

ЭНН-АРБОР, Мичиган, США: сегодня, когда установка имплантатов становится все более распространенным способом лечения адентии, понимание возможных побочных эффектов такой реабилитации приобретает особую значимость. Группа американских исследователей создала инновационный алгоритм машинного обучения, который может помочь стоматологам точнее оценивать вероятность того или иного результата лечения периимплантита.

Исследование было проведено междисциплинарной группой ученых из Мичиганского университета, Университета штата Мичиган и Гарвардской школы стоматологии. По данным исследователей, периимплантит влияет на долгосрочный успех имплантации как минимум в 25% случаев, поскольку воспаление ведет к утрате окружающей имплантаты костной ткани. Лечение периимплантита дополнительно осложняется тем, что в настоящее время невозможно точно



Междисциплинарная исследовательская группа разработала алгоритм машинного обучения, который, как надеются его создатели, сможет прогнозировать результаты хирургического лечения периимплантита. (Иллюстрация: Panchenko Vladimir/Shutterstock)

предсказать, как на него отреагирует конкретный пациент.

Чтобы решить эту проблему, группа исследователей разработала алгоритм машинного обучения, получивший название FARDEEP, которое расшифровывается как Fast and Robust Deconvolution of Expression Profiles («Быстрая и надежная деconvолюция профилей экспрессии»). Затем

ученые использовали FARDEEP для анализа клинических, микробных и иммунных профилей группы пациентов с имплантатами, проходивших лечение с целью коррекции выраженных дефектов периимплантных тканей путем регенерации последних. Благодаря этому исследователи смогли измерить относительные уровни определенных болезнетвор-

ных бактерий и полезных иммунных клеток в каждом образце ткани, взятом у пациентов.

В целом было установлено, что более высокий уровень содержания иммунных клеток, отвечающих за микробный контроль, строго коррелировал с лучшими клиническими результатами. По словам доктора Jeff Wang, ведущего автора исследования и клинического доцента стоматологического факультета Мичиганского университета, полученные результаты помогли ученым значительно лучше понять природу периимплантита и будут способствовать в «дальнейшей работе над созданием более точных и индивидуализированных методов его лечения».

«В клинической практике наша разработка найдет непосредственное применение – она поможет прогнозировать результаты хирургического лечения периимплантита», – сказал доктор Wang в беседе с Dental Tribune International.

«При тяжелом периимплантите трудно решить, что лучше: попытаться вылечить его или удалить имплантат. Регенерация тканей – дорогая и непредсказуемая процедура,

замена имплантата также является сложной клинической задачей», – объяснил он.

«Зная точный прогноз, стоматолог сможет определить, какую тактику лечения следует избрать в том или ином случае».

Хотя FARDEEP обладает большим потенциалом, доктор Wang признает, что потребуются дополнительные клинические исследования, прежде чем алгоритм можно будет использовать в практической работе для прогнозирования исхода периимплантита.

«Это было пилотное исследование, и мы планируем провести клинические испытания, чтобы подтвердить эффективность разработанного нами метода», – отметил он.

Исследование «Machine learning-assisted immune profiling stratifies peri-implantitis patients with unique microbial colonization and clinical outcomes» («Иммунное профилирование и классификация пациентов с периимплантитом по уникальному составу микробной колонии и клиническим результатам с помощью алгоритма машинного обучения») было опубликовано 3 мая 2021 г. в журнале *Theranostics*. [DT](#)

## Имплантация с использованием хирургического шаблона в эстетически значимой зоне

### Новая клиническая техника

#### Введение

Точная установка имплантатов – обязательное условие получения предсказуемых, эстетичных и функциональных результатов ортопедической реабилитации, особенно в области зубов фронтальной группы. В последние годы точность имплантации заметно повысилась благодаря цифровым рабочим процессам и хирургическим шаблонам, изготавливаемым по методу стереолитографии, которые позволяют не только спланировать и выполнить установку имплантатов без отслоения лоскута, но и изготовить временные реставрации еще до процедуры. Технология CAD/CAM помогает сократить временные затраты и минимизировать погрешности, возникающие при получении оттисков, создании моделей и изготовлении протезов традиционным способом.

Доля успешных результатов одномоментной имплантации с немедлен-

ной нагрузкой, ставшей сегодня привычной процедурой, превышает 95%; дополнительными преимуществами такого подхода являются меньшая продолжительность лечения и возможность восстановления эстетики уже на этапе заживления [1]. В ходе остеоинтеграции необходимо ограничить нагрузку на имплантаты и их микроподвижность. Решить эти задачи позволяют более мягкие материалы, например BioHPP (bredent medical), который представляет собой высококачественный полимер с керамическим наполнителем. Его модуль упругости сходен с модулем упругости костной ткани человека, благодаря чему абатменты из BioHPP уменьшают жевательные нагрузки (в отличие от абатментов из обычных материалов, которые могут напрямую передавать их на кость и при наличии окклюзионной интерференции способны разрушаться или провоцировать проблемы с височно-нижнече-

люстным суставом) [2]. Биосовместимость – это способность материала вызывать необходимую реакцию организма в определенных случаях. Если говорить более развернуто, биологическая совместимость – это способность реставрационного материала вызывать необходимую и благопри-

ятную реакцию тканей при надлежащем клиническом использовании [3]. Благодаря своей биосовместимости материал BioHPP вызывает правильную реакцию мягких тканей, а его цвет делает его материалом выбора при замещении зубов фронтальной группы, что было продемонстриро-

вано в рамках недавнего исследования на животных, проведенного Maté Sánchez de Val и соавт. [4].

Временная коронка, устанавливаемая на период заживления твердых и мягких тканей при одномоментной

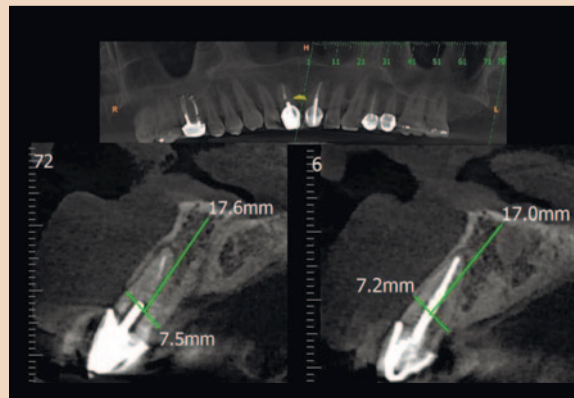


Рис. 1. Исходная КЛКТ: периапикальное поражение в области зубов 11 и 21

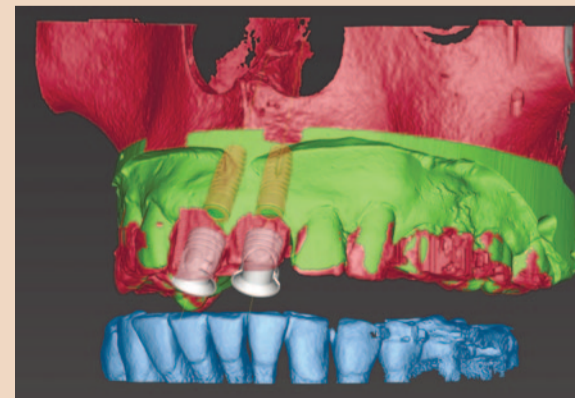


Рис. 2. Моделирование удаления зубов и совмещение КЛКТ со сканом диагностической модели

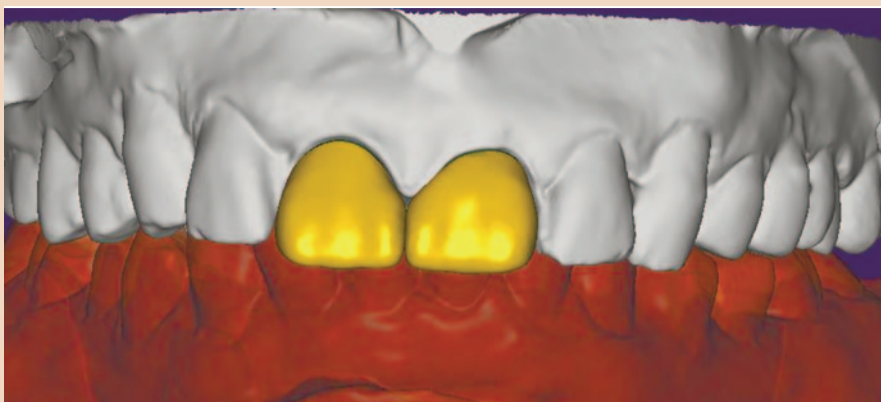

Рис. 3, а. Виртуальное моделирование временных коронок

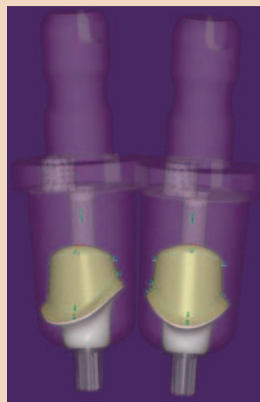


Рис. 3, б. Виртуальная индивидуализация абатментов

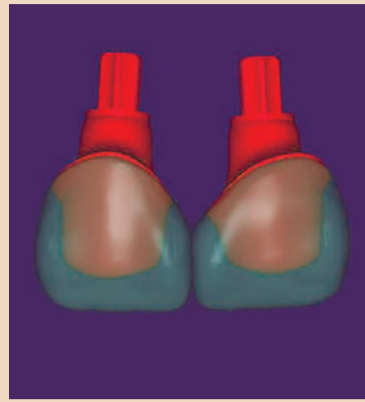


Рис. 3, в. Окончательные виртуальные модели коронок после индивидуализации абатментов



Рис. 4. Аналоги имплантатов на модели



Рис. 5, а. Индивидуализированные абатменты BioHPP SKY elegance

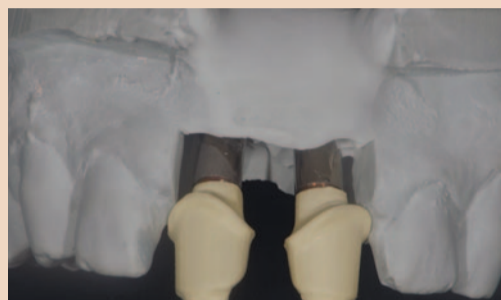

Рис. 5, б. Индивидуализированные абатменты на модели

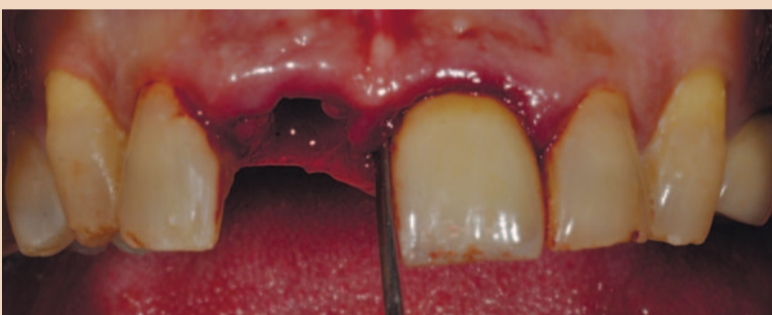

Рис. 6. Атрауматичное удаление зубов с помощью люксаторов

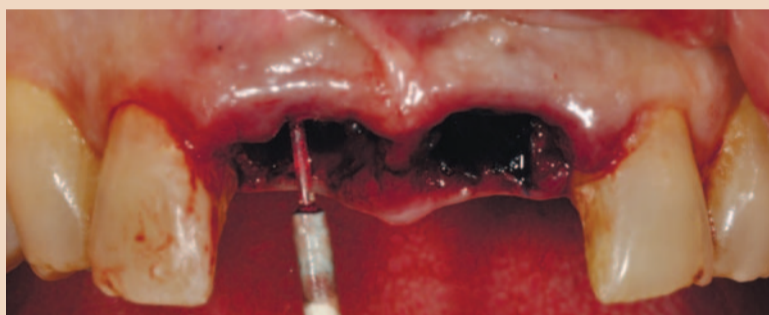

Рис. 7. Дезинфекция с помощью аппарата HELBO

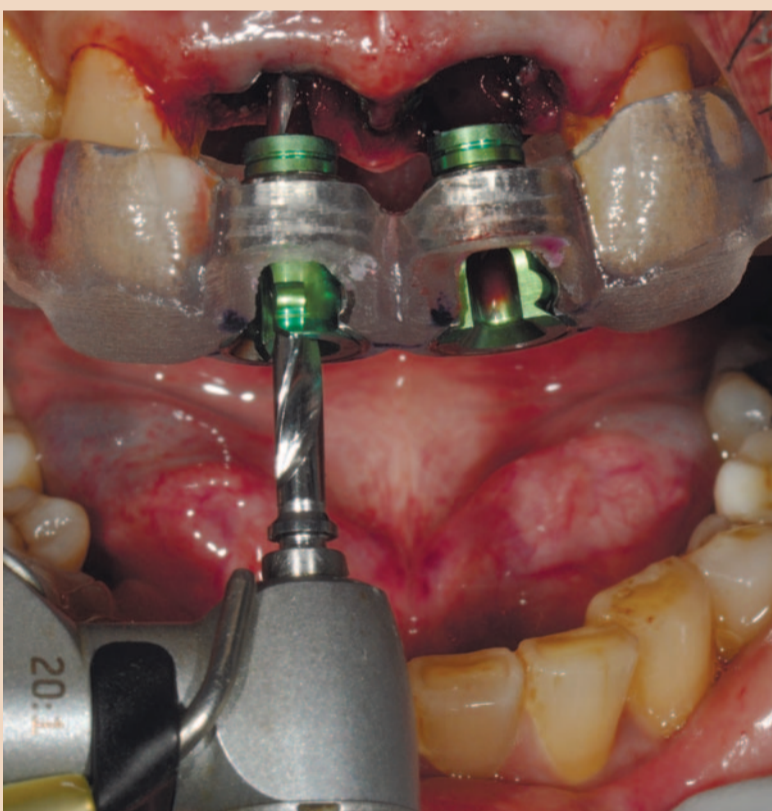


Рис. 8. Пилотное препарирование с помощью хирургического шаблона без отслоения лоскута

← DT стр. 1

имплантации в области зубов фронтальной группы, должна отличаться хорошей эстетикой и большой прочностью. Именно этими свойствами в полной мере обладают долговечные временные коронки из материала breCAM.multiCOM (bredent medical). Он представляет собой полиметилметакрилат (ПММА) с керамическим наполнителем (>20%) для увеличения прочности. Из полихромных многослойных блоков breCAM.multiCOM, предназначенных для фрезерования по методу CAD/CAM, можно изготавливать эстетически выглядящие реставрации.

Предсказуемость одномоментной имплантации заметно повышается благодаря фотодинамической терапии, т.е., лазерной дезинфекции с по-

мощью аппарата HELBO (bredent medical). Направленное антибактериальное воздействие перед установкой имплантата улучшает остеоинтеграцию. Применение аппарата HELBO предполагает использование фотосенсибилизатора (метиленового синего), который рассеивается в бактериаль-

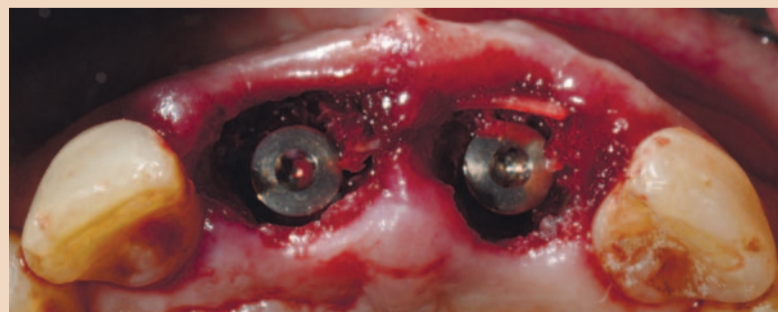


Рис. 9. Направленная регенерация кости с использованием мембраны и губчатого костного трансплантата

ной биопленке. Окрашенные молекулы активизируются с помощью лазера TheraLite (660 нм), что приводит к выделению агрессивных молекул атомарного кислорода, разрушающих бактерии. Такая антибактериальная обработка повышает вероятность успешных результатов при одномоментной установке имплантатов в инфицированных лунки. Ниже представлен клинический случай замещения не подлежащих восстановлению центральных резцов верхней челюсти с помощью имплантатов в рамках полностью цифрового рабочего процесса.

#### Клинический случай

Пациент 45 лет обратился в нашу клинику с жалобами на боль и дискомфорт в области центральных резцов верхней челюсти. При клиническом осмотре выявили подвижность резцов (восстановленных с помощью металлокерамических коронок), конусно-лучевая компьютерная томография (КЛКТ) показала наличие периапикального поражения (рис. 1). Долгосрочный прогноз был неблагоприятным.

#### Подготовительный этап

Используя результаты осмотра и КЛКТ, тщательно спланировали лечение с помощью программы соDiagnostiX (Dental Wings). Наличие достаточного объема кости и ее хорошее качество позволяли осуществить одномоментное замещение зубов с помощью им-

плантатов, для установки которых методом стереолитографии изготовили хирургический шаблон. Для этого смоделировали удаление резцов и наложили на трехмерное изображение отсканированную диагностическую модель (рис. 2). В программе соDiagnostiX определили положение и размер имплантатов. Эту информацию передали в лабораторию для изготовления индивидуализированных абатментов на базе готовых абатментов BioHPP SKY elegance (bredent medical). Моделирование абатментов выполнили в программе exocad, исходя из параметров виртуальных моделей временных коронок, которые предполагалось изготовить из материала breCAM.multiCOM (рис. 3, а-в). Поддесневой профиль абатментов индивидуализировали таким образом, чтобы обеспечить поддержку мягких тканей. С помощью хирургического шаблона установили на модели аналоги имплантатов (рис. 4) и проверили посадку абатментов и временных коронок (рис. 5, а и б).

#### Хирургический этап

Процедуру провели под местной инфильтрационной анестезией. С помощью периотомов и люксаторов atraumaticно удалили центральные резцы верхней челюсти (рис. 6). Для уменьшения бактериальной нагрузки выполнили тщательный кюретаж и дезинфекцию постэкстракционных лунок с помощью аппарата HELBO (рис. 7). Установили хирургический

шаблон и, используя направляющие гильзы в заранее определенной последовательности, препарировали ложе имплантатов без отслоения лоскута (рис. 8). Имплантаты SKY (bredent medical) установили с торком >35 Нсм. Дегистенцию вестибулярной компактной пластинки в области альвеолярной лунки правого центрального резца закрыли путем направленной регенерации кости, сформировав тоннель за пределами дефекта и установив коллагеновую мембрану (angiorpore, bredent medical), чтобы предотвратить врастание мягкой ткани в процессе остеоинтеграции (рис. 9). Поскольку экскурсия составляла более 2 мм, лунку заполнили измельченной губчатой костью (0,25 см<sup>3</sup>; Rocky Mountain Tissue Bank).

Индивидуализированные абатменты BioHPP SKY elegance установили с торком 25 Нсм (рис. 10), винтовые отверстия закрыли тефлоном. Коронки из материала breCAM.multiCOM скорректировали, чтобы добиться точного краевого прилегания и поддержки мягких тканей, а затем зафиксировали на цемент Premier Implant Cement (Premier Dental; рис. 11).

Через 8 нед выполнили лазерную френэктомию, чтобы устранить натяжение десневой сосочка между имплантатами (рис. 12). Ремоделирование сосочка осуществили, скорректировав расположение точки контакта между временными коронками так, чтобы она находилась в пределах 4 мм от межзубной костной ткани, с целью вызвать регенерацию сосочка по Tarnow (рис. 13) [5]. Кроме того, латеральное наращивание контура коронок помогло сместить сосочек вниз для закрытия десневой амбразуры между коронками.

#### Ортопедический этап

Через 12 нед временные коронки сняли с абатментов, шейки последних выровняли по уровню десны и провели внутритротовое сканирование (CS 3600, Carestream Dental). Результаты сканирования в формате STL передали в лабораторию (рис. 14), где окончательные коронки были смоделированы в программе DentalCAD (exocad) и изготовлены методом фрезерования из материала IPS e.max (Ivoclar Vivadent). Поскольку коронки были многослойными, для работы с ними техники напечатали модели на 3D-принтере (рис. 15). После примерки коронок абатменты из материала BioHPP SKY elegance покрыли праймером visio.link (bredent medical); полимеризация в течение 90 с, внутренние поверхности коронок обрабатывали плавиковой кислотой, промыли и высушили, а затем покрыли универсальным адгезивом. Коронки зафиксировали на композитный цемент двойного отверждения. Сохранение твердых и мягких тканей позволило добиться оптимальной эстетики реставраций и создать правильный вестибулярный контур. Пациент остался доволен результатами лечения (рис. 16).

#### Обсуждение

Цифровой рабочий процесс сделал возможным оптимальное позиционирование имплантатов и их точную установку с помощью хирургического

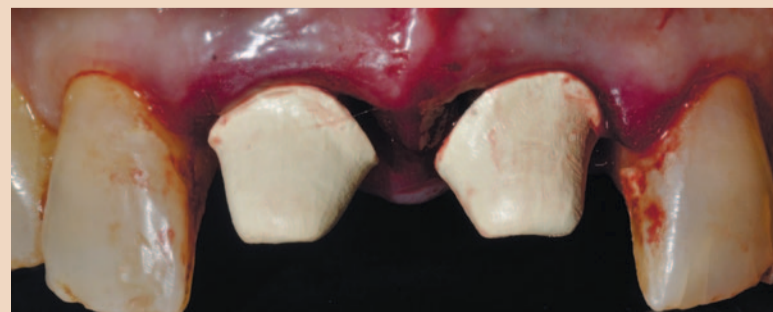

Рис. 10. Индивидуализированные абатменты на имплантатах

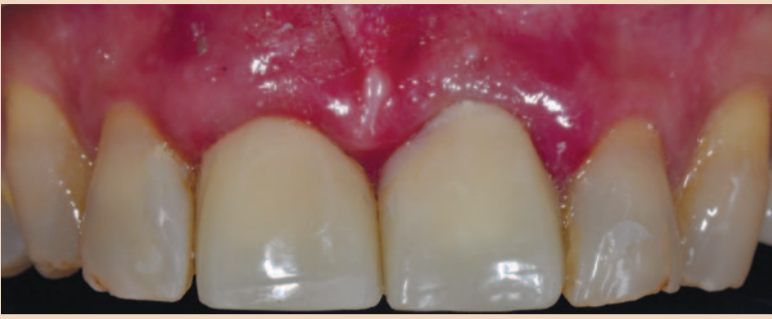

Рис. 11. Временные коронки из материала breCAM.multiCOM в полости рта пациента

шаблона, а также заблаговременное изготовление окончательных абатментов и временных коронок, которые не только обеспечивают правильную поддержку мягких тканей, но и позволяют

имплантате в эстетически значимой зоне как стандартную процедуру. Выполнять ее следует с определенной осторожностью и при наличии у клинициста надлежащего опыта [10].

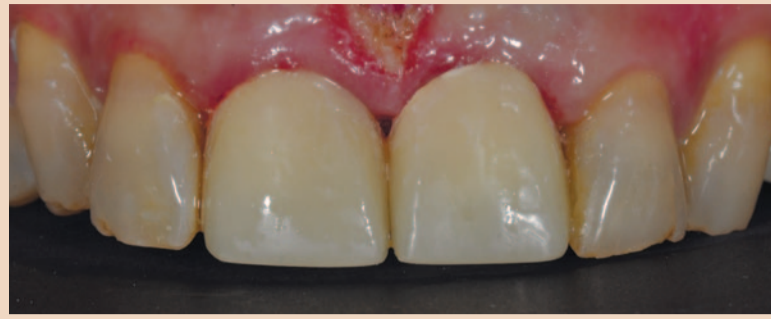


Рис. 12. Клиническая картина после лазерной френэктомии

Единоновременная установка окончательного абатмента при имплантации в постэкстракционную лунку позволяет сохранить уровень альвеолярной кости [11].

Проведенный недавно мета-анализ показал, что при таком подходе в долгосрочной перспективе происходит меньшая утрата кости [12]. В данном клиническом случае материалом вы-

бора стал BioHPP, который благодаря своим биомеханическим характеристикам обеспечивает щадящую нагрузку в период заживления и вызывает благоприятную реакцию тканей десны, а благодаря своему светлому, напоминающему цвет дентина оттенку – улучшает внешний вид реставрации [2]. Временные коронки были изготовлены из материала breCAM.multiCOM, отличающегося прочностью и эстетичностью. Он представляет собой ПММА, содержащий более 20% керамического наполнителя, что увеличивает срок эксплуатации коронок из этого материала

→ ДТ стр. 4

Реклама

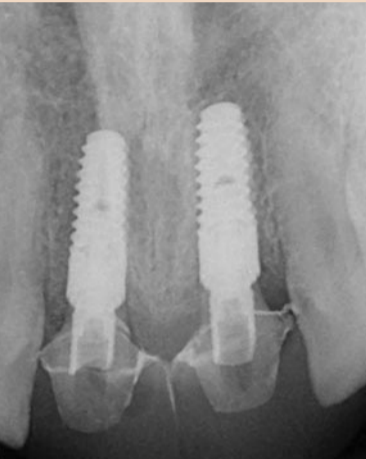


Рис. 13. Цифровая рентгенограмма, демонстрирующая, что расстояние от интерпроксимального контакта коронок до межзубной кости составляет менее 5 мм

восстановить эстетику зубных рядов сразу после имплантации.

В данном клиническом случае на основе данных КЛКТ по методу стереолитографии был изготовлен шаблон для точной установки имплантатов. Систематический обзор показывает, что хирургическая процедура с использованием шаблона как минимум не уступает традиционному методу установки имплантатов с точки зрения их последующей выживаемости [6]. Такой подход, тем не менее, не отменяет необходимости в наличии у хирурга достаточного опыта и надлежащих навыков. Установка имплантатов с помощью шаблона позволяет обойтись без отслоения лоскута, т. е., избежать отделения надкостницы, которое неблагоприятно сказывается на кровоснабжении операционного участка. Будучи основана на надежных данных КЛКТ и спланирована с помощью специального программного обеспечения, такая процедура представляется целесообразной [7].

План лечения предусматривал одномоментную установку имплантатов с их немедленной нагрузкой. Anitua и соавт. пришли к выводу, что немедленная нагрузка имплантатов, установленных в свежие инфицированные постэкстракционные лунки, не является фактором риска утраты имплантата [8]. Недавнее исследование профессора Arturo Novres, представленное на конгрессе EuroPerio в Амстердаме (Нидерланды), показало, что дезинфекция постэкстракционной лунки с помощью аппарата HELBO позволяет обеспечить больший объем и лучшее качество кости в ходе заживления [9].

Группа Gallucci и соавт., представившая результаты своего исследования на пятой консенсусной конференции ITI, пришла к заключению, что немедленная или ранняя установка коронки на одиночном имплантате в области зубов фронтальной группы является предсказуемой процедурой с точки зрения выживаемости имплантата и стабильности краевой кости [10]. Данные о мягких тканях, однако, не столь однозначны, чтобы с уверенностью рекомендовать немедленную или раннюю установку коронки на одиночном

Москва, Россия  
27-30.09.2021



ДЕНТАЛ  
ЭКСПО

50-Й МОСКОВСКИЙ  
МЕЖДУНАРОДНЫЙ  
СТОМАТОЛОГИЧЕСКИЙ  
ФОРУМ И ВЫСТАВКА

Крокус Экспо,  
павильон 2, залы 5, 7, 8

[www.dental-expo.com](http://www.dental-expo.com)



КРУПНЕЙШАЯ ВЫСТАВКА, ПЛОЩАДКА ОБУЧЕНИЯ И НЕТВОРКИНГА

Организатор:

**DENTALEXPO®**

+7 499 707 23 07 | [info@dental-expo.com](mailto:info@dental-expo.com)

Стратегический партнер:



Стоматологическая  
Ассоциация  
России (СтАР)

[dentalexporussia](https://www.instagram.com/dentalexporussia)

[dentalexpo.russia](https://www.facebook.com/dentalexpo.russia)

[vk.com/dentalexpomoscow](https://vk.com/dentalexpomoscow)

[t.me/dentalexporussia](https://t.me/dentalexporussia)

12+

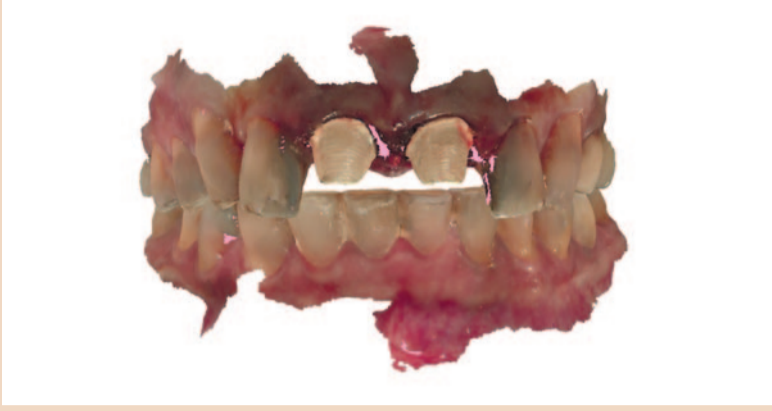

Рис. 14. Цифровой скан, сделанный через 3 мес после имплантации для изготовления постоянных коронок

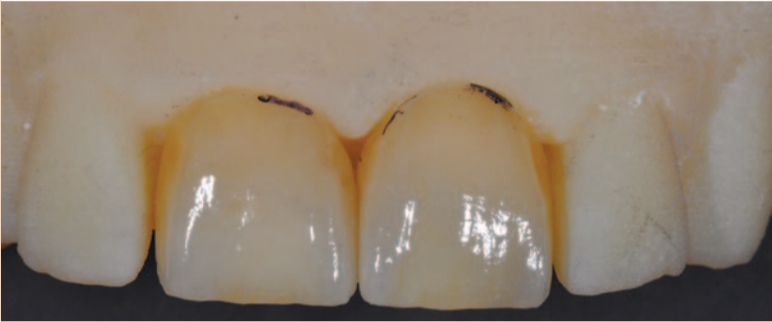

Рис. 15. Постоянные коронки из материала IPS e.max на модели, созданной методом трехмерной печати

← DT стр. 3

до двух лет. Полихромная многослойная структура блоков BrCAM.multiCOM позволяет изготавливать естественно выглядящие реставрации [2].

Окончательные коронки моделировали на основе результатов цифро-

вого внутриротового сканирования. Исследование показало, что работа с цифровыми данными позволяет добиться значительно лучшего краевого прилегания коронки и создать лучшие интерпроксимальные контакты, нежели при моделировании коронок на основе физических оттисков [13].

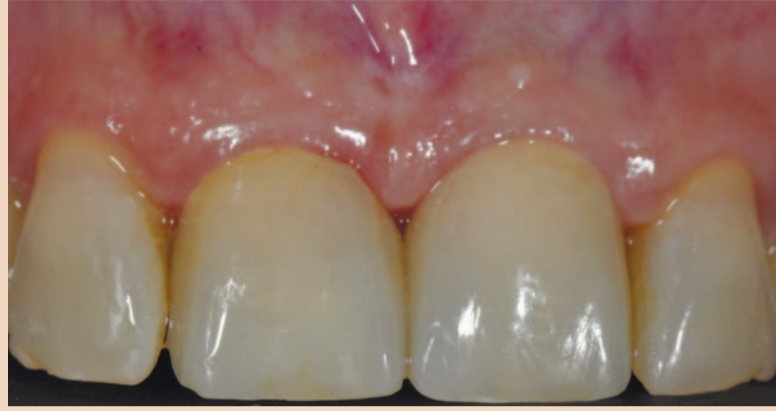

Рис. 16. Постоянные коронки из материала IPS e.max в полости рта пациента

## Вывод

Имплантологи все чаще отказываются от традиционных протоколов в пользу цифровых рабочих процессов, которые обеспечивают точность планирования и предсказуемость хода лечения. Тем не менее, чтобы окончательно подтвердить клинические преимущества цифрового рабочего процесса в контексте одномоментной имплантации, необходимы долгосрочные контролируемые исследования. Применение инновационных материалов, обладающих лучшей биологической совместимостью, позволяет обеспечить более благоприятную реакцию тканей и более предсказуемые эстетические результаты. DT

**Благодарности:** автор выражает благодарность технику Danesh Vazifdar из лаборатории Adaro в Мумбае (Индия) за помощь в работе.

**От редакции:** статья была опубликована в журнале *implants international magazine of oral implantology* Vol. 20, №2/2019.

## Литература



## Об авторе



## Контактная информация



**Доктор Бурзин Хан (Dr Burzin Khan)** – практикующий стоматолог и публикуемый автор из Мумбая. В 1990 г. он получил степень магистра ортопедии в Государственном стоматологическом колледже (Мумбай, Индия). Он владеет многопрофильной стоматологической клиникой *Opus Dental Specialities* и ведет курс по имплантологии и ортопедии в рамках магистерской программы учебного центра *Eduhub Mumbai*. Кроме того, доктор Khan – бывший президент и один из основателей Индийской академии остеоинтеграции.

**Пурви Бхаргава – соавтор (Purvi Bhargava – co-author)**

*Opus Dental Specialities*  
17, Murzban Rd, Azad Maidan, Fort Mumbai, Maharashtra, 400001, India (Индия)  
Тел.: +91 22 66340038-9  
opusdentals@gmail.com

## Десневая улыбка: дилемма

Лечение пациента с десневой типом улыбки всегда ставит ортодонта перед непростым выбором. На протяжении многих лет автор испытывал неловкость, консультируя таких пациентов, поскольку единственным действенным способом коррекции данной проблемы была установка несъемного ортодонтического аппарата в сочетании с хирургическим вмешательством. Вопрос заключался в том, рассказать ли об этом пациенту или же проигнорировать ситуацию и предложить план лечения, направленный лишь на выравнивание зубов. Сами пациенты в большинстве случаев не жаловались на десневую улыбку, поскольку, как правило, не знали, что с этим что-то можно сделать. Вплоть до последнего десятилетия эта проблема не получала должного внимания ни со стороны исследователей, ни со стороны создателей новых видов лечения.

Зачастую лечение таких пациентов ограничивалось исправлением прикуса: ортодонт праздновал победу, когда пациент без смущения улыбался, демонстрируя ровные зубы (пусть и при изрядной экспозиции десны). Однако всего несколько миллиметров розовых мягких тканей вполне способны отвлечь внимание даже от безупречно ровных зубов. И здесь возникает дилемма: устранить проблему или проигнорировать ее? Предложить пациенту сложную инвазивную процедуру, которая благотворно скажется на общих результатах лечения, или же не рисковать, чтобы пациент вовсе не отказался от нашей помощи? Настаивать на необходимости исправления десневой улыбки или выполнить стандартную коррекцию окклюзии и притвориться, что все в порядке?

В подобных клинических случаях лечение никогда не было простым, и даже если ортодонт брался за него, перспективы оставались туманными, а достижение желаемого результата –

проблематичным. Традиционно единственным эффективным способом коррекции десневой улыбки являлась остеотомия верхней челюсти по типу Ле Фор I с импакцией на несколько миллиметров. Большинство пациентов отказывались от такого лечения, едва услышав слово «операция»: их пугали возможные осложнения, высокая стоимость процедуры или и то, и другое сразу. Таким образом, с точки зрения пациента десневая улыбка оставалась неисправимым дефектом внешности. Нужно было придумать другой, менее дорогой и менее рискованный способ коррекции.

Предпринимались попытки решить эту проблему неортодонтическими методами, включая применение нейромодулятора ботулотоксина, который полностью или частично парализует мышцы, поднимающие верхнюю губу, и частично обездвиживает малые скуловые мышцы, а также удлинение клинической коронки за счет пластики десен. Введение ботулотоксина может быть эффективным, но процедуру необходимо повторять каждые 4 мес, она обходится недешево и не устраняет причину проблемы. Удлинение клинических коронок зубов показано далеко не всем пациентам, и возможность такого вмешательства зависит от исходной длины коронки и степени краевого прилегания десны к зубу.

За последние десять лет целый ряд новаторов из Китая, Японии, Южной Кореи и США (доктора John Robanz и John Graham) продемонстрировали возможности исправления десневой улыбки с помощью временного анкеража (TAD). Успешная импакция верхней челюсти в этом случае сопряжена с очень низкой инвазивностью процедуры. Необходимо, однако, отметить, что, несмотря на многолетние исследования и сотни успешных клинических случаев, устранение десневой улыбки при помощи временного

анкеража с одновременным выравниванием зубов может быть, мягко говоря, сложной задачей.

Тем не менее, опыт показывает, что успешное лечение таких пациентов приносит ортоденту наибольшее профессиональное удовлетворение. Люди, избавившиеся от десневой улыбки, переживают настоящее физическое и

эмоциональное перерождение. Автор многократно консультировал пациентов с этой проблемой: услышав, что теперь ее можно устранить без хирургического вмешательства, большинство из них просто не могли поверить в это. Приятно было видеть, как загорались их глаза при известии, что они смогут изменить свою внешность (и жизнь) к

лучшему с помощью неинвазивного ортодонтического лечения, продолжительность которого обычно составляет менее 24 мес. Ниже представлен клинический случай, показывающий, каких впечатляющих результатов можно добиться благодаря правильному и довольно простому протоколу лечения.

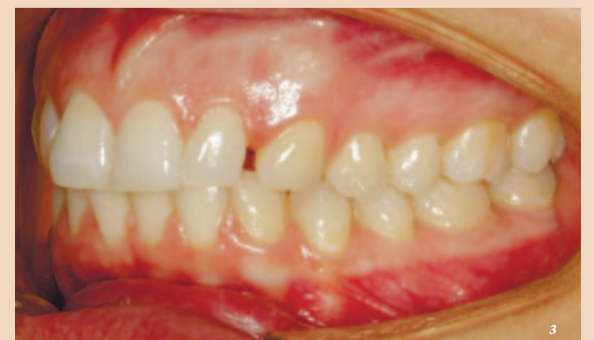
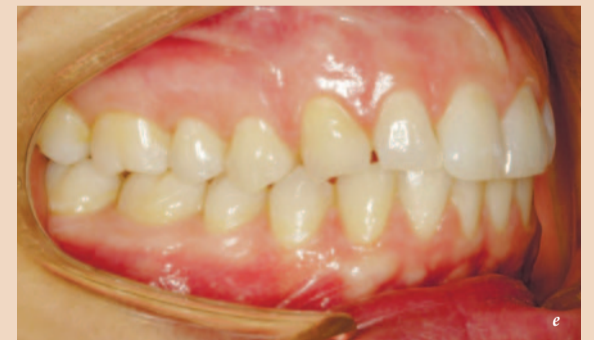
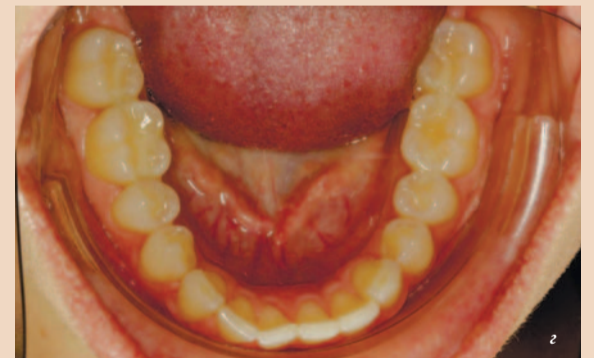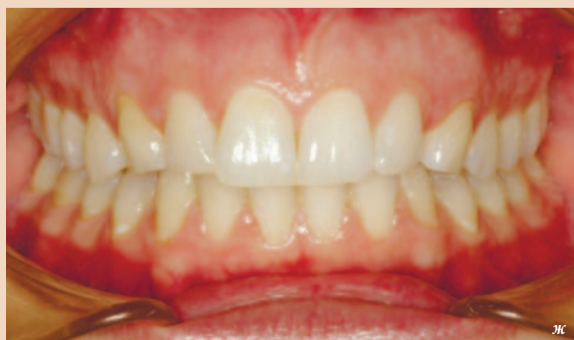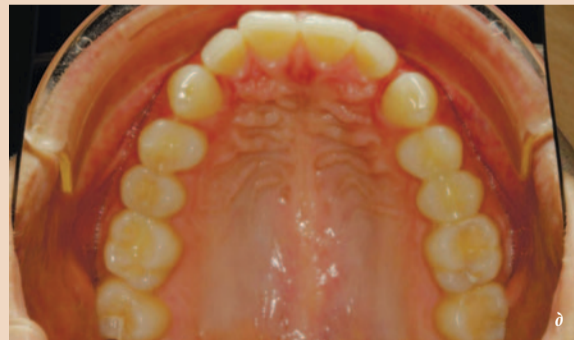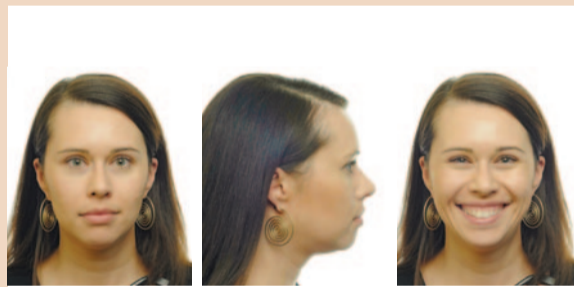Рис. 1, а–з. Исходные фотографии

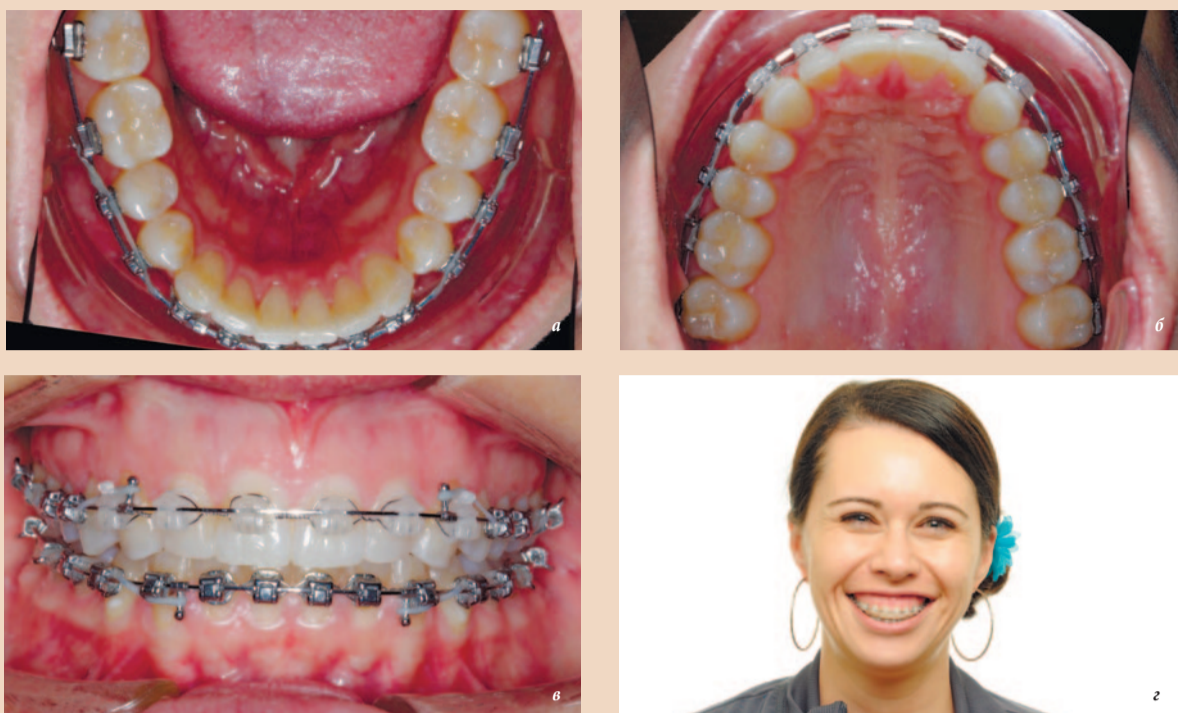

Рис. 2, а–г. Ситуация за 4 нед до установки TAD

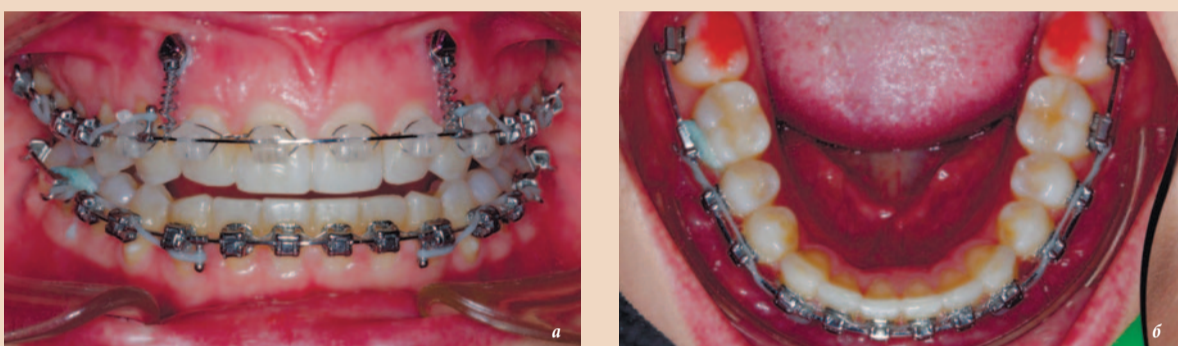

Рис. 3, а и б. Фотографии, сделанные в день установки TAD

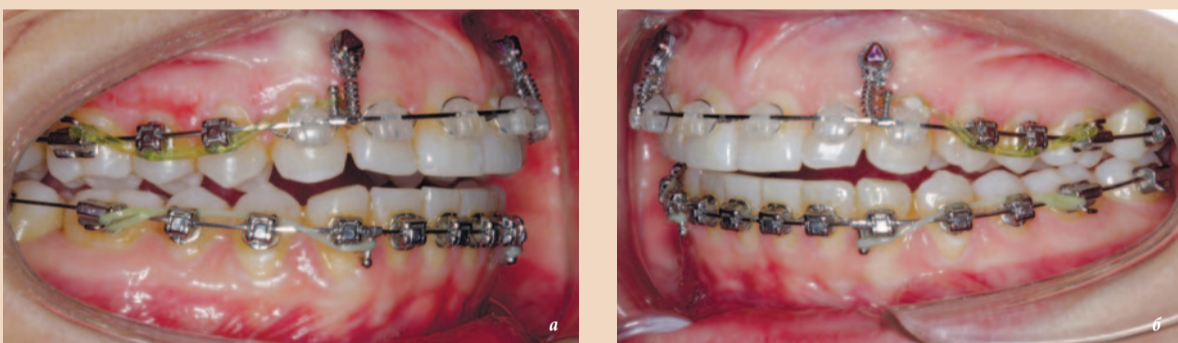


Рис. 4, а–г. Клиническая картина через 3 мес интрузии

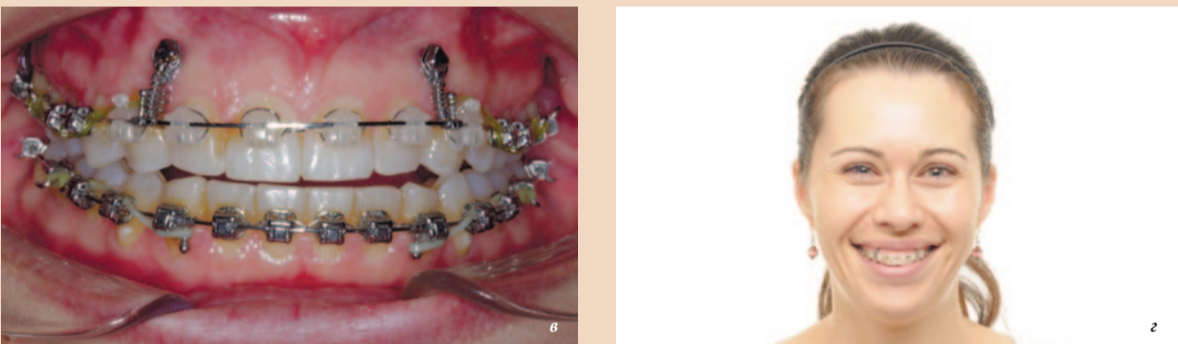


Рис. 4, а–г. Клиническая картина через 3 мес интрузии

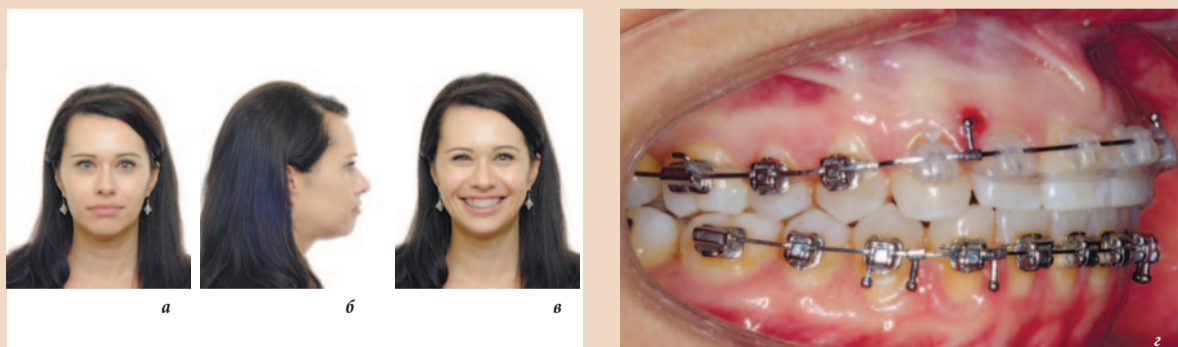


Рис. 5, а–г. Клиническая картина через 10 мес интрузии

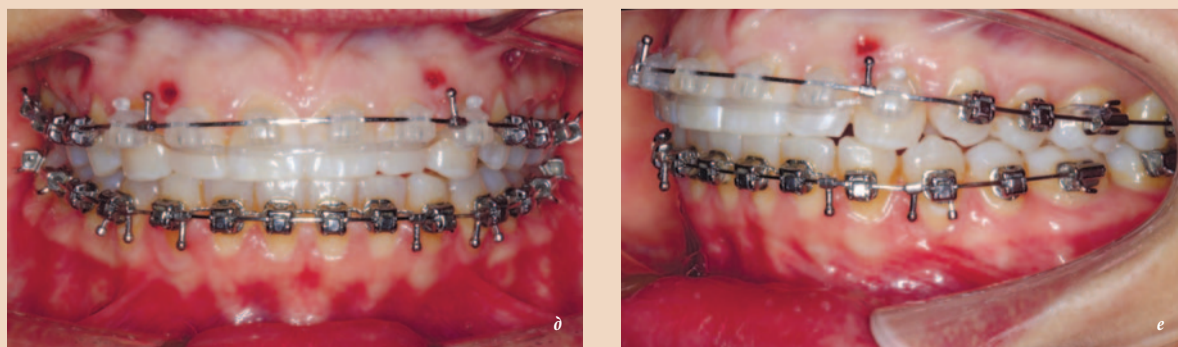


Рис. 5, а–г. Клиническая картина через 10 мес интрузии

### Диагностика

Первым шагом является точная диагностика. Многие люди с десневым типом улыбки обычно ловко скрывают этот дефект. При первичном осмотре важно добиться того, чтобы пациент улыбнулся открыто и естественно, а не так, как натренировался это делать за долгие годы. Эту же подлинную улыбку необходимо зафиксировать на фотографиях, степень обнажения десны следует отметить в истории болезни.

Помимо этого, нужно оценить длину верхней губы и степень обнажения резцов при разомкнутых губах в состоянии покоя. Худшее, что может сделать врач, – это добиться такой импакции верхней челюсти, при которой резцов вообще не будет видно, что немедленно добавит пациенту десяток-другой лет.

Чтобы оценить обнажение резцов в покое, автор обычно просит пациентов произнести имя «Эмма» и смотрит, какая часть резцов верхней челюсти видна при разомкнутых губах. В идеале должно быть видно 2–3 мм или примерно треть клинической коронки. Если в покое зубы обнажаются на 50% и более, необходимо проверить, насколько высоко верхняя губа поднимается при улыбке и насколько при этом обнажается десна. Располагая такими данными, легче принять решение о лечении.

Пациентка, о которой пойдет речь в настоящей статье, – сотрудник нашей клиники Брук, молодая женщина 32 лет. Проработав в клинике два года, она попросила устранить небольшую скученность зубов, чтобы улучшить внешний вид улыбки. При этом на десневую улыбку она не жаловалась. Анализ фотографий показал хорошие пропорции лица в покое, небольшую асимметрию нижней челюсти и достаточную экспозицию красной каймы губ (рис. 1, а–г). На снимках в профиль верхняя губа имеет хорошую форму при некоторой «вялости» подбородка и, возможно, небольшом максиллярном перекрытии. При улыбке резцы обнажались целиком, вместе с 4–6 мм десны, что можно было охарактеризовать как умеренную или даже выраженную десневую улыбку. Пациенты зачастую умело скрывают этот эстетический дефект, но хорошая шутка способна заставить их забыть о конспирации. Исходя из того, как приподняты уголки глаз на снимке, можно предполагать, что улыбка была совершенно искренней. Согласно этой фотографии, средняя линия не смещена, резцы при улыбке обнажаются полностью, жевательные зубы имеют небольшой наклон к небу, центральные резцы верхней челюсти заметно выделяются, но в целом дуга улыбки смотрится гармонично. У пациентки наблюдался прикус I класса по Энглу, с тремой около 3 мм между зубами 22 и 23. Клыки верхней челюсти демонстрировали небольшую стираемость. Верхний зубной ряд был симметричным, на нижней челюсти наблюдалась легкая скученность. Конусно-лучевая компьютерная томография (КЛКТ) показала нормальную длину и толщину корней. Ранее Брук ортодонтическое лечение не проходила.

Пациентка, о которой пойдет речь в настоящей статье, – сотрудник нашей клиники Брук, молодая женщина 32 лет. Проработав в клинике два года, она попросила устранить небольшую скученность зубов, чтобы улучшить внешний вид улыбки. При этом на десневую улыбку она не жаловалась. Анализ фотографий показал хорошие пропорции лица в покое, небольшую асимметрию нижней челюсти и достаточную экспозицию красной каймы губ (рис. 1, а–г). На снимках в профиль верхняя губа имеет хорошую форму при некоторой «вялости» подбородка и, возможно, небольшом максиллярном перекрытии. При улыбке резцы обнажались целиком, вместе с 4–6 мм десны, что можно было охарактеризовать как умеренную или даже выраженную десневую улыбку. Пациенты зачастую умело скрывают этот эстетический дефект, но хорошая шутка способна заставить их забыть о конспирации. Исходя из того, как приподняты уголки глаз на снимке, можно предполагать, что улыбка была совершенно искренней. Согласно этой фотографии, средняя линия не смещена, резцы при улыбке обнажаются полностью, жевательные зубы имеют небольшой наклон к небу, центральные резцы верхней челюсти заметно выделяются, но в целом дуга улыбки смотрится гармонично. У пациентки наблюдался прикус I класса по Энглу, с тремой около 3 мм между зубами 22 и 23. Клыки верхней челюсти демонстрировали небольшую стираемость. Верхний зубной ряд был симметричным, на нижней челюсти наблюдалась легкая скученность. Конусно-лучевая компьютерная томография (КЛКТ) показала нормальную длину и толщину корней. Ранее Брук ортодонтическое лечение не проходила.

### План лечения

По желанию пациентки для лечения использовали брекет-систему Damon Clear 2 (Ogmco). Протокол предусматривал установку на верхней челюсти брекетов 2×2 с малым торком для предотвращения наклона зубов наружу под действием силы интрузии, а также со стандартным торком – на клыках, которые были сильно наклонены вовнутрь. На нижней челюсти установили брекеты 2×2 с нормальным торком и брекеты с высоким торком на зубах 33 и 43. При уста-

новке брекетов их фиксировали так, чтобы после интрузии сохранилась дуга улыбки, повторяющая изгиб нижней губы. В обычных обстоятельствах брекеты следовало бы зафиксировать на клыках на расстоянии 5 мм от режущего края, но при десневом типе улыбки лучше, чтобы это расстояние составляло 6 мм. Брекеты на центральных и латеральных резцах установили на расстоянии 6,5 мм от режущих краев.

В подобных случаях, когда нужно выполнить интрузию и жевательных зубов, и зубов фронтальной группы, многие ортодонты используют небную дугу, чтобы избежать наклона моляров. Автор предпочитает несколько иной, более простой подход, предполагающий установку с вестрибулярной стороны двух TAD для интрузии, а на окклюзионных поверхностях вторых моляров нижней челюсти – накусочных брекетов Bite Turbo. Пациент при этом получает инструкцию 60 раз в день стискивать челюсти, концентрируясь на том, что задние волокна височных мышц оказывали воздействие на область жевательных зубов, что позволяет сохранить их вертикальное положение в процессе интрузии зубов фронтальной группы. При десневом типе улыбки с экспозицией 4–6 мм десны, как у Брук, для полной коррекции требуется около 10 мес интрузии.

Ситуация примерно за 4 нед до установки TAD представлена на рис. 2, а–г. Сначала использовались проволочные дуги, чтобы необходимым образом повернуть и сместить зубы. К моменту фиксации TAD на верхней и нижней челюстях пациентки были установлены дуги из нержавеющей стали 16×25. В процессе интрузии действовали дуги из нержавеющей стали 19×25, которые позволили контролировать наклон зубов фронтальной группы.

На рис. 3, а и б представлена клиническая ситуация в день установки TAD, которая позиционировала дистально по отношению к латеральным резцам и мезиально относительно клыков. При использовании TAD чрезвычайно важно не прикладывать слишком большое усилие, в противном случае резцы разойдутся с наклоном вперед, и восстановить контроль над ситуацией будет весьма непросто. Автор использует два способа крепления TAD. В данном клиническом случае пружину дельтовидной формы 5 мм 150 г, зафиксированную на одном конце TAD, обернули вокруг проволоки и прикрепили к другому концу временного анкера. Такие пружины удобны тем, что их можно установить один раз и использовать в течение всего периода интрузии. Единственным их недостатком является риск воспаления тканей десны и – иногда – врастания пружины в мягкие ткани. Если это происходит, можно применить второй способ, а именно крепление с помощью эластичных цепочек. Они гораздо менее выпуклы, нежели пружины, а прозрачные эластичные цепочки еще и почти незаметны для окружающих в отличие от некрасивых пружин. Единственный недостаток цепочек заключается в том, что их приходится менять, поскольку они со временем теряют эластичность.

На рис. 4, а–г представлена клиническая картина через 3 мес после начала интрузии. Пружин уже начали действовать, и следующим этапом стало применение эластиков, закрепленных в форме треугольника, в области фронтальных зубов нижней челюсти для коррекции положения последних в соответствии с модификацией верхнего зубного ряда. В данном случае эластики были размещены между

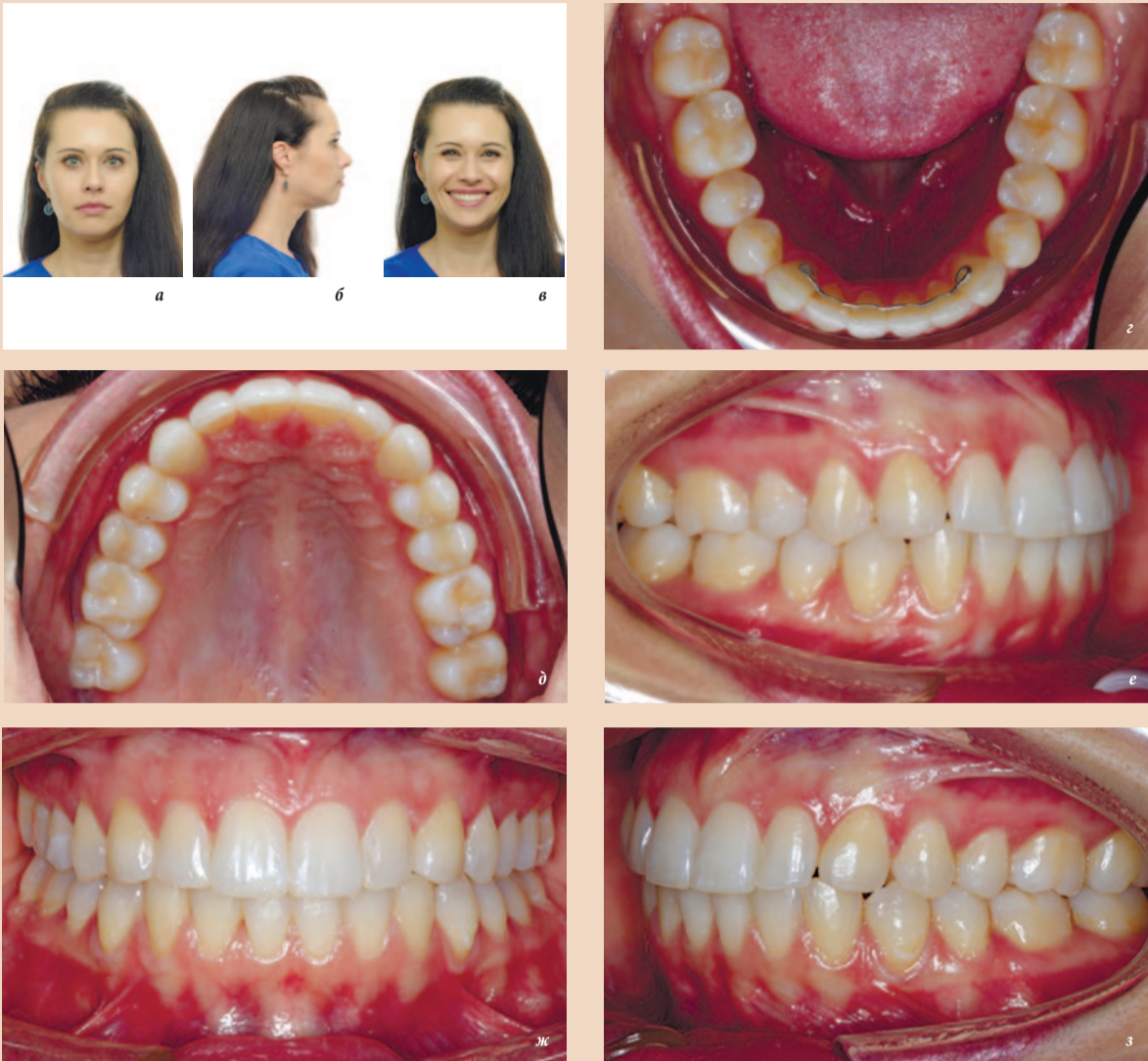

Рис. 6, а-з. Фотографии после лечения

← ДТ стр. 5

верхним элементом брекет-системы и клыками и первыми премолярами нижней челюсти с обеих сторон.

На рис. 5, а-е можно видеть изменения, достигнутые через 10 мес интрузии. Именно в это время были сделаны фотографии для оценки степени экспозиции десны при улыбке. Следует иметь в виду, что любой пациент, который проходит подобное лечение, нуждается в оконтуривании десны на заключительном этапе. После воздействия на верхнюю челюсть архитектура десны обязательно в той или иной степени меняется. В данном случае прогресс был настолько очевиден, что TAD можно было снять и приступить к последним «штрихам».

### Вывод

Общее время лечения составило 22 мес, 10 из которых заняла интрузия. Пациентка не очень хотела прибегать к TAD, поэтому интрузию начали несколько позже обычного, из-за чего весь процесс лечения также немного затянулся.

Разница между исходными и заключительными фотографиями (рис. 1, а-з и 6, а-д) совершенно очевидна. Обратите внимание, как улыбка освещает лицо пациентки, как гармонично она выглядит. Изначально центральные резцы заметно выделялись на фоне остальных зубов, после коррекции они больше не привлекают лишнего внимания. Теперь при улыбке виден примерно 1 мм десны,

что идеально для молодой женщины. С возрастом верхняя губа удлиняется, и мы ни в коем случае не хотели состарить Брук раньше времени. Кроме того, улыбка стала шире, щечные коридоры красиво оформлены, выпрямленные жевательные зубы обеспечивают лучшую поддержку щек. На снимках в профиль также можно заметить, что даже красная кайма губ теперь видна лучше. Вследствие изменения положения верхней челюсти на 4–5 мм нижняя челюсть приподнялась и выдвинулась вперед, благодаря чему улучшилась и форма подбородка. Также видно, что ширина зубного ряда верхней челюсти в области жевательных зубов несколько увеличилась.



В целом достигнутые изменения удивительны, подобная трансформация может преобразить лицо и жизнь пациента. Этот аспект часто упускают ортодонты, игнорирующие такой эстетический дефект, как десневой тип улыбки. Сегодня подобные клинические случаи следует рассматривать не как проблематичные, а как открывающие новые возможности. Не

стесняйтесь говорить об этом с пациентами! Вы в состоянии изменить их жизнь к лучшему. ДТ

**От редакции:** статья впервые опубликована 19 апреля 2019 г. на сайте *Orthodontic Practice US*. Ее отредактированный вариант был опубликован в журнале *ortho international magazine of orthodontics*, Vol. 4, №2/2019 с разрешения MedMark.

### Контактная информация



**Доктор Стюарт Л. Фрост (Stuart L. Frost)** недавно опубликовал свою первую книгу «*The Artist Orthodontist: Creating an Artistic Smile is More Than Just Straightening Teeth!*». Он читал лекции в 29 странах мира и с 2000 г. является постоянным докладчиком всех Национальных форумов компании Damon. В 2019 г. он выступил с докладом на Ежегодной сессии и учредительном собрании Американской ассоциации ортодонтов (AAO). С 2004 г. доктор Frost неизменно входит в список лучших стоматологов по версии журнала PHOENIX и является членом *Ormco Insiders Group*, AAO, Общества ортодонтов Тихоокеанского побережья, Американской стоматологической ассоциации и Стоматологической ассоциации Аризоны.

## Интервью:

# «Я придумал Pearlii, чтобы улучшить доступ к стоматологической помощи и повысить осведомленность пациентов»

**Ивета Рамонайте,**  
*Dental Tribune International*

Неравенство в состоянии здоровья людей – явление отнюдь не неизбежное. Его можно заметно уменьшить, сделав медицинскую помощь более доступной. Стремясь открыть доступ к стоматологическому лечению и важной информации о стоматологическом здоровье тем, кто больше всех в этом нуждается, доктор Kyle Turner создал бесплатное приложение на основе искусственного интеллекта (ИИ) для проведения контрольных осмотров. В этом интервью он рассказывает, что навело его на такую мысль, и делится воспоминаниями о том, как это – расти в австралийской глубинке, где доступ к стоматологическому лечению был (да и остается) весьма ограниченным.

**Доктор Turner, что такое Pearlii и что вдохновило Вас на создание этого приложения?**

Я создал Pearlii из-за того, что когда я был ребенком, у меня не было



Доктор Kyle Turner создал бесплатное приложение Pearlii, использующее технологию искусственного интеллекта для проведения контрольных осмотров, чтобы сделать эту необходимую процедуру проще, быстрее и дешевле для пациентов, которые благодаря Pearlii получают возможность выявлять и предотвращать возможные стоматологические проблемы. (Фото: Kyle Turner)

возможности проходить регулярные контрольные осмотры, не было доступа к необходимой информации о стоматологическом здоровье. Сегодня я расплачиваюсь за это, причем в буквальном смысле, отдавая огром-

ные деньги за лечение. Я вырос в бедной семье, жили мы в малонаселенном районе Австралии. Помню, что впервые узнал о необходимости чистить зубы дважды в день, только когда остался с ночевкой у приятеля,

уже будучи подростком. Мы собирались ложиться, и меня очень насмешило, что он чистит зубы перед сном. Никто и никогда не объяснял мне, что зубы нужно чистить и утром, и вечером, не говоря уже о гигиенических процедурах после каждого приема пищи.

Неравномерность состояния здоровья людей особенно ярко про-

является в их стоматологическом статусе: здесь контраст между горожанами и сельскими жителями, аборигенами и неаборигенным населением, богатыми и бедными просто поразителен. Ваша улыбка – четкий индикатор вашего социально-экономического положения, трудоустроенности и самооценки, а также показатель вашего общего здоровья.

**«Неравномерность состояния здоровья людей особенно ярко проявляется в их стоматологическом статусе»**

является в их стоматологическом статусе: здесь контраст между горожанами и сельскими жителями, аборигенами и неаборигенным населением, богатыми и бедными просто поразителен. Ваша улыбка – четкий индикатор вашего социально-экономического положения, трудоустроенности и самооценки, а также показатель вашего общего здоровья.

**Как работает Pearlii и насколько точно это приложение способно выявлять стоматологические проблемы?**

С помощью смартфона пользователи Pearlii делают и загружают в приложение пять фотографий своих зубов и десен. Мы разработали технологию, позволяющую контролировать освещенность и фокус камеры. Изображения должны быть четкими, по-

этому мы рекомендуем пользователям попросить кого-нибудь сделать нужные фотографии, если у них самих возникают трудности со съемкой.

Больше всего времени ушло на разработку алгоритма машинного обучения для выявления кариозных поражений. Важно отметить, что приложение Pearlii предназначено для людей, которые не могут посещать стоматолога из-за высокой стоимости лечения, отсутствия свободного времени или проживания в отдаленной местности. Это бесплатный инструмент самопомощи для улучшения стоматологического здоровья. Приложение приносит деньги главным образом за счет того, что пользователи записываются на прием к стоматологам. Мы привлекли к сотрудничеству более 3000 стоматологов со всей Австралии и мотивируем пользователей обращаться к ним. Мы очень хотим, чтобы они получили необходимую помощь раньше, чем смогли бы это сделать в обычных условиях.

По профессии я эпидемиолог, и мне просто не терпится провести крупномасштабное исследование! Увы, строгие ограничения, введенные в Мельбурне из-за COVID-19, не позволили нам заняться привычной исследовательской работой, однако сейчас на стадии согласования находится исследование в Королевской стоматологической больнице Мельбурна. Ранее мы провели небольшое внутреннее исследование с участием стоматологов, ставших нашими партнерами. Во второй половине года мы надеемся увеличить масштаб наших испытаний,

выполнить стандартную программу исследований.

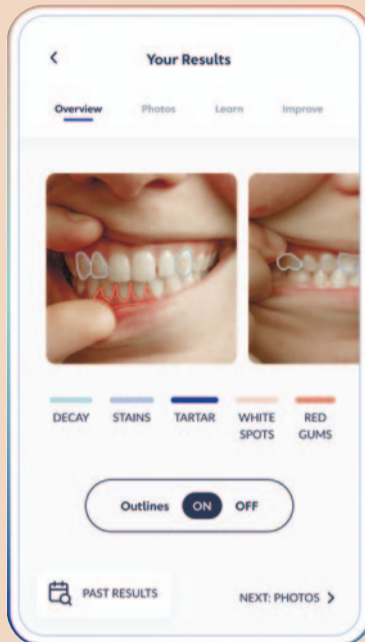### ИИ играет большую роль в медицине. Чем он может помочь стоматологии?

Благодаря усовершенствованию программ визуализации и камер смартфонов мы получили возможность научить компьютер моментально сканировать фотографии зубов и выявлять стоматологические проблемы, например кариес и пародонтит, после чего сразу же давать пациенту именно ту информацию, в которой он нуждается. Звучит фантастично, но это – реальность.

Мы вступаем в эпоху, девиз которой – «Помоги себе сам». Телемедицина, аналитика больших данных, облачные технологии переживают бурный расцвет. Пациенты все чаще берут дело в свои руки, предпочитают зайти в Интернет и скачать приложение или присоединиться к местному сообществу, чтобы найти интересующую их медицинскую информацию. Искусственный интеллект лишь ускоряет процесс перехода к более индивидуализированной и более доступной помощи.

Понятие искусственного интеллекта может показаться слишком сложным, но по большей части это сочетание компьютерного зрения (мы учим компьютер распознавать изображения), машинного обучения (мы пишем алгоритм, который позволяет компьютеру сличать поступающие данные с заложенными в него шаблонами) и прогностической аналитики

(мы используем статистическое моделирование для более точного предсказания результата). Понятно, что возможности применения ИИ практически безграничны.



Использование приложения Pearlii. (Иллюстрация: Pearlii)

В стоматологии компьютерное зрение применяется для сканирования рентгенограмм и выявления десятков патологий, например кариеса или утраты кости, причем моментально и с весьма высокой точностью. Прогностическая аналитика используется для изучения историй болезней, обнаружения типичных клинических случаев и мгновенного составления пла-

нов лечения. Под влиянием ИИ стоматологический рынок преобразуется буквально у нас на глазах. Мы еще увидим, как все заметнее улучшаются диагностика и коммуникация, сокращается время заживления, совершенствуется сортировка пациентов, уменьшается частота инфицирования и необходимость в повторных вмешательствах, лечение становится все рентабельнее и для стоматологов, и для их пациентов.

### «Под влиянием ИИ стоматологический рынок преобразуется буквально у нас на глазах»

#### Как Вы думаете, специализированные технологии на базе ИИ смогут однажды заменить стоматологов?

Нет, я далек от такой мысли. Необходимость в человеке будет всегда, особенно если речь идет, например, о рентгенологии или хирургическом лечении.

#### Какое Ваше мнение о доступности стоматологической помощи в Австралии, и каким образом приложение Pearlii может помочь устранить препятствия на пути пациентов?

Я глубоко убежден, что затраты на стоматологическое лечение должны покрываться правительством Австралии. Мы – богатая страна. Ужасно, но среднее время ожидания приема у государственного стоматолога составляет два года; три – если вы живете не в городе. Целых 90% стоматологов Австралии работают в частных клини-

ках, где расценки, как правило, зашкаливают. Например, средняя стоимость планового контрольного осмотра составляет порядка 231 доллара. Стоматологи по-разному оправдывают такой прецедент, но, честно говоря, этому просто нет оправданий. Давайте смотреть правде в глаза: это бизнес, а бизнес всегда стремится к увеличению прибыли. Что в результате? В результате больше половины австралийцев, 65% населения, за по-

следние два года ни разу не посещали стоматолога. В этом бизнесе слишком много снобизма, и его давно пора как следует встряхнуть.

#### Какое ближайшее будущее Pearlii?

Нам очень повезло найти инвесторов, которые вкладывают средства в проекты социальной значимости и согласились поддержать Pearlii. На сегодня мы собрали 1,25 млн долларов стартового капитала. У нас далеко идущие планы: мы хотим улучшить стоматологический статус людей во всем мире. Австралия стала отличной экспериментальной площадкой для нашей технологии и нашего бренда, но к концу 2021 г. мы будем готовы расширяться. [DT](#)

**От редакции:** дополнительную информацию о приложении Pearlii можно найти по адресу <https://www.pearlii.com/>

## Исследование выявляет производственные факторы, помогающие стоматологам сохранять хорошее самочувствие

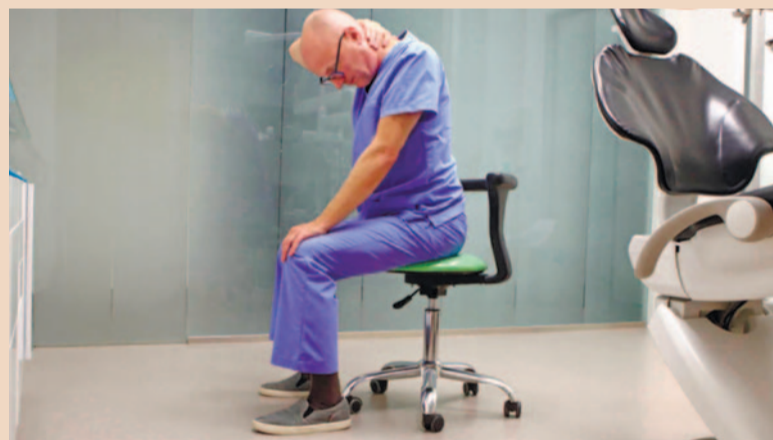Франциска Байер,  
Dental Tribune International

**ЛИНЧЁПИНГ, Швеция:** исследований, посвященных факторам, которые обуславливают нормальное самочувствие и продуктивную работу сотрудников стоматологических клиник, явно недостаточно. Ученые из различных шведских институтов решили проанализировать, кому из стоматологов удается сохранить здоровье, и какие организационные, производственные и медицинские факторы этому способствуют.

Дважды, в 2012 и 2014 г., 486 стоматологов, гигиенистов и медсестер заполняли анкету, содержащую вопросы об их демографических данных, здоровье, работе и организации труда. У работников стоматологии, которые не брали отпуск по болезни и не работали, будучи нездоровы, выяснили, что они думают об управлении клиникой, поддержке на рабочем месте, условиях труда, требованиях к сотрудникам, своей работоспособности и самочувствию. Полученные ответы затем сравнивали с мнениями тех, кто отсутствовал на работе по болезни и/или работал во время заболевания.

Для анализа данных участников разделили на три группы: здоровых, относительно здоровых и нездоровых. К первой группе респондентов относили в том случае, если они не сообщали об отпусках по болезни или работе во время заболевания в 2012 или 2014 г. Между группами не было значимых различий по полу, возрасту, профессиональной категории, размеру клиники, стажу работы в стоматологии и количеству рабочих часов в неделю.

Исследователи определили, что респондентам из первой группы бо-



Чтобы уменьшить напряжение и, соответственно, боль в шее, рекомендуется наклонять голову так, чтобы подбородок прижимался к груди. (Иллюстрация: Marcin Balcerzak/Shutterstock)

лее свойственны такие признаки, как хорошая физическая работоспособность, отсутствие боли в шее, запястьях, руках и пояснице, а также симптомов скелетно-мышечных нарушений в области плеч, субъективно малая физическая усталость в конце рабочего дня и отсутствие проблем со сном.

Мы связались с ведущим автором исследования доктором Charlotte Wählin, помощником старшего преподавателя кафедры медико-санитарных наук Университета Линчёпинга, чтобы спросить ее о практическом значении полученных исследователями результатов. Доктор Wählin ответила: «Мы хотим донести мысль о том, что работа действительно может быть организована так, чтобы исключить травматизм и профессиональные заболевания. Работодатели и сотрудники должны систематически заниматься регулированием производственных условий, выявлять риски и

уметь устранять их. Нанимателям следует интересоваться, как они могут улучшить условия труда каждого сотрудника и, следовательно, сохранить его здоровье. Результаты нашего исследования показывают, что у работающих людей разные потребности, а состояние их здоровья заметно варьируется».

Доктор Wählin была специалистом по эргономике и консультантом по вопросам гигиены и безопасности труда при шведской Службе охраны здоровья на производстве. Она говорит, что, заинтересовавшись условиями труда работников стоматологии, «занималась просвещением в области профилактики профессиональных заболеваний, а также помогала сотрудникам клиник после отпуска по болезни».

На вопрос, не слишком ли часто эргономика в стоматологии упускают из виду – особенно сейчас, во время пандемии, когда большинство людей обеспокоены риском инфи-

цирования, а не травматизмом, – доктор Wählin ответила, что стоматологам обязательно нужно уделять больше внимания этому вопросу. «Тем не менее, чтобы получить полное представление об условиях труда, необходимо оценивать как физические, так и психологические нагрузки отдельных сотрудников и всего коллектива, а также эффективность руководства. У меня сложилось впечатление, что сегодня стоматологи имеют дело с большим количеством пациентов, которые нуждаются в неотложной помощи, что действительно создает значительный стресс», – подчеркнула она.

Доктор Wählin рекомендует стоматологам ежедневно делать упражнения, позволяющие предотвратить развитие профессиональных заболеваний. «Постарайтесь привнести в свой рабочий день больше физического и психологического разнообразия. Пишите стоя, используйте эргономичное рабочее оборудование, например, призматические очки и правильно сконструированные стоматологические кресла. Пробуйте разные инструменты, берите их по-другому – так может оказаться удобнее. Чтобы уменьшить напряжение и боль в шее, наклоняйте голову вперед, прижимая подбородок к груди, и постарайтесь не сутулиться, чаще разгибайте спину».

«Важно не самому наклоняться к пациенту, а позиционировать его голову так, чтобы вам было удобно работать. Если вам нужно посоветоваться с коллегами, совместите беседу с прогулкой, выполняйте административные задачи в середине дня. Объедините свои усилия с другими сотрудниками, чтобы разнообразить свой труд», – добавляет она.

Вывод авторов исследования таков: «Понимание взаимосвязи между условиями труда и самочувствием работников необходимо для выработки мер, направленных на улучшение и того, и другого. Будущие интервенционные исследования должны помочь определить, как изменение рабочей обстановки влияет на здоровье и благополучие сотрудников стоматологических клиник».



Доктор Charlotte Wählin. (Фото: Charlotte Wählin)

Исследование «Work and health characteristics of oral health providers who stay healthy at work – a prospective study in public dentistry» («Условия труда и состояние здоровья работников стоматологических клиник, сохраняющих высокую трудоспособность: перспективное исследование в рамках государственной стоматологии») было опубликовано 6 апреля 2021 г. на сайте European Journal of Physiotherapy, до включения в печатный номер журнала. [DT](#)

## Цифровые методы в повседневной практике

Как оптимизировать лечение? Как повысить его скорость и эффективность, не принося в жертву качество? Этими вопросами стоматологи задаются постоянно. Требования, предъявляемые пациентами к эстетике и функциональности результатов лечения, непрерывно растут, тогда как времени у них становится все меньше. К счастью, сегодня в распоряжении стоматологов есть огромное количество оборудования, помогающего оптимизировать процесс лече-

ния. Многие из этих инструментов являются цифровыми и дают возможность быстро и точно пересылать всю необходимую информацию в ортопедическую лабораторию, которая на основании полученных данных выполняет соответствующие работы (изготовление моделей, облицовку реставраций и т.п.). При такой централизации данных одной из наиболее сложных задач является передача информации о цвете. Его регистрация обычно выполняется в кресле стома-

толога, путем сличения цвета зуба с одной или несколькими шкалами оттенков. Восприятие цвета зависит от многих факторов, значительное влияние на него может оказывать окружающая обстановка (яркость комнаты, тон помады пациентки и т.п.), что делает оценку цвета зубов чрезвычайно субъективной [1, 2].

В настоящее время фотография считается прекрасным методом передачи информации о цвете. При этом ортопеду необходимо пользо-

ваться шкалой оттенков, чтобы сделать эти данные максимально объективными. Такая работа с фотографиями, однако, подразумевает дополнительные временные затраты. Кроме того, камеры воспринимают оттенки по-разному в зависимости от предварительно заданной в настройках цветовой температуры, что может заметно сказаться на точности регистрации [3]. Эту проблему решают спектрофотометры, применение которых на сегодня является

идеальным способом получения объективных данных о цвете. Они излучают калиброванный свет, который позволяет точно зарегистрировать оттенок в соответствии с характером отражения светового потока. На данные спектрофотометра не влияют внешние факторы, способные исказить результаты визуальной или фотографической оценки (цвет губной помады, яркая одежда, неправильное освещение и т.п.) [4, 5].

Некоторые модели таких устройств могут регистрировать цвет с привязкой к отдельным участкам зуба, что позволяет создавать более эстетичные и естественно выглядящие ортопедические конструкции. Информация сохраняется в программе и может быть включена в историю болезни пациента. Спектрофотометр Rayplicker (Vogea) дает возможность записать все собранные данные и через надежный портал передать их в лабораторию для дальнейшей работы. При этом файл может быть помечен как просмотренный техником, что позволяет клиницисту отслеживать ход выполнения заказа. Работу техника облегчает то обстоятельство, что система совместима с большинством применяемых в лабораториях шкал оттенков.

### Клинический случай

Пациентка обратилась в нашу клинику для замены реставрации на зубе 23, внешний вид которой она считала неудовлетворительным. При клиническом осмотре выявили изменение цвета границы композитной реставрации на вестибулярной поверхности зуба 23 и кариес соседних зубов в начальной стадии (рис. 1 и 2). Обсудив варианты лечения с пациенткой, запланировали установку композитных реставраций для устранения кариозных поражений и винира на зубе 23. Обстоятельства жизни пациентки накладывали определенные ограничения: она отправлялась за границу на 3 мес, поэтому лечение было необходимо провести в течение ближайших 10 дней.

Прежде всего, с помощью спектрофотометра Rayplicker зарегистрировали цвет подлежащего восстановлению зуба и противоположного клыка (рис. 3 и 4). Такой подход позволил передать технику информацию не только о цвете зуба 23, но и о его интеграции в зубной ряд. Данные отправили в лабораторию через безопасный сервер. Единый формуляр содержит все необходимые сведения о степени полупрозрачности эмали, особенностях отдельных участков и оттенках, которые имеют те или иные области зуба (рис. 5).

Поскольку лечение не предполагало изменение формы зуба, исходную ситуацию решили использовать в качестве эталона для лаборатории; получили оптический оттиск, на основе которого технику предстояло смоделировать винир (рис. 6). Затем из силикона изготовили шаблон и с его помощью препарировали зуб под винир (рис. 7). В заключение удостоверились в том, что сформированное пространство позволяет установить керамический винир необходимой толщины.

После этого получили оптический оттиск отпрепарированного зуба (рис. 8). Изображение зуба 23 на исходном оттиске стерли, затем провели повторное сканирование. Такой подход позволяет легко объединить оттиски для лучшего контроля процесса моделирования реставрации. Вся информацию (формуляр регистрации цвета и оптический оттиск) отпра-

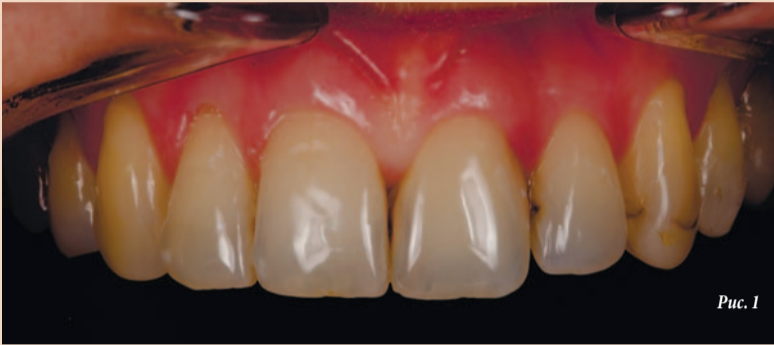

Рис. 1

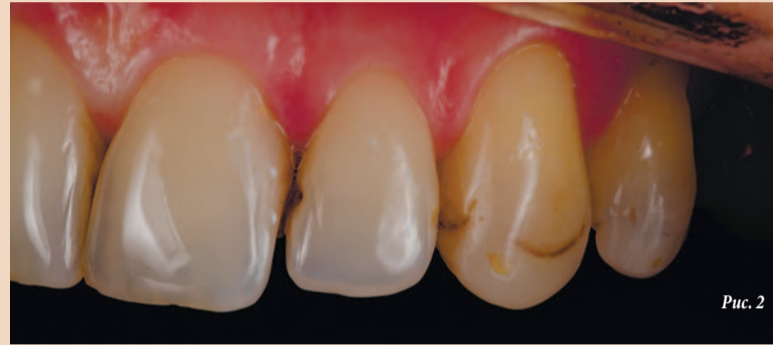

Рис. 2

Рис. 1 и 2. Исходная клиническая картина: зубы 22 и 23 нуждаются в реставрации

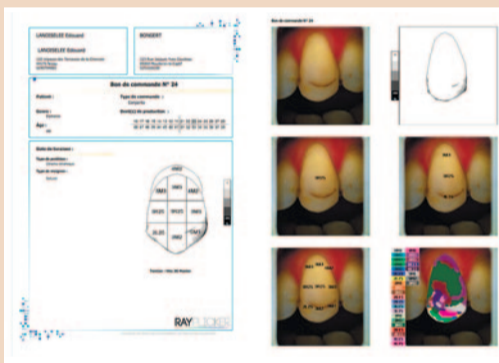

Рис. 3. Формуляр регистрации цвета подлежащего лечению зуба

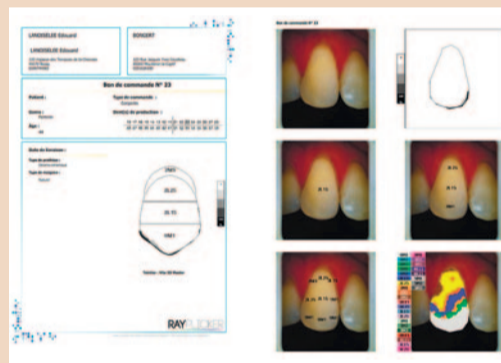

Рис. 4. Формуляр регистрации цвета контралатерального зуба

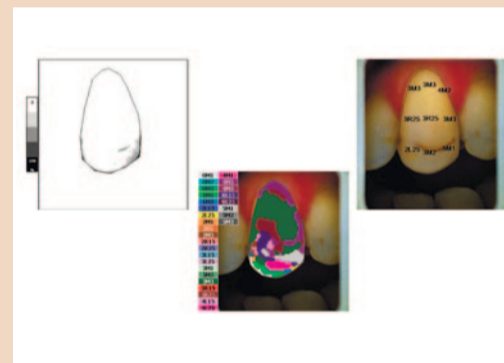

Рис. 5. Детализация полупрозрачности (попиксельно) и оттенков 9 участков зуба

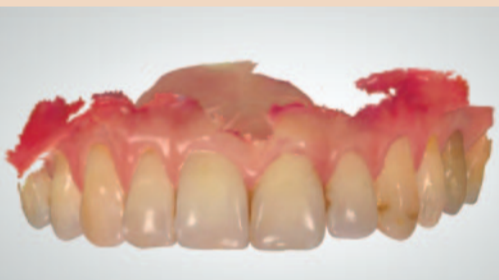

Рис. 6. Оптический оттиск

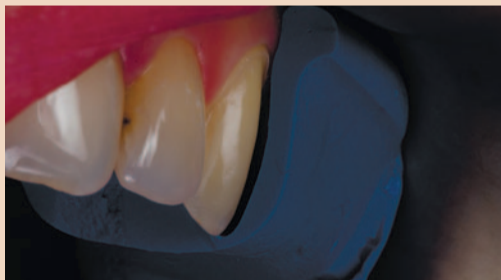

Рис. 7. Контроль препарирования

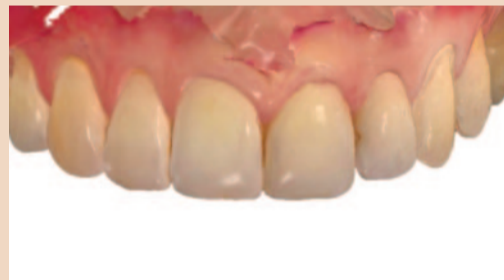

Рис. 8. Оптический оттиск отпрепарированного зуба (TRIOS 4, 3Shape)

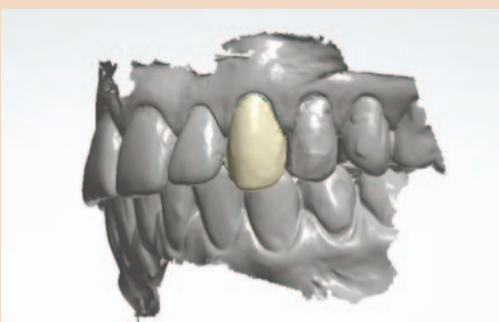


Рис. 9. Виртуальное моделирование винира (Dental System, 3Shape)

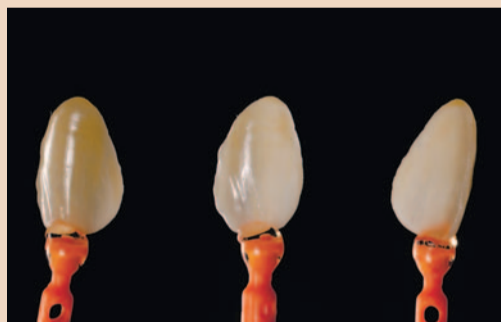


Рис. 10. Готовый винир



Рис. 11. Фиксация винира на зубе, изолированном с помощью коффердама

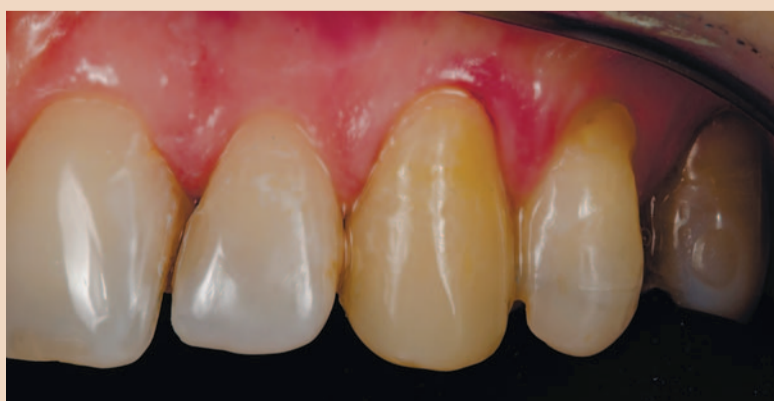

Рис. 12. Результаты лечения сразу после снятия коффердама

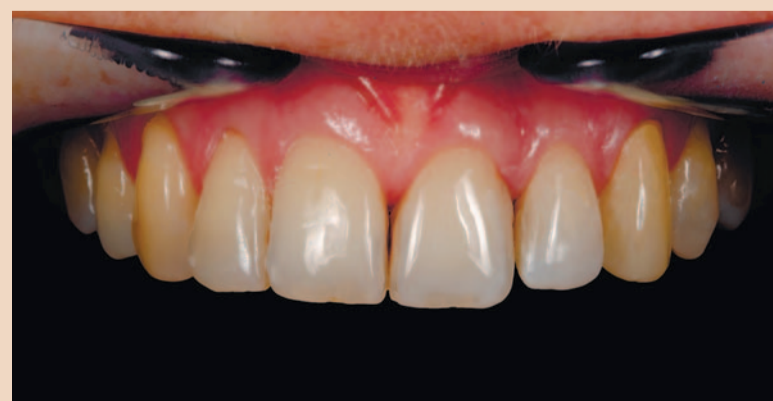

Рис. 13. Клиническая картина при контрольном осмотре через 4 мес



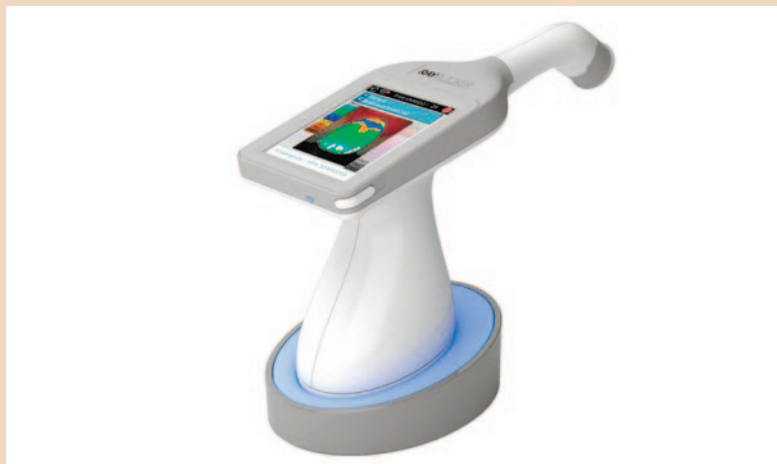

Рис. 14. Спектрофотометр Rauplicker производства компании Voca

вили в лабораторию через безопасный портал с подтверждением получения. Техник выполнил виртуальное моделирование винира (3Shape; рис. 9), модель напечатали на 3D-принтере с использованием выжигаемой фотоплимерной смолы. Затем винир изготовили традиционным способом, путем прессования керамики, поскольку реставрацию столь малой толщины трудно фрезеровать (рис. 10).

Устранив кариозное поражение и установив композитную реставрацию на зубе 22, провели примерку винира, зафиксировав его с помощью примерочной пасты (рис. 11). Пациентка одобрила результат, после чего была выполнена окончательная фиксация винира. Для этого использовали фотополимеризуемый адгезив (G-СЕМ veneer, GC) – его преимуществом является удобство удаления излишков материала благодаря более продолжительному времени работы с этим адгезивом. Винир тщательно отполировали, сняли коффердам и выполнили заключительную полировку реставрации (рис. 12).

Контрольный осмотр провели через 4 мес, когда пациентка вернулась из-за границы. Мягкие ткани десны, которые при размещении коффердама были сдвинуты апикально, вернулись в первоначальное положение, реставрация прекрасно вписалась в зубной ряд пациентки (рис. 13).

Цифровые технологии позволяют использовать простые протоколы для достижения воспроизводимых результатов. Любые трудности, с которыми сталкивается клиницист или ортопед, можно быстро проанализировать и устранить. В то время как с точной регистрацией формы зуба сегодня проблем не возникает, регистрация цвета и передача данных о нем в лабораторию все еще представляют собой довольно сложную задачу. Спектрофотометры (например, Rauplicker) помогают легко, быстро и эффективно решить ее (рис. 14). Безопасная платформа обеспечивает надежное взаимодействие клиники и лаборатории, давая возможность подтвердить получение документации, в которой все необходимые данные сведены воедино и могут быть дополнены фотографиями, дающими представление о характеристиках поверхности и индивидуальных особенностях зуба. Это позволяет изготовить реставрацию, идеально вписывающуюся в зубной ряд. В совокупности такой цифровой рабочий процесс дает возможность быстро получить качественные результаты, соответствующие ожиданиям пациента. ■

*От редакции: эта статья была опубликована в журнале digital international magazine of digital dentistry, Vol. 1, №1/2020. Список литературы можно получить в издательстве.*

#### Контактная информация



Доктор Эдуард Лануазли (Dr Edouard Lanoiselée) окончил стоматологический факультет Нантского университета во Франции и затем прошел годичную магистратуру по медицине. В качестве ординатора он работал в ортопедическом отделении учебно-исследовательского центра при университетской больнице в Нанте. Доктор Lanoiselée является координатором программы высшего образования в области эстетической стоматологии в Нантском университете и консультантом имплантологического отделения университетской больницы в Нанте. Он специализируется на компьютеризированном моделировании и изготовлении ортопедических конструкций, является соучредителем терапевтической клиники в коммуне Нозе, Франция.

Реклама

# РАСПИСАНИЕ ВЫСТАВОК

# ДЕНТАЛЭКСПО®

[www.dental-expo.com](http://www.dental-expo.com)

...  
**2021**

**СЕНТЯБРЬ-ДЕКАБРЬ**

**МОСКВА**

**27-30 СЕНТЯБРЯ**

Дентал-Экспо 2021

**ВОЛГОГРАД**

**13-15 ОКТЯБРЯ**

Волга Дентал Саммит

**АЛМАТЫ**

**14-16 ОКТЯБРЯ**

CADEX

**САНКТ-ПЕТЕРБУРГ**

**26-28 ОКТЯБРЯ**

Дентал-Экспо Санкт-Петербург

**САМАРА**

**10-12 НОЯБРЯ**

Дентал-Экспо Самара

**РОСТОВ-НА-ДОНУ**

**17-19 НОЯБРЯ**

Современная стоматология. Дентал-Экспо Ростов

**ЕКАТЕРИНБУРГ**

**1-3 ДЕКАБРЯ**

Дентал-Экспо Екатеринбург

...  
**2022**

**ЯНВАРЬ-ИЮНЬ**

**МОСКВА**

**17-19 ФЕВРАЛЯ**

Дентал-Ревю

**КРАСНОЯРСК**

**2-4 МАРТА**

Дентал-Экспо Красноярск

**ВОЛГОГРАД**

**16-18 МАРТА**

Дентал-Экспо Волгоград

**БИШКЕК**

**12-14 АПРЕЛЯ**

Дентал-Экспо Кыргызстан

**МОСКВА**

**26-28 АПРЕЛЯ**

Дентал Салон 2022

**САНКТ-ПЕТЕРБУРГ**

**МАЙ**

Стоматология Санкт-Петербург

**ВОРОНЕЖ**

**ИЮНЬ**

Стоматологический форум Черноземья

...

+7 (499) 707-23-07

[info@dental-expo.com](mailto:info@dental-expo.com)