



DENTAL TRIBUNE

The World's Dental Newspaper | Greek Edition



ISSN 2585-2450

ΕΛΛΑΔΑ, ΙΑΝΟΥΑΡΙΟΣ-ΦΕΒΡΟΥΑΡΙΟΣ 2020 ΤΟΜΟΣ 16, ΤΕΥΧΟΣ 77

HELLENIC SOCIETY OF MEDICINE & DENTAL TECHNOLOGY

THE MASTERMINDS³

ΟΜΙΛΗΤΕΣ



• ISTVAN URBAN



• UELI GRÜNDER

27-28 ΜΑΡΤΙΟΥ 2020

GRAND HYATT HOTEL | ΑΘΗΝΑ



SCAN ME

€235 ΕΙΔΙΚΗ ΤΙΜΗ ΣΥΝΕΔΡΙΟΥ ΕΩΣ 28/02/2020



Info: www.omnipress.gr | info@omnipress.gr | +30 210 2222637

Συνέντευξη με τον κ. Παπαφλωράτο του οδοντοτεχνικού εργαστηρίου «Τέχνη και Χρώμα»

Κύριε Παπαφλωράτε, θα θέλαμε μια αναδρομή της πορείας σας στον οδοντοτεχνικό χώρο.

Η αλήθεια είναι πως δεν ξεκίνησα την επαγγελματική μου πορεία με την σκέψη του οδοντοτεχνίτη, ήμουν αθλητής του στίβου και του μπάσκετ, οπότε ήταν και επόμενο να θέλω να ασχοληθώ επαγγελματικά με την γυμναστική.

Δεν κατάφερα τότε να μπω στην γυμναστική ακαδημία, ταυτόχρονα όμως ο αδερφός μου, που ήταν οδοντοτεχνίτης, μαζί με δυο οδοντίατρος μου αλλάξαν τα σχέδια μέσα σε ένα απόγευμα και έτσι κατέληξα σε σχολή οδοντικής τεχνολογίας, βγαίνοντας από τη σχολή δούλεψα σε εργαστήριο για πολύ λίγο καιρό και έπειτα γύρω στο 80 άνοιξα το δικό μου εργαστήριο.

Από τότε διατηρώ μα-

ζί με τους συνεργάτες μου Ποδάρα Α. και Σπυριάδου Μ. εργαστήριο και προσπαθούμε να καινοτομούμε και να εξελισσόμαστε.

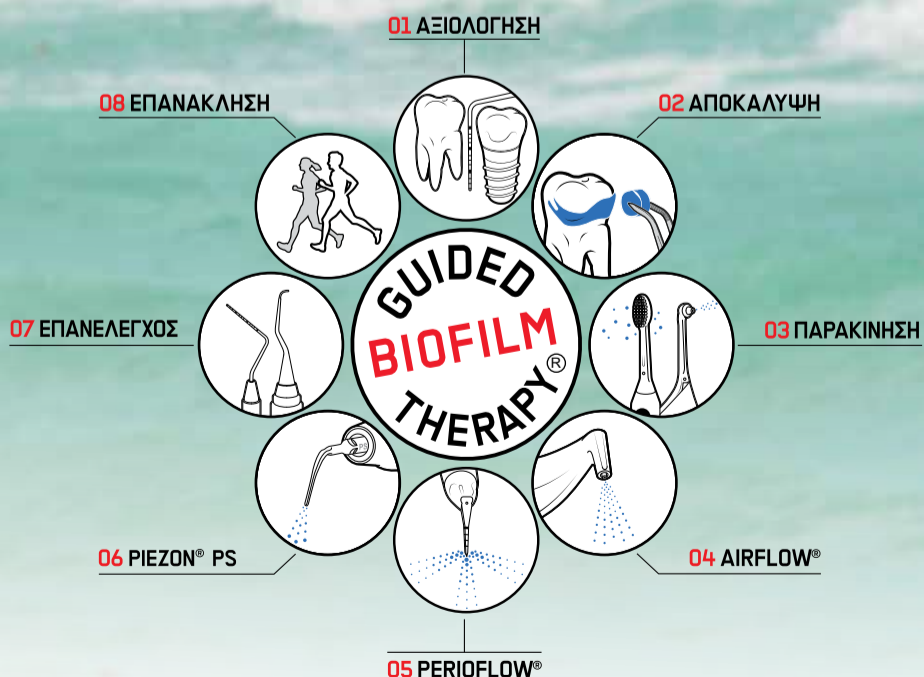
Οι δυσκολίες που είχαμε να αντιμετωπίσουμε ήταν μεγάλες αλλά με επιμονή και υπομονή όλα είναι δυνατά.

Γνωρίζουμε ότι είστε ένας άνθρωπος που πάντα παρακολουθούσε

❖ σελίδα 2

AIRFLOW[®] PROPHYLAXIS MASTER

GUIDED BIOFILM THERAPY



International Office/Headquarters

Publisher/Chief Executive Officer Torsten R. Oemus

Chief Content Officer: Claudia Duschek

Dental Tribune International GmbH
Holbeinstr. 29, 04229 Leipzig, Germany
Tel.: +49 341 4847 4302 | Fax: +49 341 4847 4173
General requests: info@dental-tribune.com
Sales requests: mediasales@dental-tribune.com
www.dental-tribune.com

Material from Dental Tribune International GmbH that has been reprinted or translated and reprinted in this issue is copyrighted by Dental Tribune International GmbH. Such material must be published with the permission of Dental Tribune International GmbH. Dental Tribune is a trademark of Dental Tribune International GmbH.

All rights reserved. © 2020 Dental Tribune International GmbH. Reproduction in any manner in any language, in whole or in part, without the prior written permission of Dental Tribune International GmbH is expressly prohibited.

Dental Tribune International GmbH makes every effort to report clinical information and manufacturers' product news accurately but cannot assume responsibility for the validity of product claims or for typographical errors. The publisher also does not assume responsibility for product names, claims or statements made by advertisers. Opinions expressed by authors are their own and may not reflect those of Dental Tribune International GmbH.

Ελληνική Έκδοση

Κωδικός 01-7656



FAEP

FIPP

Ιδιοκτήτης

NEW OMNIPRESS IKE
Λ. Μεσογείων 330,
Αγία Παρασκευή - Τ.Κ. 15341
Τηλέφωνο +30 210 2222637,
+30 6972036900
info@omnipress.gr -
www.dental-tribune.gr
Ρούσσης Γ. Ιωάννης
Δημήτρης Αρ. Αλεξόπουλος
Εύη Μίνη
Αναγνωστάκη Κωνσταντίνα
Παναγιώτα Καρκαβέλια
PRINTFAIR – Digital &
Offset solutions
Βιολέτας 3, Τ.Κ. 13671
Αχαρναί, Τατόι
Τηλ.: 210 2469799

Εκδότης-Διευθυντής
Διεύθυνση-Σύνταξη
Art Director
Υπεύθυνη-Επιμέλεια τεύχους
Νομικός Σύμβουλος
Εκτύπωση

Έμβλημα συνδρομών

•ΠΕΙΡΑΙΩΣ 5010 091284 425
GR23 0172 0100 0050 1009
1284 425

Επισκευθείτε μας: gr.dental-tribune.com.

← DT σελίδα 1

την εξέλιξη στο χώρο. Πείτε μας, πόσο σημαντική είναι αυτή προσπάθεια;

Η προσπάθεια μας σαν εργαστήριο είναι πάντα να παρακολουθούμε και να προσαρμοζόμαστε στις εξελίξεις του κλάδου μας.

Για εμάς είναι πολύ σημαντικό καθώς στην εποχή μας όποιος δεν εξελίσσεται αποβάλλεται από το σύστημα.

Θυμηθείτε την εποχή που η πορσελάνη έκανε την εμφάνιση της στον κλάδο.

Πολύ τότε θεωρήσαν ότι είναι ένα υλικό το οποίο δεν θα προχωρήσει, αυτοί που εξελίχθηκαν μαζί με το υλικό επιβίωσαν ενώ άλλοι έσβησαν με την πάροδο του χρόνου.

Βλέπετε το τρένο αυτό της εξέλιξης πρέπει κανείς να το ανέβει αλλιώς το έχασε και μετά κατανοώντας ότι έκανε λάθος βρίσκεται σε μια κατάσταση να πρέπει να εξοικειωθεί με τα βασικά, ενώ άλλοι έχουν προχωρήσει.

Βρισκόμαστε σε μια εποχή που ο οδοντοτεχνικός κόσμος βιώνει έντονα την εξέλιξη της τεχνολογίας στον χώρο του.

Ποιά είναι η δική σας άποψη γι' αυτό;

Η άποψη μου είναι θετική. Παρόλα αυτά είναι και μη σημαντική, δεν μπορούμε να αλλάξουμε την πορεία ενός ολόκληρου επαγγελματικού κλάδου.

Από την στιγμή που η τεχνολογία ήρθε και σε εμάς το ποτάμι πίσω δεν γυρνά.

Είναι κάποια πράγματα που ο υπολογιστής κάνει καλύτερα από τους ανθρώπους και κάποια που υστερεί, πιστεύω θα δούμε και θα βιώσουμε πολλά ακόμα στον κλάδο μας.



Ποιά είναι η σχέση μεταξύ οδοντιάτρων και οδοντοτεχνιτών στην Ελλάδα σήμερα;

Εγώ θα εκφραστώ προσωπικά με το τι νομίζω ότι είναι το ιδανικό.

Ο στόχος και των δυο πρέπει να είναι το βέλτιστο αποτέλεσμα και η ικανοποίηση του πελάτη.

Σε περιπτώσεις λόγω χάρη μιας προσθετικής εργασίας, η οποία πιθανά να κοστίζει πολύ και να κάνει τον πελάτη να στερηθεί κάποια άλλα πράγματα, πρέπει και οι δυο (τεχνίτης, οδοντίατρος) να δώσουν τον καλύτερο τους εαυτό.

Θεωρώ πως οι διαφορές πρέπει να αντιμετωπίζονται ψύχραιμα με γνώμονα πάνω από όλα τον πελάτη.

Πιστεύω πως είναι μια ομαδική προσπάθεια στην οποία ο καθένας συντελεί το δικό του λίθο.

Είναι ζωτικής σημασίας όλα τα μέλη να ξέρουν την θέση τους, τις υποχρεώσεις τους αλλά και το επίπεδο τους ώστε να επιλύονται οι διαφορές σωστά.

Να τονίσω πως οι καλές σχέσεις, η κατανόηση καθώς και ο ενστερνισμός της θέσης που μπορεί να βρίσκεται ο συνεργάτης γιατρός – τεχνίτης κάνουν θαύματα.

Μέρος της δικιάς μου νοοτροπίας ήταν πάντα να βλέπω το ποτήρι μισογεμάτο και τον εαυτό μου λιγότερο διψασμένο, επιτρέψτε μου.

Όστόσο, πέρα από κάποιες φυσικές και επόμενες αμφισβητήσεις κατά τα πρώτα χρόνια της πορείας μου πλέον οι σχέσεις είναι θετικές και το αποτέλεσμα πολύ ικανοποιητικό.

Ποιες είναι οι προκλήσεις για τους οδοντοτεχνίτες και τι πιστεύετε για το επάγγελμά σας;

Θα ξεκινήσω από το δεύτερο, πιστεύω πως το επάγγελμά μας είναι ένα πολύ όμορφο επάγγελμα.

Είναι δημιουργία, τέχνη και επιστήμη μαζί.

Είναι απαιτητικό επάγγελμα και θέλει μεράκι αλλά σου προσφέρει μεγάλη ικανοποίηση.

Για το θέμα των προκλήσεων τώρα, πιστεύω ότι τα πράγματα σε θέματα υλικών και γνώσης βελτιώνονται.

Γίνονται συνέχεια σεμινάρια αξιολογικά αρκεί κανείς να το ακολουθήσει.

Παραταυτα, αν και τα υλικά βελτιώνονται το να τα παρακολουθεί κανείς και να είναι μόνιμα ενημερωμένος ώστε να κάνει καλύτερες επιλογές είναι από μόνο του μια πρόκληση.

Ένα θέμα το οποίο χρήζει επίσης προσοχής είναι η εισαγωγή των κέντρων κοπής μεγάλων εταιριών στην παραγωγική διαδικασία μικρότερων εργαστηρίων.

Σίγουρα η μεγαλύτερη πρόκληση είναι η ραγδαία αλλαγή του επαγγέλματος

μέσω της τεχνολογίας.

Τι πρέπει να γνωρίζουν οι οδοντίατροι για τις νέες τεχνολογίες και που οδηγείται η συνεργασία με τους οδοντοτεχνίτες;

Η συνεργασία ανάμεσα στον τεχνίτη και τον οδοντίατρο θα επηρεαστεί σίγουρα τόσο από την τεχνολογία όσο και από τα νέα υλικά που παρουσιάζονται συνεχώς.

Σίγουρα πλέον η χρήση της φωτογραφίας από περισσότερους οδοντιάτρους βοηθάει τον τεχνίτη αλλά και η είσοδος των ενδοστοματικών θα φέρει μια ακόμα επανάσταση στον κλάδο.

Κάτι που θα ήθελα να τονίσω σε αυτό το σημείο είναι ότι το κόστος καθώς και ο χρόνος παραγωγής ανεβαίνουν με τις νέες τεχνολογίες καθώς και τα υλικά και μηχανήματα είναι ακριβότερα αλλά και οι τεχνικές πιο σύνθετες.

7) Γνωρίζοντας ότι είσαστε ένα από τα μεγαλύτερα εργαστήρια στην Ελλάδα, θα θέλαμε να μας αναπτύξετε τυχόν νέα πλάνα σας.

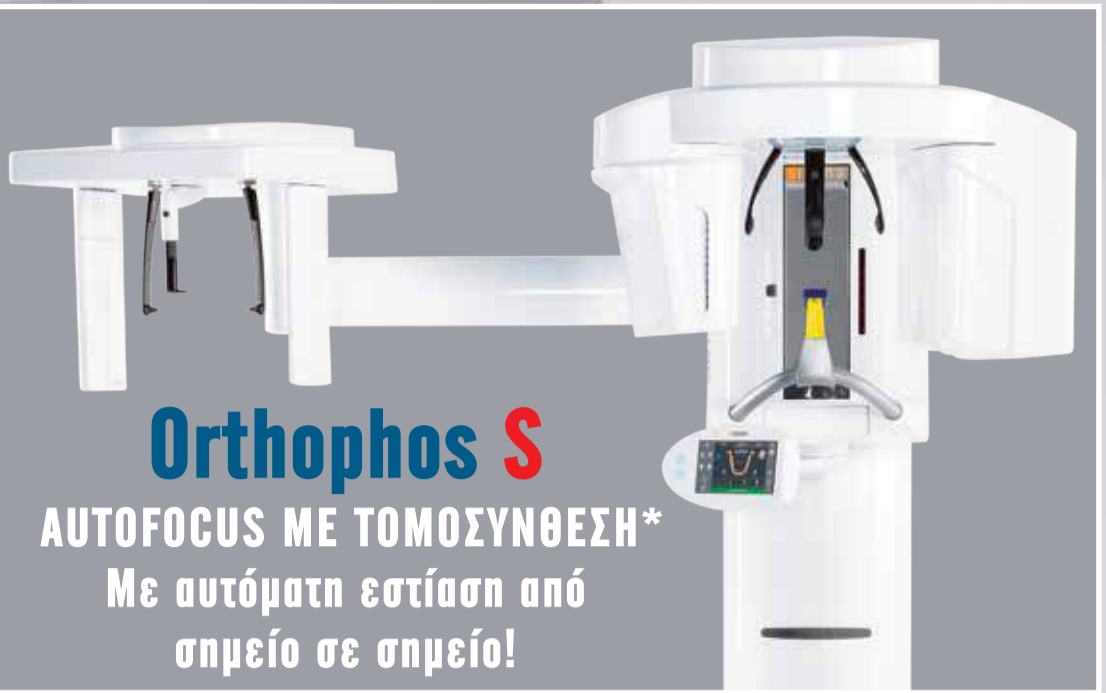
Δεν θα σας πω κάποιο από τα πλάνα μας, έχουμε είναι η αλήθεια πολλά.

Αυτό που μπορώ να σας πω είναι ότι το 2020 είναι μια πολύ σημαντική χρονιά για εμάς καθώς κλείνουμε 40 χρόνια στον κλάδο.

Όπως καταλαβαίνεται θα υπάρξουν κάποια πράγματα μέσα στην χρονιά, μείνετε συντονισμένοι και θα δείτε.

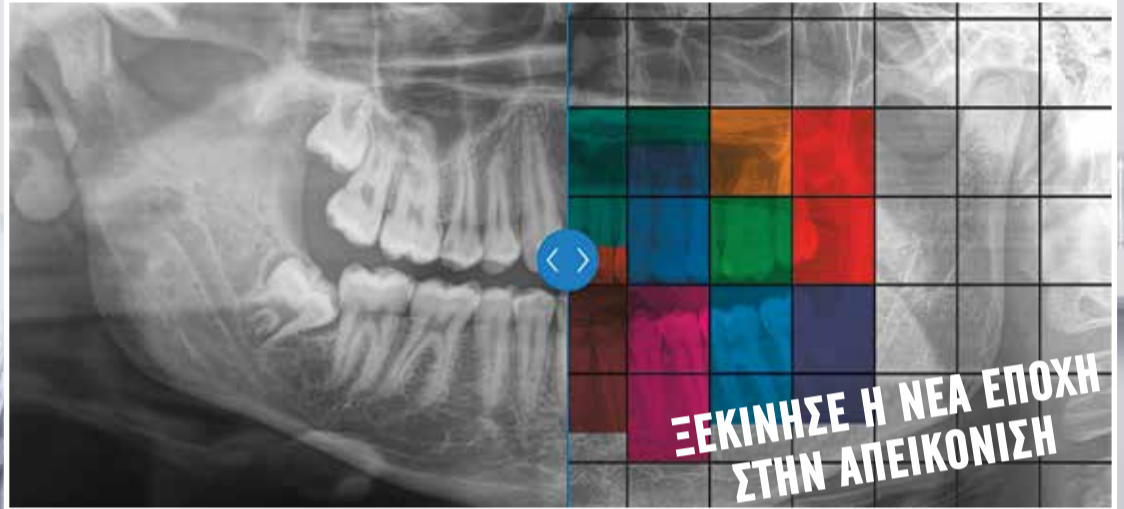Σημείωση: το οδοντοτεχνικό εργαστήριο «Τέχνη και Χρώμα» εδρεύει στη Θεσσαλονίκη

Η Omnipress ευχαριστεί τον κ. Παπαφλωράτο για τον πολύτιμο χρόνο του!



Orthophos S

ΑΥΤΟΦΟΚΟΣ ΜΕ ΤΟΜΟΣΥΝΘΕΣΗ*
Με αυτόματη εστίαση από
σημείο σε σημείο!

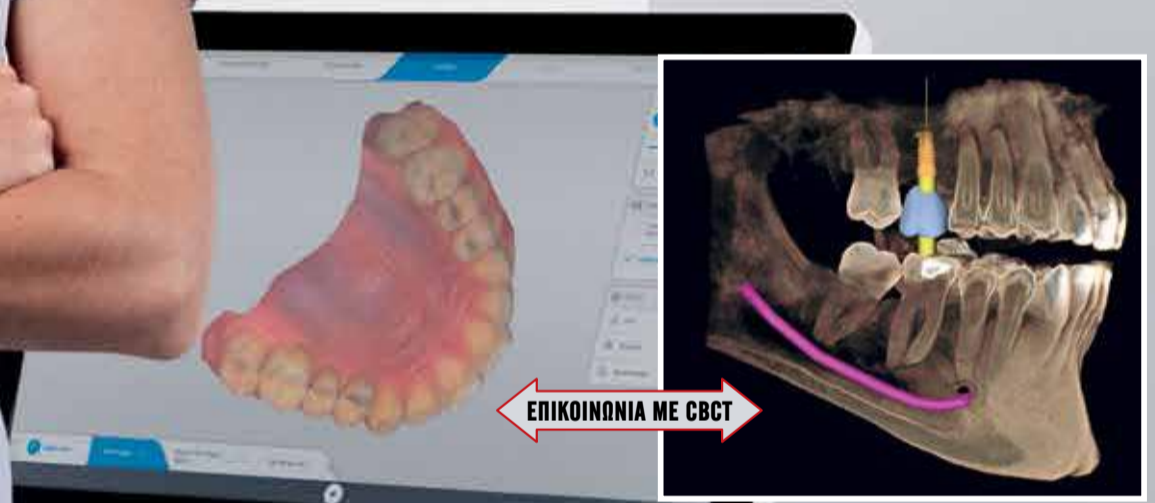


ΞΕΚΙΝΗΣΕ Η ΝΕΑ ΕΠΟΧΗ
ΣΤΗΝ ΑΠΕΙΚΟΝΙΣΗ

Τι με οδηγεί?
Τα καλύτερα
αποτελέσματα!

**Το Primescan
είναι η απάντησή μου**

Δρ Βέρανα Φρέιερ, Οδοντίατρος

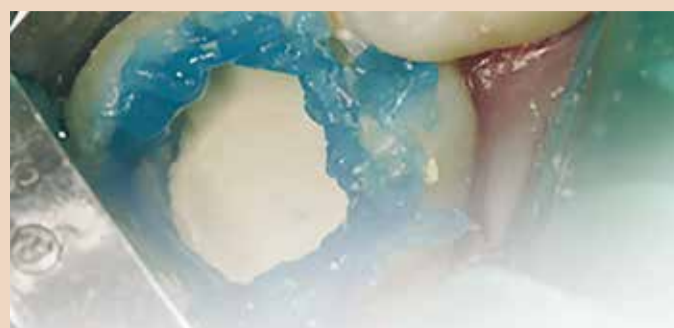


Ενδοστοματικό scanner **τελευταίας γενιάς** ψηφιακού αποτυπώματος

- 50.000 images/sec
- Νέος smart pixel sensor
- 1 εκ Data/sec
- Ασυναγώνιστο βάθος σάρωσης 20mm
- Το μεγαλύτερο εύρος σάρωσης 16X16mm
- Οθόνη & πληκτρολόγιο αφής

*The Orthophos creates several thousand individual images in one rotation and automatically recognizes the areas in which the jaw is optimally positioned.

Άμεση κάλυψη του πολφού σε ατελώς ανεπτυγμένα μόνιμα δόντια



Συγγραφείς: Dr. Gloria Saavedra-Marban, Dr. Eugenio C. Grano de Oro-Cordero, Dr. Cristina Gonzalez Aranda

AD

Biodentine™

ΝΕΑ ΕΝΔΕΙΞΗ

Η αντιστροφή της μη αναστρέψιμης πολφίτιδας!

Αναστρέψιμη Πολφίτιδα

Το Biodentine™ σώζει τον πολφό **ΑΚΟΜΗ** κι όταν υπάρχουν ενδείξεις και συμπτώματα μη αναστρέψιμης πολφίτιδας*

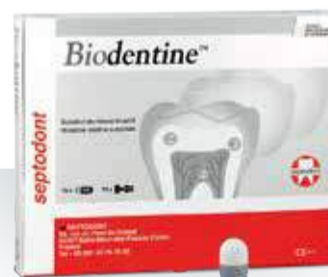Το Biodentine™ φέρνει ένα μοναδικό πλεονέκτημα για τη θεραπεία περίπου των 85% κλινικών** περιστατικών μη αναστρέψιμης πολφίτιδας:

- Η θεραπεία του ζωντανού πολφού επιτρέπει τον καθολικό σχηματισμό γεφυρών οδοντίνης
- Με τη θεραπεία ελάχιστης παρέμβασης διατηρείται ο οδοντικός ιστός
- Άμεση ανακούφιση από τον πόνο για την άνεση του ασθενή σας
- Διαδικασία βιοενεργής έμφραξης με ευκολότερο πρωτόκολλο



ΟΔΟΝΤΙΑΤΡΙΚΑ-ΟΡΘΟΔΟΝΤΙΚΑ

Μιχαλακοπούλου 157, Γουδί 115 27,
Τηλ.: 210 7716 416 - 210 7751 000, Fax: 210 7711 100
e-mail: info@tsaprazis.gr, www.tsaprazis.gr

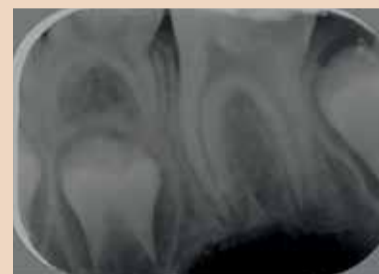

ACTIVE
BIOSILICATE
TECHNOLOGY

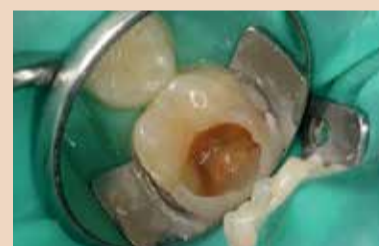

Εισαγωγή

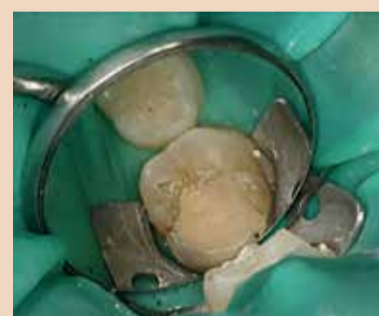Η άμεση κάλυψη του πολφού (DPC) είναι μια διαδικασία που συνήθως εφαρμόζεται σε παιδιά ή νεαρά άτομα με μόνιμα δόντια που έχουν αδιάπλαστο ακρορρίζιο και εμφανίζουν οδοντικές αλλοιώσεις κοντά στον πολφικό



Εικ.1: Η μετεμφορακτική ακτινογραφία εμφανίζει μια ακτινοσκοπική εικόνα υποδεικνύοντας την τερηδόνα κοντά στον πολφό στο 36 δόντι με αδιάπλαστα ακρορρίζια.



Εικ. 2
Κλινική εικόνα μετά την αφαίρεση τερηδόνας



Εικ.3: Η κοιλότητα και ο εκτεθειμένος πολφός απολυμαίνεται χρησιμοποιώντας τολίπιο βάμβακος με 5% υποχλωριώδες νάτριο

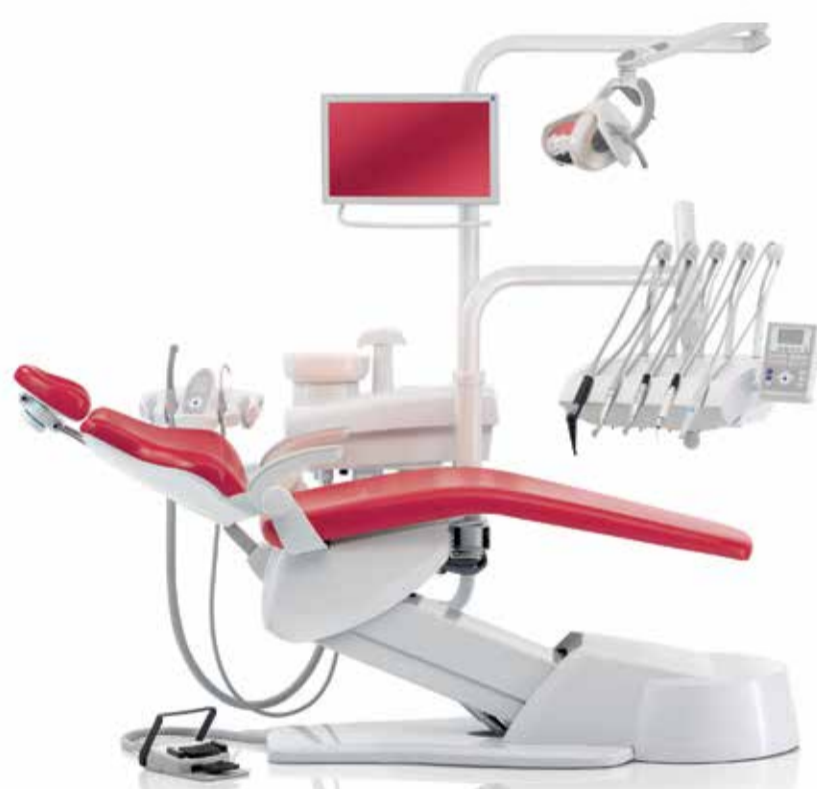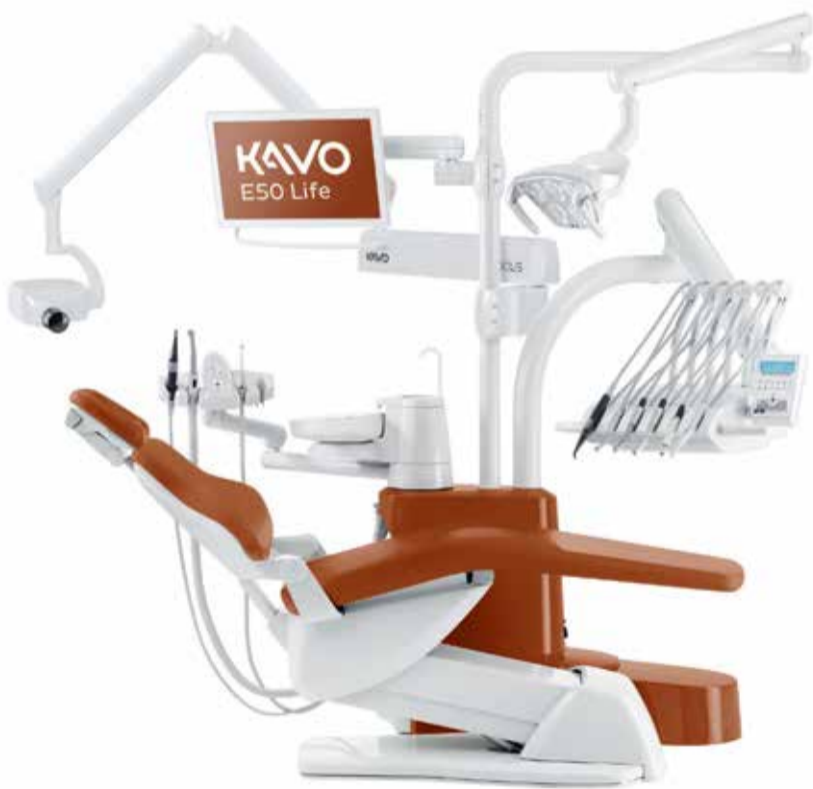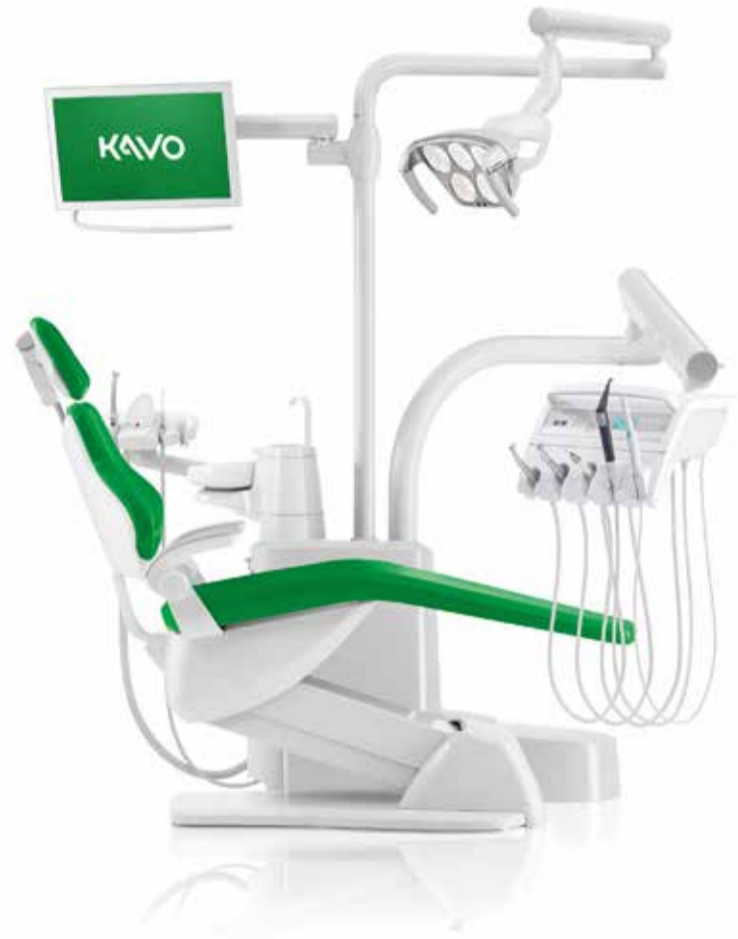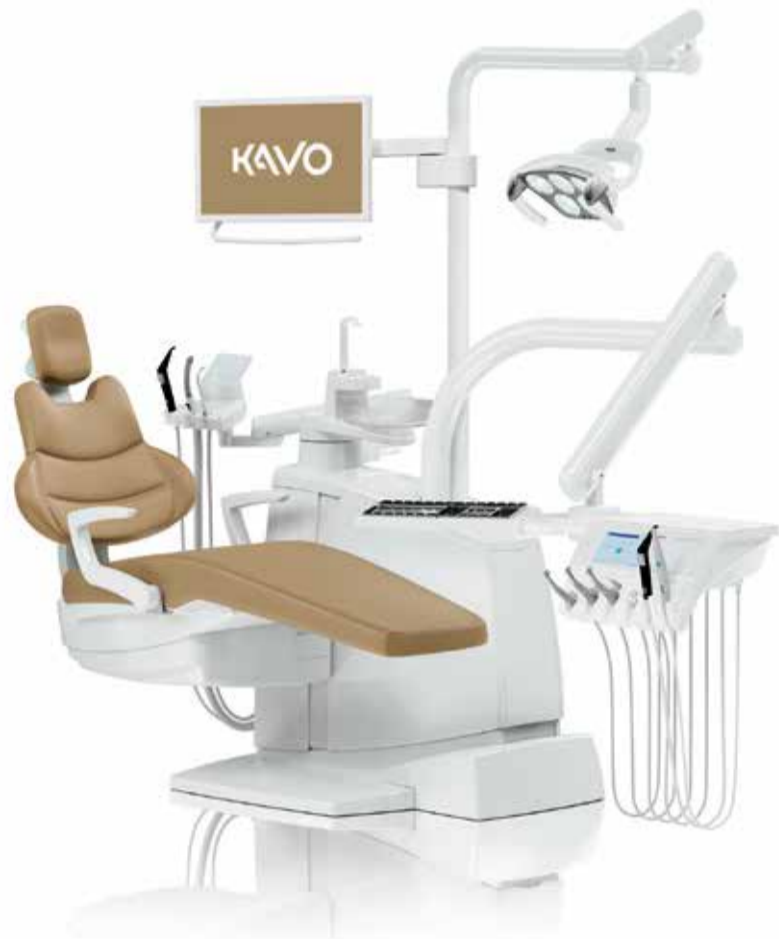ιστό. Αυτή η απώλεια του οδοντικού ιστού μπορεί να προκληθεί από βαθιές τερηδόνες, τραύμα ή ελλείμματα ενασβεστίωσης στη δομή του δοντιού.

Σε αυτές τις περιπτώσεις, ο ασθενής μπορεί να αισθανθεί σε κάποιο βαθμό δυσφορία σε ερεθίσματα (κυρίως το κρύο ή στις

*αν αιμόσταση δεν μπορεί να επιτευχθεί μετά την πολφοτομή, ακολουθεί πολφρεκτομή και ενδοδοντική θεραπεία για να αποκατασταθεί το δόντι (ESE Position Paper, Duncan et al. 2017).
** Taha et al.2018

Νέα πακέτα ΧΡΗΜΑΤΟΔΟΤΗΣΗΣ

Απο την ΕΣΤΕΤΙΚΑ Ε.Π.Ε. για τις ΕΔΡΕΣ της ΚΑΝΟ



Αποκτήστε τώρα το καινούριο σας **ΚΑΝΟ** με έως **60** μηνιαίες άτοκες δόσεις

ΟΜΙΛΟΣ ΜΩΡΙΣ ΦΑΡΑΤΖΗ Α.Ε

ΕΣΤΕΤΙΚΑ Ε.Π.Ε.
ΟΔΟΝΤΙΑΤΡΙΚΑ - ΟΔΟΝΤΟΤΕΧΝΙΚΑ

Φειδιππίδου 41, 115 27 Αθήνα
Τηλ.: 210 7489040, 210 7489041
E-mail: info@estetika.gr | www.estetika.gr

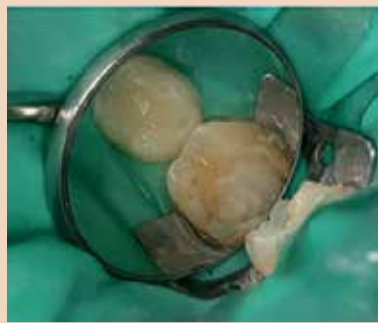ΜΩΡΙΣ ΦΑΡΑΤΖΗ Α.Ε.
ΟΔΟΝΤΙΑΤΡΙΚΑ ΑΠΟ ΤΟ 1884

Φειδιππίδου 43, 115 27 Αθήνα
Τηλ.: 210 7489 031, 210 7488 640
E-mail: info@faratzi.gr | www.faratzi.gr

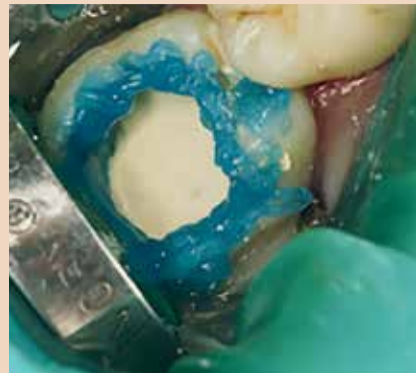NewDent Ι.Κ.Ε.
ΟΔΟΝΤΙΑΤΡΙΚΑ - ΟΔΟΝΤΟΤΕΧΝΙΚΑ

Ναυάρχου Κουντουριώτου 3 - 546 25 Θεσσαλονίκη
Τηλ.: 2310 270 550, 2310 270 850
E-mail: info@newdent.gr

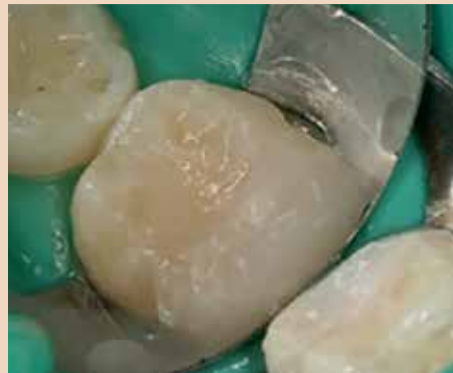← DT σελίδα 4



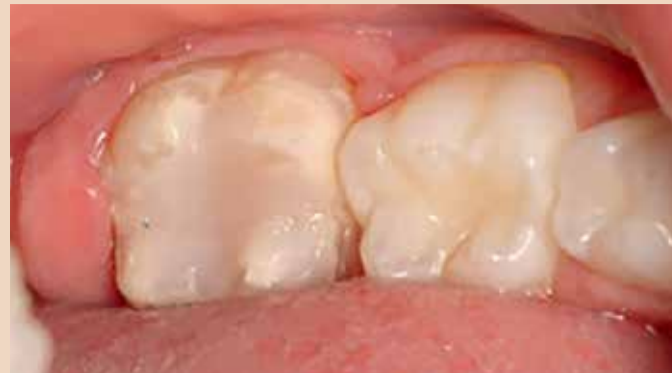Εικ.4: Κλινική εικόνα μετά την εφαρμογή του Biodentine™



Εικ.5: 37% ορθοφωσφορικό οξύ εφαρμόζεται στην αδαμαντίνη



Εικ.6 Η κοιλότητα εμφράσσεται με υβριδική σύνθετη ρητίνη



Εικ.7 Κλινική εικόνα μετά την απομάκρυνση του ελαστικού απομονωτήρα

AD

ACCURACY MATTERS.

Οι μελέτες δείχνουν πως έχουμε την υψηλότερη ακρίβεια.

Καλύτερη εφαρμογή μονής στεφάνης, μερική προσθετική αποκατάσταση και ολικής νωδότητας με την μεγαλύτερη ακρίβεια!!! Παρέχει επίσης τα πιο σταθερά επαναλαμβανόμενα αποτελέσματα για την καλύτερη ακρίβεια. Η ακρίβεια και επαναληψιμότητα των αποτελεσμάτων είναι ζωτικής σημασίας στην τοποθέτηση τελικών προσθετικών αποκαταστάσεων.

Mangano F, Logozzo S, Hauschild U, Veronesi G, Imburgia M, Mangano C, Admakin O. June 6, 2019. Trueness and precision of 5 intraoral scanners in the impressions of single and multiple implants: a comparative in vitro study. BMC Oral Health. 19(101): DOI 10.1186/s12903-019-0792-7

Μονήρη Εμφυτεύματα

Μερική νωδότητα

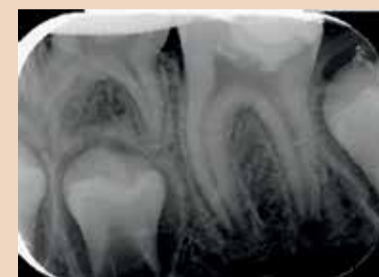
Εμφυτεύματα σε πλήρη νωδότητα

Αποκαταστάσεις

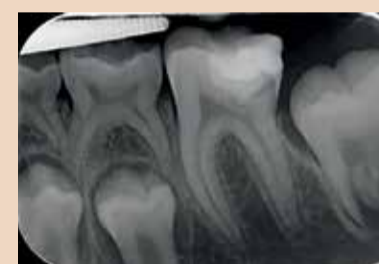WORKFLOW INTEGRATION | HUMANIZED TECHNOLOGY | DIAGNOSTIC EXCELLENCE

ΑΘΗΝΑ
 📍 Φειδιππίδου 49-51, 11527
 ☎ 210 748 5533
 ☎ 210 748 5566
 ✉ info@dentomedica.gr

ΘΕΣΣΑΛΟΝΙΚΗ
 📍 Ν. Κεσανλή 5
 ☎ 2310 211 180
 ☎ 2310 211 180
 🌐 www.dentomedica.gr



Εικ. 8 Μετεμφρακτική ακτινογραφία

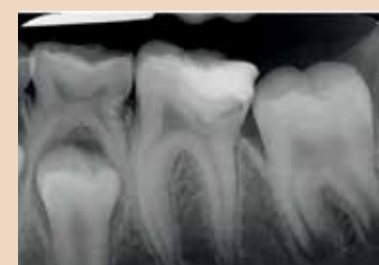

Εικ. 9 Η ακτινογραφία σε 18 μήνες συνεδρία επανελέγχον παρουσιάζει τη δημιουργία γεφυρών οδοντίνης κάτω από το Biodentine™, και φρονικά το κλείσιμο του ακρορριζίου

ζαχαρούχες τροφές), αν και δεν παρουσιάζει κανένα σημάδι αυθόρμητης ευαισθησίας.

Οι ακτινογραφίες συνήθως δείχνουν τις αλλοιώσεις κοντά στον πολφό χωρίς ενδείξεις πολφικού εκφυλισμού, έτσι είναι πιθανό να γίνει αποκάλυψη του πολφού αν ο τερηδοποιημένος ιστός απομακρυνθεί ολοκληρωτικά κατά τη διάρκεια της συνεδρίας.

Ο σκοπός της άμεσης κάλυψης του πολφού είναι να ενεργοποιήσει τον σχηματισμό επανορθωτικής οδοντίνης η οποία διατηρεί τη ζωτικότητα του πολφού και, ως αποτέλεσμα, επιτρέπει τη συνεχή ανάπτυξη της ρίζας του δοντιού.



Εικ. 10 Ακτινογραφία σε 30 μήνες συνεδρία επανελέγχον δείχνει τη θετική πρόοδο της θεραπείας.



► Osgide

Ελαστική απορροφήσιμη μεμβράνη κολλαγόνου (χοίρειο περικόρδιο)

Κατευθυνόμενη ιστική ανάπτυξη (GBR), περιοδοντικές βλάβες, διατήρηση φατινίου, προστασία της μεμβράνης του Schneider κατά τη διάρκεια επεμβάσεων ανύψωσης ιγμορείου.



curasan

Γερμανίας

Υλικά ανάπτυξης μαλακών και σκληρών ιστών



► Cerasorb Foam

Απορροφήσιμο οστικό μόσχευμα από καθαρής μορφής β-φωσφορικό τριασβέστιο σε μήτρα κολλαγόνου

Πλήρωση, γεφύρωση και/ή επιδιόρθωση μη μολυσμένων οστικών ελλειμμάτων, όπως οστικά ελλείμματα της φατιακής ακρολοφίας



► Stypro

Απορροφήσιμος, τοπικός αιμοστατικός σπόγγος

Πλήρης απορρόφηση εντός 3-4 εβδομάδων



► Epi Guide

Απορροφήσιμη μεμβράνη πολυλακτικού οξέος (PLA)

Περιοδοντικές βλάβες, μακροπρόθεσμες διαδικασίες τοποθέτησης μοσχευμάτων, μεσορριζικές βλάβες



► Cerasorb Paste

Απορροφήσιμη πάστα β-φωσφορικού τριασβεστίου + μήτρα υαλουρονικού οξέος, έτοιμο προς χρήση

Για άμεση εμφύτευση στην περίπτωση έμφραξης και αποκατάστασης μικρών και ενδοοστικών βλαβών πολλαπλών τοιχωμάτων.



ΑΘΗΝΑ

Λ. Μεσογείων 467,
Τ.Κ. 153.43 Αγ. Παρασκευή
Τηλ.: 210 80 30 341
info@aristondental.com

ΘΕΣΣΑΛΟΝΙΚΗ

Ναυάρχου Κουντουριώτου 13,
Τ.Κ. 546.25
Τηλ.: 2310 268 020
thessaloniki@aristondental.com

ΛΕΜΕΣΟΣ

Θεσσαλονίκης 9, Γραφείο 102
Τ.Κ. 3025 Λεμεσός
Τηλ.: 25 322 895
info@aristondental.com



ariston dental

better answers

W: aristondental.com

fb: [ariston dental](https://www.facebook.com/ariston.dental)

← DT σελίδα 6

Αυτό επιτυγχάνεται με την απομάκρυνση κάθε υπάρχοντος μικροοργανισμού και εξασφαλίζοντας ότι η αλλοίωση έχει εμφραχθεί σωστά χρησιμοποιώντας ένα υλικό που είναι καλά ανεκτό από τον οδοντικό πολφό.

Σε όλη την ιστορία, διαφορετικά υλικά και τεχνικές έχουν χρησιμοποιηθεί για την άμεση κάλυψη του πολφού σε ατελώς ανεπτυγμένα μόνιμα δόντια.

Παραδοσιακά, το υδροξείδιο του ασβεστίου χρησιμοποιήθηκε ως υλικό κάλυψης του πολφού, λόγω των αποτελεσματικών αντιβακτηριακών ιδιοτήτων του.

Ωστόσο, υπάρχουν ορισμένα μακροπρόθεσμα μειονεκτήματα που οφείλονται στην υψηλή διαλυτότητά του και στην ανικανότητά του να προσκολλάται στην

οδοντίνη. Ακολούθως τεχνικές αδροποίησης χρησιμοποιήθηκαν στον πολφό για τη συγκόλληση οδοντίνης και την εμφραξη με ένα μόνιμο εμφρακτικό υλικό, αλλά αρκετές μελέτες έχουν δείξει κακή βιοσυμβατότητα αυτών των ρητινώδη υλικών με τον πολφό. (1,2)

Η άφιξη των νέων βιοενεργών υλικών οδήγησε στην αύξηση των επιτυχιών στην άμεση κάλυψη του πολφού.

Μεταξύ αυτών, το MTA® και το Biodentine™ είναι γνωστές επιλογές.

Το MTA χρησιμοποιείται από το 2000 λόγω της βιοσυμβατότητάς του με τον πολφό και της αδιαλυτότητάς του, με πολυάριθμες μελέτες που δείχνουν υψηλότερα ποσοστά μακροχρόνιας επιτυχίας όταν χρησιμοποιείται αυτό το υλικό από όταν χρησιμοποιείται το υδροξείδιο του ασβεστίου. (3)

Το Biodentine™ εισήχθη το

2010 και έχει παρόμοιες φυσικές και βιολογικές ιδιότητες με εκείνες της οδοντίνης, καθώς είναι βιοσυμβατό και βιοενεργό υλικό που προάγει την αναγέννηση του πολφού.

Έχει απλούστερες ιδιότητες χειρισμού από το MTA, όπως είναι ο συντομότερος χρόνος πήξης (12 λεπτά) και δεν προκαλεί οδοντικό αποχρωματισμό επειδή δεν περιέχει οξείδιο του βισμούθιου. (4-6)

Σήμερα, υπάρχουν πολυάριθμες κλινικές μελέτες σχετικά με την αποτελεσματικότητα του Biodentine ως άμεσου υλικού κάλυψης του πολφού. (7-11)

Στο κλινικό μας περιστατικό, η διαδικασία άμεσης κάλυψης του πολφού περιλαμβάνει την απομάκρυνση της τερηδόνας μέχρι τον πολφικό θάλαμο, εμφράσσοντας την κοιλότητα με Biodentine™ και σφραγίζοντας την, στην περίπτωση μας, με σύνθετη ρητίνη.

Αναφορά Κλινικού Περιστατικού

Ένας ασθενής 8 ετών και 3 μηνών επισκέφτηκε την κλινική μας για πρώτη φορά.

Η κλινική εξέταση έδειξε αλλοιώσεις λόγω βαθιάς τερηδόνας στο 36 γομφίο με κλινικά σημεία αναστρέψιμης πολφίτιδας.

Η ενδοστοματική ακτινογραφία επιβεβαιώνει την εγγύτητα της αλλοίωσης με τον πολφό και το δόντι φέρει αδιάπλαστο ακρορρίζιο. Το προτεινόμενο σχέδιο θεραπείας ήταν να αφαιρεθεί η τερηδόνα (με υψηλή επικινδυνότητα αποκάλυψης του πολφού) και να προστατευθεί ο υπολειπόμενος υγιής πολφός για να ακολουθήσει με φυσιολογικό τρόπο το κλείσιμο του ακρορριζίου.

Η κλινική διαδικασία έγινε ως εξής:

1. Κλινική και ακτινολογική διάγνωση (Εικ.1)
2. Χορηγείται τοπική αναισθησία και το δόντι απομονώνεται με ελαστικό απομονωτήρα
3. Η τερηδόνα αρχικά καθαρίζεται χρησιμοποιώντας μικροεργαλείο υψηλών ταχυτήτων (Komet® 0.10 mm στρογγύλη διαμάντι) και έπειτα ολοκληρώνεται η αφαίρεση της τερηδόνας με μικροεργαλείο χαμηλών ταχυτήτων ((Komet® 0.10 mm στρογγύλη ανοξειδωτου χάλυβα) (Εικ.2)
4. Η κοιλότητα και η περιοχή όπου ο πολφός είναι εκτεθειμένος καθαρίζονται για 1 λεπτό χρησιμοποιώντας τολύπιο βάμβακος εμποτισμένο με 5% υποχλωριώδες νάτριο, ελέγχοντας ότι δεν υπάρχει αιμορραγία στο σημείο όπου ο πολφός έχει αποκαλυφθεί. (Εικ.3)

AD

NanoBone®

SBX putty

Το Συνθετικό Οστικό Μόσχευμα NanoBone, τώρα "Ετοιμο προς χρήση"

Η ειδική δομή του NanoBone

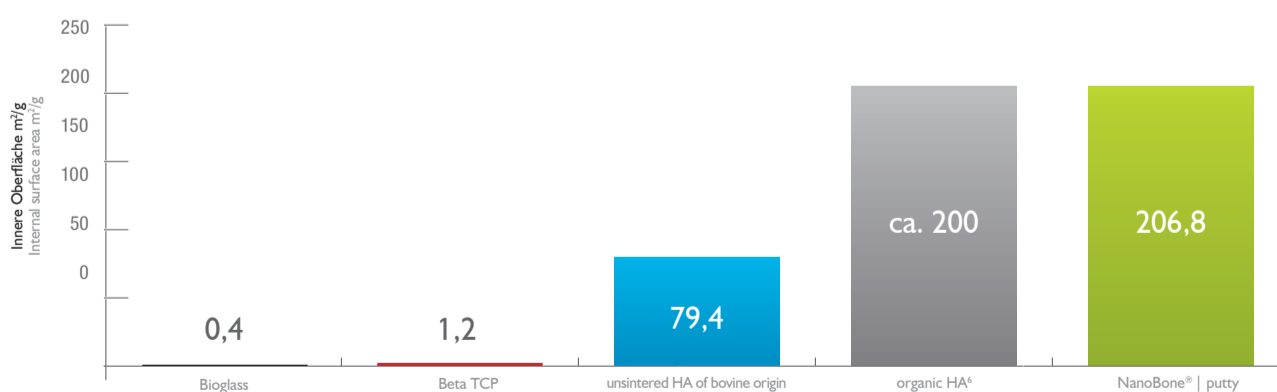
Το **NanoBone** είναι ένα **bio-μιμητικό** υλικό: διαμορφώνεται βάσει της φυσικής διαδικασίας, που οδηγεί σε οστική ανακατασκευή.

Η σύνθεση του **NanoBone** είναι παρόμοια με αυτή του φυσικού οστού. Λόγω του συνδυασμού του νανοκρυσταλλικού υδροξυαπατίτη (HA), κύριο συστατικό του αυτόλογου οστού, και της νανοδομής της μήτρας από διοξείδιο του πυριτίου (SiO₂) που προάγει ενεργά τον σχηματισμό οστού, το οστό αναδομείται με μια εντελώς φυσική διαδικασία-remodelling.

Ελεγχόμενη οστεοεπαγωγή⁴

Η μεγαλύτερη εσωτερική επιφάνεια χρησιμοποιώντας φυσιολογική νανοδομή

Η μεγάλη εσωτερική επιφάνεια είναι αποφασιστική για την προσκόλληση των πρωτεϊνών και τη βιολογική λειτουργία⁵



Η εσωτερική επιφάνεια (m²/g) έχει μετρηθεί με ποροσιμετρία υδραργύρου και BET.

³ Gerber et al.: European Journal of Trauma 32 (2006): 132-140.

⁴ Gerber Th, Lenz S, Holzhueter G, Götz W, Helms K, Harms C, Mittmeier Th, Trans Tech Publications Switzerland 2012, 147-152.

⁵ Kirchoff M et al.: Journal of Biomedical Materials Research B: Applied Biomaterials, Feb 2011, Vol. 96B, Issue 2.

⁶ Hench L, An Introduction to Bioceramics, World Scientific, 1993.

⁷ Götz W, Gerber T, Michel B, Lössdorfer S, Henkel KO, Heinemann F: Clin Oral Implants Res. 2008 Oct;19(10):101626.doi: 10.1111/j.1600-0501.2008.01569.x.

Αποκλειστικός Αντιπρόσωπος για την Ελλάδα:

Δ. Μαυραϊδούπουλος Α.Ε., Εμπορία Οδοντιατρικών Ειδών, Τζωρτζ 12, Αθήνα 106 77
Τηλ.: 210 3837334, Fax: 210 3831604, mavraid@otenet.gr, www.mavraidopoulos.gr

→ DT σελίδα 9



OsteoBiol[®]
by Tecnos

Evolution



Αποξηραμένη μεμβράνη.



Αρχικός ιστός

Ετερόλογο περιτόναιο (χοίρεια), ετερόλογο περικάρδιο (ίππεια)

Κολλαγόνο ιστού

Διατηρημένο

Φυσική φόρμα

Αποξηραμένη μεμβράνη με μια λεία πλευρά και μια μικρο-αδρή πλευρά

Πάχος

Κανονικό (0,5 - 0,7 mm), λεπτό (0,3 - 0,5 mm)

Εκτιμώμενος χρόνος απορρόφησης

Περίπου 4 μήνες (κανονική), 3 μήνες (λεπτή)

Κλινικές εφαρμογές

Χειρουργική στόματος, αντιμετώπιση τραυμάτων, Εμφυτευματολογία, Περιοδοντολογία.

GTO[®]



ΤΟ ΝΕΟ ΠΡΟΤΥΠΟ ΥΠΕΡΟΧΗΣ ΣΤΑ ΒΙΟΪΛΙΚΑ

Έτοιμο προς χρήση, προενυδατωμένο βιοϊλικό, αναμειγμένο με το **OsteoBiol[®] TSV Gel** που του εξασφαλίζει **ιδανική κολλώδη σύσταση**.

Διατίθεται σε σύριγγα κι ενίεται κατευθείαν στην ελλειμματική περιοχή. Παρουσιάζει εξαιρετική σταθερότητα χάρη στο ιδανικό ιζώδες του.

Χαρακτηριστικά

Το **OsteoBiol[®] GTO[®]** είναι ένα ετερόλογο οστικό μόσχευμα. Είναι ένα μείγμα κολλαγονούχων κόκκων συμπαγούς και σπογγώδους οστού με κοκκομετρία που κυμαίνεται από 600 έως 1.000 μm, κατάλληλα αναμειγμένο με **OsteoBiol[®] TSV Gel** (μείγμα γέλης ετερόλογου, τύπου I και II κολλαγόνου με πολυακόρεστα λιπαρά οξέα και ένα βιοσυμβατό συνθετικό συμπολυμερές, αραιωμένο σε υδατικό διάλυμα).

Σύνθεση

-80% μείγμα οστικών κόκκων,
-20% **OsteoBiol[®] TSV Gel**

Χρόνος επανεισόδου

Περίπου 5 μήνες

Κλινικές εφαρμογές

Ανοικτή ανύψωση ιγμορείου, ενδοοστικά ελλείμματα, περιεμφυτευματικές βλάβες, οριζόντια αύξηση, αναγέννηση ακρολοφίας.



Μιλτιάδης Βιτσαρόπουλος Α.Ε.

ΚΕΝΤΡΙΚΑ

Μεσογείων 348, 153 41 Αγ. Παρασκευή, Αθήνα
Τηλ: 210 65 41 340, Fax: 210 65 41 618

www.vitsaropoulos.gr e-mail: info@vitsaropoulos.gr

ΥΠΟΚΑΤΑΣΤΗΜΑ

Φειδιππίδου 55, 115 27 Γουδή
Τηλ: 210 77 95 747



www.facebook.com/vitsaropoulos