



„КРИТИКАТА МОЖЕ ДА НЕ Е ПРИЯТНА, НО Е НЕОБХОДИМА. ТЯ ИЗПЪЛНЯВА СЪЩАТА ФУНКЦИЯ КАТО БОЛКАТА
В ЧОВЕШКОТО ТЯЛО: ПРИЗОВАВА ВНИМАНИЕТО КЪМ НЕЗДРАВΟΣЛОВНО СЪСТОЯНИЕ НА НЕЩАТА.“

УИНСТЪН ЧЪРЧИЛ



ЗАЩО ТОЧНО ЛИСТО НА КОРИЦАТА?*

**Виж на стр. 2*

EDITORIAL

Скъпи приятели на Dental Tribune,

Темата на настоящия брой е „Перфектната неперфектност в денталната професия“. Думата „перфекционизъм“ има две значения: книжовно и психологично. Книжовното е „стремеж към съвършенство“. Психологията обаче обяснява този стремеж така: Напъралив стремеж към съвършенство; непрекъсната напъралива нужда, която подтиква човека с чувство за малоценност да се стреми към привидно съвършенство и да го тържи в по-слабо или по-силно състояние на тревожност. Американската професорка Брене Браун разнища темата за перфекционизма ето така: „Перфекционизмът не е стремеж към съвършенство. Перфекционизмът няма нищо общо със здравословния растеж и развитието. Перфекционизмът е защитен ход.“

Той е вярата, че ако вършим нещата перфектно, ще сведем до минимум или ще избегнем напълно болката от вината, упреците и срама. Перфекционизмът е свадесеттонният щит, който мъкнем със себе си с убеждението, че ни пази, когато всъщност ни пречи да бъдем забелязани.

Перфекционизмът не е самоусъвършенстване. По своята същност той е свързан с нуждата от одобрение. Перфекционизмът е тревожна амбиция. Той е свързан по-скоро с мнението на околните, а да контролираш мнението на околните е напълно невъзможно, независимо колко време и енергия си готов да вложиш.

Перфекционизмът не е ключ към успеха. Всъщност изследванията показват, че той възпрепятства развитието. Страхът, че ще се провалим, ще допуснем грешка, няма да отговорим на очакванията на хората и ще станем обект на критика, пречи на устремността и води до тревожност, пропуснати възможности и житейски застои.

Перфекционизмът не е начин за избягване на срама. Перфекционизмът е форма на срама. Когато се борим с перфекционизма, всъщност се борим със срама.

Перфекционизмът е саморазрушителен по проста причина, че перфектното не съществува. Той е непостижима цел.“

Нашето послание с този брой е да практикувате здравословен неперфекционизъм, бидейки перфектно неперфектни във всекидневната си практика.

Затова и ви представяме един непретенциозен и много човешки брой на Dental Tribune с материали, показващи качествена клинична работа от всекидневната практика, без амбиции за екстраординарност и свръхестественост.



Уляна Винчева
Главен редактор

Приятна среща
с новия
перфектно
неперфектен
Dental Tribune! DT

ЗАЩО ТОЧНО ЛИСТО НА КОРИЦАТА?



Листото е символ на слава, победа и просперитет и отключване на смелостта. Красивата арт фотография на прорязано в единия си край листо, която помещаваме на корицата, е буквална препратка към темата на настоящия брой за здравословния перфекционизъм в денталната професия, който учениците определят още като „адаптивен“, или казано по друг начин: **перфектния неперфекционизъм.**

Изображение на корицата: iStock

DENTAL TRIBUNE

АБОНАМЕНТ
2022



ПАКЕТ PREMIUM

ХАРТИЕНО ИЗДАНИЕ
+ ПОДАРЪК
ДИГИТАЛНО ИЗДАНИЕ

150 ЛВ.

- ✓ Пет печатни луксозни издания, доставени на адреса ви
- ✓ Пълен достъп до дигиталното издание (реплика на печатното издание) от компютъра, таблета и телефона ви
- ✓ Имеил с линкове към акцентите на всеки нов брой в деня на излизането му
- ✓ Ежемесечен електронен нюзлетър с информация за новини и предстоящи научни събития в бранша

ПАКЕТ DIGITAL

ДИГИТАЛНО
ИЗДАНИЕ

100 ЛВ.

- ✓ Пълен достъп до дигиталното издание (реплика на печатното издание) от компютъра, таблета и телефона ви
- ✓ Имеил с линкове към акцентите на всеки нов брой в деня на излизането му
- ✓ Ежемесечен електронен нюзлетър с информация за новини и предстоящи научни събития в бранша

През 2022 г. Dental Tribune излиза 5 пъти годишно в месеците:
февруари, април, юни, октомври, декември.

Абонирай се на dentaltribune.bg или позвъни на 0897 958 321.

DENTAL TRIBUNE

INTERNATIONAL HEADQUARTERS

Publisher and Chief Executive Officer: Torsten R. Oermus
Chief Content Officer: Claudia Duschek

Dental Tribune International GmbH
Holbeinstr. 29, 04229 Leipzig, Germany
Tel: +49 341 48 474 302 | Fax: +49 341 48 474 173
General requests: info@dental-tribune.com
Sales requests: mediasales@dental-tribune.com
www.dental-tribune.com

ОФИС БЪЛГАРИЯ

Издава Dental Tribune България ЕООД
София 1000, ул. "Хан Крум" 35, ет. 1
office@dental-tribune.net
www.dentaltribune.bg
www.dental-tribune.com

Действителен собственик:
Уляна Винчева
Предоставяната информация
е съгласно чл. 7а, ал. 3 от ЗЗДГДП.

Главен редактор
Уляна Винчева

Отговорен редактор
г-р Павлина Колева

Дизайн и препечат
Ралица Димитрова

Превод
г-р Павлина Колева

Коректор
Гая Христова

Маркетинг и реклама
Николина Илиева
тел.: 0897 958 321

Печат „Снекър“ АД

Автори в броя:

Iveta Ramonaitė

г-р Walid Boujema

Brendan Day

Кална Влайкова

г-р Piotr Marchewka

г-р Mina Mazandarani,

г-р Mazar Mir,

г-р Masoud Shabani,

проф. Norbert Güttnicht

г-р Harvey S. Shiffman

г-р Yassine Harichane

г-р Josette Camilleri

Авторските права за редакционните материали, преведени и републикувани в това издание, са собственост на Dental Tribune International GmbH. Материалите са публикувани с позволение на Dental Tribune International GmbH. Dental Tribune е търговска марка на Dental Tribune International GmbH. Всички права са запазени. © 2021 Dental Tribune International GmbH.

Възпроизвеждането на целия материал или на части от тях по какъвто и да било начин на всеки език, без предварително писмено позволение на Dental Tribune International GmbH, е изрично забранено. Dental Tribune International GmbH полага всички усилия да гарантира с точност клинична информация и новостите относно продукти на производителите, но не носи отговорност за верността на информацията относно продуктите, както и за допуснати печатни грешки. Издателят също така не носи отговорност относно наименования на продукти, информация и изказвания на рекламодателите. Мненията, които представят авторите, принадлежат изцяло на тях и е възможно да не отразяват тези на Dental Tribune International GmbH.

МЕЖДУНАРОДНИЯТ КОНКУРС „УСМИВКА НА ГОДИНАТА“ С ДВОЙНО ПОВЕЧЕ КАТЕГОРИИ ПРЕЗ 2022 Г.

*11 допълнителни категории,
добавяне на нови членове на журито
и въвеждане на селектирано журиране са
основните нови акценти на конкурса*

Dental Tribune Bulgaria

За своето петнадесето юбилейно издание конкурсът, превърнал се в сцена на съвършенството в денталната професия, ще даде възможност на зъболекарите и зъботехниците в страната и по света да се състезават в общо 22 категории, тъй като организаторите добавят 11 нови такива. „Ендодонтски клиничен случай“ и „Лицева естетика в зоната на устните“ са две изцяло нови категории. Останалите нови категории са всъщност резултат от диференциране на добре познатите такива.

Удвояването на броя на категориите ще удвои броя не само на участниците, но и на победителите, което ще даде допълнителен тласък в развитието на авторитетната проява. През последните години денталната медицина се промени неимоверно. Проектът „Усмивка на годината“, като огледало на модерно мислещия млад дентален професионалист, е естествено да претърпява ежегодни ъпдейти, най-вече по отношение на включването на нови категории.

ЗА ПЪРВИ ПЪТ НА СЦЕНАТА НА „УСМИВКА НА ГОДИНАТА“ ЩЕ ИЗЛЯЗАТ ЕНДОДОНТИСТИ.

„Дълги години от самото създаване на конкурса ендодонтията беше несправедливо оставена в ъгъла, тъй като смятахме, че тази специалност няма много общо с денталната естетика, която лежи в основата на концепцията на конкурса. Буквално погледнато, това наистина е така. Но ако разгледаме клиничните случаи в архива на „Усмивка на годината“ в категория „Комплексно естетично възстановяване“, ще открием, че в много от тях е било реализирано ендодонтско лечение като една от трите задължителни специалности. Затова решихме, че е време да включим в конкурса работата на професионалистите от най-неинвазивната област от денталната медицина, която всъщност, запазвайки зъби, участва съвсем пряко в създаването на естетиката на усмивката“ – коментира организаторът на конкурса Уляна Винчева.

ЛОГИЧНО НОВОВЪВЕДЕНИЕ Е И ВКЛЮЧВАНЕТО В РЕГЛАМЕНТА НА ДВЕ АБСОЛЮТНО НОВИ КАТЕГОРИИ ОТ СФЕРАТА НА ЕСТЕТИЧНАТА МЕДИЦИНА: „УСТНИ“ И „ЛИЦЕВА ЕСТЕТИКА В ПЕРИОРАЛНАТА ЗОНА“. Много дентални лекари завършват лечението си с подобряване на линията на устните, както и зоната около тях, така че тази нова категория идва съвсем естествено.

Ето и пълен списък на всички категории, включени в регламента на конкурса „Усмивка на годината 2022“, считано от 1 октомври 2021 г.:

1. „Комплексно естетично възстановяване“
2. „Керамични възстановявания“
 - Единично възстановяване с керамика
 - Керамични възстановявания във фронта
 - Керамични възстановявания в дисталния участък
 - Керамични възстановявания на цяла уста

3. „Композитни възстановявания“
 - Композитни възстановявания във фронта
 - Композитни възстановявания в дисталния участък
 - Композитни възстановявания на цяла уста
4. „Имплантологичен случай“
 - Множествени възстановявания с импланти
 - Единично възстановяване с импланти
5. „Розова естетика“
6. „Ортодонтски случай“
 - Фиксирана ортодонтия за възрастни
 - Фиксирана ортодонтия за деца и пограсващи
 - Ортодонтия с алайнери
7. „Клиничен случай с изцяло дигитален протокол“
8. „Ендодонтски клиничен случай“
 - Ендодонтско лечение
 - Ендодонтско релечение
 - Микрохирургична ендодонтия
9. „Лицева естетика в зоната на устните“
 - Устни
 - Лицева естетика в периоралната зона
10. „Арт дентална фотография“
11. „Студентски клиничен случай“

Вследствие удвояването броя на категориите в журито на конкурса също ще влязат нови имена, които ще бъдат анонсирани допълнително.

Към момента цялото звездно миналогодишно жури потвърди своето присъствие и за новото издание, а именно: г-р Rafael Romano, Израел, г-р Mirela Feraгу, Румъния, г-р Giulio Raspertini, Италия, г-р Walter Devoto, Италия, г-р Ziegfried Marquardt, Германия, и Sirgian Bosa, Румъния.

НОВОСТ ПО ОТНОШЕНИЕ НА ЖУРИРАНЕТО ЩЕ Е ВЪВЕЖДАНЕТО НА Т. НАР. СЕЛЕКТИРАНО ЖУРИРАНЕ.

Поради увеличаването броя на категориите отделни специалисти ще журират в отделни категории, в които имат категорична експертиза, а не както беше досега – всички членове на журито гласуват във всички категории. Така ще се елиминира възможността член на журито, който не е на „ти“ в детайли с дадена специалност, да има право да дава своя глас. Целите на промяната са ясни: обективна и професионална оценка на кандидатите.

Вече тече подготовката по организацията на 15-ото юбилейно издание. Регистрацията ще бъде отворена на 1 ноември 2021 г., а крайният срок за кандидатстване е 1 април 2022 г. 23:45 ч.

Официалната церемония ще се състои на 19 май 2022 г. в 19:30 ч. в София, като мястото ще бъде съобщено допълнително. **DT**

За повече детайли посетете уебстраницата на конкурса: www.smileoftheyear.com

smile of the year

INTERNATIONAL DENTAL AWARDS

Vol. 15 / 2022

NEW CATEGORIES!

SUBMISSION
DEADLINE:
April 1, 2022, 23:45 h

GRAND RED CARPET
AWARD CEREMONY:
May 19, 2022, 19:30 h,
Sofia, Bulgaria

WITH THE SUPPORT OF:

bredent
BULGARIA

invisalign
Science in Every Smile

BIOHORIZONS
SCIENCE • INNOVATION • SERVICE

POWERED BY:

DENTAL TRIBUNE

ЗА МЕН ДЕНТАЛНАТА МЕДИЦИНА ОБЕДИНЯВА НАУКА, ИЗКУСТВО И МЕДИЦИНА В ЕДНО

Интервю с г-р Rhonda Kalasho

Om Iveta Ramonaite, Dental Tribune International

Д-р Kalasho, бихте ли ни разказали малко повече за себе си и как решихте да бъдете зъболекар?

Бях много малка, когато пристигнах в САЩ от Багдад, Ирак. Когато за първи път стъпихме в тази страна, не разполагаме с много пари и храната и оцеляването бяха по-важни от оралната хигиена. В резултат на това се налагаше редовно да посещавам денталния кабинет и трябваше да понеса сериозни болки от най-ранна възраст. Винаги съм искала да бъда здравен работник и да помагам на хората, но мисля, че денталната професия ме привлече не само заради възможността да дарявам здраве и удовлетвореност. За мен денталната медицина обединява наука, изкуство и медицина в едно.

Обичам работата с пациенти и се наслаждавам на всеки аспект на денталната работа – от ендодонтско лечение до фасети. Права всичко с удоволствие. Денталната медицина се разви значително, особено през последните десетилетия, с напредването на 3D принтирането и сканирането, а аз винаги съм в крак с новите възможности и проучвания, опитвам се да бъда една крачка пред това, което се иска от мен. За мен е благославия да работя в тази сфера и съм благодарна за това всеки ден.

GLO Modern Dentistry се смята за една от най-иновативните дентални практики в САЩ. Бихте ли споделили най-авангардните апарати и техники, които използвате във вашата работа?

Моята клиника е оборудвана с най-модерните и страховитни технологии, като например СВСТ, интраорални скенери и 3D микроскопи. Не съм фен на купуването на апарати само защото са лъскави, без обаче да имат практическа стойност. Цялата апаратура в клиниката е не просто съвременна, тя осигурява работа на най-високо ниво.

Нашите скенери са изключително прецизни, а надимплантните ни възстановявания и тоталните рехабилитации върху импланти са планирани изцяло посредством 3D софтуери. Пациентите имат пълна автономност и са наясно как ще изглежда финалната им усмивка и какво да очакват. Едни от най-трудните случаи са тези, при които е необходимо лечение или релечение на молари, но благодарение на нашия 3D микроскоп на Seiler Medical дори най-сложните лече-



Според г-р Rhonda Kalasho козметичната дентална медицина трябва да се изпълнява само от професионалисти, които са наясно с пародонталната поддръжка, изкуството на симетрията и керамичните конструкции като цяло.

Д-Р RHONDA KALASHO наскоро бе обявена за най-вникващия в детайли зъболекар в Холивуд. Тя работи в една от най-модерните практики в САЩ, където предлага услуги в сферата на козметичната, детската, спешната и общата дентална медицина и лекува състояния като бруксизъм и сънна апнея. В настоящото интервю г-р Kalasho разказва за някои от най-иновативните инструменти и апарати, които тя използва, както и за рисковете от DIY (do-it-yourself – направи си сам) денталните практики и влиянието на социалните медии върху някои рехабилитации на усмивката. Освен това тя разкрива как COVID-19 се е отразил на ежедневната ѝ работа и говори за някои от трудностите при изпълнение на козметични и възстановителни процедури.

ния протичат безпроблемно. Все още не ми се е случвало да не открия канал с помощта на микроскопа, а най-страхотното е, че аз извършвам ендодонтското лечение, носейки 3D очила, което е повече от изумително. Пациентите винаги са изненадани от технологиите, с които разполагаме в практиката, а аз непрекъснато съм в процес на търсене на най-доброто, така че да мога винаги да гарантирам най-високо ниво на дентална грижа.

Каква е най-честата причина пациентите да ви потърсят – за да коригирате малки несъвършенства, като струпване или неравномерно подгредени зъби, или за цялостна рехабилитация на съзъбието?

„Харесва ми да гледам на себе си като на старомоден зъболекар, използващ най-напреднали технологии.“

Аз предлагам широк спектър от услуги – от обтурации до импланти, и сложни случаи с алайнери Invisalign. Слег като завърших обучението си в U.S. Department of Veterans Affairs' San Diego VA Medical Center, аз продължих да надграждам уменията си в различни сфери на денталната медицина, за да мога да гарантирам на пациентите си комплексни лечения на най-високо ниво. Независимо какво правя – дали ще възстановявам клас II кавитет, или ще екстрахирам импактиран мърец, аз винаги се потапям изцяло в манипулацията и обожавам всяка секунда от нея.

Броят на допълнителните курсове и жаждата за знание са тези, които ще направят възможно дори един общопрактикуващ зъболекар да предлага високоспециализирани услуги. Понякога аз реферирам пациенти към колеги, специалисти в различни сфери на денталната медицина. Но като цяло лекувам почти всички възможни проблеми, с които пациентите ми се появяват и за които търсят моята помощ.

Вие сте известна като един от най-стилните и фокусирани върху детайла зъболекари в сферата на естетичната дентална медицина в Холивуд. Бихте ли ни разказали повече за това и как този факт се отразява на ролята ви на лекар по дентална медицина?

Понеже работя в сърцето на Холивуд, голяма част от пациентите ми са известни личности. Те са певци, композитори, продуценти и актьори и именно заради това е истинска изненада и огромно признание да бъда обявена за най-детайлния зъболекар в Холивуд. Моят екип и аз имаме много, което имаме предвид винаги когато работим – ние лекуваме всеки пациент така, както бихме лекували собствените си семейства. Ако работите по всеки клиничен случай с подобна нагласа, то отношението ви става по-топло, ръцете ви работят с лекота и влагате много любов в дейността си.

Аз се стремя към съвършенство и, да, то винаги е постижимо. При все това човек може да достигне много бързо до перфектното, ако концентрира енергията си и използва умения-

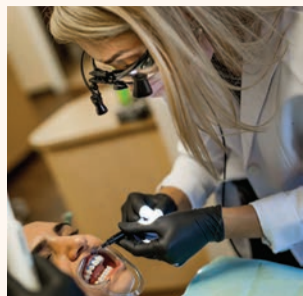та си, за да направи най-доброто, на което е способен. Когато погледна усмивката на един пациент, аз не виждам само размера и формата на нейните или неговите зъби. Мога да избера най-прекрасно изглеждащите конструкции и да ги сложа в устата на пациента и изведнъж всичко да изглежда много зле. Красотата на усмивката зависи от хармонията с формата на лицето, на устните, линията на устните, носа и позицията на брадичката. Хубавата усмивка зависи от толкова много фактори и аз обръщам внимание именно на тях в работата си.

Много пациенти опитаха сами да се справят с денталните си проблеми по време на пандемията от COVID-19 и именно така се зароди така наречената DIY (направи си сам) дентална практика. Какво е мнението ви за тези опити да се подобри видът на усмивката в домашни условия?

Наскоро от списание Allure ме попитаха за възможности за изобелване на зъбите у дома. Моят съвет към пациентите е да бъдат изключително внимателни, когато прибягват към каквито и да било лечения в домашни условия, били те поръчани онлайн алайнери, употребата на пила за нокти за загладяване на счупено парче от зъб, преместване на зъби или лекуване на зъби, предвид че всички те са много чувствителни процедури. Прекалено често съм се сблъсквала с DIY процедури, завършили доста зле, за да мога да ги одобря. Виждала съм случаи на прекомерна употреба на сода бикарбонат и киселини с цел изобелване на зъбите, което обаче е довело до ерозия и деминерализация на емайла. Напоследък активното промотиране на онлайн закупените алайнери в социалните медии и някои подкасти доведе до катастрофални случаи на малоклузии в резултат на опити на пациенти да коригират захапката си у дома без супервизия от страна на ортодонти.

Лечението с алайнери не означава просто да подгредите зъбите в права линия – трябва да се имат предвид морфологията на корена, пародонталният статус, качеството на костта, наличните възстановявания и да се направи цефалометричен анализ на пациента, така че да се постигне естетичен и дългосрочен резултат. Имала съм пациенти, които нямаха контакти на дисталните зъби, защото са използвали поръчани он-

Д-р Rhonda Kalasho вярва, че усмивката не трябва да доминира над цялостното изражение на лицето. Заради това тя препоръчва на пациентите си да се придържат към процедури, подобряващи вида на естествената им усмивка. (Източник на всички снимки: © Rhonda Kalasho)



лайн алайнери, без да се поставят със зъболекар. Наложим се да заплащат много повече пари, за да си възвърнат нормалната гъвкавост на функцията, и определено не постигнаха желанието си да спестят пари, избирайки лечение у дома. Оставете денталната медицина в ръцете на специалистите.

COVID-19 се отрази сериозно на денталните практики по целия свят. Как това повлия на вашата ежедневна работа и на начина, по който лекувате пациентите си?

Понеже аз екстрахирам зъби и лекувам коренови канали, имах доста спешни случаи по време на локдаун. Аз бях част от Денталния комитет на Лос Анджелис, отговорен за създаване на плана за постепенно връщане обратно на работа, и успях да осигуря всички необходими лични предпазни средства, така че да мога безопасно да излъчвам спешните лечения. Намалих с около 70% човекопотока в клиниката. Въпреки това беше много по-изтощаващо да лекувам пациенти, изпитвайки постоянен стрес и страх да не се заразя с вируса, като същевременно нося толкова тежко предпазно облекло.

Предприехме редица предпазни мерки в клиниката, свързани не само с носенето на предпазни средства, но и с използването на екстраорална аспирация при всеки пациент, както и недопускането на повече от един пациент в чакалнята. Техниката за стерилизиране на инструментариума е щателна и изключително внимателна, освен това целият екип се тества в сертифицирани лаборатории за COVID-19 на всеки две седмици. Тоест ние продължаваме да осигуряваме същото високо качество на работа, само че с някои допълнителни предпазни мерки.

Според вас какви ще са най-сериозните изпитания, с които ще се сблъснат зъболекарите, занимаващи се с козметична и възстановителна дентална медицина, през идните пет години?

Едно от предизвикателствата е да убедим пациенти, които искат да изглеждат като обработени с любимия си филтър от социалните мрежи, че супер белите квадратни зъби не са естетични. Колкото повече зъболекари, които не са натрупали достатъчно знания за симетрия и керамични възстановявания, правят нискокачествени фасети или корони, толкова по-често ще виждаме възстановявания, които са твърде обемни и опакарни. Тези твърде обемисти корони обикновено водят до пародонтални заболявания и кариес.

„Социалните мрежи често карат хората да си мислят, че всеки може да се занимава с козметична дентална медицина.“

Моят горещ съвет към всеки, който иска да работи в сферата на естетичната дентална медицина, е да се информира допълнително за пародонталната поддръжка на протезираните зъби и за денталните материали, необходими за едно висококачествено керамично възстановяване. Трудностите произтичат главно от факта, че много от зъболекарите нямат желание да продължават да се обучават и развиват. Непрекъснатото усъвършенстване и награждаване на знания и умения е от ключова важност, ако искате да осигурите на пациентите си най-високо ниво на грижа.

Кой е най-добрият съвет, който бихте дали на пациентите си, които искат да подобрят вида на усмивката си?

Всяка усмивка е красива. Ако имате диастема, малки зъби, гингивална хиперплазия или струпване, имайте предвид, че няма една усмивка, която да пасва отлично на всеки. Придържайте се към това, което изглежда естествено. Зъби като клавиши на клавиатура или неестествено бели корони никога няма да са на мода. Винаги карам пациентите ми да назоват най-красивия човек, когото познават, и винаги, без изключение, този човек е с естествени зъби, без усмивката му да доминира над цялост-

ното излъчване. Подобряването на вида на усмивката означава само да оптимизира това, с което вече разполага пациентът, и да се постигне цвят, който пасва на цвета на кожата и на косата, както и да се създадат форми на зъбите, които да съответстват на лицето и устните, така че да се получи една хармонична усмивка, която да се интегрира, а не да доминира над цялостното лицево изражение. DT

Ред. бел.: Интервюто с д-р Rhonda Kalasho To me, dentistry is a consolidation of science, art and medicine all in one field е публикувано за първи път в сп. cosmetic dentistry beauty & science vol. 15, бр. 1, 2021.

COMPRESSED AIR | SUCTION | IMAGING | DENTAL CARE | HYGIENE

VistaVox S: 3D imaging from Dürr Dental.

over 50 YEARS
X-RAY TECHNOLOGY

Excellent image quality in 2D and 3D thanks to the high-resolution CsI sensor with a pixel size of 49.5 µm

Reduced radiation dose thanks to the anatomically adapted volume

Easy, intuitive workflow

VistaVox S Ceph

VistaVox S Ceph – time-saving Cephalometric exposure with a low X-ray dose

Jaw-shaped field of view

Ideal 3D imaging volume matched to the shape of the jaw (Ø 130 x 85 mm)

Ø 50 x 50 mm volumes in up to 80 µm resolution

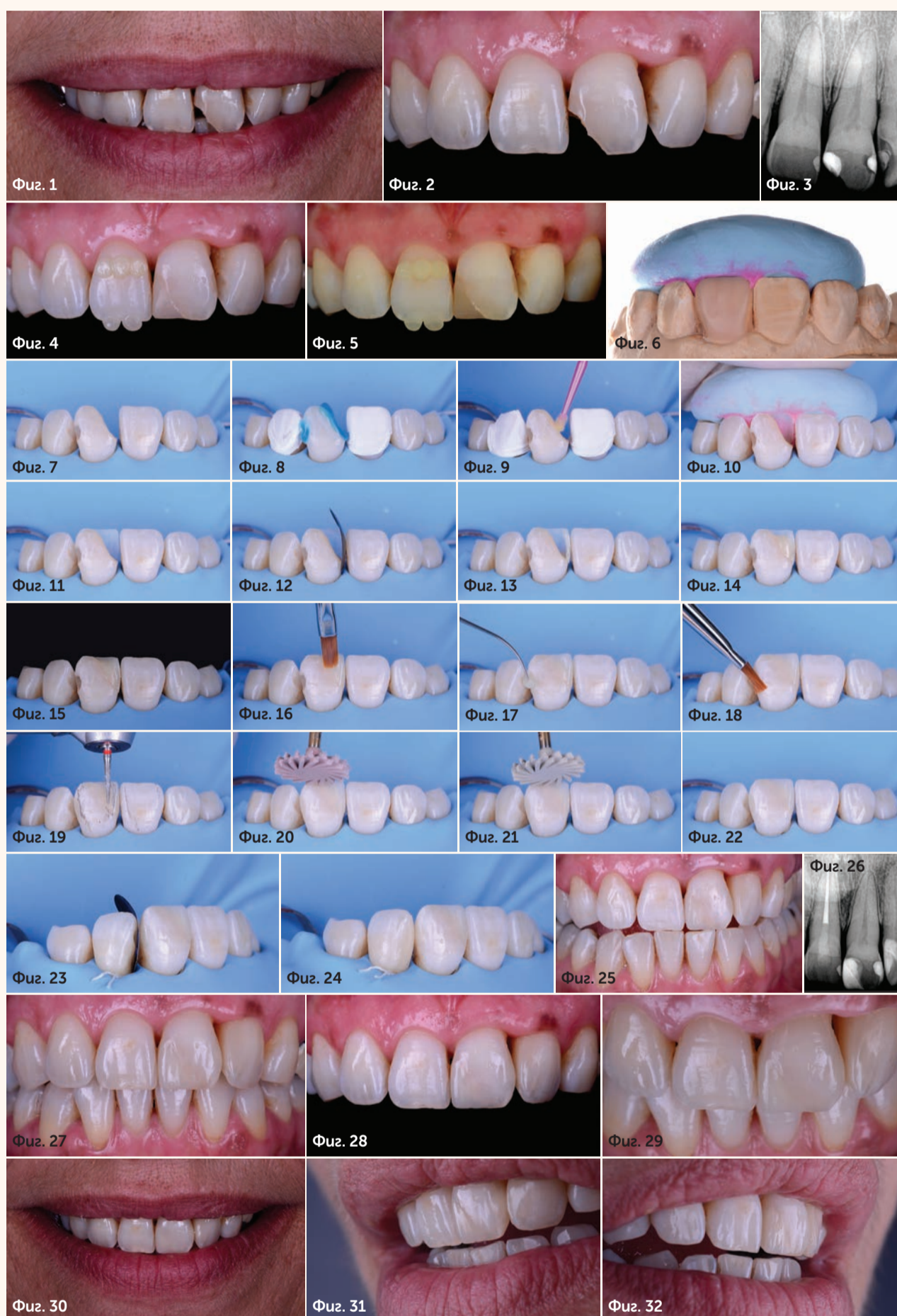
Made in Germany

More at www.duerrdental.com/better-view
DÜRR DENTAL SE, Alina Popa,
Mobile: +40 745 285 285, E-mail: alina.popa@duerrdental.com

DÜRR DENTAL
THE BEST, BY DESIGN

ЛЕСНА ГАМА ОТ ЦВЕТОВЕ ЗА ХАРМОНИЧНИ ВЪЗСТАНОВЯВАНИЯ

Д-р Wallid Boujemaа, Франция



Фиг. 1 и 2
Клиничен случай 1 – първоначална ситуация.

Фиг. 3 Прегледна рентгенограма периапикална рентгенограма.

Фиг. 4 и 5 Подбор на цветовете, използвайки техниката на композитни бутони, без (4) и с (5) поляризационен филтър.

Фиг. 6 Диагностичен восьъчен моделаж, по който се прави силиконовият ключ.

Фиг. 7 Изолация с кофердам.

Фиг. 8 Ецване на емайла с 37% ортофосфорна киселина за 10 секунди.

Фиг. 9 Нанасяне на G-Premio BOND универсален адхезив (GC).

Фиг. 10 и 11 Изграждане на палатиналната стена с цвят Junior Enamel (G-aenial A'CHORD, GC).

Фиг. 12 и 13 Изграждане на медиалната стена с емайлова маса с помощта на секторна матрица (LumiContrast, Polydentia).

Фиг. 14 Моделиране на дентиновото ядро с опакерен дентин, цвят AO2 (G-aenial A'CHORD).

Фиг. 15 Моделиране на мамелоните с цвят A2 (G-aenial A'CHORD).

Фиг. 16 Нанасяне на повърхностен слой емайл, цвят JE.

Фиг. 17 Дисталният кавитет бе изграден с цвят със среден опацитет, A2.

Фиг. 18 Бе използвана четка, напоена с моделажна течност на GC, за по-лесно моделиране и оформяне на композита.

Фиг. 19 Оформяне на макроанатомията с червено пламъковидно борче.

Фиг. 20 Преварително полиране с розова силиконова спираловидна гума Diascomp TwistPlus (EVE).

Фиг. 21 Полиране с бежова силиконова спираловидна гума Diascomp TwistPlus (EVE).

Фиг. 22 Видът на повърхността след финиране и полиране.

Фиг. 23 и 24 Регуциране на размера на черния триъгълник с цвят със среден опацитет, A2.

Фиг. 25 Снимка веднага след премахване на кофердама.

Фиг. 26 Постоперативна рентгенограма.

Фиг. 27–32 Постоперативни снимки след една седмица.

Композитните възстановявания са неизменна част от ежедневния ритъм във всяка една дентална практика. Независимо дали те представляват окончателно възстановяване или временна фаза от лечебния план, употребата им трябва да бъде лесна и възпроизводима.

В областта на фронта формата, цветът и оклузията трябва да бъдат щателно анализирани, за да бъдат удовлетворени естетичните и функционалните изисквания. При дисталните зъби директните възстановявания трябва да отговарят на два основни критерия – биологичен и функционален. Не бива да омаловажаваме естетиката, но все пак пресъздаването на правилната морфология на туберкулите е с по-голяма тежест. От повече от десетилетие композитните материали се използват именно за тези цели. Тяхната лекота на приложение, механична устойчивост, възможност за полиране и оптични качества им позволяват с времето перфектно да се слепят с естествените тъкани. Сред тези продукти композитът на GC G-aenial е доказал качествата си през последните десет години. Най-новото допълнение в продуктовата линия – G-aenial A'CHORD, бе представено съвсем наскоро и изглежда също толкова обещаващо, колкото и предишната версия. С по-малък брой цветове, той е приложим при същите индикации, както и предшествиците го композити, но е със значително подобрени консистенция и състояние на повърхността след полиране. Представените в настоящата публикация случаи са примери за възможните и успешни приложения на този материал.

КЛИНИЧЕН СЛУЧАЙ 1:

Възстановяване във фронта, използвайки техника за изграждане на универсален композит и техника за послойно нанасяне

40-годишна пациентка в добро общо здраве постъпи в клиниката по спешност. Тя е паднала върху холната си масичка, при което е счупила медиалния ръб на зъб #21, като фрактурата достига до средната му трета. Зъбът реагира положително при пулпен тест за виталитет. С оглед на цвета и характеристиките по текстурата бе насрочен час за възстановяване с послойно

нанасяне на композити.

Пациентката искаше осветена да се подобри естетиката на усмивката ѝ, като се намали размерът на черния триъгълник между зъби #21 и #22. По време на посещението по спешност бе взет отпечатък за изработване на диагностичен восьъчен моделаж и бе направено временно възстановяване с универсален композит. Преди часа на окончателно възстановяване на фрактурирания зъб с послойна техника бяха извършени пародонтално санирание и ендодонтско лечение на зъб #11, който беше некротизирал след травмата (фиг. 1–32).

Фиг. 33 Клиничен случай 2 – първоначална ситуация.

Фиг. 34 Предоперативна периапикална рентгенография.

Фиг. 35 Изолация с кофердам.

Фиг. 36 Премахване на старата композитна обтурация.

Фиг. 37 Премахването на кариозната маса бе направено от периферията към центъра.

Фиг. 38 Ецване с 37% ортофосфорна киселина за 10 секунди, след което ецващият гел бе премахнат с обилно промиване.

Фиг. 39 Нанасяне на G-Prémio BOND универсален адхезив, който беше разнесен и енергично втрит в дентинната повърхност, след което бе щателно подсушен преди светлинната полимеризация.

Фиг. 40 и 41 Нанасяне на 2 мм композитен слой по дъното на кавитета, използвайки течен композит (G-aenial Universal Injectable A2, GC).

Фиг. 42 и 43 G-aenial A'CHORD композит цвят A2 бе лесно оформен, така че да се изградят туберкулите.

Фиг. 44 и 45 Останалите туберкули бяха изградени един по един по същия начин, оформяйки оклузалната анатомия.

Фиг. 46 Бе нанесена композитна боичка (Brown Modier, Essentia Modier Kit, GC), благодарение на която по-добре се вижда оклузалната анатомия и може да се оцени дали няма шупли.

Фиг. 47 40-секундна фотополимеризация от всяка страна, използвайки глицеринов гел (AirBarrier, GC).

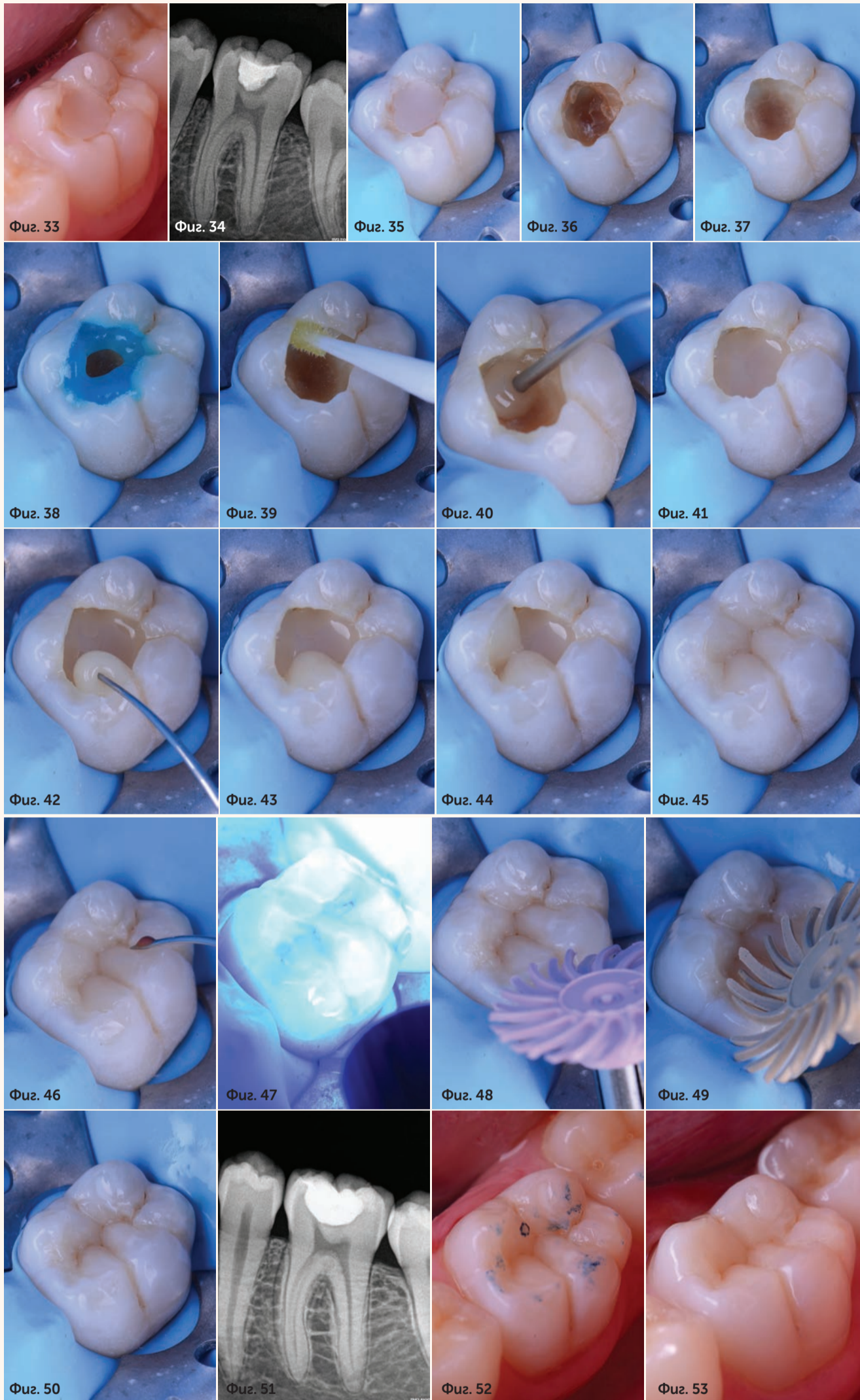
Фиг. 48 и 49 Полиране със силиконова спираловидна гума (Sof-Lex, 3M).

Фиг. 50 Завършена обтурация, преди да е свален кофердама.

Фиг. 51 Постоперативна периапикална рентгенография.

Фиг. 52 Снимка веднага след сваляне на кофердама.

Фиг. 53 Проследяване след един месец. Чувствителността е изчезнала.



КЛИНИЧЕН СЛУЧАЙ 2:

Обтуриране на дистален зъб с техника за изграждане на туберкул по туберкул

15-годишна пациентка в добро общо здраве беше на профилактичен преглед. Тя сподели, че зъб #36 е чувствителен от сладко. Зъбът реагира положително на пулпен тест за виталитет и имаше композитна обтурация по оклузалната повърхност без съответната морфология. Клиничният и рентгенологичният преглед установиха наличие на вторичен кариес под обтурацията,

от която имаше микропротекване по границите. Бе назначен втори час за премахване на старото възстановяване, когато ще се определи дали само подмяна на наличната обтурация с директна техника ще е възможна. При второто посещение кавитетът бе дезинфекциран с 2% хлорхексидинов разтвор, за да се намали бактериалният товар по време на премахване на кариеса, което би могло да доведе до комуникация с пулпата.

След почистването кавитетът бе оформен. Пулпната стена, изглежда, бе отдалечена от пулпната камера (0.5 мм).

Дебелината на оставащата стена ни позволи да направим директно композитно възстановяване (фиг. 33–53).

ЗАКЛЮЧЕНИЕ

Представените два случая са нагледен пример за две от множеството индикации, при които са приложими композитните материали. Независимо дали става въпрос за възстановяване с една композитна маса в дисталните или цервикалните зони или с послойно нанасяне на няколко различни цвята с различна транспарентност за по-естетичен резултат,

еден качествен композит трябва да се справя успешно с най-голямото предизвикателство: да удовлетвори ефективно изискванията на пациента, създавайки хармонично възстановяване. ^[1]

Ред. бел.: Статията *Simple chords of shades for harmonious restorations* е публикувана за първи път в *сп. cosmetic dentistry beauty & science vol. 15, бр. 1, 2021*.

За автора:



Д-р Wallid Boujema завършва дентална медицина през 2014 г. в Университета в Бордо, Франция. Бил е асистент в университета за периода от 2015 г. до 2019 г., а от тогава досега е лектор в същия университет. Той работи също така и в частна практика. Д-р Boujema е участвал в редица проучвания и конференции в сферата на консервативното зъболечение и естетичната дентална медицина. 2018 г. той става победител в състезанието за естетична дентална медицина, организирано от френското списание *Réalités Cliniques* и GC.

ПЕРФЕКТНОТО СЪЧЕТАНИЕ МЕЖДУ ОПРОСТЕНОСТ И ЕСТЕТИКА ПРЕДОСТАВЯ НА КЛИНИЦИСТИТЕ РЕДИЦА ПРЕДИМСТВА

Интервю с г-р Adham Elsayed

Brendan Day, Dental Tribune International

В настоящото интервю г-р Adham Elsayed, специалист по прометична дентална медицина и имплантология, както и клиничен и научен управител на Kuraray Noritake Dental, детайлно разяснява предимствата на новия композит CLEARFIL MAJESTY ES-2 Universal и приложението му в ежедневната дентална практика.

Макар лекарите по дентална медицина да стават все по-тясно профилирани, има нарастващо търсене на продукти, които могат да бъдат прилагани при всякакви случаи и индикации. Отговаря ли CLEARFIL MAJESTY ES-2 Universal на това изискване?

Първо трябва да обясним значението на думата universal в този контекст. Преди се различаваха два типа композити според зоната на приложение: им: композити за фронтални възстановявания, използвани при клас III, IV и V, където естетиката е водещ фактор, и композити за дистални възстановявания, при които механичните качества като якост и износостойчивост са важни. За разлика от тях, универсалните композити (с наименованието universal) са пригодни за всички типове възстановявания – за фронтални, както и за дистални зони.

Друго значение на думата universal се отнася до разцветката. В този случай терминът се използва за означаване на композитна система, при която броят на цветовете е ограничен и която може да се адаптира към зъбните тъкани независимо от цвета им. Огромното предимство на този тип композити е, че осигуряват опростен работен процес.

CLEARFIL MAJESTY ES-2 Universal реално е универсален композит и в двата смисла на думата: представлява една система, която може да се използва както за възстановявания във фронталните зони, и освен това се предлага само в три цвята – един за задните участъци и два за предните.

Универсалните продукти, независимо дали става дума за цименти, адхезиви или композити, представляват интерес за



Д-р Adham Elsayed

зъболекарите, при положение че опростяват лечебните процедури, без да компрометират качеството или дълготрайността на възстановяването.

По какъв начин CLEARFIL MAJESTY ES-2 Universal награжда вече съществуващите продукти от гамата на CLEARFIL MAJESTY?

Към момента продуктова линия CLEARFIL MAJESTY е мно-

го добре утвърдена. Тя включва продукти като CLEARFIL MAJESTY Posterior, който е един от най-популярните композити за дистални възстановявания поради изключителните си механични качества и минимално полимеризационно свиване. CLEARFIL MAJESTY ES-2 представлява широка гама от композити, които крият редица предимства благодарение на изключителните си оптич-

ни свойства и възможността за създаване на фронтални възстановявания на най-високо ниво, ако се използва техниката за послойно нанасяне на Kuraray Noritake Dental. Трите течни композита CLEARFIL MAJESTY ES Flow с различна консистенция са също успешни членове на това семейство.

Kuraray Noritake Dental продължава успешната линия CLEARFIL MAJESTY с последния

си иновативен продукт, който може да преобърне представата за универсалните композити. CLEARFIL MAJESTY ES-2 Universal включва в себе си редица качества на утвърдилите се ES-2 и ES Flow, като в допълнение притежава технология за дифузия на светлината (light diffusion technology – LDT), разработена от Kuraray Noritake Dental.

Като стана въпрос за технологията за дифузия на светлината, с какво тя подобрява качествата на композита?

Технологията за дифузия на светлината позволява на материала да разпръсква и отразява светлинните лъчи под много различни ъгли, което от своя страна позволява на композитното възстановяване да дифузира светлината по много сходен начин с този на заобикалящите го зъбни структури. Следователно това елиминира естетически проблеми като видимост на възстановяването и на неговите граници. Благодарение на технологията на дифузия на светлината, оптималните пълнителни частици и опацитет CLEARFIL MAJESTY ES-2 Universal се слива незабележимо със заобикалящите го зъбни тъкани и имитира естествен зъб, което премахва нуждата от подбор на различни цветове.

Както вече отбелязахме, CLEARFIL MAJESTY ES-2 Universal се предлага в три цвята – един за дисталните зони и два за фронталните. Възможно ли е подобен силно ограничен набор от композити да осигури наистина естетични резултати?

CLEARFIL MAJESTY ES-2 Universal не е първата композитна система на пазара с редуциран брой цветове. При все това спокойно можем да кажем, че е първата от този тип, която се фокусира върху естетиката, а не само върху намаляването на броя на цветовете.

Както всички знаем от горчив опит, използването на универсални композити за фронтални възстановявания в повечето случаи води до незадоволителни естетични резултати дори когато се използва опакерен композит за маскиране на проблемни зони. Това се дъл-



Цвят за дистални възстановявания

Цвят за фронтални възстановявания

Няма нужда от маскировъчен или опакерен композит

Преминане на светлината без LTD

Преминане на светлината с LTD

ОТЛИЧНИ МЕХАНИЧНИ КАЧЕСТВА

Якост на опън	118 MPa
Напълненост	78 wt%
Якост на натиск	347 MPa
Обемно свиване	1.9 %
Дълбочина на полимеризация	2.0 mm
Време за работа при амбиентна светлина	270 sec

Source: Kuraray Noritake Dental Inc.

жи на факта, че при опита да се осигури един композит за всички фронтални и дистални възстановявания, както и за всички цветове зъби, значително се компрометира естетиката. С други думи, ако се използва силно прозрачен материал, който да е пригоден за всички видове кавитети и цветове, той би изглеждал неестетично на фона на други орални структури като език, венци и други.

”**Няма нужда от точен избор на цветове (...) и освен това е необходимо да се поддържат по-малък брой композити в наличност.**“

Kuraray Noritake разбира добре този проблем и разреши казуса, като създаде композит с три цвята с прозрачност, направена така, че да пасва на специфични индикации. Важно е да се отбележи улесняването на работния процес, предвид че за едно възстановяване е нужна само една композитна шприца. CLEARFIL MAJESTY ES-2 Universal напълно променя правилата на играта, понеже представлява перфектното съчетание между опростеност и естетика.

Какви са другите предимства на новия композит?

Другите му плюсове са свързани с изключителните механични качества, с които са известни всички композити от гамата CLEARFIL MAJESTY, като например благоприятна износостойчивост, нисък полимеризационен стрес и висока якост. Лесно може да бъде полиран и запазва блясъка си. В допълнение към това манипулативните му свойства са изключително добри: времето за работа при амбиентна светлина е около 270 секунди. Самият композит не лепне и лесно може да бъде моделиран.

За кои лекари по гентална медицина този продукт би бил най-полезен?

Перфектното съчетание на опростеност и естетика предлага на клиницистите редица предимства. Работата с него спестява време и е значително улеснена, без да се компрометира естетичният резултат. Няма нужда от точен подбор на цвят, което елими-

нира риска от грешки при неправилен подбор на нюанс, и освен това е необходимо да се поддържат по-малък брой композити в наличност. Следователно по мое мнение този продукт би бил най-честият избор при повечето случаи в ежедневната практика.

Напредъкът и новите разработки в сферата на генталните материали се развиват с бърза скорост и клиницистите трябва да включват тези иновации във всекидневната си работа, което би я опростило, би я направило по-ефективна, би спестило време, би регу-

лирало необходимия набор от композитни маси, а това от своя страна редуцира трудността и чувствителността на техниката и намалява нуждата генталните лекари да се запознават със спецификите при работа с множество различни композити. **DT**

Ред. бел.: Интервюто The perfect match between simplicity and aesthetics offers the clinician several benefits e публикувано за първи път в сп. cosmetic dentistry beauty & science vol. 15, бр. 1, 2021

Какво не ви казват вашите пациенти?

50% от хората с чувствителни зъби не споделят този проблем със зъболекаря си.¹

Не искам да притеснявам моя зъболекар

Страх ме е от болезнено лечение

Не искам да удължавам престоя си

Моите зъби просто ме болят понякога, причината вероятно е в мен

Предложете им **незабавно*** облекчение на болката с **elmex® SENSITIVE PROFESSIONAL**



Проверете всеки пациент за наличие на чувствителност




Осигурете незабавно* облекчение от болката от чувствителност на пациентите в нужда



Препоръчайте им двукратно измиване на зъбите всеки ден за **дълготрайно облекчение на болката**

По-добро запушване на дентиновите тубули благодарение на технологията Pro-Argin в сравнение технология с калаен флуорид/ натриев флуорид[§]



elmex®

* За незабавно облекчение на чувствителността нанесете с върха на пръста си директно върху чувствителния зъб и масажирате внимателно за 1 минута.
 § In vitro изследване, реални конфокални снимки след петкратно приложение.
 Референции:
 Colgate-Palmolive. Пазарно проучване, проведено от Zapera, Дания, 2019. 2. Hines D et al. Poster #3406, Юли 2018 IADR. Colgate-Palmolive Company 2018.