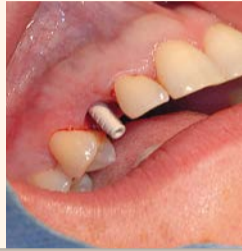



RENDEZVÉNY

Van-e nemesebb sport, mint a természet erejét vitorlákba fogni, és a csapat közös erejével célba juttatni a hajót? A 11 hajó összesen 51 fős legénysége 2017. június 17-én ismét összemérte ügyességét...

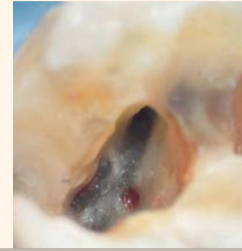
→ 4. oldal



IRÁNYVONALAK, ALKALMAZÁSOK

A nagyon vékony implantátumok kifejlesztésével lehetőségünk van az 5-6 mm-nél kisebb szélességű foghiányok pótlására is. Amennyiben az implantáció mellett döntünk...

→ 6. oldal



GYAKORLÓ FOGORVOS AJÁNlja

A sikeres fogászat manapság jelenthet multidiszciplináris ellátást, vagy legalábbis multidiszciplináris megközelítést a jelenlegi technológia segítségével. Mindannyian tanúsíthatjuk, hogy a ki-tűnő gyökérkezelés mit sem ér...

→ 8. oldal

Elérhető a megfelelő egyensúly a munka és a magánélet között?

Sokféle információ kering a munka és a magánélet közti egyensúlyról. A Dentistry9 oldalain Lisa Newburger bevallja: szerinte ez mind hazugság. Mégis van pár lépés, melyet mindenki megtehet, hogy közelebb kerüljön az egészséges egyensúlyhoz.

Kérlek, bocsássatok meg, de évekig hazudtam nektek. Temérdek cikket írtam a témában, sok ügyfelet vezettem az úton, előadásokat tartottam a munka és a magánélet közti egyensúlyról, ám most lehull a lepel – nem gondolom, hogy létezik ez az egyensúly. Egyszerűen lehetetlen. Ezek után minden olvasómtól, ügyfelemtől elnézést kell kérnem, ám hadd magyarázzam el, hogy miért is. Azt gondolom, hogy elérhetetlen a munka és a magánélet közti egyensúly. Számoljuk csak ki, hogy hány órából áll egy nap, ebből mennyit töltünk munkával és magánélettel egy héten, és azonnal felnyílik a szemünk.

Most valószínű mindenki azt gondolja magában, hogy miért is olvassa tovább ezt a cikket, ha mindez igaz? A válasz egyszerű: nem az egyensúly elérése a cél, hanem hogy megvédje a számodra legfontosabb dolgot, az időt. Hogyan érzük el ezt? Állítsunk fel célokat magunknak. Szóval mik is a céljaid? Több időt

tölteni a családdal? Több pénzt keresni? Felfedezni egzotikus tájakat? Élőben látni Rihannát? Elvégezni a fogorvosit? Többet sportolni? Fogalmazd meg magadnak, hogy mit szeretnél elérni. Ezután válasszunk ki két célt, és találjuk ki, hogy elérésükhöz mi szükséges. Fogadjuk el, hogy nem tudunk mindent elérni (a nők valamiért mindig elhiszik, azonban ők is kénytelenek elfogadni az igazságot). Válaszd ki a célt, s végig maradjunk céltudatosak. Egyik barátom például négy gyerek mellett dolgozik egy fogorvosi rendelőben, s a

társasági életet sem hanyagolja el. Az ő célja, hogy elvégezze a dentálhigiénikus képzést. Mindehhez szükséges, hogy az édesanyja vigyázzon a gyerekekre, a barátnője a képzéshez talált egy ösztöndíjat, s a főnöke és munkatársai támogatását is élvezzi. Ám, amit talán a legfontosabb: védelmezi a saját idejét. A következő hét pontban elárulom, hogy mindezt hogyan tette.

1. Felhagyott a facebookozással.
2. A telefonhívásokat estére időzíti.
3. Mindennap megtervezi a tanulásra szánt időt, amikor telefon sincs a szobában, hogy elvonja a figyelmét.
4. Megtanult nemet mondani.
5. Felhagyott azzal, hogy mindenkinek a kedvére tegyen.
6. Felhagyott a televíziózással és szórakozással.
7. Hatékonyabban dolgozott a munkahelyén.

Azért osztom meg ezeket a tapasztalatokat, hogy másokat is inspiráljak álmaik elérésére. Határozd meg a céljaidat, s egyszerre csak egy-kettőre fókuszálj, különben hamar túlterhelte válhatsz, s mikor az emberek túlterheltek lesznek, hamar feladják az álmaikat. Az én barátnőm nem adta fel, elvégezte az iskolát, és most már az álmai munkahelyén dolgozik. Kövesd te is a példáját!

Forrás: medipress.hu

Az államtitkár tárgyalást, a fogorvosok demonstrációt ígérnek

Danó Anna

Nem veszi komolyan a kormány a fogorvosok elégedetlenségét – ez látszott meg az elmúlt hetekben, amikor hiába szólaltak fel többen is a szakma érdekeinek a védelmében, az egészségügyi kormányzat inkább csak terelte, halasztotta a problémát.

Ennek volt a jele, hogy miközben a háziorvosi rezsitámogatást júniustól további havi 130 ezer forinttal emelte a kormány, az ugyancsak az alapellátáshoz tartozó fogorvosok ebből megint kimaradtak. A házi-orvosoknak az elmúlt három évben immár összesen 390 ezer forinttal nőtt a havi ellátmányuk.

E mellőzés különösen annak a fényében kiábrándító, hogy Hermann Péter, a Magyar Orvosi Kamara Fogorvosok Területi Szervezetének elnöke megint tiltakozott a szakmai közösség nevében. Az államtitkárságnak címzett levelében emlékeztetett arra, hogy a fogorvosokat rendre negatív diszkrimináció éri. Annak ellenére, hogy több jogszabály is egyértelműen rendelkezik arról, a fogorvosi ellátás része az egészségügyi alapellátásnak, finanszírozásuk messze elmarad a házi-orvosi, illetve házi gyermekorvosi szolgáltatók dotálásától. Ez különösen méltatlan azért, mert egy fogorvosi praxisnak jóval nagyobbak a költségei, mint a



Dr. Hermann Péter

házi-orvosi körzetnek. A települési önkormányzatok szinte egytől egyig a fogorvosokra terhelik az eszközök biztosítását, ami jelentős költség. Így a finanszírozásból sokszor még a garantált bérminimumot sem tudják kigazdálkodni, nemhogy az egyre emelkedő rezsiköltségeket – nyilatkozta a napi sajtónak Hermann Péter. Ezért teljesen érthetetlennek tartja, hogy az egészségügyi alapellátásban ugyanolyan szerepet vállaló fogorvosok újra és újra kimaradnak az alapellátásnak nyújtott támogatásokból. Azt is jelezte, hogy mindez nemcsak diszkriminatív, de álláspontja szerint alkotmány sértő is. Úgy tudjuk, Hermann Péter levelére még nem érkezett válasz. Viszont időközben Ónodi-Szűcs Zoltán egészségügyért felelős államtitkár a Népszavának adott interjújában ha furcsán is, de reagált a problémára. A lap kér-

désére, hogy miért maradnak ki rendre az alapellátásnak jutó többletből a fogorvosok, az államtitkár azt felelte, hogy véleménye szerint nem zárható le a ciklus anélkül, hogy a fogorvosok finanszírozási problémáit és helyzetét ne rendezze a kormányzat. Ám mielőtt ez megtörténne, tárgyalna a fogorvosokkal. Ugyanis, mint mondta, valahogy alá kell támasztani, hogy mire adják a többletet. „Rájuk elég sok a panasz, legutóbb egy közösségi portálra került ki, hogy olyan ellátásokat számolt el egyikük, amit az illető orvos el sem végzett – érvelt az államtitkár. – Ezért kell velük leülni, és kitalálni, hogy hogyan lehet közmegelegedésre olyan rendszert működtetni, ahol a munkája után mindenki megkapja a megérdemelt forrását. A jelenlegi rendszerben ez most nagyon nehezen követhető. Ha sikerül egyezségre jutni, akkor nem csak a pénzt égetjük el, hanem a betegek is kapnak valamit a rendelőben.” Az államtitkár a közösségi portálon elhíresült eset után beszélt minderről. Mint emlékeztet: az utóbbi hetekben több alapellátó fogorvost kaptak visszaélésen saját betegeik. Az egyikben Csanádpalotán egy aszszony az ügyfélkapuján végignézve saját betegététét olyan fogorvosi kezelésekről talált bejegyzéseket,

→ 3. oldal

FLEXI Ü ENT®

Több, mint fogászati szoftver.

Új fogászati programot szeretne? Elege van régi szoftveréből? Nem megfelelő a kiszolgálás? Nem veszik fel a telefont? Nem oldják meg problémáit? Növelné páciensei számát?

www.flexi-dent.hu

+36-1-792 1234

neo

THE NEXT SENSATION

by Alpha-Bio Tec.

AlphaBio^{TEC}
Implantology

IMPLANTÁCIÓS
RENDSZER

OSTEOGENICS

BIOMEDICAL

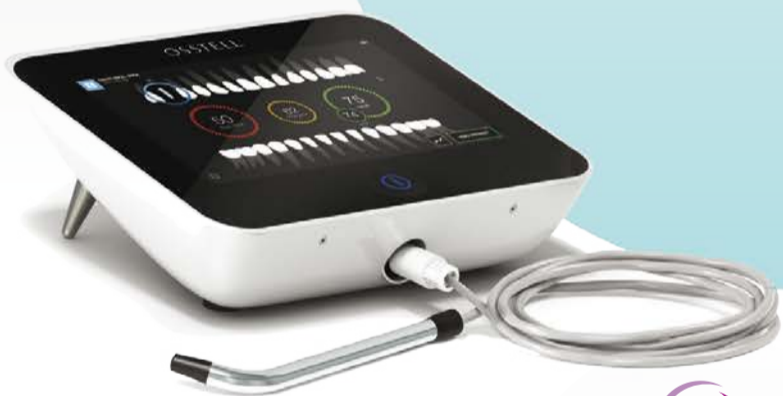MEMBRÁN



Hu-Friedy

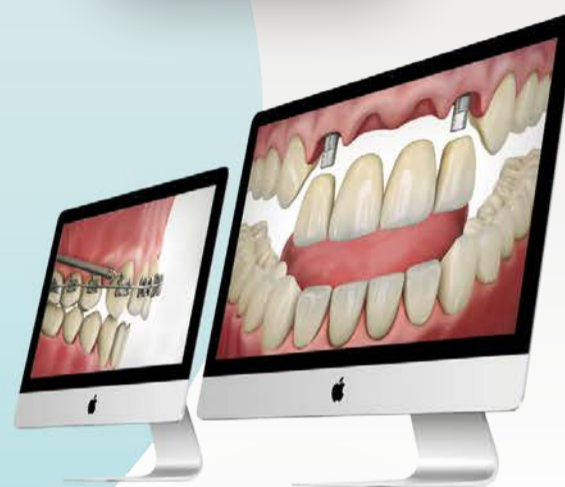How the best perform

KÉZIMŰSZER



OSSTELL

IMPLANTÁTUM
STABILITÁS
MÉRŐ



DentalMaster™

PÁCIENS
EDUKÁCIÓS
SZOFTVER

A MINŐSÉG A SIKER GARANCIÁJA

-1. oldalról

amelyek a valóságban nem történtek meg. A páciens, *Bisztrán Györgyné* elment a palotai fogorvoshoz, számon kérte az orvost a fiktív kezelésként, majd tapasztalatait megosztotta a Facebookon. Ismerősei közül ezután többen is hasonló, nem valós kezelésekről számoltak be.



Ónodi-Szűcs Zoltán

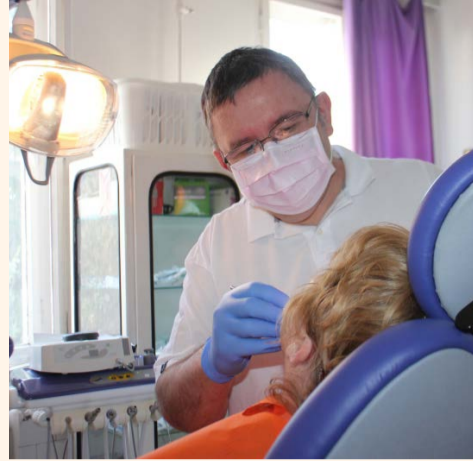Egy másik, budapesti internetes újság szerzője hasonló, fals kezelések adataira bukkant saját betegletűjtőjén átnézve. Az ügyben vizsgálatot indított az egészségbiztosító. A csánápalotai fogorvos hiába kérdezte a sajtó több alkalommal is, nem nyilatkozott. Az ügyekben megszólalt viszont a Délmagyar kérésére Hermann Péter is, aki a lapnak azt

mondta: „az, hogy a fogorvosok immár sokadjára kimaradtak az alapellátásnak juttatott többletforrásokból, nem vezethet oda, hogy bármelyikük törvénybe ütköző cselekedeteket hajtszon végre a magasabb finanszírozás elérése érdekében, még akkor sem, ha ennek célja nem a nyereszkesedés, hanem csupán a fenntartható működés feltételeinek megteremtése”.

Nagy Ákos keszthelyi fogorvos az el nem végzett kezeléseket szóvá tevő államtitkári megjegyzésre reagálva azt mondta, ezek az elszámolás-problémás esetek nem szolgálhatnak érvként arra, hogy nem rendezik az alapellátó fogorvosi körzetek finanszírozását. Szerinte ezeket az anomáliákat ellenőrzéssel kellene kiszűrni és visszavonni a fiktív tételek után kifizetett közfinanszírozást. Megjegyezte: lehet a Facebookon vadászatot hirdetni a teljesítményjelentést manipuláló fogorvosokra, és tágra nyílt szemekkel csodálkozni azon, ha az elvileg ingyenes kezeléseket esetleg pénzt kérnek. Az előbbi költségvetési csalásnak, az utóbbi kikényszerített hálapénznek számít, ami, ha eléggé tartó a Facebook csoport, bizonyítás esetén akár letöltendő börtönbüntetést is vonhat maga után. Szerinte azért nem ellenőriznek kellő szigorral, mert ha egy fogorvos „megbukik”, és amiatt kiteszik a praxisból, jó eséllyel nem lesz a helyére másik, így a betegek ellátatlanok maradhatnak.

A nyár elején is változatlan lendülettel zajlott az őszi demonstráció előkészítése. Ahogy a február óta zajló aláírásgyűjtéssel kapcsolatban bejelentették: szeptember elején munkalassító demonstrációként úgynevezett „húzó napokat” tartanak. Ezen a három napon az akcióban résztvevő körzetekben kizárólag sürgősségi kezeléseket végeznek. Az alapellátó fogorvosok azt szeretnék elérni, hogy a házi orvosi praxisokkal azonos támogatást kapjanak. Ehhez a kamarai számítások szerint mára már mintegy 28 milliárd forint hiányzik a területre jutó pénzből, ezért immár hónapok óta azt kéri a kormánytól: emelje a körzetekre jutó állami támogatást, mert a most rendelkezésükre álló havi, átlagosan 800 ezer forint nem elég a praxisok működtetésére, sőt a térítésmentes ellátások anyagköltsége sem jön ki ennyiből. A 2500 körzetből már több mint ezer fogorvos jelezte, hogy részt vesz az akcióban.

„Már nem tudunk annyi pénzt keresni, hogy valamennyi kezelést zsebből, mi magunk fizessünk. Mindennek az lesz a következménye, hogy nem marad olyan körzet, ahol a közfinanszírozott kezeléseket megkaphatja a beteg. A pénzhány miatt az ellátásokat már most sorolni kell, ezért a legegyszerűbb



Dr. Nagy Ákos

tömésekre is két-három hetes az előjegyzés. Ennyi idő alatt pedig egy fog akár menthetetlenné válhat” – állítja Nagy Ákos keszthelyi fogorvos, az akció szervezője. Mint mondta: Baranya, Tolna és Zala megyében már csaknem az összes praxis részt vesz a demonstrációban, de az ország más területeiről is folyamatosak a visszajelzések. Hozzátette: fővédnöknek dr. Ónodi-Szűcs Zoltán államtitkárt szeretnék megnyerni. Ő ugyanis eddig a fogorvosok problémáival kapcsolatos megkeresésekre nem reagált, sőt elszánt hallgatásba burkolózott. „Bár, többször elhangzott az a kijelentés, miszerint az alapellátás soha nem látott fejlesztésekben részesült az elmúlt időszakban – és ez a fogászati is tökéletesen igaz – jegyzi meg keszerűen Nagy Ákos –, hiszen a fogászat szinte soha nem látott fejlesztéseket.”

Master of Immediate Loading

Tisztelt Érdeklődők!

Ismét megrendezésre kerül az **International Implant Foundation** és a Fogorvosok a Mosolyért Alapítvány szervezésében a „**Master of Immediate Loading**” curriculum következő, 2017-18. évi, első, élőlíttéttel egybekötött kurzusa. A kurzus ezúttal is tartalmaz gyakorlati (Hands-On) képzést, amelyre most külön is lehet jelentkezni, azaz ha valaki csak a Hands-On kurzuson szeretne részt venni, van rá lehetősége. Fogorvostan hallgatóknak (posztgraduális képzésen résztvevőknek is) és fogtechnikusoknak a részvétel ingyenes, de regisztrációhoz kötött.

Időpont: 2017. szeptember 13-14. (szerda és csütörtök)

Helyszín: Budapest

Előadó: Prof. dr. Stefan Ihde (IF – München)

Részvételi díj Curriculum: 200 Euro, amely magába foglalja a Hands-On kurzuson való részvételt is.

Részvételi díj Hands-On Kurzus: 100 Euro

Jelentkezési határidő: 2016. július 31.

Részletes program:

2017. szeptember 13. szerda

09:00 Regisztráció, megnyitó, esztismertetés

10:00 Teljes szájrehabilitáció Stratégiai implantátumokkal, alsó-felső komplex ellátás altatásban, lenyomatvétel.

13:00 Ebédszünet

14:30 Elméleti továbbképzés

18:00 Vázpróba

2017. szeptember 14. csütörtök délelőtt

09:00 Fogpróba

10:00 Elméleti képzés – „Anatómia és maxillofacialis sebészet a Stratégiai implantátumok vonatkozásában”

13:00 Ebédszünet

Hands-On kurzus időpontja: 2017. szeptember 14. csütörtök délután

14:00 Hands-on kurzus

18:00 Befejezés

A kurzuson résztvevők az előadás után műanyag modellekbe, ill. állati csontokba helyezhetnek be implantátumokat képzett oktatónk segítségével. Minden résztvevő számára biztosítjuk a megfelelő berendezéseket, implantátumokat és modelleket. A kurzus az egyfázisú implantátumok sajátosságaira koncentrálnak és nem helyettesíti a megfelelő implantológiai előképzettséget.

„Immediate Loading Today Forum”

Ahogy azt régebbi ügyfeleink már megszokhatták, az International Implant Foundation minden ősszel megrendezi az általunk is forgalmazott azonnal terhelhető implantátumokat használó orvosok nemzetközi konferenciáját „Immediate

Loading Today Forum” címen.

Tavalyelőtt Szocsi majd a 2016-os bécsi után 2017. szeptember 28-a és október 2-a között Belgrád ad helyszínt ennek a rendezvénynek.

A Sofortimplant Kft. és a Fogorvosok a Mosolyért Alapítvány az idei évben is támogatja magyar orvosok részvételét a 2017-es fórumon.

A fogorvosok számára a részvételi díj: 800 euro

A 2017. július 31-ig jelentkezőknek térítésmentesen biztosítjuk az utazást

Budapestről Belgrádba, ill. a résztvevő orvosok ingyenesen hozzátják kísérőiket magukkal.

Bármilyen további felmerülő kérdéssel kapcsolatban kérjük forduljon hozzánk bizalommal.

További részletek elérhetőségeinken:

Sofortimplant Egészségügyi Kft.

H-9400 Sopron, Deákúti út 16.

Csuka Róbert tel.: +36 70 570 7217

Marozsán Miklós tel.: +36 70 324 2944

E-mail: sofortimplant@gmail.com

Web: www.sofortimplant.com

Fogorvosok a Mosolyért Alapítvány

Erdei Péter Tel.: +36 20 355 8934

E-mail: info@fog-ma.com

Web: fog-ma.com

Immediate Loading Today

FORUM 2017

September 28th - October 01st 2017
belgrade, serbia





IHDE DENTAL

in association with our partners

IF
The Foundation of Knowledge

www.immediate-loading.today

SWITZERLAND GERMANY

Dr. Ihde Dental AG Dorflplatz 11 CH-8737 Gornomiwald

Tel.: +41 (0)55 293 23 23 it2017@implant.com

Tel.: +49 (0)89 319 761 0 it2017@ihde-dental.de

ONEWAY BIOMED

SIMPLADENT

IMPRESSZUM

C SOPORTVEZETŐ SZERKESZTŐ:

Daniel Zimmermann
newsroom@dental-tribune.com
Tel.: +44 161 223 1830

SZAKMAI SZERKESZTŐK:

Magda Wojtkiewicz, Nathalie Schüller

WEBSZERKESZTŐ, KÖZÖSSÉGI MÉDIAFELELŐS:

Claudia Duschek

SZERKESZTŐK:

Kristin Hübner, Yvonne Bachmann

ÜGYVEZETŐ ÉS VEZETŐ SZERKESZTŐ -

DTI COMMUNICATION SERVICES:

Marc Chalupsky

JUNIOR PR-SZERKESZTŐK: Brendan Day,

Julia Maciejek

NYOMDAI ELŐKÉSZÍTŐ:

Hans Motschmann, Sabrina Raaff

ELNÖK-VEZÉRIGAZGATÓ: Torsten R. Oemus

PÉNZÜGYI VEZETŐ: Dan Wunderlich

MŰSZAKI VEZETŐ: Serban Veres

ÜZLETFEJLESZTÉSI VEZETŐ:

Claudia Salwiczek-Majonek

WEBES RÉSZLEGVEZETŐ: Tom Carvalho

JUNIOR ONLINE PROJEKTVEZETŐ:

Hannes Kuschick

E-LEARNING VEZETŐ: Lars Hoffmann

OKTATÁSI VEZETŐ TRIBUNE CME:

Christiane Ferret

RENDEZVÉNYFELELŐS/PROJEKTVEZETŐ:

Sarah Schubert

TRIBUNE CME & CROIXTURE

MARKETINGSZOLGÁLTATÁSOK:

Nadine Dehmel

ÉRTÉKESÍTÉS: Nicole Andrä

KÖNYVELÉS: Anja Maywald,

Karen Hamatschek, Manuela Hunger

HIRDETÉSEK VEZETŐI VEZETŐK:

Antje Kahnt (Nemzetközi), Barbora Solarova

(Kelet-Európa), Hélène Carpentier (Nyugat

Európa), Maria Kaiser (Észak-Amerika), Mat-

thias Diessner (kiemelt ügyfelek),

Melissa Brown (Nemzetközi),

Peter Witteczek (Ázsia),

Weridiana Mageswki (Latin-Amerika)

TERMELESI ÉS FEJLESZTÉSI VEZETŐ:

Gernot Meyer

HIRDETÉSI SZERVEZŐ: Marius Mezger

DENTAL TRIBUNE INTERNATIONAL

Holbeinstr. 29, 04229, Leipzig, Germany

Tel.: +49 341 48474-302

Fax: +49 341 48474-173

info@dental-tribune.com

www.dental-tribune.com

Regionális irodák:

DT ASIA PACIFIC LTD.

c/o Yonto Rasio Communications Ltd,

Room 1406, Rightful Centre

12 Tak Hing Street, Jordan, Kowloon, Hong

Kong

Tel.: +852 3113 6177

Fax: +852 3113 6199

DENTAL TRIBUNE AMERICA, LLC

116 West 23rd Ste. 500, New York,

NY 10001, USA

Tel.: +1 212 244 7181, Fax: +1 212 224 7185

© 2017, Dental Tribune International GmbH

Kiadja: DP Hungary Kft.

1012 Budapest, Kuny Domokos u. 9.

FELELŐS KIADÓ: Laczkó Tamás

NYOMDAI ELŐKÉSZÍTÉS: DP Hungary Kft.

NYOMDAI KIVITELEZÉS: Print City Europe Zrt.

ADATEGYEZTETÉS, INFORMÁCIÓ: Gallusz Szilvia,

telefon: 06-1-202-2994

HIRDETÉSFELVÉTEL: Laczkó Tamás,

telefon: 06-1-202-2994

DENTAL TRIBUNE

The World's Dental Newspaper - Hungarian edition

A Dental Tribune International mindent megtesz annak érdekében, hogy a klinikai információkat és a gyártók termékeiről szóló híreket pontosan adja közre, nem vállal azonban felelősséget a termékekről szóló állítások helytállóságáért vagy a nyomdahibákért. A kiadó nem vállal továbbá felelősséget sem a termékevevők vagy -leírásokért, sem a hirdetések közlése miatt. A szerzők által kifejtett véleményeket a sajtójuknak kell tekinteni, és azok semmi módon nem tükrözik a Dental Tribune International véleményét.

ISSN 1786-9889

Napsütés, vitorlák, hangulat – negyedszer futottak ki a Dental Regatta hajói

Balatonkenese, 2017. június 17.



Tóth Mihály

Van-e nemesebb sport, mint a természet erejét vitorlánkba fogni, és a csapat közös erejével célba juttatni a hajót? A 11 hajó összesen 51 fős legénysége 2017. június 17-én ismét összemérte ügyességét a IV. Alpha-Bio Dental Regatta vitorlásversenyen. A versenyt megelőző pár napos időszakban kedvezőtlen időjárást mutatott a meteorológiai előrejelzés, végül az idő kegyes volt,

igazán jó szél fúj, a verseny szoros eredménnyel zárult. Helyszíni beszámoló képekkel...

Az amatőr vitorlásverseny egy szakma, a fogászatban dolgozók számára kiírt, hivatalos, minősített, az OVSZ naptárában is jegyzett félnapos verseny, de mi egész napos szabadidős programként hirdettük meg. A versenyt nem profiknak, hanem a fogászati szakmában tevékenykedő, de a vitorlázást már gyakorló, vagy ahhoz kedvet érző kollégák, munkatársak számára írtuk ki. A verseny megszervezésére, lebonyolítására Litkey Farkast (tizenkétszeres Kékszalag-győztes, kétszeres Soling-világbajnok, sokszoros magyar bajnok), a Litkey Sailing Team csapatvezetőjét kértük fel.

A Dental Regatta versennyel egy időben, azonos pályán, de külön díjazással tartották meg a Doktor Regattát és a Pharma Kupát is. A két versenyen összesen 35 hajó indult, ami különlegesen szép látványt nyújtott a parton maradók számára is.

A napsütötte, gyönyörű Balaton – a kifutó hajók sokaságával – emlékezetes élménnyel gazdagította a partról szemlélődőket is.

Mivel barátságos vitorlásversenyről lévén szó, minden induló a





I. helyezett: Manka (Schulze László, Kónya János, Farkas Gyula, dr. Tóth Péter, dr. Volom András, ifj. Volom András, dr. Mészáros Tamás)

II. helyezett: Mr. Purple/Alpha Bio (dr. Kemper Róbert, dr. Szamódi Tamás, dr. Jurácsik Tímea, dr. Chikány Tamás, dr. Papp Zsuzsanna, dr. Molnár Bálint, dr. Sági Éva)

III. helyezett: Bettus/DP Hungary (Kiss Bálint Zsolt, Nagy Erika, Sávai Tamás, Gallusz Szilvia, Rác Renátó)

verseny izgalmával és a közösen átélt izgalmakkal lett gazdagabb, a végső sorrendet azonban mégis a gyakorlottság, az ügyesség és némi szerencse határozta meg. Abszolút első helyen a Soponyai Géza vezette Manka hajója végzett, fedélzetén Schulze Lászlóval, Kónya Jánossal, Farkas Gyulával, dr. Tóth Péterrel, dr. Volom Andrással, ifj. Volom Andrással, dr. Mészáros Tamással. Az abszolút második helyezett csapat a Mr. Purple/Alpha Bio csapata lett dr. Kemper Róberttel a kapitányi poszton. A csapat tagjai: dr. Szamódi Tamás, dr. Jurácsik Tímea, dr. Chikány Tamás, dr. Papp Zsuzsanna, dr. Molnár Bálint, dr. Sági Éva. Az abszolút harmadik helyen a Bettus futott be, Kiss Bálint Zsolt csapatát Nagy Erika, Sávai Tamás, Gallusz Szilvia és Rác Renátó erősítette. A teljes listát megnézhetik a www.dentalregatta.hu weboldalon.

A Dental Regatta azonban több, mint vitorlásverseny – kiszakadhattak a klinikák dolgos hétköznapjaiból, és egy egészen más közegben működhetek együtt a kollégák. Igazi csapatépítő és csapatszellem-teremtő eseményt él-

hettünk át mindannyian. Ráadásul mindezt a Balaton gyönyörű, semmivel össze nem hasonlítható környezetében.

Lehet ennél jobb programot kitalálni? **DT**



2017 DW

Esztétikai workshop a Dental World kiállításon

2017. október 14., szombat 09.30–13.00

Porcelánhéjak preparálása,
analóg és digitális
ideiglenes vizualizációs
héjak



Dr. Simone Grandini



Dr. Grosz János

További információ és jelentkezés:

E-mail: morident@morident.hu

Tel.: 06-1/220-5443

Vékony implantátumok használata

Dr. Huub van't Veld (Hollandia)

Bevezetés

A nagyon vékony implantátumok kifejlesztésével lehetőségünk van az 5-6 mm-nél kisebb szélességű foghiányok pótlására is. Amennyiben az implantáció mellett döntünk, nemcsak az implantátumot körülvevő csont mennyisége (> 1 mm) és minősége számít, hanem a csontalapot támogatása is szükséges az implantátum nyaka körül jól

záró lágyszövetek kialakulásához. A főbb implantátumgyártók kisebb átmérőjű implantátumokat fejlesztettek ki ezekhez a szűk helyekhez: a Nobel a 3,0 mm-es NobelActive implantátumot, mely számos közleményben szerepelt már; az Astra a 3,0 mm-es OsseoSpeed implantátumot; a DENTSPLY a Xive 3,0 implantátumot, valamint a Straumann is rendelkezik egy 2,9 mm átmérőjű implantátummal.

1976-ban az FDA a 3,0 mm-es vagy annál nagyobb átmérőjű implantátumokat hagyományos fogászati

implantátumként definiálta. 1997-ben ez az intézet a 3,0 mm-nél kisebb átmérőjű implantátumokat SDI (Small Diameter Implants), azaz kis átmérőjű implantátumoknak nevezte el. Ezek alatt az olyan egyrészes implantátumokat értették, amelyek vékony állcsontgerinche kerültek a fogsorok stabilitásának fokozására, illetve az orthodontiában használatos miniimplantátumokat. Ezek az implantátumok egy darabból állnak, mivel a keskeny átmérő miatt az implantátum és a felépítmény között nagyobb a törés előfordulásának

esélye. Sajnos kevés lehetőség van a koronaalkészítéshez, mivel a tökéletes protetikai megoldáshoz nem választhatjuk ki a megfelelő, akár ferde felépítményt. Ezért a klinikusnak ki kell választani a megfelelő implantátumot, illetve külön a megfelelő felépítményt. A legtöbb keskeny implantátum kónuszos kapcsolattal rendelkezik (az implantátum és a felépítmény között). Ez a kapcsolat csavaros rögzítésű. Vizsgálatok igazolták, hogy ennek az eljárásnak a csavar a kritikus pontja. Egy megfelelő szilárdságú felépítmény és a kónuszos, megfelelő hosszúságú, 1,5-4 fokos morze kúpos kapcsolat gyakorlatilag résmentes, stabil kapcsolatot eredményez a felépítmény és az implantátum között. Ezt nevezzük hidegsajtolásos (cold weld) kapcsolatnak. Ez olyan erőssé teszi az implantátumot, mintha az egy részből állna.

A következőkben két olyan páciens ellátását és az elért eredményt szeretném bemutatni, akiknél 2,8 mm-es Anthogyr Axiom implantátumokat használtunk.

Első eset

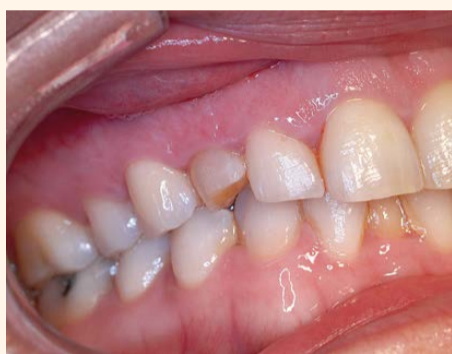A páciens a fogorvosa küldte hozzám a perzisztáló 5,3-as tejfoga miatt, ami időnként fájdalmas volt, majd fokozatosan mobilissá vált (1. ábra). Az 1,3-as aplázias volt, ugyanúgy, mint a 2,3-as, amelyet már 2011-ben egy implantátummal és koronával pótolunk (2. ábra). Akkor bal oldalon felül még volt elég hely egy 3,4 mm-es Ankylos implantátum behelyezéséhez. Jobb oldalon felül (5,3-as) mindössze 4,8 mm-t mértem, ezért úgy döntöttem, hogy egy 12 x 2,8 mm-es, 4 mm hosszúságú 1,5°-os morze kúppal rendelkező implantátumot helyezünk be. Egyrészt azért esett a választás erre az implantátumra, mert a gyártó állítása szerint megfelelő primer stabilitás érhető el az implantátum alsó harmadán kialakított agresszív meneteknek köszönhetően, másrészt az 5,3-as tejfog gyökere igen rövid volt. Ez utóbbi lehetővé teszi, hogy megfelelő primer stabilitást érjünk el, és azonnal ideiglenes koronát készíthessünk az implantátumra.

A műtét

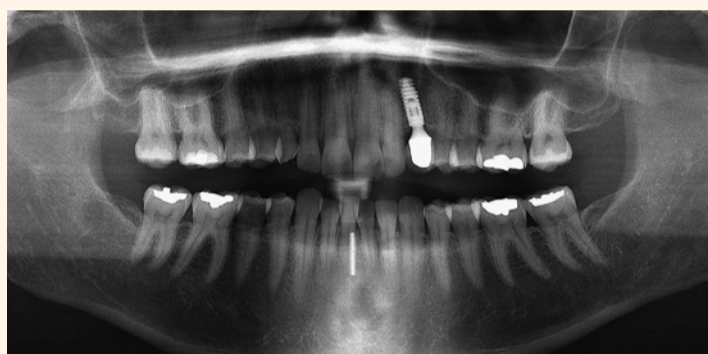
Az 5,3-as tejfogot atraumatikusan eltávolítottam; a meziális és a disztális papillák épek maradtak. Segítségként egy nagyon éles osteotom-ot (Netwig) használtam, hogy meghatározzam a preparáció pontos helyét (kissé palatinálisabban) (3. ábra). Finoman 8 mm-ig (a beosztásnak megfelelően) ütöttem az osteotom-ot a csontban, közben finoman forgattam, így egy jó irányt sikerült elérnem. Ezután a további preparációt a Dental K-rendszerrel végeztem (4. ábra). Ez a készlet egy fűrónyélből áll, amely üreges, és

tartalmaz egy őrlőt, amelyben a további preparáció során összegyűlik a csont, amivel feltölthetjük az implantátum és a csont közötti réseket. A tervezett hosszúságnak kevesebb mint 2/3-áig fűrtam. A legvékonyabb K-fűró 3,2 mm átmérőjű, így a preparáció vége picit szélesebb, mint a behelyezni kívánt 2,8 mm átmérőjű implantátum. Ez lehetővé tesz egy kisfokú korrekciót az implantátum tengelyének megfelelően, amennyiben az szükséges. Az Anthogyr 2,6-os fűrőjét használtam a preparáció megfelelő hosszának eléréséhez (5. ábra). A preparáció teljes hossza 13 mm volt, így az implantátumot 1 mm-rel csontszint alá tudtam behelyezni, nagyon jó primer stabilitással (>35 Ncm) (6. ábra). Az ideiglenes PEEK (poliéter-éterketon) felépítmény felcsavarozása után egy ideiglenes kompozit koronát készítettem rá (7. ábra), ami nem okoz nehézséget kompozit vagy ideiglenes rezin segítségével. Az ideiglenes felépítmény is 1,5°-os morze kúppal rendelkezik, ami megfelelő retenciót biztosít, és nem károsítja az implantátum kónuszát. Az ideiglenes korona felhelyezése előtt a fűró segítségével összegyűjtött csontot az implantátum labiális oldalára helyeztük, kondenzáltuk, ezáltal teljesen feltöltve az alveolust (8. ábra). Az ideiglenes koronát úgy alakítottuk ki, hogy a nyaki része teljesen fedje az alveolust. Természetesen ellenőriztük, hogy funkcionális mozgások során ne kapjon terhelést (10. ábra). Az 1 héttel későbbi kontrollon már jól látszódott, hogy a lágyszövetek megfelelően adaptálódtak, a páciens panaszmentes volt. 10 héttel később eltávolítottam az ideiglenes koronát és a felépítményt. Ezt igen könnyen megtehetjük egy speciális koronaeltávolító fogóval, függőleges irányban. Bepattintható lenyomatvételi elemekkel zárt kanalas lenyomatot vettem.

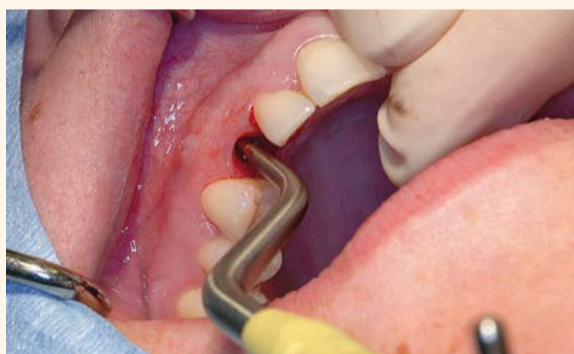A laboratóriumban ezután elkészült a végleges korona. Az ideiglenes koronát és a PEEK felépítményt a lenyomatvétel után könnyen visszahelyeztem. Ebben az esetben a korona és a felépítmény külön került vissza a laboratóriumból. A konstrukciót egy átvívó kulcs segítségével helyeztük szájba (11. a ábra), ennek az eljárásnak, mivel az nincs indexelve (több módon behelyezhető, mivel nincs belső hex vagy egyéb). Az átadás után Safe-Lock segítségével került „rögzítésre” a pótlás, ami optimális volt mind színben, mind formában (11. b ábra). A Safe-Lock egy mikromotorhoz csatlakoztatható készülék, mely rövid mikrolökéseket ad, miután a pedállal aktiváljuk. Őt ilyen lökés elegendő, hogy a felépítmény rögzüljön az implantátumban. Ezáltal teljes a hidegsajtolás. Ezután a koronát beragasztottam. A fél éves és több mint másfél éves kontrollon (12. b-c ábrák) a lágyszövetek megfelelő adaptációját figyelhetjük meg, és az eredmény megfelelő volt.



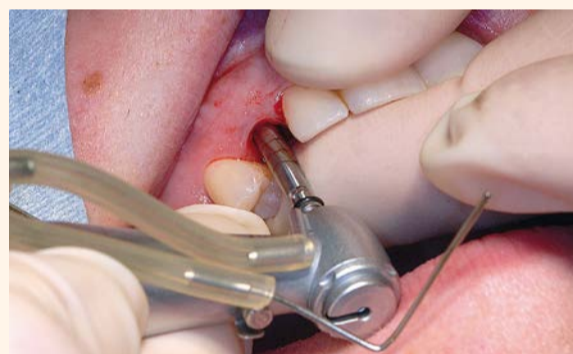1. ábra: Kiindulási situáció, 5,3 felszívódás.



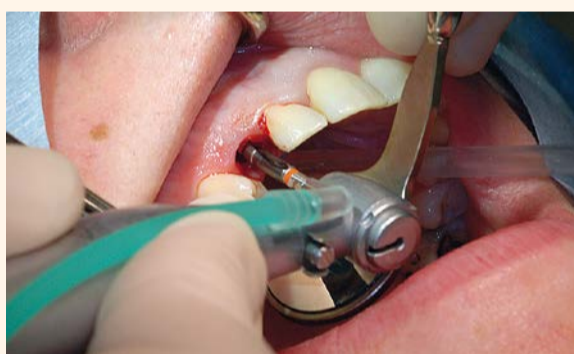2. ábra: Panorámafelvétel.



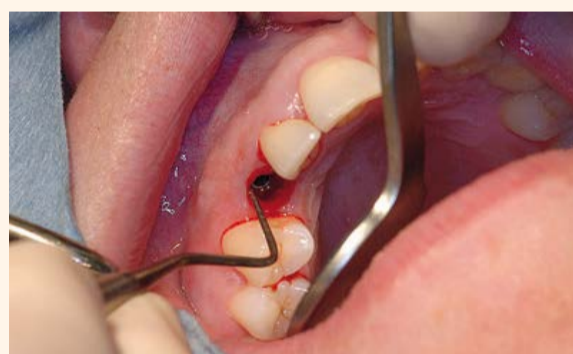3. ábra: Netwig osteotom-mal végzett preparáció.



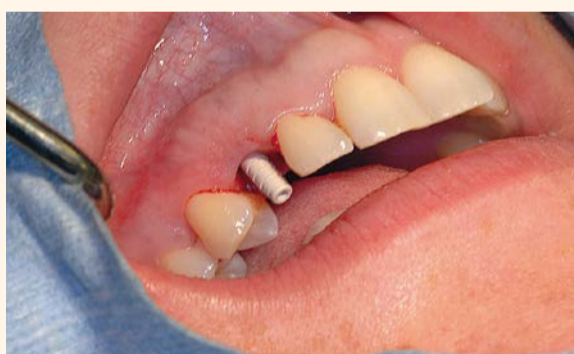4. ábra: Dental K-rendszerrel gyjtött autológ csont.



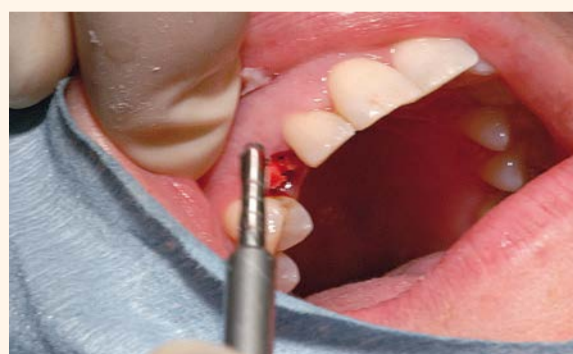5. ábra: 2,6-os fűró alkalmazása.



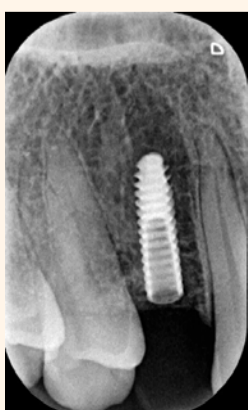6. ábra: Az implantátum behelyezése 1 mm-rel a csontszint alá.



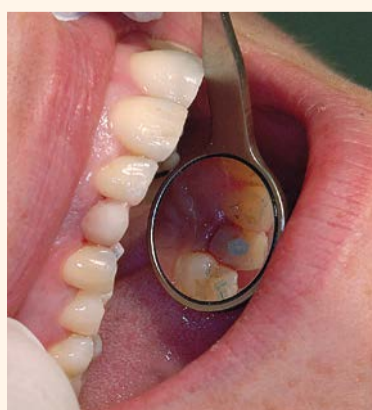7. ábra: PEEK felépítmény.



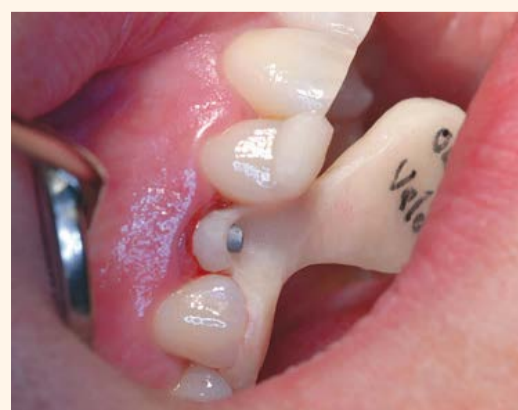8. ábra: A csonttörmelék felhelyezése az implantátumra.



9. ábra: Röntgenfelvétel az implantáció után.



10. ábra: Az ideiglenes korona.



11. a ábra: Az átvívó kulccsal behelyezett felépítmény.

2. eset

A második páciens (25 éves) egy fogorvostanhallgató javaslatára keresett fel engem, aki olvasott egy velem készített interjú a keskeny implantátumokkal szerzett tapasztalataimról. Ez a páciens nem volt elégedett a 2.2 aplázia miatt készült ragasztott hídjával (13. ábra). A periapikális felvétel alapján a 2.1-es és 2.3-as fogak gyökerei jelentősen konvergálnak. A fogak között a hely 7,4 mm, de apikálisan csak 5,2 mm (14. ábra) volt. Ennek a kihívásnak a megoldására szintén egy 2,8 mm átmérőjű implantátumra gondoltam. Lenyomatot vettünk, hogy rövidesen ideiglenes koronát tudjunk készíteni.

A kezelés

Miután eltávolítottam a ragasztott hidat, crestalis metszéből minél kevesebb lágyszövet leválasztásával feltártuk a területet. Ennél az esetben is osteotom-ot (Netwig) használtam a megfelelő pozíció és irány meghatározásához. Mindig egy kicsivel nagyobb eszközt használva, óvatosan nyomtam a labiális falat lefelé. Mivel itt nem volt egy nagy alveolus (nem volt fogeltávolítás és azonnal implantáció), autológ csontgyűjtésre (Dental K-system használatára) nem volt szükség, elég volt a tömörítési módszer. A 2,6 mm-es fúróval végigmentünk a teljes hosszra. A PEEK felépítményre direkt mintáztuk az ideiglenes koronát, különös gondot fordítva a cervikális rész és a megfelelő emergencia profil kialakítására. A legnagyobb nehézséget az jelentette, hogy meggyőzzem a páciens az ideiglenes korona tartosságáról és megbízhatóságáról, ugyanis nem sokkal az átadás után fél évre Afrikába utazott. 7. implantátummal szerzett tapasztalatom megfelelő bizonyítékként szolgált.

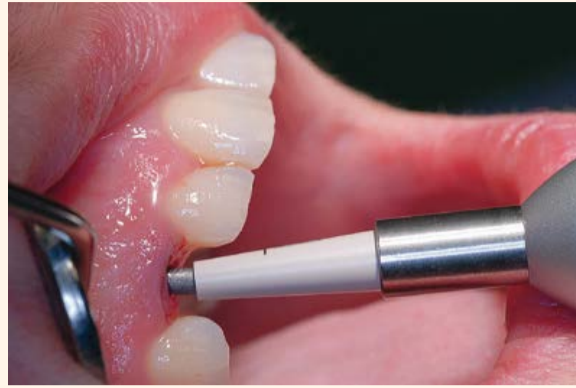Az idő engem igazolt, fél évvel később visszatért a páciens, és nem számolt be semmilyen problémáról. A lágyszöveti viszonyok megfelelőnek tűntek (15. ábra). Az ideiglenes korona eltávolítása után bepattintható lenyomatvételi fejet készítettem (16. ábra), ennek szintén kiváló emergencia profilja volt. A laboratórium ismét külön küldte a koronát és a felépítményt. Ezután úgy döntöttem, hogy miután extrorálisan megfelelően összeragasztottam, egyben helyezem szájba, így kiküszöbölhető, hogy valahol az íny alatt cement maradjon (17. ábra). Emiatt azonban kénytelen voltam a Safe-Lock segítségével közvetlenül a cirkon kerámia koronát ütogetni a felépítmény rögzítéséhez. Létezik ehhez egy speciális fej, hogy probléma nélkül rögzíthessük a pótlást (18. ábra).

Ennél a páciensnél különösen odafigyeltem, hogy a korona cervikális része megfelelően legyen kialakítva. Az 1.2-es foga kicsit zömök volt, és kompozitból építették fel. A fog nyakánál elektrokauterrel korrigáltam egy kicsit az ínyt, illetve kompozittal javítottam a formáját. Az eredmény meglehetősen jól sikerült (19-20. b ábra).

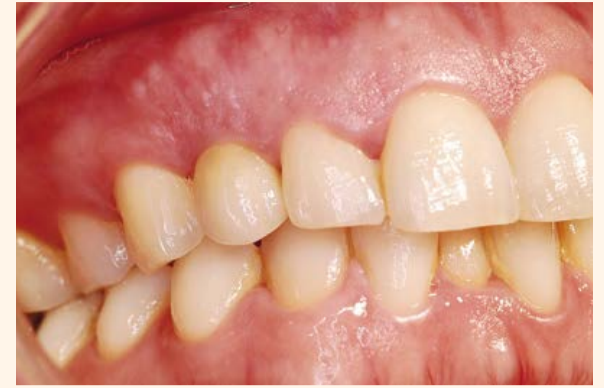Konklúzió és megjegyzések

Az első 2,8-as implantátumot 2013-ban helyeztem be. Kezdetben voltak kételyeim az ilyen keskeny átmérőjű implantátumokkal kapcsolatban, és kérdéseket tettem fel: vajon elég erős a konstrukció? Nem fog eltörni? A felépítmény-implantátum kapcsolat intakt marad? Habár a vékony implantátumok használata továbbra is kihívást jelent, eddig csak pozitív tapasztalatokat szereztem. Néhány megjegyzés az eddigi tapasztalataim alapján:

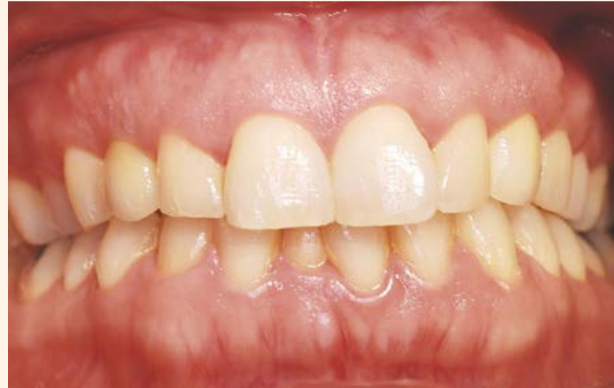1. Az összes nagy implantátumgyártó által forgalmazott vékony implantátumnál nagy figyelmet szenteltek a menetkialakításnál annak tömörítő hatására. Ez jelentősen javítja a primer stabilitást, ami segíti az osseointegrációt.
2. Ez a primer stabilitás lehetővé teszi, hogy azonnali implantációt végezzünk velük, és azonnali ideiglenes koronát készíthessünk az implantátumokra.
3. Az ennél a rendszernél használt PEEK felépítmény megfelelő retencióval bír hosszabb távon is. Mivel ennél az esetben az implantátumot kissé subcrestalisan helyeztem be, a szűk hely ellenére mégis elég csont maradt körülötte, ami megfelelő alapot jelentett a lágyszöveteknek. Ennél az esetben a 2,8 mm-es platformon a suprastruktúra „platform switch”-csel rendelkezett. Ennek következtében már az ideiglenes koronával megfelelő emergencia profilt tudunk kialakítani.
4. Különösen a mezo-disztálisan szűk foghiányoknál a vékony implantátumok jó megoldást jelenthetnek, de csak a frontterületen, ahol nem éri extrém oldalirányú terhelés a koronát és az implantátumot.
5. Véleményem szerint nagy erőknél és nagyobb terhelésnél a felépítmény-implantátum kapcsolat lehet a gyenge pont, mivel az implantátum igen vékony.
6. A buccális csont vastagsága kevésbé meghatározó, mivel számos módszerrel, mint pl. csonthasítással, a Dental K-rendszer segítségével történő autológ csontgyűjtéssel nyerhetünk viszonylag könnyen térfogatot.
7. A megfelelő eredmény eléréséhez megfelelő felépítményválasztéknak kell a rendelkezésünkre állnia. Ezért a kétrészes implantátumokat javaslom. Keskeny, egyrészes implantátumok kevésbé jók az esztétikai zónában.
8. A szilárd, morze kúpos kapcsolat az implantátum és a felépítmény között valóban megbízható, nem áll fent a csavar törésének kockázata, azonban nincs visszaút. Az implantátum egyrészes implantátummá válik. Grade 5-ös titániummal a szilárdság biztosított: 200 N-ig ellenáll a terhelésnek a vizsgálatok alapján. A pozicionálás és rögzítés nem igényel nagyobb figyelmet, mint egy csavarozható pótlás. Például a korona törésénél tudunk új lenyomatot venni a felépítményről. Hátrányként meg kell említenem, hogy csak titániumfelépítmények léteznek (azok szilárdsága miatt), azonban ezek annyira keskenyek,



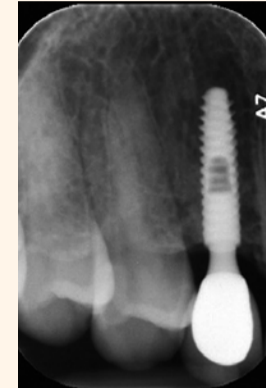
11. b ábra: Safe-Lock használata.



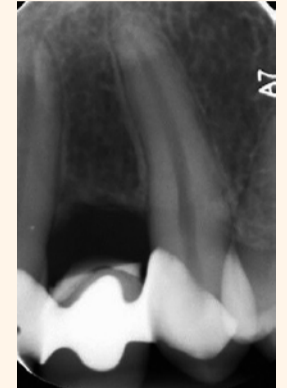
12. a ábra: 6 hónappal később.



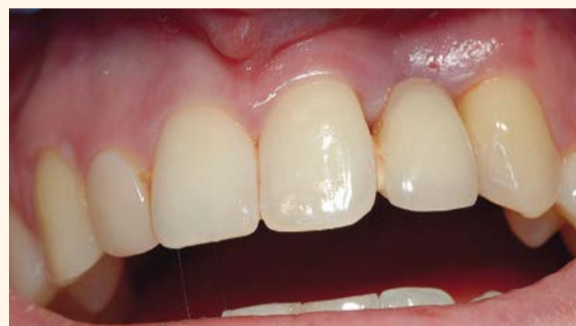12. b ábra: 20 hónappal később.



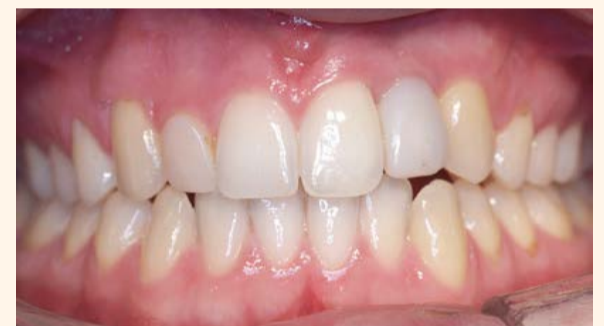12. c ábra: Röntgen 24 hónappal a kezelés megkezdése után.



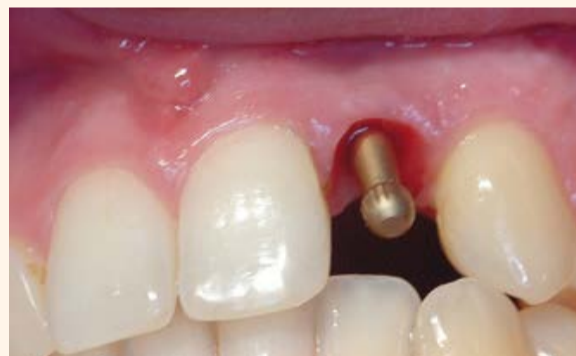14. ábra: A kiindulási röntgenkép.



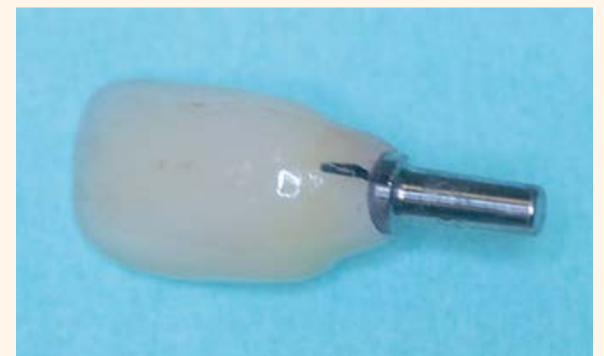13. ábra: A kiindulási szituáció.



15. ábra: 6 hónappal később, az ideiglenes pótlás.



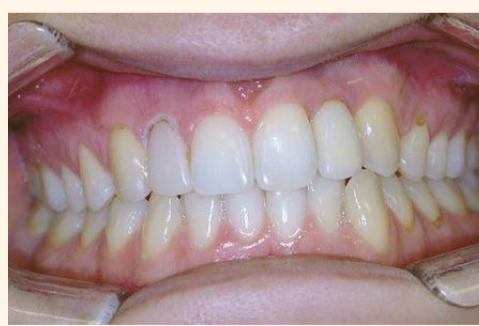16. ábra: A felpattintható lenyomatvételi elemek használata.



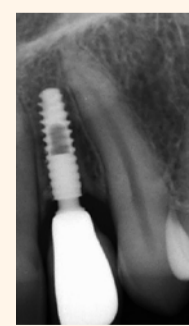17. ábra: A végleges korona ragasztása.



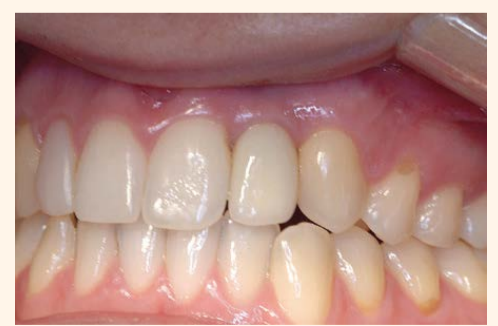18. ábra: Safe-Lock végződések.



19. ábra: Klinikai kép közvetlen az átadás és az inkrerekció után.



20. a ábra: Röntgenfelvétel 3 hónappal az átadás után.



20. b ábra: Klinikai kép három hónappal az átadás után.

hogy a koronával el lehet érni megfelelő esztétikai eredményt. A keskeny implantátumok alkalmazását megfelelő tervezésnek kell meg-

előznie, és megfelelő tapasztalatra van szükség az implantációs műtétnek alkalmazható eljárásokhoz. Ezeknél az eseteknél nem használ-

tunk műtéti sablont, azonban a navigált sebészet mindenképpen javasolt lehet a pontos pozicionáláshoz.

Forrás: Implants 2016/4

Amikor a technológia a biológiával találkozik

Dr. Mile Churlinov (Macedónia)

Absztrakt

A sikeres fogászat manapság jelenthet multidiszciplináris ellátást, vagy legalábbis multidiszciplináris megközelítést a jelenlegi technológia segítségével. Mindannyian tanúsíthatjuk, hogy a kitűnő gyökérkezelés mit sem ér, ha nem végezzük el alaposan a helyreállítást, vagy elhalasztjuk azt. A gyökérkezelési terápia után, bizonyítottan az ideiglenes ellátás az egyik leggyengébb láncszem a kezelt fog hosszú távú életében. CBCT-vel, ultrahanggal, CAD/CAM eljárással és operációs mikroszkóppal (OM), mint a legjobb fegyverekkel ma már a fogorvosok képesek az endodonciai kezelést együttes endo-helyreállító kezeléssé változtatni.

Programunk célkitűzése, hogy a résztvevők megismerjék:

- Miként segít a mikroszkóp a gyökérkezelésben;
- Milyen előnyei vannak a CBCT-nek a gyökérkezelések során;
- Milyen tényezők határozzák meg a gyökérkezelte fogak legjobb helyreállítását;
- Hogyan lehet kerámiapótlásokat előállítani a gyökérkezeléssel egy ülésben.

Bevezetés

Mi a biológia technológia nélkül? Többet akarunk elérni, többet akarunk megérteni, többet felfogni, és ehhez segítségül hívjuk a technológiát, hogy beváltsa ezekhez a célokhoz fűzött reményeinket. Megkérdezhetnénk: miért nem hordanak manapság a gyerekek karórát? Nem azért, mert nem szeretnek órát hordani. Azért nem viselik, mert a karóra csak egy egyfunkciós eszköz, ellentétben a telefonnal, amit használunk, vagy

esetleg az autóval, amit vezetünk. Szeretném bemutatni, hogy jelenleg hogyan használjuk a technikát azoknak a fogaknak a megmentésére, amelyek gyökérkezelést és későbbi restaurációt igényelnek. Szükségünk van arra, hogy lássuk, amit csinálunk, tehát egy operációs mikroszkóppal fogunk kezdeni. Képzeld el a világot nagyítás nélkül. Képzeld el, hogy az úrból figyelik a Földet anélkül, hogy képesek lennének látni azt, ami a felszín alatt történik. Fontosak a részletek. Meg kell figyelnünk, mielőtt megérthetjük a dolgokat. A tudós a kis dolgok vizsgálatához mikroszkópot használ. Minden olyan eszköz, ami növeli vagy javítja a felbontó képességet, rendkívüli módon hoz hasznát a precíziós fogászatban. Dr. Harvey Apotheker 1981-ben mutatta be a fogászati operációs mikroszkópot. Az első OM-et nagyon gyengén konfigurálták, nehéz volt ergonomikusan használni, és csak a nagyítás nyolcszorosára volt alkalmas.

1999-ben dr. Gary Carr mutatta be azt az operációs mikroszkópot, amelynek Galilei-féle optikája volt, és a fogászati alkalmazáshoz ergonomikusan alakították ki. Jó néhány előnye lehetővé tette a könnyű használatát majdnem minden gyökérkezelési és restaurációs eljárásban. Ma már sok endodontus fogorvos támaszkodik az operációs mikroszkópra a legmagasabb eredmény elérése érdekében. Az OM használata ellenére is előfordul, hogy az orvos még mindig nem talál meg egy bizonyos csatornát. Az alábbi esetben a DB és MB2 csatornák vannak elrejtve. A mikroszkópos nagyítás és az orvos nagyfokú erőfeszítései ellenére sem láthatóak. Addig kutat-e a fogorvos, amíg perforálódik a fog alja, és így tönkreteszi a prognózist, vagy a fogorvos bölcsen viselkedik, és elküldi a páciens CBCT-re? Nyilvánvaló, hogy az orvos ki fogja használni ezt a technológiát, hogy a határokat

kitolja. Az alábbi esetben azt mutatjuk be, hogy mit láthat az a fogorvos, aki használja a CBCT-t a gyökérkezelés során. Erősen kétséges, hogy ezeket a csatornákat lehetséges lenne CBCT használata nélkül megtalálni.

CBCT

Mi is pontosan a CBCT? Ez egy diagnosztikus képalkotó eljárás, amely magas minőségben teszi lehetővé a csontos elemek ábrázolását 3 dimenzióban, a maxillo-faciális vázrendszerben. A CBCT rendszerekkel elérhető, hogy kis látóterű képeket készítsünk alacsony dózissal, és elegendő térbeli felbontásban az endodonciai diagnózis felállításához, a kezelési útmutatáshoz, valamint a kezelési utáni megbeszéléshöz. A hagyományos CT-t és mikroCT-t használók úttörő erőfeszítései, valamint a maxillo-faciális CBCT 1996-ban történő bemutatása lehetővé tette az első klinikai technika gyakorlatot, amely bemutatta a 3D képalkotás használatát a gyökérkezelések során. Az endodonciában a CBCT rendkívül jól használható a kezelés előtt és a kezelés után is.

Preoperatív értékelés

A képalkotással vizualizálni lehet a fogak és az alveorális keményszöveti morfológiát, a patológiai elváltozásokat, segít a korrekt diagnózis felállításában. A képalkotás információt nyújt a fog morfológiájáról, beleértve a csatornák helyzetét és számát, a pulpakamra méretét és a kalcifikáció mértékét, a gyökér struktúráját, az irányokat és görbületeket, töréseket, a iatrogén hibákat és szuvasodás kiterjedésének mértékét.

A gyökér körüli és a periapikális megbetegedések hatását meg lehet hatá-

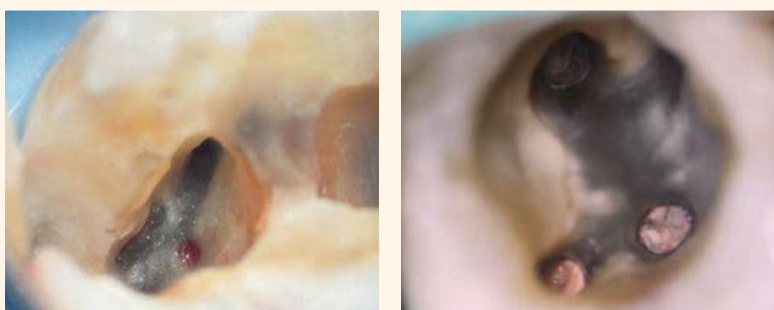
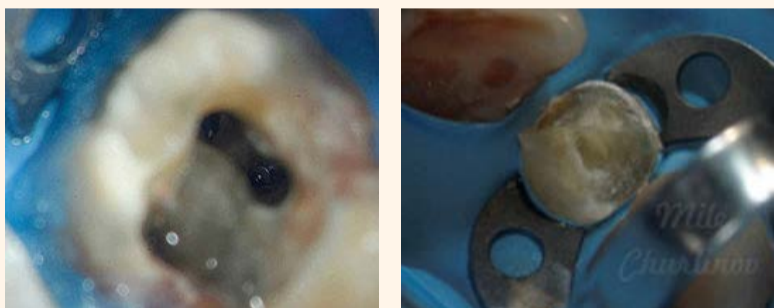
rozni, beleértve a gyökérfelszívódás mértékét és a gyökércsúcs körüli oszteolízis jellegzetességeit. A nagyobb léziók esetén képalkotással meg lehet határozni, hogy szükséges-e kiegészítő sebészeti eljárás a hagyományos gyökérkezelésen kívül. A diagnosztikus röntgenek segítenek megjósolni a potenciális szövődeményeket, a gyökérrepedéseket, valamint érzékelhetővé teszi és megmutatja a periapikális elváltozásokat.

A gyökértömő kezelés után azonnali röntgenfelvétellel megállapítható a tömés tömörsége és a gyökértömő anyag behatolása a gyökércsatorna-rendszerbe. Azokban az esetekben, ahol a gyökércsúcs körüli gyulladás nem teljes, a gyógyulás közép- vagy hosszú távú mértékének felbecsüléséhez alapként szolgál. A képalkotás fontos a korábbi terápia eredményeinek, a késleltetett gyógyulásnak, az ismételt kezelés potenciális akadályainak felmérésében, valamint a sebészeti beavatkozást megfontolásában.

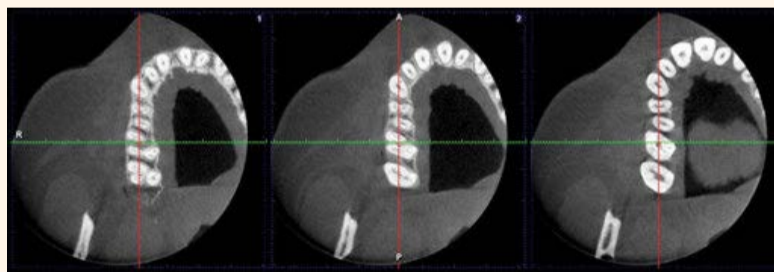
Az endodonciában a siker a periapikális csont gyógyulását jelenti – a tömött gyökércsatorna mellett. A kutatások kimutatták, hogy a periapikális lézió gyógyulásának értékeléséhez a 2D-s periapikális röntgenfelvételek esetében csak 47%-ban volt egyezés 6 vizsgáló személy között. Goldman és munkatársai arról is beszámoltak, hogy ugyanazon vizsgáló személyek ugyanazt a röntgenfelvételt két különböző alkalommal értékelték, csak 19–80%-ban volt egyezés a két értékelésben.

CBCT-vel, ultrahanggal, CAD/CAM eljárással és operációs mikroszkóppal mint a legjobb fegyverekkel ma már a fogorvosok képesek az endodonciai kezelést együttes endo-helyreállító kezeléssé változtatni.

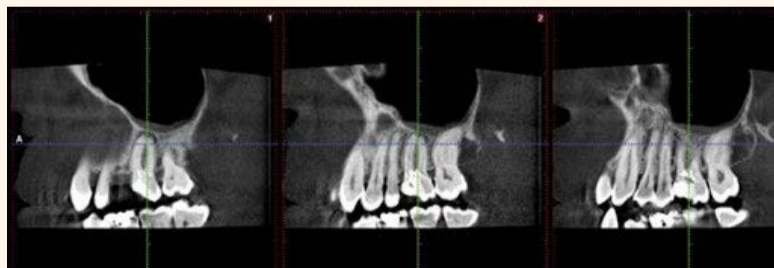
A leggyakoribb patológiai állapotok, amelyek a fogakat érintik, a pulpa vagy a periapikális terület gyulla-



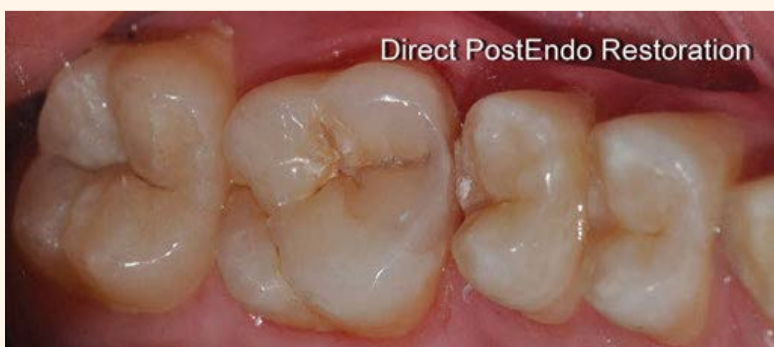1–4. ábrák: Bemutatja, hogy mi látható az endodontus számára operációs mikroszkóp használatával.



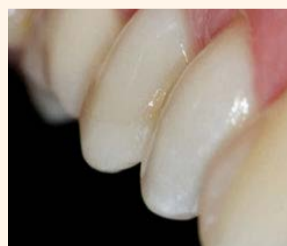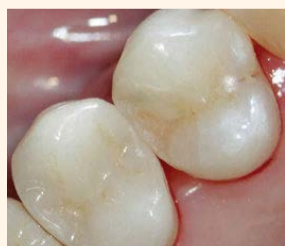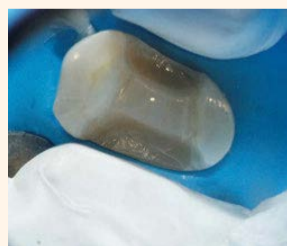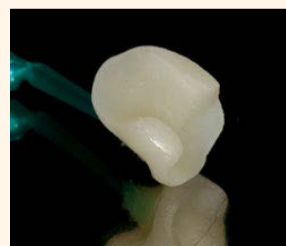
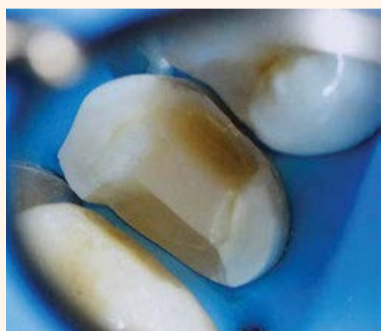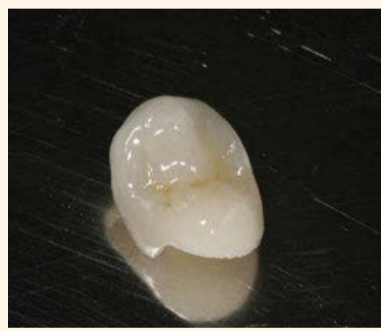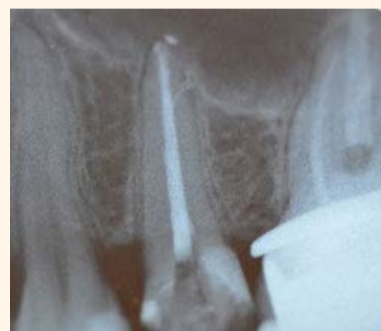5. ábra: A DB csatorna keresése. A csatorna teljesen kalcifikálódott.



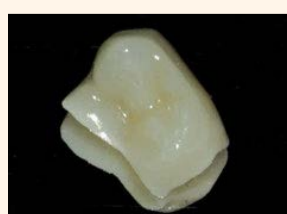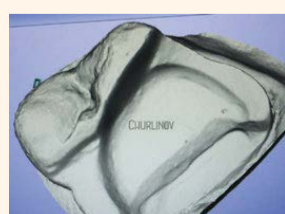
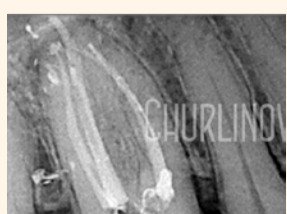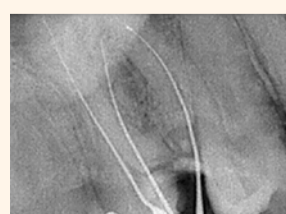
6. ábra: A meziális és disztális csatornák körül egyértelműen látszanak az endodonciai eredetű elváltozások.



7. ábra: Az első kisörlőt kompozittöméssel látták el.



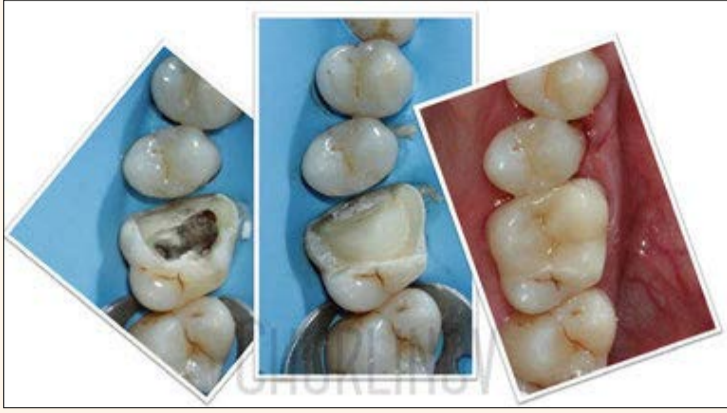8–13. ábrák: A kisörlőt CAD/CAM technika segítségével állították helyre, azonnal a gyökérkezelés után.



14–15. ábra: A legjobb eredmény érdekében a gyökérkezelés mikroszkóp és CBCT együttes alkalmazásával készült.

16. ábra: CAD/CAM használatával a fogat leképezték az aznapi végső helyreállításához. (A csont bondozása után.)

17. ábra: A fogpótlást kifaragták, fényre égették és kipolírozták.



18. ábra: A fog a gyökérkezelés után, a csontfelépítés után és a végső fogpótlással.

dásos elváltozásai. Dr. Sara Lofthag-Hansen összehasonlította három megfigyelő pontosságát 46 darab fog periapikális patológiája diagnózisának a felállítása céljából, mindezt magas felbontású, korlátozott képméretű (limited FOV) CBCT-vel és két intraorális röntgenfelvétellel: egyet párhuzamos röntgentechnikával és egy képet 10°-os szögfelezős technikával készített el. Míg CBCT-vel és intraorális röntgenfelvétellel 53 csatornánál tudtak elváltozást meghatározni, addig a CBCT további 33 sérült csatornát fedett fel. A megfigyelők egyetértettek abban, hogy CBCT-vel további klinikailag releváns anyagot kaptak a vizsgált fogak esetében a 46-ból 32 esetben (69,5%). Dr. Andreas Stavropoulos és dr. Ann Wenzel összehasonlították a CBCT-t, az intraorális digitális és a filmalapú intraorális periapikális radiográfiával a periapikális csontdeficit kimutatására, 10 fagyasztott sertés mandibulában, négy kalibrált vizsgáló segítségével. Azt állapították meg, hogy a CBCT nagyobb diagnosztikai pontosságot (61%) nyújt a digitális (39%) és a hagyományos röntgenfelvételek (44%) összehasonlításában. A CBCT a sikeres endodoncia egyik fontos technikai eleme.

A koronai helyreállítást még azelőtt kell alaposan megfontolni, mielőtt az endodonciai kezelés elkezdődne. Nagyon gyakran a sikeresnek látszó gyökérkezelés a fog eltávolításába torkollik a korábban fennálló elégtelen parodontális helyzet miatt. Minden szuvasodást és meglévő kétes tömést el kell távolítani a gyökérkezelés előtt ahhoz, hogy lehetővé váljon a fog repedéseinek vizsgálata. Amit szem előtt kell tartanunk az az, hogy a helyreállító anyagok, a csücsök lefedése és a vállakkal járó mesterséges koronák olyan tényezők, amelyek jelentősen befolyásolhatják a gyökérkezelte fogak későbbi törésállóságát.

Be kell-e fednünk a gyökérkezelte fogak összes csücskét? Melyek a direkt technikának a határai? Ezeket a kérdéseket nehéz megválaszolni, mivel nincsen elég olyan hosszú távú vizsgálat, amely az összes tényezőre kiterjedne. Az okkluzális isthmus szélességének növelése, az előkészítés mélysége, valamint az ép zománc jelenléte vagy hiánya jelentős hatással van a fogtörésekre. A fogak hosszú élettartamában fontos szerepet játszanak a gyökérkezelte fogak helyreállításához felhasznált anyagok is. A gyökérkezelte fogak töréseit a foganyag hiánya és a trepanációs nyílás indukálta feszültség is okozhatja, valamint a műszerhasználat, a szükségtelen nyaki dentin eltávolítása, a gyökércsatorna átöblítése, a feltágított gyökércsatorna tömése, a csap helyének kialakítása és a csap kiválasztása.

A gyökérkezelte fogak 97%-os hosszú távú funkcionális túléléséről számoltak be a maradó fogak esetében, nyolc év elteltével, egy nagyon nagy kiterjedésű epidemiológiai vizsgálatban. A gyökérkezelés utáni fogak helyreállításának vagy eltávolításának leggyakoribb okai a koronai és/vagy gyökértörések. A csücsöktörések előfordulása jelentősen megnövekedik a meglévő helyreállított felszínek számával, a páciens korával, különösen, ha 55 év feletti.

Az ideiglenes fogpótlások cseréje (ideiglenes vagy provizórikus) a gyökérkezelés után na-

gyon magas számú fogvesztést (66%-ot) eredményezett az átlagosan 3 éves nyomon követés során.

Most mi a helyzet a hátsó gyökérkezelte fogak direkt helyreállításával vagy koronáival?

Sok kiváló fogorvos használ direkt tömést a gyökérkezelte fogak esetében. A 7. ábra egy első kísérő fogat

mutat, amit ilyen módon kompozittal állítottak helyre. Sok szisztematikus tanulmány van ebben a témában, de a legtöbb retrospektív, és mint minden retrospektív vizsgálatban, nem létezik standard klinikai vizsgálat, tanulmányi módszertan vagy a jelentéstételi módszertan, amely hozzájárul az eredmények hatékony elemzésé-

hez. Dr. Petros Koidis és mások szisztematikus vizsgálata szerint az eredmények azt mutatják, hogy koronákkal fedett gyökérkezelte fogak hosszú távú túlélési aránya magasabb (89%).

A gyökérkezelés után helyreállítjuk a fogat. Az egy ülésben végzett fogászat egy nagyon jó szolgáltatás a pácienseink számára. Ezt meg lehet tenni direkt kompozit felépítéssel, vagy a biológia és a technika egyesítésével, valamint használhatunk CAD/CAM technológiát is. A CAD/CAM fogászatot 1980-ban fejlesztették ki a fogpótlások előállítására. Ez az eljárás lehetővé teszi a fogorvos számára, hogy megtervezzék, előállítsák és közvetlenül behelyezze az egyedi kerámiapótlást egy ülés alkalmával, nem pedig több ülés során, további fogtechnikai munkával. 1985-ben alkalmazták először sikeresen egy páciensen. Ez a technológia lehetővé teszi a kerámiapótlások előállítását és behelyezését egy ülés alkalmával. Más anyagokhoz viszonyítva, mint például az amalgám és az arany, a kerámiának jobb esztétikai tulajdonságai vannak.

Továbbá a digitális lenyomatvétel sokkal kényelmesebb a páciens számára, mint a hagyományos lenyomatvétel.

További klinikai vizsgálatok azt mutatják, hogy a CAD/CAM-restaurációk sikerességi aránya 95,5% kilenc év után, és 84% 18 év után. A CAD/CAM digitális képalkotó technikája, amely a beteg szájüregét teljesen pontosan, az utolsó részletig ábrázolja, biztosítja, hogy ne legyen probléma a pontatlan fogászati lenyomattal, továbbá lecsökkenti a páciensek negatív tapasztalatait a terjedelmes lenyomatvételtől és a felesleges törmeléktől a szájban.

Összefoglalva: a technológia jelentős szerepet játszik abban, hogy hogyan kezeljük a fogakat, ahol gyökérkezelés és azt követően helyreállítás válik szükségessé. A fenti cikkben a kezdetektől a végpontig tartó legjobb fogászati technológiát mutattuk be.

(A felhasznált irodalom a szerkesztőségünkben megtalálható.)
Forrás: dentaltown.com/2015. május



Implant System by Open Dental Community



+36 70 544 7799

trate.hu

