

today

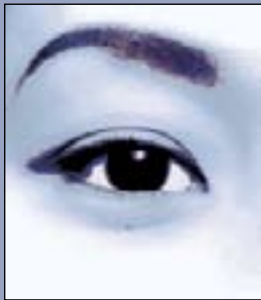展会会报



today内容介绍

本届展会精彩纷呈，您可以通过today展会会报了解本届展会上的热门产品以及各参展公司的重大活动安排。根据您的需要安排观展计划，绝不错过任何精彩。

>>第1页



行业快讯

Today展会会报为您呈上最新的行业资讯，帮助您更好地了解牙科行业的重大事件和最新科技进展。

>>第2页



服务

本届展会活动安排丰富多彩，today为您带来详细各类学术会议时间安排，您可以根据自己的时间安排好自己的行程，绝不错过任何精彩。

>>第16页



欢迎来到第二十三届华南国际口腔展


■ 行业盛事，博览牙科，第23届华南国际口腔展将于2018年4月4-7日在广州中国进出口商品交易会展馆C区隆重举行。为助力口腔产业变革，紧随国际前沿态势，2018年展会将再度扩大规模，提升国际化水平，发挥行业风向标的作用，为专业观众展示口腔行业新型产品和高端技术，为口腔医学工作者提供前沿实用的继续教育及培训课程，全力打造全方位口腔产业链的产品展示与技术交流平台。

展会规模扩至54000m²，聚合行业力量，展现行业技术与潮流

作为行业风向标的华南国际口腔展将再度为展商及专业观众提供全方位展示和交流的平台。本届展会面积扩至54000m²，共设置14.1、15.1、14.2、15.2、16.2、14.3、15.3、16.3八个展馆，来自中国大陆、中国香港、中国台湾、德国、美国、意大利、法国、芬兰、瑞士、奥地利、列支敦士登、加拿大、以色列、日本、韩国、巴西、丹麦、斯洛文尼亚、巴基斯坦、俄罗斯、迪拜、新加坡等20多个国家和地区的900多家参展商将在本届展会上展示公司形象、最新产品，为行业展现与众不同的技术与潮流。德国、美国、韩国、台湾、佛山南海展团将继续在本次展会亮相，为观众带来其代表区域更优质、创新、特色的牙科精品，凸显不同区域的品牌特色以及在创新和研究方面的优势，展现区域口腔行业发展的整体形象。

新品推介再度来袭，促进企业升级与创新

2018华南国际口腔展将继续开设新技术新产品推介会，为展商们提供一个专业的新品展示和新技术推介的舞台，推动行业前沿品牌



与新技术深入市场，助力中小企业升级与创新，促进行业多元化发展。卡瓦盛邦（上海）牙科医疗器械有限公司、A-dec Inc.、北京朗视仪器有限公司、苏州市君威医疗设备有限公司、杭州先临三维科技股份有限公司、苏州迪凯尔医疗科技有限公司等18家公司最后入选并将在会上对公司的潮流新品进行隆重推介。

会议论坛精彩纷呈 聚焦前沿技术成果

“管理者论道”、“深度培训”、“技术专场”、“好病例分享会”、“交流专场”等五大系列的180多场会议将继续与广大观众见面。同时，中华口腔医学会第十次专业委员会（分会）工作会议、第四次全国口腔健康流行病学调查表彰大会、中国牙病防治基金会六届三次理事会扩大会议等重要会议将同期举行。高端会议除“中国口腔医院发展论坛”、“中国民营口腔发展论坛”、“民营口腔华南论坛”以外，还将有“口腔产业发展论坛”、“口腔

修复工艺数字化高峰论坛”、“对话资本：口腔医疗行业的机遇和挑战高峰论坛”等新论坛吸引眼球。来自中国大陆、中国香港、中国台湾、日本、韩国、美国、德国、印度、西班牙、奥地利、加拿大、巴塞罗那、墨西哥等170多位专家将与观众分享新的医学研究成果、实用的临床治疗技术、先进的设备应用经验，以及高效的诊所管理方法。

国际买家组团观展，为展商带来更多商机

2018华南国际口腔展将迎来印度尼西亚、马来西亚、泰国、孟加拉、巴基斯坦、菲律宾等国际观展团，这将为展商带来更多商机，使展会现场气氛更加高涨，也为展商扩大海外市场提供坚实的观众基础。

微信粉丝俱乐部——精彩活动不间断，缤纷好礼享不停

2018华南国际口腔展微信粉丝俱乐部全面升级，将带给观众全新的精彩活动及丰厚的缤纷大礼。幸运红包、极速寻宝、许愿树、创意

拍照等各具特色的活动将带给观众不一样的体验乐趣，同时还有富士拍立得相机礼盒、Vtooth未豆智能冲牙器等神秘大礼等着幸运观众来领取。诚邀各位莅临“微信粉丝俱乐部”一起互动，抽奖拍照，共度欢乐时光！

展会服务优化升级——“会约go”开启观众与展商的精准沟通

为了方便观众与展商的精准交流与配对，2018华南展推出“会约go”微信小程序，通过在小程序上发布信息的方式，最大程度实现观众与展商的即时互动。展商可在“会约go”发布信息，在线接触潜在客户，最大化与观众即时互动，了解行业新产品和服务。观众则可以在“会约go”上发布及查询所需品牌产品，即时联系展商，获取展商最新资讯，省时快捷定位观展的目标。欢迎各位展商与观众积极使用！

4月4日与您相约华南国际口腔展，一起共享这场精彩纷呈的口腔盛宴，我们不见不散！



2018第二十三届华南国际口腔医疗器材展览会
中国国际口腔保健品展览会暨技术研讨会

日期：
2018年4月4日-7日

地点：
广交会琶洲展馆C区

许可：
中华人民共和国科学技术部

主办单位：
广东省科学技术厅

协办单位：
口腔保健全国委员会

承办单位：
广东省对外科技交流中心
广东省口腔保健委员会
广东省口腔医学会
广东国际科技贸易展览公司（广东科展）

欲了解更多资讯
请浏览网站：
www.dental-tribune.com

dti Dental Tribune International

挪威科学家关注研究狗辅助的牙科治疗


■ 挪威：从智利到加拿大，都有借助狗降低部分患者在牙科治疗过程中产生的不安及焦虑的做法。首次进行此类研究的是挪威的纳维亚Tromsø大学的Anne Margrete Gussgard博士，副教授。他目前正着眼于研究动物辅助治疗的作用。

“我们了解狗对人类的作用。它们可以让人类的心跳变慢、冷静，血压降低。血氧含量升高，胆固醇减少。尽管还没有关于狗对牙科治疗的影响，但是时候进行相关的研究

了，”Gussgard博士在一项Tromsø大学对其进行的采访中表示。

在加拿大多伦多大学完成了牙周相关的研究后，Gussgard博士进行了为期10年的动物牙医工作，因此在她的工作及研究中引入狗是十分自然的。研究中的动物是来自于瑞典斯科纳地区的Barley。Barley和Gussgard博士于2016年6月从一项为期1年的有关狗的治疗训练课程中毕业，并形成了良好的关系。

这项工作的研究对象均为儿童患者，因



图片来源：Martin Valigursky/Shutterstock

exocad

新版本功能亮点

Tilmann Seidenbrecher, CEO

欢迎您参观我们在2018.04.04-07
华南口腔展展位。
15号馆，C20展位。

DentalCAD 2.2 Valletta

dentalshare 在线预览

可以在网页浏览器中或您的手机上查看的真实的3D设计预览链接

设计过程瓷块嵌套

逼真的TruSmile渲染完美呈现分层瓷块颜色效果

邻接点工具

更智能的邻接点适应调整。便捷的平面剪切编辑工具

剖面视图

便捷的剖面视图与新的测量工具

咬合架高级功能

咬合架：自由选择虚拟咬合运动中引导运动区域

创建软牙龈

模型编辑：植体模型编辑创建软牙龈

更多功能...

获取更新合同以使用新的功能。详情请咨询exocad经销商。

exocad.com

此在研究中包括一组儿科医师，一位心理医生以及一位药剂师。是否在治疗过程中有狗存在而造成的不同的治疗结果将被记录下来以评价狗对治疗的作用。期望研究结果能够阐释成人相关研究。

在每次治疗开始前，患者都会和Barley见面，并决定Barley在治疗中位于治疗椅上或只是站在一旁，或者站在一个高度适宜的桌子上，可以移动到患者处。在工作中Barley会穿一件治疗衣以及袜子以显示它在工作状态。

Gussgard博士表示，这些穿戴改变了她“同事”的行为。在接受加拿大牙科协会采访时，她说道：“在穿上工作装以后，它走路更加沉稳，在我发出指令前不会采取任何行动。——这令我十分骄傲。它表现得十分热爱这项工作，这也让我十分高兴。”当Barley不在诊所时，它就是一条正常的家养犬，会和Gussgard博士及她的家人一起外出。

受到医疗与健康研究会委员会支持的Gussgard博士及Barley在2017年都在一起工作，这项研究的结果也将在不久后发表。

today 出版人信息 dti

中国大陆地区代表 黄 催
中国北京市朝阳区
东四环北路6号二区
阳光上东安徒生花园
底商102-103号 100016
电话 +8610-51293736
传真 +8610-65560125
手机 +86-13911002700
电子邮件 dtichina@gmail.com
编辑/办公室 世界牙科论坛德国总部
电话 +49-341-484740
传真 +49-341-48474173
电子邮件 info@dental-tribune.com
网站 www.dental-tribune.com
出版者 Torsten Oemus
集团总编 Daniel Zimmermann
市场销售服务 Nadine Dehmel
Nicole Andrä
业务开发经理 Claudia Salwiczek-Majonek
制作发行 Gernot Meyer

Today Dental South China Expo 将于2018年4月4日至7日在2018国际口腔保健展览会暨研讨会上发行。

本杂志和所有文章受版权保护。任何未经事先授权就使用本刊内容的行为都将被起诉。我们对发布的学会、公司、商业信息不承担责任。本条款的法律管辖地为德国莱比锡。

使用乌贼墨检查牙周病的新研究

■ 美国，圣地亚哥：一个由工程师带领的团队发现了一种新的牙齿成像的方法来检查患者牙龈的健康状况。乌贼墨，水和玉米淀粉的混合物涂在牙龈上，并用光和超声检测。来自圣地亚哥加利福尼亚大学的团队相信这种方法比现在的任何方法都要创伤小，更有效、更准确。

Jesse Jokerst博士，研究的主要负责人，加利福尼亚大学纳米工程学院的助理教授说：“上次我看牙医的时候，我觉得他们现在使用的牙齿和牙龈成像工具可以得到大幅的升级。”


通常检查显示牙周病症状的牙周袋深度的方法创伤比较大，同时患者感到不适。牙医之间的方法也有很大的不同。Jokerst说：“使用牙周探针就像是用一把手电筒检查一间黑屋子，在同一时间只能看见一个区域。用我们的方法，就像是打开了所有的灯开关，你可以立即看到整个屋子。”

这种新方法是，首先用一种商用食品着色用的乌贼墨，水和玉米淀粉的糊剂漱口。漱口是为了作为被称为光声超声的成像技术的对比介质。过程包括发出一个光信号到样品上，通常是短的激光脉冲，样品加热并扩大，生成声信号，研究者进而进行分析。

乌贼墨通常包括黑色素纳米颗粒，它可以吸收光，在漱口的过程中，它们附着在牙齿和牙龈之间的牙周袋内。激光照射后，颗粒受热并膨胀，在牙周袋内制造压力，并被超声信号接收。这个过程可以为研究者制作每个牙齿周围完成的牙周袋深度图。

根据研究者说，未来的工作是尽量减少乌贼墨的咸味和苦味，用便宜的、更便携的光系统代替激光，比如LED光源，以实现使用科技监测牙周健康的终极目标。

该研究的题目为《光声成像来进行微创牙周袋深度检查》(Photoacoustic imaging for noninvasive periodontal probing depth measurements) 发表于*Journal of Dental Research*上。



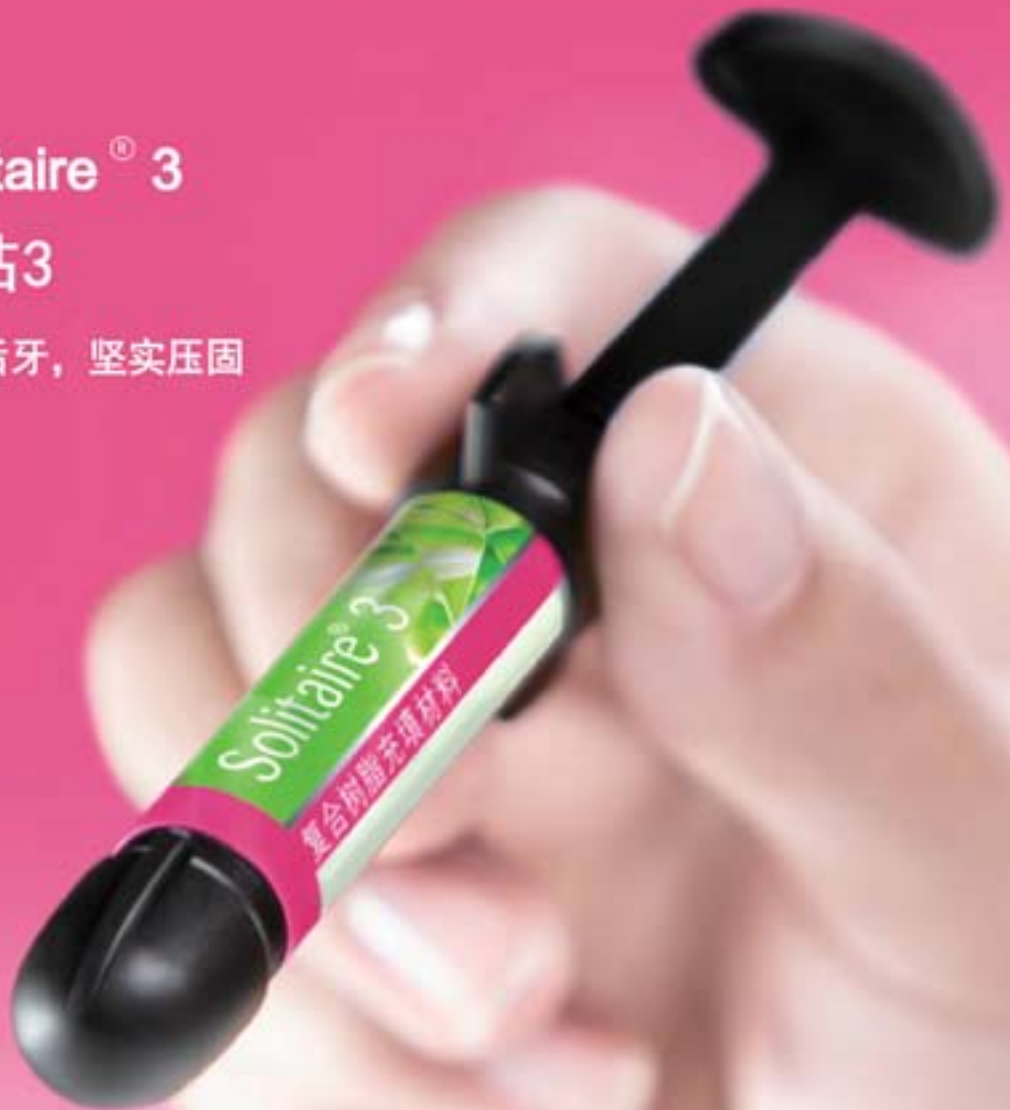KULZER
MITSUBI CHEMICALS GROUP

Solitaire® 3

Solitaire® 3

超钻3

专注后牙，坚实压固



古莎齿科有限公司
Kulzer Dental Ltd.
地址：中国上海法华路1585号
邮编：200233
电话：086-021-23526200
传真：086-021-23526399
官网：www.kulzer.com
网上商城：http://theraeus-dental.cc



古莎官方网站

today About the publisher dti

Editorial/ Dental Tribune International GmbH
Administrative Office Holbeinstr. 29
04229 Leipzig, Germany
Phone +49-341-484740
Fax +49-341-48474173
E-mail info@dental-tribune.com
Internet www.dental-tribune.com
Publisher Torsten Oemus
Group Editor Daniel Zimmermann
Marketing & Sales Services Nadine Dehmel
Nicole Andrä
Business Development Manager Claudia Salwiczek-Majonek
Executive Producer Gernot Meyer

Today Dental South China Expo will appear at the 23rd South China International Dental Equipment & Technology Expo & Conference 2018, Canton, April 4-7, 2018.

The magazine and all articles and illustrations therein are protected by copyright. Any utilization without prior consent from the editor or publisher is inadmissible and liable to prosecution. No responsibility shall be assumed for information published about associations, companies and commercial markets. General terms and conditions apply, legal venue is Leipzig, Germany.

清洁是关键

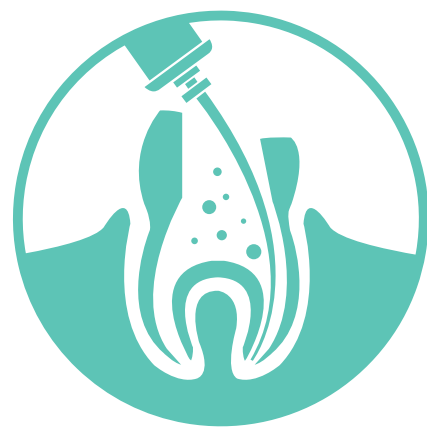Aws Alani, 英国

当全面考虑所有因素时，彻底消毒根管系统是很有难度的。如果我们看的是纳米级的每平方毫米大约有76,000个牙本质小管的牙本质，每一个小管都可以窝藏一个细菌群。然而还可能不易到达的解剖结构，如侧枝根管、根尖分叉和根尖分歧。这些因素是除根管弯曲之外需要考虑的因素，这在X片平片上可能看不到，也可能不完全看到。很明显，除了使用

根管挫与根管壁发生接触外，还需要进行化学消毒以进一步减少细菌量，使用冲洗液消毒和润滑工具来溶解残髓。几十年来次氯酸钠一直是冲洗液的中流砥柱。

在上世纪80年代，Bystrom和他的同事研究了有无使用次氯酸钠进行辅助的器械扩挫的效果。他们毫无意外地发现，与纯扩挫相比，次氯酸钠与手工扩挫联合使用能显著降

低细菌量。因为这种化学器械扩挫方式对根管治疗的成功非常关键。他们比较了在连续五次复诊时分别使用生理盐水，0.5%和5%次氯酸钠进行冲洗的效果。有趣的是，他们发现在0.5%和5%的次氯酸钠之间细菌量的减少并没有差别。尽管这些牙齿可能进行了综合治疗，但在这项研究的15个标本中，仍有7个在治疗结束后依然可以培养出细菌。可培养



细菌的存在并不意味着治疗失败，它只是意味着可能有一个细菌群具有抗药性。器械扩挫本身确实能减少细菌量，这是通过对细菌定居组织的物理去除，同时也有利于冲洗液在根管内的扩散。Siquiera和他的同事们发现，将根管从30号扩大到40号可以显著减少根管内病原菌。

在根管消毒时，似乎冲洗和扩挫之间是高度相关的。比如洗车，只洒上肥皂水然后冲洗是没办法清除高速公路上撞死的虫子尸体和鸟粪的。需要用海绵好好擦洗一下，或者如果你真的很在意的话，可以使用压力清洗机！这就引出了另一个问题，如果你的病人知道，我们或多或少地使用与他们清洗浴室套房时相同或非常相似的液体来清洁牙齿内部时会怎么想呢？最近一个不经常在国家电视台上露面的明星牙医主张用木炭来美白牙齿，就是那种可以从当地的加油站买来做烤肉的木炭。

次氯酸钠是一种有效的杀菌剂，但不能去除玷污层。玷污层是由有机物质（蛋白质、牙髓残留物、唾液、微生物）和由牙本质矿物质组成的无机成分混合而成的。玷污层可以阻止藏在牙本质小管中的细菌受到冲洗液的冲洗，以及减少根充时牙本质和根充材料的接触。因此，在根充前完成根管预备和扩挫后使用EDTA去除玷污层是有必要的。在文献中大力提倡用EDTA进行倒数第二次荡洗，然后在干燥前用次氯酸钠进行最后的冲洗。

细菌与生物膜

与我们以前认为的不同，细菌不会远离彼此单独定居。要是他们是这样的反社会个体的话，我们就可以一个一个地把它们挑出来！细菌们联合在一起，形成了共生群体，共享资源，相互保护，不受外界影响。这通常被称为“生物膜”，它是一层薄而牢固的黏液层，附着在微生物群落寄居的固体表面。它们不仅分享资源，而且通过RNA或DNA分享促进彼此生存的信息。由于大多数细菌被包裹在这一层，仅仅进行冲洗而不破坏这一层是没用的。“扰乱”这个词有点太仁慈了，需要将其破坏，以显露出它内部的所有细菌，并将其暴露在冲洗液中进行化学作用。过去10多年来，根管内生物膜破坏的方法已经有了很大的发展。与高压清洗机清洗比海

*PCP (professional care for prophylaxis 预防专业护理) 商品。
PCP —— 是国际致力于口腔卫生保健的权威机构的全新理念。
通过预防性预防口腔护理，达到保护良好的口腔健康与功能。



应用于 PCP* 理念预防性研磨抛光系统

玛莎 MERSSAGE (预防性含氟抛光膏)

帕莎 PRESSAGE (无氟牙面处理抛光膏)



预防性研磨抛光系统，助力于“带给患者舒适和喜悦”的、
高效的专业牙齿清洁

抛光膏与现有的松风打磨材形成完善的抛光系统



欲了解更多松风信息
请扫描下方二维码



贡献于世界牙科医疗的

株式会社 松風

本社：〒605-0983 京都府京山区嵯峨上高松町11-1 日本

松風齿科器械(上海)有限公司 上海市松江金山工业区金泽路888号 (201602) 电话: 021-51798888 传真: 021-51798811 E-mail: shofu@shofu.com.cn

http://www.shofu.com.cn

绵更迅速和有效的方式相同，活化冲洗液有更好的清洁效果。

活化冲洗液

可以采取多种形式。简单直接的方式就是保证冲洗液能够达到根管壁的死角并通畅排出。这可以通过将一根牙胶尖放入预备好的根管中进行疏导和分散。

超声荡洗通过振荡仪器传递能量。这会导致两种不同的现象。空化是由于压力下降引起的小气泡的形成和随后的破裂。声流是流体在压力波投射时的大运动，在快速运动的振动装置周围产生旋涡运动，从而产生剪切应力将生物膜撕裂。

保持根管清洁

一旦完成冲洗和根管预备，临床医生就要做出选择——选择根管充填或封药。有些人可能认为，根管在进行扩挫预备结束后是最干净的，为了方便起见，在一次就诊时进行根充是最佳选择。正如我们所知道的，并不是所有的细菌在治疗过程中都被去除或杀死。用氢氧化钙处理根管可以在接下来的两周时间内继续消除剩余的微生物。这两种方案之间的选择有时可归结为病例的实际情况。如果牙齿很难治疗，有很大的病变，或者很明显的慢性感染，有疼痛史，那么可能需要更多地考虑封药。如果该牙齿是从头开始进行的治疗，同时实现了治疗目标并且无疼痛史，那就可以用一次性根充法。

充填的目的是密封根管系统，以防止再感染和包埋任何通过化学机械清理没有去除的细菌。如果根充材料穿过根尖孔，可能会引起严重的后果。牙胶超过根尖点会将细菌携带到根管外而加剧症状，同时也可能发生异物排斥反应。

我们还必须记住，没有在上橡皮障后使用盐水或局麻下冲洗的根管治疗，即使充填得再漂亮也是不合格的。在这种情况下，

对“失败”的牙齿进行X线片检查时，很难评估治疗的“质量”。的确，在上障后并进行大量冲洗后的根管充填，即使其充填材料短于X线片上的根管长度，其治疗成功的可能性也比上述情况更大。过分在意充填后的X线表现是缺乏远见的。事实上，Katebzadeh和他的同事们在90年代末发现，在橡皮障隔离下进行根管预备并进行了很好的冲洗后没有充填到的区域发生了自愈。根充糊剂也有抗菌和辅助填充牙胶和根管系统之间空隙的作用，也可以给向每个根管口进行二次密封。这可以通过去除1毫米的牙胶，使用厚厚的IRM（编者按：登士柏的一种间接修复材料）堵塞根管口区。

冠部封闭

进行冠修复（如果制作良好）可以改善冠部的密封性，同时也对其下的牙体组织起到结构性保护作用。由于根管治疗导致牙体组织被破坏，牙齿强度降低，牙冠折断的风险增加。如果近远中边缘没有被破坏，髓腔入口仅限于咬合面，则不需要进行冠修复。一旦边缘被破坏，牙齿就更易弯折，导致裂缝或冠折。常见的问题是：“应该什么时候进行冠修复？是在根管治疗完成后做还是在已确定根管治疗成功后再做呢？”如果根管治疗的成功毋庸置疑的，则应向病人进行沟通，坚实的直接修复可能是最好的选择，否则需要制作高嵌体或者在牙体组织明显减少的情况下应该在根管

治疗完成后尽快进行全冠修复。

结论

细菌是牙科的头号公敌。通过冲洗结合器械进行根管预备对根管进行消毒是根管治疗成功的关键。在根管预备后通过封药以防止再感染并清除残余细菌以及在根管治疗后进行合格的冠封闭同根管治疗本身一样重要。

编辑注：Aws Alani是伦敦国王学院牙科学院牙体外科学两年制研究生导师。（www.restoratedentistry.org）。更多信息请点击www.kcl.ac.uk/study/postgraduate/taught-courses/operative-dentistry-pgdip.aspx。

作者信息



Aws Alani是英国伦敦国王学院医院口腔修复科顾问。

联系方式：atawsalani@hotmail.com。

DenTech China 2018
www.dentech.com.cn

**第二十二届
中国国际口腔器材展览会暨学术研讨会**
The 22nd China International Exhibition & Symposium
on Dental Equipment, Technology & Products

2018.10.31-11.03
上海世博展览馆
Shanghai World Expo
Exhibition and Convention Center

批准单位：中华人民共和国商务部
主办单位：中国国际科技会议中心
承办单位：上海交通大学医学院附属第九人民医院 / 上海市口腔医学会 / 上海博星展览有限公司
协办单位：上海交通大学口腔医学院 / 上海市口腔医学研究所 / 同济大学口腔医学院 / 复旦大学附属口腔医院

Approved by: Ministry of Commerce of the People's Republic of China
Sponsored by: China International Conference Center for Science & Technology
Organized by: Shanghai Ninth People's Hospital, Shanghai Jiao Tong University School of Medicine / Shanghai Stomatological Association / Shanghai IISM ShowStar Exhibition Co., Ltd.
Co-organized by: College of Stomatology, Shanghai Jiao Tong University / Shanghai Research Institute of Stomatology / School of Stomatology, Tongji University / Shanghai Stomatological Hospital, Fudan University

添加官方微信
OFFICIAL WECHAT

数字化时代的活动义齿

Gualtiero Mandelli & Guiseppe Salvato & Carlo Borromeo, 意大利

让病人来到我们诊所寻求治疗的主要问题是缺牙，这促使患者想要进行功能恢复，特别会关注其美观效果。从正面和侧面对面部软组织的评估显示向心性骨吸收引起的唇部支撑大大减少。此外，在修复体周围牙槽设计的病例中，由于缺少矢状向和垂直向骨支持，降低了牙龈暴露程度（图1，图2）。

考虑到上述参数，以美观需求为中心，建议患者进行种植体活动义齿修复；目标是通过修复牙龈，实现萎缩性颌骨的修复体重建，从而有利于正确排牙进行适当的唇部支持。

因此，操作流程是通过在口内试戴在藻酸盐初次印模上的排牙设计来验证软组织的支撑是否合适（图3）。

美观效果得到了控制，也得到了病人的参与和同意，病人想要一个没有腭板同时仍然具有很好稳定性的活动义齿修复方案。

在复制的试排牙齿（复制品）的指导下，足够数量的种植体被植入在最合适的位置，从而建立一个稳定的，美观的没有腭板的活动义齿。在骨整合期，给患者提供种植体邻近区域的临时义齿。骨整合期后，检查种植体，牙龈已经愈合。最后阶段应遵循病人佩戴临时义齿时的所有指导意见。

所有这些信息对提高最后阶段的美学和功能是非常关键的。为此，需要取一个新的藻酸盐印模制作个别托盘以取出精确的无牙颌模型，然后使用面弓将模型上颌架进行初步修整。第一阶段完成后，进行排牙来重建美学和功能（图5）。一旦确定了这些参数，用透明树脂借助硅橡胶来复制排牙结果（图6）。复制义齿的穿孔与种植体相吻合，以便在正中关系取出精确的印模，并具有与排牙结果相同的垂直距离（图7和图8）。

图1：治疗前——病人的侧貌。图2：治疗前——正面照。图3：临时义齿在口内试戴。图4：种植体植入后二次手术前的口内情况。图5：对模型上颌架后进行排牙。图6：使用透明树脂复制排牙结果。图7：对透明树脂复制义齿进行印模帽相对应位置打孔后放入口内。图8：戴入复制义齿后的最终印模。图9：将树脂模板放入口内并确认种植体的位置和树脂模板在模型中的位置后再将其送回技工室。图10：检查模型确定树脂模板中种植体的位置。图11：排牙扫描后的颌面观。开始进行对义齿的最合适的固位方案的设计。颌面观对根据牙齿，牙槽嵴以及种植体的位置和数目进行支架的定位是至关重要的。图12：扫描正面观。图13：扫描左侧面观。图14：扫描右侧面观，使用这些扫描可以通过检查排牙的可用空间来进行结构设计。

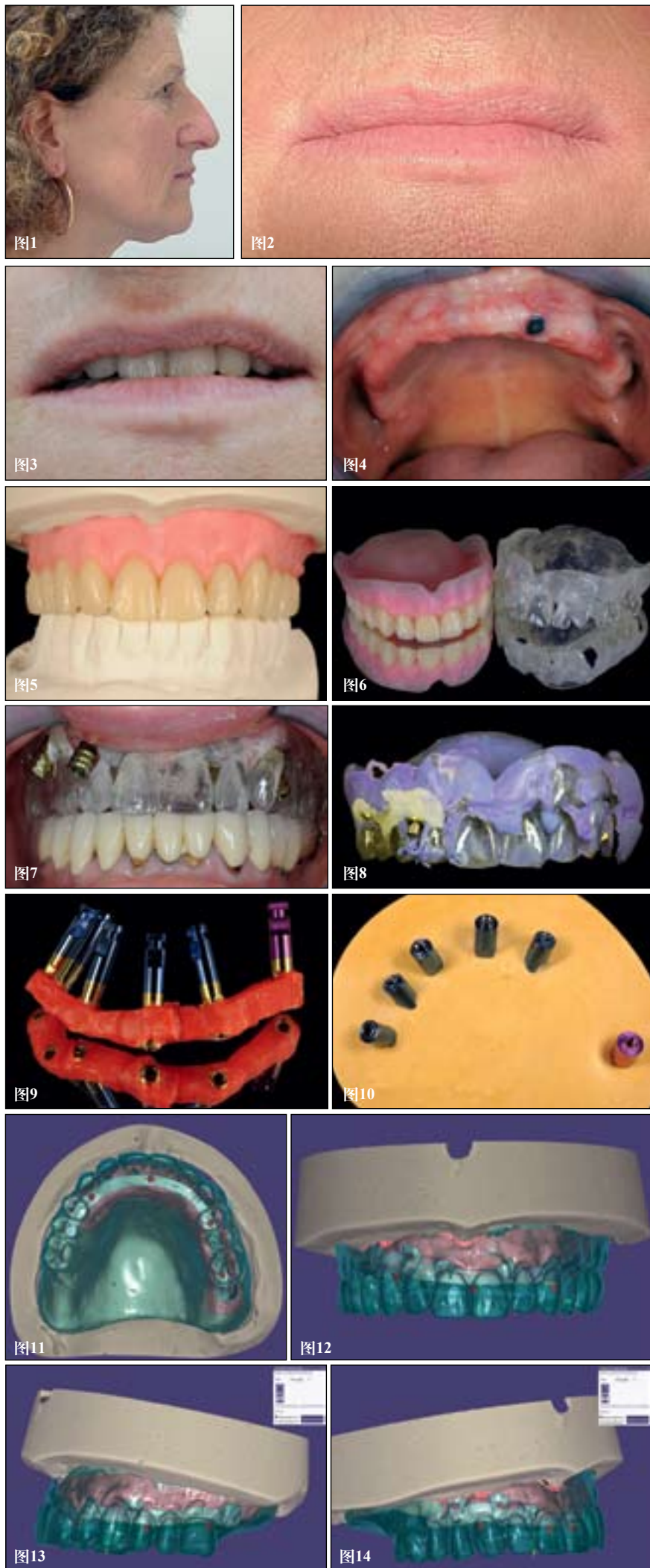




图15



图16




图17




图18




图19

图15: 在这个阶段, 根据排牙的美学效果和牙齿功能已经确定好了对固位系统最适宜的区域。

图16: 扫描侧面观。

图17: 为了提高义齿固位力, 垂直附件置于最后一颗种植体的远中。

图18: 远中附件的位置。

图19: 一旦进行定位, 应对组织的远端附件进行评估; 否则固位帽及其外壳可能会压迫软组织。在这个阶段, 保持扫描基台的透明度也有助于对袖口高度的检查。

图20: 虚拟支架。图21: 虚拟支架侧面观。

图22: 在从树脂模具获得的模型上对研磨结构进行了测试, 以验证其精确性和被动性; 这也确保了能够更好的观察接触区域。

图23: 将支架拧入模型并在工作模型上进行控制。

图24: 将支架拧入工作模型, 以确保软组织的面积和正确的卫生空间。

图25: 在实验室检查后, 将支架放入口内进行检查, 注意的软组织和袖口的高度。



图20



图21



图22

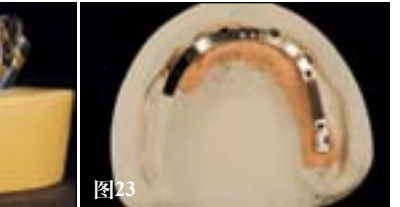

图23



图24

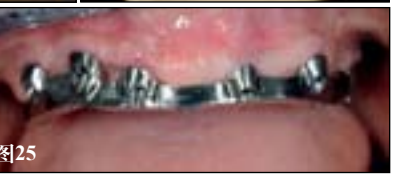

图25

主模生产后, 通过将转移杆拧在模型上制作出树脂模具, 并将其与每颗种植体周围的树脂相连接; 牙医重新将其放入口内, 保证在种植体正确位置上进行取模。将模具送回技工室时, 用相似材料重新制作一个小的新模具, 这是验证结构的被动就位和精密度的重要模型(图9, 图10)。用同样的模型, 在主模型上对新模具的位置精度进行了确认。在这一阶段, 对模型, 种植体和排牙结果进行扫描以获得所有信息来验证可用空间和种植体的数目和位置; 直到这个时候才有可能根据可用空间正确地进行合适的修复体治疗计划; 这也意味着要选择正确的附着体, 以保证在不改变排牙结果的前提下有良好的固位(图11-21)。

相关资料件被送到New Ancorvis切削中心生产铬钴支架。几天之后, 将支架送回技工室, 然后先在副本模型上试戴以确保其精确无误(图22); 然后将支架置于主模上以确保其就位良好, 确保其软组织吻合度, 袖口高度和卫生空间都良好(图23, 24)。之后将支架送到牙医手中, 通过X光检查, 再次检查其精确性、被动就位和正确的卫生空间。(图25-28)。在经过所有检查后, 对支架进行完成和抛光。在这个阶段, 根据修复体类型和治疗计划选择相应的附着体, 并拧入支架上(图29)。



37th CIOSP

São Paulo International Dental Meeting

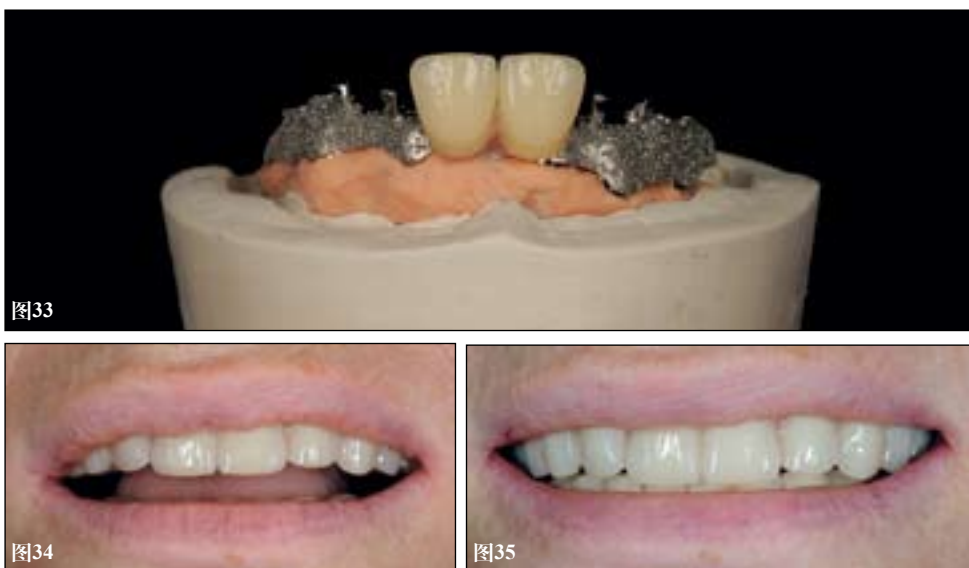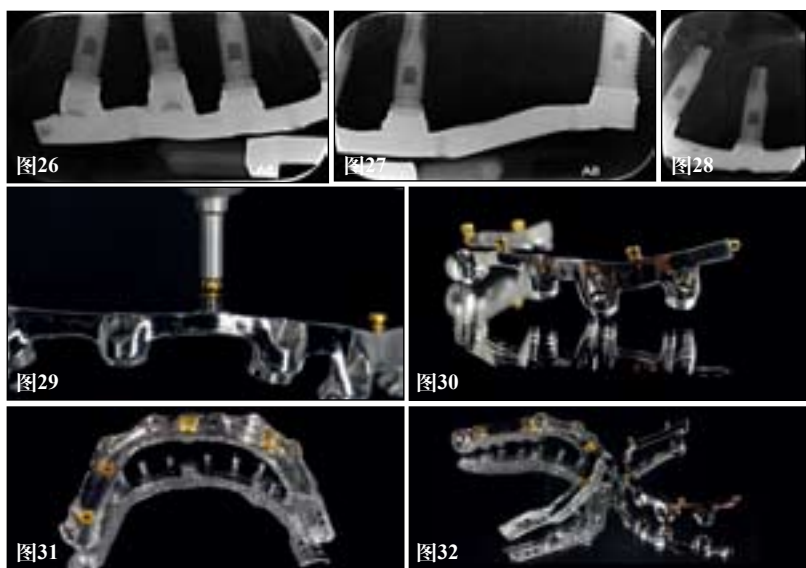
January 30 to February 2, 2019

At the Expo Center Norte - São Paulo/SP - Brazil



Information: secretaria.decofe@apcdcentral.com.br www.ciosp.com.br

Exhibit Inquiry: SUVISON, a sole world agent, sp2019@suvison.com



MOSCOW 2018

DENTAL SALON April 23-26

DENTAL-EXPO September 24-27

Crocus Expo exhibition grounds

550 exhibitors
30000 visitors

DENTALEXPO
www.dental-expo.com
international@dental-expo.com

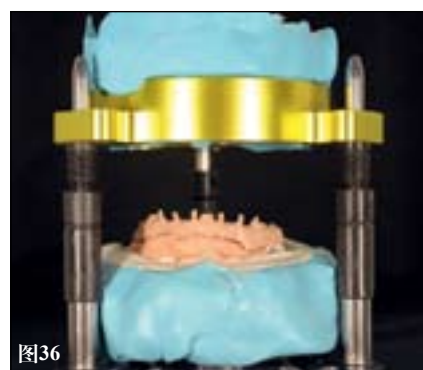



图26-28: 使用X射线检查支架在种植体上的就位情况。

图29: 在第一次抛光后, 选择附着体并将其拧进支架。

图30: 拧紧附着体后, 对其进行最后的抛光。

图31: 上层结构已经制作完成并对固位帽进行测试。

图32: 对上部结构和支架进行最终抛光。

图33: 在一些硅胶导板的帮助下, 牙齿很容易地定位在上层结构上。

图34和35: 使用重排蜡牙对上部结构进行最终检查。

图36: 通过注射方法, 制作树脂义齿。

一旦附着体被拧入, 支架就会被彻底抛光(图30)。这时制作对抗杆, 抛光并插入固位帽(图31和图32)。在硅胶橡胶背板的帮助下, 牙齿被重新定位并在上部结构上制作蜡型, 以在口内进行最后的试戴(图33-35)。最后检查是否完成了所有的工作, 包括: 语音功能、美学效果和软组织的正确支持。制作出粉色的牙龈后, 将义齿置于马弗炉中进行固化(图36)。这些系统提供了一个良好的精度和极佳的细节再现。一旦固化结束, 取出义齿, 制作完成(图37), 然后在交付前进行最后的抛光(图38-40)。最后, 将上层结构和义齿放入口中(图41-43), 确定其具有良好的美观效果、功能以及患者的满意度(图44-46)。

结论

排牙和数字化系统使我们能够准确地设计一个完整的修复过程, 同时在一开始就强调哪种修复方案(固定的或活动的)最适合患者是很重要的。在这种情况下, 可摘的活动义齿解决方案可能会获得最佳的功能和美学效果。

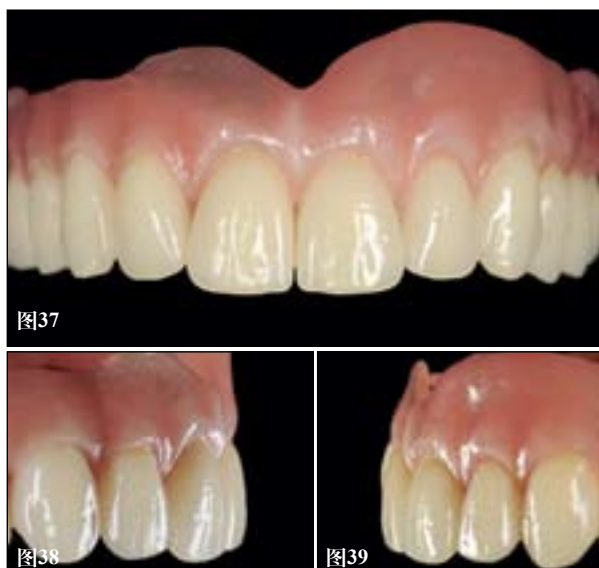

图37

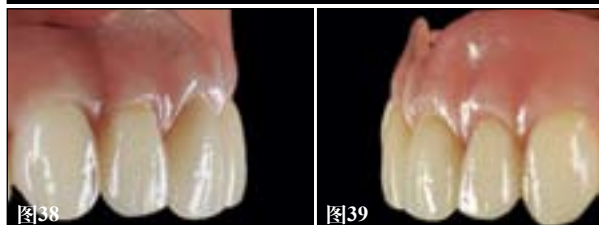

图38

图39

图37: 制作完成后的树脂义齿。

图38和39: 抛光后的前牙和前庭区外侧缘。

图40: 制作完成和抛光后待交付的义齿和支架。

图41、42: 将上部结构拧入口内。

图43: 义齿戴入患者口内。

图44-46: 修复后病人的照片。

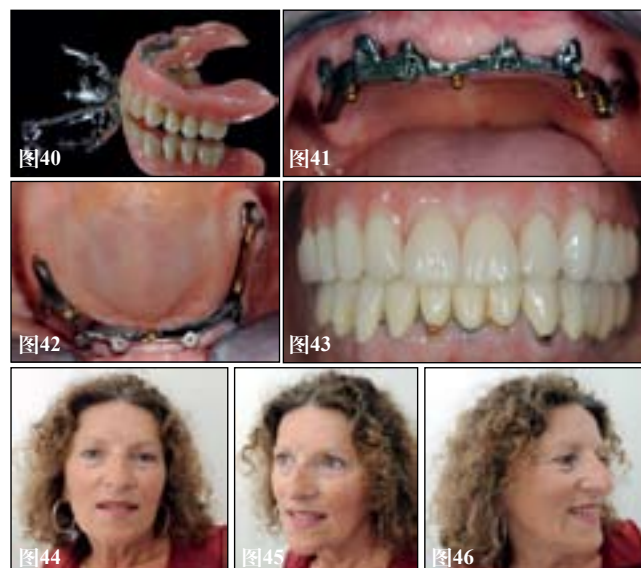

图40

图41

图42

图43

图44

图45

图46

作者信息



Gualtiero Mandelli医生

于1985年毕业于米兰大学医学和外科专业。毕业后，他又在该大学取得了三个研究生专业学位：口腔正畸学，口腔学和儿科学。在2003年至2010年期间，他是帕尔马大学口腔正畸学客座教授，从2011年起，一直是布雷西亚大学口腔正畸专业学校的客座教授。他的私人诊所在伦巴第大区。他从1995年起就是SIDO的成员。他撰写了很多科学著作，在众多课程和会议中进行过发言和演讲。



Carlo Borromeo医生

于1988年在意大利创立了Borromeo牙科实验室，专门使用CAD/CAM进行种植体修复的工作。他长期与Nobel Biocare Procera, Dental Wings, Rhein'83以及其他公司合作使用他们的材料来提高自己的专业技能。他是一名高产作者，提出并参与许多牙科实验室课程和会议。

中华口腔医学会
第20次全国口腔医学学术会议
2018中国国际口腔设备器材博览会 (CDS)



· 健康口腔 牙周护航 ·

| 2018年 8月29日-9月1日 | 上海·国家会展中心 |

扫描二维码，完成参会注册！

共同主办：



参展参观：王宇辉：138 1010 1622



www.chinadentalshow.com