

# DENTAL TRIBUNE

The World's Dental Newspaper • Russia



Газета «Dental Tribune Russia» зарегистрирована в Федеральной службе по надзору в сфере связи, информационных технологий и массовых коммуникаций (Роскомнадзор). Номер свидетельства ПИ № ФС 77-79107 от 08.09.2020 г.

РОССИЯ

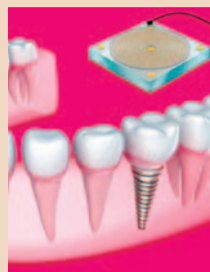ДЕКАБРЬ 2020

№4, ТОМ 1



## Эндодонтия

Пятьдесят лет назад доктор Герберт Б. Шильдер заложил основы современной эндодонтии, описав ключевые концепции специфического движения файлов по кривой ограниченного радиуса для улучшения реологических свойств obturационного материала. ▶ с. 2



## Новости

Чтобы уменьшить неизбежное при рентгенологических обследованиях облучение пациентов с имплантатами, инженеры разработали новый датчик, который можно интегрировать непосредственно в имплантат для наблюдения за ростом костной ткани. ▶ с. 13



## Новости

14 ноября – Международный день борьбы с диабетом, в контексте которой связь этого заболевания со стоматологическим статусом заслуживает самого пристального внимания. ▶ с. 14

## Программа улучшения стоматологического здоровья помогает улучшить спортивные результаты

### Dental Tribune International

**ЛОНДОН, Великобритания.** Как ни парадоксально, стоматологическое здоровье спортсменов часто оставляет желать лучшего, и тому есть несколько причин. Помимо физических нагрузок, которые вызывают сухость во рту, что в долгосрочной перспективе повышает риск возникновения кариеса и гингивита, значительную роль играет и регулярное употребление энергетических коктейлей, содержащих большое количество сахара. Исследователи из Университетского колледжа Лондона (UCL) разработали для спортсменов программу изменения поведенческой модели и обнаружили, что атлеты, взявшие на вооружение простые правила ухода за полостью рта, смогли улучшить свои спортивные результаты.

Плохой стоматологический статус – не редкость среди спортсменов, а его связь с низкими результатами – отнюдь не новость. «Тем не менее, при всей свойственной профессиональным спортсменам заботе о своем здоровье, надлежащая гигиена полости рта явно не входит в число их приоритетов», – говорится в университетском пресс-релизе, составленном ведущим автором исследования доктором Julie Gallagher из Стоматологической школы Истмана при UCL. Стремясь исправить сложившуюся ситуацию, Всемирная стоматологическая федерация (FDI) призывает всех, кто занимается профессиональным и любительским спортом, уделять максимум внимания вопросам стоматологического здоровья.

В ходе предыдущего исследования UCL ученые установили, что почти каждый второй британский профессиональный спортсмен страдает такими стоматологическими заболеваниями, как кариес и гингивит, что негативно сказывается и на их самочувствии, и на их достижениях в спорте. Чтобы помочь решить эту проблему, специалисты из Центра стоматологического здоровья при Стоматологическом институте Истмана разработали программу изменения поведенческой модели, целью которой является просвещение профессиональных спортсменов. «Мы [...] хотели создать программу, соответствующую философии «спорта высоких достижений», – отметила доктор Gallagher.

### Углубление знаний и улучшение навыков

К исследованию были привлечены 62 человека – члены британских олимпийских команд по гребле и плаванию, а также игроки регбийного клуба «Глочестер», входящего в премьер-лигу Ве-

ликобритании. Спортсменов и персонал команд попросили посмотреть короткие презентации, мотивирующие внимательнее относиться к своему стоматологическому здоровью и содержащие важные сведения о полости рта и правильном уходе за ней.

Кроме того, каждый спортсмен прошел осмотр, по результатам которого получил от стоматолога персональные устные рекомендации по уходу за зубами и деснами. Всем спортсменам был выдан гигиенический набор, включавший мануальную зубную щетку, фторидсодержащую зубную пасту рецептурного отпуска и зубные нити с держателем. Минимальным требованием была чистка зубов дважды в день по две минуты.

Завершили четырехмесячное исследование 89% спортсменов. После этого их попросили заполнить анкету, позволяющую определить, насколько респондент разбирается в вопросах стоматологического здоровья. Также спортсмены прошли повторное обследование десен и оценили предоставленный им гигиенический набор.

### Спортивные достижения как стимул изменить гигиенические привычки

Исследование показало, что реализация программы привела как к субъективному уменьшению негативного влияния стоматологических проблем на результаты спортсменов, так и к изменению их гигиенических привычек. Число спортсменов, использующих фторидсодержащую пасту рецептурного отпуска, увеличилось с 8 (12,9%) до 45 (80,4%) человек, а количество тех, кто пользовался инструментами для

отвращения воспаления десен, способное в особо тяжелых случаях повлиять на весь организм», – отметила доктор Gallagher.

Улучшение спортивных результатов измеряли с помощью анкеты, разработанной Центром спортивной травмы и

проявили поразительную дисциплинированность в отношении ухода за зубами и деснами, строго следуя новым для них правилам и рекомендациям», – сказал соавтор исследования доктор Ian Needleman, преподаватель терапевтической стоматологии и до-

Стоматолог Zak Lee-Green, бывший член Олимпийской сборной Великобритании по гребле, в прошлом году давший интервью *Dental Tribune International*, отметил: «Спортсмены хорошо знают, какие усилия порой требуются, чтобы выйти на пик формы;



Исследование гигиенических привычек спортсменов показало, что 93% участников эксперимента готовы изменить подход к гигиене полости рта, чтобы избежать воспалительных заболеваний, связанных с недостаточно тщательным уходом за зубами и деснами. (Иллюстрация: Pavel1964/Shutterstock)

Осло для наблюдения за заболеваемостью и травматизмом у профессиональных атлетов (OSTRC-O). Исследователи адаптировали эту анкету, чтобы понять, в какой степени стоматологические проблемы сказываются на участии в соревнованиях, интен-

казательной медицины Стоматологического института Истмана.

Кроме того, число атлетов, не набравших по шкале OSTRC-O ни одного балла, т.е. тех, кто не ощущает негативного влияния стоматологических проблем на спортивные результаты,

при такой интенсивной работе они часто забывают о гигиене полости рта. Эта программа – нечто большее, чем просто демонстрация положительного влияния хорошего стоматологического здоровья на повседневную жизнь человека. Она показывает, что надлежащий уход за зубами и деснами может способствовать достижению лучших спортивных результатов. Все только выиграют, если нынешние и будущие чемпионы, на которых равняются другие атлеты, начнут относиться к своему стоматологическому здоровью так же ответственно, как они относятся к тренировкам и выступлениям».

**«С учетом того, сколько внимания представители спорта высоких достижений уделяют тренировкам, питанию, режиму сна и психогигиене, они проявили поразительную дисциплинированность в отношении ухода за зубами и деснами, строго следуя новым для них правилам и рекомендациям», – сказал доктор Ian Needleman, UCL**

очистки межзубных промежутков, возросло с 10 (16,2%) до 21 (34,0%) человека. Тем не менее индекс кровоточивости десен при контрольном осмотре остался неизменным. Так, 93% участников исследования назвали в качестве основного стимула к изменению гигиенических привычек желание избежать воспалительных заболеваний, связанных с плохой гигиеной полости рта.

«В ходе предыдущего исследования и работы с фокус-группами мы установили, что в своем желании принять участие в эксперименте атлеты руководствовались стремлением улучшить как внешний вид, так и спортивные показатели, причем многие хотели пред-

сивности тренировок и спортивных результатах, а также определить, насколько сильную боль испытывают спортсмены в связи с этими проблемами.

В результате программы изменения поведенческой модели средний показатель OSTRC-O у участников исследования снизился с 8,73 (из 100) до 2,73. Таким образом, можно говорить о статистически значимом ослаблении негативного влияния стоматологических проблем на спортивные результаты.

«С учетом того, сколько внимания представители спорта высоких достижений уделяют тренировкам, питанию, режиму сна и психогигиене, они

выросло к концу исследования с 32 (51,6%) до 54 (98,2%) человек.

Доктор Nigel Jones, глава медицинской службы британской Олимпийской команды велосипедистов, сказал: «Моя задача – обеспечивать хорошее самочувствие спортсменов, и поскольку стоматологическое здоровье оказывает значительное влияние на работу иммунной системы и важно само по себе, я решил поддержать этот проект. Извлеченные нашими велосипедистами уроки бесценны, и мы намерены распространить предложенный исследователями подход на всю команду во время подготовки к Олимпийским и Паралимпийским играм в Токио, которые должны состояться в следующем году».

Исследование «Implementation of a behavioural change intervention to enhance oral health behaviours in elite athletes: A feasibility study» («Реализация программы изменения поведенческой модели в отношении гигиены полости рта у профессиональных спортсменов: оценка целесообразности») было опубликовано 18 июня 2020 г. в *BMJ Open Sport and Exercise Medicine*. [DU](#)

**От редакции:** эта статья была опубликована в международном журнале по вопросам стоматологического здоровья *prevention-international magazine for oral health*, том 4, выпуск 2/2020.

# Эндодонтия: перезагрузка. Адаптивное препарирование и дезинфекция корневых каналов

Пятьдесят лет назад доктор Герберт Б. Шильдер заложил основы современной эндодонтии, описав ключевые концепции специфического движения файлов по кривой ограниченного радиуса и использования гидравлических сил для улучшения реологических свойств obturationного материала с целью оптимизации пломбирования корневых каналов. Эти революционные для своего времени идеи требовали радикального усовершенствования материалов и особенно инструментов, которого, однако, не удавалось в полной мере добиться вплоть до недавнего времени. Чтобы полностью разобраться, в чем заключаются основные недостатки современного арсенала эндодонтиста, необходимо понять, что является обязательным условием предсказуемого успеха лечения корневых каналов.

Исследования, посвященные особенностям анатомии апикальной трети каналов, раз за разом показывают, что вестибуло-оральная ширина канала практически всегда больше его мезиодистального размера, т.е., большинство каналов имеет овальную, а отнюдь не круглую форму (рис. 1, а и б) [1–4]. Таким образом, при препарировании корневого канала с использованием круглого файла любой конструкции значительная часть стенок остается необработанной. Недавнее исследование продемонстрировало, что в среднем ( $\pm$  стандартное отклонение) препарирование не затрагивает от 59,6 ( $\pm$ 14,9%) до 79,9% ( $\pm$ 10,3%) площади стенок канала в целом и от 65,2 (18,7%) до 74,7% (17,2%) площади стенок апикальной трети канала (рис. 2, а и б) [5].

Как бы ни эволюционировали технологии изготовления никель-титановых (NiTi) файлов, их основой все равно служат заготовки круглого сечения. Никель-титановые файлы отличаются исключительной эластичностью, сами центруются в канале и позволяют сохранить исходную форму апикальной трети последнего, не превращая ее поперечное сечение в эллипс. При правильно выбранной конусности инструмента можно избежать чрезмерного препарирования средней и коронковой трети канала, минимизировав благодаря этому риск ослабления или перфорации корня. Тем не менее эти инструменты неспособны эффективно очищать большую

часть внутриканального пространства (рис. 3). Кроме того, вне зависимости от конструкции, формы кончика, наличия переменной конусности и тому подобных усовершенствований, NiTi-файлы во многих случаях не могут обеспечить адекватное очищение перешейков [6]. Чтобы решить эти проблемы, были разработаны «самонастраивающиеся» инструменты революционной конструкции, полые файлы SAF (Self-Adjusting File System; ReDent NOVA; рис. 4). По сравнению с популярными инструментами ProTaper (Dentsply Maillefer, Швейцария) они показали многообещающие результаты с точки зрения эффективности удаления дентинной стружки из сложных систем корневых каналов; тем не менее, файлы SAF так и не смогли стать полноценной заменой традиционным круглым машинным инструментам [7–9].

Изменение металлургических свойств никель-титанового сплава за счет его термомеханической обработки привело к значительному улучшению клинических характеристик машинных эндодонтических файлов. Переход из мартенситной (мягкой) в аустенитную (твердую) фазу зависит от температуры и напряжения металла. Обратимость этого перехода повышает безопасность и эффективность этих файлов в процессе вращения. К сожалению, даже такие инструменты подвержены поломкам вследствие усталости металла при

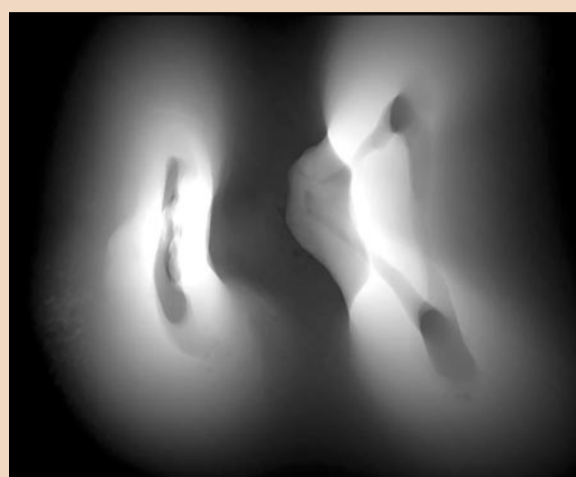

Рис. 1, а. Этот поперечный срез моляра нижней челюсти демонстрирует овальную форму каналов и наличие перешейка между мезиально-щечным и мезиально-язычным каналами, что согласуется с результатами многочисленных исследований [8, 9].

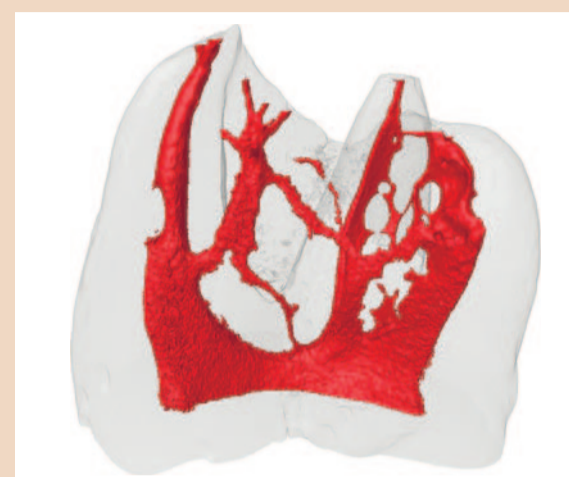

Рис. 1, б. Сложная древовидная структура системы корневых каналов с ее ответвлениями и анастомозами напоминает лабиринт. Дополнительные каналы и дентинные каналы служат убежищем для разнообразных бактерий. Наличие таких многочисленных и разнообразных «ходов» в системе корневых каналов было подтверждено исследованиями, начиная с работ Hess и заканчивая современными проектами визуализации с использованием методов микрокомпьютерной томографии (микроКТ) [17].

циклических нагрузках и его разрушения при кручении, превышающим предел упругости материала (рис. 5, а).

По сравнению с обычными аустенитными материалами, использовавшимися ранее для изготовления машинных эндодонтических файлов, новое поколение никель-титановых сплавов имеет гораздо более высокую температуру фазового перехода: он совершается при температуре тела. Недавнее исследование инструментов ProTaper Universal, HyFlex CM, TRUShape и Vortex Blue показало, что

повышение температуры до 37°C приводило к значительному снижению сопротивления всех инструментов излому [10]. Инструменты MaxWire (Martensite-Austenite electropolish-FileX), не включенные в это исследование, аналогичны файлам Vortex Blue. Влияние температуры на никель-титановые файлы последнего поколения показано на рис. 5, б.

Новое поколение адаптивных инструментов XP-endo (FKG Dentaire, Швейцария) изменило привычное представление о препарировании корневых каналов. В отсутствие твердого сердечника эти инструменты идеально адаптируются к форме канала и обеспечивают беспрецедентную тщательность его очистки. На рис. 7 представлены характеристики файла XP-endo Shaper. Кончик Booster Tip (BT) свободно входит в канал после формирования «ковровой дорожки» с помощью инструментов размера/конусности 15/0,02, обеспечивая превосходную центровку инструмента. Передняя часть кончика BT не имеет режущих кромок: после формирования «ковровой дорожки» кончик инструмента XP-endo Shaper входит в апикальную треть канала на 0,25 мм. Следующие 0,25 мм BT имеют шесть режущих желобков: при вращении инструмента он способен расширить апекс с 25/0,02 до 60/0,02, однако предпочтительным размером является 30. Конусность файла XP-endo Shaper составляет 0,01; тем не менее, сплав MaxWire, из которого изготовлен инструмент, позволяет ему при температуре тела принимать ту форму, которая была придана файлу в аустенитной фазе (рис. 7). Совершая выметающие движения, можно придать каналу конусность от 0,02 до 0,08. Идеальная конусность канала составляет 0,04: она позволяет избежать чрезмерного расширения коронковой трети канала и обеспечить его адекватное пломбирование независимо от степени кривизны. На рис. 6, а показана разница между стандартным

круглым NiTi-файлом и адаптивным инструментом XP-endo – если первый обрабатывает стенки канала далеко не полностью, то второй демонстрирует гораздо большую эффективность их очищения, в то же время обеспечивая сохранение исходной формы канала (рис. 6, б).

Наиболее значимые различия между инструментом XP-endo Shaper и традиционными никель-титановыми файлами заключаются в следующем: в желобки XP-endo Shaper не забивается дентинная стружка, благодаря чему инструмент обладает повышенным фрикционным сопротивлением, поскольку свободнее движется в канале; сам файл при этом не продвигает дентинную стружку в направлении апекса, как реципрокные инструменты [11]. Вследствие лишь точечного контакта файла с дентинными стенками он создает меньшее напряжение в канале и испытывает меньшую циклическую усталость [12], что наглядно демонстрируют эксперименты на моделях, выполненных из материала с эффектом фотоупругости (рис. 8, а). На рис. 8, б представлены модификации других файлов, разработанные в попытке имитировать уникальные особенности инструмента XP-endo Shaper; какие бы изменения ни вносились в их конструкцию, эти файлы все равно остаются, по сути, классическими круглыми инструментами.

Ингибирование или уничтожение внутриканальной микрофлоры представляет собой сложную задачу. Большая часть микроорганизмов, обитающих в основных корневых каналах, пребывает в свободном/планктонном состоянии, однако не стоит забывать о боковых каналах, ответвлениях и углублениях, которые служат убежищем для бактерий. Обработка канала с помощью дезинфицирующих медикаментозных растворов эффективна в отношении планктонной микрофлоры, но не позволяет удалять биопленку и бактерии, закрепившиеся на неровных

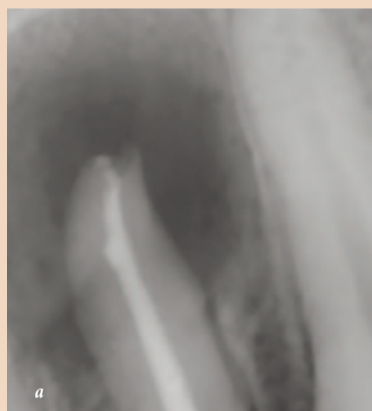

Рис. 2, а и б. Осевые срезы зуба демонстрируют слабые стороны традиционной рентгенографии: значительная часть внутриканального пространства не была очищена, хотя на рентгенограмме запломбированный канал выглядит практически идеально.



Рис. 4. Идеальный файл должен придавать апикальной трети такой размер, который позволяет полностью очистить малое апикальное отверстие. Полый файл SAF представляет собой эластично сжимаемый тонкостенный заостренный цилиндр, образуемый сеткой из никель-титанового сплава. Такая конструкция обеспечивает беспрепятственное движение медикаментозного раствора сквозь инструмент. Система SAF ознаменовала начало изменения парадигмы эндодонтического лечения.




Рис. 3. Согласно мнению доктора Герберта Б. Шильдера, задачей эндодонтиста является формирование конического канала с сохранением его исходной анатомии, минимально возможного размера апекса и максимального объема структуры зуба. Для придания каналу конической формы было предложено использовать предварительно согнутые ручные инструменты, которые не полностью контактируют со стенками канала и при вращении движутся по кривой. Фактически доктор Шильдер предвосхитил идеи современных конструкторов.

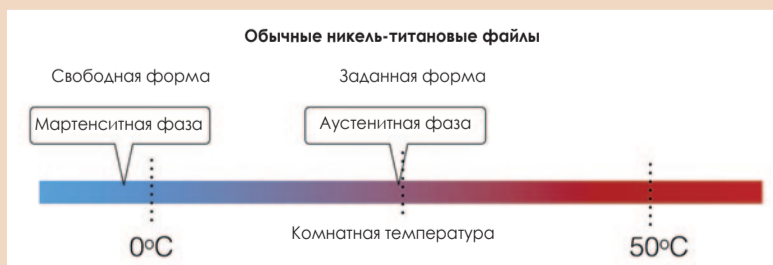


Рис. 5, а. Суперэластичные никель-титановые файлы с памятью формы произвели революцию в эндодонтии. Несмотря на все свои преимущества, эти инструменты были подвержены поломкам вследствие усталости металла при циклических нагрузках и его разрушения при кручении.

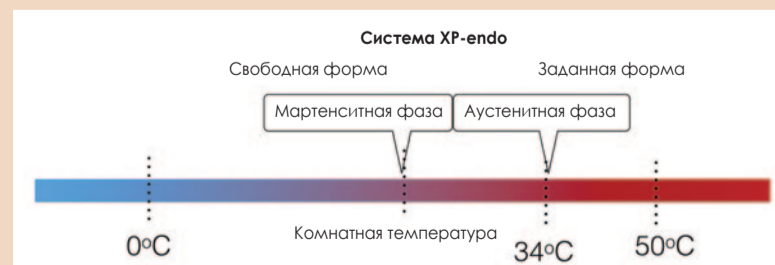


Рис. 5, б. Термическая обработка является основным способом регулировки температуры фазового перехода никель-титановых сплавов и повышения сопротивления NiTi-файлов к усталости. Новые сплавы (например, MaxWire) переходят из мартенситной в аустенитную фазу при температуре, близкой к температуре тела, и демонстрируют превосходную устойчивость к усталости при циклических нагрузках и разрушению при кручении.

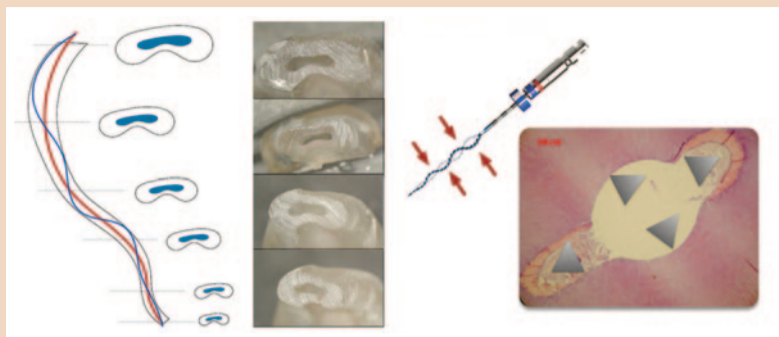


Рис. 6, а. Традиционный NiTi-файл из круглой заготовки показан красным цветом, инструмент XP-endo Shaper – синим. Движение последнего по синусоиде (в отличие от обычного «сверлящего» файла) демонстрирует преимущества адаптивного инструмента. Использование файла XP-endo Shaper в сочетании с финишным инструментом XP-endo Finisher обеспечивает беспрецедентный уровень очищения и дезинфекции канала.

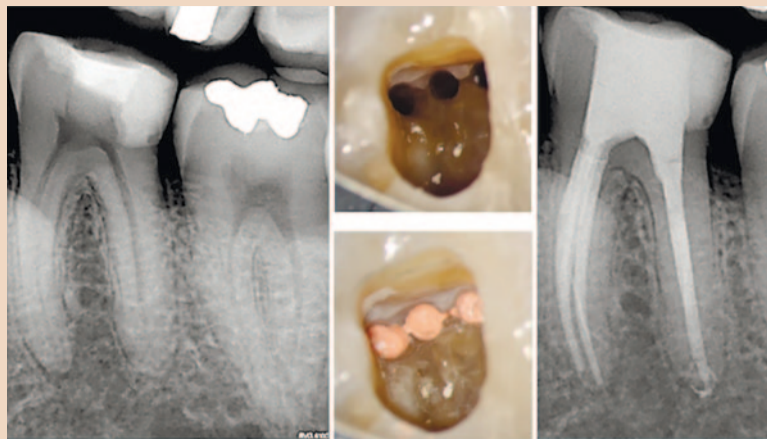


Рис. 6, б. Минимально инвазивный подход к эндодонтическому лечению: сохранение диаметра коронковой трети и оптимального размера апекса (снимки любезно предоставлены доктором G. Debelian).

тенситной фазе файл вводят в канал, где металл, нагреваясь до температуры тела, переходит в аустенитную фазу (иллюстрация в центре), и инструмент сгибается ровно настолько, насколько позволяет диаметр канала. При перемещении вглубь и наружу канала с амплитудой 7–8 мм кончик файла сгибается и разгибается в зависимости от ширины внутриканального пространства. Недавно проведенное исследование продемонстрировало, что файл Finisher удаляет дентинную стружку эффективнее традиционных инструментов [14]:

→ DT стр. 4

Реклама

участках стенок канала. Способность оставшихся в корневом канале микроорганизмов приспосабливаться к изменившимся в результате лечения условиям может стать причиной рецидива патологии [13]. Прежде чем использовать дезинфицирующие растворы, необходимо удалить биопленку. Цель этого процесса аналогична целям снятия зубных отложений и сглаживания поверхности корня при пародонтологическом лечении.

Как уже было сказано, большинство эндодонтических файлов имеет круглую форму и не способно полностью обработать стенки овальных каналов; в лучшем случае удается слегка «пройтись» по дентинным стенкам для облегчения последующей дезинфекции. Чтобы избавиться от бактерий и токсинов, недоступных для обычных файлов, необходимы альтернативные методы.

Финишный файл XP-3D Finisher был создан в качестве дополнения к инструменту XP-3D Shaper. Его конструкция позволяет обрабатывать оставшиеся не очищенными участки стенок канала, а создаваемая им турбулентность повышает эффективность медикаментозного раствора. Кончик файла XP-3D Finisher имеет диаметр 0,25 мм и конусность 0,00. Этот инструмент отличается чрезвычайной гибкостью и, следовательно, исключительной устойчивостью к усталости при циклических нагрузках. Инструмент не срезает дентин, а лишь скоблит его, не изменяя форму канала.

При температуре ниже 35°C материал, из которого изготовлен инструмент, находится в мартенситной фазе, и файлу можно придать любую желаемую форму. Нагреваясь до температуры тела (37°C), металл переходит в аустенитную фазу, при которой 10-миллиметровый кончик файла превращается в своеобразный серп. Если кончик не был предварительно согнут, он при вращении файла ходит по окружности диаметром 3 мм; согнутый кончик описывает круг диаметром до 6 мм, что сопоставимо с возможностями инструмента размера 300 (рис. 9, а). Тем не менее, поскольку файл не обладает режущей способностью, он соскабливает лишь оптимально необходимое количество дентина. Таким образом, при перемещении файла вглубь канала и наружу его кончик приспосабливается к диаметру канала. Максимальное уменьшение длины файла при переходе в аустенитную фазу составляет 1 мм.

Благодаря малому диаметру файл сохраняет гибкость и устойчивость к усталости при циклических нагрузках. Он эффективно соскабливает необходимое количество дентина со стенок корневого канала. В сочетании с турбулентностью ирриганта это позволяет обрабатывать большую площадь поверхности дентинных стенок, удаляя биопленку, недоступную для круглых файлов.

На рис. 9, б показано, как работает инструмент XP-endo Finisher. В мар-

Москва, Россия  
26-28.04.2021



ДЕНТАЛ  
САЛОН

49-Й МОСКОВСКИЙ  
МЕЖДУНАРОДНЫЙ  
СТОМАТОЛОГИЧЕСКИЙ  
ФОРУМ И ВЫСТАВКА

Крокус Экспо,  
павильон 2, залы 6, 7, 8

[dental-expo.com](http://dental-expo.com)



12+

КРУПНЕЙШАЯ ВЫСТАВКА, ПЛОЩАДКА ОБУЧЕНИЯ И НЕТВОРКИНГА

Организатор:

**DENTALEXPO®**

+7 499 707 23 07 | [info@dental-expo.com](mailto:info@dental-expo.com)

Стратегический партнер:



Стоматологическая  
Ассоциация  
России (СМАР)

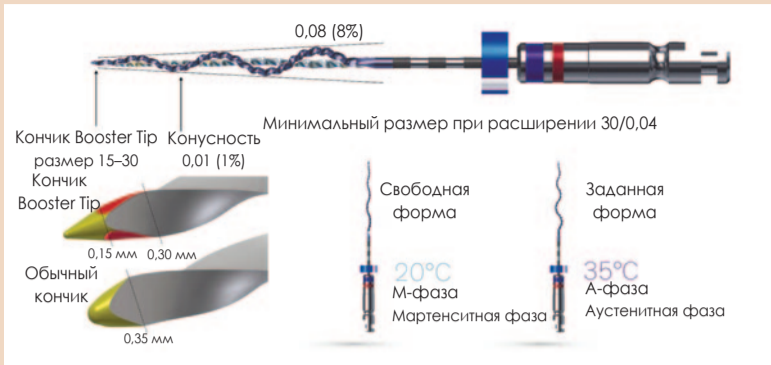


Рис. 7. Обзор уникальных характеристик инструмента XP-endo Shaper. Адаптивное движение файла полностью соответствует схеме, предложенной доктором Шильдером.



Рис. 8, а. Эксперименты с использованием моделей, выполненных из пластмассы с эффектом фотопружести, позволяют проанализировать нагрузки, возникающие в сложных условиях. Как показывают эти изображения, инструмент XP-endo Shaper создает в апикальной трети канала наименьшее напряжение.

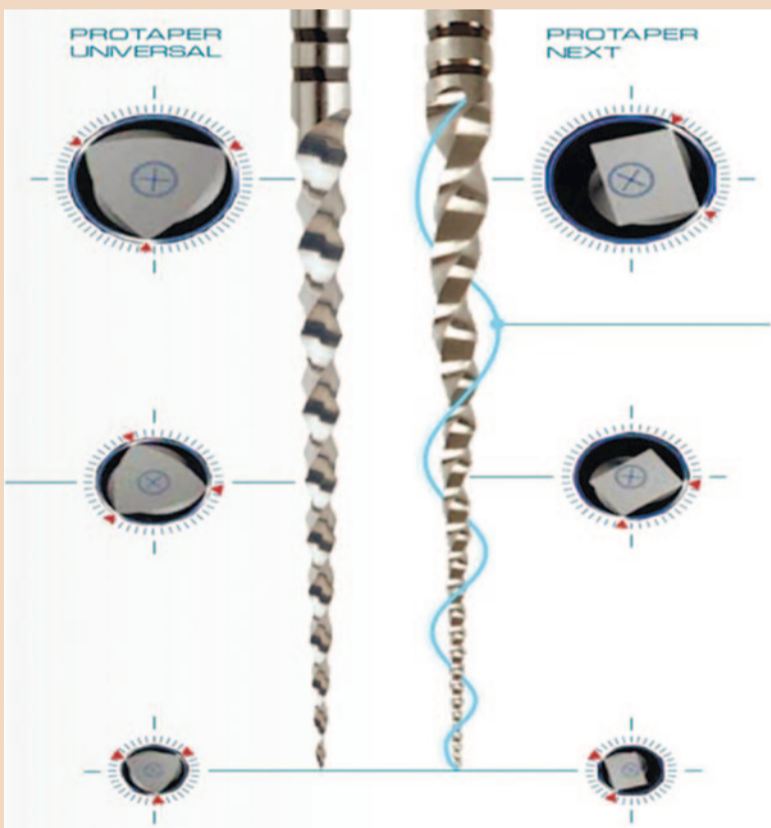


Рис. 8, б. Создание инструмента ProTaper NEXT стало первой попыткой уйти от характера движения, присущего большинству никель-титановых файлов в канале. Изменение конструкции позволило приблизиться к схеме, описанной доктором Шильдером, однако основой этого инструмента по-прежнему служила круглая заготовка, и, следовательно, проблемы, связанные с усталостью при циклических нагрузках и разрушением при кручении, так и не были решены.

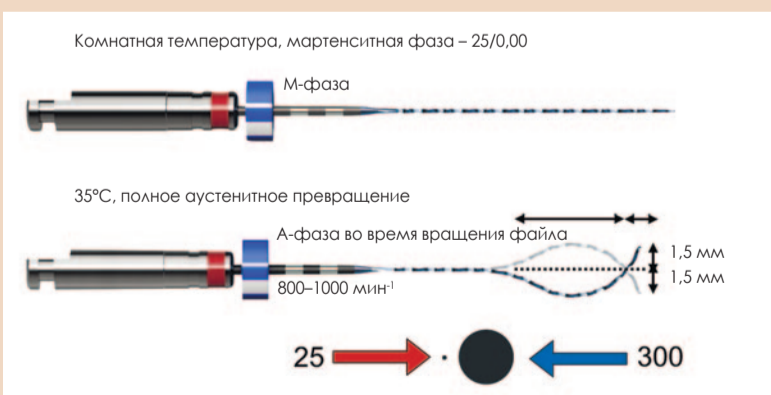


Рис. 9, а. Десять миллиметров кончика файла превращаются в серп. Во время вращения при температуре тела инструмент XP-endo Finisher описывает окружность диаметром 3 мм.

← DT стр. 3

результаты исследования представлены на рис. 10. Еще одно исследование показало, что файл XP-endo Finisher обеспечивает наибольшее сокращение количества бактерий в канале по

сравнению с традиционной ирригацией, активацией раствора звуком и методом PIPS (фотонно-индуцированного фотоакустического потока) [15].

На рис. 11 представлены результаты лечения с использованием инструмента XP-endo Finisher. Своеобразная

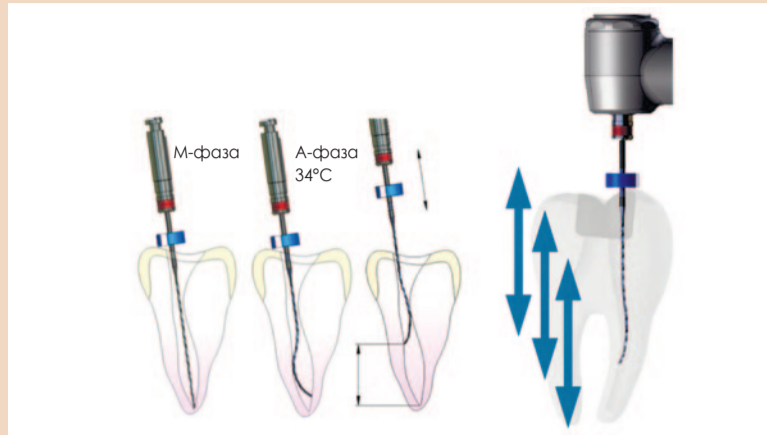


Рис. 9, б. В мартенситной фазе файл вводят в канал, где металл, нагреваясь до температуры тела, переходит в аустенитную фазу, и инструмент сгибается ровно настолько, насколько позволяет диаметр канала. При перемещении вглубь и наружу канала с амплитудой 7-8 мм кончик файла сгибается и разгибается в зависимости от ширины внутриканального пространства, удаляя дентинную стружку, дентин и биопленку, которая выводится из канала благодаря турбулентности медикаментозного раствора.

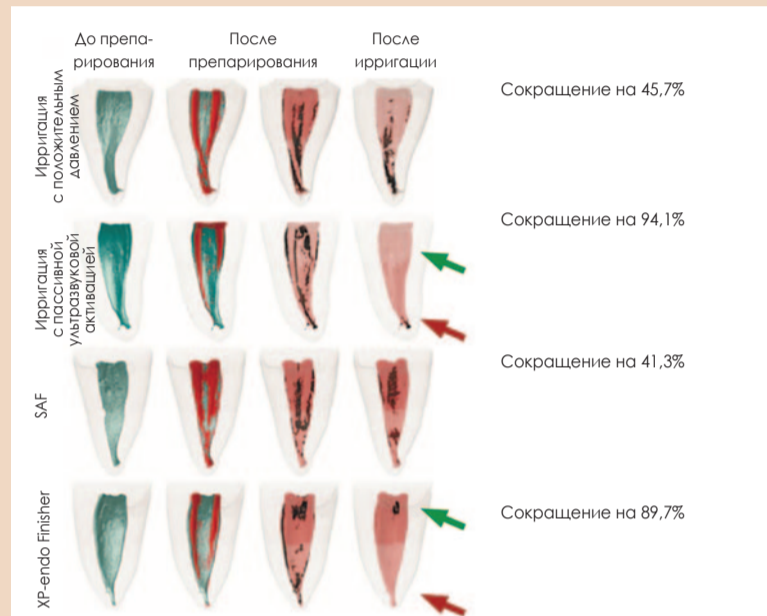


Рис. 10. Здесь представлены трехмерные реконструкции разрезов четырех моляров нижней челюсти до (зеленый цвет) и после (красный цвет) препарирования с помощью реципрокных инструментов. В заключение проводилась традиционная ирригация, ирригация с пассивной ультразвуковой активацией раствора, а также ирригация с применением файлов SAF и XP-endo Finisher. Цифры наглядно демонстрируют эффективность инструмента XP-endo Finisher в контексте дезинфекции апикальной трети канала.

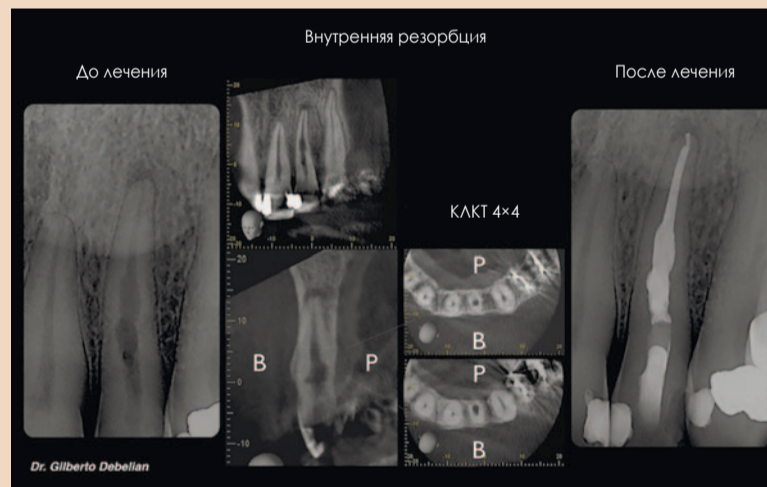


Рис. 11. Исходная рентгенограмма демонстрирует признаки резорбции. Срезы КЛКТ показывают, что резорбтивный процесс идет не только в мезиодистальном, но и в вестибуло-оральном направлении. На послеоперационной рентгенограмме видно, что канал полностью запломбирован: это свидетельствует об удалении дентина и дентинной стружки. Еще важнее то, что исходная форма канала была сохранена, т.е., эндодонтическое вмешательство не повлекло за собой ослабление зуба.

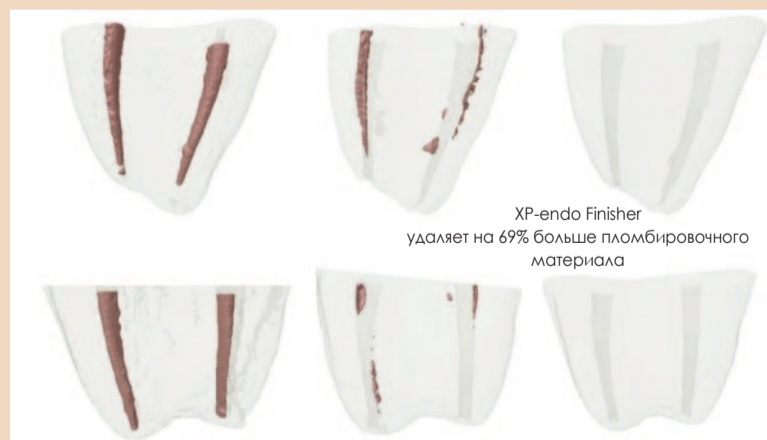

Рис. 12. Полученные методом микроКТ изображения апикальных третей каналов, подлежащих повторному лечению. Слева: исходные сканы после пломбирования. В центре: сканы после препарирования левого канала с помощью файлов RECIPROC и правого канала с помощью файлов Mtwo. Справа: скан после обработки каналов инструментом XP-endo Finisher [16].

конфигурация стенок канала вызвана внутренней резорбцией. Файл XP-endo Finisher обеспечил эффективное удаление дентина, позволив при этом

сохранить исходную форму канала и избежать ослабления корня.

В систему XP-endo входит еще один инструмент, XP-endo Finisher R, пред-

назначенный для повторного лечения. Файл размера 30 и конусности 0,00 отличается несколько большей жесткостью, благодаря которой он эффективнее удаляет остатки пломбировочного материала со стенок каналов, особенно изогнутых и овальных. Объем таких остатков пломбировочного материала при повторном лечении довольно сложно оценить; тем не менее, гистологические исследования зубов с периапикальным периодонтитом, развившимся после повторного лечения, показывают, что бактериальная колонизация связана именно с сохранившимися в канале фрагментами пломбировочного материала. Недавнее исследование, посвященное оценке эффективности дополнительного финишного инструмента в контексте повторного эндодонтического лечения с использованием систем файлов Mtwo и RECIPROC, продемонстрировало значительное уменьшение объема пломбировочного материала в канале. Результаты применения инструмента XP-endo Finisher R были обнадеживающими: объем пломбировочного материала уменьшился на 69%. Таким образом, использование файла XP-endo Finisher R для удаления из канала остатков пломбировочного материала позволяет значительно сократить объем последнего (рис. 12) [16].

## Вывод

В рамках предварительных исследований инструменты XP-endo продемонстрировали свою эффективность: они хорошо удаляли органические остатки, оставляли меньше дентинной стружки в области перешейков и создавали меньшее напряжение в дентине (тем самым минимизируя риск микротрещин). Такое консервативное препарирование позволяет сохранить размер коронковой части канала и обеспечить эффективное очищение и дезинфекцию его апикальной трети. Удалось ли создателям этих инструментов в полной мере учесть и совместить биологические и технологические аспекты, чтобы обеспечить долгосрочные положительные результаты лечения? Возможно, да. Что им точно удалось сделать, так это избавить эндодонтические файлы от тех недостатков, которые слишком долго были им присущи. DT

**От редакции:** эта статья была опубликована в журнале roots – international magazine of endodontics. Vol. 14, №4/2018.

Статья впервые была опубликована в номере журнала Dentaltown за май 2017 г.

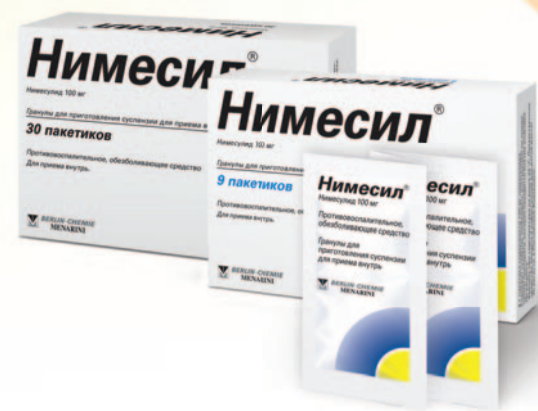Список литературы можно получить у автора.

## Контактная информация



**Доктор Жильберто Дебелян (Gilberto Debelian)** – ассистент в аспирантуре по эндодонтии Пенсильванского университета (США). Также он владеет частной эндодонтической клиникой в г. Беккестуа, Норвегия.

# нимесулид Нимесил®



## Обоснованный подход к лечению боли в стоматологии<sup>1</sup>

- 🎯 Гранулированная форма\* – более быстрый результат<sup>2, \*\*</sup>
- 🎯 Выраженное противовоспалительное и обезболивающее действие<sup>3,4</sup>
- 🎯 Низкий риск развития кровотечений из верхних отделов ЖКТ<sup>5</sup>
- 🎯 Подавляет ферменты, разрушающие хрящевую ткань<sup>6,7</sup>

1. Levrini J. Clin Drug Invest 2008; 28(10): 657-668 2. Alessandrini A, Ballarin E, Bastianon A, Migliavacca, C. Clin Ther 1986; 118(3):177-82. 3. K.D. Rainsford, Inflammofarmacology 14 (2006): 120-137 4. Bianchi M., Brogгинi M., Drugs 2003, 63 Suppl. 1:37-46 5. Castellague J., Pharmacoepidemiology and Drug Safety, 2012 DOI: 10.1002/pds.3385 6. Barracchini, A. et al., J. Pharm. Pharmacol., 50, 1417-1423, 1998 (in vitro) 7. Pelletier JP et al., Drugs. 1993; 46 Suppl 1:34-9 (in vitro) \* гранулы для приготовления суспензии для приема внутрь \*\* по сравнению с таблетированной формой

**Сокращенная информация по применению препарата Нимесил®. Показания к применению:** острая боль (боль в спине, пояснице; болевой синдром в костно-мышечной системе, включая ушибы, растяжения связок и вывихи суставов; тендиниты, бурситы; зубная боль); симптоматическое лечение остеоартроза (остеоартрита) с болевым синдромом; первичная альгодисменорея. Препарат предназначен для симптоматической терапии, уменьшения боли и воспаления на момент использования; нимесулид рекомендуется для терапии в качестве препарата второй линии. **Противопоказания:** гиперчувствительность к нимесулиду или другим компонентам препарата; гиперергические реакции в анамнезе, связанные с применением ацетилсалициловой кислоты или других НПВП, в том числе, нимесулида; полное или неполное сочетание бронхиальной астмы, рецидивирующего полипоза носа или околоносовых пазух с непереносимостью ацетилсалициловой кислоты и других НПВП (в т.ч. в анамнезе); гепатотоксические реакции на нимесулид в анамнезе; одновременное применение с другими лекарственными препаратами с потенциальной гепатотоксичностью; болезнь Крона, язвенный колит в фазе обострения; период после проведения АКШ; лихорадочный синдром при простуде и ОРВИ; подозрение на острую хирургическую патологию; язвенная болезнь желудка или двенадцатиперстной кишки в фазе обострения; эрозивно-язвенное поражение желудочно-кишечного тракта; перфорации или желудочно-кишечные кровотечения в анамнезе; цереброваскулярные кровотечения в анамнезе или другие заболевания, сопровождающиеся повышенной кровоточивостью; тяжелые нарушения свертывания крови; тяжелая сердечная недостаточность; тяжелая почечная недостаточность (клиренс креатинина < 30 мл/мин), подтвержденная гиперкалиемия; печеночная недостаточность или любое активное заболевание печени; детский возраст до 12 лет; беременность и период грудного вскармливания; алкоголизм, наркотическая зависимость; наследственная непереносимость фруктозы, дефицит сахаразы-изомальтазы и синдром мальабсорбции глюкозы-галактозы. **С осторожностью:** артериальная гипертензия, сахарный диабет, компенсированная сердечная недостаточность, ИБС, цереброваскулярные заболевания, дислипидемия/гиперлипидемия, заболевания периферических артерий, геморрагический диатез, курение, клиренс креатинина 30-60 мл/мин; язвенное поражение ЖКТ в анамнезе; инфекция, вызванная H. pylori в анамнезе; пожилой возраст; длительное предшествующее применение НПВП; тяжелые соматические заболевания. Одновременное применение со следующими препаратами: антикоагулянты, антиагреганты, пероральные глюкокортикостероиды, селективные ингибиторы обратного захвата серотонина. **Побочное действие:** наиболее часто встречающиеся побочные эффекты - диарея, тошнота, рвота, повышение активности «печеночных» ферментов.

Отпускается по рецепту. Информация для специалистов здравоохранения. Подробная информация содержится в инструкции по медицинскому применению препарата Нимесил® П N011439/01-070515 с изменениями от 28.08.17 и 05.06.18. RU\_NIM-01-2019-v1-press. Одобрено 06.03.2019 Срок использования до 06.03.2021

## Динамическая навигация – будущее минимально инвазивной эндодонтии

### Динамическая навигация в режиме реального времени

Сегодня цифровые методы получения изображений, диагностических данных и оттисков, системы компьютеризированного моделирования и автоматизированного производства (CAD/CAM) ортопедических конструкций и лазеры для работы с твердыми и мягкими тканями меняют пути развития стоматологии [1–5]. Пожалуй, самым ярким и наглядным примером является эволюция и совершенствование методов эндодонтии.

Увеличение и освещение операционного поля с помощью хирургического микроскопа позволило заметно повысить точность препарирования полости доступа и выполнения микрохирургической остеотомии. Это привело к появлению концепции более щадящего подхода [6], в рамках

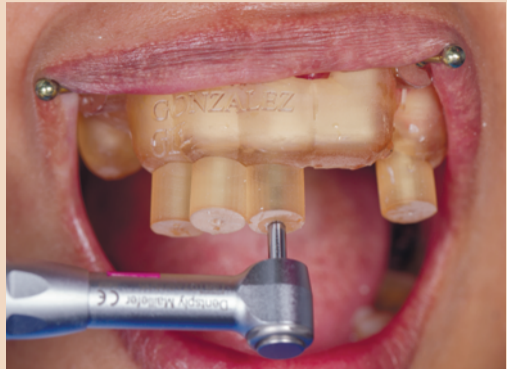


Рис. 1, а. Статичный шаблон для препарирования полости доступа. Такой шаблон не позволяет изменить ориентацию бора в процессе формирования полости, что может негативно сказываться на обеспечении доступа к кальцифицированным каналам (снимок любезно предоставлен доктором Paula Villa).

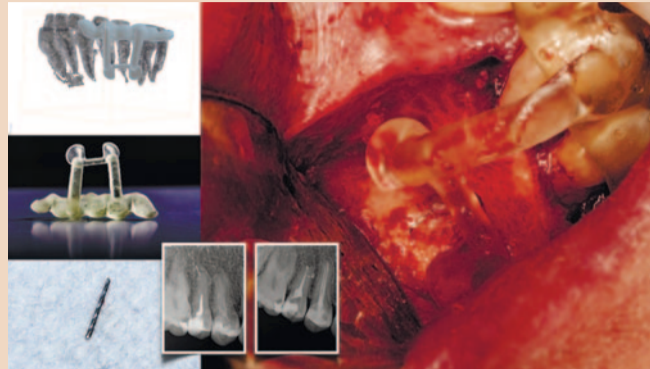


Рис. 1, б. Шаблон для статичной навигации при извлечении обломка инструмента из периапикальной области. Такие шаблоны громоздки, ограничивают возможность манипуляций при работе с жевательными зубами и не позволяют изменить направление остеотомии (фотография любезно предоставлена доктором Hugo Sousa Dias).

которого за счет оптимизации формы полости доступа и угла наклона бора при ее препарировании обеспечивается сохранение структуры коронки и корней зуба.

нижнего альвеолярного нерва или перфорации верхнечелюстной пазухи и поражению других важных анатомических структур [7, 8].

Появление конусно-лучевой компьютерной томографии (КЛКТ, файлы в формате DICOM) и трехмерной печати в корне изменило планирование лечения и подготовку к нему. Файлы DICOM преобразуют в данные для стереолитографической печати статичных хирургических шаблонов (изготавливаемых по методу CAD/CAM). Благодаря использованию таких шаблонов при препарировании полости доступа и микрохирургических операциях можно избежать удаления избыточных объемов тканей зуба и кости (рис. 1, а и б).

Динамическая навигация открывает перед компьютеризированной эндодонтией новые перспективы. Повышенная точность, достигаемая благо-

даря обратной связи в режиме реального времени, значительно облегчает лечение облитерированных корневых каналов, повторное лечение и микрохирургические процедуры [9–11].

Каждому протоколу присущи свои недостатки. При традиционном препарировании полости доступа и выполнении остеотомии успех во многом зависит от опыта и навыков клинициста, а также от качества визуализации анатомических структур на рентгенограммах. Такие процедуры занимают значительно больше времени, нежели вмешательство, проводимые с использованием шаблонов. Локализация устьев каналов и определение их пространственного расположения также затруднены.

Для изготовления статичных стереолитографических шаблонов необходим скан КЛКТ со средним размером поля визуализации. Получают поливинилсилоксановый оттиск зубного ряда, сканируют ее и объединяют эти цифровые данные с результатами КЛКТ в формате DICOM. Эти манипуляции также требуют довольно много времени, поэтому предпочтительным является использование внутриворотного сканера.

В случае динамической навигации на точность виртуального планирования вмешательства может сказываться разрешение скана КЛКТ [12]. Погрешности при изготовлении интегрированного координатного шаблона способны привести к получению неточного изображения.

### Инновационная навигация

Динамическая навигация в режиме реального времени осуществляется с помощью загруженных в компьютеризированную систему данных КЛКТ. Она основана на тех же принципах, что GPS и спутниковая навигация. Инновационная компьютерная технология Trace and Place (TaP) была разработана канадской компанией ClaroNav. Технология TaP устраняет необходимость в координатном шаблоне, благодаря чему повышается точность препарирования. Специальный оптический датчик (рис. 2) используется для отслеживания маркера Jaw-Tracker, установленного на челюсти пациента, и маркера Drill-Tag, подключенного к инструменту. Метка кончика инструмента накладывается на скан КЛКТ, «привязанный» к челюсти пациента.

Высокая точность технологии TaP позволяет заметно облегчить препарирование полости доступа и выполнение остеотомии компактной пластинки с минимальным удалением кости (Piezotome, AСТЕОН). С помощью программы для динамической навигации также можно отслеживать положение ультразвуковых наконечников, используемых в рамках эндодонтических процедур.

### Планирование рабочего процесса ТаР и трассировка

Сегодня в мире насчитывается 615 млн людей старше 65 лет [13]. Многолетние стоматологические проблемы способны негативно сказываться на состоянии пульпы, периапикальных и перирадикулярных тканей, у пожилых пациентов наблюдается затрудняющая лечение кальцификация корневых каналов. Таким образом, динамическая навигация может найти самое широкое применение в современной эндодонтии.

### Подготовка к процедуре

Первым этапом рабочего процесса ТаР является импорт данных КЛКТ (в виде файла DICOM) в программу планирования динамической навигации для визуализации зубных рядов. На мониторе отображается потоковое видео, панорамное изображение, изображение целевого участка, индикатор глубины, а также вестибулярно-язычный и мезиально-дистальный срезы (рис. 3). Проводится виртуальное позиционирование полости доступа, определение ее наклона и глубины. При планировании микрохирургического вмешательства направление наконечника Piezotome зависит от размера поражения в области верхушки корня (рис. 4, а–в). Планирование процедуры можно проводить в любое время, если только скан КЛКТ соответствует текущему состоянию зубных рядов пациента. Для последующей трассировки необходимо выбрать и отметить от трех до шести ориентиров, которыми должны быть хорошо различимы и доступные зубы. При наведении курсора компьютерной мыши на трехмерную модель появляется двухмерное изображение поперечного среза. Красное перекрестие наводится на центр ориентира (рис. 5). Программа сообщает, если ей кажется, что ориентир находится в неправильном положении.

### Трассировка

Маркер Jaw-Tracker (для верхней или нижней челюсти) или Head-Tracker (для верхней челюсти) закрепляют на челюсти пациента (рис. 6). Нужно отметить, что маркер Jaw-Tracker можно разместить на некотором расстоянии от коффердама, что обеспечивает определенную свободу выбора месторасположения маркера. Оптический датчик отслеживает движения метчика, когда им проводят по вестибулярной, язычной и окклюзионной поверхности зуба-ориентира (примерно так же, как наносят про-травиватель или адгезив). В процессе работы программа показывает количество захваченных точек поверхности в процентах (рис. 7).

### Калибровка бора

Маркер Drill-Tag устанавливают на наконечник, затем калибруют ось и кончик бора. Оптический датчик непрерывно отслеживает маркер Drill-Tag, и на экран программы выводится расположение бора или наконечника Piezotome. Если маркер Drill-Tag или Jaw-Tracker оказывается за пределами поля зрения камеры, программа подает предупреждающий сигнал (рис. 8, а и б).

### Навигация в режиме реального времени

Экран навигации активен, когда система распознает откалиброванный инструмент вблизи челюсти пациента. В окне целевого участка выводится расстояние от кончика инструмента

### Ограничения

Несмотря на достигнутый прогресс, лечение, например, облитерированных каналов при ограниченной по размерам полости доступа по-прежнему представляет сложную клиническую задачу. Хотя квалификация и опыт стоматолога играют в подобных случаях существенную роль, нужно понимать, что изменение размера и ориентации полости доступа относительно продольной оси зуба чревато возникновением ятрогенных проблем. При микрохирургических же вмешательствах переоценка толщины кости или неправильный выбор направления остеотомии могут привести к повреждению



Рис. 2. Оптический датчик отслеживает положение маркеров Jaw-Tracker и Drill-Tag, метчика и инструмента.

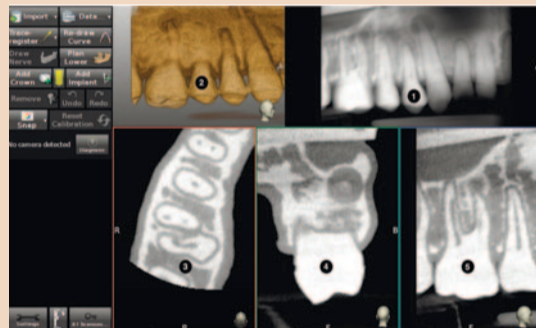


Рис. 3. Экран программы разделен на несколько окон: (1) ортопантограмма, (2) трехмерная реконструкция, (3) осевой срез, (4) вестибулярно-язычный и (5) мезиально-дистальный срезы.

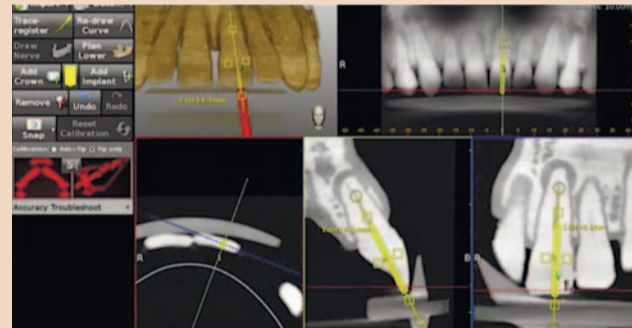


Рис. 4, а. Ориентация и угол наклона виртуального бора определяются программой так, чтобы обеспечить прямой доступ к облитерированным каналам (изображение любезно предоставлено доктором Bobby Nadeau).

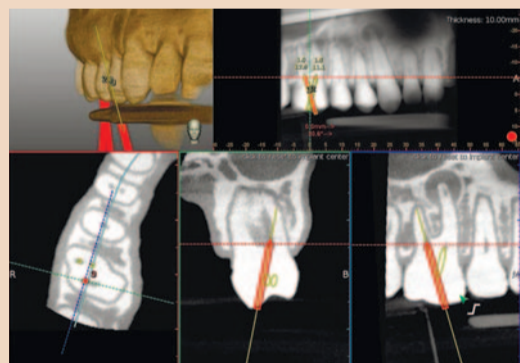


Рис. 4, б. Красным цветом отмечен перекрестный угол наклона (изображение любезно предоставлено доктором Bobby Nadeau).

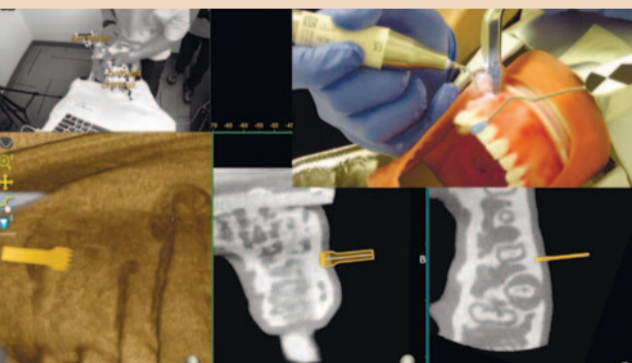


Рис. 4, в. Планирование хирургического вмешательства с использованием аппарата Piezotome (изображение любезно предоставлено доктором Bobby Nadeau).

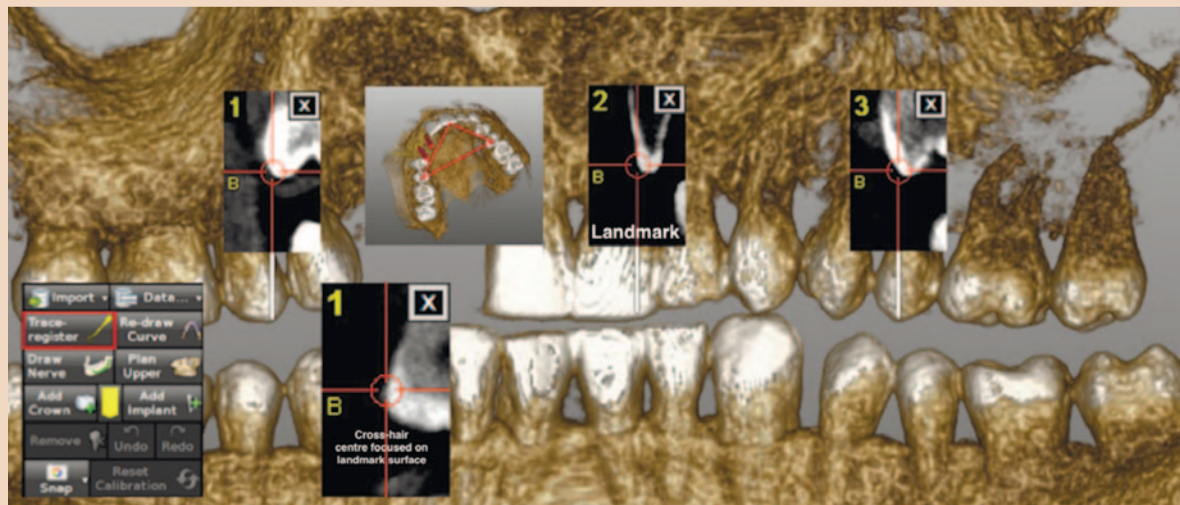


Рис. 5. Три ориентира расположены не на одной линии; красное перекрестие направляется на поверхность ориентира.



Рис. 6. Маркер Jaw-Tracker зафиксирован на челюсти (1). В процессе трассировки система показывает процент выполнения задачи (2).

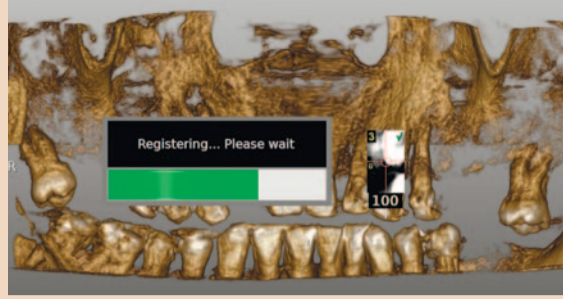


Рис. 7. Метки для трассировки по ориентирам нанесены, метчик откалиброван. Программа показывает процент захваченных точек.



Рис. 8, а. Калибровка оси бора и его кончика.

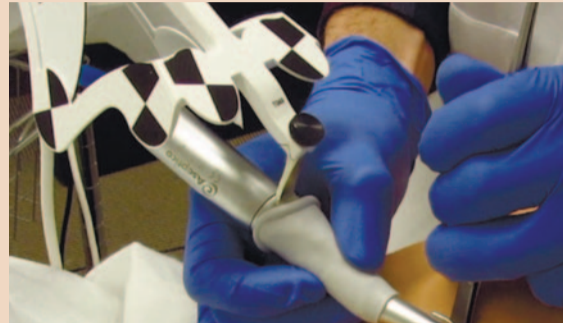


Рис. 8, б. Маркер Drill-Tag (оптическая метка).

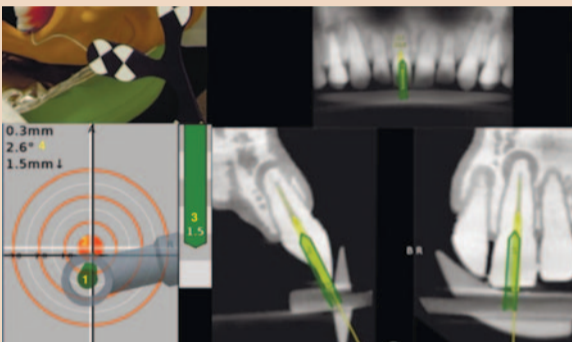


Рис. 9, а. Центральный резец с облитерированным каналом: (1) бор отмечен зеленым цветом; (2) центральная ось полости доступа или остеотомии; (3) индикатор глубины; (4) угол между бором и центральной осью. Когда метка бора и центральная ось совпадают, индикатор глубины становится желтым (иллюстрации любезно предоставлены доктором Bobby Nadeau).

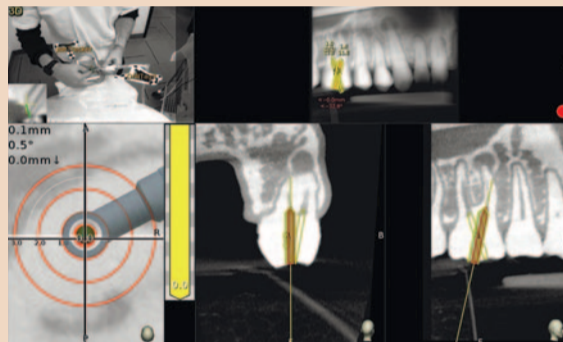


Рис. 9, б. Моляр верхней челюсти: устье канала достигнуто (индикатор желтый и показывает 0 мм; иллюстрации любезно предоставлены доктором Bobby Nadeau).

до центральной оси полости доступа или остеотомии. Центральная ось представлена на экране как неподвижная мишень белого цвета, а кончик инструмента – как черное подвижное перекрестье. Фактическое направление бора показывает конус на наконечнике (рис. 9, а и б). В процессе работы система отслеживает движения наконечника и кончика бора. Конус остается зеленым, пока кончик инструмента находится не далее 0,5 мм от центра мишени и имеет запланированный наклон (с погрешностью менее 3°). Когда кончик инструмента оказывается в 1 мм от намеченной глубины, индикатор глубины становится желтым.

### Вывод

Динамическая навигация является ценным дополнением к цифровому рабочему процессу. Концепция минимально инвазивного лечения – это будущее стоматологии, и динамическая навигация прекрасно вписывается в нее. Для внедрения любой инновации необходимо оценить ее преимущества и преодолеть определенные барьеры восприятия. Чем лучше новая технология встраивается в текущие протоколы лечения, тем охотнее стоматологи берут ее на вооружение. Совершенствование компьютерных мониторов, оптических датчиков и методов трассировки по опорным точкам приведет к беспрецедентному повышению точности эндодонтического лечения. Цифровые технологии уже захватили мир, став привычной частью нашей повседневной жизни и работы, стоматология – на пути к этому. ■

**От редакции:** эта статья была опубликована в журнале CAD/CAM – international magazine of digital dentistry. Vol. 10, №3/2019. Список литературы можно получить в издательстве.

### Информация об авторе



**Доктор Кеннет Серота (Kenneth Serota)** окончил стоматологический факультет Университета Торонто (Канада) в 1973 г. и получил специальность эндодонтиста и степень магистра медицинских наук в Стоматологическом центре им. Форсайта при Гарвардском университете (Бостон, Массачусетс, США). Начав активно заниматься образовательной деятельностью в Интернете еще в 1998 г., он стал основателем эндодонтического форума ROOTS (созданного в 2000 г.) и междисциплинарной платформы NEXUS. Доктор Serota – клинический ассистент факультета постдокторантуры Университета Торонто по эндодонтии и постоянный автор журнала roots с момента основания этого издания в 2004 г.

## Паллиативная помощь в неотложных эндодонтических случаях успешна: опыт периода пандемии

### Dental Tribune International

САН-АНТонио, США. В соответствии с рекомендацией Центров по контролю и профилактике заболеваний (CDC) проведение процедур, связанных с образованием аэрозолей, в период пандемии COVID-19 было ограничено, поскольку работники стоматологии подвергаются высокому риску инфицирования. Но как помочь пациентам, срочно нуждающимся в эндодонтическом лечении? Исследователи занялись этим вопросом и, кажется, нашли ответ на него.

11 марта 2020 г. Всемирная организация здравоохранения объявила о пандемии SARS-CoV-2. Вскоре после этого страны начали вводить строгий режим самоизоляции граждан, прекращая работу предприятий и служб, оказывающих услуги второстепенного значения. В США было приостановлено проведение elective стоматологических процедур; согласно рекомендации CDC, следовало избегать вмешательства, при которых образуются аэрозоли. Это привело к изменению подхода к оказанию неотложной стоматологической помощи и вызвало множество вопросов, касающихся завершения лечения, начатого до карантина.

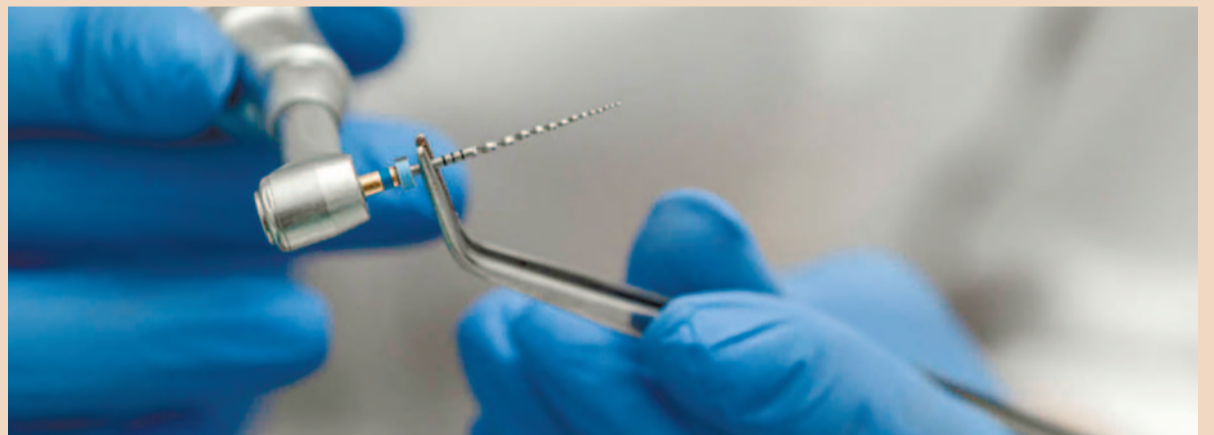### Сверлить или не сверлить?

Чтобы выяснить, какие методы избавления пациентов от боли могли бы оказаться эффективными в новых, экстремальных условиях, ученые с кафедры эндодонтии стоматологического факультета Техасского университета (UT) провели двухчастное исследование. Первая часть касалась 21 пациента, обратившегося в период карантина за неотложной эндодонтической помощью (для лечения в общей сложности 25 зубов). Результаты повторных осмотров показали, что в

81% случаев необходимость в дальнейшем лечении после принятия паллиативных мер отсутствовала (контрольные осмотры посетили 96% пациентов от исходного числа).

Вторая часть исследования была посвящена 31 случаю частичного или полного очищения корневых каналов, проведенного до карантина. Среднее время после лечения составило 13 недель, на контрольный осмотр пришли 100% пациентов. У 77% зубов не было никаких неблагоприятных последствий, связанных с отсрочкой завершения лечения. Наиболее частыми осложнениями стали повреждения временных пломб (13,0%) и болезненные и/или инфекционные воспаления (6,4%). Эти проблемы удалось решить, поэтому данные случаи были отнесены к категории успешных. Только один зуб оказался сломан, не подлежал восстановлению и был удален (3%), что дало основания считать исход лечения неудачным. Остальные 4 (13%) неудачных исхода были связаны с нежеланием пациентов проходить обязательное тестирование на SARS-CoV-2 или их отказом от продолжения лечения из-за боязни заразиться этим вирусом.

В интервью Dental Tribune International соавтор исследования доктор Biraj Patel объяснил цель этой работы: «Наш факультет решил воздерживаться от проведения процедур, в ходе которых образуются аэрозоли. Таким образом, мы лечили пациентов совсем не так, как обычно, и нам стало интересно, насколько успешными оказались наши усилия. Кроме того, в литературе содержится недостаточно данных о влиянии отсрочки эндодонтического лечения и результатах паллиативной помощи при эндодонтических заболеваниях. Наше исследование имеет большую клиническую значимость и позволяет оце-



Несмотря на то, что паллиативная помощь позволяет облегчить состояние пациентов с неотложными эндодонтическими проблемами, она не является долгосрочным решением, и как бы ни развилась ситуация с пандемией коронавирусной инфекции, важно избегать процедур, при которых образуются аэрозоли, не получится. (Иллюстрация: Dmitry Galaganov/Shutterstock)

нить эффективность консервативного лечения неотложных состояний в эндодонтии без проведения процедур, связанных с формированием аэрозолей».

ально опасные с точки зрения инфекционного контроля вмешательства хотя бы в случаях возобновления, а тем более – ухудшения симптомов», – отметил доктор Patel.

**«Надеемся, что результаты нашего исследования помогут стоматологам в период пандемии успешно лечить пациентов, не проводя процедуры, которые могут служить передачей коронавирусной инфекции»**

Как показали результаты исследования UT, паллиативная помощь может быть эффективна, однако необходимо подчеркнуть, что в случае неотложных эндодонтических проблем она является лишь временным решением, и до бесконечности откладывать лечение нельзя. «В нашем штате строгие карантинные меры действовали с 23 марта по 20 мая, и в этот период паллиативная помощь стала эффективным средством борьбы с симптомами. Тем не менее, если бы карантин был продлен, то мы были бы вынуждены решиться на потенци-

### А что в долгосрочной перспективе?

«В настоящее время сотрудники нашего факультета стараются снизить риск передачи заболевания, проводя тесты всем пациентам на SARS-CoV-2 методом полимеразной цепной реакции с обратной транскрипцией (ОТ-ПЦР) перед проведением любых процедур, сопряженных с образованием аэрозолей, – говорит доктор Patel. – Также мы строго следуем директивам штата и CDC, касающимся соблюдения социальной дистанции и использования средств индивидуаль-

ной защиты. Хочется верить, что новые знания о путях передачи SARS-CoV-2 и разработка экспресс-теста на этот вирус в конце концов снизят риск инфицирования работников здравоохранения. Это, возможно, позволит не закрывать клиники и госпитали. Так или иначе, пандемия COVID-19 продолжается, и новых карантинных мер нам, похоже, не избежать. Надеемся, что результаты нашего исследования помогут стоматологам в период пандемии успешно лечить пациентов, не проводя процедуры, чреватые передачей коронавирусной инфекции».

Исследование «To drill or not to drill: Management of endodontic emergencies and in-process patients during the COVID-19 pandemic» («Сверлить или не сверлить: неотложная эндодонтическая помощь и завершение эндодонтического лечения во время пандемии COVID-19») было опубликовано 22 августа 2020 г. в *Journal of Endodontics*. ■

## Имплантат из биокерамики индуцирует возобновление роста костей черепа и позволяет закрывать костные дефекты в полости рта

Франциска Байер, *Dental Tribune International*

ГЁТЕБОРГ, Швеция. В наши дни реконструкция обширной части черепной коробки, перестав быть исключительным событием, остается сложной клинической задачей. Чтобы упростить ее, исследователи из Сальгренской академии (медицинского факультета Гётеборгского университета) совместно с коллегами из Каролинского института в Стокгольме и Упсальского университета создали инновационный биокерамический имплантат. Исследование показало, что он стимулирует регенерацию костей черепа, позволяя устранять даже обширные костные дефекты ранее недоступным способом.

Реконструкция крупных поврежденных твердых и мягких тканей черепа представляет собой непростую клиническую задачу ввиду ограниченного выбора пригодных для этого материалов. Стандартная процедура подразумевает трансплантацию кости либо установку имплантата из металла или пластмассы. При этом размер аутокостных трансплантатов по понятным причинам весьма ограничен, а их получение сопряжено с риском для пациента. Использование имплантатов из пластмассы связано с высокой частотой


возникновения осложнений и большой долей неудачных результатов. Кроме того, имплантаты из металла и пластмасс отличаются не самой лучшей остеоинтеграцией.

«Считается, что факторы роста и стволовые клетки вносят определенный вклад в процесс заживления, но до сих пор их введение пациентам, нуждающимся в реконструкции об-

автор исследования Peter Thomsen, профессор кафедры биоматериалов.

### Формирование естественной кости

В ходе экспериментов биокерамический имплантат трансформировался в кость, сходную по морфологии, ультраструктуре и составу с естественной костной тканью черепа.



Модель черепа человека с индивидуализированным биокерамическим имплантатом, изготовленным по методу 3D-печати. (Фото: Tidskriften PNAS)

ширных дефектов костей черепа, не давало сколь-либо очевидных преимуществ», – отмечает в пресс-релизе Гётеборгского университета ведущий

Установка имплантатов из титана также приводила к формированию кости, но только на границе с естественной костью.

Исследователи использовали новый биокерамический материал, из которого они печатали на 3D-принтере индивидуализированный имплантат и закрепляли его на титановом каркасе, повторяющем форму отсутствующего фрагмента кости. Это позволило успешно устранять обширные костные дефекты за счет формирования новой костной ткани без использования факторов роста или стволовых клеток.

«Наблюдается настоящее “заращение” дефекта, причем не только по краю, но и в центре поражения, – отмечает профессор Thomsen. – В этом процессе задействованы все известные нам клетки, участвующие в росте и ремоделировании кости. Основной компонент биокерамики, монетит, или дикальцийфосфат, превращается в апатит».

### Использование биокерамики для устранения костных дефектов в полости рта

Компания OssDsign, входящая в группу Karolinska Development и владеющая патентом на новый биокерамический материал, сообщает в своем пресс-релизе, что эту разработку также можно применять для реконструкции костных дефектов в

полости рта. В рамках клинического исследования, проведенного в больнице Каролинского университета, биокерамику использовали при синус-лифтинге для закрытия дефекта кости верхней челюсти. По словам компании, шестимесячное наблюдение позволяет говорить о формировании кости и прочной фиксации имплантатов, установленных в ходе процедуры.

Профессор Thomsen подчеркивает необходимость дальнейших исследований: нужно изучить молекулярные процессы восстановления кости и провести дополнительные клинические испытания. «Новый метод дополнит существующие способы закрытия костных дефектов путем трансплантации кости и установки имплантатов из металла и пластмассы», – пишет он.

Исследование «In situ bone regeneration of large cranial defects using synthetic ceramic implants with a tailored composition and design» («Устранение обширных повреждений черепа путем регенерации кости in situ с помощью индивидуализированных имплантатов из синтетической керамики») было опубликовано 27 октября 2020 г. в журнале *Proceedings of the National Academy of Sciences of the United States of America*. [1]

## Минимально инвазивная установка коротких и тонких имплантатов с расщеплением альвеолярного гребня и открытым, и закрытым синус-лифтингом

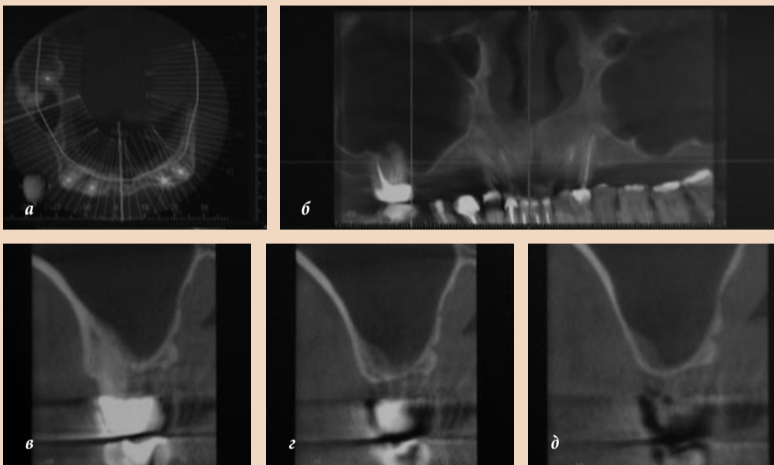


Рис. 1. а–д. Анализ компьютерных томограмм области хирургического вмешательства: а) коронарная проекция демонстрирует недостаточную ширину альвеолярного гребня верхней челюсти, б) на панорамном изображении заметно уменьшение высоты кости в правом квадранте, в–д) сагиттальные проекции области моляров показывают ОВК всего 1 мм.

### Введение

Сегодня имплантация считается предпочтительным и наиболее эффективным способом замещения утраченных или не подлежащих восстановлению зубов. Научная литература свидетельствует о высокой доле успешных результатов установки имплантатов и, следовательно, их клинической применимости. Тем не менее в случае преждевременной утраты жевательных зубов, ведущей к выраженной пневматизации верхнечелюстной пазухи, или врожденного отсутствия зубов, следствием которого становится недостаточная ширина альвеолярного гребня, установка имплантатов по-прежнему представляет собой непростую задачу, которая еще больше усложняется, когда альвеолярный гребень на предполагаемом участке имплантации одновременно имеет и недостаточную высоту, и недостаточную ширину. В подобных

клинических ситуациях использование, например, коротких имплантатов в сочетании с расщеплением альвеолярного гребня и открытым, и закрытым синус-лифтингом позволяет минимизировать продолжительность лечения, его стоимость и риск возникновения сопутствующих патологий, сохранив при этом высокую вероятность успеха имплантологической реабилитации.

Проблема пневматизации верхнечелюстной пазухи может быть решена за счет проведения открытого или закрытого синус-лифтинга. При остаточной высоте кости (ОВК) от 4 до 7 мм показан закрытый синус-лифтинг. Процедура, впервые предложенная Summers, предполагает формирование отверстия в альвеолярном гребне, что позволяет легко поднять слизистую оболочку пазухи [1]. Преимуществом этого подхода является возможность одномоментной уста-

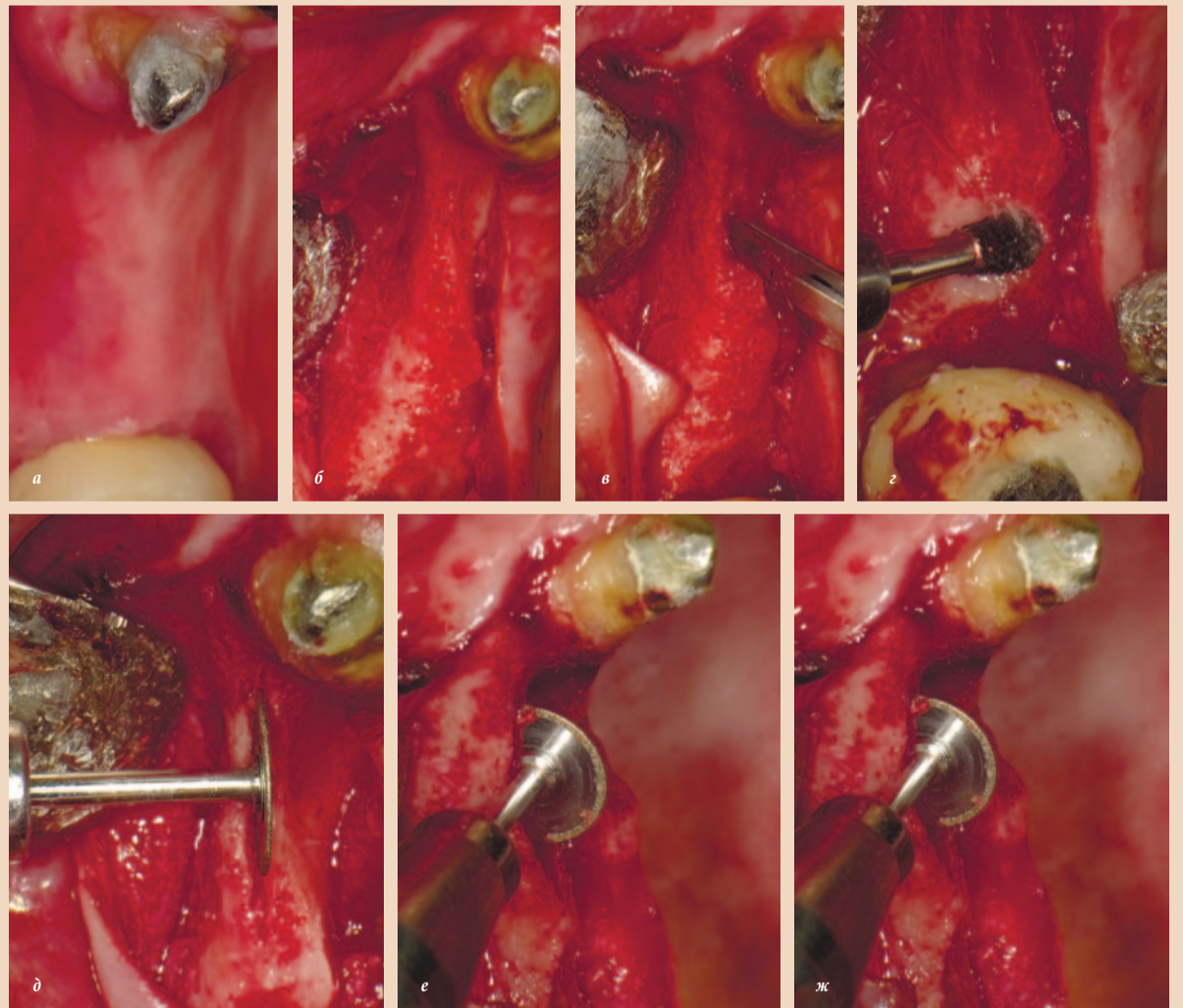


Рис. 2. а – исходная клиническая картина; б – хирургическое поле после отслоения слизисто-надкостничного лоскута; в – расщепление кортикального слоя, первая фаза расщепления альвеолярного гребня; г – перфорация альвеолярного отростка для обнажения кортикального слоя под слизистой оболочкой верхнечелюстной пазухи и выполнения синус-лифтинга; д и е – углубление разреза с помощью алмазного диска при постоянной ирригации; ж – клиническая картина после расщепления альвеолярного гребня в области премоляров и его перфорации в области моляра.

новки имплантата. Открытый синус-лифтинг показан при ОВК менее 4 мм. Этот метод чувствителен к техническим погрешностям выполнения про-

цедуры: в челюсти формируют латеральное костное окно, через которое с помощью кюрет отделяют от кости слизистую оболочку верхнечелюст-

ной пазухи и вводят в образовавшееся пространство костно-пластический материал. Имплантат может быть установлен после заживления,



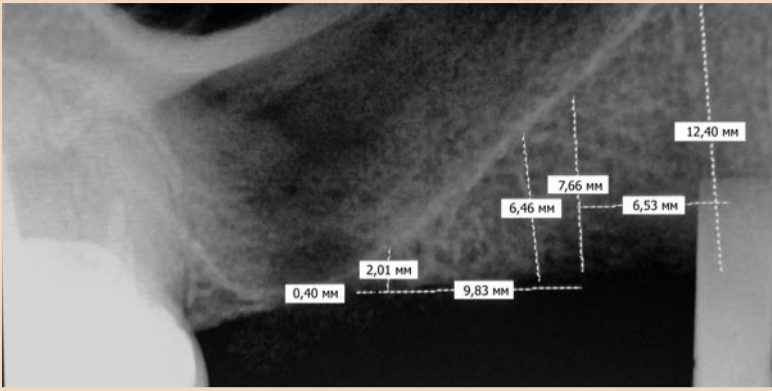


Рис. 3. Анализ показал, что ОВК в области первого премоляра составляет 12,40 мм, в области второго премоляра – 6,46 мм, в области моляра – 0,40 мм.

продолжительность которого составляет от 5 до 6 мес. Чтобы решить проблему недостаточной ширины альвеолярного гребня, прибегают к его расщеплению: разделив компактные пластинки, используют образовавшееся между ними пространство для установки имплантатов.

Все эти методы имеют большую клиническую значимость, однако одним из наиболее существенных прогностических факторов успеха при использовании данных хирургических техник считается длина имплантата. Короткие имплантаты обладают заметными клиническими преимуществами, поскольку позволяют свести к минимуму высоту подъема слизистой оболочки пазухи и количество вводимого под нее костно-пластического материала. Вместе с имплантатами малой длины появилась и концепция минимально инвазивной имплантологии. Поскольку в последние годы короткие имплантаты используются все чаще, их применение стало предметом научной дискуссии. Традиционно для восстановления функций и эстетики зубного ряда использовали длинные (>13 мм) имплантаты в сочетании с синус-лифтингом. Сегодня благодаря усовершенствованию конструкции короткие имплантаты демонстрируют хорошие показатели выживаемости, что делает их установку одним из наиболее предпочтительных мето-

дов замещения зубов в современной стоматологии.

Ниже описана установка коротких имплантатов в сочетании с расщеплением альвеолярного гребня и открытым, и закрытым синус-лифтингом в рамках минимально инвазивного подхода.

### Клинический случай

Пациент 52 лет без существенных заболеваний в анамнезе обратился в нашу клинику для создания функциональной и эстетичной ортопедической конструкции. Перед началом лечения пациент дал информированное согласие; его физическое состояние было оценено как нормальное (ASA I по классификации Американского общества анестезиологов). Рентгенологическое обследование (рис. 1, а–д) и клинический осмотр (рис. 2, а) показали, что пациент нуждается в установке имплантатов для замещения отсутствующих зубов – первого и второго премоляров и первого моляра.

Во избежание инфекций пациенту за два дня до хирургического вмешательства назначили прием амоксициллина (500 мг каждые 8 ч). План лечения предусматривал:

1. В области первого премоляра: расщепление альвеолярного гребня с одномоментной установкой тонкого имплантата.
2. В области второго премоляра: расщепление альвеолярного гребня и

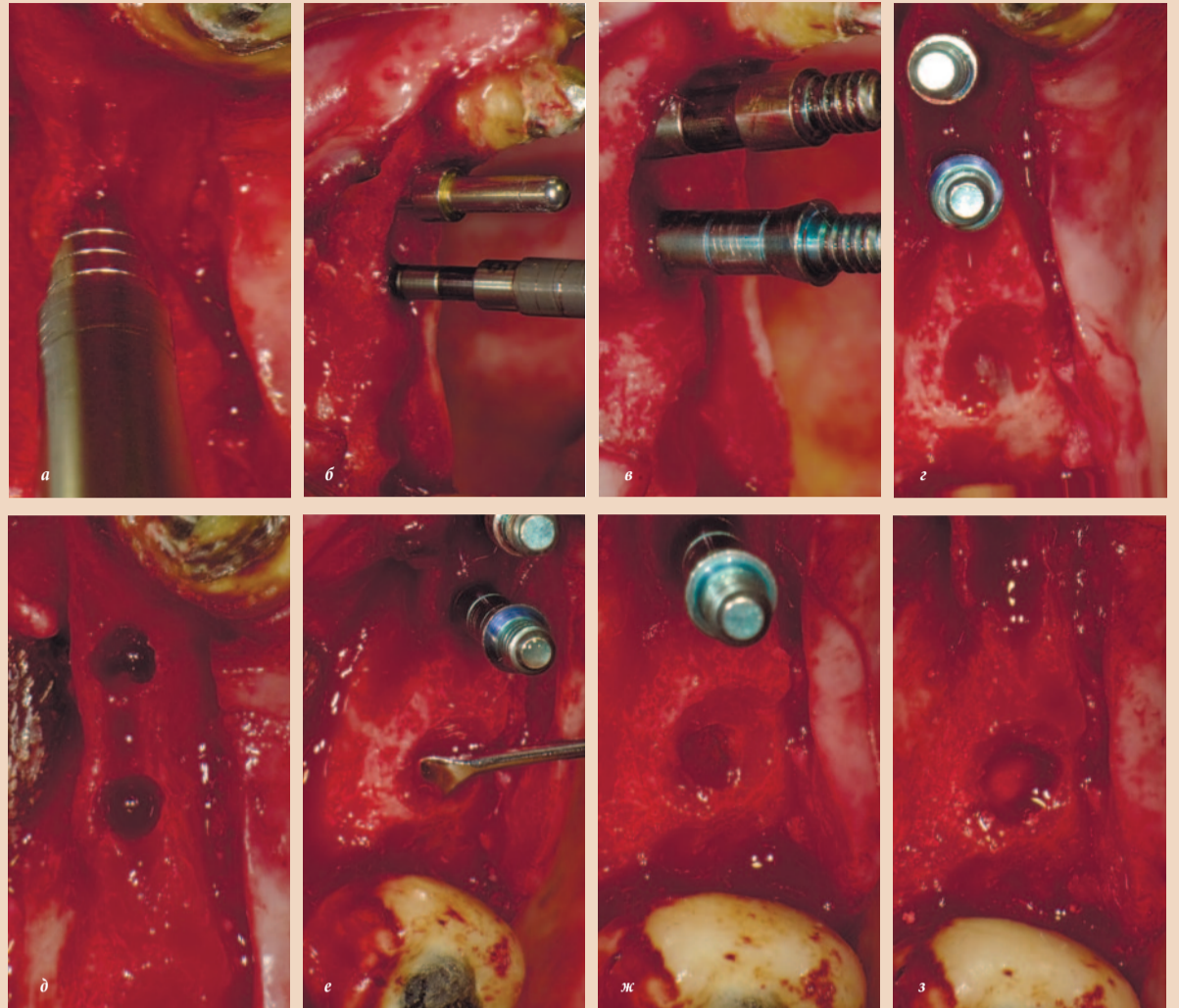


Рис. 4. а – использование хирургических долот для формирования пространства под установку имплантатов; б – формирование пространства для установки имплантатов с помощью ручных фрез и пина параллельности; в и г – формирование пространства для установки имплантатов с помощью ручных фрез; д – участок подготовлен к установке имплантатов; е – подъем слизистой оболочки верхнечелюстной пазухи с помощью хирургических кюрет; ж и з – выполнив синус-лифтинг, заполнили образовавшееся пространство костно-пластическим материалом.

закрытый синус-лифтинг с одномоментной установкой тонкого имплантата.

3. В области первого моляра: открытый синус-лифтинг с одномоментной установкой короткого имплантата.

### Хирургический этап

В рамках процедуры применялась инфльтрационная анестезия. Сначала ввели анестетик без адреналина (PRICANEST 4%, Ropsohn Therapeutics),

чтобы собрать кровь для ее последующего смешивания с костно-пластическим материалом (50–500 мкм SynthoGraft, Bicon Dental Implants). Затем использовали ксилокаин 2% (Dentsply Pharmaceutical).

С помощью скальпеля Bard-Parker №15 выполнили внутрибороздковый надрез. Отслоили слизисто-надкостничный лоскут, при помощи скальпелей и хирургического молотка расщепили кортикальный слой в области премоляров (рис. 2, б и в). Для форми-

рования костного (не латерального) окна использовали круглый карбидный бор (Sinus Lift Bur, Bicon Dental Implants) в наконечнике на малой скорости; обнажили кортикальный слой кости со стороны дна пазухи (рис. 2, г). Затем с помощью алмазного диска (Frios MicroSaw Diamond Discs, Dentsply Sirona) в низкоскоростном наконечнике произвели более глубокое расщепление кости в области премоляров (рис. 2, д–ж).

→ ДТ стр. 10

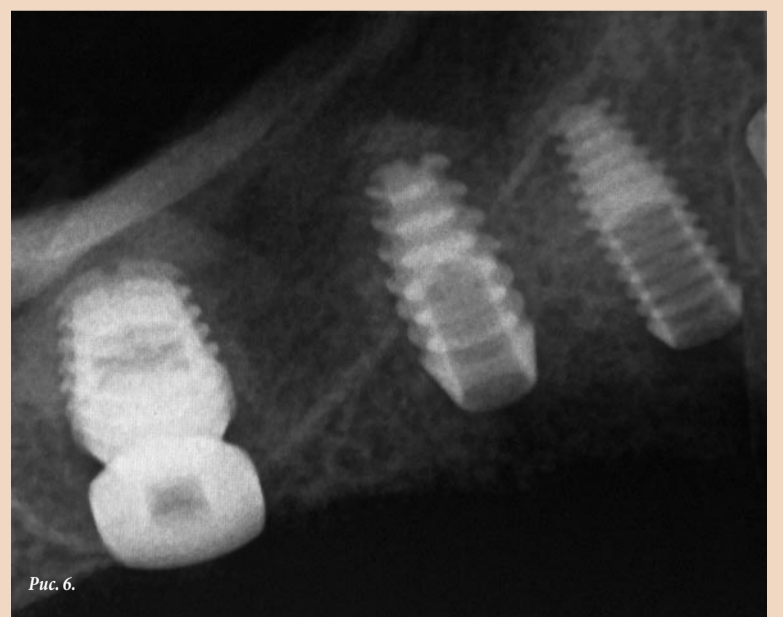
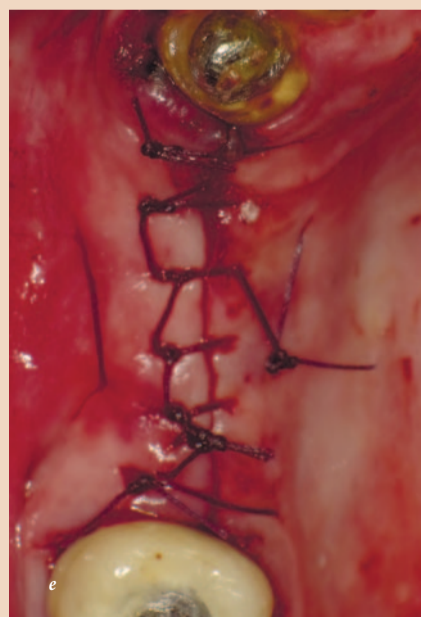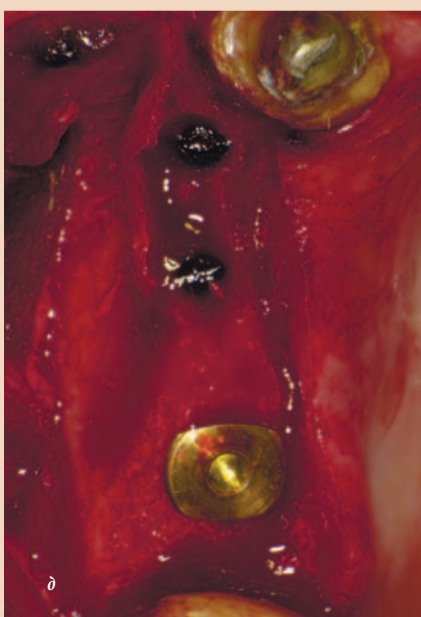
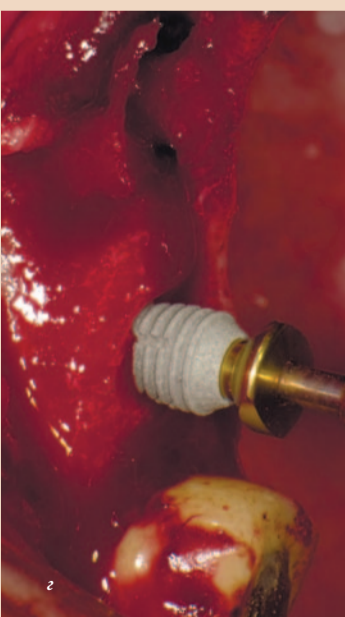
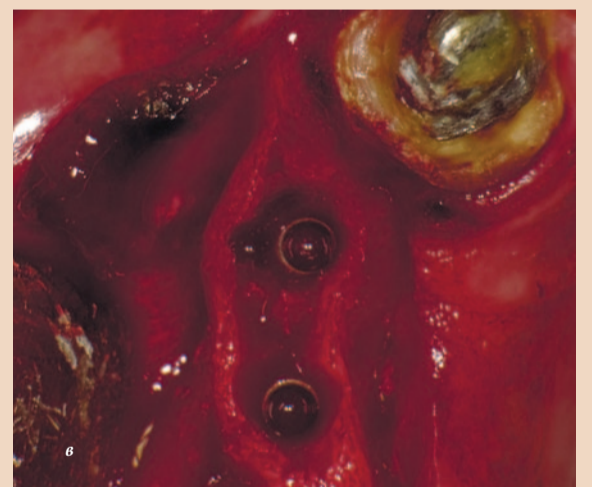
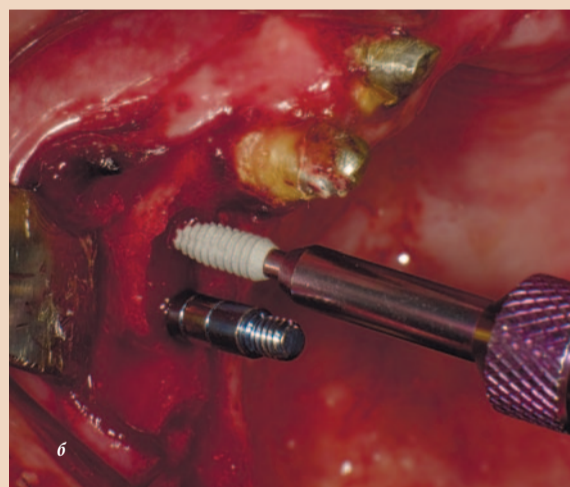
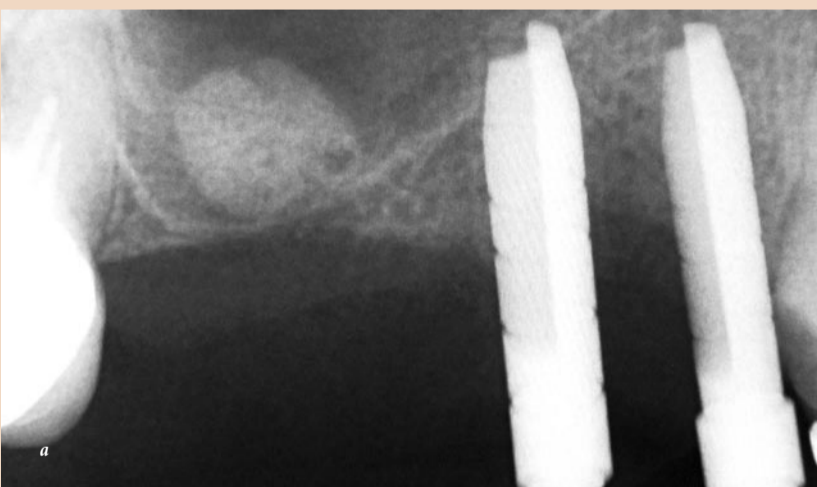


Рис. 5. а – периапикальная рентгенограмма, демонстрирующая ручные фрезы в области премоляров и костно-пластический материал в области моляра; б – установка тонкого имплантата для замещения первого премоляра; в – установка тонких имплантатов на расщепленном участке альвеолярного гребня; г – установка короткого имплантата со специальным абатментом в области моляра; д – два тонких имплантата (в области премоляров) и короткий имплантат (в области моляра) в полости рта пациента; е – хирургическая рана ушита непрерывным швом. Рис. 6. Контрольная рентгенограмма, сделанная сразу после завершения процедуры.