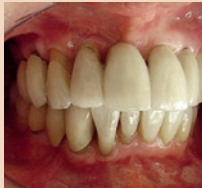

DENTAL TRIBUNE

The World's Dental Newspaper · German Edition 

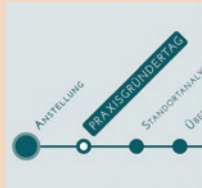No. 6/2017 · 14. Jahrgang · Leipzig, 6. September 2017 · PVSt. 64494 · Einzelpreis: 3,00 €



Zähne als Pfeiler

Durch endodontische Therapie können Zähne erhalten werden, die gleichzeitig als nützliche Pfeiler dienen können. Von Dipl.-Stom. Burghard Falta, M.Sc., Bochum.

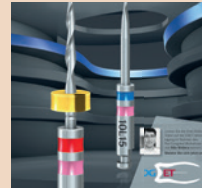
► Seite 6f



Praxisgründertag

Am 14. Oktober 2017 steht das Dental-depot van der Ven in Ratingen Interessenten mit Fachvorträgen und jeder Menge Erfahrung rund um die Selbstständigkeit zur Seite.

► Seite 11



Endo-Gerät im Facelift

Der neu designte EndoPilot von Komet Dental überzeugt als Motor bei der Apexmessung in Echtzeit und mit einer vorprogrammierten Feilenbibliothek.

► Seite 17

ANZEIGE

Perfekt aufbauen
Stumpfaufbaumaterial mit Nano-Zirkoniumdioxid

FANTESTIC® Z CORE DC

R-dental Dentalerzeugnisse GmbH
Paper-app @-Katalog Tel. 040-3070703-0
Fax 0 800 - 733 68 25 gebührenfrei
E-mail: info@r-dental.com
www.r-dental.com

Mehr Geld

Gehaltserhöhung für ZFA.

BONN (jp) – Rückwirkend zum 1. Juli 2017 steigen die Gehälter des zahnmedizinischen Fachpersonals in Hamburg, Hessen, Westfalen-Lippe sowie im Saarland – zunächst um 2,8 Prozent, ab 1. Oktober 2018 um weitere 2,5 Prozent.

Die Ausbildungsvergütungen erhöhen sich ebenfalls rückwirkend zum 1. Juli: auf 800 Euro im ersten, 840 Euro im zweiten und 900 Euro im dritten Ausbildungsjahr, d. h. um 50 Euro bzw. 60 Euro. Darauf einigten sich die Tarifpartner Verband medizinischer Fachberufe e.V. (VmF) und Arbeitsgemeinschaft zur Regelung der Arbeitsbedingungen der Zahnmedizinischen Fachangestellten (AAZ). Der Tarifabschluss wird bundesweit gern als Orientierung bei Gehaltsverhandlungen auch außerhalb seines Gültigkeitsbereichs genutzt. Die aktuell verhandelte Erhöhung ist nach Angaben aus dem Verband der medizinischen Fachberufe heraus wenig dazu angetan, die Attraktivität des Berufs der Zahnmedizinischen Fachangestellten (ZFA), gerade mit Blick auf den branchenübergreifenden Fachkräftemangel so zu steigern, dass den Praxen genügend Assistenzpersonal zur Verfügung steht. Knapp 40 Prozent erhalten nach einem Vergleich mit dem Tarifvertrag weniger, als ihnen laut Tariftabelle zustehen könnte. Rund 20 Prozent sind entweder an den Tarifvertrag gebunden oder der Arbeitgeber orientiert sich daran. Weitere fast 20 Prozent der ZFA werden übertariflich bezahlt. Auch das Ergebnis bei den fortgebildeten ZFA sei wenig befriedigend: Immer noch fast 10 Prozent gaben an, maximal Tarif-Mindestlohn zu erhalten. **DT**

Urteil des Landgerichts München stärkt Rechte der Zahnärzte

Arztbewertungen: Beweislast für Negativschilderungen liegt bei jameda.

MÜNCHEN – Das Landgericht München I hat jameda unter Androhung eines Ordnungsgeldes von bis zu 250.000 EUR dazu verurteilt, die Bewertung eines Zahnarztes hinsichtlich der Überschrift „Nicht zu empfehlen“ und der Note 5 in den Kategorien „Behandlung“ und „Vertrauensverhältnis“ nicht mehr zu veröffentlichen (LG München I, Urt. vom 03.03.2017, Az. 25 O 1870/15, n. rkr.).

Die Bewertung war zusammen mit einem Text veröffentlicht worden, in dem behauptet wurde, dass der Zahnarzt dem Bewertenden eine zu hohe und zu runde Krone angefertigt habe. Tatsächlich gab es in der Praxis des Klägers jedoch keinen Fall, bei dem eine Krone zu hoch oder zu rund angefertigt wurde oder sich auch nur jemand über eine angeblich zu hohe oder zu runde Krone beschwerte. Der Kläger geht deshalb davon aus, dass der Bewertende niemals bei ihm in Be-

handlung war, und forderte jameda unter Hinweis hierauf zur Löschung der Bewertung auf. jameda lehnte dies ab, weil der Bewertende seine Schilderungen auf Nachfrage bestätigt habe. Zum „Beweis“ hierfür wurde dem Kläger eine nahezu komplett geschwärzte E-Mail vorgelegt. Konkretere Darlegungen lehnte jameda ab und verwies auf den Schutz des Bewertenden.

Dieser Auffassung erteilte das Landgericht München I nun eine deutliche Absage. Danach reicht eine bloße Bestätigung des Bewertenden nicht aus, um abträgliche Schilderungen als wahr zu unterstellen. Die Beweislast für solche Schilderungen liegt vielmehr bei jameda und zwar dergestalt, dass im Falle des Nicht-Beweises nicht nur die Schilderungen selbst, sondern auch alle hiermit zusammen-



hängenden bewertenden Formulierungen und Noten nicht mehr veröffentlicht werden dürfen.

In letzterem Punkt geht das Urteil des Landgerichts München I damit deutlich weiter als etwa die – ebenfalls von Höcker Rechtsanwälte aus Köln erwirkte – Entschei-

dung des OLG München vom Oktober 2014, in der die Unzulässigkeit einer Benotung unter dem Aspekt des „Stehens und Fallens“ mit einer

Fortsetzung auf Seite 3 →

Fit für die Telematikinfrastruktur

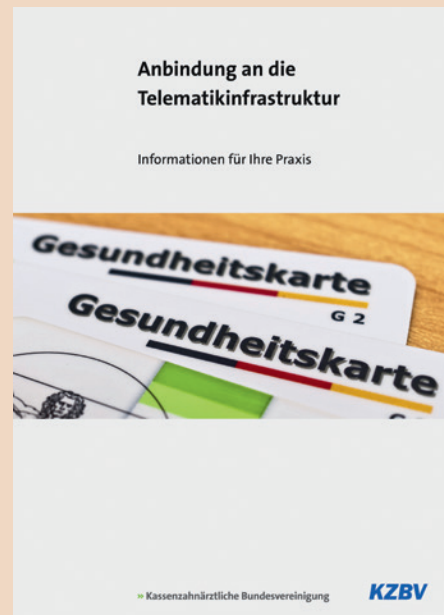Broschüre der KZBV fasst Wissenswertes zu Ausstattung und Finanzierung zusammen.

KÖLN – Zahnärzte, Ärzte, Psychotherapeuten, Krankenhäuser sowie andere Akteure des Gesundheitswesens sollen künftig schneller und einfacher miteinander kommunizieren sowie medizinische Daten austauschen können. Das dafür notwendige digitale Kommunikationsnetz, die Telematikinfrastruktur (TI) im Gesundheitswesen, steht nun in den Startlöchern. In den kommenden

Monaten sollen alle Praxen an Deutschlands größtes elektronisches Gesundheitsnetz angeschlossen werden. Vor diesem Hintergrund hat die Kassenzahnärztliche Bundesvereinigung (KZBV) die Praxisinformation „Anbindung an die Telematikinfrastruktur – Informationen für Ihre Praxis“ veröffentlicht.

Die neue Publikation gibt Vertragszahnärzten hinsichtlich der TI Antworten auf alle Fragen zur notwendigen technischen Ausstattung und Finanzierung, wobei diese jedoch nicht selbst für die Anbindung ihrer Praxis an die TI aufkommen müssen. Zudem enthält die Broschüre eine übersichtliche Checkliste, Tabellen sowie Tipps und Hinweise, wie sich die Praxisinhaber auf den Einstieg in die TI rechtzeitig vorbereiten können.

Weitere Informationen zum Thema sind ebenso auf den Websites der KZBV und der gematik unter www.kzbv.de und www.gematik.de zu finden. **DT**



Quelle: KZBV

ANZEIGE

Biofilm
Becherbefüller

Auch Probleme mit Biofilm in Ihren Dentaleinheiten.

Schützen Sie Ihre Patienten und Ihr Personal.

Erhalten Sie mit SAFEWATER in 8 Wochen rechtssichere Wasserhygiene.
Mit Ergebnisgarantie.

Vereinbaren Sie jetzt einen kostenlosen Beratungstermin zur Verbesserung Ihrer Wasserhygiene:

Fon 00800 88 55 22 88
www.bluesafety.com/Termin

BLUE SAFETY
Die Wasserexperten

Biozidprodukte vorsichtig verwenden. Vor Gebrauch stets Etikett und Produktinformationen lesen.

Gemeinplätze zur Bundestagswahl 2017

Jürgen Pischel spricht Klartext



Die KZBV hat in einer „Agenda Mundgesundheit“ gesundheitspolitische Positionen für die Vertragszahnärzteschaft veröffentlicht, die in der Forderung gipfeln, die „Versorgung wohnortnah und präventionsorientiert weiterzuentwickeln und zu gestalten“. In zwölf Grundsätzen wird dies phrasenreich zu untermauern gesucht. Dazu heißt es unter anderem in gestraffter Form dargestellt:

- Der Patient steht im Zentrum unseres Versorgungsgeschehens. Wir wollen die Mundgesundheit und die Zufriedenheit unserer Patienten weiter verbessern, seine Mundgesundheitskompetenz stärken, ihm als Partner in der zahnmedizinischen Versorgung zur Seite stehen und uns für seine Belange einsetzen.
- Die freie Arztwahl ist ein hohes Gut. Sie ist Voraussetzung für ein freiheitliches Gesundheitswesen und das partnerschaftliche Vertrauensverhältnis zwischen Patient und Zahnarzt.
- Als überzeugte Freiberufler stehen wir Zahnärzte in Deutschland zu unserer ethischen und sozialen Verantwortung.
- Unsere Aufgabe als KZBV und KZVen ist es, eine qualitativ hochwertige, wohnortnahe und flächendeckende zahnärztliche Versorgung sicherzustellen ...
- Wir setzen auf den weiteren Ausbau der erfolgreichen Präventionsstrategie in der Zahnmedizin. Wir wollen Karies weiter eindämmen und die Volkskrankheit Parodontitis bekämpfen ...
- Wir nutzen die Chance der Digitalisierung, um die zahnmedizinische Versorgung weiter zu verbessern ...
- Die Besonderheiten der zahnmedizinischen Versorgung müssen in der Gesetzgebung und in den Strukturen der Selbstverwaltung stärker Berücksichtigung finden.
- Die Förderung und Sicherheit von Qualität sind wesentliche Voraussetzungen für ein leistungsfähiges Gesundheitssystem ...
- Wir fordern, die bürokratische Überbelastung der Praxen abzubauen ...
- Die Selbstverwaltung ist ein zentrales Fundament unseres Gesundheitswesens ...
- Wir sprechen uns für den Erhalt kollektiver Versorgungsstrukturen und körper-schaftlicher Interessensvertretung ... aus.
- Wir wollen ein Gesundheitswesen, in dem es Wettbewerb um die bestmögliche Versorgung gibt ...

So, jetzt wissen Sie, was die nächste Bundesregierung zu tun haben wird, das Glück der Praxen zu vollenden. Aber vielleicht muss es so banal plakativ gesagt werden, Politik erwartet und verdient nichts anderes. Schon gar nicht von einer Körperschaft, die in ihrem Status von der Politik zur nachgeordneten Ministerialbehörde bestimmt worden ist. Kopf hoch, es bleibt wie es ist, es passiert nichts,

toi, toi, toi,
Ihr J. Pischel



Editorische Notiz (Schreibweise männlich/weiblich)

Wir bitten um Verständnis, dass – aus Gründen der Lesbarkeit – auf eine durchgängige Nennung der männlichen und weiblichen Bezeichnungen verzichtet wurde. Selbstverständlich beziehen sich alle Texte in gleicher Weise auf Männer und Frauen.

Die Redaktion



Werden Endodontie und Zahnerhaltung Gegensätze?

Statement von Dr. Mathias Wunsch*.

DRESDEN – Natürlich nicht, wird jeder Zahnmediziner auf diese Frage antworten. Wurzelbehandlungen dienen dazu, Zähne zu erhalten, und sind damit Teil der Zahnerhaltung. Doch kommen moderne Endodontie und Zahnerhaltung nach GKV-Regeln zusammen, wird es zunehmend schwieriger.

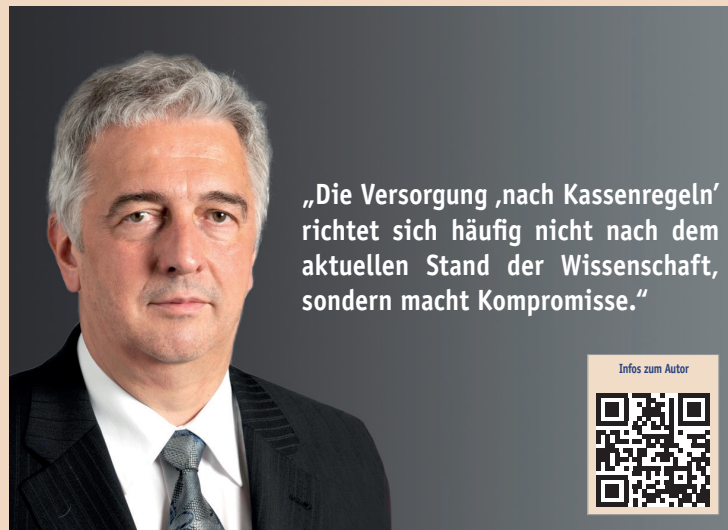zu erhalten. Oft hängt vom Erhalt eines Zahnes auch die weitere prothetische Versorgung ab. Ein anderer wichtiger Aspekt ist die Revision von endodontisch vorbehandelten Zähnen. Hier sieht der BEMA überhaupt keine vernünftigen Behandlungsschritte vor, obwohl sich Möglichkeiten der langfristigen Zahn-

noch sehen wir bei der Endodontie jeden Tag in unseren Praxen, wie Forschungsstand und Versorgungsrealität auseinanderdriften. Nimmt man den BEMA zur Hand und hält sich an die bekannte Forderung, „ausreichend, zweckmäßig und wirtschaftlich“ zu arbeiten, dann ist man beim Kapitel Endo schnell frustriert. Wenn aktuelle zahnmedizinische Standards nicht von den Kassen getragen werden, müssen wir auf die private Gebührenordnung zurückgreifen und den GKV-Versicherten zum Privatpatienten deklarieren. Ist dies nicht möglich, bleibt unter diesen Kautelen oft nur die Extraktion als letztmögliche Behandlungsvariante übrig. Das ist keine Zahnerhaltung!

Bei unserem Handeln haben wir immer das Wohl unserer Patienten im Blick. Wir wissen aber, dass dies aufgrund der möglicherweise damit verbundenen Kosten für den Patienten nicht immer möglich ist. Ob sich daran etwas ändert oder nicht, wir sind alle aufgefordert, mit unseren Patienten die Möglichkeiten der modernen Zahnerhaltung zu besprechen. Die verschiedenen Versorgungsvarianten müssen dem Patienten erläutert sowie Vor- und Nachteile erklärt werden. Danach kann er selbstbestimmt entscheiden, welche Therapievariante er bevorzugt.

Nutzen wir die Möglichkeiten der modernen Zahnerhaltung, ohne dabei den Blick für eine wirtschaftliche Praxisführung zu verlieren. Dazu wünsche ich uns allen den nötigen Mut sowie das unserem Berufstand innewohnende Selbstvertrauen. **DT**

* Präsident der Landeszahnärztekammer Sachsen



Wie in der ganzen Zahnmedizin wurden bei der endodontischen Behandlung gewaltige Qualitätssprünge gemacht. Wir haben heute bessere Behandlungsmöglichkeiten als je zuvor: Die Einführung von Mikroskopen hat uns völlig neue Welten eröffnet. Sie machen es möglich, noch den letzten Wurzelkanal eines Zahnes zu erkennen, zu erreichen und zu behandeln. Aber oft erleben wir, dass Zähne die nach BEMA eigentlich eins, zwei oder maximal drei Wurzelkanäle haben dürfen, sich nicht an die gesetzlichen Vorgaben halten. Selbst im Frontzahnbereich sind zwei Kanäle keine Besonderheit. Durch moderne Methoden ist es möglich, gerade diese Zähne auf lange Sicht

erhaltung gerade im Hinblick auf prothetische Therapiemittel ergeben. Noch ein Beispiel, das uns allen in der praktischen Tätigkeit widerfahren kann: die Via falsa. Halten wir uns an die GKV, ist die Extraktion das Mittel der Wahl. Dabei schafft die moderne Endodontie hier Abhilfe, und ein Verschluss der Via falsa ist genauso möglich, wie der damit verbundene Zahnerhalt.

Die Versorgung „nach Kassenregeln“ richtet sich häufig nicht nach dem aktuellen Stand der Wissenschaft, sondern macht Kompromisse. Das ist zu einem gewissen Grad auch notwendig, denn wir alle wollen in Zukunft ein bezahlbares Gesundheitssystem haben. Den-

Prof. Dr. Dr. Bilal Al-Nawas – Klinikdirektor in Halle

Seit Juli 2017 hat die Klinik für Mund-, Kiefer- und Gesichtschirurgie einen neuen Direktor.

HALLE (SAALE) – Die hallesehe Universitätsklinik und Poliklinik für Mund-, Kiefer- und plastische Gesichtschirurgie hat einen neuen Direktor: Prof. Dr. Dr. Bilal Al-Nawas trat am 1. Juli 2017 seinen Dienst an.

Prof. Al-Nawas studierte zunächst erfolgreich Zahnmedizin in Frankfurt am Main und anschließend Humanmedizin in Homburg/Saar. Auf beiden Gebieten wurde er promoviert. Die Facharztweiterbildung absolvierte er in der Mund-, Kiefer- und Gesichtschirurgie (2001 abgeschlossen). Weiterbildungen realisierte der Mediziner im Bereich Implantologie sowie Plastische Operationen.

Dr. Dr. Al-Nawas habilitierte 2004 im Fach Mund-, Kiefer- und Gesichtschirurgie. In den vergangenen 20 Jahren war er Mitarbeiter der Universitätsmedizin Mainz und dort ab 2004 Oberarzt bzw. ab 2008 leitender Oberarzt der Mund-,



Kiefer- und Gesichtschirurgie. In Mainz hatte er seit 2009 eine W2-Professur und die Sprecherschaft des chirurgischen Schwerpunktes „Biomaterials, Tissues

and Cells in Science – BioMaTiCS“ inne. **DT**

Quelle: Medizinische Fakultät der Martin-Luther-Universität Halle-Wittenberg

DENTAL TRIBUNE

IMPRESSUM

Verlag
OEMUS MEDIA AG
Holbeinstr. 29
04229 Leipzig
Tel.: 0341 48474-0
Fax: 0341 48474-290
kontakt@oemus-media.de
www.oemus.com

Verleger
Torsten R. Oemus

Verlagsleitung
Ingolf Döbbecke
Dipl.-Päd. Jürgen Isbaner
Dipl.-Betriebsw. Lutz V. Hiller

Chefredaktion
Dipl.-Päd. Jürgen Isbaner (ji)
V.i.S.d.P.
isbaner@oemus-media.de

Redaktionsleitung
Majang Hartwig-Kramer (mhk)
m.hartwig-kramer@oemus-media.de

Redaktion
Katja Mannteufel (km)
k.mannteufel@oemus-media.de

**Korrespondent
Gesundheitspolitik**
Jürgen Pischel (jp)
info@dp-uni.ac.at

**Anzeigenverkauf
Verkaufsleitung**
Dipl.-Betriebsw. Lutz V. Hiller
hiller@oemus-media.de

Projektmanagement/Vertrieb
Stefan Thieme
s.thieme@oemus-media.de

Produktionsleitung
Gernot Meyer
meyer@oemus-media.de

Anzeigendisposition
Lysann Reichardt
L.reichardt@oemus-media.de

Layout/Satz
Dipl.-Des. (FH) Alexander Jahn

Lektorat
Marion Herner
Ann-Katrin Paulick

Mitglied der Informations-
gemeinschaft zur Feststellung der
Verbreitung von Werbeträgern e.V.

Erscheinungsweise

Dental Tribune German Edition erscheint 2017 mit 8 Ausgaben, es gilt die Preisliste Nr. 7 vom 1.1.2017. Es gelten die AGB.

Druckerei

Vogel Druck und Medienservice GmbH, Leibnizstraße 5, 97204 Hönchberg

Verlags- und Urheberrecht

Dental Tribune German Edition ist ein eigenständiges redaktionelles Publikationsorgan der OEMUS MEDIA AG. Die Zeitschrift und die enthaltenen Beiträge und Abbildungen sind urheberrechtlich geschützt. Jede Verwertung ist ohne Zustimmung des Verlages unzulässig und strafbar. Das gilt besonders für Vervielfältigungen, Übersetzungen, Mikroverfilmungen und die Einspeicherung und Bearbeitung in elektronischen Systemen. Nachdruck, auch auszugsweise, nur mit Genehmigung des Verlages. Bei Einsendungen an die Redaktion wird das Einverständnis zur vollen oder auszugsweisen Veröffentlichung vorausgesetzt, sofern nichts anderes vermerkt ist. Mit Einsendung des Manuskriptes geht das Recht zur Veröffentlichung als auch die Rechte zur Übersetzung, zur Vergabe von Nachdruckrechten in deutscher oder fremder Sprache, zur elektronischen Speicherung in Datenbanken zur Herstellung von Sonderdrucken und Fotokopien an den Verlag über. Für unverlangt eingesandte Bücher und Manuskripte kann keine Gewähr übernommen werden. Mit anderen als den redaktionseigenen Signa oder mit Verfassernamen gekennzeichnete Beiträge geben die Auffassung der Verfasser wieder, welche der Meinung der Redaktion nicht zu entsprechen braucht. Der Autor des Beitrages trägt die Verantwortung. Gekennzeichnete Sonderteile und Anzeigen befinden sich außerhalb der Verantwortung der Redaktion. Für Verbands-, Unternehmens- und Marktinformationen kann keine Gewähr übernommen werden. Eine Haftung für Folgen aus unrichtigen oder fehlerhaften Darstellungen wird in jedem Falle ausgeschlossen. Gerichtsstand ist Leipzig.

Zahnklinik Halle (Saale): Alle Disziplinen der Zahnmedizin nun unter einem Dach

36 modernste Behandlungsplätze stehen ab September bereit.



Medizinische Fakultät der Martin-Luther-Universität Halle-Wittenberg

HALLE (SAALE) – Die Zahnklinik des Universitätsklinikums Halle (Saale) bezog im August ihr neues Domizil in der Magdeburger Str. 16. Der Umzug war notwendig geworden, da das seit 1936 als Zahn-

klinik genutzte Gebäude in der Großen Steinstraße nach einem folgenschweren Wasserschaden 2012 wegen zu hoher Sanierungskosten aufgegeben werden musste. Das alte Gebäude wird nun verkauft.

Die Hallenser Zahnklinik ist im Bereich der Krankenversorgung gut aufgestellt und verfügt über ein breites Behandlungsspektrum auf hohem Niveau. In den neuen Räumlichkeiten finden die Klinikmitarbeiter sowie rund 240 Studierende nun beste Arbeits- und Studienbedingungen vor. Ein Vorteil am neuen Standort ist, dass nach vielen Jahren nun wieder alle Disziplinen der Zahnheilkunde unter einem Dach untergebracht sind. Dies wird sich sicherlich positiv auf die Versorgung der Patienten, auf die Qualität der Ausbildung und zukünftige Forschungsprojekte auswirken. Die Zeit der verschiedenen Standorte ist somit vorbei. **DT**

Quelle:

Universitätsklinikum Halle (Saale)

← Fortsetzung von Seite 1 „Urteil des Landgerichts München stärkt Rechte der Zahnärzte“

Falschbehauptung – soweit ersichtlich – erstmals angenommen wurde, wobei die Unrichtigkeit der damaligen Falschbehauptung vom damaligen Kläger anders als im vorliegenden Fall positiv hatte

nachgewiesen werden können (OLG München, Beschl. vom 14.10. 2014, Az. 18 W 1933/14).

Rechtsanwältin Dr. Anja Wilkat: „Das Landgericht München I geht zu Recht davon aus, dass strittige Schilderungen nicht einfach zugunsten von jameda als wahr unterstellt werden dürfen. Wer Negativbehauptungen über andere

veröffentlichen will, muss deren Richtigkeit beweisen können. Dass das Landgericht München I nun noch einen Schritt weiter geht und auch schlechte Noten für unzulässig hält, wenn jameda deren tatsächliche Grundlage nicht beweisen kann, ist nur folgerichtig.“ **DT**

Quelle: Höcker Rechtsanwälte

Approbationsordnung für Zahnärzte verabschiedet

Bundeszahnärztekammer fordert eine schnelle Implementierung.

BERLIN – In der Sitzung des Bundeskabinetts vom 2. August 2017 wurde die Novelle der zahnärztlichen Approbationsordnung (AppO-Z) beschlossen. Damit stehen die jungen Zahnärzte kurz davor, nach über 60 Jahren eine AppO-Z zu erhalten, die den aktuellen wissenschaftlichen Anforderungen des Versorgungsgeschehens entspricht.

Die Bundeszahnärztekammer (BZÄK) appelliert eindringlich an den Bundesrat und damit an die Bundesländer, mit einem schnellen Beschluss nun endgültig den Weg für eine moderne Approbationsordnung freizumachen. „Junge Zahnärzte benötigen wegen der steigenden wissenschaftlichen Anforderungen der Zahnmedizin eine Approbationsordnung, die diesen Anforderungen gerecht wird. Mit einem 60 Jahre alten Auto lässt sich auch kein Formel-1-Rennen gewinnen. Die BZÄK hat sich laufend aktiv in die Diskussionen eingebracht. Im Interesse unserer Patienten und der nachwachsenden Zahnärztergeneration fordern wir, nun endlich zu einem Abschluss zu kommen, um die qualitativ hochwertige zahnmedizinische Versorgung nicht zu gefährden“, so BZÄK-Präsident Dr. Peter Engel.



BZÄK-Präsident Dr. Peter Engel

Eine hochwertige und qualitätsgesicherte Zahnmedizin erfordert einen Ausbildungsstandard nach aktuellem Stand der Wissenschaft und entsprechende Rahmenbedingungen für die Hochschulen. Entsprechende Berechnungen zeigen, dass eine kostenneutrale Umsetzung der AppO-Z allerdings nicht möglich ist. Die Politik ist damit in der Pflicht, sowohl die Ausbildungsbedingungen der angehenden Zahnärzte als auch die damit verbundenen finanziellen Rahmenbedingungen laufend an die steigenden Versorgungsanforderungen anzupassen. **DT**

Quelle: BZÄK

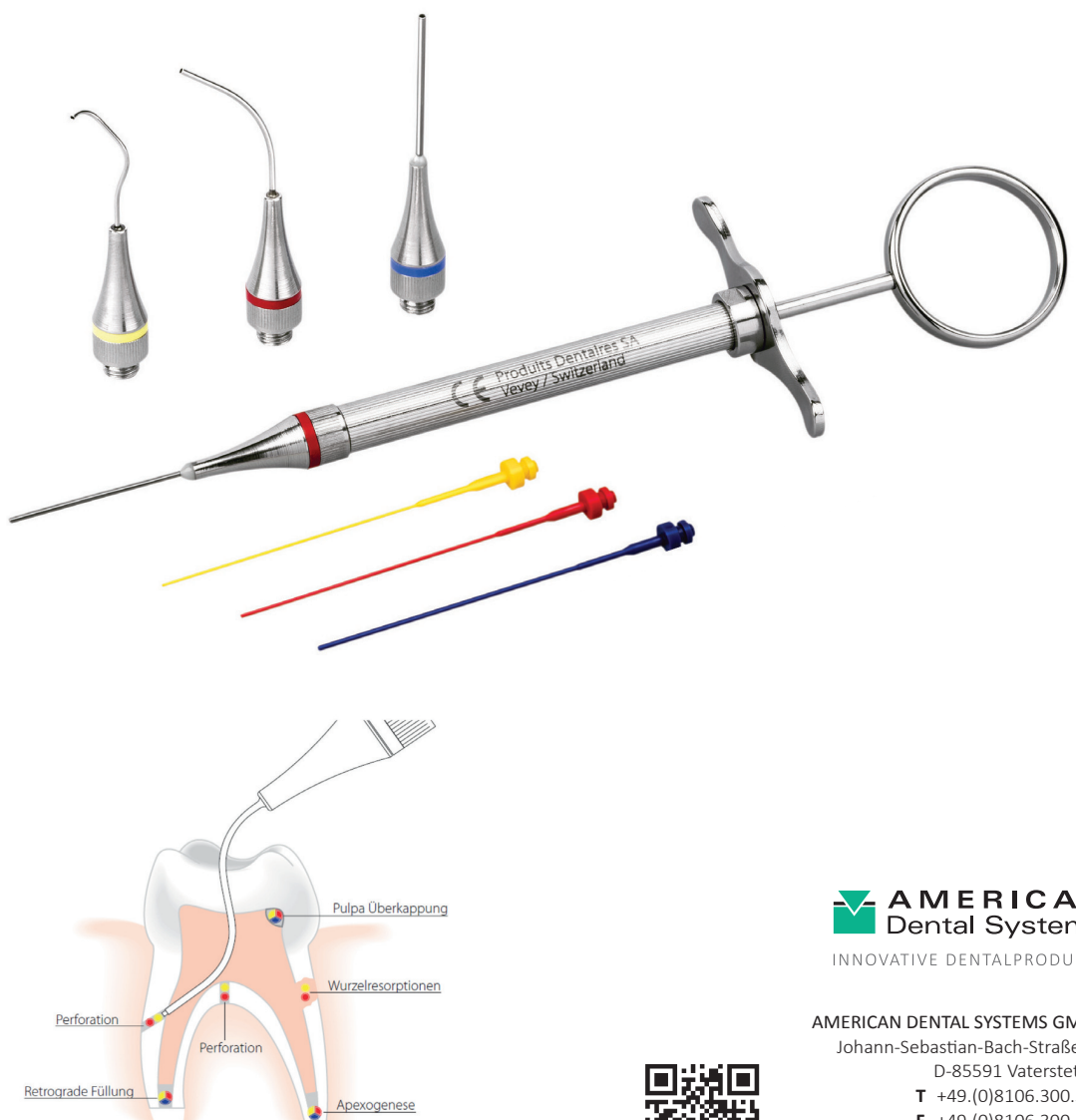
ANZEIGE

MAP SYSTEM
MICRO - APICAL PLACEMENT

MAP-System

Professionelle Platzierung von endodontischen Reparaturmaterialien

- Entweder durch orthograde Füllung von Perforationen, Wurzelendfüllungen (apical plug) und Pulpenüberkappung mit gekrümmten, geraden oder „Memory Shape“-NiTi-Kanülen.
- Oder durch retrograde Füllung nach Wurzelspitzenresektion dank den speziell entwickelten, dreifach abgewinkelten Kanülen (links und rechts gewinkelt) und/oder Hakenkanülen.



Produits Dentaires
Smart products for endo lovers

AMERICAN Dental Systems
INNOVATIVE DENTALPRODUKTE

AMERICAN DENTAL SYSTEMS GMBH
Johann-Sebastian-Bach-Straße 42
D-85591 Vaterstetten
T +49.(0)8106.300.300
F +49.(0)8106.300.310
M info@ADSystems.de
W www.ADSystems.de



Versorgungswerk: Glanzzeiten vorbei?!

Ob die Angst vor Altersarmut begründet ist und wie Zahnärzte sich absichern können. Von Ronja Gysin, Schorndorf.



SCHONDORF –

Um den Zustand des deutschen Rentensystems mussten sich Zahnmediziner bisher wenig Gedanken machen. Doch durch anhaltende Niedrigzinsen geraten auch Versorgungswerke immer öfter unter Druck. So mancher Zahnmediziner sorgt sich um sein Altersgeld.

Weniger Rente?

Zahnarzt Andreas Dietrich aus Ludwigshafen ist entsetzt. Während und nach seiner Assistenzzeit in Hessen hatte der Mediziner jeden Monat Beiträge an das dortige Versorgungswerk entrichtet. Sieben Jahre lang. Nun teilt die Einrichtung mit, dass die Rentenanwartschaft des 54-jährigen Praxisbesitzers „durch neue Berechnungsmodalitäten“ von monatlich 380 Euro auf 250 Euro gesunken ist. Knapp 30 Prozent Verlust. „Hätte Dietrich bis zum Ende seiner Berufstätigkeit an dieses Versorgungswerk gezahlt, wäre das Defizit weniger stark aufgefallen“, meint Markus Sobau, Geschäftsführer von MEDisecur in Mannheim. Seit 20 Jahren beraten der Finanzpl-

ner und sein 20-köpfiges Expertenteam Mediziner in Finanzfragen. Zwar hat ein Großteil der 89 deutschen Versorgungswerke den Rechnungszins von bisher üblichen vier auf bis zu zwei Prozent gesenkt, trotzdem würden nur in den seltensten Fällen bestehende Rentenansprüche gekürzt. „Stattdessen steigen die Anwartschaften einfach weniger schnell“, erklärt der Finanzwirt. Diese Vorgehensweise verwässere den Wertverlust. Das Resultat aber bleibe gleich: Weniger Rente.

Stefan Strunk, Geschäftsführer der Arbeitsgemeinschaft berufsständischer Versorgungseinrichtungen e.V. (ABV) beruhigt: „Trotz Niedrigzinsphase erwirtschaften die meisten Versorgungswerke Erträge oberhalb ihres Rechnungszinses.“ Grund dafür: Das elastische Finanzierungsmodell. Anders als beispielsweise Lebensversicherungen müssen Versorgungswerke laut Anlageverordnung nur ein Viertel ihrer Kapitalanlagen in festverzinsliche Wertpapiere in-

vestieren. Im Niedrigzinsumfeld erhöhen daher viele Einrichtungen Immobilien- und Aktienquoten. Laut Aussagen verschiedener Pressestellen federe das die Zinseinbußen vorerst ab. Langfristige Prognosen möchte allerdings keine der Organisationen aufstellen. Zu unsicher sei das Kapitalumfeld. Fakt ist, dass die durchschnittliche Arztrente von 2004 bis heute lediglich um weniger als zwei Prozent angehoben wurde.

Höhere Steuern

Was erschwerend hinzu kommt und laut Finanzberater Sobau den wenigsten Zahnärzten bewusst ist: Künftige Rentner müssen ihr Altersruhegeld höher versteuern. Ausschlaggebend ist die geltende Besteuerungssituation im Jahr des Renteneintritts. Wer 2025 den Ruhestand antritt, versteuert bereits 85 Prozent der monatlichen Auszahlungen – ein Leben lang. Besonders hart trifft die Regelung Rentner ab dem Jahr 2040. „Deren Monatsbeträge sind voll steuerpflichtig“, bestätigt Björn

Demuth, Fachanwalt für Steuerrecht aus Stuttgart. So landen von beispielsweise 4.000 Euro Rente ab 2030 nur noch circa 2.500 Euro netto auf dem Konto.

Private Krankenversicherung

Ein anderer wenig bedachter Kostenpunkt sind die meist privaten Krankenversicherungen (PKV). Diese berechnen Beiträge nicht nach Einkommen wie ihre gesetzlichen Kollegen, sondern nach dem individuellen Risiko, krank oder pflegebedürftig zu werden. Daher steigen die Kosten, die von der Nettorente abgehen, im Alter auf monatlich 600 bis 800 Euro. Anders als die gesetzliche Rentenversicherung bezuschussen Versorgungswerke Beitragzahlungen nicht.

Tipp des Experten

Um ihre Anwartschaften zu erhöhen, reagieren viele Dentalmediziner mit freiwilligen Zuzahlungen. „Die Vorteile liegen klar auf der Hand“, sagt ABV-Mann Strunk, „mehr Leistungen und eine verminderte Steuerlast während der aktiven Zeit.“ Anlageberater Sobau hingegen rät eher zur Skepsis. „Alle Finanzmittel, auch Zuzahlungen, sind im Versorgungswerk bis zur Rente und darüber hinaus gebunden“, gibt er zu bedenken. Egal in welcher Notlage, während des Erwerbslebens kommen Ärzte nicht an die Ersparnisse heran. Und auch nach Renteneintritt ist keine Einmalzahlung möglich. „Anstatt freie Gelder per Zusatzzahlung zu binden, sollten Ärzte damit eine individuelle und verfügbare private Altersvorsorge aufbauen“, empfiehlt der Fachmann. Diese sollte sowohl steuerliche als auch persönliche Aspekte berücksichtigen. Sinnvolle Möglichkeiten mit mehr Ertrag und

Sicherheit sind Immobilien und abgesicherte Wertpapierdepots, bei dem investierte Mittel kurz bis mittelfristig verfügbar bleiben.

Fazit

Versorgungswerke sind vielleicht nicht mehr die unfehlbaren Heilsbringer, als die sie einst galten. Trotzdem bleiben sie ein vergleichsweise stabiler Baustein für die Ruhestandsplanung. Allerdings sollten Zahnmediziner in Zeiten niedriger Zinsen und unsicherer Kapitalmärkte sich nicht ausschließlich auf die Institution verlassen. Zwar werden die Renten in absehbarer Zeit nicht sinken, aber im Gegensatz zu steuerlichen und versicherungsbasierten Aufwendungen eben auch nicht nennenswert steigen. Wer sich absichern will, kombiniert die berufsständischen Leistungen mit einem zweiten privaten Renten-Standbein. Die Angst vor Altersarmut ist zum jetzigen Zeitpunkt jedenfalls unbegründet. **DI**

Kontakt



Ronja Gysin

Stuttgarter Straße 11
73614 Schorndorf
Deutschland
Ronja.Gysin@gmail.com

Darf ein MVZ ein weiteres gründen?

Landesozialgericht Darmstadt gibt grünes Licht.

DARMSTADT – Die Arbeitsgemeinschaft Medizinrecht des Deutschen Anwaltvereins (DAV) informiert über die Entscheidung des Landesozialgerichts Darmstadt vom 30. November 2016 (AZ: L 4 KA 20/14). Demnach gilt der positive Urteilspruch auch dann, wenn der alleinige Gesellschafter ein Apotheker ist – obwohl der Gesetzgeber entschieden hat, dass künftig nur noch solche Akteure ein Medizinisches Versorgungszentrum (MVZ) gründen dürfen, die an der Versorgung der Krankenversicherten beteiligt sind.

Hintergrund

2010 gründete eine GmbH ein MVZ. Alleingesellschafter der GmbH ist ein Apotheker. Nach seit Anfang 2012 geltendem Recht darf ein Apotheker kein MVZ gründen. Der Gesetzgeber schränkte die Möglichkeit, ein Medizinisches Versorgungszentrum zu gründen, auf die Berufe ein, die bisher den

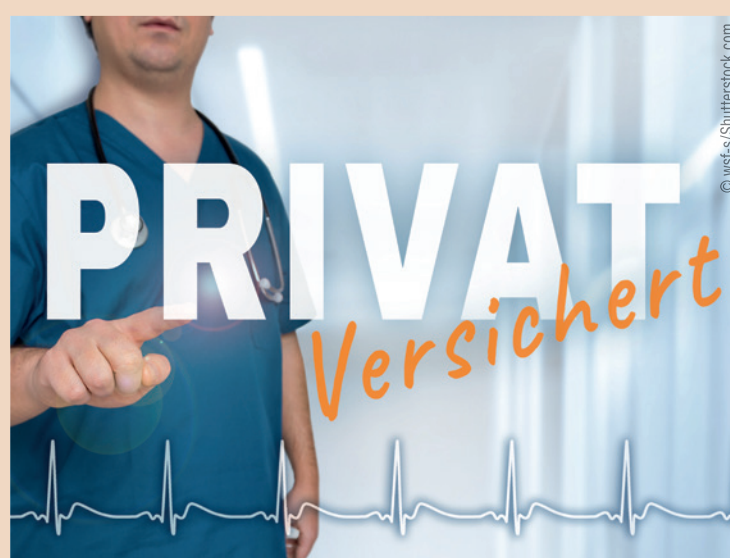Großteil der ambulanten und stationären Versorgung der Versicherten geleistet haben. Im September 2012 wollte der Träger des MVZ eine weitere GmbH gründen und diese ebenfalls als Medizinisches Versorgungszentrum betreiben. Dies wurde abgelehnt.

Die Klage auf Zulassung hatte beim Landesozialgericht Erfolg. Zwar habe der Gesetzgeber die Gründung solcher Zentren auf bestimmte Berufe beschränken wollen. Dabei handele es sich nach der Begründung des Gesetzes um Berufe, die solche Leistungen auch erbringen. Ein bestehendes MVZ sei ebenfalls bei der ärztlichen Versorgung der Versicherten beteiligt. Daher müsse der Gesetzestext so ausgelegt werden, dass ein bestehendes MVZ, das letztlich von einem Apotheker getragen werde, auch ein weiteres Zentrum gründen dürfe. **DI**

Quelle: DAV

Bürgerversicherung: 62.000 Euro Verlust für Zahnärzte

Privatpatienten haben für die Zahnarztpraxis enorme Bedeutung.



KÖLN – Eine Bürgerversicherung in Deutschland würde bedeuten, dass die Unterteilung in gesetzliche und private Krankenversicherung entfallen würde. Wie wichtig aber gerade die private Krankenversicherung für den Umsatz von

(Zahn-)Arztpraxen ist, zeigt ein aktueller Bericht des Wissenschaftlichen Instituts der PKV.

Privatpatienten haben für die Zahnarztpraxis enorme Bedeutung, sorgen sie doch für einen deutlichen Mehrumsatz. Dieser er-

möglicht es den Praxen, in das eigene Unternehmen zu investieren, sei es in Fortbildungen, technische Geräte oder Infrastrukturen.

Der gesamte Mehrumsatz der PKV lag 2015 bei 12,63 Mrd. Euro, wovon knapp die Hälfte auf ambulante Arztpraxen fiel. Somit ergibt sich im Schnitt ein Mehrumsatz von 50.200 Euro pro Praxis. Bei Zahnarztpraxen sind es sogar durchschnittlich 61.900 Euro, die bei Einführung einer einheitlichen Bürgerversicherung fehlen würden.

Deutlich macht die Bedeutung der PKV in der Zahnarztpraxis auch der Anteil der Leistungsausgaben: Geben die GKV 7,9 Prozent für Zahnleistungen aus, sind es bei der PKV 26,8 Prozent, obwohl hier der Anteil der Versicherten nur bei elf Prozent liegt.

Den gesamten Bericht finden Sie unter www.wip-pkv.de. **DI**

Quelle: ZWP online



Ich bin Endo. Ich finde bei Komet für jede Anwendung die perfekte Lösung. Ich kann mich hundertprozentig auf die Qualität, die Einfachheit und die Sicherheit jedes einzelnen Instruments verlassen. Ich bin Dr. Marco Neumann, Zahnarzt aus Düsseldorf. www.ich-bin-endo.de

Pfeiler „vermehrung“ durch Zahnerhaltung

Dieser Fall beschreibt die Möglichkeit, wie durch endodontische Therapie Zähne erhalten werden, diese aber auch gleichzeitig zu wertvollen Pfeilern werden können. Von Dipl.-Stom. Burghard Falta, M.Sc., Bochum.

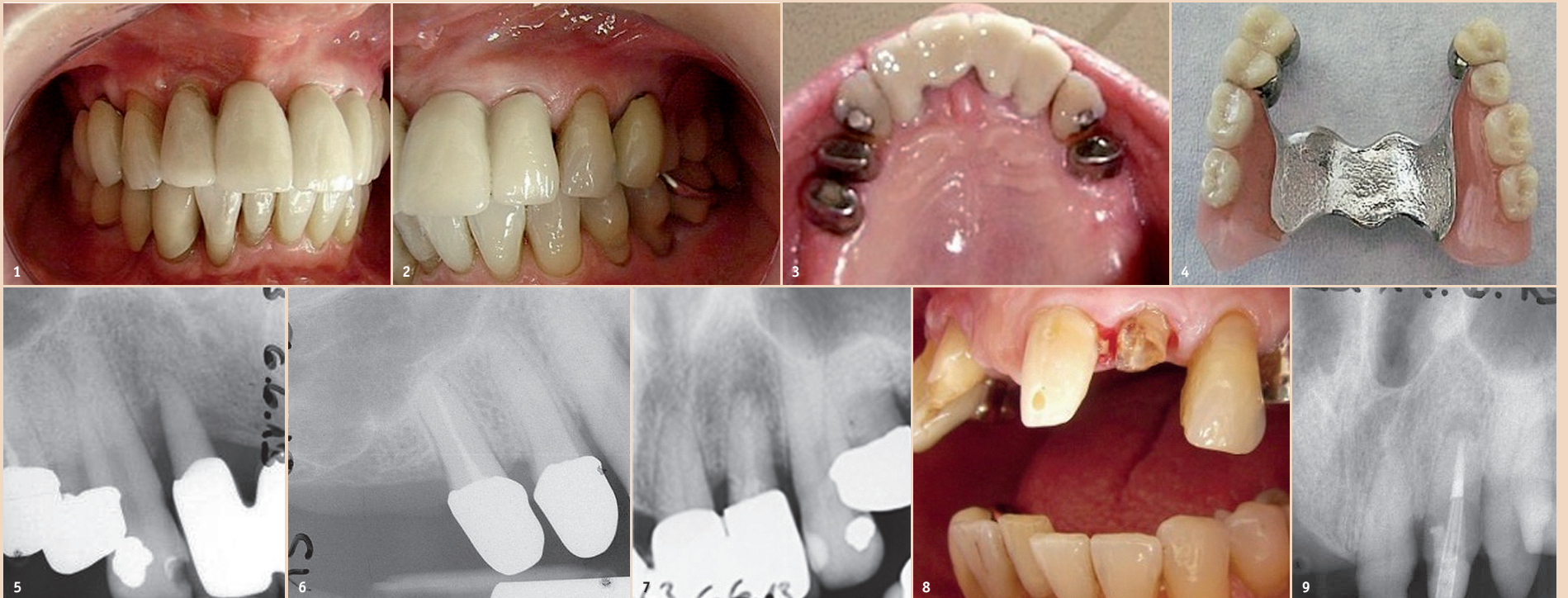

Abb. 1–4: Anfangsbefund nach ersten mundhygienisierenden Maßnahmen. – Abb. 5 und 6: Parodontalabszess regio 12. – Abb. 7 und 8: Um 21 und 22 nicht unnötig zu belasten, wurde die Brücke aufgesägt, um sie abzunehmen. Hierbei löste sich der Adhäsivaufbau mit Glasfaserstift am ohnehin revisionsbedürftigen Zahn 22. – Abb. 9: Der apikale Verschluss vor WF regio 22 sowie die Perforationsdeckung mesial erfolgte mit MTA-Zement.

Die klinische und röntgenologische Ausgangssituation (Abb. 1–4, 6, 7 und 10) hat zunächst vermuten lassen, dass einige Zähne, von denen hier berichtet wird, der Zange anheimfallen könnten. Das Ergebnis dieser hier beschriebenen Gesamtanpassung ist jedoch ermutigend und bestätigt dem Behandler, den richtigen Weg eingeschlagen zu haben.

Die Patientin stellte sich erstmals Anfang Juni 2013 wegen eines Parodontalabszesses regio 12 vor (Abb. 5 und 6). Da in diesem Fall nur noch die Entfernung dieses Zahnes infrage kam, musste über ein neues Gesamtkonzept von Zahnersatz nachgedacht werden. Die

Teleskopprothese war gerade zwei Jahre alt, unterfütterungsbedürftig und ungünstig abgestützt, was der Grund für frakturgefährdende Hebel- und Kippbewegungen war (insbesondere am Zahn 15, der endodontisch behandelt war).

Planung und Eingliederung des Oberkieferzahnersatzes

Der Patientin wurden die Vorteile einer teleskopierenden Galvanobrücke erläutert: hoher Tragekomfort, kein transversaler Verbinder, leichte Erweiterbarkeit bei „Ausfall“ eines der Brückenpfeiler, gute Hygienefähigkeit. Zur Vorbereitung und deren Anfertigung war

es notwendig, sämtlichen alten Zahnersatz zu entfernen, endodontische Revisionsbehandlungen (Zähne 15 und 22) vorzunehmen und für parodontale Stabilität zu sorgen.

Mitte Juni 2013 wurden in einer sehr lang andauernden Sitzung folgende Behandlungsmaßnahmen durchgeführt:

1. Entfernung des alten Zahnersatzes
2. endodontische Revision Zahn 22 (infizierte WF, apikale Parodontitis)
3. Teilpräparation aller Zähne OK (15, 14, 13, 21, 22, 23, 24) nach Adhäsivaufbauten bei 14 und 24
4. Extraktion Zahn 12

5. Abformung zur Anfertigung eines laborgefertigten Provisoriums

6. Eingliederung eines chairside gefertigten Provisoriums von 15 bis 24

Um die Zähne 21 und 22 nicht unnötig zu belasten, wurde die Brücke aufgesägt, um sie abzunehmen. Hierbei löste sich der Adhäsivaufbau mit Glasfaserstift am ohnehin revisionsbedürftigen Zahn 22 (Abb. 7 und 8). Die Eingliederung des (metallarmierten) Langzeitprovisoriums erfolgte knapp zwei Wochen später.

Sowohl der apikale Verschluss vor WF regio 22 als auch die Perforationsdeckung mesial (alio loco – entstanden beim Versuch, den Glasfaserstift zu inserieren) wurden mit MTA-Zement vorgenommen (Abb. 9). Mitte August 2013 wurde der Zahn 15 endodontisch revidiert. Der Zahn 35 war bereits wegen großen Hartschubstanzverlustes, Sekundärkaries und einer als infiziert anzusprechenden WF als überkronungsbedürftig diagnostiziert worden, jedoch nicht ohne vorherige endodontische Revision. Diese erfolgte Anfang Oktober 2013 (wie alle WKB bei dieser Patientin) in einer Sitzung (Abb. 10 und 11: röntgenologische Anfangsbefunde).

Die Eingliederung des (metallarmierten) Langzeitprovisoriums erfolgte knapp zwei Wochen später. Sowohl der apikale Verschluss vor WF regio 22 als auch die Perforationsdeckung mesial (alio loco – entstanden beim Versuch, den Glasfaserstift zu inserieren) wurden mit MTA-Zement vorgenommen (Abb. 9). Mitte August 2013 wurde der Zahn 15 endodontisch revidiert. Der Zahn 35 war bereits wegen großen Hartschubstanzverlustes, Sekundärkaries und einer als infiziert anzusprechenden WF als überkronungsbedürftig diagnostiziert worden, jedoch nicht ohne vorherige endodontische Revision. Diese erfolgte Anfang Oktober 2013 (wie alle WKB bei dieser Patientin) in einer Sitzung (Abb. 10 und 11: röntgenologische Anfangsbefunde).

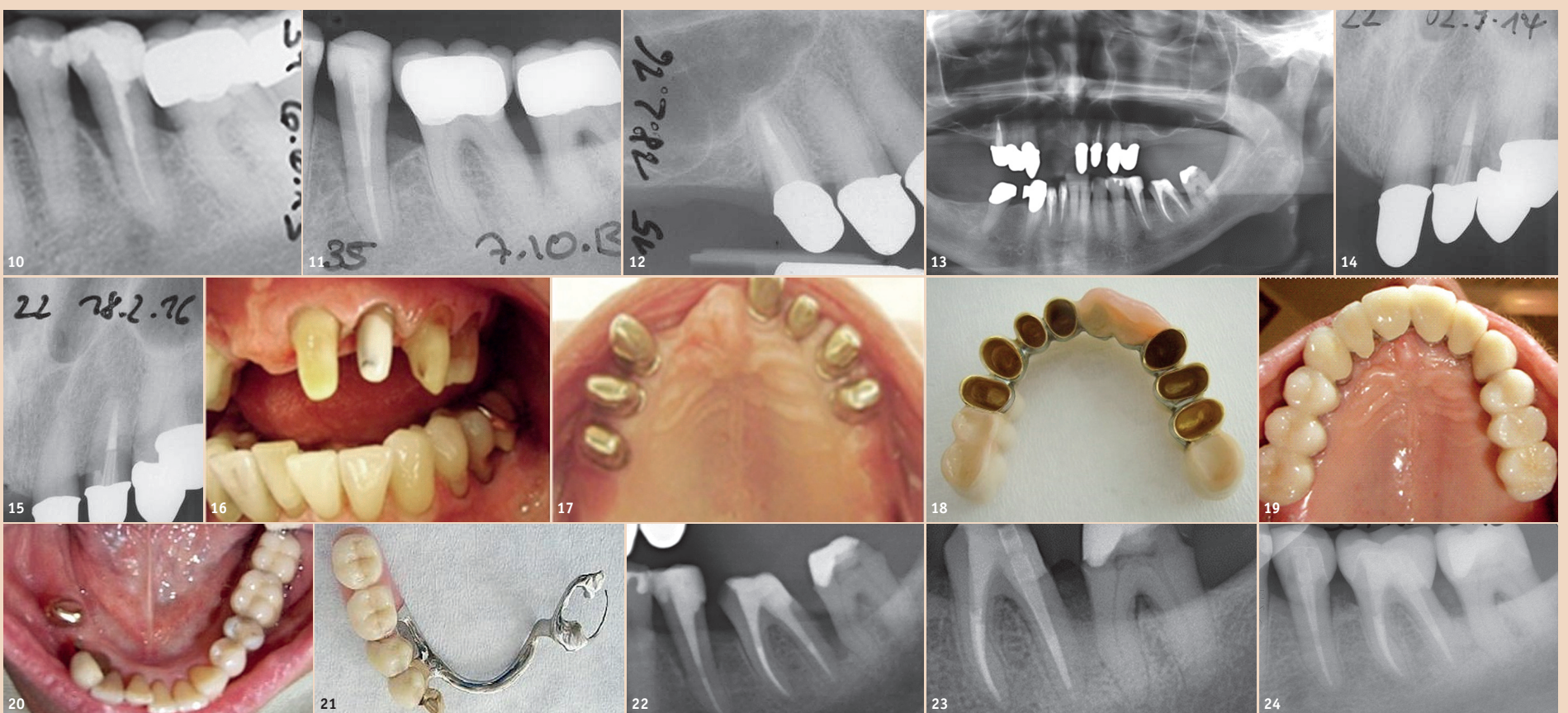

Abb. 10 und 11: Endodontische Revision 35 – röntgenologische Anfangsbefunde. – Abb. 12–15: Röntgenkontrollen regio 22 und 15. – Abb. 16–19: Zementierung der Innenteleskope und nach Aushärtung und vollständiger Überschussentfernung spannungsfreies (!) Aufsetzen der Galvanobrücke. – Abb. 20 und 21: Kombiniert festsitzend-herausnehmbarer UK-Zahnersatz. – Abb. 22 und 23: Ausschnitt aus dem OPG vor dem und Zahnfilm unmittelbar nach dem parodontalchirurgischen Eingriff.

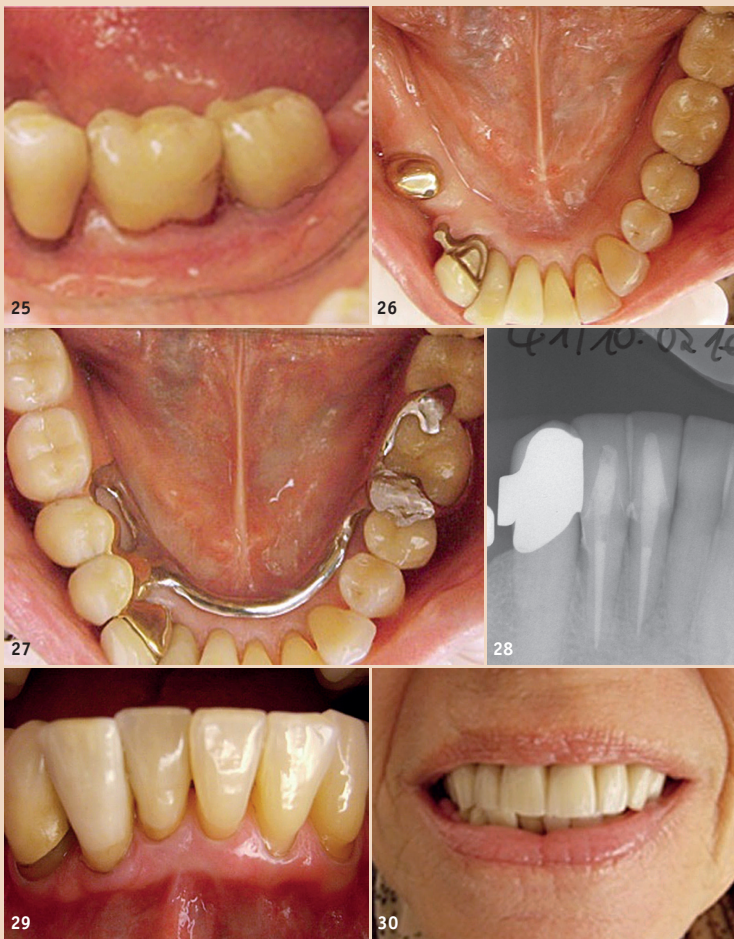



Abb. 24–27: Schließlich konnten die neuen vollkeramischen e.max-Kronen 35, 36 und 37 (zementiert) sowie 41 und 42 (adhäsiv befestigt) unter Erhalt des vorhandenen UK-Zahnersatzes eingegliedert werden. – Abb. 28: Röntgenkontrolle – hier noch mit provisorischen Kronen. – Abb. 29 und 30: Finale Situation. (Fotos: © Burghard Falta)

Nachdem die Röntgenkontrollen regio 22 und 15 (Abb. 12–15) gesunde apikale Verhältnisse zeigten, wurden die OK-Zähne Anfang Februar 2014 nachpräpariert und für die teleskopierende Galvano-Brücke abgeformt. Nach mehreren Sitzungen (Innenteleskopprobe, Herstellung einer Remontage-schiene, Überabformung mit individuellem Löffel, Einkleben der Galvanokappen in die Tertiärkonstruktion – teils im Labor, teils in der Praxis im Mund der Patientin, Gesamtanprobe) konnte Ende März 2014 der definitive Zahnersatz eingegliedert werden. Dazu wurden zunächst die Innenteleskope zementiert und erst nach Aushärtung und vollständiger Überschussentfernung die Galvano-Brücke spannungsfrei (!) aufgesetzt (Abb. 16–19).

Planung und Eingliederung des Unterkieferzahnersatzes

Die Patientin war nicht davon zu überzeugen, sich von ihrem (zugegebenermaßen) funktionierenden, kombiniert festsitzend-herausnehmbarem UK-Zahnersatz (Abb. 20 und 21) zu trennen. Dieser hätte durch festsitzende Prothetik ersetzt werden können (z.B. Brücke von 43 bis 45 sowie ein Einzelzahnimplantat 46). Darüber hinaus mussten auch die Kronen regio 36 und 37 wegen Undichtigkeit und Sekundärkaries ausgetauscht werden. Außerdem wurde Ende Mai 2014 eine WKB an Zahn 36 wegen partieller Pulpnekrose (ohne apikale Parodontitis) notwendig. Die Vitalitätsprobe an Zahn 37 war positiv. Die Röntgenkontrolle zeigte unauffällige apikale Verhältnisse. Jedoch war ein minimalinvasiver parodontal-chirurgischer regenerativer Eingriff im dritten Quadranten notwendig („ausgeprägte generali-

sierte chronische Parodontitis im Stadium der Stagnation mit tiefen vertikalen Einbrüchen“), der von einer Fachärztin und Spezialistin für Parodontologie Ende November 2014 unter Einsatz von Schmelz-Matrix-Proteinen und Knochenersatzmaterial durchgeführt wurde (Abb. 22 und 23). Vorher, im September 2014, wurden auch die Zähne 41 und 42 endodontisch revidiert und mit langzeitprovisorischen, chairside gefertigten Kunststoffkronen versehen. Die Röntgenkontrolle im Januar 2015 zeigte unauffällige apikale Knochenstrukturen. Zwischenzeitlich fanden immer wieder mundhygienisierende Maßnahmen statt. Schließlich konnten die neuen vollkeramischen e.max-Kronen 35, 36 und 37 (zementiert) sowie 41 und 42 (adhäsiv befestigt) im Juni 2015 unter Erhalt des vorhandenen UK-Zahnersatzes eingegliedert werden (Abb. 24–30). 

Kontakt



Dipl.-Stom.
Burghard Falta, M.Sc.

Kurt-Schumacher-Platz 11–12
44787 Bochum, Deutschland
Tel.: +49 234 684055
info@falta-zahnvital.de
www.falta-zahnvital.de



powered by: **formnext** **tct**

Frankfurt am Main, 14. – 17.11.2017
formnext.de

Erfrischend anders.

Mit Fantasie erobern Kinder die Welt. Ingenieure noch ein bisschen mehr. Lassen Sie sich inspirieren. Auf der formnext – der internationalen Messe und Konferenz für Additive Manufacturing und die nächste Generation intelligenter industrieller Produktion.


Where ideas take shape.



 @formnext_expo
#formnext

mesago
Messe Frankfurt Group



EXAM **V**ISION™

Optimale Vergrößerung,
hochwertige Qualitätsoptik,
maximale Schärfe, tolles Design
und augenoptische Anpassung:
Lupenbrillen von Bajohr

BAJOHR
OPTECmed

Beratung - Anpassung - Vertrieb

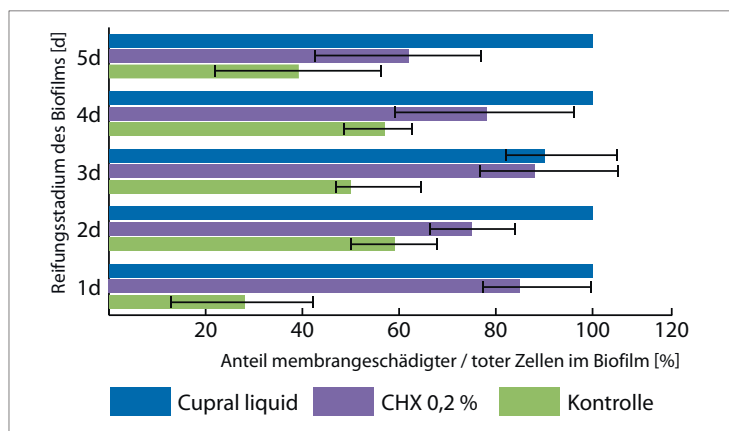
Der Augenoptikspezialist für professionelle Lupenbrillen und Lichtsysteme
mit der größten Markenauswahl in Deutschland.

Effektive Spülung in Kanal und Tasche

Wirksame Behandlung ohne Antibiotika und Chlorhexidin.

Parodontalerkrankungen stellen einen Risikofaktor für eine Vielzahl von Erkrankungen dar. Der Hinweis auf Wechselwirkungen zwischen parodontalpathogenen Bakterien und atherosklerotischen Gefäßerkrankungen, die das Risiko für einen Herzinfarkt oder Schlaganfall deutlich erhöhen können, wird gerade aktuell neu diskutiert und zeigt einmal mehr, dass der Therapie einer Parodontitis besondere Aufmerksamkeit geschenkt werden muss.

Oft kann eine diagnostizierte Parodontitis auch ohne operativen Eingriff behandelt werden. Besonders wirksam ist hier das einfach anzuwendende Cupral liquid. Dabei handelt es sich um eine gebrauchsfertige, antibiotikafreie Spüllösung für Wurzelkanäle und auch für Taschen. Die bekannten Vorteile des Cuprals – ein Wirkstoffkomplex



Tab. 1: Prozentualer Anteil membrangeschädigter (toter) Zellen am Gesamtvolumen des Biofilms in einer Verdünnung von Cupral liquid im Vergleich mit CHX. Kontrollgruppe ohne Behandlung.

aus hochdispersum Calciumhydroxid und nichtmetallischen Kupferverbindungen bieten auch im Cupral liquid sicheren Schutz vor parodontalpathogenen Bakterien (Aerobier,

Anaerobier und Pilze). Resistenzen treten, aufgrund der polyvalenten Wirkung, hierbei nicht auf.

ZA Ralph Lehmann verwendet Cupral liquid zur wirkungsvollen Behandlung

„In unserer Praxis setzen wir das Cupral liquid zum Spülen von Wurzelkanälen und bei der Parodontitisbehandlung ein. Dabei steht mir als Zahnarzt ein wirkungsvolles und zudem chlorhexidinfreies Präparat zur Verfügung, das mir die schnelle Behandlung auch von akuten Prozessen ermöglicht.“

Ich spüle mit Cupral liquid entweder einmalig oder auch mehrmals und sauge parallel ab. Je nach Indikation appliziere ich ggf. das Cupral als Paste entweder direkt (Wurzelkanal/



kleine Tasche) oder auch mittels Retraktionsfaden (tiefe Taschen). Diesen belasse ich mindestens eine halbe Stunde in der Tasche, oftmals sogar über Nacht. Bei der Nachkontrolle am Folgetag entferne ich den Faden und appliziere das Cupral ggf. erneut, bis es zur Ausheilung kommt. Selbst tiefe Taschen sind durch Spülung und Applikation mit wenigen Behandlungen erfolgreich zu therapieren – auch ohne Antibiotikagabe.

Dipl.-Stom. Ralph Lehmann,
Naumburg (Saale)

Einfache Anwendung in der Praxis

Gingivitis-Therapie mit Cupral liquid und Cupral-Baumwollfäden.

Der 78-jährige Patient stellte sich mit Schmerzen beim Drücken gegen die Oberkiefer- und Unterkieferfront vor. Es lag eine Gingivitis vor (Abb. 1). An den Unterkieferfrontzähnen hafteten Konkremete und die Gingiva löste sich beim Pusten in den Sulkus. Die einleitende Therapie bestand in der Beseitigung der harten und weichen Beläge mit dem Desmoclean, dem Spülen mit Cupral liquid und dem anschließenden Einlegen von Cupral-Baumwollfäden in die Zahnfleischtaschen.

Bei der Kontrolle nach knapp einer Woche waren die Beschwerden an den Oberkieferfrontzähnen verschwunden. Die Unterkiefer-

front war noch nicht beschwerdefrei. Am Zahn 31 bestand mesial eine Sondierungstiefe von 8 mm.

Die tiefe Tasche am Zahn 31 wurde gereinigt, mit Cupral liquid gespült und anschließend wurden in die Taschen Cupral-Fäden eingelegt. Bei der Kontrolle nach zwei Tagen bestanden keine Beschwerden mehr. Die Taschentiefe am Zahn 31 betrug mesial 4 mm (Abb. 2). Es erfolgte eine nochmalige Spülung mit Cupral liquid und in die Taschen wurden Cupral-Fäden eingelegt.

Eine Woche später betrug die Taschentiefe am Zahn 31 mesial 3 mm und die Gingiva zeigte eine physiologische Färbung (Abb. 3).

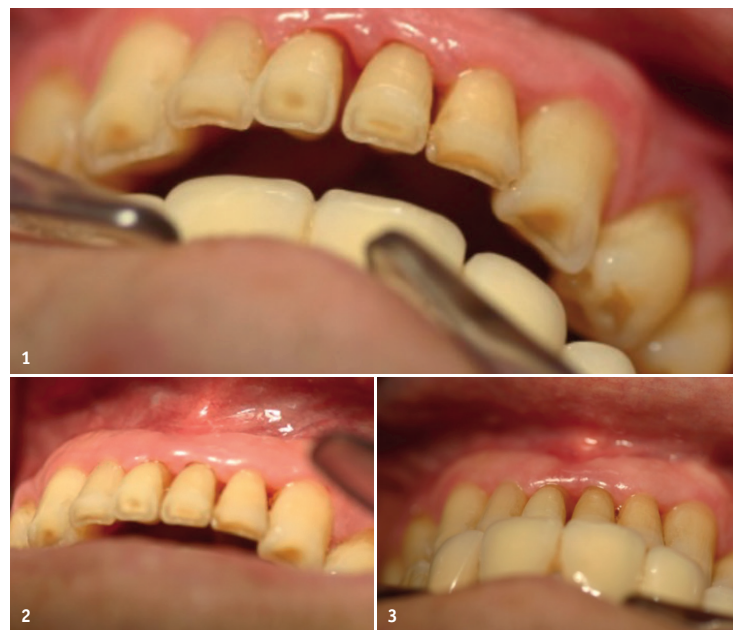

Abb. 1: Ausgangsbefund im Frontzahnbereich: Gingivitis und Konkremete. – Abb. 2: Taschentiefe mesial ca. 4 mm. – Abb. 3: Physiologische Färbung am Zahn 31, Taschentiefe mesial ca. 3 mm.

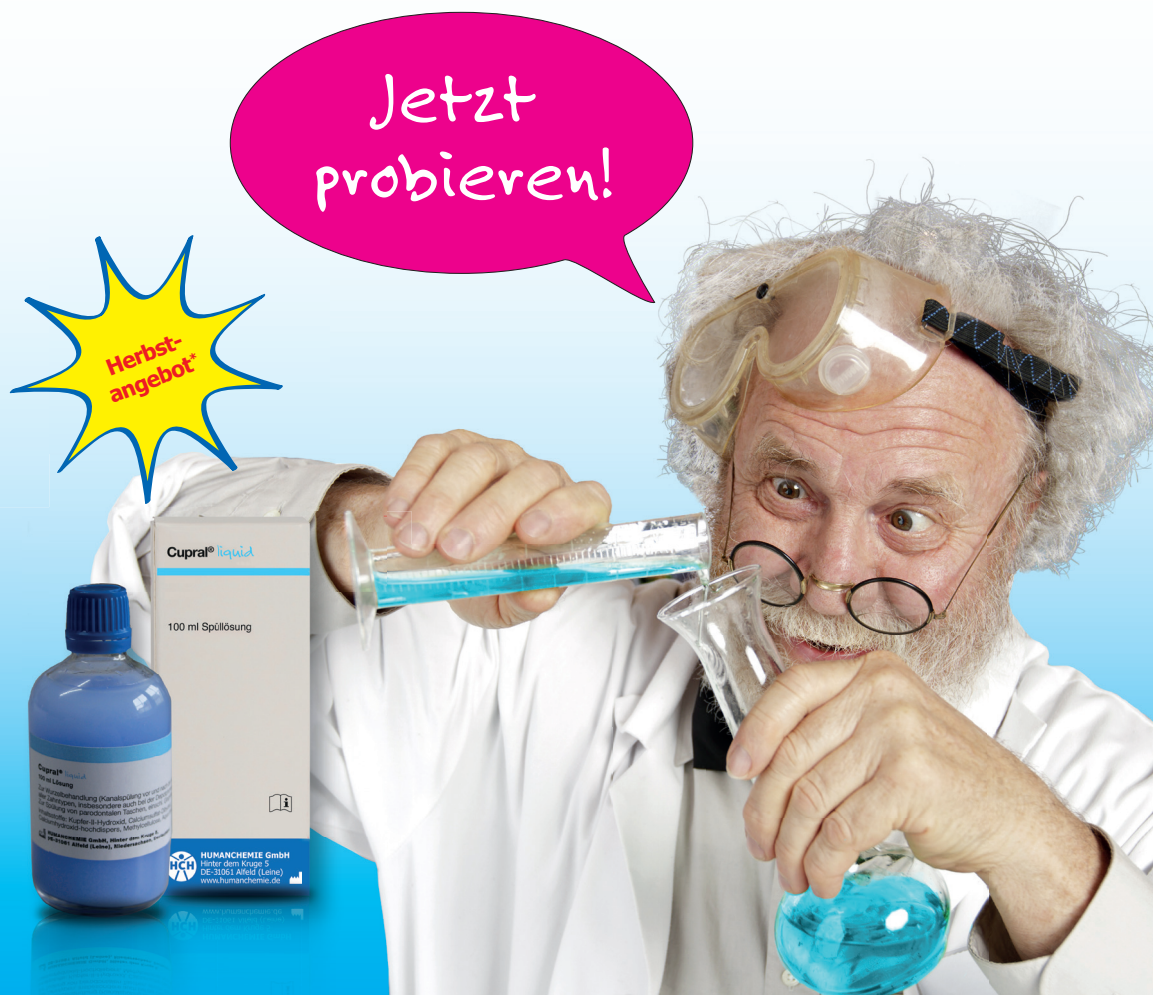Cupral® liquid...

...die Lösung

- effektive Spülung
- wirksam in Kanal und Tasche
- sichere pH-Wert-Stabilisierung
- frei von Antibiotika und CHX

*alle Cupral®- und Cupral® liquid-Packungen bis 15.11.2017 20 % günstiger

Nicht mit anderen Rabattaktionen kombinierbar. Um Versandkosten zu sparen, helfen wir Ihnen gern bei der Abwicklung über Ihren Großhändler. Unsere Vertragspartner finden Sie unter www.humanchemie.de



HUMANCHEMIE
Kompetenz in Forschung und Praxis

Humanchemie GmbH · Hinter dem Krüge 5 · DE-31061 Alfeld (Leine)
Telefon +49 (0) 51 81 - 2 46 33 · Telefax +49 (0) 51 81 - 8 12 26
E-Mail info@humanchemie.de · www.humanchemie.de