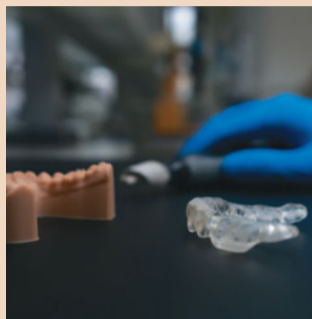



Интервью

Цифровые технологии коренным образом меняют темпы развития нашей индустрии

Штефан Краймер – магистр зубной техники и владелец собственной лаборатории в немецком Варендорфе. Его интерес к современным технологиям возник довольно рано, равно как и его стремление интегрировать их в свою работу.

▶ с. 8



Новости

Поддержание здоровья полости рта может способствовать снижению риска преждевременных родов: новое исследование

Гормональные изменения, вызванные беременностью, порой приводят к развитию таких стоматологических заболеваний, как кариес и гингивит.

▶ с. 11



Новости

Ряд профессиональных стоматологических организаций пришел к консенсусу по вопросу о самостоятельном ортодонтическом лечении

Заботясь о безопасности пациентов, BOS недавно присоединилось к общеевропейскому консенсусу по дистанционному ортодонтическому лечению.

▶ с. 15

Результаты нового исследования: достаток как фактор риска стираемости зубов

Ивета Рамонайте,
Dental Tribune International

ГОЛД-КОСТ, Австралия: врачи нередко прослеживают связь между высоким социально-экономическим статусом и лучшим состоянием здоровья его обладателей. Тем не менее, согласно глобальному исследованию, охватившему 30 стран мира, достаток может являться предрасполагающим фактором таких стоматологических проблем, как кариес и стираемость зубов, поскольку дети из семей с высоким уровнем доходов имеют неограниченный доступ к сладким или кислотосодержащим напиткам, например, газировке, энергетикам и пакетированным фруктовым сокам.



Ведущий автор исследования доктор Khaled Ahmed. (Фото: Khaled Ahmed)

Ведущим автором этого нового исследования стал доктор Khaled Ahmed, директор по международным связям и преподаватель ортодонтии медико-стоматологического факультета Университета Гриффита в г. Голд-Кост. Его интерес к стираемости зубов возник еще в 2007 г., когда он проходил специализацию на стоматологическом факультете Университета Ньюкасла в Великобритании. «Тогда я впервые столкнулся с задачей реабилитации всей полости рта пациента с выраженной стираемостью зубов. Лечение заняло больше 16 мес, однако позволило получить отличные функциональные и эстетические результаты, вернуть пациенту радость жизни и уверенность в себе», – сказал он в беседе с Dental Tribune International.

Впоследствии, будучи преподавателем стоматологического факультета Университета Глазго, доктор Ahmed сделал стираемость зубов темой своей кандидатской диссертации и стал членом одной из первых исследовательских групп, применивших цифровые методы для клинического наблюдения

за стираемостью зубов у пациентов. Сегодня он по-прежнему интересуется этой проблемой и продолжает изучать ее. «Мой интерес к стираемости зубов с годами несколько не ослабел. Этот процесс наглядно показывает, как такие факторы, как рацион, заработок, медицинские и психологические проблемы, гигиенические привычки, увлечения и род занятий, проявляются в полости рта и с течением времени сказываются на ее состоянии», – объясняет доктор Ahmed.

Социально-экономический статус и стираемость зубов: есть ли между ними корреляция?

Доктор Ahmed и его коллеги из Университета Гриффита и Сингапурского национального института стоматологических исследований задались целью изучить связь между социально-экономическим статусом и стираемостью зубов у детей и взрослых. В общей сложности они проанализировали 65 исследований с участием 64 000 человек и обнаружили, что ученики частных школ и дети из семей с высоким уровнем доходов более подвержены стираемости зубов, нежели не столь обеспеченные юные пациенты. Кроме того, пишут ученые, доступность прохладительных напитков, энергетиков и пакетированных соков повышает риск развития кариеса и эрозии эмали у жителей богатых стран.

Исследование также показало, что среди подростков, чьи родители имеют более высокий уровень образования и заработка, а также среди учеников частных школ наблюдается большая распространенность стираемости зубов, в то время как взрослые с высшим образованием подвергаются меньшему риску возникновения этой проблемы.

Говоря о полученных результатах, доктор Ahmed подчеркнул примечательность того факта, что социально-экономический статус и достаток поразному влияют на риск стираемости зубов в зависимости от возраста. Он объяснил, что несколько исследовательских групп уже пытались изучить эту связь, но получили противоречивые результаты.

Доктор Ahmed отметил, что «поиск релевантных исследований, их анализ и объединение разрозненных данных для выявления взаимосвязей потребовали значительных усилий». Тем не менее, он считает, что эти усилия были оправданы, поскольку результаты данного исследования стали первым исчерпывающим подтверждением того, что достаток является фактором риска для детей из обеспе-

ченных семей и, наоборот, не является таковым для состоятельных взрослых. «Приступая к исследованию, мы старались действовать непредвзято, однако у меня было ощущение, что результат может быть именно таким», – добавил он.

продукты. «В отсутствие знаний и доступа к стоматологической помощи достаток не влечет за собой улучшения стоматологического статуса», – отмечает доктор Ahmed.

Наконец, стоматологи должны проводить скрининг на стираемость зу-

доровья привело к появлению диетических прохладительных напитков, в составе которых очень мало или вовсе нет сахара, эти напитки остаются кислотосодержащими. Тем не менее, доктор Ahmed полагает, что введение налога на сахар, появившегося в таких странах,



Недавно исследователи установили, что ученики частных школ и дети из семей с высоким уровнем доходов подвержены стираемости зубов в большей степени, нежели их не столь обеспеченные ровесники. (Иллюстрация: Olga Gorchichko/Shutterstock)

Влияние рациона на стоматологический статус детей

По словам исследователей, из полученных ими результатов вытекают две основные рекомендации. Что касается инициатив в области государственной политики, то доктор Ahmed полагает, что подтверждение связи между стираемостью зубов и достатком требует введения мер, направленных на снижение доступности кислотосодержащих продуктов, например, газированных напитков и пакетированных фруктовых соков. Хотя некоторые из них почти не содержат сахара, такие напитки оказывают на зубы разрушающее действие в силу присутствия в их составе кислот.

Во-вторых, в контексте просветительской деятельности результаты исследования говорят о необходимости повышения осведомленности людей о влиянии рациона на здоровье зубов детей. К опасным относятся не только сладкие, но и кислотосодержащие

«В отсутствие знаний и доступа к стоматологической помощи достаток не влечет за собой улучшения стоматологического статуса»

бнов и учитывать при этом такой фактор риска, как социально-экономический статус пациентов. Доктор Ahmed подчеркивает, что «ранняя диагностика и своевременное лечение способны предотвратить серьезные повреждения зубов, устранение которых на более поздних стадиях может быть затруднительно как с медицинской, так и с финансовой точки зрения».

На пути к здоровым зубам

Предыдущие исследования уже продемонстрировали связь стираемости зубов с такими факторами, как наличие кариеса, уровень фторирования воды, доступ к стоматологической помощи, образование, гигиенические привычки и лишний вес. Хотя в некоторых странах повышение осведомленности о вреде сахара для стоматологического

здоровья привело к появлению диетических прохладительных напитков, в составе которых очень мало или вовсе нет сахара, эти напитки остаются кислотосодержащими. Тем не менее, доктор Ahmed полагает, что введение налога на сахар, появившегося в таких странах,

Исследование «Tooth wear and socioeconomic status in childhood and socioeconomic: Findings from a systematic review and meta-analysis of observational studies» («Стираемость зубов и социально-экономический статус детей и взрослых: результаты систематического обзора и мета-анализа наблюдений») было опубликовано 30 сентября 2021 г. на сайте Journal of Dentistry, до включения в печатный номер издания.

Максимальный контроль изгиба

Конечной целью эндодонтического лечения является предотвращение периапикальной инфекции и стимулирование заживления. Для достижения этой цели стандартно применяются такие меры, как механическое препарирование и химическая дезинфекция [1], причем первое по существу определяет эффективность последующих процедур [2].

При пломбировании гуттаперчей препарирование корневого канала должно соответствовать следующим критериям:

- основной канал должен быть коническим и последовательно сужаться от устья до апекса;
- диаметр поперечного сечения основных каналов должен уменьшаться по направлению к апексу;
- препарированный канал должен сохранять исходную форму;
- расположение апикального отверстия должно остаться неизменным;
- окончательный размер апикального отверстия должен быть максимально близок к исходному [1, 3].

С биологической точки зрения задачами препарирования корневого канала являются:

- ограничение препарирования пределами самих корней;
- исключение экструзии некротизированных тканей в периапикальную область;
- удаление всей органической ткани из основных и латеральных каналов;
- создание достаточного пространства для эффективной медикаментозной обработки с одновременным сохранением достаточной толщины дентинных стенок канала во избежание чрезмерного ослабления зуба [3].

Достижение всех вышеперечисленных целей в случае прямых корневых каналов является довольно простой задачей. Зачастую, однако, система корневых каналов представляет собой очень сложную сеть изогнутых в разных направлениях и соединенных между собой ответвлений. В этих условиях решение биологических и медицинских задач препарирования чрезвычайно затруднено. При сильно искривленных каналах, наличии бифуркаций и анастомозов возникают проблемы (рис. 1), не позволяющие стоматологу применять обычные инструменты и следовать стандартным протоколам препарирования. Новая система никель-титановых файлов и техника тактильно-контролируемой активации (ТСА) помогают сделать препарирование таких каналов более безопасным и предсказуемым.

Препарирование искривленных каналов

Исходя из формы каналов, Nagy и соавт. предложили их следующую классификацию [4]:

1. Прямые, или I-образные (28% корневых каналов);
2. С изгибом в области апекса, или J-образные (23%);
3. Изогнутые по всей длине, или S-образные (33%); и
4. С множественными изгибами, или S-образные (16%).

Группа Schäfer и соавт. установила, что изогнутыми являлись 84% исследованных корневых каналов, причем 17,5% имели второй изгиб и, таким образом, относились к категории S-образных. Угол изгиба 75% всех включенных в исследование каналов был менее 27°, в 10% случаев угол изгиба составлял от 27 до 35°, а 15% каналов имели сильный изгиб более 35° [5].

Традиционно кривизну корневых каналов описывали по методу Schneider: каналы с углом изгиба 5° и менее считались прямыми, изогнутые на

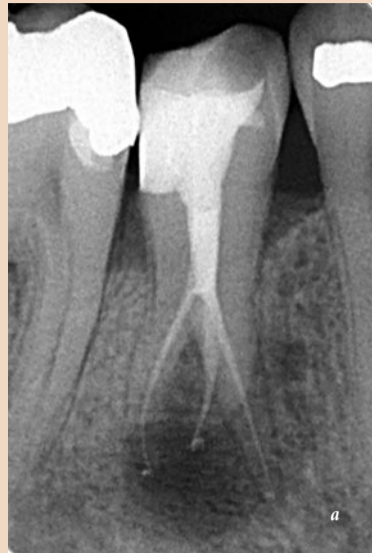

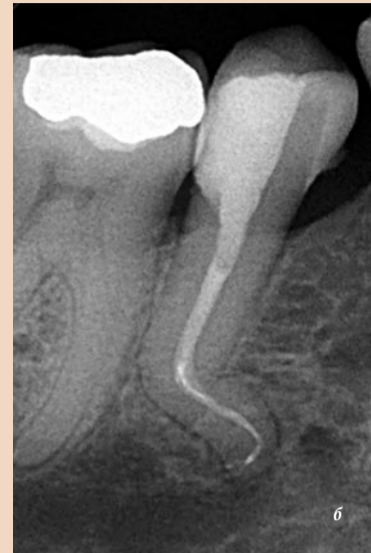Рис. 1, а-б. Сложная анатомия корневых каналов

10–20° – умеренно искривленными, с углом изгиба более 25° – сильно искривленными [6]. Десятилетия спустя Pruett и соавт. отметили, что два корневых канала с одинаковым углом по Weine могут иметь совершенно разную кривизну изгиба [7] и, чтобы классифицировать ее, ввели понятие радиуса кривизны, т.е. радиуса окружности, частью которой является изгиб канала. При препарировании с помощью машинных инструментов количество циклов использования до поломки значительно сокращается с уменьшением радиуса кривизны канала и увеличением угла изгиба.

Дальнейшие попытки математически описать кривизну каналов на традиционных рентгенограммах привели к появлению таких параметров, как протяженность изогнутого участка [8] и его расположение относительно устья и апекса [9]. Недавн Estrela и соавт. предложили метод определения радиуса кривизны корневого канала по изображению конусно-лучевой компьютерной томографии (КЛКТ) с помощью специальной компьютерной программы [10]. Они выделили три категории изгибов: с малым ($r \leq 4$ мм), промежуточным ($r > 4$ мм и $r \leq 8$ мм) и большим ($r > 8$ мм) радиусом кривизны. Чем меньше радиус кривизны, тем более крутым является изгиб канала. Создатели всех этих способов определения степени изогнутости каналов преследовали одну и ту же цель: предоставить в распоряжение стоматологов инструмент для предварительной оценки риска транспортировки канала и поломки в нем эндодонтических файлов.

Транспортировка канала и поломка инструмента

Согласно Словарю эндодонтических терминов, «транспортировка» означает удаление излишнего объема дентина с внешней стороны изгиба канала в его апикальной части вследствие стремления инструмента вернуться к своей первоначальной форме [11]. В случае ручных файлов из нержавеющей стали или обычных машинных NiTi-файлов восстанавливающая, т.е., выпрямляющая инструмент сила напрямую зависит от его размера и конусности: с их увеличением, а стало быть с увеличением массы металла в инструменте, растет и восстанавливающее усилие. Если бы файлы точно соответствовали размерам каналов, проблемы транспортировки бы просто не существовало, поскольку движение инструмента точно соответствовало бы траектории канала. К сожалению, размеры файлов и обрабатываемых ими каналов отличаются друг от друга, и в результате каждый файл внутри изогнутого корневого канала может следовать своей собственной траектории, обусловленной восстанавливающей си-



лой, что и приводит к транспортировке канала [12].

Обычно удаление дентина с внешней стороны изогнутого участка в апикальной трети идет тем интенсивнее, чем больше стоматолог стремится расширить апекс канала [13]. В результате чрезмерно расширяется и внутренняя сторона изгиба. Чтобы избежать этого, стоматологи порой прибегают к большему расширению коронковой части изогнутого канала и уменьшению окончательного размера его апекса [14]. Однако дополнительное расширение коронковой трети канала в этих обстоятельствах зачастую ведет к уменьшению угла изгиба и увеличению радиуса его кривизны, а также к укорачиванию изогнутого участка и его смещению в направлении апекса (рис. 2). Препарирование апекса до меньшего размера в случае изогнутых каналов является предпочтительным по двум причинам: (а) при этом необходимо удалить меньший объем дентина, что позволяет режущим кромкам файла входить в не столь плотный контакт с дентинными стенками, благодаря чему снижается риск нежелательных воздействий на дентин, и (б) инструменты меньшего размера отличаются большей гибкостью и сопротивлением усталости, за счет чего их использование реже приводит к транспортировке в процессе расширения апекса [14].

Будучи более безопасными, вышеописанные подходы к препарированию имеют, однако, неустраняемые недостатки. Так, расширяя устье изогнутого канала для облегчения препарирования его апикальной трети, стоматолог удаляет чрезмерно большой объем дентина, который уже не подлежит восстановлению. Кроме того, ограничение размера апекса может заметно затруднить медикаментозную обработку апикальной трети. В случае сильно искривленных каналов способность ирригационного раствора достигать апикальной трети напрямую зависит от адекватности препарирования этой части канала и выбора подходящей техники ирригации [15]. Правильное с точки зрения эффективности последующей медикаментозной обработки препарирование апикальной части сильно искривленного канала без чрезмерного расширения его коронковой трети является очень сложной задачей, особенно с учетом современных представлений о необходимости сохранения дентина и минимальной инвазивности эндодонтических вмешательств.

Кроме того, существенной проблемой является риск неожиданной поломки машинного никель-титанового файла в канале. Исследования позволили выявить две возможные причины таких поломок: усталость металла при циклической нагрузке и его

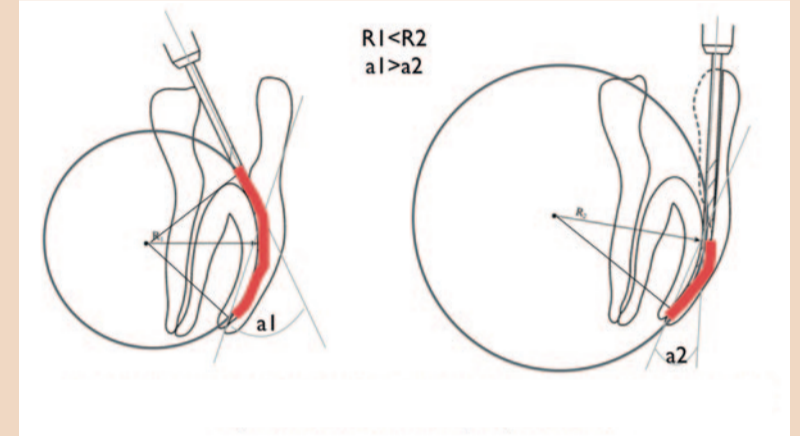
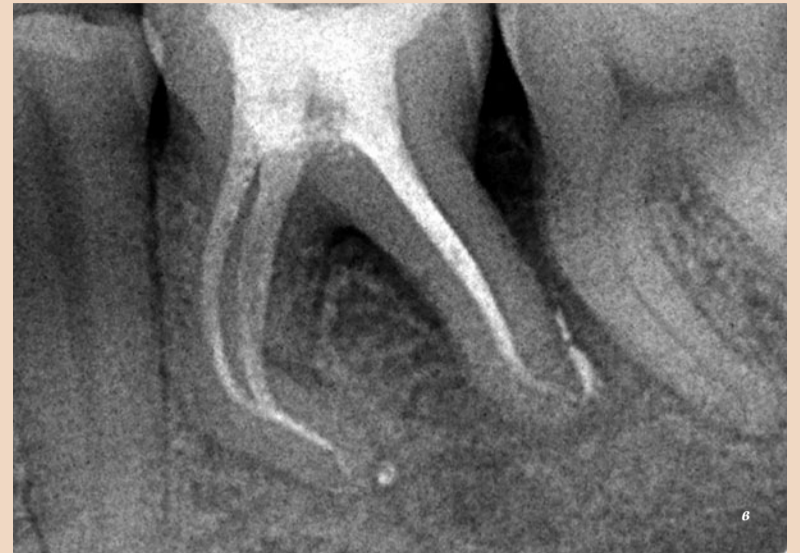

Рис. 2. Эффект расширения в параметрах кривизны

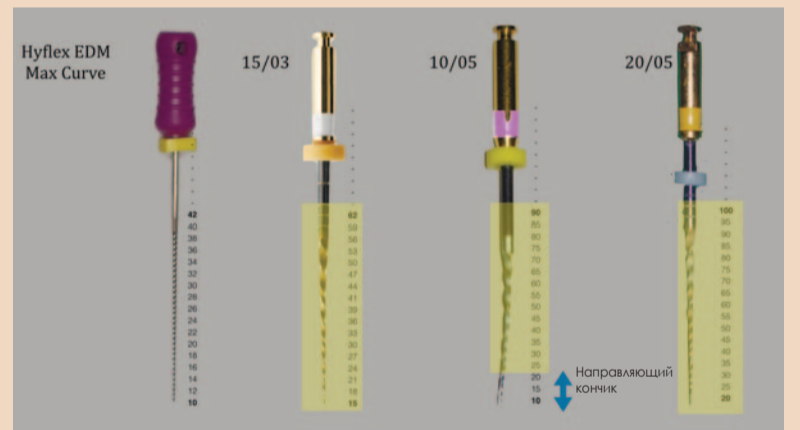


Рис. 3. Система файлов HyFlex EDM Max Curve и размеры инструментов

разрушение при кручении. При активации машинного инструмента в канале постоянные сжимающие и растягивающие усилия, возникающие в файле на уровне центральной части изгиба, способны привести к поломке инструмента вследствие циклической усталости. В случае, если кончик машинного файла блокируется в канале, а его хвостовик продолжает вращаться, нагрузка на инструмент может превысить его срезающее усилие, результатом чего станет разрушение при кручении. С увеличением сложности изгиба сокращается количество циклов до поломки инструмента.

Применение файлов с контролируемой памятью формы

Никель-титановые сплавы в целом мягче нержавеющей стали и обладают примерно на 1/4–1/5 меньшей эластичностью, однако отличаются большей прочностью и гибкостью, а также памятью формы и сверхупругостью [16]. Сплавы, используемые для изготовления эндодонтических инструментов, содержат около 56% никеля и 44% титана [17]. Их кристаллическая структура может существовать в двух различных, зависящих от температуры состояниях, которые называются мартенситной (низкотемпературной) и аустенитной (высокотемпературной) фазами. Кристаллическая решетка сплава переходит из аусте-

нитной фазы в мартенситную под воздействием температуры и напряжения. В ходе обратного преобразования имеет место нестабильная промежуточная кристаллографическая стадия, которая называется R-фазой.

При препарировании корневых каналов в NiTi-файлах возникает напряжение, результатом чего становится немедленное мартенситное превращение сплава. Изменение формы сопровождается изменением объема и плотности металла. Способность материала противостоять напряжению без остаточной деформации называется сверхупругостью. Данное свойство особенно выражено вначале, при первой деформации, когда ее допустимый (т.е., полностью восстанавливаемый) уровень составляет целых 8%; после 100 деформаций устойчивость снижается примерно до 6%, после 100 000 деформаций – до 4%. В пределах этого диапазона наблюдается эффект памяти формы [16].

Структура кристаллической решетки никель-титановых сплавов претерпевает мартенситное превращение под воздействием не только напряжения, но и температуры. При охлаждении обычная аустенитная микроструктура сплава начинает превращаться в мартенситную. Температура, при которой инициализируется этот процесс, называется температурой начала мартенситного превращения, а температура, при которой он

полностью завершается, – температурой конца мартенситного превращения. Нагрев мартенсита вызывает его переход в аустенитную фазу: температура, при которой этот процесс начинается, называется, соответственно, температурой начала аустенитного превращения. По достижении температуры конца аустенитного превращения (Af) и при более высоких температурах материал начинает демонстрировать эффект памяти формы и проявлять сверхупругость [18].

До 2011 г. температура Af большинства доступных на рынке никель-титановых инструментов была равна комнатной или ниже ее. В результате этого обычные NiTi-файлы в процессе клинического использования пребывали в аустенитной фазе и, соответственно, обладали памятью формы и сверхупругостью. В 2011 г. международная компания COLTENE представила инструменты с контролируемой памятью формы (CM). При их изготовлении применяется уникальный термомеханический процесс обработки, позволяющий этим файлам быть чрезвычайно гибкими и устойчивыми к усталости без сохранения формы и возникновения в инструментах выпрямляющего усилия, что свойственно другим NiTi-файлам. Температура Af у инструментов CM оказалась явно выше температуры тела, в результате чего при последней они находятся преимущественно в мартенситной фазе [18]. В этом состоянии материал мягок, гибок и не обладает памятью формы, т.е., легко поддается деформации, но восстанавливает форму и сверхупругость при нагревании до температуры выше Af. Кроме того, гибридная мартенситная микроструктура, которую имеют, например, файлы HyFlex CM (COLTENE), обладает лучшим сопротивлением усталости, нежели аустенитная микроструктура. При одинаковой интенсивности нагрузки скорость распространения усталостных трещин в аустенитных структурах заметно выше, чем в мартенситных. Количественный анализ, основанный на моделировании зоны предразрушения, показал, что мартенситное превращение никель-титанового сплава с памятью формы вызывает 47% увеличение его наблюдаемой вязкости при разрушении [19]. Совсем недавно термомеханическая обработка CM при изготовлении машинных NiTi-файлов была дополнена инновационной технологией. Электроэрозивная обработка (EDM) повышает поверхностную твердость инструментов, их режущую способность и сопротивление усталости. Первое опубликованное исследование этих файлов показало, что они имеют поверхность, характерную для инструментов, изготовленных на электроэрозивных станках, и демонстрируют лишь небольшое ухудшение свойств после препарирования множества корневых каналов [20]. Авторы также выявили удивительно высокую безопасность и устойчивость этих файлов к циклической усталости при препарировании сильно изогнутых корневых каналов *in vitro*. В полном соответствии с результатами других исследователей Pedulla и соавт. сообщают о более высокой устойчивости инструментов HyFlex EDM (COLTENE) к циклической усталости даже по сравнению с реципрокными файлами, изготовленными по технологии M-wire [21].

К сожалению, большая часть имеющихся исследований, посвященных оценке жесткости машинных или реципрокных NiTi-файлов при сгибании и их поломкам вследствие циклической усталости, проводилась при комнатной температуре, которая не является клинически релевантной. В процессе эксплуатации инстру-

менты подвергаются воздействию температуры тела человека, что делает большинство предыдущих исследований неактуальными, а их результаты – неприменимыми к клинической практике. Представляется, что температура превращения (Af) машинных или реципрокных никель-титановых файлов должна влиять на их поведение при температуре тела. Группа Hulsmann и соавт. (2019) сообщила, что температура среды оказывает колоссальное (500%) влияние на срок службы инструментов [22]. Если температура превращения близка к температуре тела, инструменты демонстрируют гибкость и усталостную устойчивость при комнатной темпе-

ратуре, однако в условиях клинически значимых температур они становятся более жесткими и менее устойчивыми к усталости. Температура Af файлов HyFlex EDM близка к 52°C, что значительно выше температуры тела. Анализ температуры Af инструментов EDM показал, что в фазе мартенсита металл имеет моноклиническую кристаллическую структуру B19, а в R-фазе – ромбоэдрическую структуру [23]. Таким образом, при клинически релевантных температурах файлы EDM всегда имеют либо переходную ромбоэдрическую, либо мартенситную структуру. Мартенситная структура при температуре тела, как, например, у инструментов HyFlex EDM,

придает файлам исключительную гибкость и усталостную устойчивость в отсутствие восстанавливающих усилий, что делает их идеально подходящими для препарирования сильно искривленных и разветвленных корневых каналов.

Система HyFlex EDM Max Curve

Внедрение технологии EDM позволило создавать машинные инструменты, пригодные для препарирования по методу одиночного файла. Большинство корневых каналов можно быстро, эффективно и безопасно препарировать с помощью файла HyFlex EDM OneFile 25/~, кото-

рый вводится в канал короткими ключевыми движениями с частой очисткой желобков и обильной ирригацией канала между введениями инструмента. Кончик инструмента OneFile имеет размер 25 и конусность 0,08. Той же конусностью обладают первые 4 мм файла, затем она равномерно уменьшается до 0,4 ближе к хвостовику инструмента. Рабочая часть файла имеет три поперечных сечения (прямоугольное у кончика и два разных треугольных в средней и верхней части), что повышает сопротивление инструмента разрушению и его режущую способность [21]. При необходимости в

→ DT стр. 4

Реклама

Москва, Россия
25-28.04.2022



ДЕНТАЛ САЛОН

51-Й МОСКОВСКИЙ
МЕЖДУНАРОДНЫЙ
СТОМАТОЛОГИЧЕСКИЙ
ФОРУМ И ВЫСТАВКА

Крокус Экспо,
павильон 2, залы 7, 8

dental-expo.com



КРУПНЕЙШАЯ ВЫСТАВКА, ПЛОЩАДКА ОБУЧЕНИЯ И НЕТВОРКИНГА

Организатор:

DENTALEXPO®

+7 499 707 23 07 | info@dental-expo.com

Стратегический партнер:



Стоматологическая
Ассоциация
России (СТАР)

[dentalexporussia](https://www.instagram.com/dentalexporussia)

[dentalexpo.russia](https://www.facebook.com/dentalexpo.russia)

vk.com/dentalexpomoscow

t.me/dentalexporussia

12+

На правах рекламы

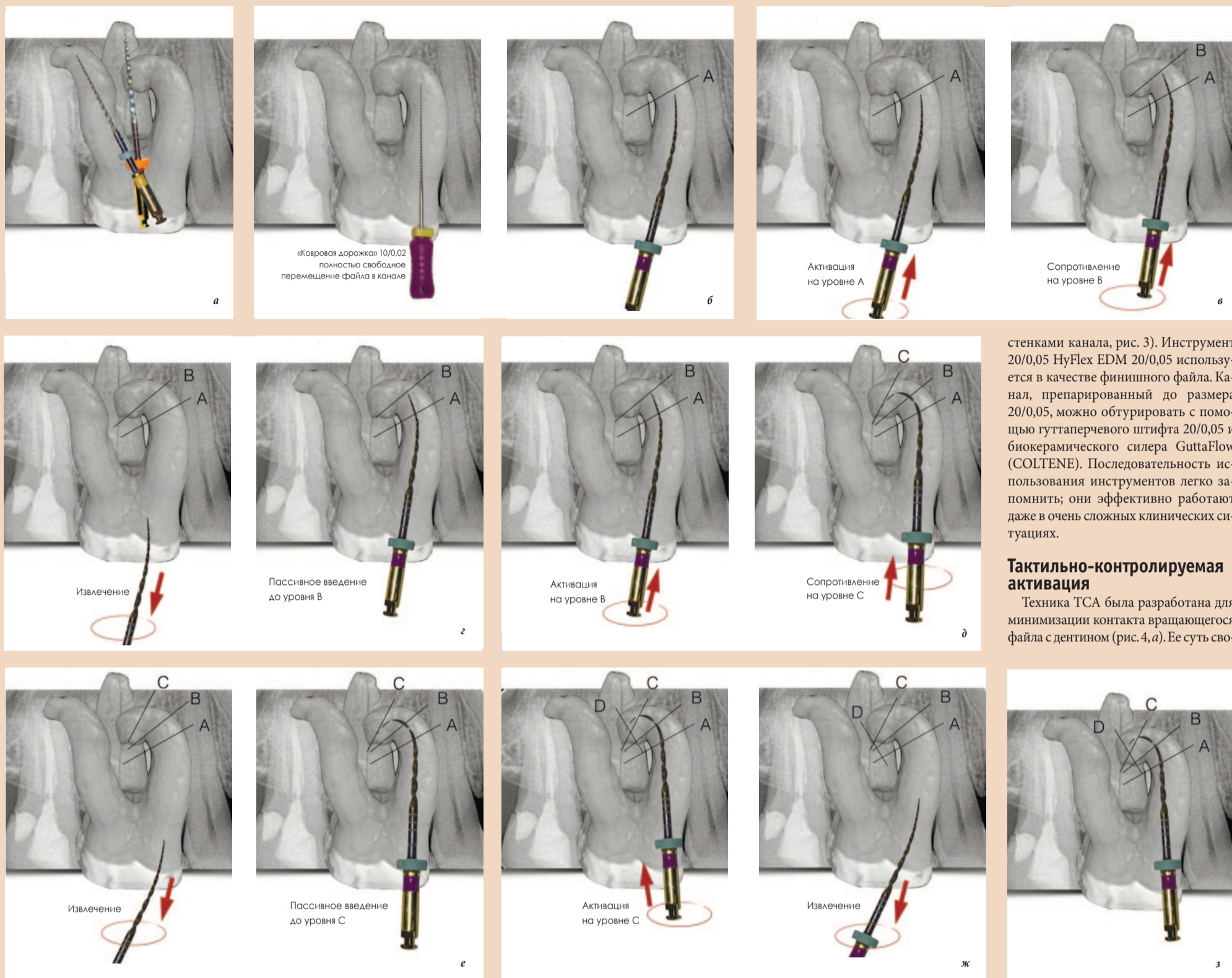


Рис. 4, а-з. Техника тактильно-контролируемой активации

стенками канала, рис. 3). Инструмент 20/0,05 HyFlex EDM 20/0,05 используется в качестве финишного файла. Канал, препарированный до размера 20/0,05, можно obturировать с помощью гуттаперчевого штифта 20/0,05 и биокерамического силера GuttaFlow (COLTENE). Последовательность использования инструментов легко запомнить; они эффективно работают даже в очень сложных клинических ситуациях.

Тактильно-контролируемая активация

Техника TCA была разработана для минимизации контакта вращающегося файла с дентином (рис. 4, а). Ее суть сво-

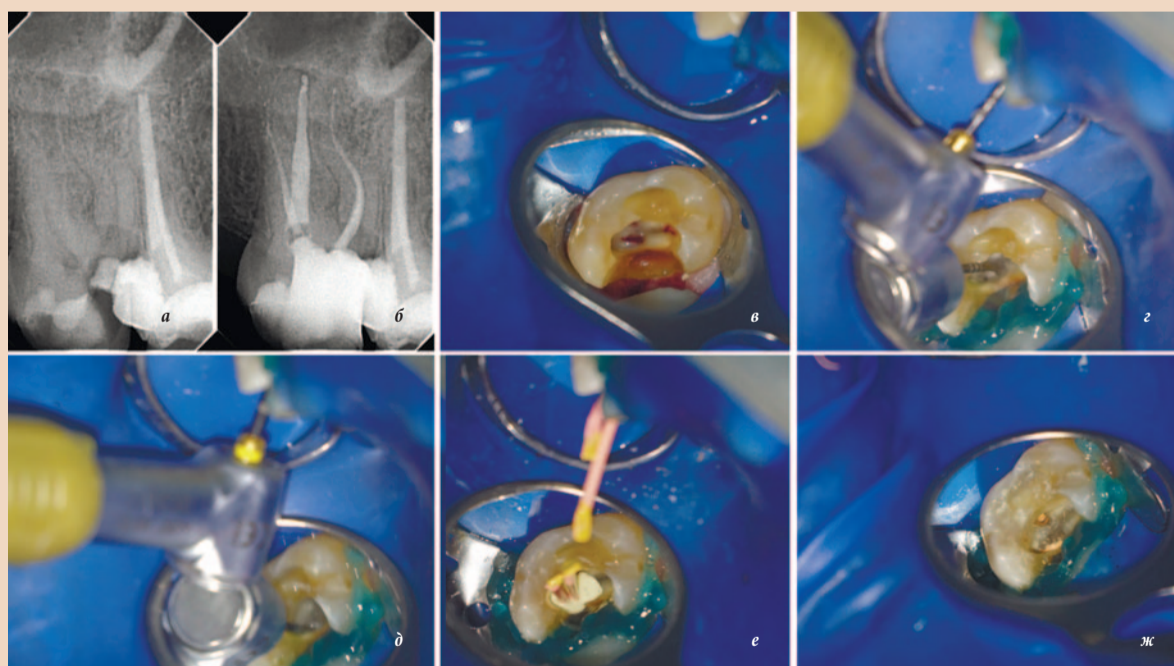


Рис. 5, а-ж. S-образный мезиально-щечный корень второго моляра верхней челюсти, препарирование каналов с помощью файлов HyFlex EDM Max Curve в технике TCA. Исходная рентгенограмма (а). Послеоперационная рентгенограмма (б). Препарирование полости доступа (в). Файл HyFlex EDM 15/0,03 перед активацией (з). Файл HyFlex EDM 20/0,05 (финишный) перед активацией (д). Гуттаперчевые штифты (20/0,05; е). Клиническая картина после пломбирования корневых каналов: дно пульпарной камеры (ж)

← DT стр. 3

дополнительном расширении апекса можно использовать три финишных файла HyFlex EDM с постоянной конусностью (40/0,04, 50/0,03 и 60/0,02).

Тем не менее, препарирование узких и кальцифицированных каналов, каналов в длинных и тонких корнях, каналов с углом изгиба более 27° и S-образных каналов с радиусом кри-

визны менее 5 мм с помощью одиночного файла EDM не представляется возможным. Чтобы решить эту проблему, была создана система HyFlex EDM Max Curve, предназначенная для использования в сочетании с техникой тактильно-контролируемой активации (TCA). Вместе они позволяют предсказуемо и эффективно препарировать самые сложные корневые каналы. В новый набор HyFlex EDM Max

Curve входят файлы 15/0,03, 10/0,05 и 20/0,05. В соответствии с современной концепцией сохранения дентина эти инструменты позволяют избежать расширения коронковой части канала и, следовательно, удаления чрезмерного объема ткани. Систему HyFlex EDM Max Curve можно использовать в технике одного движения с тактильно-контролируемой активацией инструментов. После локализации канала не-

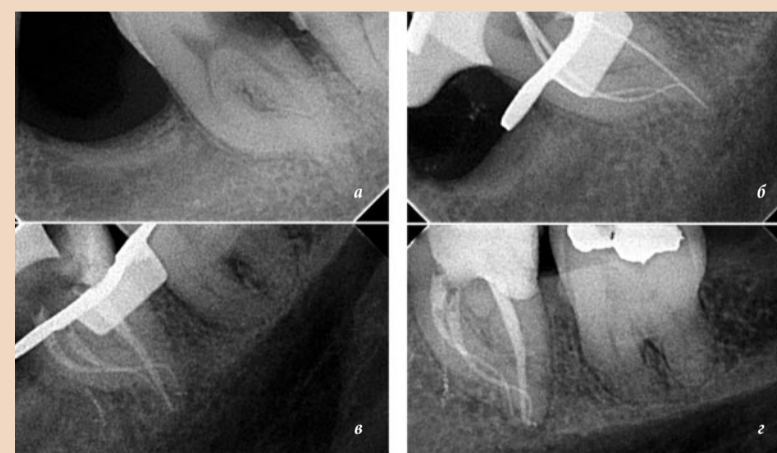

Рис. 6, а-г. S-образный мезиальный корень второго моляра нижней челюсти, лечение корневых каналов с помощью файлов HyFlex EDM Max Curve. Исходная рентгенограмма: глубокое кариозное поражение на дистальной поверхности (а). Периапикальная рентгенограмма с файлом HyFlex EDM 15/0,03, введенным на рабочую длину, демонстрирует анатомию корневых каналов (б). Рентгенограмма, сделанная по завершении эндодонтического лечения (в). Рентгенограмма, сделанная после восстановления зуба (г)

обходимо с помощью стального ручного файла 10/0,02 сформировать первичную «ковровую дорожку». После того как ручной файл 10/0,02 начнет совершенно свободно входить в канал, используют инструмент HyFlex EDM 15/0,03, чтобы создать более гладкую «ковровую дорожку» для всех последующих машинных инструментов. Когда файл 15/0,03 достигает предварительно определенной глубины, в канал вводят файл HyFlex EDM 10/0,05, с помощью которого безопасно, без сгибания хрупкого кончика, расширяют среднюю треть канала. Первые 3 мм файла 10/0,05 выполняют функцию направляющей (не контактирующей со-

дится к тому, что машинный файл активируется только после того, как входит в плотный контакт со стенками проходного канала [24]. Активация файла производится лишь при максимальном контакте его желобков с дентином, о котором свидетельствует соответствующий тактильный отклик. Техника TCA и файлы CM, которые можно предварительно согнуть, особенно полезны в случае препарирования сложных систем корневых каналов и при затрудненной визуализации, обусловленной ограниченной подвижностью челюстей пациента. Сама техника TCA подразумевает два вида движения инструмента: вглубь канала и наружу.

После вскрытия пульпарной камеры и локализации устьев каналов подтверждают проходимость канала и расширяют его до размера 10/0,02. Первый файл Max Curve, 15/0,03, устанавливается в наконечник эндодонтического мотора и пассивно вводят в канал до уровня, где возникает максимальное сопротивление трения (уровень А, рис. 4, б). Файл активируют и продвигают к апексу (вглубь) до тех пор, пока вращающийся файл не начинает сопротивляться дальнейшему движению (уровень В, рис. 4, в). После этого инструмент извлекают из канала, останавливают, очищают его желобки и проверяют файл на наличие деформаций, затем выполняют ирригацию канала и подтверждают его проходимость. При повторном пассивном введении в канал того же инструмента он входит в контакт с дентинными стенками глубже, чем в первый раз (уровень В, рис. 4, з). Активация файла позволяет продвинуть его еще ближе к рабочей длине (уровень С, рис. 4, д–ж). Работа с

данным файлом завершается, если его можно ввести на рабочую длину (уровень D, рис. 4, з) без активации. После этого следующий файл из набора Max Curve используется точно так же. Хрупкий 2-миллиметровый кончик инструмента 10/0,05 всегда свободно движется внутри канала, выступая в качестве направляющей без риска зацепления и поломки. Наконец, с помощью файла 20/0,05 завершают препарирование, после чего канал полностью готов к дезинфекции и пломбированию.

При необходимости апекс можно расширить до нужного размера. В сложных клинических случаях, подобным тем, что представлены на рис. 5 и 6, расширение апикальной трети до размера 20/0,05 может способствовать оптимизации дезинфекции без дополнительного риска перфорации или поломки инструмента в канале. Как уже было сказано, техника TSA направлена на минимизацию контакта вращающегося файла со стенками корне-

вого канала за счет активации инструмента только в тот момент, когда его следует продвинуть вглубь. Применение этой техники в сочетании с системой файлов HyFlex EDM Max Curve позволяет безопасно препарировать большинство корневых каналов [24].

Вывод

Никель-титановые файлы с эффектом SM отличаются исключительной гибкостью и чрезвычайно высоким сопротивлением усталости. Эти инструменты можно активировать внутри корневого канала и пассивно продвигать вдоль изгибов, точно следуя их форме. Техника TSA позволяет минимизировать время непосредственного среза дентина, руководствуясь тактильным откликом инструмента. При препарировании корневых каналов сложной анатомии такие инструменты, как HyFlex EDM Max Curve, помогают клиницистам «не сбиться с пути». **И**

От редакции: Статья была опубликована в журнале roots_international magazine

of endodontics, Vol. 15, №4/2019.

Об авторе



Контактная информация

Dr Antonis Chaniotis
140 EL, Venizelou Av.
Stoa Karantinou
176 76 Kallithea
Athens, Greece (Греция)
antch@otenet.gr

Доктор Антонис Ханиотис (Antonis Chaniotis) окончил стоматологический факультет Афинского университета (Греция) в 1998 г., в 2003 г. на том же факультете завершил трехлетнюю магистерскую программу по эндодонтии. С 2003 г. он владеет частной клиникой в Афинах, специализирующейся на эндодонтическом лечении с применением микроскопа. Последние десять лет доктор Chaniotis является клиническим инструктором программ бакалавриата и магистратуры на кафедре эндодонтии своего родного факультета. С 2012 по 2014 г. он был штатным клиническим преподавателем Уорикского университета в Великобритании. Доктор Chaniotis активно выступает с лекциями у себя на родине и за рубежом, публикует статьи в местных и международных журналах. В настоящее время он является действительным членом Греческого общества эндодонтии, дипломированным членом Европейского общества эндодонтии и зарубежным членом Американской ассоциации эндодонтии.

Женщины в стоматологии: техник и исследователь доктор Joanne Choi

Франциска Байер, Dental Tribune International

Несмотря на то, что в некоторых странах женщин-стоматологов уже больше, чем работающих в стоматологии мужчин, последние по-прежнему занимают высшие должности в нашей профессии. Чтобы показать своим читателям, каких невероятных карьерных и научных успехов могут достигать женщины, редакция Dental Tribune International решила провести ряд интервью, и первой нашей собеседницей стала доктор Джоанн Чой (Joanne Choi), старший преподаватель кафедры стоматологической реабилитации Университета Отаго в г. Данидин, Новая Зеландия. Она рассказала нам о своем профессиональном пути, начавшемся с переезда в другую страну, о том, что общего между художником и техником, и о том, какую роль в исследовательской работе играет клинический опыт ученого.



Доктор Joanne Choi позирует фотографу на фоне Университета Отаго в Новой Зеландии. (Иллюстрация: Joanne Choi)

Доктор Choi, Вы родились в Южной Корее, однако в возрасте 15 лет переехали в Новую Зеландию, причем одна, без родителей. Чем было обусловлено такое довольно необычное решение?

Родители всегда хотели дать мне лучшее образование, и одним из способов получить его была учеба в англоязычной стране. Высокий уровень владения английским языком был и остается существенным преимуществом при поступлении в ВУЗы и приеме на работу в Южной Корее. Я выросла в маленьком южнокорейском городке, и в старших классах родители сначала хотели отправить меня в сеульскую школу, чтобы я могла подготовиться к поступлению в университет. Но у родителей были новозеландские друзья, и по их совету родители позволили мне перебраться в Новую Зеландию и попробовать учиться здесь. Вот так все и началось!

Какие у Вас воспоминания о первых месяцах жизни в Новой Зеландии? Что понравилось, что поначалу вызвало затруднения?

Первый месяц я пребывала в эйфории от того, что нахожусь в другой стране, в другой образовательной среде, могу завести новых друзей. Довольно быстро я почувствовала, что адаптироваться будет сложнее, чем мне казалось. В Южной Корее у меня были хорошие отметки по английскому языку, и сперва я была вполне в себе уверена, но одно дело – учить иностранный язык и совсем другое – учиться на нем.

Да и сам процесс обучения был построен не так, как я привыкла. Большинство экзаменов в школах Южной Кореи представляет собой тесты с вариантами ответов, так что ученики «заточены» под запоминание значительных объемов информации за короткий период времени. В Новой Зеландии экзаменуемому чаще всего предлагается написать развернутый ответ на вопрос, своего рода сочинение, а для этого необходимо понимать тему. Поначалу такой формат был для меня крайне непривычен, и освоиться с ним оказалось довольно трудно. Однако со временем пришло осознание, что такой способ усвоения знаний мне очень подходит, и я начала получать большое удовольствие от учебы.

Размышляя о будущей карьере, Вы планировали либо поступить в школу искусств, либо получить ученую степень. Что побудило Вас обратиться к стоматологии и более того – профессии техника?

Я с детства обожаю работать руками, поэтому довольно долгое время думала о занятиях искусством. В старших классах я заинтересовалась наукой, особенно физикой и химией. Мне хотелось найти профессию, в которой можно было бы совместить эти интересы, и школьный консультант посоветовал мне курс зубных техников, который можно было пройти только в Университете Отаго. Это была хорошая идея: в работе техника много ручного труда, позволяющего применить художественные навыки, и в то же время эта профессия требует глубоких научных знаний, не говоря уже о том, что результаты ваших усилий улучшают жизнь людей.

Проработав пару лет техником, Вы вернулись в университет, чтобы продолжить академическую карьеру. Чем Вы руководствовались, принимая такое решение?

На последнем курсе бакалавриата у меня была возможность поучаствовать в исследовательской работе. Осо-



Доктор Joanne Choi отмечает получение кандидатской степени в 2017 г. (Иллюстрация: Joanne Choi)



Доктор Joanne Choi проводит лекцию в День повышения квалификации преподавателей Университета Отаго в 2021 г. (Иллюстрация: Joanne Choi)

бенно много такой работы было в преддипломный период, и это помогло мне осознать, что это именно то, чем я хотела бы заниматься и дальше. Мне нравилось и преподавание, так что у меня созрел план однажды вернуться в университет, где я получила диплом с отличием, защитить диссертацию и продолжить академическую карьеру.

Тем не менее, я понимала, что мне необходимо приобрести опыт практической работы в стоматологии. Результаты исследований должны иметь прикладное значение и для клиницистов, и для техников, способствовать непрерывному совершенствованию материалов и методов.

Два года работы помогли мне заложить прочный фундамент практических навыков и знаний перед возвращением в университет, значительно

повлияли на мое представление о преподавании и исследованиях. Вот почему, будучи постоянным научным сотрудником университета, я до сих пор регулярно уделяю несколько часов изготовлению ортопедических конструкций для реальных пациентов.

Вы достигли больших профессиональных успехов. В какой мере этому способствовал переезд в Новую Зеландию? Считаете ли Вы, что смогли бы сделать такую же карьеру в Южной Корее?

Думаю, что переезд сыграл самую положительную роль. В новой стране мне пришлось стать самостоятельной и более ответственной, многое решать самой. Я научилась быть более инициативной и искать возможности, что открыло для меня многие двери, особенно в карьере. Кроме того, проживание в другой стране сделало меня человеком более широких взглядов, а это очень помогает в самых разных сферах жизни.

Профессию стоматолога выбирает все большее число женщин – в некоторых странах даже больше, чем мужчин. Тем не менее, среди докладчиков стоматологических конгрессов и руководителей профильных учебных заведений женщины по-прежнему в меньшинстве. Как Вы относитесь к этой ситуации и что делаете для ее изменения?

Согласна, в Новой Зеландии дело обстоит именно так. Среди выпускников стоматологических факультетов женщин все больше, а вот на руководящих постах их можно видеть от-

сутствии, и обеспечить полноценное участие таких исследовательниц в национальных и международных конференциях.

Вы сумели наладить жизнь в другой стране, получили здесь степень кандидата наук и успешно реализуете исследовательские проекты. Каким из своих достижений Вы гордитесь больше всего, и есть ли что-то, к чему Вы стремитесь в будущем?



Доктор Joanne Choi представляет исследование, проведенное ей в рамках подготовки кандидатской диссертации, на сессии стендовых докладов Colgate на конференции Международной ассоциации стоматологических исследований в Брисбене, 2014 г. (Иллюстрация: Joanne Choi)

Предмет моей особой гордости – проекты и команды, которые я создала и организовала, в частности, исследовательская группа, разрабатывающая новые, эстетичные коронки для лечения кариеса молочных зубов. Потребовалось много усилий, чтобы довести этот проект до того состоя-

«Я стремлюсь сделать присутствие в профессии женщин, ведущих интересные исследования, абсолютной нормой жизни»

нию не так часто, как хотелось бы. Однако я думаю, что доля женщин среди тех, кто получает постдипломное образование и занимается научной работой в самых разных областях стоматологии, должна увеличиться, и это просто прекрасно!

Будучи преподавателем и научным руководителем, я стараюсь оказывать студенткам максимальную поддержку. Я знакомя их с работами других студенток и женщин-коллег, чтобы показать им, что они не одни, нас много. Я стремлюсь сделать присутствие в профессии женщин, ведущих интересные исследования, особенно в области стоматологических технологий, абсолютной нормой

жизни, в котором он находится сейчас, и мы гордимся достигнутым успехом и с нетерпением ждем новых результатов. Я очень надеюсь, что в будущем мои научные идеи и плоды моих исследований найдут клиническое применение и помогут повысить уровень стоматологической помощи населению.

На сегодня моя главная цель – оставаться хорошим исследователем, преподавателем и научным руководителем для моих студентов, продолжать максимально поддерживать их, чтобы они могли успешно строить карьеру, заниматься исследованиями, защищать диссертации и вести научную работу. **И**

Имплантологическая реабилитация при односторонней адентии дистального отдела верхней челюсти

При частичной адентии верхней челюсти отсутствующие зубы можно заместить с помощью частичного съемного протеза или несъемного протеза с опорой на имплантаты. Установка стандартных имплантатов при резорбции кости, сопряженной с пневматизацией верхнечелюстной пазухи, зачастую требует таких предварительных мер, как костная пластика или закрытый/открытый синус-лифтинг. Чтобы избежать подобных хирургических процедур, занимающих много времени, предлагается использовать наклонные, например, скуловые имплантаты [1].

Скуловые имплантаты

Скуловые имплантаты, созданные P.-I. Brånemark в 1980-х годах, были разработаны для лечения пациентов после полной или частичной резекции верхней челюсти [2–4]. Появление данного метода сделало возможной реабилитацию пациентов с полной адентией и атрофией кости

Клинический случай 1

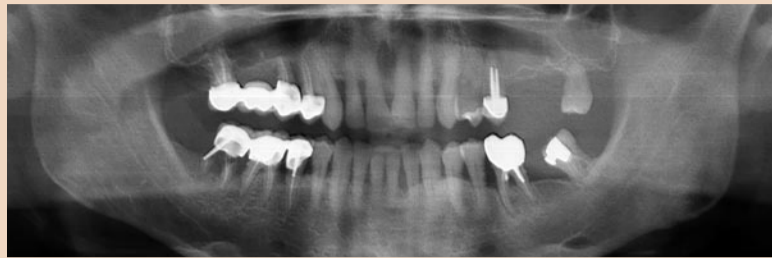

Рис. 1. Исходная рентгенограмма: два премоляра и третий моляр верхней челюсти слева подлежат удалению, объем кости под верхнечелюстной пазухой недостаточен для установки имплантатов

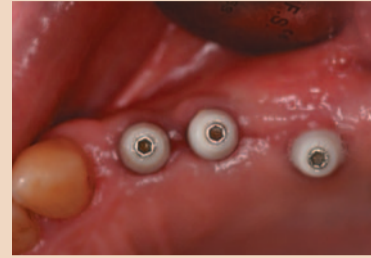

Рис. 2. Оттиск был получен после периода заживления, продолжительность которого составила 4 мес

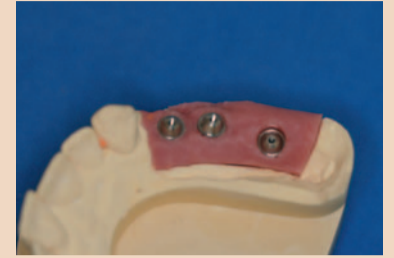

Рис. 3. Модель, на которой видно, что скуловой имплантат смещен в область небного корня первого моляра

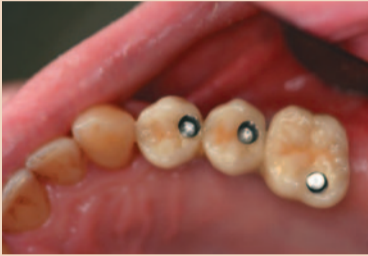

Рис. 4. Пациенту установили металлокерамический частичный несъемный протез с каркасом из титана

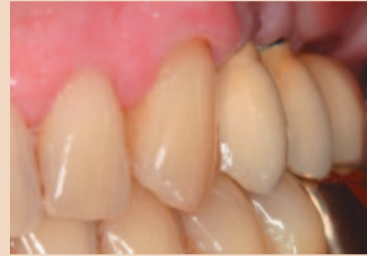

Рис. 5. Частичный несъемный протез в полости рта пациента, вид сбоку

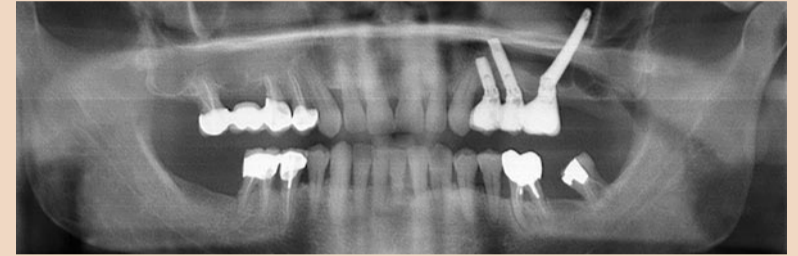


Рис. 6. Контрольная рентгенограмма: лечение заняло 5 мес

Клинический случай 2

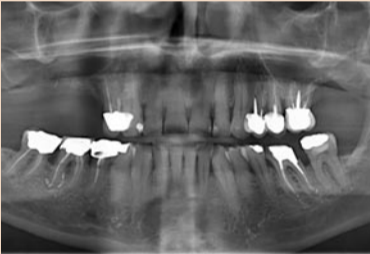

Рис. 7. Исходная рентгенограмма: первый премоляр подлежит удалению, объем кости под верхнечелюстной пазухой недостаточен

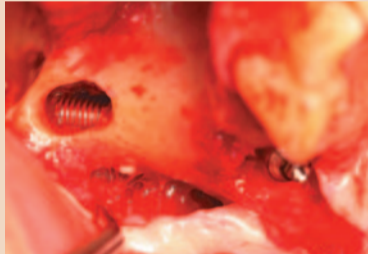

Рис. 8. Скуловой имплантат проходит через верхнечелюстную пазуху

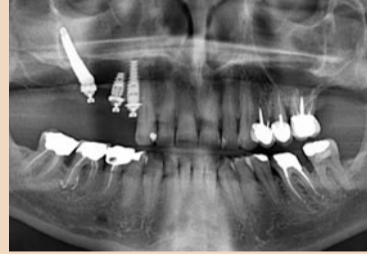

Рис. 9. Два стандартных имплантата установили в области зубов 14 и 15 (сразу после удаления зуба 14), индивидуализированный скуловой имплантат Brånemark – в области зуба 16

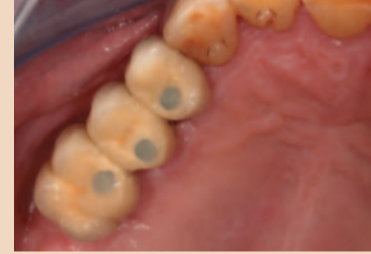

Рис. 10. Частичный несъемный циркониевый протез

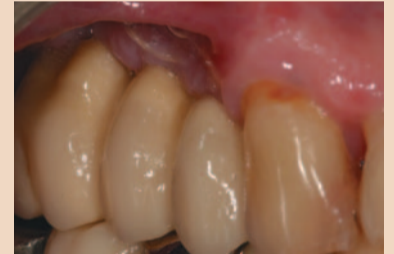

Рис. 11. Вид сбоку

Клинический случай 3

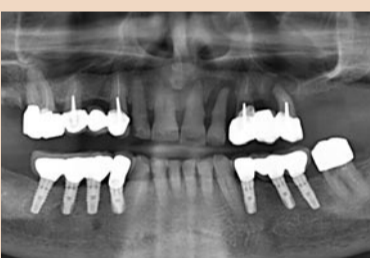

Рис. 12. Исходная рентгенограмма: все зубы на верхней челюсти слева подлежат удалению вследствие пародонтита

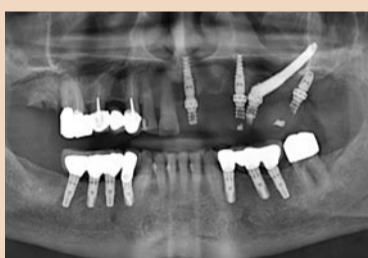

Рис. 13. Установили три стандартных имплантата и скуловой имплантат длиной 42,5 мм

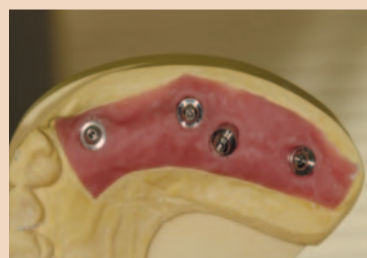

Рис. 14. Модель, на которой видно, что скуловой имплантат несколько смещен в сторону неба

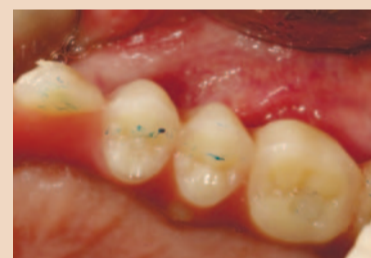

Рис. 15. Акриловый частичный несъемный протез зафиксировали с помощью титановых винтов

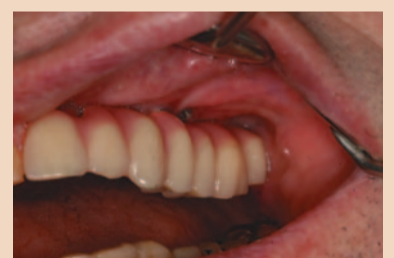

Рис. 16. Протез в полости рта пациента, вид сбоку

Клинический случай 4

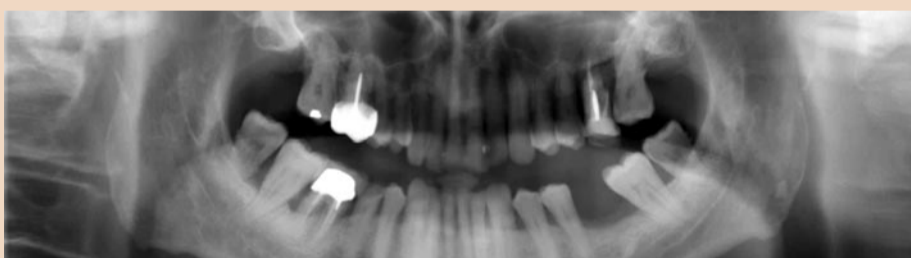


Рис. 17. Исходная ситуация: пародонтит, инфекция дистальных отделов верхней челюсти, утрата кости альвеолярного гребня

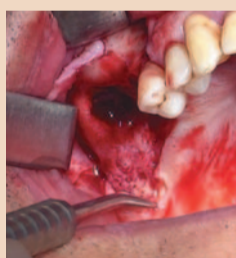

Рис. 18. Правая верхнечелюстная пазуха с ороантральным свищом

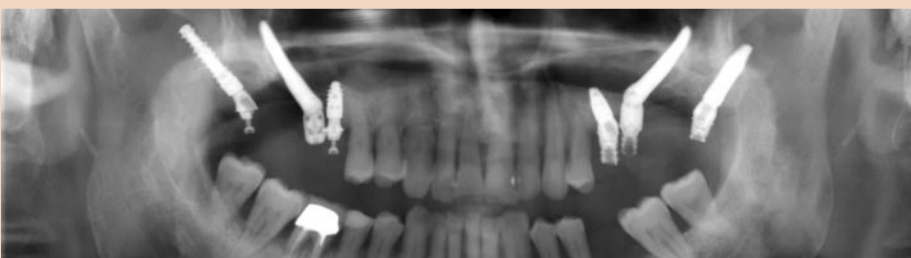


Рис. 19. Стандартные, скуловые и титановые имплантаты в полости рта пациента. Рис. 20. Скуловой имплантат частично закрыл собой ороантральный свищевой ход; остальное пространство свища закрыли с помощью лоскута на ножке, состоявшего из жирового тела щеки

верхней челюсти. Затем было предложено использовать этот подход в качестве альтернативы синус-лифтингу [5]. Процедура подразумевает установку титанового имплантата длиной 30,0–52,5 мм (NobelZygoma, Nobel Biocare) в альвеолярный гребень и скуловую кость, через пазуху или вне

ее пределов (классификация ZAGA [6]). Диаметр апикальной части имплантата равен 3,9 мм, тогда как в районе альвеолярного гребня он увеличивается до 4,1 мм. Платформа представляет собой внешний шестигранник 4,2 мм, имеющий наклон 45° для установки супраструктуры.

Полная и частичная адентия верхней челюсти

Первоначально протокол имплантологической реабилитации при полной адентии верхней челюсти предполагал установку двух скуловых имплантатов, а также двух-четырёх стандартных имплантатов в области фронтальных зу-

бов [7]. Сегодня в случае терминальной атрофии кости челюсти допускается установка четырех скуловых имплантатов: пары в области моляров и еще двух в области клыков [8, 9]. Лечение односторонней адентии заднего отдела верхней челюсти является чрезвычайно приоритетной задачей с учетом того, насколько эта проблема влияет на способность пациента пережевывать пищу и, следовательно, качество его жизни в целом. После удаления зубов наблюдается быстрая резорбция кости альвеолярного гребня. В этой ситуации установка скуловых имплантатов не представляется возможной по соображениям биомеханики. Скуловые имплантаты следует использовать вместе с другими имплантатами для стабилизации ортопедической конструкции. Следовательно, такое решение может рассматриваться только в случае удаления моляров с одновременным травматическим вывихом премоляров.

Клинические случаи

Все пациенты были некурящими здоровыми людьми с удовлетворительным уровнем гигиены полости рта и без существенных заболеваний в анамнезе. За счет установки несъемной ортопедической конструкции они предполагали улучшить жевательную функцию, эстетику полости рта и качество жизни. Имевшиеся у

них зубы не могли служить надежной опорой для частичного несъемного протеза. Каждому пациенту были предложены два варианта лечения частичной односторонней адентии дистального отдела верхней челюсти. Первый подразумевал удаление безнадёжных зубов и, по возможности, установку имплантатов с одновременным проведением открытого синус-лифтинга в рамках того же хирургического вмешательства. Через шесть месяцев, в течение которых пациент должен был пользоваться частичным съемным протезом, предполагалась установка остальных имплантатов и завершение ортопедической реабилитации. Второй вариант лечения заключался в установке двух стандартных имплантатов в области премоляров и скулового имплантата в области моляров или же одного обычного имплантата, одного скулового имплантата и одного имплантата в крыловидной кости. Нагрузка этих трех имплантатов с формирователями десны временным частичным несъемным протезом с винтовой фиксацией могла быть осуществлена через четыре месяца или же одновременно, сразу после установки. Пациентам подробно объяснили все связанные с обоими методами лечения риски. В представленных ниже клинических случаях пациенты выбрали

Клинический случай 4

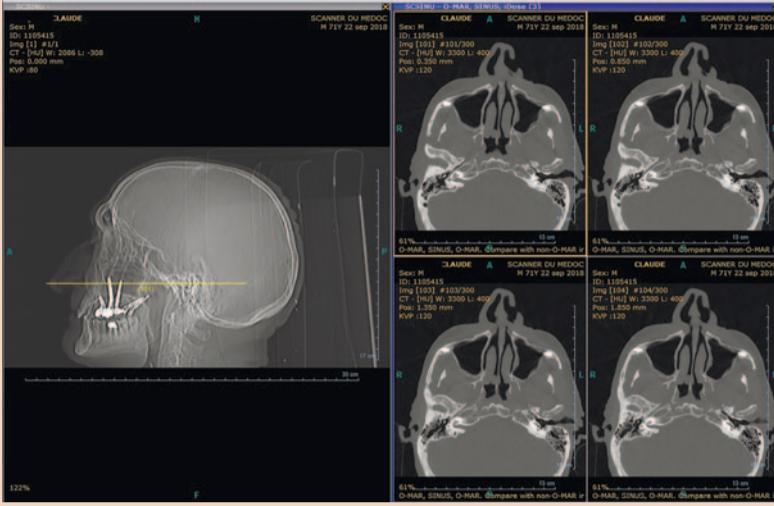


Рис. 21. Через 5 нед после закрытия ороназального свищевого хода состояние обеих верхнечелюстных пазух полностью нормализовалось

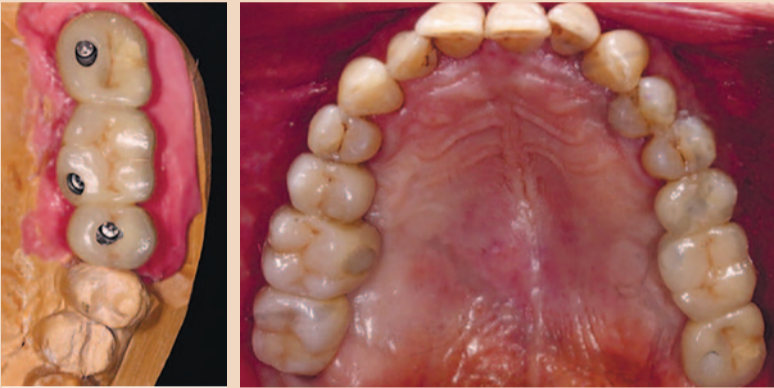


Рис. 22. Частичный несъемный протез с винтовой фиксацией
Рис. 23. Установку обоих окончательных несъемных протезов осуществили после остеоинтеграции имплантатов, занявшей 4 мес

второй вариант, поскольку такое лечение должно было занять меньше времени и требовало меньшего числа

хирургических вмешательств. Стоймость обоих вариантов лечения была сопоставимой.

Клинический случай 1

Пациент 56 лет обратился в нашу клинику для лечения частичной адентии верхней челюсти. Основная жалоба пациента заключалась в невозможности нормально пережевывать пищу. Зубы 26 и 27 не были замещены после удаления, зубы 28 и 24 демонстрировали подвижность, зуб 25 – признаки эндодонтической инфекции. Эти три зуба подвергались значительным окклюзионным нагрузкам, при этом уровень кости в области этих зубов был низким; таким образом, они не подлежали восстановлению. У пациента был генерализованный, однако стабилизированный пародонтит (рис. 1). Зубы 24 и 25 заместили с помощью цилиндрических самонарезающих имплантатов (Brånemark System Mk IV TiUnite со стандартной платформой [RP], Nobel Biocare) диаметром 4 мм и длиной, соответственно, 10 и 15 мм. В области зуба 26 установили скуловой имплантат длиной 35 мм. Поскольку имплантаты были установлены с достаточным торком, их немедленно нагрузили временным нефункциональным частичным несъемным протезом с винтовой фиксацией, предварительно снабдив имплантаты соответствующими многокомпонентными абатментами [двумя угловыми, 3 мм 17° и 2 мм 17°, и одним прямым со стандартной платформой (MUA, Nobel Biocare)]. Постоянный частичный несъемный протез был установлен через четыре месяца (рис. 2–6).

Клинический случай 2

Пациент 40 лет обратился в нашу клинику для замещения отсутствующих жевательных зубов на верхней челюсти справа. Зуб 14 не подлежал вос-

становлению, поскольку был инфицирован вследствие абсцесса, вызванного переломом корня (рис. 7). Сразу после удаления зуба 14 его и зуб 15 заместили прямыми имплантатами NobelActive RP (Nobel Biocare) длиной, соответственно, 10 мм и 8 мм. В области зуба 16 установили скуловой имплантат длиной 40 мм (рис. 8 и 9). После 4-месячного периода заживления прямые имплантаты в области зубов 14 и 15 снабдили угловыми многокомпонентными абатментами (MUA) 1,5 мм 17° и 2,5 мм 17°, а скуловой имплантат – прямым многокомпонентным абатментом 1 мм; на них с помощью винтов зафиксировали частичный протез (рис. 10 и 11). Использование обточенного скулового имплантата позволило задействовать абатмент более правильного в данной клинической ситуации размера, что было бы невозможно при установке скулового имплантата TiUnite (для которого доступны MUA только 3 и 5 мм).

Клинический случай 3

Пациент 70 лет обратился в нашу клинику для лечения односторонней адентии верхней челюсти. У него имелся частичный несъемный протез протяженностью от зуба 23 до зуба 25. Повышенная окклюзионная нагрузка привела к вертикальному перелому зуба 25, зубы 21 и 22 демонстрировали значительную подвижность (рис. 12). Остаточный объем кости позволил установить три имплантата NobelActive с узкой платформой: зуб 21 заместили имплантатом сразу после удаления, второй имплантат разместили в области зуба 23, еще один – в области бугра верхней челюсти. Все три имплантата одновременно снабдили

MUA (Nobel Biocare) диаметром 1,5 мм. Скуловой имплантат длиной 42,5 мм установили в области между зубами 25 и 26, зафиксировали на нем MUA диаметром 1 мм (рис. 13). Осуществили немедленную нагрузку имплантатов частичным несъемным акриловым протезом с винтовой фиксацией. По завершении 4-месячного периода заживления установили частичный несъемный акриловый протез с титановым каркасом протяженностью семь единиц (NobelProcera, Nobel Biocare; рис. 14–16).

Клинический случай 4

Пациент 65 лет страдал пародонти- том, дистальные области верхней челюсти были инфицированы, жевательные зубы демонстрировали подвижность вследствие утраты кости альвеолярного гребня (рис. 17). Рентгенологическое обследование, включившее получение ортопантомограммы и трехмерных изображений, показало, что инфекция от зубов проникла в верхнечелюстные пазухи. Прежде всего удалили зубы 16, 17, 25, 26 и 27. Состояние левой верхнечелюстной пазухи быстро улучшилось, тогда как инфекция правой пазухи перешла в гнойный гайморит. На левой стороне челюсти установили имплантат Straumann BLT длиной 8,0 мм и диаметром 4,1 мм с прямым винтовым абатментом. В области зуба 28 установили имплантат Straumann BLT длиной 16 мм и диаметром 4,1 мм, который зафиксировали в крыловидной вырезке и снабдили угловым (25°) винтовым абатментом. В области зуба 26 был

→ DTI стр. 8

Реклама



WE CONNECT THE DENTAL WORLD

Media | CME | Marketplace



www.dental-tribune.com



← DT стр. 7

установлен скуловой имплантат длиной 40 мм (Nobel Biocare). В рамках той же хирургической процедуры правую верхнечелюстную пазуху дренировали через незалеченный ороантральный свищевой ход. В этот же день установили временный нефункциональный частичный несъемный протез с винтовой фиксацией к трем имплантатам. Установка имплантатов с правой стороны была выполнена через 6 нед, которые отвели на нормализацию состояния пазухи; тем не менее, на момент операции свищевой ход еще присутствовал (рис. 18).

Локализовав крыловидный крючок, чтобы избежать повреждения нисходящей небной артерии, в области зуба 18 установили птеригоидный имплантат Straumann BLX диаметром 3,75 мм и длиной 18,00 мм, который дополнили угловым (25°) винтовым абатментом, позволившим скорректировать угол наклона имплантата. В области зуба 16, где альвеолярный гребень имел недостаточную высоту, установили еще один самонарезающий имплантат BLX (диаметром 3,75 мм и длиной 8,00 мм) с высокой первичной стабильностью и дополнили его прямым винтовым абатментом, который был установлен с торком 35 Нсм. Кроме того, установили скуловой имплантат Neodent длиной 40 мм (рис. 19). Он частично закрыл собой ороантральный свищевой ход; остальное пространство свища закрыли

с помощью лоскута на ножке, состоявшего из жирового тела щеки (рис. 20). Имплантаты были сразу же нагружены временным частичным протезом с винтовой фиксацией. Через 5 нед состояние обеих пазух полностью нормализовалось (рис. 21). Окончательные несъемные частичные протезы установили после остеointegrации имплантатов, занявшей 4 мес (рис. 22–24).

Обсуждение

В 2001 г. группа Schramm и соавт. описала реабилитацию пациента с односторонней адентией верхней челюсти без костной пластики путем установки двух скуловых имплантатов и обычного имплантата в области клыка [10]. В 2004 г. Ferrara и Stella сообщили об успешных результатах замещения жевательных зубов верхней челюсти с помощью двух стандартных имплантатов, установленных в области первого и второго премоляров, и одного скулового имплантата [11]. В 2008 г. Aparicio Magallan и Soto-Yarritu Quintana описали лечение частичной адентии верхней челюсти с установкой обычного имплантата в области клыка и птеригоидного имплантата рядом со скуловым имплантатом [12]. В том же 2008 г. группой Davu и соавт. была описана реабилитация четырех пациентов с частичной адентией, которым установили по два стандартных имплантата и одному скуловому имплантату [13]. Этот же подход применялся и при замещении отсутствующих зубов фронтальной группы: в 2010 г. Aparicio и соавт. описали успешную реабилитацию двух пациентов с использованием частичных протезов, зафиксированных на цемент [14].

В представленных в настоящей статье клинических случаях установку имплантатов осуществляли под местной анестезией, без хирургического шаблона. После операции пациенты в течение пяти дней принимали по 1 г парацетамола каждые шесть часов, семь дней ополаскивали полость рта раствором хлоргексидина после каждого приема пищи и в течение шести дней, начиная со дня накануне операции, принимали по 2 г амоксицилина в день. Период наблюдения за тремя пациентами составил, соответственно, пять лет, четыре и три года. За это время не возникло никаких инфекций или проблем с ортопедическими конструкциями, не была отмечена и утрата кости, имплантаты оставались стабильными. Все три пациента были полностью удовлетворены эстетикой, функциональностью и удобством протезов.

Вывод

На основании представленных выше клинических случаев можно заключить, что установка скулового имплантата и стандартных имплантатов или же скулового, стандартного и птеригоидного имплантатов при реабилитации односторонней адентии дистального отдела верхней челюсти

позволяет успешно избежать костной пластики. Такой экспериментальный протокол сокращает как время лечения, так и количество вмешательств, исключая риск осложнений и болезненных состояний, связанных с трансплантацией кости. Тем не менее, для адекватной оценки долгосрочных результатов такого лечения необходима более обширная база клинических случаев. Важно отметить, что успешная установка скуловых и птеригоидных имплантатов невозможна без личного знания анатомии. Опытный хирург должен окружить себя не менее опытными и хорошо подготовленными ассистентами. Кроме того, ему

следует досконально знать хирургические протоколы, а также характер возможных осложнений и способы их устранения. DT

От редакции: статья была опубликована в журнале *implants – international magazine of oral implantology*, Vol. 20, №4/2019.

Литература



Об авторе

Доктор Жан-Батист Вердино (Jean-Baptiste Verdino) – французский стоматолог, выпускник Университета Экс-Марсель 1985 г. В настоящее время он владеет эксклюзивной частной клиникой в г. Йер (Франция) и специализируется на установке имплантатов. Доктор Verdino является автором многочисленных публикаций в международных журналах, посвященных вопросам имплантологии и, в частности, применению скуловых имплантатов.

Контактная информация

Dr Jean-Baptiste Verdino
13 Avenue Gambetta
83400 Hyeres, France
Phone: +33 4 94650551
docjbv@cabinetverdino.fr

Доктор Сепер Заррин (Sepehr Zarrine) работает во Франции и специализируется на имплантологической реабилитации и сложных случаях, подразумевающих одномоментную нагрузку имплантатов, костную пластику и установку скуловых имплантатов. В настоящее время он практикует в г. Сен-Дье-де-Вож.



Интервью: «Цифровые технологии коренным образом меняют темпы развития нашей индустрии»



Техник Stephan Kreimer считает, что такие цифровые технологии, как трехмерная печать, будут способствовать повышению стандартов стоматологической помощи и созданию новых моделей ведения бизнеса. (Фото: Stephan Kreimer)

Ивета Рамонайте, Dental Tribune International

Штефан Краймер (Stephan Kreimer) – магистр зубной техники и владелец собственной лаборатории в немецком Варендорфе. Его интерес к современным технологиям возник довольно рано, равно как и его стремление интегрировать их в свою работу. Сегодня, спустя более десяти лет с начала профессиональной деятельности, он активно использует методы CAD/CAM, CNC-фрезерования и 3D-печати, которые значительно повышают эффективность труда. В беседе с Dental Tribune International г-н Kreimer рассказал о цифровизации своей лаборатории и преимуществах наличия в ней собственного 3D-принтера.

Г-н Kreimer, когда Вы начали использовать цифровые методы, и что, собственно, привело Вас в стоматологию?

Технологии всегда меня интересовали. В 2009 г. я получил возможность объединить свой интерес к технологиям и стоматологии в рамках освоения профессии техника. В то время мои родители владели обычной лабораторией, где крайне ограниченно использовали такие

цифровые методы, как, например, CAD/CAM.

Получив диплом магистра, я возглавил нашу семейную лабораторию. Я выступал за использование инновационных технологий, например CNC-фрезерования и 3D-печати, и сотрудничество с ведущими производителями, включая компании 3Share и Formlabs. Умело сочетая эстетическое чутье и ремесленные навыки с огромным потенциалом цифровых технологий, можно гарантированно добиться успеха.

Ваша лаборатория активно внедряет цифровые технологии. Можете ли Вы подробнее рассказать об этом и о некоторых используемых Вами цифровых решениях?

Путь к «цифре» был долгим. Традиционные методы применялись в нашей семейной лаборатории более 30 лет, с момента ее основания. В 2009 г. мы впервые начали использовать программу CAD, однако изготавливали смоделированные на компьютере реставрации с помощью сторонних лабораторий. Все изменилось, когда в 2016 г. мы приобрели наш первый 3D-принтер, Formlabs Form 2. На тот



Stephan Kreimer приобрел первый 3D-принтер еще в 2016 г. и с тех пор заметно нарастил цифровые мощности своей лаборатории. (Фото: Stephan Kreimer)

момент система не была адаптирована для нужд стоматологии, однако было понятно, что она обладает огромным потенциалом. Менее чем за пять следующих лет большинство наших заказчиков обзавелись внутриворотными сканерами, и мы значительно нарастили наши цифровые производственные мощности. Сегодня наша лаборатория располагает фрезеро-вальным устройством imes-icore и несколькими 3D-принтерами, которые работают практически без остановки и совместимы с программным обеспечением 3Share и exocad. Порядка 70% наших заказчиков выслают нам оттки в цифровом виде.

Как Вы интегрировали цифровые технологии, включая трехмерную печать и CAD/CAM, в рабочие процессы Вашей лаборатории?

Исключительно путем проб и ошибок. В самом начале – т. е., всего несколько лет назад – трехмерная печать была не слишком хорошо оптимизирована для использования в стоматологии. Совместимость материалов, программ, требований разных рабочих процессов была отнюдь не на высоте. Это привело к возникновению чрезвы-

чайно активного международного сообщества техников, которые делились друг с другом опытом в социальных сетях. Лично я многому научился у своих коллег со всех концов света и сам стараюсь постоянно информировать сообщество и производителей о том, что узнал о работе с цифровыми технологиями. Стоматология находится на стыке множества дисциплин, и для развития нам просто необходима интенсивная коммуникация.



Результаты трехмерной печати. (Фото: Stephan Kreimer)

Скорость изменения цифровых технологий исключительно высока. Сегодня производители гораздо лучше координируют свои инновации и создают более доступные и более удобные в работе экосистемы. В то же время значительная часть потенциала «цифры» еще не раскрыта, и это ста-

нет совершенно очевидно, когда мы станем свидетелями невероятных перемен в нашей индустрии.

Вы работаете с цифровыми технологиями уже более десяти лет. Какими преимуществами обладает, например, трехмерная печать при ее использовании в стоматологической лаборатории?

На мой взгляд, все дело в умении сочетать традиционные аналоговые и современные цифровые методы. Мы все еще должны (и всегда будем должны) обладать практическими, ремесленными навыками для создания высокоэстетичных решений в сложных клинических случаях. При этом комплексный цифровой подход все чаще оправдывает себя, позволяя заметно повысить эффективность и скорость работы без потери качества и воспроизводимости ее результатов.

Стоматология постоянно развивается. Что ждет ее впереди?

На мой взгляд, мы подошли к тому моменту, когда большинство врачей и техников уже осознали огромный потенциал цифровых технологий. Вместе с тем время «пионеров цифрового фронта» только-только закончилось, мы едва вступаем в эпоху относительно массового применения этих методов. Например, в Германии только 15% стоматологических клиник используют внутриворотные сканеры – гораздо меньше, чем в США. Тем не менее, переход на цифровые оттки происходит, и все более стремительно!

Стоматология переживает смену парадигмы, поскольку цифровые технологии коренным образом меняют темпы развития нашей индустрии. Скоро мы увидим совершенно новые бизнес-модели и зададим новые стандарты лечения. Мы живем в потрясающее время, и те, кто не станет противиться переменам, получат огромные преимущества. DT

Пародонтальный карман

Альтернативный метод лечения с применением эрбиевого лазера и богатого тромбоцитами фибрина

Введение

Расширение знаний в области биологии, микробиологии и тканевой инженерии [1] в сочетании с развитием технологий предрасполагает к разработке новых методов лечения заболеваний пародонта – хронических воспалительных процессов, которые являются результатом дисбаланса микрофлоры полости рта и иммунной реакции на нее [2, 3]. Эти патологии характеризуются наличием пародонтальных карманов, по существу представляющих собой открытые раны с септической средой. Лечение пародонтита заключается в коррекции факторов, обуславливающих вышеупомянутый дисбаланс, и в устранении хронических воспалительных поражений, т. е., собственно пародонтальных карманов [4]. Фундаментальный подход к решению этой задачи прост: чтобы произошло заживление, карман необходимо очистить. В настоящей статье представлен протокол минимально инвазивного очищения пародонтальных карманов с применением эрбиевого лазера на иттрий-алюминиевом гранате (Er:YAG) в качестве дополнения к традиционным инструментам для механической обработки. Данная процедура позволяет превратить воспалительные поражения в чистые хирургические раны. Для закрытия этих ран и стимулирования их заживления предлагается использовать богатый тромбоцитами фибрин (PRF; рис. 1 и 2).

Пародонтальный карман: хроническое воспалительное поражение

Пародонтальные карманы представляют собой своего рода «линию наступления» патологии. Именно в пародонтальных карманах наблюдается агрессивная пролиферация сложного по своему составу микробного сообщества, которая вызывает каскад воспалительных реакций, ведущих к разрушению тканей пародонта [5]. Все это происходит в ограниченном и труднодоступном для гигиенических инструментов пространстве, где формируется воспалительный инфильтрат. Приобретенная воспалительная реакция переходит в хроническое заболевание, поскольку патогены присутствуют в этой среде постоянно. Воспалительный инфильтрат скапливается на внутренней стороне пришеечного края десны. Эпителиальная выстилка кармана полностью разрушается под действием протеолитических ферментов, выработка которых индуцируется воспалительной реакцией, что позволяет микроорганизмам проникать в ткань (и дальше), формируя хронический воспалительный инфильтрат [6].

Чтобы остановить развитие этого воспалительного заболевания, необходимо удалить инфильтрат и очистить пародонтальный карман [6, 8]; благодаря этим мерам воспалительное поражение превращается в чистую, способную зажить хирургическую рану [9]. Патогены и местные факторы риска устраняются, приобретенная иммунная реакция, вызванная постоянным присутствием патогенов, исчезает, ткани получают шанс на заживление и восстановление. В рамках этой простой терапевтической концепции естественное заживление можно стимулировать с помощью процедуры, относящейся к сфере тканевой инженерии и подразумевающей защиту очищенного пародонтального поражения с помощью PRF. Для сохранения и оптимизации

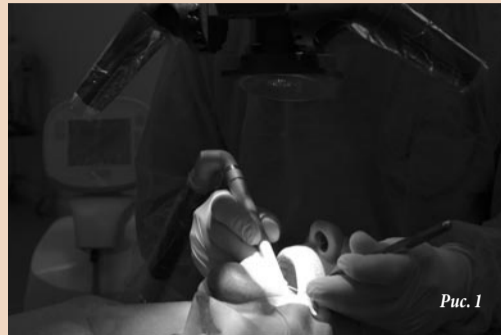

Рис. 1 и 2. Микрохирургическое очищение пародонтальных карманов с применением лазера Er:YAG и PRF под визуальным контролем с помощью операционного микроскопа, прорыв в лечении пародонтита

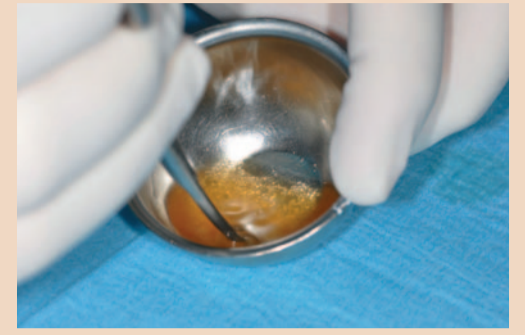


Рис. 3. Сыроватка обеспечивает поступление хемотаксических факторов, факторов роста, стволовых клеток и всех типов иммунных клеток, способствующих процессу заживления и стимулирующих его

значительного репаративного потенциала пародонта необходимо, чтобы здоровые структуры – сосуды, твердые и мягкие ткани – оставались интактными. Именно ввиду этого предпочтение следует отдавать минимально инвазивным методам очищения пародонтальных карманов.

Лазер Er:YAG: микрохирургический инструмент для очищения

Существует множество протоколов минимально инвазивного очищения глубоких пародонтальных карманов: PPT [10], ITM [11], MPPT [12], SPPT [12], SFA [13,14]. Предлагаемый в настоящей статье метод относится к их числу [15]. Процедура очищения выполняется только с использованием хирургического микроскопа, при увеличении не менее чем в 3,5 раза. Костную стенку кармана очищают с помощью ультразвуковых инструментов под визуальным контролем. Лазер Er:YAG используется для очищения внутренней стороны десны и кости от воспалительного инфильтрата. Также этот лазер позволяет обеззараживать поверхность корня после удаления зубного камня с помощью ультразвука [16]. Одной из главных характеристик излучения лазера Er:YAG, длина волны которого составляет 2940 нм, является его значительная абсорбция водой [17]. Благодаря этому физическому свойству воздействие данного лазера отличается минимальной инвазивностью. Энергия лазера интенсивно поглощается первыми, заметно гидратизированными клеточными слоями тканей; происходит их испарение, сопровождавшееся микроабляцией, и поскольку большая часть энергии поглощается поверхностью, передачи энергии в более глубокие слои не происходит, что практически исключает риск перегрева тканей. Толщина слоя тепловой деформации при обработке тканей лазером Er:YAG составляет от 5 до 50 микрон [18].

Луч эрбиевого лазера, по существу, создает ударную волну, чем и определяется вторая важная характеристика этого устройства, а именно его способность оказывать фотоакустическое воздействие. Возникая в ограниченном пространстве пародонтального кармана, эта ударная волна активирует иригационный раствор и способствует дестабилизации биопленки и интенсивному промыванию очищенного пространства [19, 20]. Ударная волна распространяется во всех направлениях и достигает недоступных для обычных инструментов участков, например, области фуркации корней и дна глубоких пародонтальных карманов. Можно сказать, что лазер Er:YAG реализует весь свой потенциал там, где заканчиваются возможности обычной механической обработки. Эрбиевый лазер является ключевым элементом предлагаемого в настоящей статье протокола микрохирургического очище-

ния. Важно, что он оказывает селективное воздействие на ткани в пределах пародонтального кармана, что связано, прежде всего, с различным содержанием воды в этих тканях. Селективность воздействия достигается за счет того, что излучение эрбиевого лазера сначала разрушает наиболее насыщенные влагой ткани, причем делает это с микрометрической точностью. Таким образом, выбрав подходящую мощность лазера [21], можно удалить воспаленную ткань и биопленку, не повредив при этом здо-

микроскопа. Удаление воспаленной ткани позволяет лучше визуализировать зубной камень, который снимают традиционным способом. В конце процедуры лазер применяется снова, на этот раз – для обеззараживания поверхности корня и тщательной иригации пародонтального кармана. Исследование Komatsu четко показало, что использование эрбиевого лазера позволяет значительно уменьшить риск послеоперационной бактериемии по сравнению с результатами очищения пародонтальных карманов при по-

мощи традиционных кюрет [23]. Бактерицидное действие лазера Er:YAG способствует гораздо более эффективному обеззараживанию пространства и стенки пародонтального кармана [18].

PRF: защита раны и стимулирование заживления

Поражение, очищенное в соответствии с вышеописанным протоколом, следует закрыть ступком богатого тромбоцитами фибрина, который

→ DT стр. 10

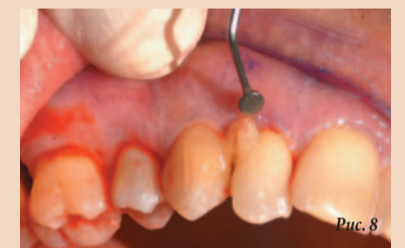
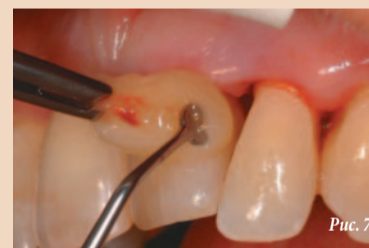
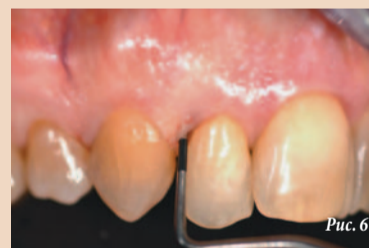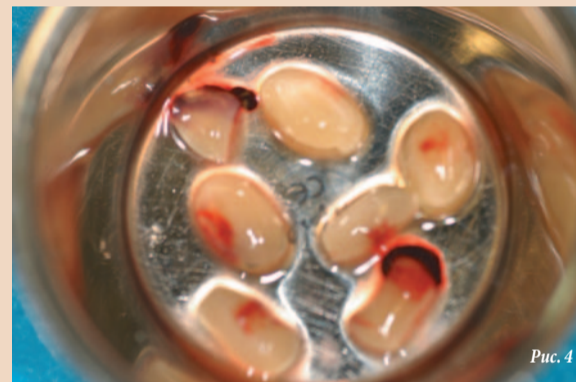Рис. 4–8. Из крупного сгустка плазмы вырезают фрагменты, соответствующие размеру пародонтальных карманов, для их последующего уплотнения in vivo. Минимально инвазивное лечение пародонтальных карманов глубиной до 8–9 мм и заполнение очищенного с помощью эрбиевого лазера пространства аутогенной плазмой

ровые и менее гидратизированные ткани (десневую ткань, периодонтальную связку, кость и зубы).

Описание протокола микрохирургического очищения с применением лазера Er:YAG

Сам по себе эрбиевый лазер не лечит. Это микрохирургический инструмент, применяемый в дополнение к традиционным средствам механической обработки для оптимизации снятия зубных отложений и сглаживания поверхности корня при очищении глубоких областей пародонта [15]. Применение лазера в рамках данного протокола позволяет выполнить необходимую хирургическую процедуру без отслойки лоскута. В основе протокола лежит подход, описанный Yukna еще в 1976 г. [22]. Лучом лазера Er:YAG последовательно, сверху вниз, обрабатывают внутреннюю стенку кармана для микроабляции тканей с целью селективного удаления воспалительного инфильтрата. Здоровые ткани при этом не повреждаются и не удаляются. Очищение пародонтального кармана осуществляется на всю его глубину, до кости, с использованием хирургического

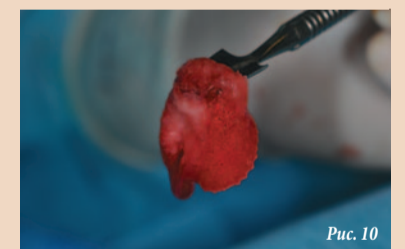
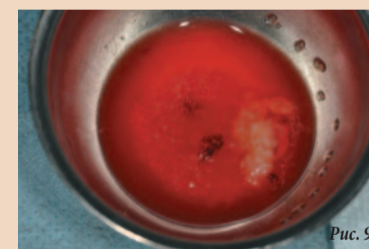


Рис. 9 и 10. Процесс смешивания PRF и биостекла; получаемый в результате сгусток очень удобен в использовании

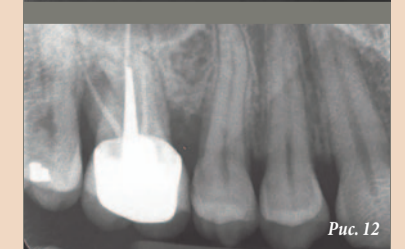
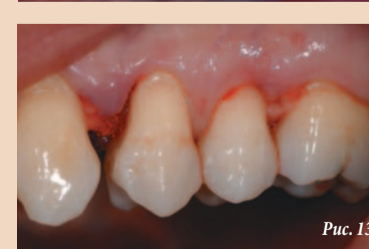
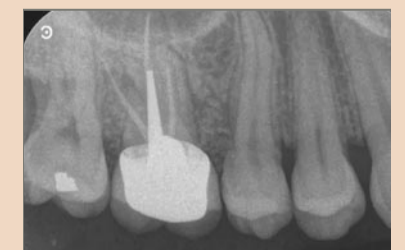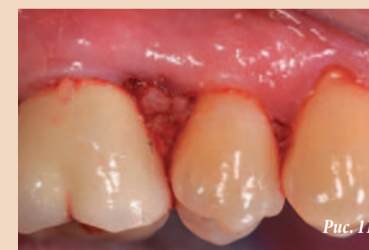Рис. 11 и 12. Наполнитель из PRF и биостекла в полости рта пациента: клиническая и рентгенологическая картина. Рис. 13. Послеоперационный клинический вид маленьких гранул, вставленных в карманы.