

# DENTAL TRIBUNE

The World's Dental Newspaper • Slovenian Edition 

SLOVENIJA

APRIL 2021

ŠT. 2 / LETO 12

## Robotika trka na vrata <sup>stran 4</sup>

FDA je v ZDA že odobrila komercialno uporabo

## Zavidljiva obletnica GC <sup>stran 16</sup>

Še en velikan dentalne industrije je postal 100-letnik

## Luske v službi estetike <sup>strani 18-19</sup>

Pomembno je ohranjanje zobne substance

# Z enostavnim sozvočjem odtenkov do skladnih restavracij

Avtor: dr. Wallid Boujema, Francija

Dr. Wallid Boujema je leta 2014 diplomiral iz dentalne kirurgije na Univerzi v Bordeauxu (Francija). Med leti 2015 in 2019 je na tej univerzi deloval kot docent pri predmetih restavracijsko zobozdravstvo in endodontija, vse od tedaj pa predava. Vodi zasebno prakso in sodeluje pri različnih raziskavah ter na konferencah s področja restavracijskega in estetskega zobozdravstva. Leta 2018 je zmagal na tekmovanju iz estetskega zobozdravstva v organizaciji francoske strokovne revije "Réalités Cliniques" in podjetja GC.

Vsakodnevni ritem dela v zobozdravstveni ordinaciji običajno narekujejo kompozitne restavracije. Najsi so končni cilj rehabilitacije ali vmesni korak načrta zdravljenja, pomembno je, da jih lahko iz-

vajamo preprosto in dosledno. V anteriornih področjih moramo za želeni estetski in funkcionalni rezultat dobro proučiti obliko, barvo in okluzijo. Pri posteriornih zobeh pa morajo direktne restavracije iz-

polnjevati dva glavna cilja: biološkega in funkcionalnega. Čeprav ne smemo zanemariti estetskega vidika, je vsekakor v ospredju morfologija krone. Za tovrstne specifikacije se že več kot desetletje uporabljajo

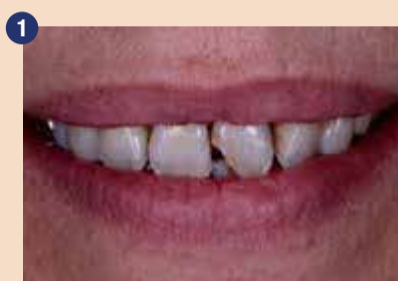kompozitne smole. Te se zaradi preprostosti nanašanja, mehanske odpornosti, sposobnosti poliranja in optičnih značilnosti povsem zlijejo z naravnimi tkivi. V desetletju uporabe se je med temi materiali izvrstno izkazala GC-jeva kolekcija G-ænial. Njen najmlajši član, G-ænial A'CHORD, obeta podobno kot predhodne različice. Z manjšim številom odtenkov pokriva enak razpon situacij kot predhodnik, obenem pa se odlikuje z izboljšano konsistenco in stabilnejšimi površinami po poliranju. Spodaj predstavljena primera predstavljata dve možnosti uspešne uporabe tega materiala.

## 1. Primer: anteriorne restavracije z monokromatsko tehniko in slojevanjem z več odtenki

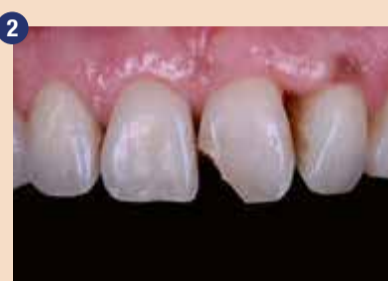40-letna zdrava pacientka je prišla na urgentni posvet. Pri padcu

v dnevni sobi je z glavo udarila v klubsko mizico in si zlomila zob od mezialnega kota do srednje tretjine zoba 21. Zob se je pozitivno odzval na preizkus občutljivosti pulpe. Po določitvi barve in teksturnih značilnosti, ki bi jih morali reproducirati, smo se dogovorili za vnovično srečanje, na katerem bi uporabili tehniko slojevanja. Pacientka si je želela izboljšati tudi estetiko nasmeška, saj sta jo motila vidna temna trikotnika med zoboma 21 in 22. Na urgentnem srečanju smo vzeli odtis za voščeni model in izvedli začasno restavracijo z nanašanjem kompozita v tehniki enojne mase. Pred načrtovanim slojevanjem smo izvedli še parodontalno in endodontsko zdravljenje zoba 11, kjer je zaradi travme nastopila nekroza.

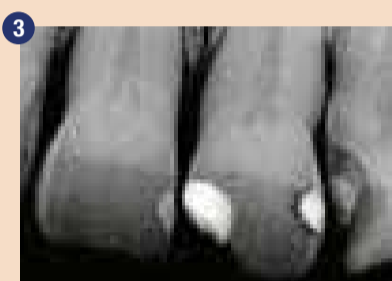## 2. Primer: posteriorna restavracija s postopno izgradnjo vršičkov



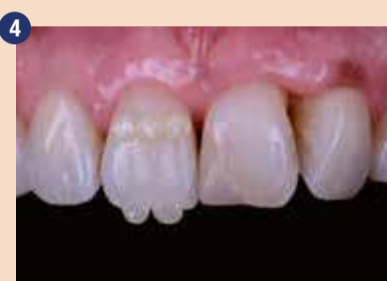Začetna situacija.



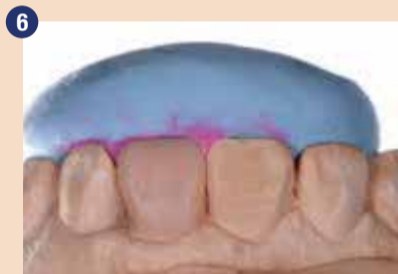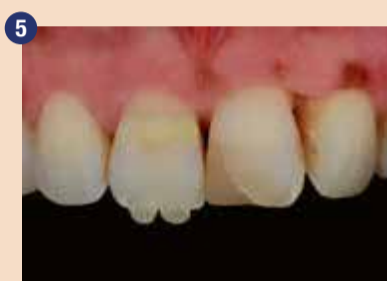Začetna situacija - zgoraj.



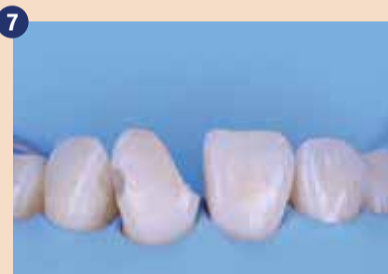Začetni retro-alveolarni RTG.



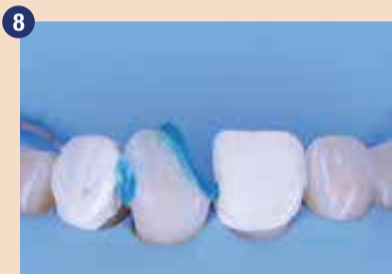Sliki 4 in 5: Izbira odtenka s tehniko kompozitnih kapljic z in brez polarizacijskih filtrov.



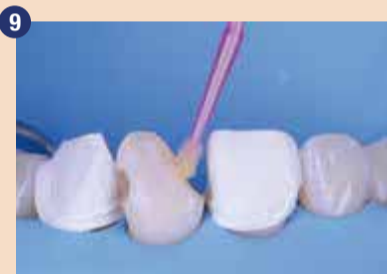Voščeni odlitek, s katerim smo ustvarili palatalni silikonski model.



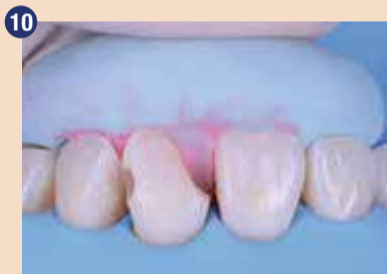Izolacija zob z gumijasto opno.



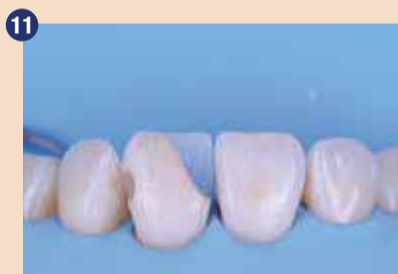10-sekundno jedkanje sklenine s 37 % ortofosforno kislino.



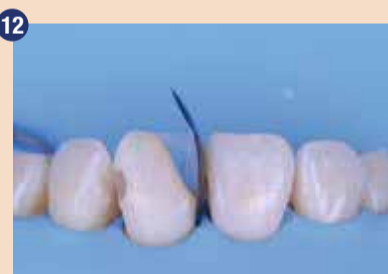Nanašanje adheziva G-Premio BOND universal (GC).



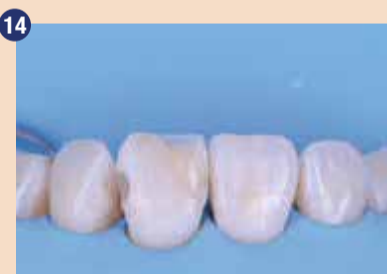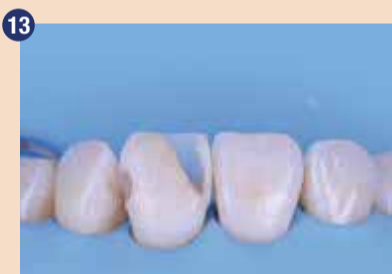Sliki 10 in 11: Izdelava palatalne skleninske lupine z materialom Junior Enamel, odtenek JE (G-ænial A'CHORD, GC).



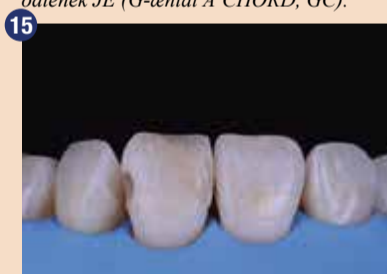Izdelava lupine drugi del.



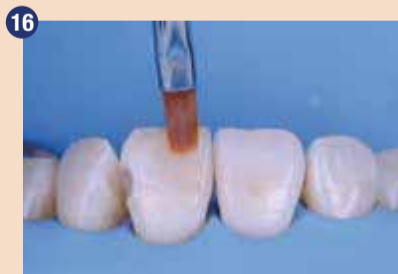Sliki 12 in 13: Izdelava mezialne površine v odtenku sklenine s pomočjo proksimalne matrice (LumiContrast® Polydentia).



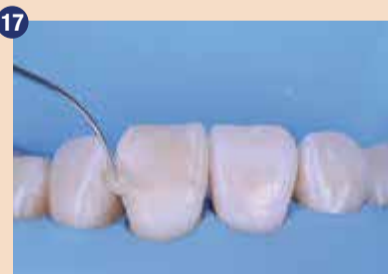Oblikovanje dentinskega jedra v opačem dentinskem odtenku A02 (G-ænial A'CHORD, GC).



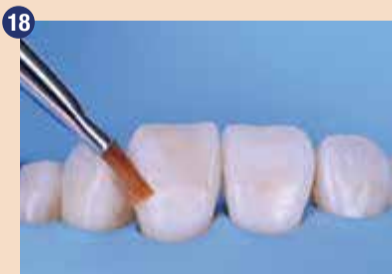Oblikovanje dentinskih mamelonov v odtenku A2 (G-ænial A'CHORD, GC).



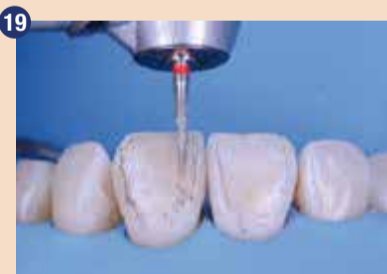Nanašanje površinske sklenine, odtenek JE.



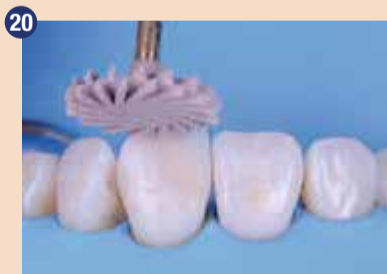Distalno kaviteto smo zapolnili s CORE kompozitom v odtenku srednje opačnosti A2.



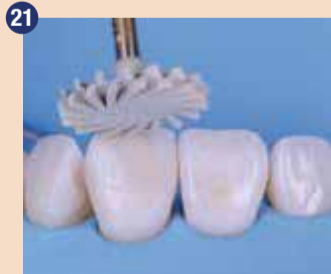S čopičem, impregniranim z nepolnjeno smolo (Modeling Liquid, GC), je lažje oblikovati in prilagajati kompozit.



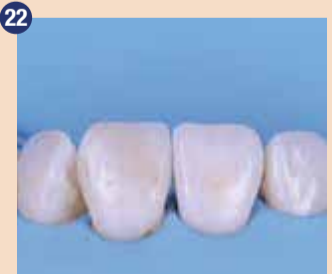Oblikovanje makro-anatomije z rdečim plamenastim svedom.



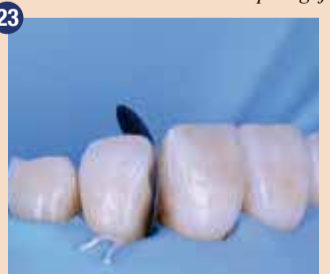Predpoliranje z rožnato silikonsko rožico Diacomp TwistPlus® (EVE).



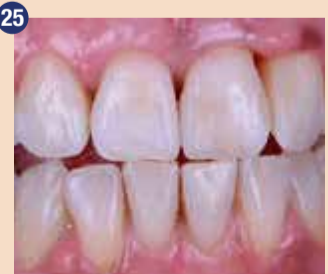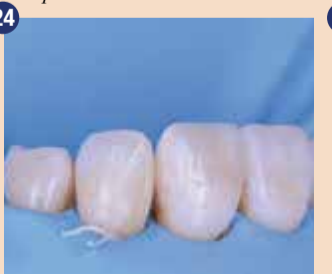Poliranje z bež silikonsko rožico Diacomp TwistPlus® (EVE).



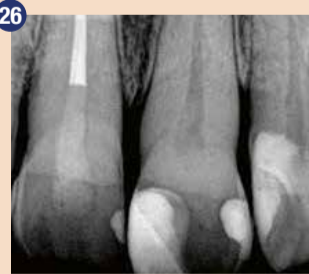Površina zob po finiiranju in poliranju.



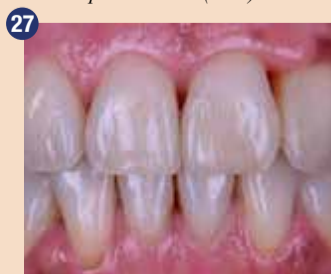Sliki 23 in 24: Zmanjšanje temnega trikotnika v odtenku srednje opačnosti A2.



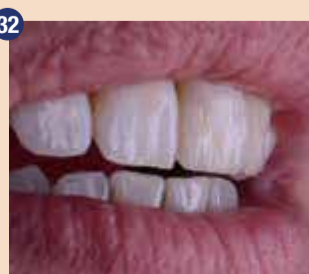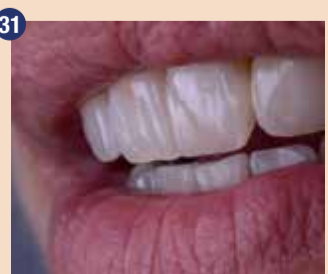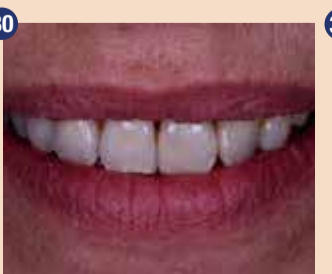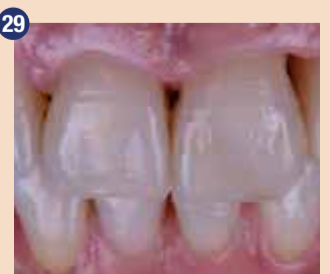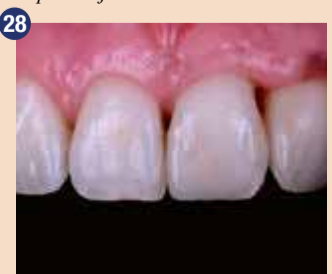Takojsnja pooperativna situacija.

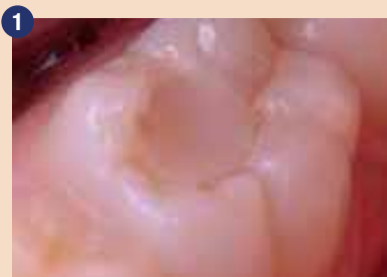

Pooperativni RTG.

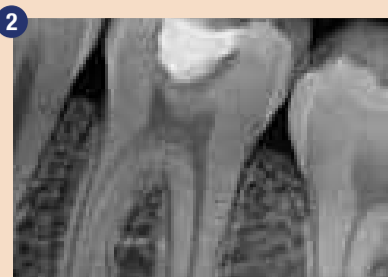

Slike 27-32: Pooperativna situacija po enem tednu.

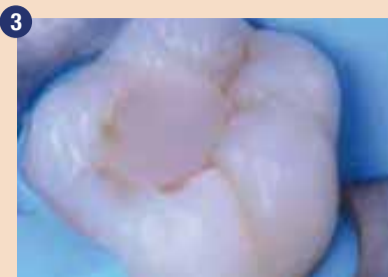



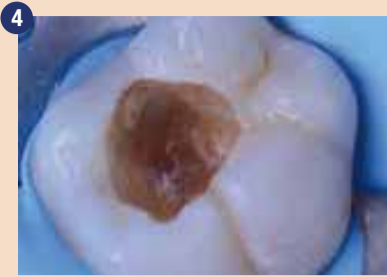1 Začetna situacija.



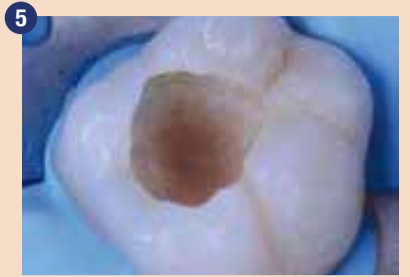2 Predoperativna retro-alveolarni RTG.



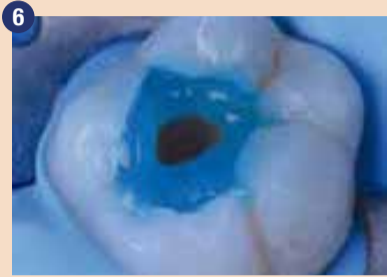3 Izolacija zoba z gumijasto opno.



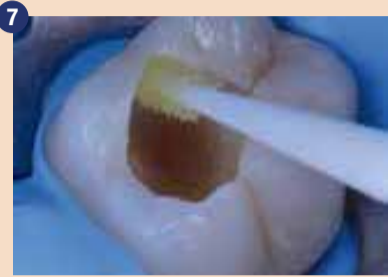4 Odstranitev kompozita.



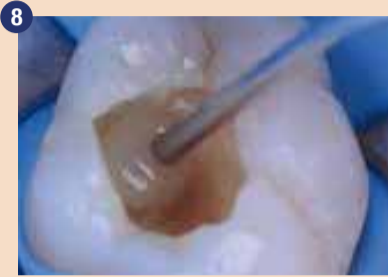5 Odstranitev kariesa na centripetalen način.



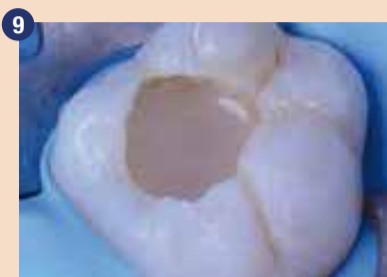6 10-sekundno jedkanje s 37 % ortofosforno kislino. Zob smo nato temeljito izprali.



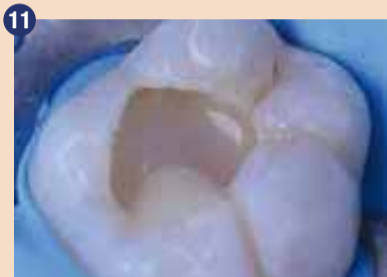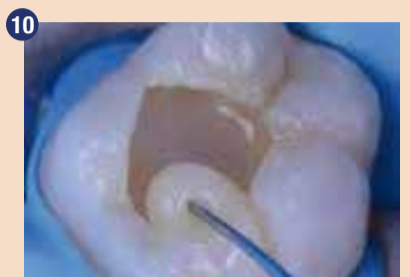7 Nanašanje univerzalnega bonda G-Premio BOND (GC). Tega smo nanesli in skrbno podrgnili po zobnih površinah, nato pa pred presvetljevanjem še močno osušili.



8 Nanašanje 2-mm kompozitnega sloja na površino kavitete. Uporabili smo kompozit v injekciji (G-aenial Universal Injectable A2, GC).



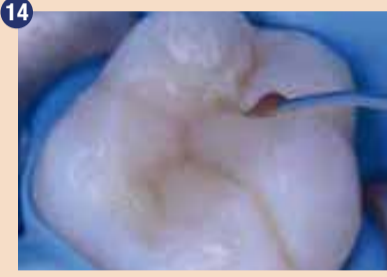
9 Slike 9 - 11: Kompozit G-aenial Universal Injectable A2, GC, smo zlahka oblikovali v vršičke.



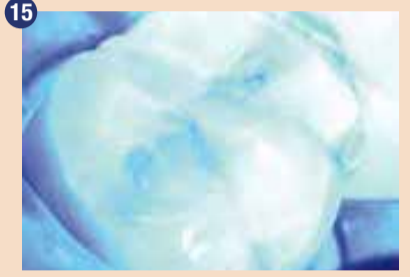11 Kompozit G-aenial Universal Injectable A2, GC, smo zlahka oblikovali v vršičke.



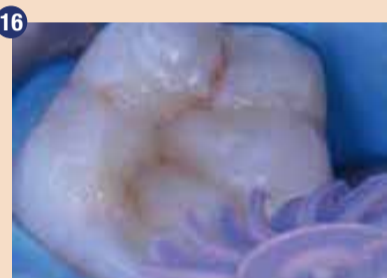12 Slike 12 in 13: Na enak način smo postopno oblikovali ostale vršičke in ustvarili okluzalno anatomijo.



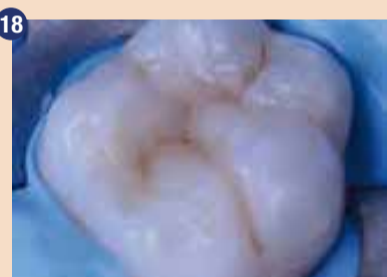14 S pomočjo kompozita v temnejši barvi (Brown Modifier; Essentia Modifier Kit, GC) smo lahko ocenili morfologijo in se prepričali, da med vršički ni nobenih vrzeli.



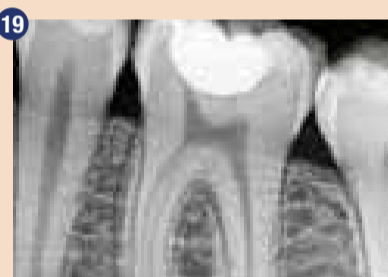15 40-sekundno svetlobno presvetljevanje na vsaki strani pod glicerinskim gelom (AirBarrier, GC).



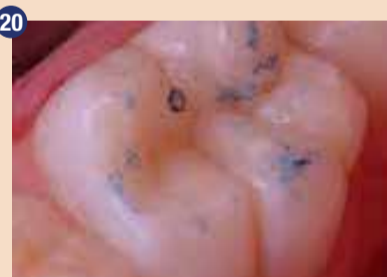16 Slike 16 in 17: Poliranje s silikonskimi koleščki (Soft Lex, 3M).



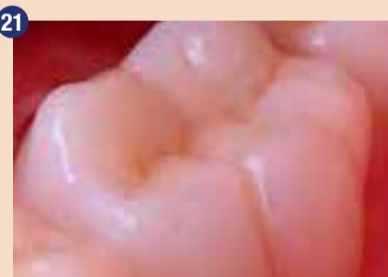18 Takojšnja pooperativna situacija še z gumijasto opno.



19 Pooperativna retro-alveolarna radiografija.



20 Takojšnja pooperativna situacija.



21 Pooperativna situacija en mesec po zdravljenju. Občutljivosti ni več.

15-letna zdrava pacientka je prišla na pregled. Poročala je o lokalizirani občutljivosti na sladko zoba 36. Zob z okluzalno kompozitno plombo brez morfologije se je pozitivno odzval na test na občutljivost zobne pulpe.

rana nekoliko dlje od pulpne komore (0,5 mm). Debelina ostalih sten nam je omogočila izvedbo direktne kompozitne restavracije. ■

Pri kliničnem in radiografskem pregledu smo odkrili prisotnost sekundarnega kariesa pod kompozitom, ki je bil viden tudi na robovih restavracije. Pacientko smo naročili na srečanje za odstranjevanje kompozita in odločitev o tem, ali je mogoče kompozit obnoviti z direktno tehniko. V tej fazi smo kaviteto dezinficirali z 2 % raztopino klorheksidina, s katero smo zmanjšali raznos bakterij med odstranjevanjem kariesa, ko bi lahko prišlo do razkritja pulpe. Po čiščenju smo kaviteto oblikovali. Pulpna stena je bila loci-

Avtor:



dr. Wallid Boujema,  
Francija

Obj.v GCget connected<sup>18</sup>,  
s privolj.avt. dr.W. Boujema

Preprostost,  
estetika in  
uspešnost v  
vaših rokah

GC  
G-aenial A'CHORD

Poenostavljen napredni  
unishade univerzalni kompozit

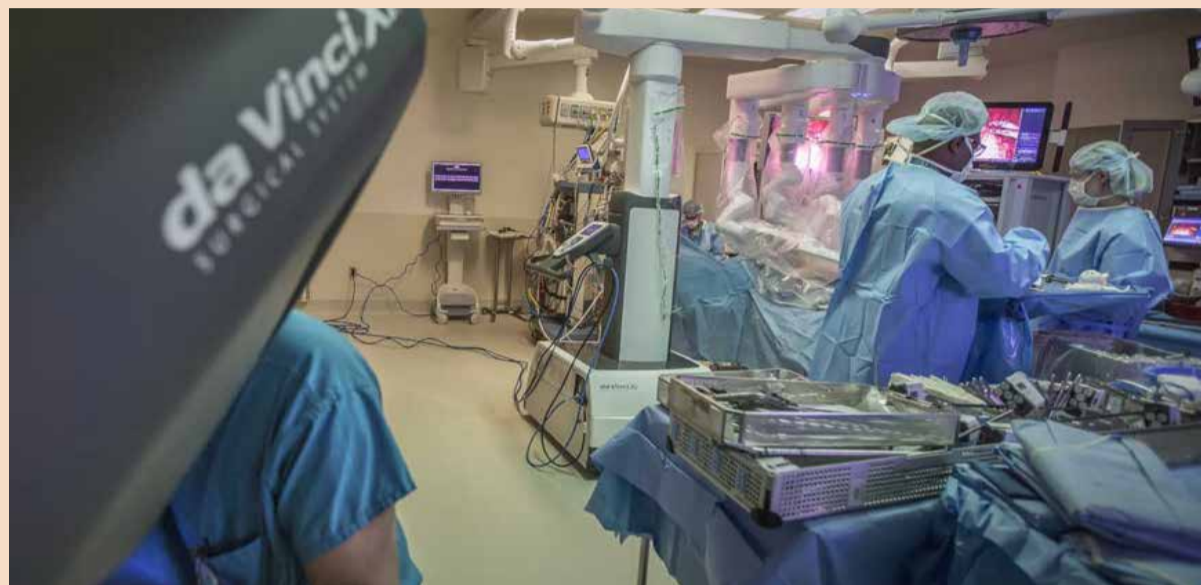GC EUROPE N.V.  
East European Office-Slovenia  
Ulica talcev 1a  
3310 Zalec  
Tel: 03/710-32-70  
info.slovenia@gc.dental  
http://europe.gc.dental/sl-SI



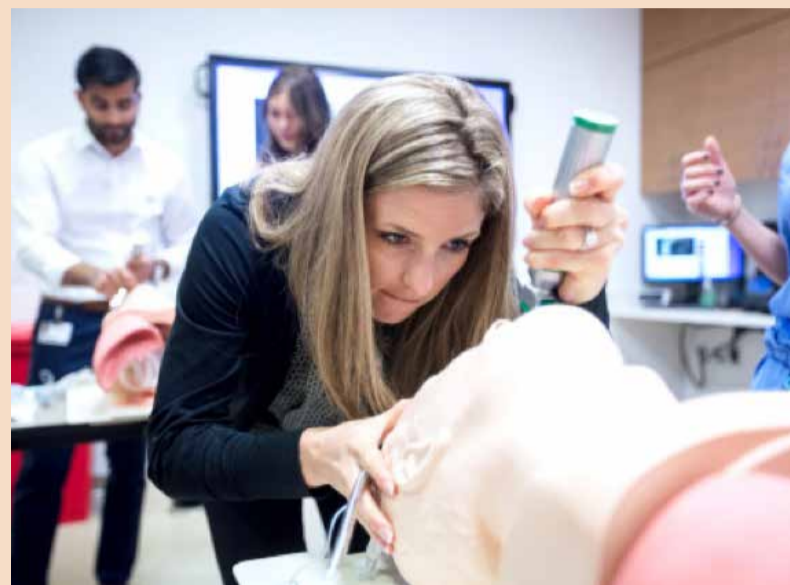Since 1921  
Towards Century of Health

# Robotska kirurgija izboljša zdravje pacientov z rakom žrela

Dental Tribune International



Raziskovalci bolnišnice Cedars-Sinai v Los Angelesu so nedavno poročali, da lahko robotska kirurgija poveča stopnjo preživetja pri pacientih z rakom žrela.



Trening nove generacije strokovnjakov

LOS ANGELES, ZDA: Zaradi vseh svojih prednosti, vključno z minimalno invazivnostjo, robotska kirurgija pridobiva ugled na številnih področjih medicine, tudi v zobozdravstvu. Leta 2019 je ameriška administracija za hrano in zdravila (FDA) odobrila prvo robotsko napravo za dentalno kirurgijo, ki je zdaj v ZDA komercialno dostopna. Nove raziskave so pokazale, da lahko robotska kirurgija izboljša stopnjo preživetja pri pacientih s ploščatoceličnim karcinomom žrela v zgodnjih fazah.

Po podatkih Svetovne zdravstvene organizacije v svetu vsako leto zabeležimo približno 657.000 novih primerov raka ustne votline in žrela ter 330.000 s tem povezanih smrti. Pri Fundaciji raka ustne votline so nedavno objavili, da bo samo letos za rakom ustne votline ali žrela zbolelo 53.000 Američanov. Rak žrela že dolgo povezujeemo z okužbo s humanim papilomavirusom (HPV) in se pogosteje pojavlja pri moških kot pri ženskah. V začetku leta je Dental Tri-

bune International poročal o novi tehnologiji, ki bi lahko pomagala zaznati HPV in posledično izboljšala zgodnjo diagnozo raka ustne votline in žrela.

## Vse pogostejše transoralne robotske operacije

Transoralna robotska operacija je minimalno invaziven poseg, ki zdravnikom in zobozdravnikom omogoča izvajanje kompleksnih medicinskih postopkov na pacientih, pri čemer lahko ohranjajo varno razdaljo – to je v času pandemije SARS-CoV-2 še kako pomembno. Raziskovalci iz bolnišnice Cedars-Sinai v Los Angelesu so ugotovili, da se je število pacientov, ki so bili deležni transoralne robotske operacije raka žrela v zgodnji fazi, povečalo z 18,3 % v letu 2010 na 35,5 % v letu 2015, potem ko je postopek leta 2009 odobrila FDA. Tudi število ustanov, ki transoralno

robotsko kirurgijo izvajajo, se je v istem obdobju močno povečalo s 6,3 % na 13,9 %.

To je raziskovalce spodbudilo k analiziranju, ali robotska kirurgija uspešneje pomaga pacientom od drugih oblik zdravljenja, na primer standardne kirurgije, terapije z obsevanjem in kemoterapije. V študiji so uporabili podatke iz nacionalnih baz in vanjo vključili 9745 pacientov, ki so bili operirani. Približno tretjina pacientov je med leti 2010 in 2015 prestala transoralno robotsko operacijo, študija pa ugotavlja, da je petletna stopnja preživetja pri teh pacientih 84,5-odstotna, medtem ko je pri pacientih, ki so prestali običajno operacijo, 80,3-odstotna.

»Najmanj, kar lahko rečemo, je, da se zdi robotska kirurgija za paciente z rakom žrela varna in učinkovita v primerjavi s tem, kar je dolga leta veljalo za standard oskrbe,« je v izjavi za tisk dejal glavni avtor študije, dr. Zachary S. Zumsteg, docent s področja onko-

logija z radioterapijo v bolnišnici Cedars-Sinai.

Raziskovalci so ugotovili, da je poleg povečane stopnje preživetja robotska kirurgija povezana tudi z ugodnejšo, stopnjo pozitivnih kirurških robov (mikroskopskih ostankov karcinoma – v robovih odstranjenega tkiva, zaradi česar je le v 12,5% potrebno nadaljnje zdravljenje v primerjavi z 20,3 % pri nerobotskih operacijah. Dodatno so ugotovili povezavo med robotsko kirurgijo in zmanjšano potrebo po pooperativni kemoterapiji in obsevanju, 28,6 % v primerjavi s 35,7 % pri pacientih po nerobotske operacijah.

»Naš namen pri tej študiji je bil proučiti, kako ta nova tehnologija, ki še ni bila testirana v randomizirani, nadzorovani študiji, vpliva na vzorce zdravljenja in rezultate,« je dejal Zumsteg. »Pri vsaki novi kirurški tehniki se je treba še marsičesa naučiti in vsaka se ne izkaže za uspešnejšo od starih,« je dodal. »Vendar pa našim pacientom ve-

liko pomeni, da je njihova stopnja preživetja enaka, če ne še boljša z robotsko kirurgijo in da imajo možnosti za boljše pooperativno kakovost življenja,« je povedal vodilni avtor dr. Anthony T. Nguyen, zdravnik na Oddelku za onkologijo z radioterapijo v bolnišnici Cedars-Sinai.

Študija z naslovom »Study titles should not be translated. Please use English title: Comparison of survival after transoral robotic surgery vs nonrobotic surgery in patients with early-stage oropharyngeal squamous cell carcinoma« je bila objavljena 20. avgusta 2020 v spletni izdaji revije *JAMA Oncology* pred izdajo v tiskani obliki.

Uredniška opomba: Več o Yomi, prvem robotskem dentalnem kirurškem sistemu, lahko najdete na naslovu: <https://am.dental-tribune.com/news/neocis-reaches-first-commercial-milestone-for-yomi-surgical-system/>

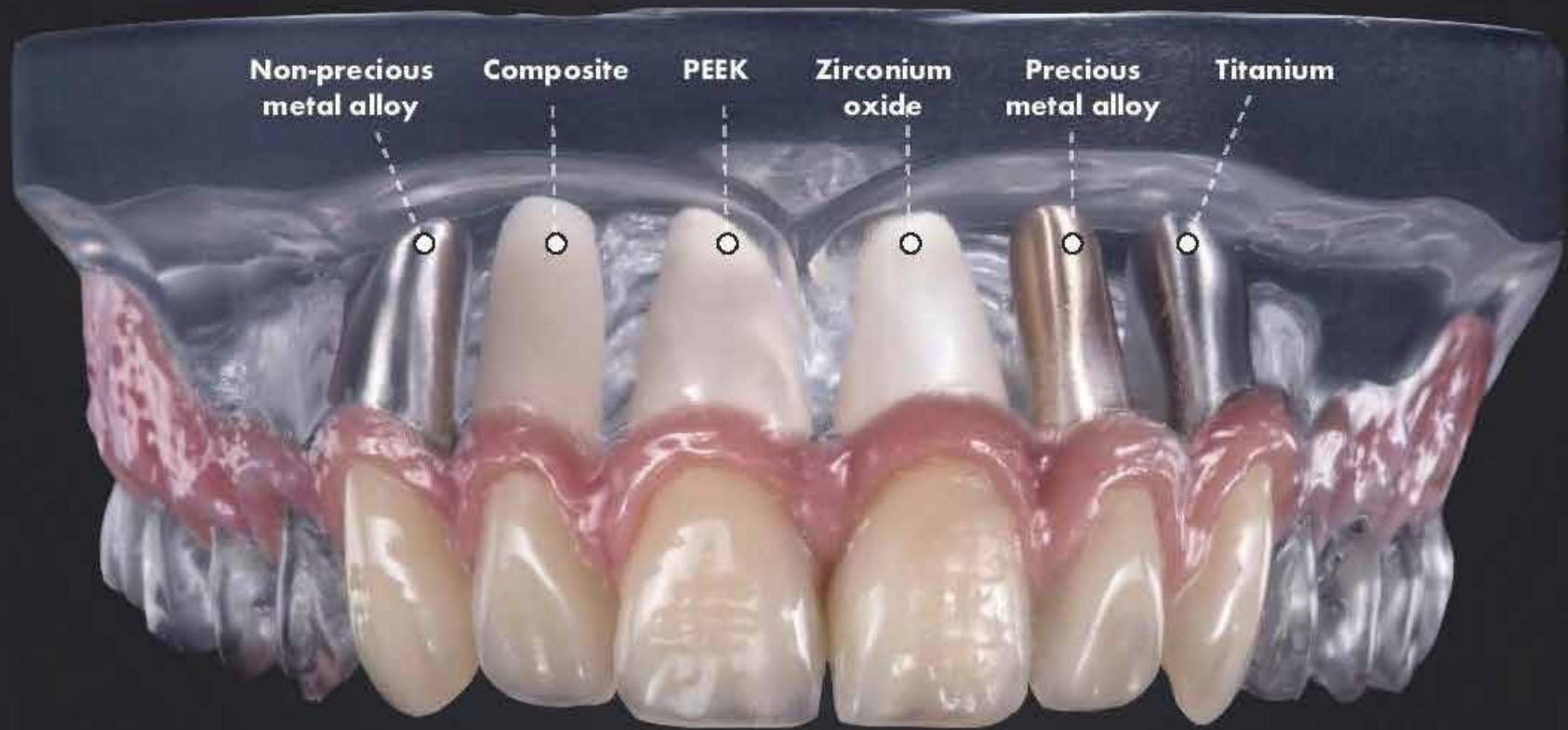
Avtor:  
Dental Tribune International



»Našim pacientom veliko pomeni, da je stopnja preživetja enaka, če ne celo boljša z robotsko kirurgijo«  
— Dr. Anthony T. Nguyen, Cedars-Sinai



V Cedars - Sinai se takoj odzivajo na visokorizične dogodke, kot je sedanje hitro širjenje koronavirusa (COVID-19). A vsega ne zmorejo sami. Pomemben del podpore, ki jo prejema, so prostovoljni prispevki donatorjev v sklade za nujne primere. Na področju, kjer delujejo in kjer je njihova prepoznavnost večja, je tradicija take oblike podpore tako močno razširjena, da omogoča nadpovprečno število novih prispevkov za boj proti tej pandemiji. (vse foto: Cedars-Sinai)



# THE EXPERTS

for reliable adhesive bonding between all materials.



MKZ-Primer



MKZ EM-Aktivator



K-Primer

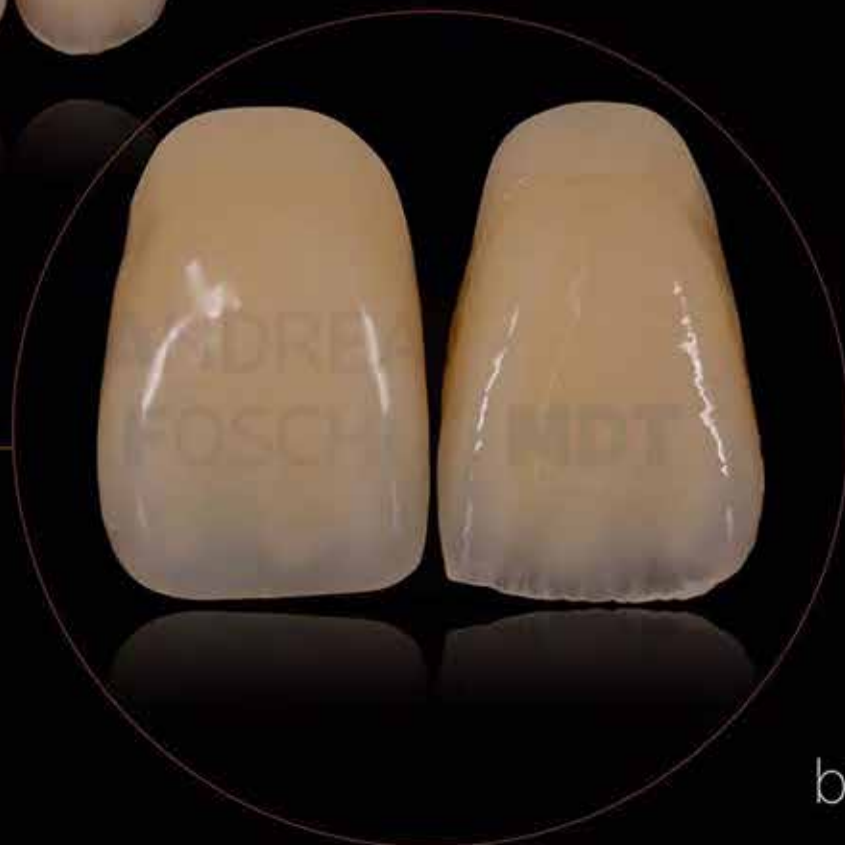
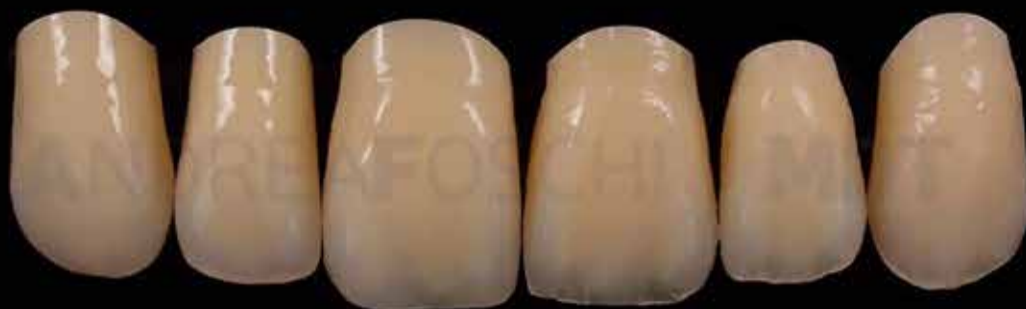
visio.link®

DENTAL INNOVATIONS  
SINCE 1974

bredent  
medical

Bredent d.o.o. · Topniska 29a, 1000, Ljubljana · Slovenia · T: +386 41 595-748 · www.bredent-medical.com



— neo.lign Modified —

# Bakterijsko oprijemanje na različne površine zobnih materialov<sup>1</sup>

Izr. prof. dr. Rebeka Rudolf, Zlatarna Celje d.o.o.

1



Bioker dentalna zlitina (kemijska sestava 85,9 m.% Au, 11,7 m.% Pt, 1,7 m.% Zn) – proizvajalec Zlatarna Celje d.o.o.

**POVZETEK:** Cilj študije je bil raziskati in s tem razumeti bakterijsko oprijemanje na različne površine zobnih materialov, kot so amalgam, Chromasit, dentalna zlitina CoCr, keramiki IPS InLine in itrijev stabiliziran tetragonalni polikristalni cirkonij (TPZ), kompozit na osnovi smole, Au dentalna zlitina Bioker (slika 1) in naraven zob oz. njegova površina. Da bi lahko to raziskali, smo ocenili hrapavost površin vseh testiranih materialov s profilometrijo, hidrofobnost površine, ki je bila določena s tenziometrijo, oziroma zeta potencial, ki je bil določen z elektrokinetičnimi pojavi. Preiskave so pokazale, da je bila povprečna aritmetična hrapavost najnižja pri TPZ keramiki ( $R_a = 0,23 \mu\text{m} \pm 0,02 \mu\text{m}$ ), najvišja pa pri dentalni zlitini Bioker ( $R_a = 0,356 \mu\text{m} \pm 0,075 \mu\text{m}$ ). Najmanjša hidrofobnost je bila identificirana pri TPZ keramiki oziroma najvišja pri dentalni zlitini CoCr.

Vsi izmerjeni zeta potenciali pretakanja so bili negativni. Ker je najpomembnejši vzrok kariesa bakterija *Streptococcus mutans*, je bila izbrana za to študijo prav ta bakterija. Bakterijsko adhezijo na vseh površinah testiranih materialov smo določili z vrstično elektronsko mikroskopijo. Na splošno so meritve pokazale, da lastnosti površine, kot so hrapavost, hidrofobnost in naboj, pomembno vplivajo na obseg oprijema bakterij. Zato se mora razvoj zobnih materialov v prihodnosti osredotočiti na izboljšanje površinskih lastnosti, da se s tem zmanjša tveganje za sekundarni karies.

**OPIS:** Predhodne študije<sup>2</sup> so pokazale, da se živo srebro, ki se sprosti iz amalgamskih zobnih konstrukcij, absorbira in kopiči v različnih organih, kot so ledvice, možgani, pljuča, jetra in prebavila, zato se zobne prakse na široko izogibajo uporabi amalgama v stomatologiji. Poleg tega lahko živo srebro prehaja skozi lipidne plasti na membranskih pregradah možganov in posteljice. To dejstvo je postalo osnova za trditve o živčno-mišičnih težavah pri bolnikih, ki imajo v zobnih rekonstrukcijah uporabljen amalgam, saj anorganska oblika ionov živega srebra ( $\text{Hg}_2^+$ ) kroži v krvnem obtoku in v nekaterih

## DENTAL TRIBUNE

The World's Dental Newspaper • Slovenian Edition

Uredniški material, preveden in tiskan v tej izdaji časopisa Dental Tribune, je avtorsko zaščiteno s strani Dental Tribune International GmbH. Ta material se lahko objavlja z dovoljenjem podjetja Dental Tribune International GmbH. Dental Tribune International je zaščitena blagovna znamka Dental Tribune International GmbH.

Vse pravice pridržuje © 2021 Dental Tribune International GmbH. Kakršnakoli reprodukcija na katerikoli način v katerem koli jeziku, v celoti ali delno, brez predhodnega pisnega dovoljenja podjetja Dental Tribune International GmbH je izrecno prepovedana.

Dental Tribune International GmbH se trudi, da natančno poroča o kliničnih informacijah in novicah proizvajalcev, vendar ne more prevzeti odgovornosti za veljavnost trditve o izdelku ali za tiskarske napake. Založnik tudi ne prevzema odgovornosti za imena izdelkov, trditve ali izjave oglaševalcev. Mnenja avtorjev so lastna in morda ne odražajo mnenja družbe Dental Tribune International GmbH.

### Dental Tribune International GmbH

Holbeinstr. 29, 04229 Leipzig, Nemčija  
tel.: +49 341 48 474 302, faks: +49 341 48 474 173

splošne informacije: info@dental-tribune.com | www.dental-tribune.com  
oglasno trženje: mediasales@dental-tribune.com  
www.dental-tribune.com

ISSN 2232-3511

#### Uredniški svet:

dr. Nasser Barghi  
dr. Karl Behr  
dr. George Freedman  
dr. Howard Glazer  
prof.dr. I.Krejci

ZDA  
Nemčija  
Kanada  
ZDA  
Švica

keramika  
endodontija  
estetika  
kariologija  
konzervativa

dr. Edward Lynch  
dr. Ziv Mazor  
prof.dr. Georg Meyer  
prof.dr. R. Slavicek  
dr. Marius Steignamm

Irska  
Izrael  
Nemčija  
Avstrija  
Nemčija  
restavrativa  
implantologija  
restavrativa  
funkcionalnost  
implantologija

#### Publisher and Chief Executive Officer: Chief Content Officer:

Torsten R.Oemus  
Claudia Duschek

#### Prevod in lektoriranje: Grafično oblikovanje in prelom: Tisk: Naklada:

Dental Tribune Slovenija  
IDENTITETA agencija za marketing  
TISK Žnidarič, d.o.o., Kranj  
2800 izvodov, (april 2021)

#### Obiščite našo spletno stran:

www.dental-tribune.com

#### Lastnik licence za Slovenijo:

info@dental-tribune.com  
Bisernica Medicina d.o.o.,  
Gmajnice 15, 1000 Ljubljana

#### Za založbo Bisernica Medicina:

Ronald Pintar, direktor

#### Glavni urednik:

Boštjan I. Košak

#### Vodja produkcije:

Zoran Grom

#### Kontakt slovenskega uredništva:


telefon: 031 378 022,  
e-pošta: prodaja@dental-tribune.si

#### Oglasno trženje:

Boštjan I. Košak (041 740 864),  
Zoran Grom (031 378 022)

#### Naročnine:

prodaja@dental-tribune.si



SEM mikrosnetki bakterij *Streptococcus mutans* po 10 urah inkubacijskega časa na površinah: amalgama (A), Chromasita (B), dentalni zlitini Co-Cr (C), keramiki IPS InLine (D), kompozitu na osnovi smole (E), dentalni zlitini Bioker (F), TPZ keramiki (G) in zobni površini (H).<sup>1</sup>

posebnih primerih lahko prehaja v preko krvno-možganske in placentalne pregrade<sup>3</sup>.

Ker se zlate dentalne zlitine pogosto uporabljajo v zobozdravstvu<sup>4</sup> ne samo zaradi zelene zlate barve, temveč tudi, ker v ustih ohranjajo izjemno visoko kemično stabilnost, je bila za testiranje izbrana dentalna zlitina Bioker. Ta dentalna zlitina ima dobre mehanske lastnosti, kot so visoka trdnost, duktilnost in elastičnost; poleg tega pa kaže dobro biološko združljivost zaradi korozijske odpornosti osnovnih gradnikov, t.j. visoko plemenitih elementov<sup>5</sup>.

Z vrstično elektronsko mikroskopijo smo posneli površine vzorcev in ugotovili, kje so bile prilepljene bakterije. Mikrosnetki so nastali po 10 urah inkubacije bakterij. Slike 2 (A-H) prikazujejo mikrosnetke zobnih površin s pritrjenimi bakterijami. Na mikrosnetkih smo opazili nastajanje skupkov bakterij (slike 2 C, D in G), medtem ko je bil na kompozitnih in zobnih površinah na osnovi smole (slika 2 E in H) večji del površin prekrit z gostim slojem bakterij. Površina dentalne zlitine Bioker (slika 2 F) je bila prekrita s posameznimi bakterijami, medtem ko so na amalgamu in Chromasitu (sliki 2 A in B) opazne mestoma redko prilepljene bakterije.

S SEM mikrosnetki smo s površinskim slikanjem določili obseg adhezije bakterij. Rezultati so pokazali pozitivno korelacijo,

me površinskimi značilnostmi in obsegom bakterijske adhezije. Ta eksperimentalna študija pomaga znanstveno razumeti, kateri zobni material lahko zmanjša oprijemanje bakterij *Streptococcus mutans*, če je izpostavljen ustnemu okolju. Iz te študije je mogoče izpeljati naslednji glavni zaključek:

Najmanjši obseg bakterijske adhezije *Streptococcus mutans* smo opazili pri amalgamu. Stopnja adhezije bakterij na površino amalgama, Chromasita in dentalno zlitino Bioker je veliko manjša od stopnje adhezije na površino naravnega zoba. Glede na to, da ima dentalna zlitina Bioker visoko stopnjo biokompatibilnosti in je izredno korozijsko obstojna, je optimalen material za zdravje v ustni vtlini. Po drugi strani pa je potrebno vedeti, da je sicer amalgam veliko cenejši, vendar je zaradi svojih škodljivih lastnosti prepovedan za uporabo v stomatologiji na tržišču Evropske Unije.

Priprava optimalnih zobnih materialov zahteva nadzor nad njihovimi fizikalnimi, biološkimi in mikrobiološkimi značilnostmi. Pri nadaljnjem razvoju novih zobnih materialov bo zato potrebno upoštevati proučene značilnosti z namenom zmanjšanja bakterijske adhezije in nastanka sekundarnega kariesa. Obetaven način za zmanjšanje tveganja za okvaro obnov bodo kontaktno aktivni zobni materiali, ki lahko medsebojno delujejo z ustno mikrofloro, tako da bo dosežena minimalna stopnja adhezije bakterij *Streptococcus mutans*.

## Nasveti za nakup dentalne zlitine BIOKER

Po posvetu s stomatologom ali zobnim tehnikom lahko pacient sam kupi izbrano količino dentalne zlitine Bioker, iz katere bo pripravljena protetična konstrukcija, ki bo vgrajena v njegova usta. Zainteresirani pacienti lahko kupijo Bioker ali druge dentalne zlitine Zlatarne Celje d.o.o. preko spleta na [www.aurodent.si](http://www.aurodent.si), na tel.št. 03/42-67-137 ali preko elektronske pošte [zc.aurodent@zlatarnacelje.si](mailto:zc.aurodent@zlatarnacelje.si).

Ob vgraditvi protetične konstrukcije v usta se pacientu vrne višek dentalne zlitine, ki je bil pred tem uporabljen za dolivne kanale za zagotavljanje procesa ulivanja protetične konstrukcije. Očiščene dolivne kanale lahko pacient prinese v odkup v prodajalne Zlatarne Celje ali v trgovino v Ljubljani na Resljevi ulici 20. Ob tem je potrebno omeniti, da Zlatarna Celje d.o.o. prav tako odkupuje stare krone in mostičke iz plemenitih dentalnih

zlitin, ki so bili pacientu predhodno odstranjeni iz ust pred vgraditvijo novega protetičnega nadomestka. Aktualni cenik odkupa dentalnih zlitin Zlatarne Celje d.o.o. se nahaja na [http://www.odkup-zlata.si/daily\\_prices.asp?lang=si&k=Zlitina](http://www.odkup-zlata.si/daily_prices.asp?lang=si&k=Zlitina).

Povzeto po prispevku:

<sup>1</sup>GORJAN, Mirjam, VIRANT, Petra, ROJKO, Franc, ABRAM, Anže, RUDOLF, Rebeka, RASPOR, Peter, ZORE, Anamarija, BOHINC, Klemen. Bacterial adhesion of *Streptococcus mutans* to dental material surfaces. *Molecules*. 2021, vol. 26, iss. 4, str. 1-15, ilustr. ISSN 1420-3049.

Ostale reference:

<sup>2</sup>Khan, A.S.; Azam, M.T.; Khan, M.; Mian, S.A.; Ur-Rehman, I. An update on glass fiber dental restorative composites: A systematic review. *Mater. Sci. Eng. C, Mater. Biol. Appl.* 2015, 47, 26-39. <https://doi.org/10.1016/j.msec.2014.11.015>.

<sup>3</sup>Brownawell, A.M.; Berent, S.; Brent, R.L.; Bruckner, J.V.; Doull, J.; Gershwin, E.M.; Hood, R.D.; Ma-

tanoski, G.M.; Rubin, R.; Weiss, B.; et al. The potential adverse health effects of dental amalgam. *Toxicol. Rev.* 2005, 24, 1-10. <https://doi.org/10.2165/00139709-200524010-00001>.

<sup>4</sup>Weldon, J.C.; Yengopal, V.; Siegfried, N.; Gostemeyer, G.; Schwendicke, F.; Worthington, H.V. Dental filling materials for managing carious lesions in the primary dentition. *Cochrane Database Syst. Rev.* 2016, 9, 1-11. <https://doi.org/10.1002/14651858.CD012338>.

<sup>5</sup>Čolić, M.; Stamenković, D.; Anžel, I.; Lojen, G.; Rudolf, R. The influence of the microstructure of high noble gold-platinum dental alloys on their corrosion and biocompatibility in vitro. *Gold bull* 2009, 42, 34-47. <https://doi.org/10.1007/BF03214904>. ■

Avtor:

Izr. prof. dr. Rebeka Rudolf,  
Zlatarna Celje d.o.o.,  
Univerza v Mariboru -  
Fakulteta za strojništvo

AD



USTVARITE  
POPOLN  
NASMEH

## BIOKER

Au 85,90% Pt 11,70% Zn 1,50% ostalo (Rh, Ir, Nb, Mn, In, Fe) <1%  
Zlato-platinska zlitina z visokim deležem zlata za porcelanske konstrukcije

odlične mehanske lastnosti, neferomagnetnost, visoka biokompatibilnost,  
ne povzročajo alergij, estetika, dolgotrajnost, za najboljčutiljivejše paciente

AURODENT  
ZLATARNA CELJE

Zlatarna Celje d.o.o., Kersnikova 19, 3000 Celje, +386 3 42 67 137, [zc.aurodent@zlatarnacelje.si](mailto:zc.aurodent@zlatarnacelje.si)

# Učinek časa na izpostavljenost sklenine na teobrominov gel in površinska trdota podemineralizaciji z 1% citronsko kislino

ZT Križnar

Zobni karies je multifaktorska bolezen, ki se pojavi kot posledica štirih pomembnih dejavnikov: mikroorganizmov, substrata, gostitelja in časa. Substrat v obliki ogljikovih hidratov mikroorganizme razgradi, v presnovnem procesu pa nastane organska kislina, ki nato povzroči znižanje ravni pH in povečanje  $H^+$ . V primeru, da se stanje nadaljuje, bo prenos hidroksilnih ionov iz sklenine povzročil nadaljnje poškodbe v strukturi sklenine. Ta postopek se imenuje demineralizacija. Sčasoma demineralizacija lahko povzroči poroznost površine sklenine in nastanek kariesa.

Obratni postopek demineralizacije imenujemo remineralizacija, ki nadomešča mineralne soli v zobni sklenini. Remineralizacija se prične, ko se pH slin v ustni votlini povrne na normalno raven, kar obnovi kalcij ( $Ca^{2+}$ ) in fosfat ( $(PO_4)^{3-}$ ). Povečanje slin v ustni votlini postopoma povrne pH na normalno raven, zato  $(PO_4)^{3-}$  in  $(Ca^{2+})$  lahko tvorita hidroksiapatitne kristale,

ki pokrijejo in zaščitijo demineralizirano območje. Najbolj poznano in uporabljeno sredstvo za remineralizacijo zob, ki dokazano preprečuje karies, je fluor. Vendar pa ima fluor lahko tudi škodljive učinke na zdravje ljudi ob zaužitju. Prekomerni vnos fluoridov lahko povzroči fluorozo, poškodbe zob, temne proge zob ali celo izgubo zob, hkrati pa lahko vpliva tudi na zmanjšanje

inteligence pri otrocih, zgodnje staranje, spontani splav in krhke kosti. Visoki odmerki fluora lahko dražijo tudi prebavni trakt.

Zaradi teh negativnih lastnosti fluora industrija neprestano išče nove izdelke za zdravje zob brez fluoridov.

Dr. Sadeghpour (2007) trdi, da se teobromin lahko uporablja za preprečevanje demineralizacije zobne sklenine. Teobromin, s ke-

Lestvica trdote	1 mesec (16 min)	3 mesece (48 min)	6 mesecev (96min)	p-vrednost
Initial Hardness	404.57±7.97	407.43±5.15	411±4.54	0.164
Hardness after demineralization with 1% citric acid	261.71±11.19	247.71±7.65	247.57±9.09	0.048
Hardness after exposure to 200 mg/L theobromine gel	387.14±11.03	411.71±10.11	440.29±7.38	
p-values	0.002	0.005	0.001	0.000

AD




Theodent je revolucionarna belilna zobna pasta, ki za krepitev zobne sklenine, namesto fluoridov, uporablja teobromin, izvleček iz kakava, ki zaščiti zobe pred raztapljanjem, hkrati pa jih zaščiti pred preobčutljivostjo. Theodent zobne paste temeljijo na patentirani sestavini RENNOU™. RENNOU™ vsebuje kemično spojino teobromin, ki je naravni rastlinski alkaloid, pridobljen iz kakavovih zrn. Teobromin ima okus čokolade, ki ob uživanju daje prijeten in topel občutek.

Theodent zobne paste se medseboj razlikujejo po okusu in vsebnosti patentirane mešanice RENNOU™.

Theodent Classic in Theodent Kids vsebujeta enako koncentracijo sestavine RENNOU™, razlika je v okusu. Theodent Classic ima okus mete, Theodent Kids ima okus čokolade. Theodent 300 z okusom mete vsebuje izredno visoko vsebnost RENNOU™, ki dodatno poveča trdoto sklenine.

Zobna sklenina izpostavljena teobrominu ustvari kristale hidroksiapatita, ki so štirikrat večji od svoje običajne velikosti, kar zmanjša demineralizacijo sklenine.



Običajna velikost hidroksiapatita.

4-krat večji kristali hidroksiapatita po 30 minutah izpostavitve teobrominu.

Odpri dentinski kanali povzročajo občutljivost zob.

Zaprti dentinski kanali po eno tedenski uporabi Theodent zobne paste.

#### Literatura:

- Bennett T. Amaechi, Sapna M. Mathews, Poornima K. Mensinkai. Caries research. 2013; 47:399–405.
- Bennett T. Amaechi, Sapna M. Mathews, Poornima K. Mensinkai. Clinical Oral Investigations. 2015; 19: 109–116.

mijsko formulo 3.7 dimetilksantin, je bel kristalni prah in se od kofeina razlikuje le po eni metilni skupini. Sadeghpourjeva raziskava je pokazala, da lahko teobromin stimulira obnovo sklenine. Prav tako dr. Sadeghpour navaja, da teobromin povzroči, da se kalcij in fosfat iz slin združita v kristalno strukturo, ki je štirikrat večja od hidroksiapatita. Kombinacija mineralov obnavlja sklenino in tako lahko pozitivno vpliva na spremembo trdote sklenine.

Predstavljena študija se je osredotočila na testiranje uporabe lokalnega teobrominskega gela v različnih časovnih obdobjih na demineralizirano površino sklenine. Tako so avtorji preučili vpliv teobromina na trdoto sklenine in primernost za izboljšanje ustne higiene in zaščite pred kariesom.

Uporabljeni vzorec je obsegal 28 primerkov človeške predkutne sklenine. Del premolarnega zoba so strojno razrezali in nato vlili v obroč ter napolnili z akrilno smolo. Nato so bili vsi vzorci izmerjeni glede na začetno trdoto s pomočjo merilnika mikrotrdote Knoop (Shimadzu, Japonska). Vzorci so bili razdeljeni v štiri skupine in so bili potopljivi v 1% citronsko kislino s pH 4 v času 2,5 minute. Ena skupina ( $n = 7$ ) bi bila kasneje uporabljena za opisno primerjavo. Preostale tri skupine so bile nato v različnem časovnem trajanju izpostavljene teobrominskemu gelu (200 mg / L) in sicer za 16 minut ( $n = 7$ ), 48 minut ( $n = 7$ ) in 96 minut ( $n = 7$ ). Po vsaki obravnavi je bila izmerjena trdota vzorcev. Kot analogija so se uporabili trije časi izpostavljenosti gelu: 1 mesec, 3 mesece in 6 mesecev (izpostavljenost 4 minute dnevno).

Za postopek demineralizacije je bila uporabljena 1% citronsko kislina (pH 4). Predhodne raziskave so po-

kazale, da citronsko kislino povzroča povečano erozijo pri nizkih pH [2]. Citronsko kislino je tudi dvakrat bolj uničujoča za sklenino kot klorov ali dušikova kislina zaradi velike afinitete do kalcija.

V raziskavi uporabljen pH simulira kariogeni proces in izpostavljenost kislini (150 s), ki posnema dejanske razmere, ko uporabnik uživa izdelke, ki vsebujejo sladkor, katerih ne odstrani. Analiza podatkov je bila opravljena s pomočjo SPSS.

Rezultati v tabeli 1 prikazujejo razliko med povprečno vrednostjo trdote sklenine pred in po potopitvi v 1% citronsko kislino, čemur sledi izpostavljenost teobrominskemu gelu v treh različnih časovnih obdobjih: 16 minut, 48 minut in 96 minut.

Na podlagi te raziskave je mogoče sklepati, da 200 mg / L teobrominskega gela lahko poveča površinsko trdoto sklenine in lahko pozitivno vpliva na remineralizacijski proces v ustni votlini.

Povzeto po članku:

The effect of time in the exposure of theobromine gel to enamel and surface hardness after demineralization with 1% citric acid  
M I P Irawan, A Noerdin and Y K Eriwati\*  
Department of Dental Materials, Faculty of Dentistry, Universitas Indonesia, Indonesia

Povezava do povzetka :

<https://ztkriznar.eu/ucinek-casa/>

Povezava do original članka:

<https://ztkriznar.eu/the-effect-of-time/>

Avtor:

ZTK

Vir:

<https://ztkriznar.eu/teobromin/>

Za naročilo večjih količin pokličite na 051 695 380

Promocijska koda za 10% popust ob naročilu: DT10

info@ztkriznar.eu  
www.ztkriznar.eu/trgovina/





# Učinek makro zasnove navojev vijaka na stabilnost implantatov v zgodnjem pooperativnem obdobju: randomizirana nadzorovana pilotska študija

Megagen

Iz dostopne literature je razvidno, da približno med tednom 0 in 3. do 4. tednom po vstavitvi pride do prehodnega upada stabilnosti implantatov zaradi periimplantatnega preoblikovanja kosti, saj prehaja od primarne mehanske stabilnosti v sekundarno, biološko stabilnost. Raziskave o vplivu makro zasnove navojev na proces so maloštevilne.

## Cilji

Cilj te študije je bil ocena vloge makro zasnove navojev vijaka na stabilnost implantatov v zgodnjem pooperativnem obdobju celjenja s pomočjo analize resonančne frekvence (resonance frequency analysis – RFA).

## Materiali in metode

Študija je vključevala sedem pacientov, ki sta jim manjkala vsaj dva zadnja zoba v istem loku. Trije pacienti so se kvalificirali za štiri implantate, skupno smo tako dobili 10 ujemajočih se parov. Vsa področja vstavljanja so bila zacetljena (več kot

6 mesecev), nedograjena, z dovolj kosti za vstavev implantatov. Vsako področje v določenem paru je bilo naključno določeno za vstavev bodisi kontrolnega (Megagen EZ Plus Internal; EZ) ali testnega implantata (Megagen AnyRidge; AR). Testni implantat je vseboval novo zasnovo navojev s povečano globino navojev (depth) in povečano razdaljo med posameznimi navoji (pitch). Z analizo RFA smo določili vrednosti količnika stabilnosti implantatov (Implant stability quotient – ISQ) za vsak implantat v času namestitve in nato tedensko prvih osem tednov.

## Rezultati

Implantati so konsistentno dosegali relativno visok vstavitveni navor (30–45 N/cm) in visoke začetne ISQ vrednosti ( $79,8 \pm 1,49$ ).

Izhodiščne ISQ vrednosti za testne (AR;  $79,55 \pm 1,61$ ) in kontrolne (EZ;  $80,05 \pm 1,37$ ) implantate so bile podobne. Pri testnih implantatih smo od izhodiščnega ocenjevanja skozi vseh nadaljnjih osem ocenjevanj beležili vzorec splošne stabilnosti. Vzorec zmanjšanih ISQ vrednosti smo

pri kontrolnih implantatih zaznali v zgodnjih nekaj preverjanjih do štiri tedne po vstavitvi, ko so vrednosti dosegle plato. Pokazal se je statistično pomemben glavni učinek zaradi vrste implantata ( $P < 0,01$ ) in statistično pomembna interakcija med vrsto implantata in časom ( $P < 0,01$ ),

kar kaže na to, da so se testni in kontrolni implantati v določenem časovnem obdobju različno obnašali.

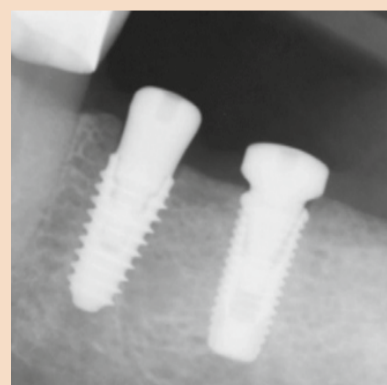
## Zaključek

V okvirih omejitev te študije je makro zasnova navojev sodeč po

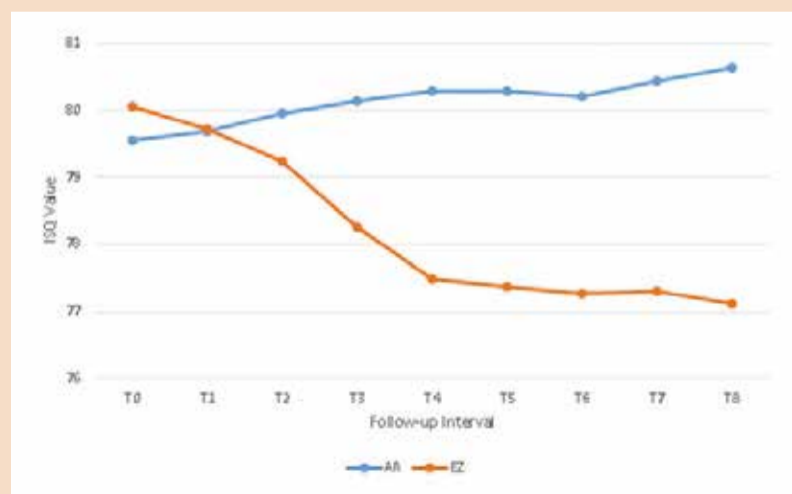
rezultatih analize RFA odigrala vlogo pri stabilnosti implantatov v zgodnjem pooperativnem obdobju celjenja. To odkritje bi lahko pomembno vplivalo na protokole takojšnje ali zgodnje obremenitve.

Clin. Oral Implants Res. 2016, 3. okt. doi: 10.1111/clr.12945. ■

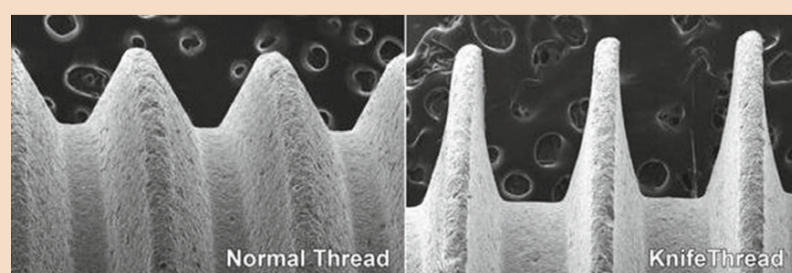
AD



Radiografski izglede testnih (levo) in kontrolnih implantatov (desno).



Povprečna ISQ ob izhodišču (T0) in 8 tedenskih nadaljnjih ocenah.



Mikroskopski pogled na standardno V-oblikovano zasnovo navojev (EZ Plus Internal; levo) in novejšo zasnovo z nožastimi navoji (AnyRidge; desno).

MEGAGEN For Lifetime Smiles

predstavlja:

ANYRIDGE® in BLUE DIAMOND IMPLANT

THE 21ST CENTURY PREMIUM IMPLANT SYSTEM

*Razširjena ponovitev!*

**AnyRidge in BLUEDIAMOND IMPLANT**

**INTENZIVNI HANDS-ON tečaj**

XPEED® Nano obdelava površine za popolno odstranitev kislinskih ostankov.

TRUSTED QUALITY 2017-2021 CLEAN IMPLANT MegaGen

Več informacij na voljo tukaj

**Sobota, 25. september 2021**  
**9:00 - 17:00**  
**Ljubljana**

lepzob.si www.megagen.si