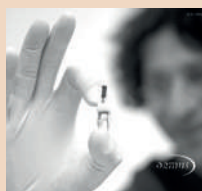



Zuverlässiges MTA
Anhand eines Patientenfalls wird gezeigt, wie sich MTA als Material für die apikale Versiegelung in Fällen von Resorption eignet. Von Dr. Angela Gusiyska, DMD, PhD, Sofia. ▶ Seite 6f



Praxistage Endodontie 2018
Der Theorie- und Demonstrationskurs mit Dr. Tomas Lang vermittelt dem Behandler und seinem Team am 11. November Strategien für erfolgreiche Therapien in der täglichen Praxis. ▶ Seite 9



Neues Finier- und Konturiersystem
Garrison Dental Solutions offeriert Zahnärzten das umfangreiche Starter-set FitStrip™ zur Gestaltung von Approximalkontakten mit diamantbeschichteten Schleifstreifen. ▶ Seite 13

ANZEIGE

Perfekt aufbauen
Stumpfaufbaumaterial mit Nano-Zirkoniumdioxid



FANTESTIC® Z CORE DC

R-dental Dentalerzeugnisse GmbH
Paper-app @-Katalog Tel. 040-30707073-0
Fax 0 800 - 733 68 25 gebührenfrei
E-mail: info@r-dental.com
www.r-dental.com

DESIGNPREIS 2018
Sieger gekürt.
Mehr in Ausgabe 7/18.



ZWP ZAHNARZT

OEMUS MEDIA AG

Bundesmantelvertrag-Zahnärzte tritt in Kraft

Neuer Rechtsrahmen für Vertragszahnärzte und Krankenkassen.

BERLIN – Für Vertragszahnärzte gelten jetzt einheitliche rechtliche Rahmenbedingungen für die Versorgung von gesetzlich krankenversicherten Patienten. Darauf haben sich die Kassenzahnärztliche Bundesvereinigung (KZBV) und der Spitzenverband der gesetzlichen Krankenversicherung (GKV-Spitzenverband) in einem neugefassten Bundesmantelvertrag-Zahnärzte (BMV-Z) geeinigt. Die Regelungen sind zum 1. Juli in Kraft getreten. Der neue BMV-Z ersetzt die bisher für die Bereiche der Primär- und Ersatzkassen unterschiedlich geregelten Bundesmantelverträge. Für die Vertragszahnärzteschaft bedeutet die Neufassung insbesondere gleiche Rechte und Pflichten bei der Behandlung von Patienten – unabhängig davon, ob diese bei einer Primär- oder Ersatzkasse versichert sind.

Dr. Wolfgang Eßer, Vorsitzender des Vorstandes der KZBV: „Mit diesem grundlegend neu strukturierten Vertragswerk haben wir ge-

„Der nun klarer strukturierte Bundesmantelvertrag-Zahnärzte soll die Zusammenarbeit für Zahnarztpraxen, Kassen und Versicherte erleichtern. Wir erwarten keine größeren Umstellungsschwierigkeiten.“

Johann-Magnus von Stackelberg, stellvertretender Vorstandsvorsitzender GKV-Spitzenverband

© KZBV/Baumann

V.l.: Johann-Magnus von Stackelberg, stellvertretender Vorstandsvorsitzender GKV-Spitzenverband, und Dr. Wolfgang Eßer, Vorsitzender des Vorstandes der KZBV.

meinsam mit den Krankenkassen verschiedene Entwicklungen in Gesetzgebung und Rechtsprechung nachvollzogen. Der BMV-Z bildet damit wieder die aktuellen rechtlichen Erfordernisse ab. Solche Vereinbarungen sind für eine flächendeckende und wohnortnahe Versorgung von ganz entscheidender Bedeutung.“

Johann-Magnus von Stackelberg, stellvertretender Vorstands-

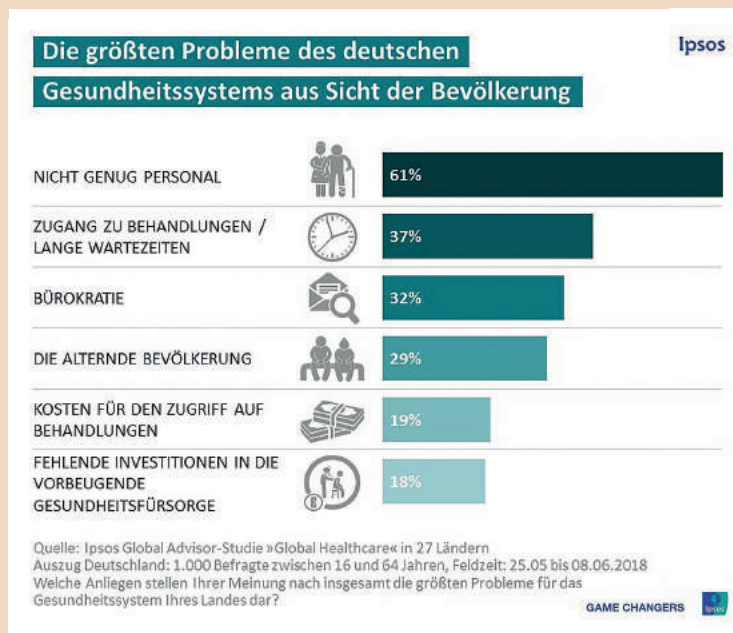
vorsitzender GKV-Spitzenverband: „Der nun klarer strukturierte Bundesmantelvertrag-Zahnärzte soll die Zusammenarbeit für Zahnarztpraxen, Kassen und Versicherte erleichtern. Wir erwarten keine größeren Umstellungsschwierigkeiten. Es gilt auch zukünftig, den BMV-Z auf aktuellem Stand zu halten, um die Anforderungen im Arbeitsalltag aller Beteiligten reibungslos zu gestalten.“

Neben inhaltlichen Änderungen hat der BMV-Z auch eine neue Struktur, die sowohl Vertragszahnärzten als auch der interessierten Öffentlichkeit einen leichteren Zugang zu Regelungsinhalten erlaubt. Mit themenbezogenen Abschnitten und dem separaten Anlagenteil ist damit ein umfassendes und transparentes Regelwerk entstanden, das

Fortsetzung auf Seite 2 unten →

Fachkräfte gesucht!

Gesundheitssystem: Personalmangel ist das größte Problem.



HAMBURG – Aus Sicht der Bevölkerung stellt fehlendes Personal das größte Problem des deutschen Gesundheitssystems dar. Sechs von zehn Deutschen (61 Prozent) sind der Ansicht, dass der Mangel an Gesundheitsfachkräften eines der drei Hauptdefizite im deutschen Gesundheitssystem ist. Nur in Schweden, Frankreich und Ungarn wird dieses Problem als noch schwer-

wiegender eingestuft, wie eine internationale Umfrage des Markt- und Sozialforschungsinstituts Ipsos zeigt. Rund ein Drittel (37 Prozent) aller Bundesbürger empfindet außerdem zu lange Wartezeiten sowie den hohen bürokratischen Aufwand (32 Prozent) als sehr problematisch.

Im globalen Durchschnitt wird insbesondere der schlechte Zugang

zu Behandlungen kritisiert. Vier von zehn Befragten sehen hierin eines der Hauptdefizite im Gesundheitssystem des jeweils eigenen Landes. Fehlendes medizinisches Fachpersonal rangiert im internationalen Vergleich auf Rang zwei der gravierendsten Probleme, gefolgt von den zu hohen Behandlungskosten.

Zwar schneidet das deutsche Gesundheitssystem bei den Befragten in puncto Zufriedenheit mit der medizinischen Versorgung weltweit am besten ab, gleichzeitig bildet Deutschland im Vergleich der 27 Umfrageländer das Schlusslicht, wenn es um den Glauben an positive Veränderungen in den nächsten zehn Jahren geht. Mehr als vier von zehn Befragten befürchten, dass sich die Kosten erhöhen werden.

Fast jeder dritte Deutsche glaubt, dass sich die eigene medizinische Versorgung in puncto Qualität, Verfügbarkeit von Gesundheitsdienstleistungen und von Behandlungen in den nächsten zehn Jahren verschlechtern wird. Rund die Hälfte der Bevölkerung erwartet jedoch, dass der derzeitige Status im Gesundheitssystem gehalten wird. **DI**

Quelle: KZBV

ANZEIGE

Mit Wasserhygiene Geld sparen.

BLUE SAFETY
Die Wasserexperten



Sparen Sie Reparaturkosten bei Ihren Dentaleinheiten und entfernen Sie gefährlichen Biofilm mit unserem SAFEWATER Hygiene-Technologie-Konzept.

Biozidprodukte vorsichtig verwenden. Vor Gebrauch stets Etikett und Produktinformationen lesen.

Kommen Sie am **08.09.** in **Dortmund** zu unserem **Stand C 23** oder vereinbaren Sie eine kostenfreie **Sprechstunde Wasserhygiene** für Ihre Praxis.

Fon **00800 88 55 22 88**
www.bluesafety.com/Messen

BLUE SAFETY ist
PREMIUM PARTNER
DEUTSCHER ZAHNÄRZTEVERBAND
für den Bereich
Praxis-Hygiene

Informieren Sie sich bei den Dentalmessen.
08.09. Dortmund am Stand C23 | 28.-29.09. Leipzig am Stand D36

Betrug bei Zeiterfassung

Landesarbeitsgericht bestätigt fristlose Kündigung.

MAINZ – Übergibt der Arbeitgeber die Verantwortung über die Dokumentation der geleisteten täglichen Arbeitszeit dem Arbeitnehmer, so kann er davon ausgehen, dass der Kollege diese gewissenhaft, korrekt und termingerecht erfasst. Kommt er dieser Verpflichtung in nur ungenügendem Maße nach bzw. macht er nachweislich falsche Angaben, kann er fristlos gekündigt werden. Das entschied unlängst das in Mainz ansässige Landesarbeitsgericht Rheinland-Pfalz (Az.: 10 Sa 270/12).

Im konkreten Fall ging es um eine Museumsangestellte, die gegen ihre fristlose Kündigung im Jahre

2012 durch mehrere Instanzen geklagt hatte. Da im Museum keine Stempeluhr installiert ist, erfassen die rund 20 Beschäftigten des Hauses ihre tägliche Arbeitszeit durch handschriftliche Selbstaufzeichnung für jeweils einen Monat auf sog. Zeitsummenkarten. Die Arbeitnehmerin hatte darauf mehrfach Stunden an Tagen notiert, an denen sie nachweislich nicht im Museum anwesend war. Dieser Betrug führte letztlich zur sofortigen Beendigung des Arbeitsverhältnisses durch den Arbeitgeber. **DT**

Quelle:
Landesarbeitsgericht Rheinland-Pfalz

Zahnarztpraxen im Fokus organisierter Krimineller?

Kriminalpolizei ermittelt zu Fällen in Hamburg und Hessen.

LEIPZIG – Leergefegt: Das Praxisteam kommt aus dem Sommerurlaub zurück, will hoch motiviert ans Werk gehen und findet was vor? Nichts! So erging es kürzlich einer

Diebe hatten es offensichtlich ausschließlich auf das Inventar der Praxis abgesehen. Sie ließen nicht nur zahlreiche zahnmedizinische Geräte wie Mikromotoren mitgehen, sondern zerstörten mutwillig Saugschläuche. Die betroffene Praxis liegt inmitten einer historischen Flaniermeile Hamburgs, wie bild.de bekanntgab.

Die Kriminalpolizei ermittelt, ob es sich bei dem Fall um einen Auftragseinbruch handelt und ob unter Umständen Verbindungen zu anderen Fällen bestehen.

Erst vor wenigen Monaten brachen Diebe im Abstand von ca. zwei Wochen in zwei hessische Zahnarztpraxen ein. Laut tag24.de und t-online.de wurden in beiden Fällen ebenfalls Instrumente und Geräte im Wert von je 60.000 und 150.000 Euro gestohlen. **DT**

Quelle: ZWP online

Investoren beschränken = Versorgung sicherstellen!

Die KZBV zur Anhörung zum TSVG.



© Drobot Dean/AdobeStock.com

BERLIN – Anlässlich der Anhörung zum Terminalservice- und Versorgungsgesetz (TSVG) am 22. August hat die Kassenzahnärztliche Bundesvereinigung (KZBV) erneut auf die dringende Notwendigkeit hingewiesen, die rasant fortschreitende Übernahme zahnärztlicher Versorgung durch Großinvestoren und Private Equity-Fonds zu stoppen. Zugleich wurden versorgungverbessernde Elemente des TSVG ausdrücklich anerkannt und begrüßt.

Die mit dem Gesetz erfolgende Bestätigung des zwischen Krankenkassen und KZBV einvernehmlich geregelten Gutachterwesens und die Anhebung der Festzuschüsse bei Zahnersatz verbessern aus Sicht der KZBV die Position der Patienten

in der vertragszahnärztlichen Versorgung deutlich. Die Regelungen zur KFO-Behandlung sorgen für mehr Transparenz, und durch die Abschaffung der Degression werden sinnvolle Impulse zur Verbesserung der Versorgung in ländlichen und strukturschwachen Gebieten gesetzt.

„Wer jedoch den Ausverkauf zahnmedizinischer Versorgung an renditeorientierte Finanzjongleure und Spekulanten nicht stoppt, ist dafür verantwortlich, dass die mehr als 60 Jahre durch KZBV und Kassenzahnärztliche Vereinigungen sichergestellte flächendeckende, wohnortnahe und qualitätsgesicherte Versorgung unwiderruflich ruiniert wird. Es kann nicht sein, dass Großinvestoren und Private

Equity-Fonds über den Erwerb von zumeist maroden Krankenhäusern, die keinerlei fachlichen oder räumlichen Bezug zur zahnmedizinischen Versorgung aufweisen, in großem Stil und ungehindert Zahnarzt-MVZ aufkaufen oder gründen können. Die ausgezeichnete Versorgung in Deutschland darf nicht einfach irgendwelchen Renditegelüsten geopfert werden“, sagte der Vorsitzende des Vorstands der KZBV, Dr. Wolfgang Eßer.

Lösungsansatz für Investorenproblematik

Um der anhaltenden Kommerzialisierung und Vergewerblichung der Versorgung wirkungsvoll Einhalt zu gebieten, forderte Eßer für die gesamte Vertragszahnärzteschaft, Finanzinvestoren den Erwerb oder die Gründung reiner Zahnarzt-MVZ über den Erwerb von Kliniken nur dann zu ermöglichen, wenn diese auch eine direkte räumliche Beziehung zum Zahnarzt-MVZ aufweisen und schon vor dem Erwerb an der vertragszahnärztlichen Versorgung beteiligt waren. Zudem sollten in der vertragszahnärztlichen Versorgung in Zukunft wieder ausschließlich arztgruppenübergreifende MVZ zugelassen werden. **DT**

Quelle: KZBV

Rechtslage: Arztbesuche im Arbeitsalltag

In der Regel wird zwischen akuten und nicht akuten Fällen unterschieden.

HAMBURG – Dürfen Arbeitnehmer Arztbesuche während der Arbeitszeit wahrnehmen? Auf diese Frage, die sich täglich Arbeitgeber und -nehmer in ganz Deutschland stellen, antwortet Barbara Reinhard, Fachanwältin für Arbeitsrecht und Mitglied der Arbeitsgemeinschaft Arbeitsrecht im Deutschen Anwaltverein, gegenüber der dpa: „Es kommt darauf an. Wenn Arbeitnehmer akut krank sind, können sie auch während der Arbeitszeit zum Arzt gehen. Der Arbeitgeber muss dann trotzdem das Gehalt weiterzahlen.“ Der Vorgesetzte sollte in einem solchen Fall sofort benachrichtigt werden. Es empfiehlt sich zudem, den wahrgenommenen Termin schriftlich durch die besuchte Arztpraxis bestätigen zu lassen.

In nicht dringlichen Fällen sieht die Rechtslage anders aus: „Wenn Arbeitnehmer nicht akut krank sind, haben sie in der Regel keinen

Anspruch auf Freistellung und Lohnfortzahlung. Sie müssen dann zunächst versuchen, den Arztbesuch außerhalb ihrer Arbeitszeit zu legen“, hebt Frau Reinhard hervor. Dazu zählen auch Vor- und Nachsorgeuntersuchungen.

Häufig überschneiden sich die Öffnungszeiten der Praxen allerdings mit den Arbeitszeiten des Patienten, sodass eine Terminfindung außerhalb der beruflichen Tätigkeit nicht möglich ist. Hier empfiehlt sich ebenfalls eine schriftliche Bescheinigung durch den Arzt.

Schließlich weist Frau Reinhard aber auf Folgendes hin: „Ist ein Arztbesuch notwendig und nicht anders umzusetzen, besteht ein Anspruch auf kurzfristige Freistellung. Andernfalls müssen Arbeitnehmer sich dann freineh-



© Moved Studio/Shutterstock.com

men oder sie können die Zeiten nacharbeiten.“ Eine gemeinsame Lösung kann im Gespräch mit dem Vorgesetzten und auch den Kollegen gefunden werden, wie beispielsweise Schichtwechsel untereinander oder Nacharbeit zu einem anderen Zeitpunkt. **DT**

Quelle: dpa

← Fortsetzung von Seite 1 – „Bundesmantelvertrag-Zahnärzte tritt in Kraft“

im Zusammenspiel mit Regelungen des Fünften Sozialgesetzbuches (SGB V), der Zulassungsverordnung für Zahnärzte und den Richtlinien des Gemeinsamen Bundesausschusses (G-BA) das gesamte Spektrum der vertragszahnärztlichen

Versorgung auf Bundesebene abdeckt. Insbesondere die Anlagen enthalten in sich geschlossene vertragliche Vereinbarungen zu unterschiedlichen Regelungsgegenständen. Dazu zählen etwa die elektronische Abrechnung zahnärztlicher Leistungen oder das Gutachterwesen. Darüber hinaus wurden Formulare, die in der vertragszahn-

ärztlichen Versorgung verwendet werden einschließlich dazugehöriger Erläuterungen in einer eigenen Anlage zusammengefasst.

Der neue BMV-Z kann unter anderem auf den Webseiten der KZBV und der GKV abgerufen werden. **DT**

Quelle: KZBV/GKV



© sdecoret/Shutterstock.com

Hamburger Zahnarztpraxis, nachdem eine organisierte Bande zugeschlagen hatte.

Das bittere Resultat: Ein Schaden im Wert von 30.000 Euro. Die

DENTAL TRIBUNE

IMPRESSUM

Verlag
OEMUS MEDIA AG
Holbeinstr. 29
04229 Leipzig, Deutschland

Tel.: +49 341 48474-0
Fax: +49 341 48474-290
kontakt@oemus-media.de
www.oemus.com

Verleger
Torsten R. Oemus

Verlagsleitung
Ingolf Döbbecke
Dipl.-Päd. Jürgen Isbaner
Dipl.-Betriebsw. Lutz V. Hiller

Chefredaktion
Dipl.-Päd. Jürgen Isbaner (ji)
V.i.S.d.P.
isbaner@oemus-media.de

Redaktionsleitung
Majang Hartwig-Kramer (mhk)
m.hartwig-kramer@oemus-media.de

Anzeigenverkauf
Verkaufsleitung
Dipl.-Betriebsw. Lutz V. Hiller
hiller@oemus-media.de

Projektmanagement/Vertrieb
Nadine Naumann
n.naumann@oemus-media.de

Produktionsleitung
Gernot Meyer
meyer@oemus-media.de

Anzeigendisposition
Lysann Reichardt
lreichardt@oemus-media.de

Layout/Satz
Dipl.-Des. (FH) Alexander Jahn
a.jahn@oemus-media.de

Lektorat
Marion Herner
Ann-Katrin Paulick

Mitglied der Informations-
gemeinschaft zur Feststellung der
Verbreitung von Werbeträgern e.V.

Erscheinungsweise

Dental Tribune German Edition erscheint 2018 mit 8 Ausgaben, es gilt die Preisliste Nr. 8 vom 1.1.2018. Es gelten die AGB.

Druckerei

Vogel Druck und Medienservice GmbH, Leibnizstraße 5, 97204 Höchberg

Verlags- und Urheberrecht

Dental Tribune German Edition ist ein eigenständiges redaktionelles Publikationsorgan der OEMUS MEDIA AG. Die Zeitschrift und die enthaltenen Beiträge und Abbildungen sind urheberrechtlich geschützt. Jede Verwertung ist ohne Zustimmung des Verlages unzulässig und strafbar. Das gilt besonders für Vervielfältigungen, Übersetzungen, Mikroverfilmungen und die Einspeicherung und Bearbeitung in elektronischen Systemen. Nachdruck, auch auszugsweise, nur mit Genehmigung des Verlages. Bei Einsendungen an die Redaktion wird das Einverständnis zur vollen oder auszugsweisen Veröffentlichung vorausgesetzt, sofern nichts anderes vermerkt ist. Mit Einsendung des Manuskriptes geht das Recht zur Veröffentlichung als auch die Rechte zur Übersetzung, zur Vergabe von Nachdruckrechten in deutscher oder fremder Sprache, zur elektronischen Speicherung in Datenbanken zur Herstellung von Sonderdrucken und Fotokopien an den Verlag über. Für unverlangt eingesandte Bücher und Manuskripte kann keine Gewähr übernommen werden. Mit anderen als den redaktionseigenen Signa oder mit Verfassernamen gekennzeichnete Beiträge geben die Auffassung der Verfasser wieder, welche der Meinung der Redaktion nicht zu entsprechen braucht. Der Autor des Beitrages trägt die Verantwortung. Gekennzeichnete Sonderteile und Anzeigen befinden sich außerhalb der Verantwortung der Redaktion. Für Verbands-, Unternehmens- und Marktinformationen kann keine Gewähr übernommen werden. Eine Haftung für Folgen aus unrichtigen oder fehlerhaften Darstellungen wird in jedem Falle ausgeschlossen. Gerichtsstand ist Leipzig.

Nicht behandelte Parodontitis mit Folgen

Zahnarzt muss 6.500 Euro zahlen. Von Rechtsanwalt Christian Koch, Unna.

DORTMUND – Mit Vergleich (Landgericht Dortmund, Vergleich vom 9.10.2017, AZ: 4 O 348/14) hat sich ein Zahnarzt verpflichtet, an meine Mandantin 6.500 Euro und die vorgerichtlichen Anwaltskosten (2,0-Geschäftsgebühr) zu zahlen.

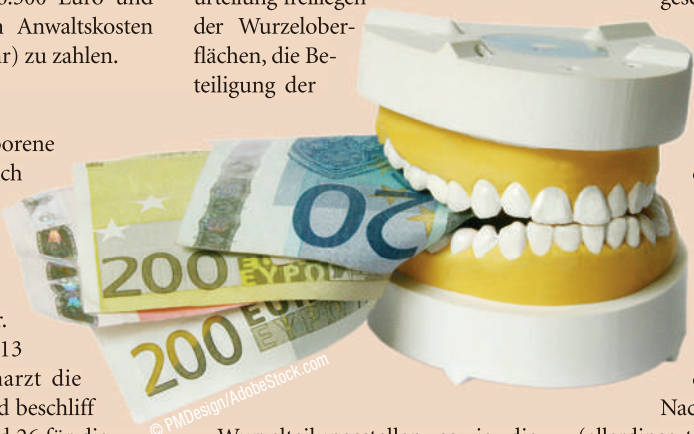Der Fall

Die 1960 geborene Mandantin stellte sich 2012 bei ihrem Zahnarzt zur prothetischen Versorgung ihres Ober- und Unterkiefers vor. Anfang Januar 2013 entfernte der Zahnarzt die Brücke 17 bis 15 und beschliff die Zähne 17, 15 und 26 für die Aufnahme von Kronen. Am 23.1.2013 setzte er die prothetische Versorgung endgültig ein. Wegen akuter Schmerzen an den prothetischen Arbeiten wechselte die Mandantin den Zahnarzt. Die Nachfolgezahnärztin stellte eine chronische Parodontitis fest und behandelte über mehrere Monate lang das Zahnfleisch. Erst nach monatelanger Parodontitisbehandlung wurde ein neuer Zahnersatz eingegliedert.

Das Gutachten

Der gerichtliche Sachverständige hatte festgestellt: Es sei fehlerhaft gewesen, vor der prothetischen Versorgung keine Grunduntersuchung des Zahnhalteapparates auf eine chronische Parodontitis vorgenommen zu haben. Eine zumindest orientierende

Messung der Zahnfleischtaschentiefen, die Blutungsneigung des Gewebes nach Sondierung als Zeichen einer aktiven Entzündung, die Beurteilung freiliegender Wurzeloberflächen, die Beteiligung der



Wurzelteilungsstellen sowie die Ablagerung bakterieller Belege ober- und unterhalb des Zahnfleischrandes seien nicht dokumentiert.

Bereits bei der ersten Untersuchung könne anhand des weiteren Krankheitsverlaufs und der Röntgenaufnahmen festgestellt werden, dass eine chronische Parodontitis vorgelegen habe. Diese habe zu einer erheblichen Destruktion des Zahnbettes an den Zähnen 15 und 17 geführt. Es sei deshalb eine Parodontaltherapie vor der prothetischen Neuversorgung sowie eine Reevaluation nach etwa sechs Monaten vor der prothetischen Neuversorgung zwingend notwendig gewesen.

Die Kronenränder an den Zähnen 15, 17 und 27 stünden massiv über, was sich aus den Röntgenaufnahmen eindeutig ergäbe. Es sei nicht

mehr nachvollziehbar und verständlich, dass eine neue prothetische Versorgung durchgeführt worden sei, ohne dass eine Behandlung der fortgeschrittenen chronischen

Parodontitis – insbesondere an den zu überkronenden Zähnen – durchgeführt worden wäre. Dies sei ein eindeutiger Verstoß gegen die anerkannten Regeln der zahnärztlichen Kunst.

Der Vergleich

Für die Schmerzen, die auch während der Nachbehandlung auftraten (allerdings teilweise auf die Grunderkrankung zurückzuführen waren), weitere materielle Kosten für Zuzahlungen für ein Implantat in Regio 17, hat das Gericht einen Betrag in Höhe von 6.500 Euro zur Vermeidung einer weiteren umfangreichen Beweisaufnahme vorgeschlagen. [DT](#)



Kontakt

RA Christian Koch

Massener Straße 52
59423 Unna
Deutschland
Tel.: +49 2303 9830-811
info@anwalt-christian-koch.de
www.anwalt-christian-koch.de

Praxissterben auf dem Land entgegenwirken

Zahnärzte fordern Politik zum Handeln auf!



LÜBBECKE – „Die Untätigkeit der Politik ist eine der Hauptursachen für das Praxissterben auf dem Land“, sagt Zahnarzt Joachim Hoffmann, Landesvorsitzender des Freien Verbandes Deutscher Zahnärzte in Westfalen-Lippe (FVDZ-WL).

„Es kann nicht sein, dass die Kollegen enorm viel Energie investieren, regelmäßig Arbeitstage mit zwölf Stunden haben und dann bei bereits hohem finanziellem Aufwand für ihr Engagement auch noch durch Honorarabzüge bestraft werden“, ärgert sich der Zahnarzt aus

Kirchhundem im Sauerland. Grund für seinen und den Ärger seiner Kollegen sind die Honorarobergrenzen (Budgets) und eine Degression, die lange Arbeitstage durch Honorarabzüge bestraft und somit unattraktiv machen. Dies gehe eindeutig zu Lasten der Patientenversorgung.

„Wenn die Politik die Versorgung auf dem Land auch in Zukunft aufrechterhalten möchte, dann muss sie auch dafür sorgen, dass ausreichend finanzielle Mittel zur Verfügung stehen“, fordert Joachim Hoffmann. „Die politischen Ent-

scheidungsträger müssen die private Gebührenordnung nach 30 Jahren endlich einer Preisanpassung unterziehen und Bestrafungsmechanismen für engagiertes Arbeiten ersatzlos aus dem Sozialgesetzbuch streichen“, forderte Joachim Hoffmann anlässlich der Kammerversammlung der Zahnärztekammer Westfalen-Lippe in Dortmund. [DT](#)

Quelle:
Freier Verband Deutscher Zahnärzte
Westfalen-Lippe

[dentisratio]

Der Wert Ihrer Arbeit

Unser erfahrenes
[dentisratio]-Team

erstellt für Ihre Praxis alle
Heil- und Kostenpläne,

die zahnärztliche
Abrechnung [GOZ/BEMA]

sowie die Korrespondenz
mit Versicherungen und
Erstattungsstellen.

Wir unterbreiten Ihnen gern
ein Festpreisangebot.

[dentisratio]

Abrechnungs- und Verwaltungsdienstleistungen
für Zahn-, Mund- und Kieferheilkunde

dentisratio GmbH
Großbeerenstr. 179
14482 Potsdam

Tel. 0331 979 216 0
Fax 0331 979 216 69

info@dentisratio.de
www.dentisratio.de

ZWP online – zehn Jahre Innovationsfeuerwerk

Pünktlich zum Geburtstag wartet das Newsportal mit neuen Produkten auf.

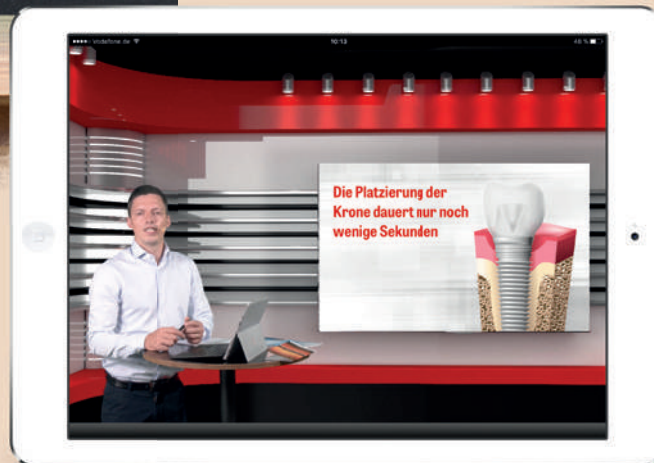

etabliert und kann jährlich auf mehr als 5,5 Millionen Seitenzugriffe und knapp 3,5 Millionen Sitzungen verweisen (zum Vergleich 2008: 10.000 User pro Monat/40.000 Seitenaufrufe).

Mit zahlreichen Neuerungen, wie der CME-Fortbildung oder dem Livestreaming von Operationen, gewinnt ZWP online nach wie vor neue Nutzer. So hat z.B. die im Juni 2017 ins Leben gerufene ZWP online CME-Community inzwischen mehr als 2.600 angemeldete Mitglieder.

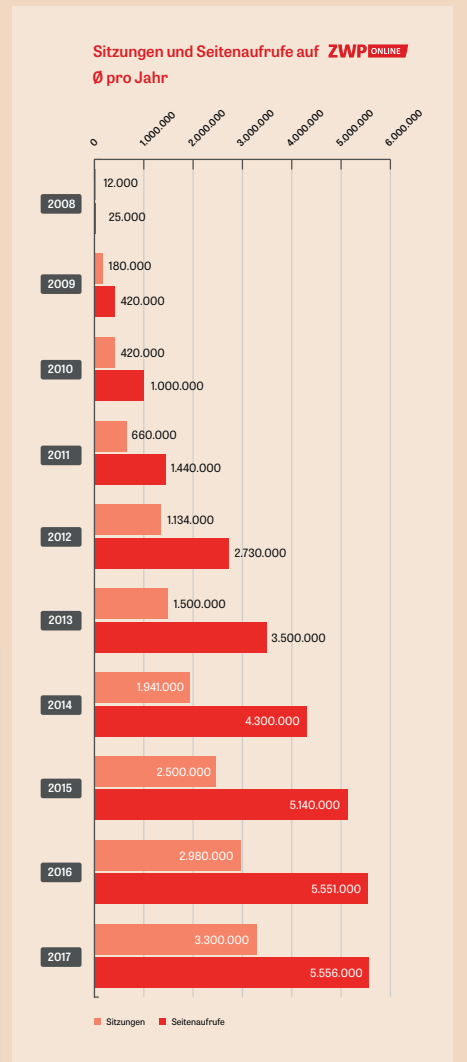
Neu: (Live-)Studio Tutorials

Im IDS-Jahr 2017 erfolgte der fünfte komplette Relaunch von ZWP online, und zum jetzigen Jubiläum präsentiert das Newsportal mit den (Live-)Studio Tutorials einen weiteren Meilenstein in der internetbasierten Fortbildung. Vorträge, Präsentationen, aber auch Diskussionen werden aus mehreren Kameraperspektiven eingefangen und professionell präsentiert. Genutzt wird hier, wie bei den meisten TV-Pro-



Als brandneues Produkt kommen jetzt die (Live-)Studio Tutorials auf den Markt.

duktionen – von der Nachrichtensendung bis zum Wetterbericht – das Greenscreen-Verfahren. Mittels professioneller Software ist es möglich, neben der Aufnahme des Referenten den Hintergrund mit beliebigen digitalen Inhalten zu bespielen – egal, ob Videos, Bilder, Animationen oder Präsentationen. Mittels Multi-Channel-Streaming werden die Inhalte live oder zeitversetzt über Kanäle des Kunden, aber vor allem über ZWP online und die reichweitenstarken Social-Media-Kanäle YouTube und Facebook ausgestrahlt. Dank dieser modernen Technik



und dem entsprechenden Know-how erweitert die OEMUS MEDIA AG damit ihr digitales Produktportfolio um zusätzliche Produkte im Bereich der internetbasierten Bewegtbild-Produktion. Die Einsatzmöglichkeiten sind so vielfältig wie die dentale Welt selbst. [DI](#)

Quelle: ZWP online

- facebook.com/ZWPonline
- twitter.com/ZWPonline
- plus.google.com/+Zwp-onlineInfo
- instagram.com/zwponline

LEIPZIG – „Seit 2008 agiert unsere Newsplattform für Zahnärzte, Zahntechniker, Kieferorthopäden und das gesamte Praxisteam erfolgreich am Markt und ist als Innovationsmotor im dentalen Onlinesegment führend. Strategisch und redaktionell haben wir uns immer wieder den veränderten Marktbedingungen angepasst“, so Katja Kupfer, Redaktionsleiterin von ZWP online. „Dabei ist die ständige Weiterent-

wicklung des Newsportals hinsichtlich Funktionalität und neuer, benutzerfreundlicher Features ein Teil des Erfolgs. Von entscheidender Bedeutung für uns als Betreiber, aber vor allem für unsere Nutzer, ist die konsequente Verknüpfung von On- und Offline Medien bis hin zur Einbindung von internetbasierten Angeboten in Kongresse. Das ist der Kern unseres modernen Portalkonzepts.“

Marktführer von Beginn an

Anfangs wurde die Bedeutung eines hochmodernen Nachrichten- und Informationsportals für den Dentalmarkt von vielen Marktteilnehmern noch unterschätzt. ZWP online beanspruchte von Beginn an die Marktführerschaft in diesem Segment und ist bis heute zugleich Innovationsführer. Inzwischen hat sich www.zwp-online.info erfolgreich bei der Zielgruppe

- 20.350** News
- 3.700** Bildergalerien
- 3.100** Autoren
- 2.700** Newsletter
- 2.600** registrierte CME-User
- 2.500** Fachbeiträge
- 1.300** Videos
- 170** Firmenprofile

Online-Bibliothek für mehr Qualität in der Praxis

Anleitungsbeispiele und Tipps für den reibungslosen Arbeitsablauf in der Praxis.

LEIPZIG – Egal, ob in der Praxis, im Labor oder bereits im Studium – am Ende des Tages stellt sich für alle die gleiche Frage: Was zählt im dentalen Alltag wirklich für mich? Gewonnene Zeit? Verlässlichkeit? Wissen? Die Mischung macht's, denn was nützt das beste Equipment ohne das passende Know-how? Das neue ZWP-Thema „Qualität in der Praxis – Step-by-Step“ zeigt anhand von facettenreichen Anleitungsbeispielen, mit welchen Tipps und Ideen der Arbeitsablauf in der Zahnarztpraxis vereinfacht werden kann. Von herausfordernden Behandlungen bis hin zu Situationen mit Problempotenzial werden die Leser Schritt für Schritt auf dem Weg zur Lösung begleitet. Den Autoren, vertreten durch unab-

hängige Zahnärzte und Zahntechniker, Kollegen, Professoren sowie Fachjournalisten, geht es dabei nicht nur um die großen, die dentale Welt verändernden Ideen, sondern vor allem auch um die kleinen Tricks, die man für eine erfolgreiche Bewältigung des zahnmedizinischen Alltags benötigt. Das Ganze ist gespickt mit wertvollen Links zu noch mehr Wissen rund um das jeweilige Produkt und dessen Indikation – eben geballtes Wissen auf einen Klick. Mit dem ZWP-Thema „Qualität in der Praxis – Step-by-Step“ wird eines ganz deutlich: Am Ende des Tages zählt die Qualität. Die Qualität Ihrer täglichen Arbeit. [DI](#)

Quelle: ZWP online



© photo_oles/Shutterstock.com

ANZEIGE

So macht Endo richtig Spaß - www.legeartis.de

Die lege artis-Endo-Lösungen MIT INTEGRIERTEM



ESD-ENTNAHMESYSTEM: Einfach - Sicher - Direkt

Planmeca Emerald™

Kostbarkeit im Kleinformat

Für den perfekten Schliff: Der brandneue Intraoralscanner **Planmeca Emerald™** ist klein, leicht und sensationell schnell – und dabei außerordentlich präzise. Der brillante Begleiter für einen geschmeidigen Chairside-Workflow – so einfach und exakt wie nie zuvor.

Dieses Juwel verändert alles.



Mehr Infos und Händlersuche auf
www.planmeca.de



PLANMECA

Planmeca Vertriebs GmbH Nordsternstr. 65, 45329 Essen, Tel. +49 201 316 449 0, info@planmeca.de

Orthograde apikale Einbringung eines MTA-Plugs in einen Zahn ohne Konstriktion

Anhand eines Patientenfalls wird gezeigt, wie sich MTA als Material für die apikale Versiegelung in Fällen von Resorption eignet.
Von Dr. Angela Gusiyska, DMD, PhD, Sofia, Bulgarien.

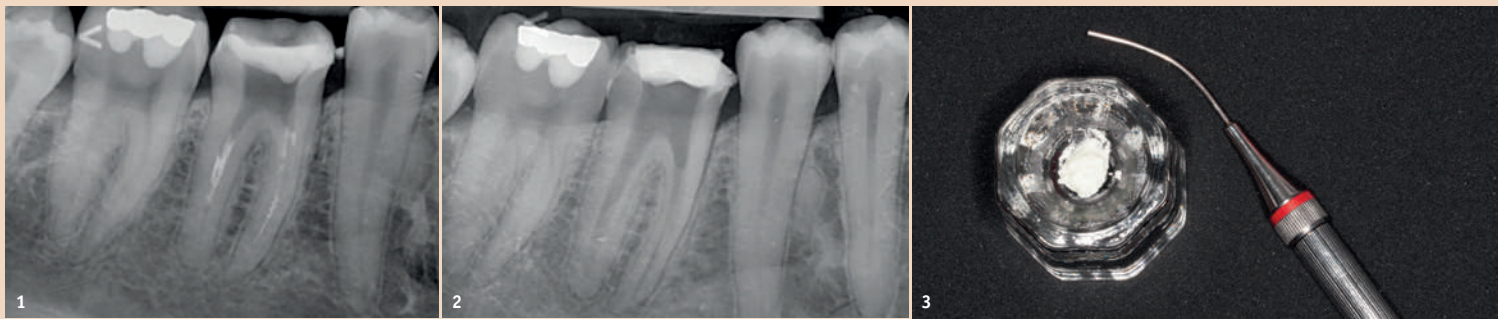


Abb. 1: Initialer Röntgenstatus für Zahn 46. – Abb. 2: Kontrollaufnahme zur Beurteilung der Entfernung eines getrennten Lentulo. – Abb. 3: MAP-Systemträger mit vorbereitetem MTA. (© Angela Gusiyska)

Die ursprüngliche Position und Größe des kleineren Foramen apicale sollten nach chemomechanischen endodontischen Verfahren aufrechterhalten bleiben. Wenn die apikale Konstriktion durchbrochen und verlagert wird, so werden die Reinigungsverfahren beeinträchtigt und es wird deutlich schwieriger, die Obturation gut auszuführen.

Eine apikale Wurzelresorption ist ein pathologischer Zustand der Entzündungsreaktion, der sich durch die Prozesse der Zahnzement- und/oder Dentindepletion auszeichnet, welche auf die Aktivität resorptiver Zellen, der sogenannten Dentoklasten (einer Unterklasse der Osteoklasten), zurückzuführen sind.¹⁻³ Die Behandlung der apikalen Resorptionsprozesse erfolgt meist durch Beseitigung der Pulpa und des Granulationsgewebes sowie durch Unterbrechung der Blutversorgung dieses Gewebes, die zur Entwicklung resorptiver Zellen erforderlich ist. In vielen Fällen einer unvollständigen Wurzelkanalbehandlung kommt es zu resorptiven Veränderungen im apikalen Bereich.

Eine der größten Herausforderungen in der endodontischen Behandlung von Zähnen mit offenen Apices aufgrund von Resorption besteht darin, das Debridement, die Kanaldesinfektion und den darauffolgenden Verschluss des Wurzelkanalraums effektiv durchzuführen. Ausschlaggebend ist die Bildung eines apikalen Stopps oder einer apikalen Barriere, auf die der Sealer und das Guttapercha aufgebracht werden können, wobei eine Überstopfung vermieden wird.^{4,5} Mineral Trioxid Aggregat (MTA) ist ein zuverlässiges Material, das biokompatibel ist und gute Dichtungseigenschaften aufweist, die Gelegenheiten zur Regeneration der periapikalen Gewebe wie Wurzelhaut, Knochen und Zahnzement bieten.⁵⁻⁸

Dank dieser Eigenschaften ist MTA ein geeignetes Material zur Verwaltung des Verschlusses des apikalen Bereichs bei Resorption und ohne physiologische Konstriktion. Im vorliegenden Fallbericht geht es um eine Neubehandlung eines Unterkiefermolars, die durch mangelnde Konstriktion und ein frakturiertes endodontisches Instrument erschwert wurde.

Fallbericht

Eine 34-jährige Patientin wurde zur endodontischen Behandlung von Zahn 46 aufgrund eines frakturierten endodontischen Instruments in der mesialen Wurzel, das auf der anfänglichen Röntgenaufnahme sichtbar war, überwiesen (Abb. 1). Die Hauptbeschwerde der Patientin war ein geringfügiger Schmerz im hinteren rechten Unterkieferbereich beim Kauen. Sie gab an, dass vier Jahre zuvor am selben Zahn eine Wurzelkanalbehandlung durchgeführt worden war. Darüber hinaus gab es keine relevante medizinische Vorgeschichte.

Ausgehend von den klinischen und röntgenologischen Befunden wurde eine Wurzelkanalbehandlung eingeleitet. Ein Kofferdam wurde angelegt, für den Zugang zum Zahn war keine Anästhesie erforderlich. Die Crown-down-Aufbereitung wurde für eine orthograde endodontische Behandlung durchgeführt. Der mesiobukkkale Kanal wurde mit einer 0,06 C-Feile eröffnet und das frakturierte Instrument unter Vergrößerung mit einem Operationsmikroskop (16x, Zeiss) entfernt, eine Kontrollaufnahme wurde angefertigt (Abb. 2). Die Wurzelkanäle wurden gereinigt und mit rotierenden ProTaper-Instrumenten geformt (Dentsply Maillefer). Die mesialen Kanäle wurden bis F3 aufbereitet. Alle Kanäle wurden reichlich mit 5,25% Natriumhypochlorit und 17% EDTA gespült. Danach erfolgte eine Spülung mit 0,9% Salzlösung, um alle Rückstände von Hypochlorit und EDTA zu beseitigen. Blutungen und Exsudat aus der apikalen Region des distalen Kanals wurden während der Instrumentierung beobachtet, was auf eine Exteriorisierung der Resorption hindeutete. Die Kanäle wurden mit saugfähigen Papierspitzen getrocknet und Kalziumhydroxidpaste (ApexCal, Ivoclar Vivadent) als medikamentöse Einlage in die Kanäle eingelegt, gefolgt von einer vorübergehenden Versorgung mit Glasionomerzement. Die Kalziumhydroxidpaste wurde zehn Tage später entfernt. Die gesamte Beseitigung der Paste von den Wurzelkanalwänden wurde durch passive ultraschallgestützte Spülung und mit 10% Zitronensäure unter Verwendung einer endodontischen Spitze (ESI, EMS) zur präziseren

Reinigung erreicht. Unter Berücksichtigung des Umfangs der apikalen Wurzelresorption wurde beschlossen, einen orthograden MTA-Verschluss des distalen Kanalraums vorzunehmen, um die Resorption zu stoppen. Das Material wurde mit dem MAP Systemträger (Produits Dentaires; Abb. 3) mithilfe eines fünf Millimeter großen apikalen Plugs in die Kanäle eingebracht und vertikal mit einem Handplugger kondensiert. Nach röntgenologischer Überprüfung der Präzision des apikalen Plugs (Abb. 4) und Verstreichen einer Abbindezeit wurden

der gesamte Kanal und die mesialen Kanäle mit TotalFill BC (FKG Dentaire; Abb. 5) verschlossen. Die Öffnungen wurden adhäsiv verschlossen, der Zahn wurde endgültig mit lichthärtendem Komposit restauriert und für eine Überkronung vorbereitet.

Die Patientin wurde nach einem Monat (Abb. 6), drei (Abb. 7) und sechs Monaten (Abb. 8) für eine klinische und röntgenologische Nachuntersuchung einbestellt. Bei der klinischen Untersuchung erwies sich Zahn 46 funktional, ohne Aufbiss- oder Druckempfindlichkeit.

Der Zahn zeigte normale physiologische Beweglichkeit und keine Zahnfleischtaschen beim Sondieren. Die periapikalen Röntgenaufnahmen zeigten eine zufriedenstellende periapikale Knochenabdichtung ohne Anzeichen von periapikalen Aufhellungen und keinem weiteren Fortschritt des Resorptionsprozesses im Umfeld des distalen apikalen Bereichs. Die Behandlung wurde mit einer Krone endgültig abgeschlossen. Nach einem Jahr wurde die Patientin erneut einbestellt. Der Zahn erwies sich als symptomfrei. Es wurde keine Aufbissempfindlichkeit beobachtet. Die periapikale Röntgenaufnahme war zufriedenstellend (Abb. 9).

Erörterung

Nicht jeder resorptive Prozess im apikalen Bereich kann auf einer anfänglichen periapikalen Röntgenaufnahme beobachtet werden. In diesem Fall wurde nur eine Verdickung der Wurzelhaut entdeckt, und der resorptive Prozess im apikalen Bereich wurde klinisch erfasst und aufgrund der Überlagerung

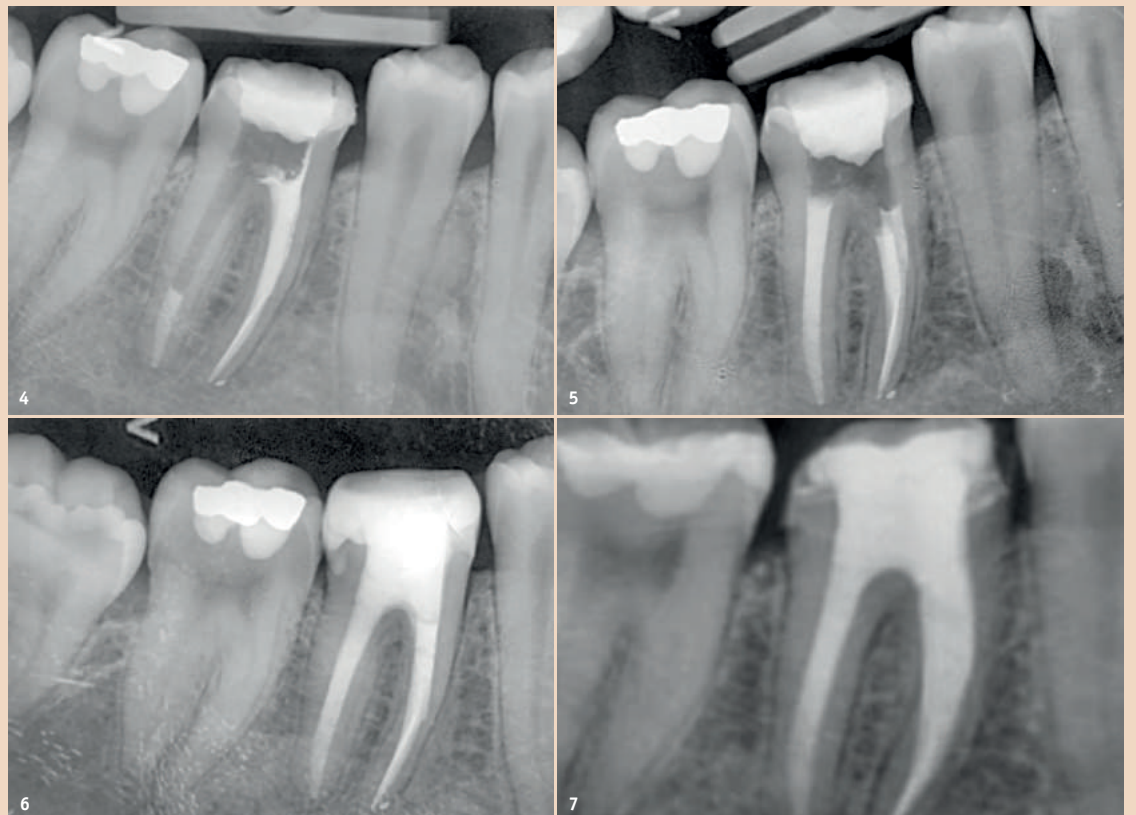


Abb. 4: Obturation der mesialen Kanäle und eines 5 mm apikalen MTA-Plugs distal. – Abb. 5: Kontrollaufnahme nach der finalen Obturation. – Abb. 6: Kontrollaufnahme nach einem Monat. – Abb. 7: Kontrollaufnahme nach drei Monaten. (© Angela Gusiyska)

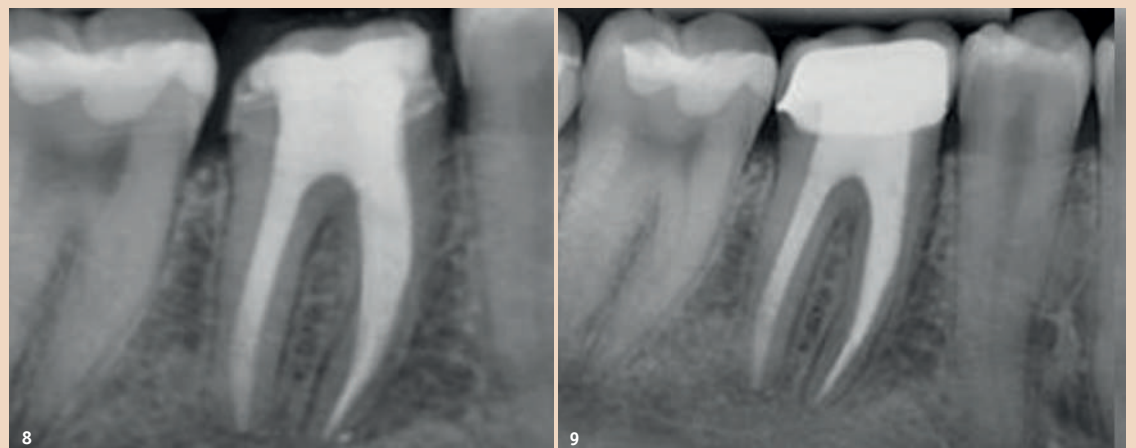


Abb. 8: Kontrollaufnahme nach sechs Monaten. – Abb. 9: Kontrollaufnahme nach einem Jahr. (© Angela Gusiyska)

der Strukturen mit endodontischen Instrumenten vermessen.

Der dreidimensionale Verschluss des endodontischen Raums ist eines der Hauptziele der Wurzelkanalbehandlung und zur Verhinderung von apikalen und koronalen Lecks unverzichtbar.⁸ Eines der Merkmale eines Biomaterials ist die Fähigkeit, eine apatitähnliche Schicht auf der Oberfläche zu bilden, wenn es mit physiologischen Flüssigkeiten in vivo oder mit einer simulierten Körperflüssigkeit in vitro in Kontakt kommt. MTA ist ein bioaktives Material, das vor allem aus Tricalciumsilikat besteht. Wissenschaftliche Untersuchungen haben aufgezeigt, dass MTA verschiedene Ionen freisetzen kann, die zur Bildung von Hartgewebe führen können.^{4,9} MTA bietet einige Vorteile, darunter seine physikalischen Eigenschaften, die eine Expansion während der Befestigung gewährleisten, was die Dichtheit sowie die biologischen Eigenschaften von Calciumhydroxid begünstigt.^{10,11} MTA bildet im Kontakt mit Wasser Calciumoxid, welches dann bei Kontakt mit Gewebeflüssigkeiten Calciumhydroxid bildet und denselben Reparaturvorgang im Gewebe auslöst.¹² In einigen jüngeren Studien wurde der Erfolg von MTA als apikale Barriere gemeldet, mit Quoten von 76,5 bis 91,0 Prozent.^{13,14}

Die antimikrobielle Aktivität von MTA scheint mit der Anhebung des pH-Werts in Verbindung zu stehen. Torabinejad et al. haben einen anfänglichen pH-Wert von 10,2 für MTA beobachtet, der in drei Stunden auf 12,5 anstieg, und bekanntlich kann ein pH-Wert von 12,0 die meisten Mikroorganismen abtöten, darunter auch *Enterococcus faecalis*.¹⁵ Wenn es einen offenen Durchgang zwischen dem Wurzelkanal und dem Parodontium gibt, muss dieser verschlossen werden, um Bakterien-Leakage zu verhindern. Dieser Sealer sollte biokompatibel sein und die Regeneration der periapikalen Strukturen des Zahnhalteapparats begünstigen.¹⁶

Das apikale Niveau der Wurzelkanalaufbereitung und der Rand der Obturation werden in der Literatur seit mehreren Jahrzehnten diskutiert. Sealer für den Wurzelkanalraum in Fällen fortgeschrittener Resorption wurden ebenfalls umfassend untersucht. Daher gelten die Ausarbeitung und Aufrechterhaltung eines dichten Verschlusses als wichtige Voraussetzung zur Verbesserung des Ergebnisses einer Wurzelkanalbehandlung. Bei Fehlen einer physiologischen Verengung wird das Erreichen von zufriedenstellenden frühen und späten Behandlungsergebnissen zu einer wahren Herausforderung. Dabei ist nämlich das Überstopfen von nekrotischem entzündeten Material bei der Aufbereitung des endodontischen Raums oder das Überstopfen des Sealers beim Verschließen des Wurzelkanals wahrscheinlicher.

Die Anwendung von Calciumhydroxidpaste als medikamentöse Einlage wird laufend diskutiert. Einige Arbeiten haben aufgezeigt, dass die Überreste von Calciumhydroxid auf den Dentinwänden keine signifikante Auswirkung auf die MTA-Mikroleakage hatte.¹⁷ Im Gegensatz

dazu sind andere Arbeiten zu dem Schluss gelangt, dass die Rückstände reagieren und Calciumcarbonat bilden, was den apikalen Verschluss beeinträchtigt.¹⁸ Wiederum andere haben darauf hingewiesen, dass die Kombination von Calciumhydroxid und MTA in Apexifikationsverfahren die Regeneration des Parodontiums begünstigen kann.¹⁹ Bei Zähnen mit chronischen periapikalen Läsionen besteht eine höhere Prävalenz von gramnegativen anaeroben Bakterien. Wenn der Wurzelkanal mechanisch aufbereitet wird, bleiben 35 Prozent der Fläche unberührt, einschließlich des apikalen bakteriellen Biofilms.²⁰ Da diese Bereiche von den Instrumenten nicht erreicht werden, empfiehlt sich die Verwendung einer medikamentösen Einlage wie einer Calciumhydroxidpaste zur Unterstützung der Elimination der Bakterien und Lipopolysaccharide sowie zur Steigerung der Wahrscheinlichkeit eines klinischen Erfolgs.²¹⁻²⁴ Lipopolysaccharide, bakterielle Endotoxine, führen zur Bildung von periapikalen Läsionen. Zurzeit ist Calciumhydroxidpaste noch ein Medikament der Wahl zur Inaktivierung und Detoxikation dieses bakteriellen Endotoxins in vivo.²⁵ Gestützt auf Forschungsergebnisse verwendeten wir Calciumhydroxidpaste im Behandlungsprotokoll für diesen Fall und konnten ein erfolgreiches klinisches Ergebnis verzeichnen. Wiederholte Untersuchungen und Röntgenaufnahmen sind erforderlich, um die klinischen Ergebnisse weiter im Auge zu behalten und die Notwendigkeit chirurgischer Eingriffe zu vermeiden.²⁶

Fazit

MTA ist ein geeignetes Material für die apikale Versiegelung in Fällen von Resorption, da es zur Vermeidung apikalchirurgischer Verfahren mit ähnlichem prognostischem Ergebnis führt. **DT**

Erstveröffentlichung: IJSR Bd. 5, Ausgabe 2, Februar 2016. Die Autorin verneint jedweden Interessenkonflikt in Bezug auf diese Studie.



Kontakt



Dr. Angela Gusiyska
DMD, PhD

Medical University of Sofia
Faculty of Dental Medicine
Operative Dentistry
and Endodontics
Boulevard „Akademik Ivan
Evstratiev Geshov“ 15
1431 Sofia Center
Sofia, Bulgarien
gusiyska@yahoo.com



formnext

International exhibition and conference
on the next generation of manufacturing technologies
Frankfurt am Main, 13.–16.11.2018
formnext.de

Finden Sie die Zukunft Ihrer Fertigung
auf der formnext!

Ihr Kopf steckt voller genialer Einfälle und Sie suchen innovative Partner, die Ihre Ideen mit Additive Manufacturing und neuesten Fertigungstechnologien zum Produkt machen? Wir bieten dafür die ideale Plattform.

Where ideas take shape.

Offizieller Messehashtag #formnext



mesago
Messe Frankfurt Group

Den Patienten abholen und für sich gewinnen

Wie Sie Ihren Patientendialog besser strukturieren können. Von Daniel Izquierdo Hänni, Valencia, Spanien.

Jeder Patient ist verschieden, sowohl vom Krankheitsbild als auch vom Charakter oder seiner Auffassungsgabe. Doch abholen und für sich gewinnen muss man sie alle! Drei einfache, aber grundlegende Fragen können hierfür hilfreich sein.

Das persönliche Gespräch mit dem Patienten bildet die Grundlage einer jeden Beratung und zahnmedizinischen Behandlung. Doch einfach darauf loszureden, reicht in den meisten Fällen nicht, um die volle Aufmerksamkeit des Patienten zu gewinnen und diesen von einem Behandlungsvorschlag zu überzeugen. Gerade in der Zahnmedizin, in welcher die Wissenslücke zwischen Dentalprofi und Patient entsprechend groß ist, muss ganz bewusst überlegt werden, was man wem wie sagt. Erzählt man zu viel, so ist der Patient rasch überfordert, bleiben die Ausführungen zu kurz, wird der Patient die Behandlung nicht annehmen wollen. Daher ist es empfehlenswert, sich vor jedem neuen Patienten drei ganz einfache Fragen zu stellen, still für sich oder rasch gemeinsam im Behandlungsteam. Drei fundamentale Fragen, die sozusagen als Eselsbrücke helfen, das Patientengespräch zu optimieren.

Erste Frage: Art der Behandlung?

Welche Art der Behandlung wird man als nächstes angehen? Handelt es sich um eine Routinekontrolle, um eine offene Karies oder um eine Wiederherstellung? Diese erste Frage mag zwar etwas offensichtlich klingen, sie gibt aber bereits einen Hinweis auf die Komplexität, Intensivität und Dauer des anstehenden Pa-

tientengesprächs. Bei einer Schmerzbehandlung muss man sich eher weniger Gedanken machen, bei einer Jahreskontrolle wird es vorrangig darum gehen, die bereits bestehende Vertrauensebene zu festigen, während die Ansprüche bei einem potenziellen Implantatpatienten weitaus höher sind. Welches sind seine Wünsche und Sorgen? Welches sind die (versteckten) Beweggründe des Patienten? Das heißt, man muss das Gespräch konzentriert führen. Daher sollten solche Beratungstermine wenn möglich dann angesetzt werden, wenn Sie noch frisch sind. Oder Sie nehmen eine Praxismitarbeiterin mit ins Gespräch, von der Sie wissen, dass sie besonders gut auf die Patienten eingehen kann.

Zweite Frage: Mit wem sprechen Sie?

Die zweite Frage ist ebenso simpel, und trotzdem überaus wichtig. Wen haben wir vor uns? Mit wem werden wir jetzt gleich sprechen? Schließlich ist jeder Patient einzigartig: kultureller Hintergrund, Charakter und Persönlichkeit, Bildungsstand und Beruf. Ohne wertend zu sein, aber mit einer Bankdirektorin muss man anders kommunizieren als mit einem Automechaniker. Ein Vertreter misst vermutlich seinem Erscheinungsbild (inklusive einem schönen Lächeln) eine andere Bedeutung zu als ein IT-Spezialist, sodass die Argumentation eine andere sein wird.

Dritte Frage: Was ist das Ziel des Gesprächs?

Eng verknüpft mit der ersten Fragestellung zur Behandlung stellt sich



Es liegt am Zahnarzt respektive dem Praxispersonal, eine Brücke zum Patienten hin zu schlagen.

auch jene nach dem Ziel des Gesprächs. Im Gegensatz zu einem Small Talk nach Feierabend, sollte man bei jedem Patientengespräch ein klares Ziel verfolgen. Muss man den nächsten Patienten vielleicht erst mal die fundamentalsten Aspekte der Zahnmedizin und der Mundgesundheit vermitteln, damit dieser die bestehende Wissenslücke überwinden kann? Wenn ja, welches sind die wichtigsten Argumente? Und welche Erklärungen sind vielleicht zu viel und können zu einer Sättigung der Aufnahmefähigkeit führen? Oder besteht das Ziel des Gesprächs darin, die Beweggründe des Patienten in Erfahrung zu bringen, um diese dann als Motivationsargumente einzusetzen? Apropos Small Talk: Auch ein spannendes Gespräch im Plauderton

kann relevante Ziele verfolgen, wie etwa der Aufbau oder die Pflege des so bedeutenden Vertrauensverhältnisses.

Einfach, und trotzdem sinnvoll

Die drei Grundsatzfragen entspringen zwar nicht dem genialen Geistesblitz eines Kommunikationswissenschaftlers, doch gerade deren Einfachheit ist der Grund, weshalb sie gut und unkompliziert sowohl vom Zahnarzt als auch vom Praxisteam als Gesprächsleitfaden angewendet werden können.

Tipp: Audiovisuell nachlegen

Knapp fünf Minuten dauert das Educational-Video zum Thema „Brückenschlag hin zum Patienten“, welches kostenlos auf YouTube www.youtube.com/watch?v=l5jdGhaaJd8

zu sehen ist. Der kurze Film ist sicher auch für alle Mitarbeiter der Praxis interessant. **DT**

Kontakt



Daniel Izquierdo Hänni

Experte für Praxismarketing und Patientenkommunikation www.swissdentalmarketing.com

KUNSTZAHNWERK Wettbewerb 2019

Messen Sie sich mit den Besten der Besten aus der ganzen Welt und werden Sie Teil der CANDULOR KZW Community.

ZÜRICH – Totalprothetik ist Ihr Feld? Oder Sie wollen die hohe Kunst der abnehmbaren Prothetik mal wieder in Angriff nehmen? Mit diesem Wettbewerb haben Sie die Chance, ob im Team oder allein, zu zeigen, wie Perfektion aus Meisterhand aussieht.

Die Partnerschaft

In Zusammenarbeit mit CAMLOG – ein führender Anbieter von Komplettsystemen und Produkten für die dentale Implantologie und den implantatgetragenen Zahnersatz – stellt Ihnen CANDULOR einen spannenden Patientenfall zur Verfügung. Realismus pur: Mit unserer Zahnlinie PhysioStar NFC+ und den Implantatanteilen von CAMLOG können Sie eine zeitgemäße wertvolle Schuarbeit für sich selbst erstellen und ausprobieren, was möglich ist.

Die Aufgabe

Als Teilnehmer haben Sie die Aufgabe, eine totale Rekonstruktion mit einer schleimhautgetragenen OK-Totalprothese und einer bedingt abnehmbaren UK-Versorgung mit

vier CAMLOG Implantaten zu fertigen. Alle Arbeiten müssen nach der Gerber-Aufstellmethode hergestellt werden.

Die Vorgehensweise

Nach der verbindlichen Anmeldung schickt CANDULOR die detaillierten Angaben zum kompletten Patientenfall, der die Lösung der Aufgabe erleichtert, sowie die passenden Gipsmodelle und alle anderen Materialien. Die fertigen

Prothesen sind ausschließlich im CANDULOR Artikulator oder Condylator abzugeben.

Die Zusatzchance

Sie können fotografieren, filmen und/oder schreiben. Die KZW Dokumentationen sind ein wichtiges Herzstück des Wettbewerbs und werden ebenfalls prämiert.

Die Arbeit zusätzlich zu dokumentieren, lohnt sich also. Die besten Dokumentationen werden in

diversen Fachzeitschriften veröffentlicht.

Die Fachjury

Stellen Sie sich diesen Fachexperten: Prof. Dr. Frauke Müller (Chair), University Clinics of Dental Medicine, Division of Gerodontology and Removable Prosthodontics, Universität Genf; Arian Deutsch, CDT, DTG, Winner KZW North America 2012 & KZW International 2011, Owner Deutsch Dental

Arts (USA); ZT Martin Koller, CANDULOR AG; ZTM Andreas Kunz.

Die Preisverleihung

Die Preisverleihung findet anlässlich der CANDULOR Pressekonferenz auf der IDS 2019 in Köln statt. Die besten Dokumentationen werden ebenfalls prämiert. Alle fertiggestellten Arbeiten werden direkt auf dem CANDULOR Messestand ausgestellt.

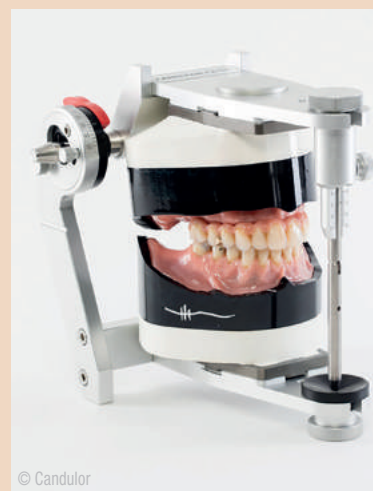Die Preise

Der 1. Preis ist ein Barscheck im Wert von 1.500€, der 2. Preis ein Barscheck im Wert von 1.000€ und der Drittplatzierte erhält einen Barscheck im Wert von 500€. Darüber hinaus gibt es Sachpreise, gesponsert durch die Fachpresse.

Die Anmeldung

Für die Teilnahme melden Sie sich bitte bis spätestens 28. September 2018 über unsere Webseite www.candulor.com/kunstzahnwerk oder telefonisch unter +41 44 8059036 an. **DT**

Quelle: CANDULOR AG



Seit 1999

ist KunstZahnWerk der Wettbewerb in der Dentalwelt – mit der Fokussierung auf die Prothetik. International und national nutzen die Zahntechniker, Zahntechnikermeister, Prothetiker bzw. Auszubildenden dies als Plattform, um ihr Können unter Beweis zu stellen. Der Wettbewerb soll eine Inspiration sein, was im Sinne des Patienten erarbeitet werden kann.

Links die Arbeit des Gewinners des KunstZahnWerk Wettbewerbs 2017, Christian Geretschläger (Dental-labor Kornexl, Breitenberg).



BY CANDULOR

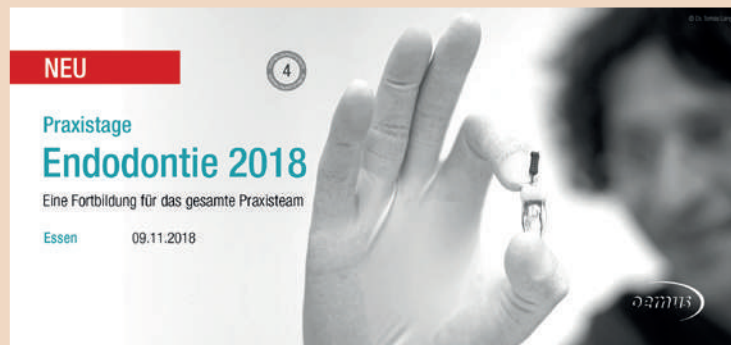

Praxistage Endodontie 2018

Behandlungsstrategien für erfolgreiche endodontische Therapie in der täglichen Praxis.

ESSEN – Ein neuer Theorie- und Demonstrationskurs mit Dr. Tomas Lang vermittelt dem Behandler und seinem Team die entscheidenden Grundlagen. Es wird gezeigt, wie praktisch tätige Zahnärzte den Spagat zwischen zeitlich vertretbarem Behandlungsaufwand und Vorhersagbarkeit der Ergebnisse schaffen.

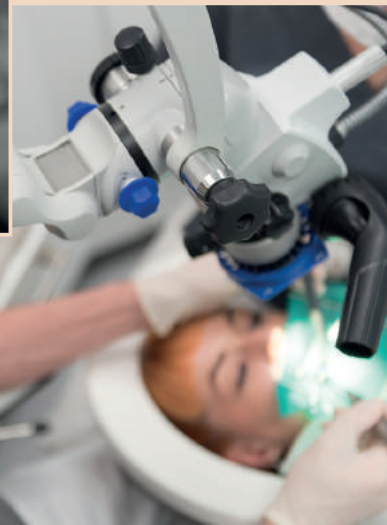Jeder Zahnarzt muss in der Lage sein, Wurzelkanalbehandlungen in der täglichen Praxis durchzuführen. Aufgrund des hohen zeitlichen und finanziellen Investments möchten sich allerdings nur wenige Zahnarztpraxen in diesem Fachgebiet spezialisieren. Im neuen Kurs werden einfach strukturierte Aufbereitungskonzepte mit geringem instrumentellem Einsatz (zwei bis drei rotierende Feilen) sowie fundiertes Wissen über die Bedeutung der chemomechanischen Aufbereitung vermittelt. Die Teilnehmer können so ein tiefes Verständnis von einfachen und wissenschaftlich abgesicherten Spülpro-



kollen entwickeln. Da oft gerade endodontische Notfälle dafür verantwortlich sind, dass der Praxisablauf „ins Stocken“ gerät, hat besonders dieser Punkt im Kurs einen hohen Stellenwert. So geht es in diesem Kontext insbesondere um die Frage, wie durch einfache gezielte Behandlungen oder Medikationen Schmerzfreiheit erreicht werden kann.

Um einfache Fälle von schwierigen unterscheiden zu können, be-

ärger. So wie es für den Generalisten nicht ratsam ist, jede Weisheitszahnentfernung selbst durchzuführen, so



© Jenny Ahr actinia photography

darf es eines geschulten „endodontischen Blicks“. Eine gute Fallselektion erspart dem Behandler so manchen

ist es auch nicht ratsam, endodontische Problemfälle selbst anzugehen. Die Zusammenarbeit mit einem En-

dodontologen schafft hier zufriedeneren Patienten und Freiräume für das Kerngeschäft.

Modul für die ZFA

Das Modul für die Zahnärztlichen Fachangestellten beinhaltet Übungen zu einfachen, schnellen und sicheren Kofferdam-Techniken. Weiter lernen die Teilnehmer/-innen spezielle Röntgentechniken für die Endodontie, zum Beispiel Wurzelkanäle durch exzentrisches Röntgen darzustellen sowie sichere Röntgenmessaufnahmen durchzuführen. [DT](#)

OEMUS MEDIA AG

Holbeinstraße 29
04229 Leipzig, Deutschland
Tel.: +49 341 48474-306
Fax: +49 341 48474-290
event@oemus-media.de
www.endo-seminar.de
www.oemus.com

ANZEIGE

Der Kopf im Mittelpunkt

Die theratecc | Kopftage 2018 Ende September rücken die Bissregistrierung in den Fokus.

DRESDEN – Unter dem Thema „Alles, was ein ganzer Kopf braucht“ finden am 28. und 29. September 2018 die theratecc | Kopftage 2018 im Schloss Eckberg in Dresden statt. Der Kongress ist das „Familientreffen“ für alle Zahnärzte und Zahntechniker, die alltagstaugliche Konzepte für alle Indikationsbereiche der Bissregistrierung anwenden oder anwenden möchten.

Etwas für die Ohren


Top-Referenten präsentieren den aktuellen Stand der analogen und digitalen Bissnahme und die entsprechenden Konzepte für die weitergehende restaurative Therapie, zum Beispiel einen digitalen Workflow von der digitalen Abformung über die digitale Bissnahme bis zur CAD/CAM-Fertigung von Aufbisschienen und restaurativen Versorgungen.

Zusätzlich geben Centric Guide®-Experten Einblicke in ihren Praxisalltag. Diese Anwender vermitteln, wie einfach die Systeme zur Bissregistrierung von theratecc in den Praxisalltag implementiert werden können. Natürlich wird bei den theratecc | Kopftagen 2018 auch über den Tellerrand hinausgeschaut, in Vorträgen wie „Biss in den Morgenrauen – Schlaflos durch Schmerzen – CMD aus orthopädischer Sicht“, „Mögliche Stolpersteine auf dem Weg vom MPG zur MDR“ und einem Thema, was in der heutigen schnelllebigen Zeit immer wichtiger wird: „Raus aus dem Hamsterrad“.

Etwas für den Mund

Am Freitagabend sind alle Teilnehmer zu einer außergewöhnlichen Abendveranstaltung mit Galadinner eingeladen. Im Weinkeller des Schlosses findet dann die anschließende Party mit Livemusik statt. Verschiedene Workshop-Angebote am Freitagnachmittag runden die theratecc | Kopftage 2018 ab. Weitere Details zum Programm und den einzelnen Workshops inklusive einer Onlineanmeldung finden Sie auf www.theratecc-kopftage.de. [DT](#)

Quelle: theratecc GmbH & Co. KG



Der Spezialist theratecc rückt damit die reproduzierbare Bissnahme in den Mittelpunkt. Passend zum Namen des Symposiums dürfen sich die Teilnehmer auf Folgendes freuen.

Etwas für die Augen

Der Veranstaltungsort, das ehrwürdige Schloss Eckberg, liegt im malerischen Elbtal in Dresden und ist eine exklusive, dentalhistorische Kulisse. Dort residierte einst der Chlorodont-Erfinder Ottomar Heinius von Mayenburg.

BE A HERO

Ihre Wahl für Apexifikations- und Perforationsbehandlungen

Superduo.
Weiche Kalziumhydroxidpaste mit hohem pH-Wert in Kombination mit reinem, bioaktivem Reparaturmaterial.