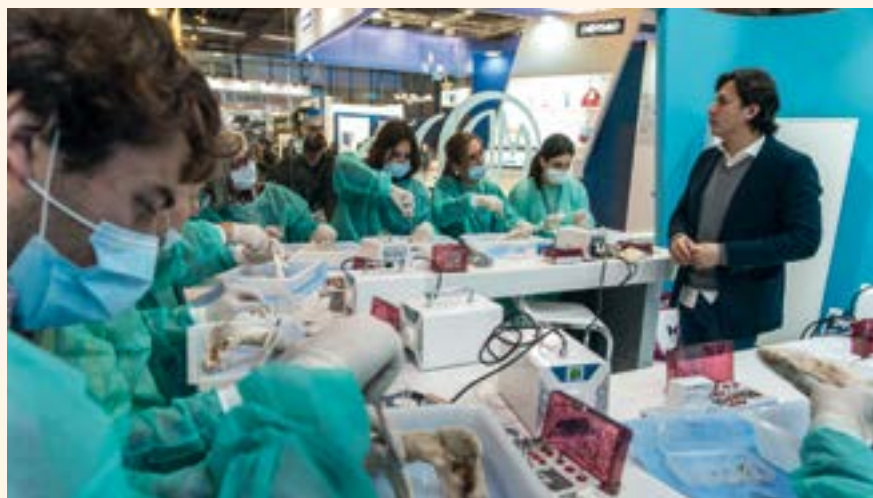



## Mas de 80 empresas confirman su participación en el área comercial de EXPODENTAL SCIENTIFIC CONGRESS

**E**ste gran evento multidisciplinar y científico que co-organizan IFEMA y Brand Comunicación, y promueve, Fenin, los próximos 24, 25 y 26 de junio en Feria de Madrid, ya tiene adjudicados más de 2.500 m<sup>2</sup> del pabellón 9.

Por DT Spain



Fotografía tomada en la exposición comercial de la edición pasada de Expodental.

El área comercial del primer Congreso Científico de Expodental, EXPODENTAL SCIENTIFIC CONGRESS, avanza a un buen ritmo de contratación. Y es que este gran evento multidisciplinar que co-organizan IFEMA y Brand Comunicación, y promueve la Federación Española de Empresas de Tecnología Sanitaria, Fenin, los próximos 24, 25 y 26 de junio en Feria de Madrid, tiene adjudicados más de 2.500 m<sup>2</sup> cuadrados del pabellón 9, donde paralela-

mente al desarrollo de los bloques de ponencias científicas, se situará este amplio espacio de exposición y de libre acceso para todos los profesionales, que ya tiene confirmada la participación de 82 empresas.

Una excelente respuesta que muestra el optimismo y apoyo empresarial a la celebración de este primer Congreso en formato presencial, diseñado para impulsar la formación, la información y el conocimiento de

las últimas innovaciones en materia de tecnología y tratamientos, en un momento crucial para dinamizar la actividad de cara al futuro, y en un contexto de total seguridad avalado por los amplios protocolos desarrollados por IFEMA.

En este sentido, cabe destacar las medidas ya en marcha para ordenar el flujo de asistentes y su movilidad, controles de aforo y distancias, uso de mascarillas obligatorio, registro digital de profesionales, y las últimas tecnologías aplicadas al conteo de asistentes y para la renovación del aire de pabellones, entre otras. A ello se suma el previsible avance de la vacunación en el mes de junio, y muy especialmente en lo que se refiere a los profesionales del entorno sanitario, dentistas, protésicos, higienistas y auxiliares de clínica que se darán cita en el Congreso.

La jornada de adjudicación de espacios, que se ha desarrollado por primera vez en formato online, tuvo lugar el pasado 18 de marzo, en un acto conducido por Juan M. Molina, presidente Sector Dental de FENIN; Luis Garralda, presidente del Comi-

té Organizador de EXPODENTAL, y Maria Jose Sanchez, directora del Congreso.

La jornada de adjudicación de espacios, que se ha desarrollado por primera vez en formato online, tuvo lugar el pasado 18 de marzo, en un acto conducido por Juan Molina, Presidente Sector Dental de FENIN; Luis Garralda, Presidente del Comité Organizador de EXPODENTAL, y Maria Jose Sanchez, directora del Congreso.

Por otra parte, recordar que el programa científico, coordinado por el Prof. Dr. Jaime A. Gil Lozano y el Dr. Nacho Rodríguez Ruiz, se ha estructurado en cuatro bloques científicos, que se desarrollarán en sesiones de mañana y tarde los días 25 y 26 de junio (viernes y sábado) liderados por SEPA, Sociedad Española de Periodoncia y Osteointegración; SEPES, Sociedad Española de Prótesis Estomatológica y Estética; SEDO, Sociedad Española de Ortodoncia, y AEDE, Asociación Española de Endodoncia.

Previamente, en la jornada del jueves, 24 de junio, el Congreso acogerá el Simposio anual SEPES DIGITAL ACADEMY coordinado por el Prof. Guillermo Pradés y dedicado a la actualización clínica en el entorno digital.

Los contenidos del Congreso se completarán con un extenso programa de talleres, organizados por empresas de especializadas en temas de periodoncia, estética, ortodoncia, terapéutica de implantes, imagen, impresión 3D, etc. **DT**

## IFEMA MADRID recibirá el Congreso Europeo de Cirugía Cráneo Maxilofacial en el Palacio Municipal

Por DT Spain

IFEMA MADRID Palacio Municipal acogerá la celebración de la 26ª edición del Congreso EACMFS, de la European Association for Cranio Maxillo Facial Surgery, que se desarrollará en formato presencial del 27 al 30 de septiembre de 2022.

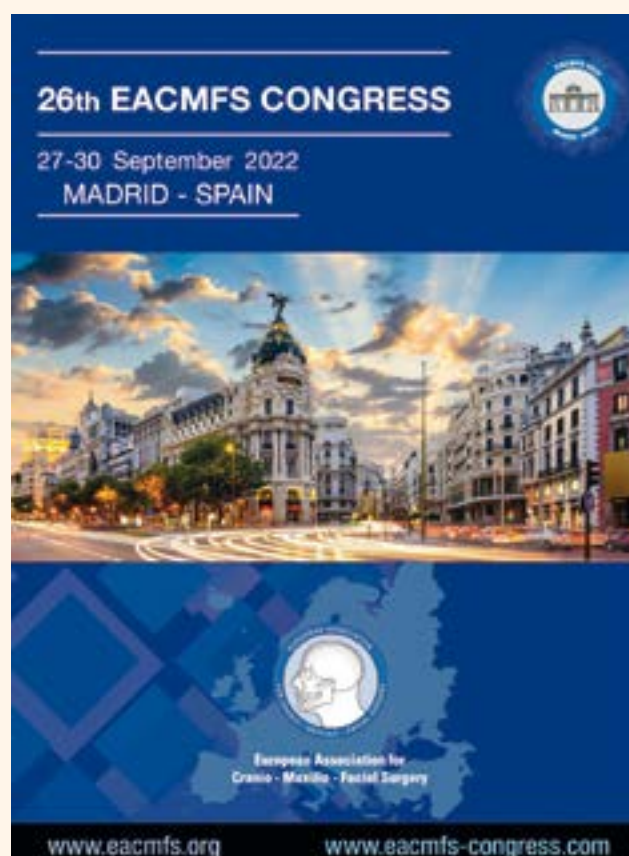Este congreso bienal recae en Madrid al recibir el profesor Julio Ace-ro, el testigo de la presidencia de la Asociación, y prevé acoger a más de 2.000 asistentes de 70 países.

Esta edición supondrá la vuelta al formato presencial, tras la última

cita celebrada en Múnich en 2018, y la edición virtual del último verano tras la imposibilidad de celebrarlo presencialmente en París en 2020.

De este modo, IFEMA MADRID sigue trabajando para la reactivación del sector MICE en Madrid, contribuyendo al posicionamiento internacional de la capital como centro de la celebración de congresos y eventos de gran relevancia mundial.

**DT**



Cartel del 26º EACMFS Congress que se celebrará en Madrid el próximo año.

**DENTAL TRIBUNE**  
El periódico dental del mundo  
www.dental-tribune.com

Publicado por Dental Tribune International

**DENTAL TRIBUNE**  
Spanish Edition

**Director Editorial**  
Francisco Soriano López  
francisco@atlantiseditorial.com

**Director Comercial**  
Jorge Luis Cacuango  
jorge@atlantiseditorial.com

**Director Científico**  
Dr. Juan José Soleri Cocco  
soleri.clinicavndelpilar@gmail.com

ISSN: 2586-5692  
Depósito legal: M-59040-2007

**Atlantis editorial**  
Science & Technology S.L.

**Editado por:**  
Atlantis Editorial Science & Technology S.L.  
Avda. del Manzanares, 196  
28026 Madrid  
Telf. (+34) 914 768 000 - (+34) 608 496 988  
www.atlantiseditorial.com

**DENTAL TRIBUNE**  
Spanish Edition

Edición que se distribuye a todos los odontólogos de España, latinoamericanos y a los profesionales hispanos que ejercen en USA.

**Dental Tribune Study Club**

El club de estudios online de Dental Tribune, avalado con créditos de la ADA CERP, le ofrece cursos de educación continua de alta calidad. Inscríbese gratuitamente en [www.dtstudyclubspanish.com](http://www.dtstudyclubspanish.com) para recibir avisos y consulte nuestro calendario.

**DT International**

Licensing by Dental Tribune International

**International Headquarters**

**Publisher and Chief Executive Officer:** Torsten R. Oemus  
**Chief Content Officer:** Claudia Duschek

**Dental Tribune International GmbH**  
Holbeinstr. 29, 04229 Leipzig, Germany  
Tel.: +49 341 4847 4302 | Fax: +49 341 4847 4175  
General requests: [info@dental-tribune.com](mailto:info@dental-tribune.com)  
Sales requests: [mediasales@dental-tribune.com](mailto:mediasales@dental-tribune.com)  
[www.dental-tribune.com](http://www.dental-tribune.com)

Material from Dental Tribune International GmbH that has been reprinted or translated and reprinted in this issue is copyrighted by Dental Tribune International GmbH. Such material must be published with the permission of Dental Tribune International GmbH. *Dental Tribune* is a trademark of Dental Tribune International GmbH.

All rights reserved. ©2021 Dental Tribune International GmbH. Reproduction in any manner in any language, in whole or in part, without the prior written permission of Dental Tribune International GmbH is expressly prohibited.

Dental Tribune International GmbH makes every effort to report clinical information and manufacturers' product news accurately but cannot assume responsibility for the validity of product claims or for typographical errors. The publisher also does not assume responsibility for product names, claims or statements made by advertisers. Opinions expressed by authors are their own and may not reflect those of Dental Tribune International GmbH.

# Ortopedia Digital y Autoligado Pasivo USS. La combinación perfecta

Por Luis F. Morales Jiménez

## INTRODUCCIÓN

Una de las grandes ventajas para el ortodoncista, que han incorporado los sistemas públicos de salud a través de las comunidades autónomas desde finales del siglo XX, es la implantación de los Programas de Salud Bucodental Infantil, que prestan sus servicios en niños a partir de los 6 años. Esto implica que, a partir de esa edad, el niño puede estar perfectamente atendido no solo en relación con su salud dentaria, sino que, además, el desarrollo de sus bases óseas también se halla controlado durante las etapas pre y puberal del crecimiento. Esto le confiere al ortodoncista la capacidad de actuar en el momento preciso para estimular o frenar el desarrollo del maxilar, la mandíbula o ambos, con el fin de conseguir o mantener las bases óseas proporcionadas y coordinadas. Esta situación, que actualmente nos parece lo más normal del mundo, ha supuesto un gran avance con respecto a épocas anteriores. En la mayoría de las ocasiones asistíamos al paciente en edad adulta y con el crecimiento finalizado, teniendo que recurrir, en el mejor de los casos, a camuflajes dentarios y, en el peor, a cirugía ortognática.

Una cuestión que se plantea es cuáles son los momentos idóneos para comenzar tanto el tratamiento de

ortopedia como el de continuación, con aparatología fija multibrackets. El inicio de la primera fase puede situarse antes de los 7 años (tracción del maxilar con máscara facial o contención mandibular con mentonera en clases III óseas), alrededor de los 13 años en niños y 11 en niñas, buscando el estadio 4 de la curva de la velocidad de crecimiento puberal (freno del crecimiento maxilar con arco facial y/o estimulación mandibular con aparatología combinada), o bien buscando el máximo pico de crecimiento (estadio 5) para estimular el desarrollo de la mandíbula. Lo que sí todo ortodoncista tiene claro es no comenzar la segunda etapa del tratamiento, con brackets, hasta que el paciente no se encuentre en la fase de descenso del crecimiento puberal. En definitiva, estos argumentos nos indican la importancia del control de los tiempos a la hora de establecer la planificación del tratamiento.

Otros avances que han marcado la dinámica de nuestro trabajo han sido el desarrollo del flujo digital con la elaboración de aparatología con impresoras 3D y el uso de brackets de autoligado y alambres de alta tecnología. El caso clínico que se describe a continuación combina ambos métodos buscando la excelencia en nuestros resultados.



**Prof. Luis F. Morales Jiménez**

Director académico del Máster de Ortodoncia Clínica y Ortopedia Dentofacial del PgO UCAM (Sedes Madrid, Málaga y Almería).

## CASO CLÍNICO

Paciente de 13/2 años que acude a consulta refiriendo que no le gustan sus paletas y que una está más larga que la otra.

La historia clínica no muestra antecedentes familiares ni personales reseñables. Se constata respiración mixta y, aparentemente, pensamos que va a ser colaborador por su higiene y el gran interés que muestra por el tratamiento.

En la exploración extraoral (figs. 1 a 3) se aprecia un aspecto mesodolico-facial, con simetría facial, tercios proporcionados y labios competentes. Al sonreír se observa escasa exposición dentaria, con elevación simétrica de

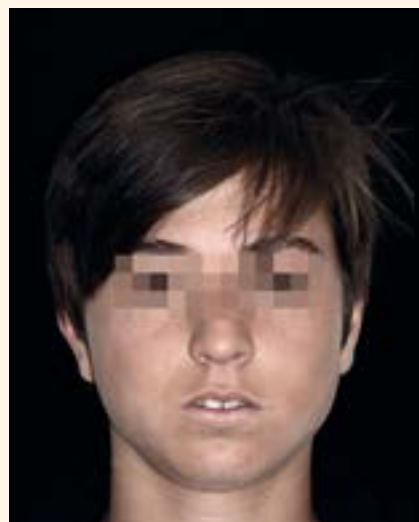

Figura 1.

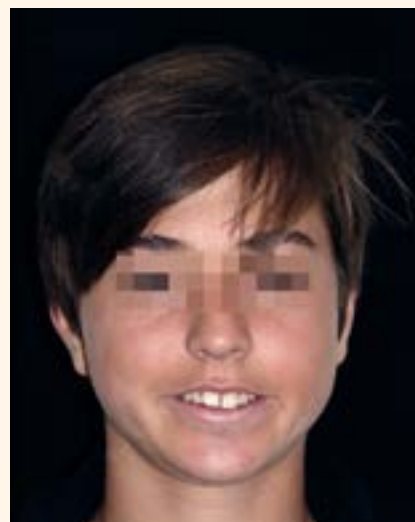

Figura 2.

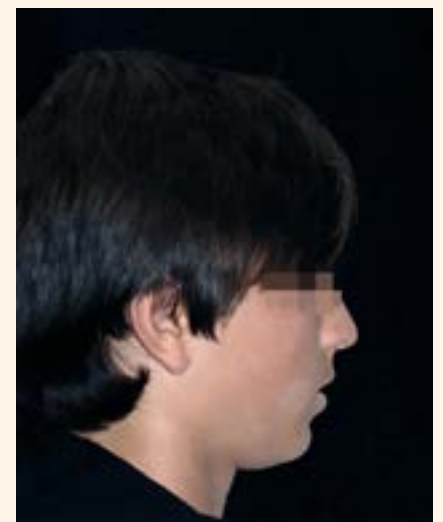

Figura 3.

**EL MUNDO EN SUS MANOS**  
Las noticias más relevantes de España y del mundo.  
Reciba Dental Tribune Spain en su consultorio sólo por el coste de su envío por correo.

**DENTAL TRIBUNE**  
The World's Dental Newspaper - Spain and Latin American Editions

¡SUSCRÍBASE YA! VISITE [WWW.DENTAL-TRIBUNE.COM](http://WWW.DENTAL-TRIBUNE.COM)

dti

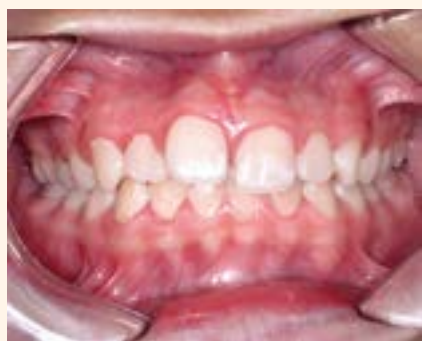

Figura 4.

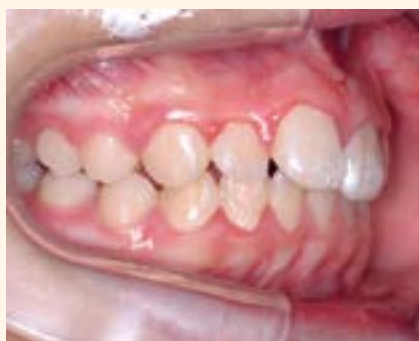

Figura 5.

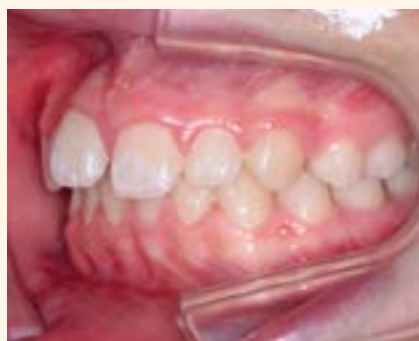

Figura 6.

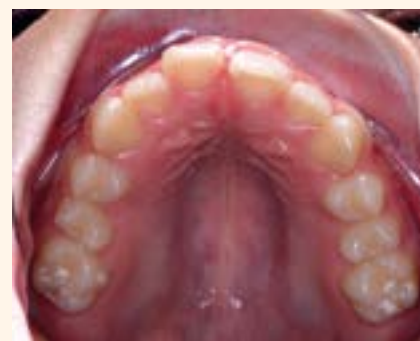

Figura 7.

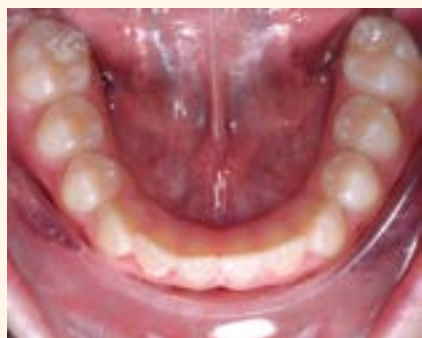

Figura 8.

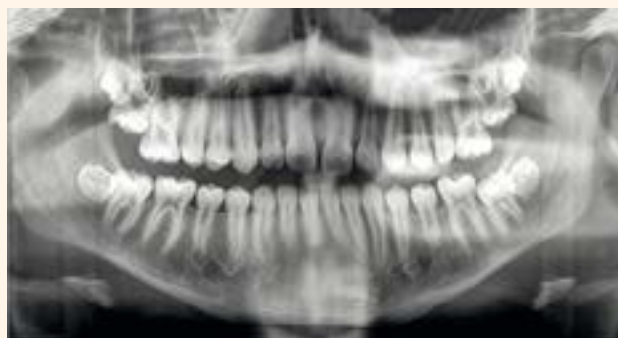

Figura 9.

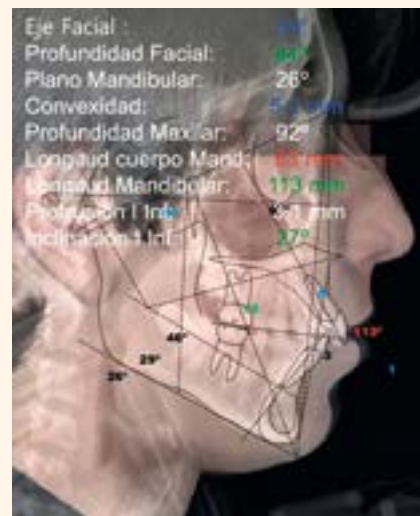

Figura 10.

las comisuras y línea 1/2 dentaria superior centrada con la facial. El perfil es convexo, con el ángulo de la convexidad (164°) disminuido, el nasolabial (100°) y el mentolabial (130°) en norma. El labio inferior sobrepasa el plano estético de Ricketts. En el análisis funcional destaca la respiración mixta y queilofagia inferior.

La exploración intraoral (figs. 4 a 8) revela buena coloración de mucosas, diastema central, incisivos superiores protruidos y vestibulizados, con ligera intrusión del 11 e inferiores vestibulizados. La línea 1/2 dentaria superior está centrada con la facial y la inferior 1 mm desviada hacia la derecha. El resalte es de 7 mm (entre los incisivos 11 y 41) y la sobremor-

rida de 1/2 corona. La relación oclusal es de clase II molar y canina, más acusada en el lado derecho, y la curva de Spee es de 2 mm. También se aprecia la tabla alveolar externa inferior muy delgada. La arcada superior es triangular, con una DOD positiva de 1,5 mm, y la inferior es parabólica, con 1 mm de discrepancia positiva. La discrepancia de Bolton en los sectores posteroinferiores es de 1,5 mm.

En la ortopantomografía (fig. 9) se aprecian los segundos molares en erupción y la presencia de los gérmenes de los cordales, sin patología reseñable. El análisis cefalométrico (fig. 10) confirma los hallazgos descritos anteriormente, así como una relación de las bases óseas de clase II

por protrusión maxilar y retrognatismo mandibular. Las vías aéreas superiores e inferiores están disminuidas y se observa proquelia inferior.

**Planificación y secuencia del tratamiento**

El análisis cefalométrico y, sobre todo, la exploración facial, revelan que se trata de un paciente con clase II ósea mixta. A pesar de no disponer de una radiografía de muñeca y a sabiendas que la edad cronológica en numerosas ocasiones no se corresponde con la biológica, se ha estimado que este niño se encuentra en el estadio 4 de la velocidad de crecimiento puberal. Este estadio es

óptimo, en este caso, para iniciar un tratamiento ortopédico como primera fase, seguido de una segunda fase, con aparatología fija multibrackets.

**1ª Fase: Tratamiento ortopédico**

La aparatología recomendada al inicio de la etapa puberal en los pacientes mesodolicofaciales que cursan con una clase II ósea de causa mixta (protrusión maxilar y retrognatismo mandibular) es la combinada, compuesta por un arco facial y un activador confeccionado en mordida constructiva. Nos estamos refiriendo al Teuscher. La tracción occipital aplica unas fuerzas ortopédicas, de 450 gr/lado en el caso de

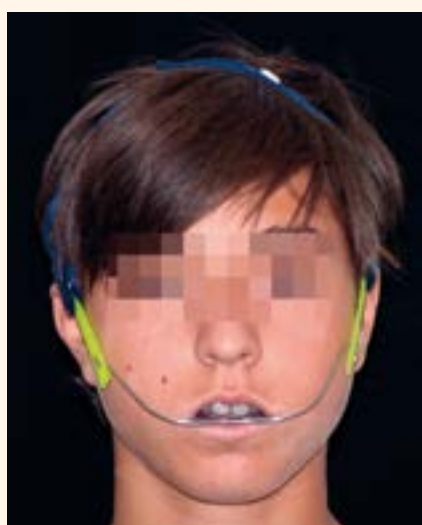

Figura 11.

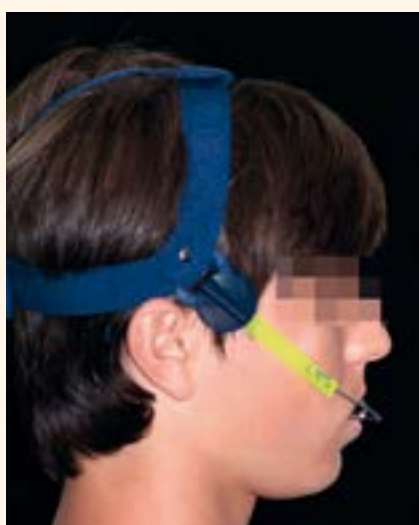

Figura 12.

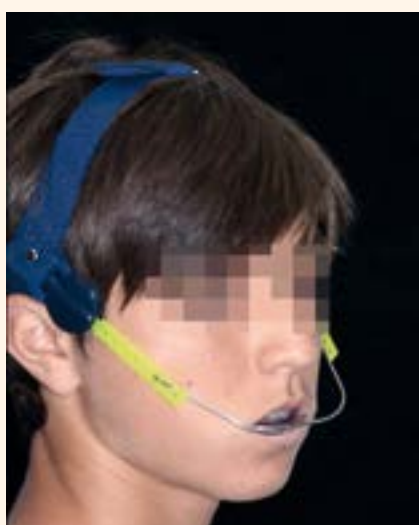

Figura 13.

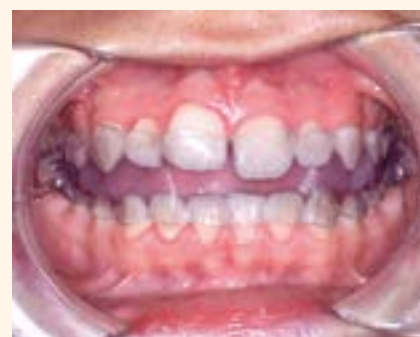

Figura 14.

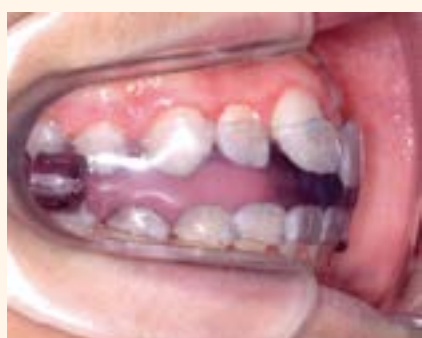

Figura 15.

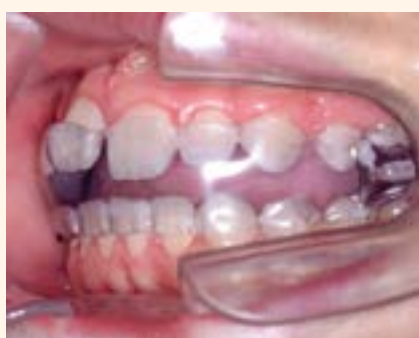

Figura 16.

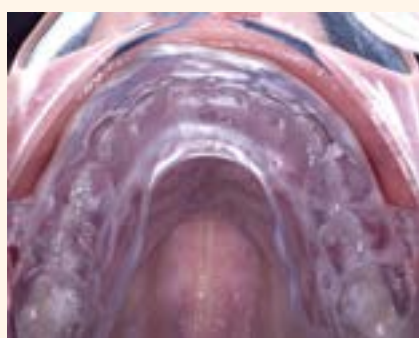

Figura 17.

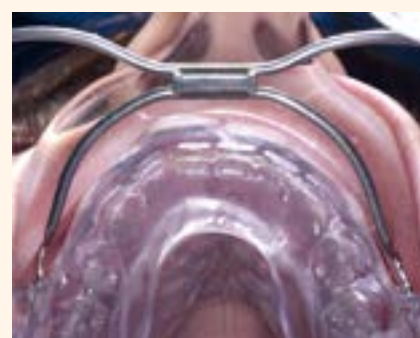

Figura 18.

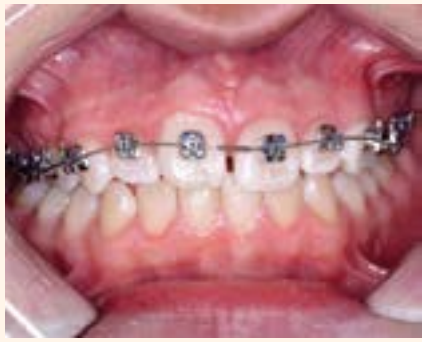

Figura 19.

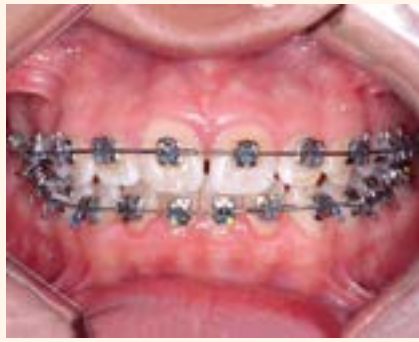

Figura 20.

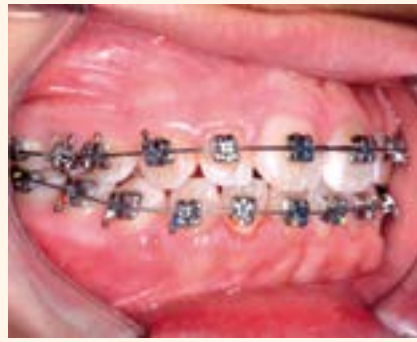

Figura 21.

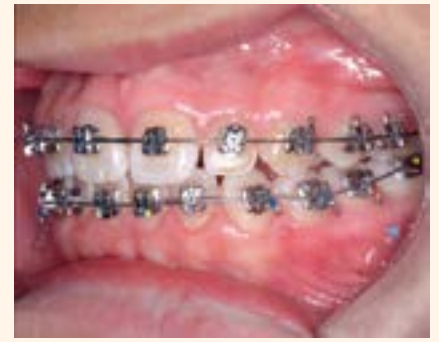

Figura 22.

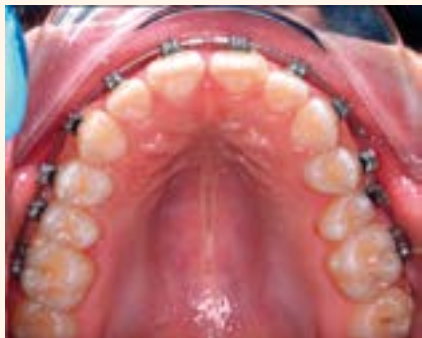

Figura 23.

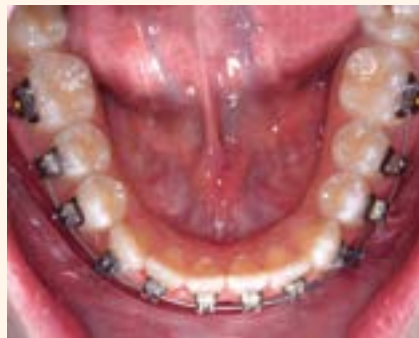

Figura 24.

este niño, sobre las ramas cortas y elevadas del arco facial, cuyos vectores de fuerza pasan a través de los centros de resistencia del maxilar y de la arcada superior (figs. 11 a 13), produciendo el efecto de control vertical y de freno en el crecimiento del maxilar. Al mismo tiempo, el activador elaborado bajo mordida estimula este efecto. En el caso que nos ocupa, y tras semanas de investigación con el Laboratorio Ortoplus en Málaga, se consigue la elaboración del activador Teuscher mediante impresión digital sin ningún elemento alámbrico en su diseño, como se muestra en las figuras 14 a 17. En la figura 18 se aprecia la

inserción de las ramas internas del arco facial en los tubos (no metálicos) ubicados a nivel de los premolares, dejando en el sector anterior un espacio de 4-5 mm.

La utilización del arco facial por parte del niño, aunque la recomendación es de 14 horas diarias, fue durante las 8 horas nocturnas más 2 horas por la tarde. La del activador Teuscher se indicó a tiempo completo excepto en las comidas. El tratamiento de esta fase se prolongó durante 12 meses. Tras estos, se mantuvo el activador solo para dormir durante cuatro meses más hasta el momento idóneo para iniciar la segunda fase de tratamiento.

## 2ª Fase: Tratamiento ortodóncico

Se indicó la ortodoncia fija con el sistema USS (Universal Smile System), de brackets de autoligado pasivo con torques diferenciales y alambres de Cuper NiTi de alta tecnología.

Los brackets de los 6 dientes anterosuperiores se cementaron 1 mm más hacia gingival y los de los sectores posteriores más hacia oclusal (fig. 19), con idea de extruir el sector anterior y conseguir su mayor exposición en sonrisa. La nivelación de la curva de Spee compensó el aumento de sobremordida. Las figuras 20 a 24 muestran el montaje completo de la aparatología en la etapa inicial. Esta segunda fase de tratamiento ortodóncico duró aproximadamente 12 meses.

El caso terminado se aprecia en las figuras 25 a 29, donde a nivel oclusal puede observarse la corrección de la clase molar y canina, resalte y sobremordida, y centrado de líneas medias. En el aspecto facial también se aprecian cambios significativos (figs. 30 a 32), como la mejoría en el aspecto facial en general y de la sonrisa en particular, en la que se ha conseguido la visión completa de los

incisivos y 1 mm de exposición gingival. El perfil también se ha visto ligeramente modificado al controlar el crecimiento del maxilar y dotar a la mandíbula de mayor proyección. Estos signos quedan corroborados por la cefalometría al final del tratamiento (fig. 33), apreciándose la normalización de la mayoría de los valores estudiados y, sobre todo, la posición del maxilar y de la mandíbula. El estudio de las áreas de superposición (fig. 34) también se muestra acorde con lo descrito anteriormente. En el área 1 se aprecia un cierre del eje facial de 2° y ligera intrusión de los molares superiores. En el área 2, retrusión del punto A del maxilar. En el área 3 se observa ligera intrusión de los molares e incisivos inferiores. Mesialización molar y ligera extrusión incisiva superior en el área 4 y mejoría del perfil blando en el área 5.

## DISCUSIÓN

La determinación de realizar un tratamiento en dos fases, ortopédico y, posteriormente, ortodóncico, se realizó sobre la base del estudio de la macroestética facial. Esta reveló que el perfil moderadamente convexo se vería favorecido por un avance man-

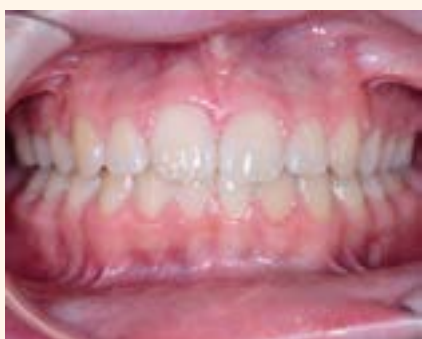

Figura 25.

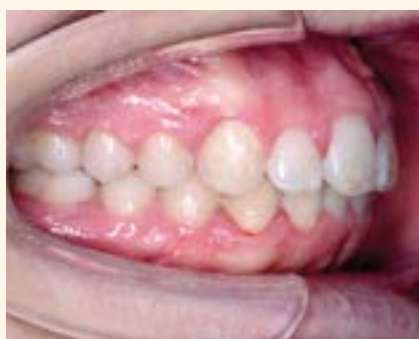

Figura 26.

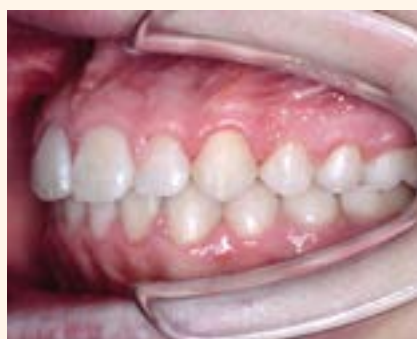

Figura 27.

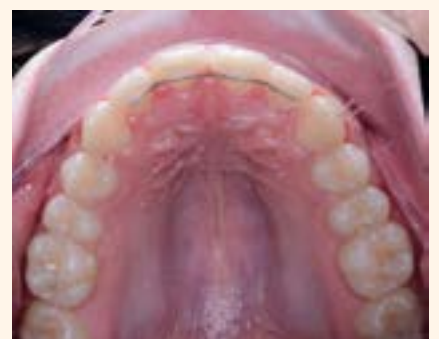

Figura 28.

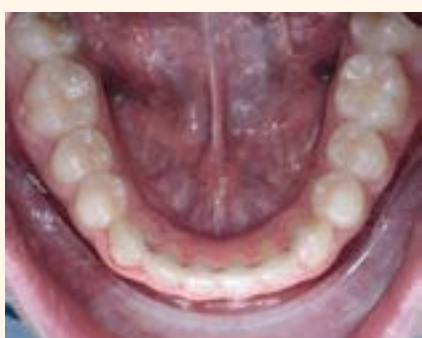

Figura 29.

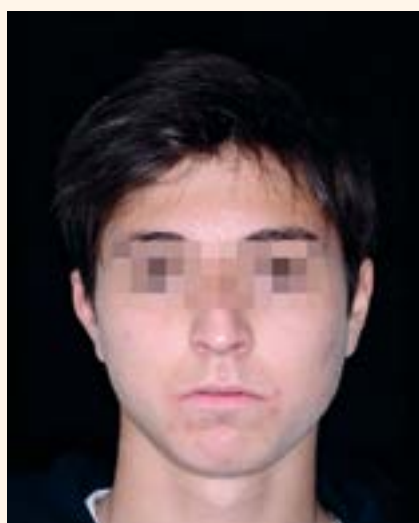

Figura 30.



Figura 31.

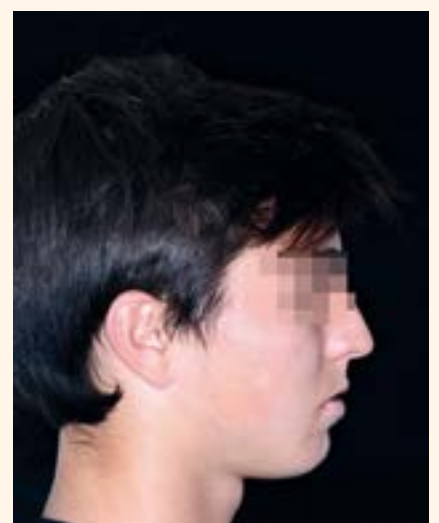

Figura 32.

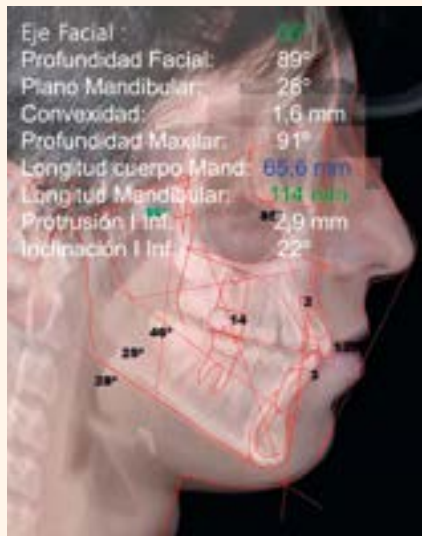


Figura 33.

dibular, aunque se observó que un movimiento puro de la mandíbula dejaba al paciente en una situación de biprotrusión, no muy deseable desde el punto de vista estético. La alternativa intermedia fue, además de realizar el avance descrito de manera más moderada, frenar ligeramente el crecimiento del maxilar, acompañándolo de cierto control vertical. Numerosos artículos publicados describen los beneficios que el aparato combinado Teuscher, como en el caso que nos ocupa, puede aportar en el desarrollo del maxilar y de la mandíbula. La decisión de confeccionar el aparato mediante impresión digital, prescindiendo de cualquier estructura metálica, fue tomada para favorecer el ajuste intraoral y eliminar los efectos dentoalveolares (linguoversión de los incisivos superiores y protrusión de los inferiores) atribuidos a los fabricados de forma convencional.

Transcurridos los 12 meses de tratamiento con la aparatología combinada, como se ha mencionado anteriormente (que es el tiempo mínimo que se aconseja en la literatura para producir efectos ortopédicos) y cumplidos los objetivos de la primera fase, tras un breve tiempo de espera, se continúa la segunda fase, con aparatología fija multibrackets. La prescripción de estos fue de alto torque en los cuatro caninos para ayudar al desarrollo transversal de las arcadas y a meter sus raíces más hacia lingual. La de los incisivos superiores e inferiores fue de torque estándar, pues su posición era bastante favorable y no se preveía utilización de elásticos intermaxilares de clase II, ya que en la etapa anterior se consiguió mejorar la coordinación de las arcadas dentarias (fig. 35).

En la figura 36 se aprecia el tiempo de permanencia en semanas de cada uno de los arcos en ambas arcadas. La etapa inicial se comenzó con alambres de CuNiTi de .014" en ambas arcadas durante 10 semanas, transcurridas las cuales se cambiaron los arcos a .018" en la arcada superior y a .016" en la inferior, durante el mismo periodo de tiempo. En esta primera etapa, con la utilización de fuerzas muy ligeras desarrolladas

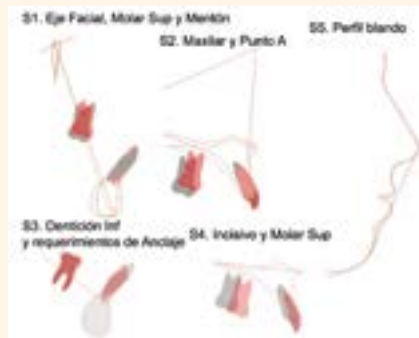


Figura 34.

por los arcos descritos, se pretendió «despertar la actividad celular» para iniciar el movimiento dentario, comenzar el desarrollo en anchura y perímetro de las arcadas, conseguir una nivelación del 90% y la corrección de las rotaciones en el 80%.

En la etapa intermedia se colocaron alambres rectangulares de CuNiTi .014x.025" en ambas arcadas durante otras diez semanas, que fueron sustituidos por .018x.025" en la superior y .016x.025" en la arcada inferior. Esta última prescripción no se mantuvo más de 8 semanas, a fin de evitar la tan temida sobreexpansión de las mismas. En esta fase se completa la totalidad del alineado y nivelado, así como el desarrollo de la anchura y perímetro de las arcadas. Se progresa en la expresión del torque y de las angulaciones y se prepara el caso para acceder a la siguiente etapa de mecánica mayor.

Los arcos de trabajo utilizados en la tercera etapa fueron de acero .018x.025" en la superior y .017x.025" en la inferior. Se completa el control del torque, más efectivo con arcos de acero que con los de CuNiTi, se asienta la coordinación de las arcadas en sentido transversal, sagital y vertical, y se finaliza el manejo de los diastemas producidos por la expansión.

El acabado y detallado del caso en la cuarta etapa se realizó con arco superior de .018x.025" e inferior de .017x.025", ambos de TMA. La menor rigidez de estos arcos favorece la realización de pequeñas compensaciones de intrusión-extrusión, angulación y torsión, etc. En general, en esta última fase de tratamiento se suele requerir el asentamiento e intercuspidación con elásticos intermaxilares, aunque en el caso que nos ocupa no fueron necesarios.

#### CONCLUSIONES

1. La realización de un diagnóstico preciso, con la anamnesis, exploración clínica intra y extraoral, análisis funcional, estudio de modelos y radiográfico, es imprescindible para el tratamiento del paciente. Prima el aspecto facial, con la macro, mini y microestética, sobre los datos que proporciona el análisis cefalométrico para establecer la planificación y la secuencia del tratamiento.

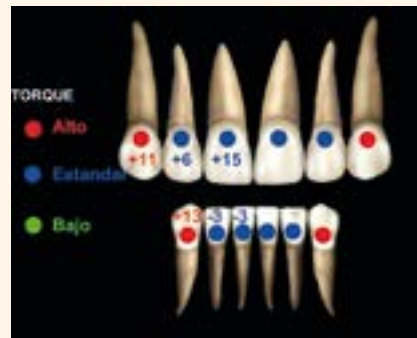


Figura 35.

2. Es fundamental establecer el estadio de la curva de crecimiento puberal en el que se encuentra el niño, ya que de él depende el momento oportuno para iniciar tanto el tratamiento ortopédico como ortodóncico.
3. Los avances en la tecnología digital y utilización de nuevos materiales en la confección de aparatos con impresión en 3D han supuesto una mayor precisión y seguridad en el desarrollo de los tratamientos de ortopedia.
4. La utilización de técnicas de autoligado pasivo en la segunda fase de tratamiento, con brackets de prescripción variable y alambres de última tecnología, no solo ha permitido acortar el tiempo de esta, sino que, además, proporcionan un plus en la estética facial.

#### BIBLIOGRAFÍA

1. Bondevik O: How effective is the combined activator-headgear treatment? *Eur J Orthod.* 1991; 13:482-485.
2. Graber T.M.: Aparatos Extraorales y funcionales combinados. Cap 18. En *Ortopedia Dentofacial con aparatos Funcionales*. Harcourt Brace de España 1998; 387-424.
3. Janson G, de Carvalho Caffer D, Castanha Henriques, et al.: Stability of Class II, Division 1 Treatment with the Headgear-Activator Combination Followed by

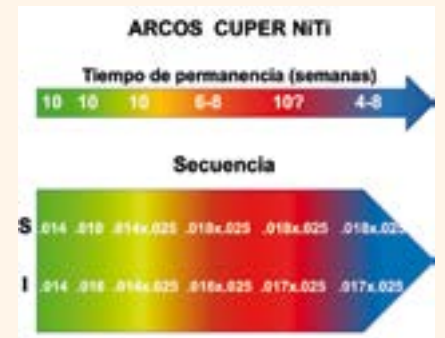


Figura 36.

- the Edgewise Appliance Angle Orthod. 2004; 74(5):594-604.
4. Lehman R, Romuli A, Bakke V: Five-year treatment results with a headgear-activator combination. *Eur J Orthod.* 1988; 10:309-318.
5. Marsan G: Effects of activator and high-pull headgear combination therapy: skeletal, dentoalveolar, and soft tissue profile changes. *Eur J Orthod.* 2007; 29:140-148.
6. Morales LF: Técnica de autoligado pasivo «Universal Smile System» (USS). parte I. *Gaceta Dental.* 2015; 268-275.
7. Morales LF: Técnica de autoligado pasivo «Universal Smile System» (USS). parte II. *Gaceta Dental.* 2016; 276-284.
8. Morales LF: Aparatos Funcionales Combinados. En *Manual de Ortopedia Dentofacial*. Tomo II. Ed Atlantis. 2020; Cap 4:75-98.
9. Öztürk Y, Tankuter N: Class II: a comparison of activator and activator headgear combination appliances. *Eur J Orthod.* 1994; 16:149-157.
10. Rimmelink H, Tan B: Cephalometric changes during headgear-reactivator treatment. *Eur J Orthod.* 1991; 13:466-470.
11. Singh G, Thind B: Effects of the headgear-activator Teuscher appliance in the treatment of Class II division 1 malocclusion a geometric morphometric study. *Orthodontics and Craniofacial Research.* 2003; 6:88-95.
12. Teuscher U.: A growth-related concept for skeletal Class II treatment. *Am. J. Orthod.* 1978; Vol 74(3):258-275.
13. Teuscher U: An appraisal of growth and reaction extraoral anchorage Simulation of orthodontic-orthopedic results. *Am. J. Orthod.* 1986; 89(2):113-121.
14. Türkahraman H, Özgür M: Effects of activator and activator headgear treatment: comparison with untreated Class II subjects. *Eur J Orthod.* 2006; 28:27-34. DI

Atlantis editorial  
Science & Technology S.L.

GACETA  
DENTAL  
tienda

**NOVEDAD EDITORIAL**

**FICHA TÉCNICA:**

**Autor:** Prof. Dr. Luís Fernando Morales Jiménez

**Páginas:** 200

**Tamaño:** 21x28 cm.

**Papel:** Couché brillo 150 grs.

**Encuadernación:** de lujo con tapa dura

**Fecha prevista de publicación:** Junio 2021

<https://tienda.gacetadental.com>

## XVIII Congreso de la SECIB. Modalidad on line.

Por DT Spain

El congreso de la SECIB de este año tiene por lema «a un clic del conocimiento», ya que el empeño por mejorar y compartir los «conocimientos» ha sido siempre el objetivo de esta sociedad que cuenta ya con más de 25 años de recorrido desde su fundación. La edición de este año quiere continuar con este empeño ofreciendo la oportunidad de seguir con su objetivo mediante una versión online, y de esta manera, extender su alcance

a todos los profesionales que tienen interés por la cirugía bucal en sus diferentes aspectos y no exclusivamente polarizadas a una sola área de la Cirugía Bucal.

El Comité Organizador del congreso, presidido por el Dr. Francisco Cardona Tortajada, ha elaborado un programa atractivo de interés para la práctica diaria y de alto nivel científico, desarrollado en dos sesiones en horario de tarde durante los días



Cartel del XVIII Congreso SECIB on line.

24 y 25 de septiembre, permitiendo la asistencia al XVIII Congreso de

la SECIB de una forma más cómoda para los profesionales nacionales y a su vez, favoreciendo la conexión de nuestros homólogos suramericanos con los que la SECIB desea compartir sus inquietudes.

El programa desarrolla temas que podrán ayudarnos a tomar decisiones ante los pacientes bajo tratamiento con fármacos antiresortivos, que presentan periimplantitis, la indicación y posibles beneficios de la preservación alveolar, el manejo de los pacientes oncológicos, la puesta al día sobre el manejo del tercer molar asintomático y la posibilidad de indicar técnicas de regeneración ósea tras su extracción, o los resultados de la cirugía guiada estática o dinámica, además de una sesión de discusión de casos clínicos controvertidos, con ponentes confirmados como el Dr. Pogrel, Dr. Pablo Galindo, Dr. José Vicente Bagán, Dr. José Luís Cebrián, Dr. Eduardo Valmaseda, Dr. Ausra Ramanauskaitė y Dr Rui Figueiredo, entre otros referentes de la Cirugía Bucal, moderados por expertos en cada campo, como los profesores Dr. Cosme Gay, Dr. Abel García, Dra. M<sup>a</sup> Àngels Sánchez y Dr. Jordi Gargallo. No hemos olvidado en esta edición el papel crucial que tienen las comunicaciones libres, especialmente en el ámbito universitario, y por este motivo podrán presentarse en un formato novedoso que permitirá su reproducción a demanda. Tampoco hemos olvidado que la participación de la sala es un factor importante, por lo que se habilitará un buzón el que se podrán introducir las preguntas a los ponentes para poder resolver las dudas o aportar comentarios interesantes.

Como siempre, las empresas que hacen posible la organización de este evento, a los que queremos agradecer de antemano su participación, tienen reservado un espacio de difusión de sus conocimientos mediante ponencias de alto nivel, que podrán ser reproducidos también a demanda.

Estamos seguros de que el entusiasmo y la ilusión con que está siendo preparada esta modalidad del XVIII de la SECIB marcará un antes y un después en nuestra querida sociedad. El esfuerzo que representa este cambio temporal, a la espera de poder vernos personalmente para discutir la evidencia científica y estrechar los lazos de amistad será recompensado. A «un clic del conocimiento» la SECIB propone un reto para lograr una acogida record entre los profesionales, estudiantes y empresas, tanto a nivel nacional como sudamericanas.

DT

SIGN UP NOW

Dental Tribune e-newsletter

DENTAL TRIBUNE

# The world's dental e-newsletter

news / live event coverage / online education / KOL interviews  
event reviews / product launches / R&D advancements

www.dental-tribune.com

facebook.com/DentalTribuneInt

twitter.com/DentalTribuneInt

linkedin.com/company/dental-tribune-international

CURAPROX

# HYDROSONIC PRO

AYUDA A TUS PACIENTES A MANTENER SU  
SONRISA SALUDABLE GRACIAS A  
INNOVADORES CABEZALES  
CON TECNOLOGÍA SUIZA.



SINGLE

POWER

SENSITIVE



GERMAN  
DESIGN  
AWARD  
WINNER  
2021

MADE IN SWITZERLAND

- ✓ Filamentos **Curen®** ultrafinos
- ✓ **22.000 a 42.000** pulsaciones por minuto
- ✓ **Siete** niveles de limpieza
- ✓ **Curacurve®** para los lugares de difícil acceso
- ✓ **60 min** de cepillado

 SWISS PREMIUM ORAL CARE

## El Campus de Huesca acoge la única Jornada Universitaria SECIB presencial de este curso

Se han abordado temas como el manejo de tejidos blandos, los implantes inmediatos en sector anterior, la carga inmediata o la cirugía endodóncica. Daniel Torres: «Para SECIB siempre ha sido una prioridad mantener un contacto estrecho con los alumnos».

Por DT Spain

La Sociedad Española Cirugía Bucal ha celebrado, en la Facultad de Ciencias de la Salud y el Deporte de la Universidad de Zaragoza (Campus

de Huesca), el único encuentro presencial de los cuatro programados dentro de las Jornadas Universitarias SECIB para el curso 2020-2021.

El encargado de abrir el acto ha sido el Dr. Daniel Torres, presidente electo de SECIB, quien con su asistencia, en el contexto de la pandemia, ha querido poner de relieve «la prioridad que siempre ha sido para SECIB establecer un contacto estrecho y directo con la Universidad, tanto con los alumnos de últimos cursos y de posgrado, como los equipos docentes de Cirugía Bucal».

La jornada se ha estructurado en dos bloques. El primero de ellos, moderado por Dr. Óscar Alonso, director del Máster de Endodoncia de la Universidad de Zaragoza, ha contado con la participación del Dr. David Saura, profesor asociado de la Universidad de Zaragoza, quien ha hablado sobre el manejo de los teji-

dos blandos en reconstrucción vertical; el Dr. Adrián Maximiano, profesor asociado de la Universidad de Zaragoza, que ha realizado una actualización en implantes inmediatos posextracción en el sector anterior, y el Dr. Miguel Plana, también profesor asociado de la Universidad de Zaragoza, que se ha centrado en el procedimiento de carga inmediata.

El segundo bloque, moderado por el Dr. Miguel Plana e impartido por los doctores Santiago Poc, profesor del Máster de Endodoncia de la Universidad de Zaragoza, y Óscar Alonso, ha girado en torno a la cirugía endodóncica y las diferentes opciones terapéuticas para evitar la extracción del diente.


Las Jornadas Universitarias SECIB tienen carácter informativo y científico. «Su objetivo es acercar el campo de la cirugía bucal y la implantología a los estudiantes de los últimos cursos de Grado y compartir con ellos los valores de la Sociedad. Por eso, en medio de tanta formación online y semipresencial, SECIB está haciendo un esfuerzo por mantener el contacto directo los alumnos. En este sentido hay que remarcar el gran trabajo de organización y coordinación realizado por los equipos docentes de la Universidad de Zaragoza, en el campus de Huesca, que han planteado un encuentro muy interesante desde el punto de vista científico y humano», asegura el presidente electo de SECIB, Daniel Torres.

### Ciclo 2020-2021

El ciclo de jornadas universitarias del curso 2021-2021 comenzó el día 19 de marzo con una sesión online a cargo del Dr. Mario Alvarado, profesor adjunto de la Universidad Europea Miguel de Cervantes, con la finalidad de hacer comprender la importancia de la utilización de provisionales sobre implantes para la osteointegración y la integración de los tejidos circundantes. El Dr. Alvarado expuso varios casos clínicos con provisionales inmediatos y diferidos sobre implantes, deteniéndose en los materiales utilizados y algunos trucos y consejos.

El Dr. José María Díaz, profesor titular de la Universidad Europea de Valencia y director del Máster de Implantología Oral Avanzada, impartió la segunda jornada online el día 26 de marzo, con las infecciones odontogénicas como tema central. Se comentaron las diferentes formas clínicas de presentación, fundamentalmente aquellas que con mayor frecuencia determinan la aparición de complicaciones, así como el manejo terapéutico adecuado de las mismas y los criterios de derivación hospitalaria.

El Dr. Díaz puso de manifiesto el grave problema sanitario que supone esta patología, debido a la gran demanda asistencial y coste económico. Se trata de la causa más importante de inflamación de la cara y cuello y, aunque responden bien al tratamiento, en ocasiones pueden surgir complicaciones que pueden comprometer la vida del paciente.

La última cita de este ciclo de jornadas universitarias tendrá lugar el día 29 de mayo, también con formato online. 



CONFERENCIA  
**DESOCLUSIÓN**  
&  
DIAGNÓSTICO EN REHABILITACIÓN ORAL

MADRID - COEM

4 y 5 junio  
2021

Prof. Dr. Aníbal Alonso

info@centroforma.com **FORMA** Centro de Formación Odontológica [www.desoclusion.com](http://www.desoclusion.com)



# DESCUBRE BISCO

# DREAM TEAM

**¡Descubre por qué estos premiados productos son ganadores!**

## TheraCal LC®

**Protector pulpar/Liner a base de Silicato de calcio modificado con resina**

TheraCal LC es un silicato de calcio modificado con resina fotocurado. Su habilidad única para estimular apatita<sup>1,2</sup> hace que sea ideal para el recubrimiento pulpar directo e indirecto y también como base protectora/liner.

## All-Bond Universal®

**Adhesivo dental fotocurado**

All-Bond Universal te permite estandarizar los protocolos clínicos para adherir eficazmente con una sola botella.

## TheraCem® Ca

**Cemento de resina auto-adhesivo**

TheraCem Ca es un cemento de resina auto-adhesivo de curado dual y con liberación de calcio.

## Z-Prime™ Plus

**Acondicionador de Zirconia-Alumina-Metal**

Z-Prime Plus es un acondicionador mono componente usado para intensificar la adhesión entre los materiales de restauración indirecta y los cementos de resina<sup>3</sup>.

1. Bisco tiene archivados los datos de la liberación de calcio de TheraCal LC.
2. Gandolfi MG, Siboni F, Prati C. Chemical-physical properties of TheraCal, a novel light-curable MTA-like material for pulp capping. International Endodontic Journal. 2012 Jun;45(6):571-9.
3. Bisco, Inc. datos archivados.

Rx Only



[www.bisco.com](http://www.bisco.com)



[www.inibsadental.com](http://www.inibsadental.com) • +34 938 609 500