

DENTAL TRIBUNE

The World's Dental Newspaper · German Edition

No. 1+2/2010 · 7. Jahrgang · Leipzig, 5. Februar 2010 · PVSt. 64494 · Einzelpreis: 3,00 €

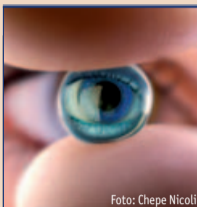


Foto: Chepe Nicoli

Mundschleimhaut im Fokus

Wer einen Allgemeinmediziner konsultiert, weiß: Der Blick in den Mund ist out. Meist noch pro forma durchgeführt, ist er leider selten von Bedeutung.

► Seite 4ff.



Foto: Lazar Mihai Bogdan

ITI World Symposium

Das Internationale Team für Implantologie (ITI) veranstaltet zum elften Mal das ITI World Symposium – diesmal in der Schweiz.

► Seite 10




Foto: Alexander Chaikin

20 Jahre DZOI

Das DZOI bereitet eine Jubiläumstagung in Lindau am Bodensee vor. Prominente Namen werden auf der Gästeliste erwartet.

► Seite 13

ANZEIGE

Perfekt registrieren.

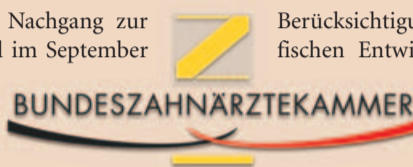METAL-BITE®

R-dental Dentalerzeugnisse GmbH
Informationen unter Tel. 0 40 - 22757617
Fax 0 800 - 733 68 25 gebührenfrei
E-mail: info@r-dental.com
r-dental.com

Freiberuflichkeit festigen

BZÄK positioniert sich klar.

BERLIN – Im Nachgang zur Bundestagswahl im September 2009 hat nun die Bundeszahnärztekammer (BZÄK) ihre gesundheitspolitischen Grundsätze in einem Positionspapier vorgestellt. Sie hebt hervor, die Bundesregierung in ihrer Absicht, die Freiberuflichkeit der Zahnärzte und Ärzte zu stärken, entsprechend zu unterstützen. Für die künftige Finanzierung der gesetzlichen Krankenkassen (GKV) spricht sich die BZÄK für die Befreiung von der Konjunkturabhängigkeit und für die Entkoppelung vom Faktor Arbeit sowie für die



Berücksichtigung der demografischen Entwicklung aus. Der Präsident der Bundeszahnärztekammer Dr. Peter Engels fasst im Interview mit *Dental Tribune* die wesentlichen Erwartungen und Positionen der BZÄK zur notwendigen Reform des Gesundheitssystems zusammen. **DT**

Fortsetzung auf Seite 8 →



Implantatprothetik zu Spitzenpreisen!

VMK-Krone auf Implantat

komplett **181,89 €***

* inkl. Versand und MwSt., exkl. Implantatmaterial. Angebot gültig bis 31.12.2010. Es gilt das Auftragsdatum der Praxis.

dentaltrade®
...faire Leistung, faire Preise

ANZEIGE

Merkel kritisiert Kassen

Schwarz-Gelb macht gegen Zusatzbeiträge mobil.



© Deutscher Bundestag / photothek.net / Thomas Trutschel

BERLIN – Bundeskanzlerin Angela Merkel (CDU) ist nach einem Zeitungsbericht verärgert über die gesetzlichen Krankenkassen, die von ihren Versicherten Zusatzbeiträge verlangen wollen. In der CDU/CSU-Bundestagsfraktion habe sie angekündigt, man werde sich genau anschauen, was die Kassen da machen, berichtete das *Handelsblatt* unter Berufung auf Teilnehmer der Sitzung. „In anderen Fällen wäre das ein Fall für das Kartellamt“, habe Merkel gesagt.

Dem Bericht zufolge zeigte die Kanzlerin Unverständnis dafür, dass gleich mehrere Kassen von der Möglichkeit Gebrauch gemacht hätten, den

Zusatzbeitrag von acht Euro zu erheben, obwohl die Situation der Kassen, vor allem ihre Rücklagen, sehr unterschiedlich seien.

Kritisch habe sich Merkel auch mit Äußerungen von Gesundheitsminister Philipp Rösler (FDP) auseinandergesetzt. Es habe keinen Sinn, immer wieder mit Vorschlägen für die Einführung einer Kopfpauschale voranzupreschen, sagte Merkel laut Teilnehmern. Sie verwies auf die aber 2011 geltende Schuldenbremse. „Dann soll Herr Rösler mal schauen, wie er das haushaltsneutral hinkommt“, wurde Merkel zitiert. **DT**

Mehr zum Thema auf Seite 2 →

LEIPZIG/HOMBURG – Der Einsatz von kaltem Plasma in der Zahnmedizin könnte künftig antiinfektiöse Maßnahmen in der Zahnmedizin unterstützen. Das interdisziplinäre Wissenschaftsteam um Dr. Axel Schindler vom Leibniz-Institut für Oberflächenmodifizierung e.V. Leipzig (IOM) in Leipzig und Dr. Stefan Rumpf von der Universitätsklinik des Saarlandes in Homburg untersuchte in Experimenten die Wirksamkeit von atmosphärischem Plasma für die Behandlung von Zahnschmelz und infiziertem oralem Gewebe.

„Kalte Plasmajets sind ionisierte lokale Gasströmungen, die unter Normaldruck mittels Mikrowelle in Plasmajetquellen unter Verwendung von Edelgasen erzeugt werden“, erläutern die Wissenschaftler. „Durch

„Wir werden das Plasmajetverfahren noch in diesem Jahr an Patienten testen.“

Beimischung chemisch aktiver Gase werden reaktive Sauerstoffspezies erzeugt, die in der Lage sind, mit Oberflächen zu reagieren und diese zu verändern“, erklärt Schindler vom Leipziger Leibniz-Institut für Ober-



Im Bild die am IOM Leipzig entwickelte miniaturisierte Plasmaquelle mit gezündetem Plasmajet.

flächentechnologie im Gespräch mit *Dental Tribune*.

Plasmastrahlen werden seit wenigen Jahren als vielfältig nutzbare Technologie in der Industrie zur Bearbeitung von Oberflächen eingesetzt.

„Mit der neuen Variante des kalten Plasmajets als feiner Strahl kann eine Zahnoberfläche desinfiziert werden, ohne diese zu beschädigen“, so Zahnmediziner Rumpf. Dennoch werde die Zahnoberfläche durchlässig, etwa für

Medikamente. „Damit könnte die Behandlung unter anderem von Karies erheblich verbessert werden. Bisher wird die zerstörte Zahnschmelz mechanisch entfernt. Mithilfe des neuen Verfahrens kann eine wesentlich schonendere Behandlung im Vorfeld der Zerstörung der Zahnschmelz erfolgen und die heutige mechanische Dentinentfernung reduzieren“, so die Vision.

Die Privatdozenten Dr. Stefan Rumpf und Dr. Axel Schindler zählten 2006 zu den Gewinnern des BMBF*-Innovationswettbewerbs zur Förderung der Medizintechnik. Sie erhielten den Preis für die Entwicklung der

*Bundesministerium für Bildung und Forschung

Fortsetzung auf Seite 2 →

ANZEIGE

Asiatische Fertigkeit trifft deutsche Qualität

Aus Erfahrung besser

Wir sind stolz, einer der ersten Anbieter von qualitativ hochwertigem ausländischen Zahnersatz zu sein. Seit 15 Jahren arbeiten unsere 7 Zahntechnik-Meister und 14 hauseigene Zahnärzte aus der Praxis für die Praxis. Unseren langjährigen Mitarbeitern bieten wir kontinuierliche Schulungs- und Fortbildungsmaßnahmen. Damit sichern wir unseren und Ihren hohen Qualitätsanspruch.

Imex – der Zahnersatz. Einfach intelligenter.

Kostenlos anrufen: 0800 8776226 oder
www.kostenguenstiger-zahnersatz.de

imex
DER ZAHNERSATZ

Klinik: Weimar, Homburg



Kostendämpfung durch Zahnmedizin-Ausgrenzung

Jürgen Pischel spricht Klartext

Millionen Bürger werden in den nächsten Wochen Bescheide ihrer Krankenkasse erhalten, dass sie einen höheren Beitrag zahlen müssen, verbunden mit einer Rechnung zur direkten Begleichung. Belastet wird allein der Versicherte. Genauso wie beim Sonderbeitrag zum ZE-Festzuschuss, um die Arbeitgeber zu entlasten.

In diesem Jahr fehlen der GKV im Gesundheitsfonds 4 Milliarden Euro. Eigentlich ist der Fehlbetrag 8 Milliarden Euro, aber 4 Milliarden kommen als Übergangssubvention. Dies wurde vor zwei Jahren für 2010 zugesagt, um den GKV-Beitrag vor der letzten Bundestagswahl für scheinbar stabil erklären zu können. Für das nächste Jahr prognostiziert man bereits ein GKV-Defizit von über 10 Milliarden Euro, direkt von den Versicherten hereinzuholen, was die Zusatzbeitragsregelungen im Gesundheitsfonds nicht hergeben. Aus dem Bundeshaushalt wird es keinen müden Euro zusätzlich für die GKV geben, hat doch der Finanzminister Schäuble allein bis 2015 über 200 Milliarden Euro einzusparen.

Was bleiben dem bisher vornehmlich durch freundliches Lächeln, aber durch wenig zielorientiertes Handeln auffallenden Gesundheitsminister Rösler für Alternativen? Zähne zusammenbeißen und knirschen wird nicht ausreichen, er wird handeln müssen. Die Umstellung auf die Kopfpauschale, Lieblingsprojekt der FDP – aber nicht erkennbar des Vorsitzenden, der all sein Politheil in Steuersenkungen sieht – führt nicht nur zu einem ungläublichen bürokratischen Aufwand, sondern erfordert weitere 15 bis 20 Milliarden GKV-Subvention aus dem Bundeshaushalt. Geht nicht, gibt es nicht. Über eine

Sondergesundheitssteuer eine Finanzierung zu sichern, oder über einen Solidaritätszuschlag auf die Einkommens- und Körperschaftsteuer das Geld hereinzuholen, geht ebenfalls nicht. Den bestehenden Soli wollen besonders die Liberalen abschaffen, die Union kann auch nicht mitmachen. Rösler wird mit der Kopfpauschalen-Modell-Reform scheitern, sie begraben müssen.

Was sonst. Eine strikte Ausgabenbegrenzung, also Wiedereinführung der von Seehofer erfundenen strikten Budgetierung verbietet sich ebenfalls für Rösler, das wäre ein FDP-Sakrileg und würde die Wähler-Klientel in den Protest treiben. Die Pharmaindustrie, neben den Ärzten und Krankenhäusern in der letzten Zeit die Antriebskräfte für die GKV-Ausgaben-Steigerungsrakete in die Preisschranken zu weisen, verbietet sich für einen FDP-Minister von selbst.

Neue „Sparrunden“ sind nicht Rösler-FDP-konform. Bleibt das FDP Politallheilmittel für alle anstehenden Probleme, „mehr Wettbewerb“ zu fordern und zu fördern. Wettbewerb durch Ausgrenzung von Leistungen aus der GKV, das entlastet die Arbeitgeber bei den Soziallasten, das erlaubt Sonderversicherungsverträge bei der PKV, den Privaten, oder Sondertarife bei der GKV. Am einfachsten geht dies in der Zahnmedizin nach dem ZE-Modell-Sonderbeitrag. Rausfliegen könnte vieles von der Paro über viele Kons-Leistungen. Nur noch eine GKV-Grundsicherung. Widerstand von ZÄ-Funktionären erwartet die FDP nicht, die Gruppe steht unter FDP-Fittichen.

Was heißen soll: STILL!

Toi, toi, toi
Ihr J. Pischel

Ende der Schonfrist für Versicherte

Die Zusatzlasten heizen den Reformstreit an.

BERLIN – Millionen Versicherte sollen ab Februar acht Euro mehr Krankenkassenbeitrag im Monat bezahlen. Mit der DAK und der KKH-Allianz kündigten erstmals zwei Branchengrößen den Extrabeitrag an. Verbrauchermministerin Ilse Aigner (CSU) forderte von den Kassen in der Welt Ausgaben zu durchforsten, statt Mehrkosten auf die Versicherten abzuwälzen.

Die gesetzlichen Kassen müssen in diesem Jahr insgesamt ein Defizit von rund 4 Milliarden Euro schultern – trotz eines einmalig um 3,9 Milliarden Euro erhöhten Steuerzuschusses zum Ausgleich krisenbedingter Ausfälle.

Spätestens im kommenden Jahr würden Zusatzbeiträge für fast alle gesetzlich Versicherten fällig, kündigte die Chefin des Kassen-Spitzenverbandes, Doris Pfeiffer, im Deutsch-

landfunk an. Der Einheitssatz beträgt derzeit 14,9 Prozent.

Die Union deutete an, die Obergrenze bei den Zusatzbeiträgen zur Disposition stellen, Belastungen aber ausgleichen zu wollen. Rösler sprach sich gegen eine Aufhebung der Obergrenze aus. „Richtig ist, dass die Zusatzbeiträge eben sozial ausgeglichen werden müssen.“ Opposition und Sozialverbände warnten vor einer

Wende bei der Finanzierung der Kassen auf dem Rücken der Versicherten und riefen Rösler zum Verzicht auf Kopfpauschalen auf. Rösler warb für einen Sozialausgleich und kündigte rasch eine Debatte über Kostensenkungen bei Arzneimitteln an. [DZ](#)

ZWP online informiert Sie über den aktuellsten Stand der Diskussion: www.zwp-online.com/zwpnews/gesundheitspolitik

Neues DZOI-Präsidium gewählt

Dr. Kurt Strauß als Präsident im Amt.

EMMERICH – Die Mitgliederversammlung des Deutschen Zentrums für orale Implantologie e.V. (DZOI) wählte am 28. Januar 2010 in Köln ein neues Präsidium. Einstimmig einigten sich die Teilnehmer auf Dr. Kurt Strauß als neuen Präsidenten des Fachverbandes sowie auf



Dr. Thomas Freiherr von Landenberg als neuen Vizepräsidenten.

Dr. Kurt Strauß aus Borken, Hessen, ist seit 2003 Mitglied des DZOI. Seit März 2006 verantwortet er im Vorstand das Ressort Implantologie. In dieser Funktion steht der Zahnmediziner vor allem für die Fortbildungsangebote

des DZOI. Der neue Vizepräsident Dr. Thomas von Landenberg aus Boppard trat dem DZOI im Jahr 2004 bei. Seit März 2006 koordiniert er als Vorstandsmitglied die Öffentlichkeitsarbeit des Verbandes. Beide werden neben den neuen auch ihre angestammten Vorstandsfunktionen behalten. [DZ](#)

ZWP online Mehr Informationen unter: www.zwp-online.com/zwpnews

← Fortsetzung von Seite 1

Plasmajettechnologie. „Dieser Preis und die damit verbundenen Fördermittel des BMBF für drei Jahre ermöglichten 2007 den Beginn intensiver Forschungsarbeit, die jetzt erste Erfolge zeigt“, so Dr. Rupf gegenüber *Dental Tribune*. Über die Ergebnisse berichtet das Wissenschaftsteam in der Februar-Ausgabe des Fachmagazins *Journal of Medical Microbiology*.

Dental Tribune: Wie kamen Sie auf die Idee, die Technologie mit Plasmajets für die Zahnmedizin zu nutzen?

Dr. Rupf: Plasmajets werden in der Technik vor allem zur Bearbeitung von Oberflächen eingesetzt, zum Beispiel um in naher Zukunft optische Hochleistungslinsen herzustellen. Nachdem die langjährigen Entwicklungsarbeiten im Institut für Oberflächenmodifizierung in Leipzig zu einer miniaturisierten Plasmajetquelle mit Temperaturen des Plasmastrahls im Bereich der Körpertemperatur geführt hatten, hatte Dr. Schindler die Idee, den Plasmajet auch für die Zahnheilkunde zu verwenden. Kalte Plasmen verursachen Oberflächentemperaturen am Auftreffpunkt des Plasmajets von weniger als 40 °C. Mithilfe kalter atmosphärischer Plasmajets sind Reinigung und Hydrophilisierung von Oberflächen bei biologisch akzeptablen Temperaturen möglich. Es war Mitte 2006, als Herr Schindler in die Zahnklinik der Universität Leipzig kam

und nach einer gemeinsamen Forschungszusammenarbeit anfragte.

Könnten Sie uns die durchgeführte Studie genauer erklären?

Rupf: Wir überprüften die Wirksamkeit des Plasmas bei oralen Pathogenen, wie *Streptococcus mutans* und *Lactobacillus casei*. In unserer Studie infizierten wir Dentin von extrahierten menschlichen Molaren mit vier Bakterienstämmen und setzten diese für 6, 12 oder 18 Sekunden dem Plasma aus. Je länger das Dentin mit Plasma bestrahlt wurde, desto größer war die Reduktion der Zahl der Bakterien.

Wie muss man sich eine Zahnbehandlung mit dem Plasmajet vorstellen und welche Einsatzmöglichkeiten bietet das Verfahren?

Schindler: Der Plasmajet sollte in ein Handstück integriert werden. Da es sich um ein bereits stark miniaturisiertes Gerät handelt, ist dies technisch kein Problem.

Rupf: Der Zahnarzt führt den Plasmajet kontinuierlich über die zu behandelnde Region. Der Plasmajet ist sehr flexibel und lokal wirksam. Zahnschmelz, Dentin oder Wurzelzement kann schonend behandelt werden. Das Verfahren verspricht Therapieansätze, die sich nicht nur für die Zahnheilkunde, sondern zukünftig auch in der Chirurgie und Dermatologie bewähren könnten.

Wann wird das Plasmajetverfahren an Patienten getestet und wie lange,

schätzen Sie, braucht es bis zur Marktreife?

Schindler: Wir werden das Plasmajetverfahren noch in diesem Jahr an Patienten testen. Bis zur Marktreife werden wir etwa noch drei Jahre benötigen.

Vielen Dank für das Gespräch! [DZ](#)

Interview: Jeannette Enders



Priv.-Doz. Dr. Stefan Rupf

Oberarzt
Universitätsklinikum des Saarlandes, Klinik für Zahnerhaltung, Parodontologie und Präventive Zahnheilkunde
stefan.rupf@uks.eu



Priv.-Doz. Dr. Axel Schindler
IOM Leibniz-Institut für Oberflächenmodifizierung e.V.
axel.schindler@iom-leipzig.de

DENTAL TRIBUNE		
IMPRESSUM	Dipl.-Päd. Jürgen Isbaner Dipl.-Betriebsw. Lutz V. Hiller	Steffi Katharina Goldmann s.goldmann@oemus-media.de
Verlag Oemus Media AG Holbeinstraße 29 04229 Leipzig Tel.: 03 41/4 84 74-0 Fax: 03 41/4 84 74-2 90 kontakt@oemus-media.de www.oemus.com	Chefredaktion Dipl.-Päd. Jürgen Isbaner (V.i.S.d.P.) isbaner@oemus-media.de	Produktionsleitung Gernot Meyer meyer@oemus-media.de
Verleger Torsten R. Oemus	Redaktionsleitung Jeannette Enders (je), M.A. j.enders@oemus-media.de	Anzeigendisposition Marius Mezger m.mezger@oemus-media.de Bob Schliebe b.schliebe@oemus-media.de
Verlagsleitung Ingolf Döbbecke	Anzeigenverkauf Verkaufsleitung Dipl.-Betriebsw. Lutz V. Hiller hiller@oemus-media.de	Layout/Satz Franziska Dachsel
	Verkauf Tomas Wiese t.wiese@oemus-media.de	Lektorat Hans Motschmann h.motschmann@oemus-media.de

Erscheinungsweise
Dental Tribune German Edition erscheint 2010 mit 10 Ausgaben, es gilt die Preisliste Nr. 1 vom 1. 1. 2010. Es gelten die AGB.

Verlags- und Urheberrecht
Dental Tribune German Edition ist ein eigenständiges redaktionelles Publikationsorgan der Oemus Media AG. Die Zeitschrift und die enthaltenen Beiträge und Abbildungen sind urheberrechtlich geschützt. Jede Verwertung ist ohne Zustimmung des Verlages unzulässig und strafbar. Das gilt besonders für Vervielfältigungen, Übersetzungen, Mikroverfilmungen und die Einspeicherung und Bearbeitung in elektronischen Systemen. Nachdruck, auch auszugsweise, nur mit Genehmigung des Verlages. Bei Einsendungen an die Redaktion wird das Einverständnis zur vollen oder auszugsweisen Veröffentlichung vorausgesetzt, sofern nichts anderes vermerkt ist. Mit Einsendung des Manuskriptes geht das Recht zur Veröffentlichung als auch die Rechte zur Übersetzung, zur Vergabe von Nachdruckrechten in deutscher oder fremder Sprache, zur elektronischen Speicherung in Datenbanken zur Herstellung von Sonderdrucken und Fotokopien an den Verlag über. Für unverlangt eingesandte Bücher und Manuskripte kann keine Gewähr übernommen werden. Mit anderen als den redaktionseigenen Signa oder mit Verfassernamen gekennzeichnete Beiträge geben die Auffassung der Verfasser wieder, welche der Meinung der Redaktion nicht zu entsprechen braucht. Der Autor des Beitrages trägt die Verantwortung. Gezeichnete Sonderbeiträge und Anzeigen befinden sich außerhalb der Verantwortung der Redaktion. Für Verbands-, Unternehmens- und Marktinformationen kann keine Gewähr übernommen werden. Eine Haftung für Folgen aus unrichtigen oder fehlerhaften Darstellungen wird in jedem Falle ausgeschlossen. Gerichtsstand ist Leipzig.

ANZEIGE

quantass dent	www.quantassdent.de
Professionelles Qualitätsmanagement für die Zahnmedizin.	quantass Managementlösungen eK 90518 Altdorf, Oberer Markt 9 Tel.: 091 87/92299-0 quantassdent ist ein Produkt der quantass Managementlösungen eK

Neue Genorte für Spaltbildung im Gaumen entdeckt

Wissenschaftler fanden den Zusammenhang von bestimmten Genvarianten und dem Vorkommen von Lippen-Kiefer-Gaumenspalten heraus.

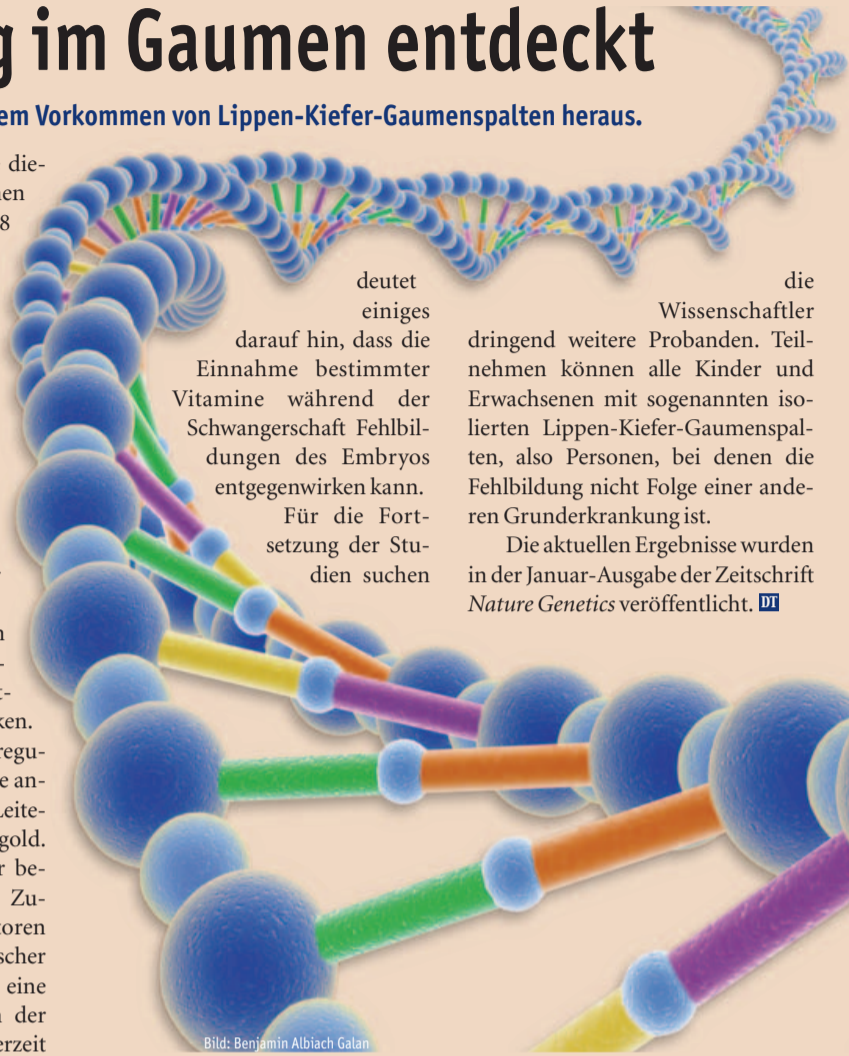
BONN – Der Vergleich von über 500.000 „Schnipseln“ des menschlichen Erbguts brachte Wissenschaftler der Universität Bonn auf die richtige Spur: Bestimmte Genvarianten auf Chromosom 10 und 17 kommen bei Menschen mit Lippen-Kiefer-Gaumenspalten deutlich häufiger vor als bei Kontrollpersonen.

Die Forscher der Universität Bonn hatten das Erbgut von über 1.000 Personen mit Lippen-Kiefer-Gaumenspalten untersucht. Bei 400 der Probanden gingen die Humangenetiker noch weiter ins Detail. Sie analysierten mehr als 500.000 Infor-

mationsschnipsel aus deren Erbgut und verglichen diese dann mit den Genschnipseln einer Kontrollgruppe. Zwei Stellen im menschlichen Genom fielen ihnen dadurch besonders auf: „Sowohl auf Chromosom 10 als auch auf Chromosom 17 trugen die Betroffenen auffällig häufig eine Genvariante, wesentlich häufiger als nicht betroffene Personen“, erläutert Dr. Stefanie Birnbaum vom Institut für Humangenetik der Universität Bonn. Dies sei ein deutlicher Hinweis darauf, dass in diesen Regionen liegende Gene etwas mit der Entstehung von Lippen-Kiefer-Gaumenspalten zu tun haben.

Vor einigen Monaten hatte dieselbe Arbeitsgruppe bereits einen Risikofaktor auf Chromosom 8 identifizieren können (*Dental Tribune* berichtete in Ausgabe 5-2009). Schon seit Längerem ist zudem bekannt, dass auf Chromosom 1 ebenfalls eine Erbanlage sitzt, deren Veränderung zu einer Lippen-Kiefer-Gaumenspalte führen kann. Zusammengefasst erklären die bislang identifizierten Regionen mehr als die Hälfte des genetischen Beitrags zur Spaltbildung.

Weitere Studien sollen nun zeigen, welche Gene auf Chromosom 10 und 17 genau verantwortlich sind und wie sie wirken. „Es dürfte sich um sogenannte regulatorische Elemente handeln, die andere Gene steuern“, erklärt die Leiterin der Studie Dr. Elisabeth Mangold. Wenn die Funktionsweise aller beteiligten Gene und auch das Zusammenspiel mit Umweltfaktoren verstanden sind, können die Forscher auch sagen, in welchen Fällen eine medikamentöse Prophylaxe in der Schwangerschaft sinnvoll ist. Derzeit



deutet einiges darauf hin, dass die Einnahme bestimmter Vitamine während der Schwangerschaft Fehlbildungen des Embryos entgegenwirken kann. Für die Fortsetzung der Studien suchen

die Wissenschaftler dringend weitere Probanden. Teilnehmen können alle Kinder und Erwachsenen mit sogenannten isolierten Lippen-Kiefer-Gaumenspalten, also Personen, bei denen die Fehlbildung nicht Folge einer anderen Grunderkrankung ist.

Die aktuellen Ergebnisse wurden in der Januar-Ausgabe der Zeitschrift *Nature Genetics* veröffentlicht. [DT](#)

Bild: Benjamin Albiach Galan

Erosion durch Putzen

Dentinhypersensitivität hat zugenommen.



Foto: ostill

flux. Fast 60 Prozent der Befragten gaben an, dass – verglichen mit dem Zustand vor fünf Jahren – Dentinhypersensitivität zugenommen hat. „Die Entdeckung von Zahnerosion im Frühstadium ist wahrscheinlich der wichtigste Schlüssel, um Dentinhypersensitivität zu vermeiden“, so Raymond K. Martin von der AGD.

65 Prozent der Zahnärzte gaben an,

betroffenen Patienten zu raten, kalte Lebensmittel und Getränke nicht zu sich zu nehmen. Weitere 17 Prozent empfehlen in dem Fall, die empfindlichen Zähne nicht zu putzen. Dies scheint zwar der leichteste Weg zu sein, löst aber nicht das Problem, wie der Verband AGD mitteilte. Die richtigen Tipps für den Patienten seien eine desensibilisierende Zahnpasta, eine Bürste mit weichen Borsten, eine gute Zahnpflege und die Vermeidung von Nahrungsmitteln mit einem hohen Säuregehalt. An der AGD-Studie nahmen rund 700 Zahnärzte in den USA teil. [DT](#)

CHICAGO – Aggressives Zähneputzen ist die Hauptursache für Hypersensitivität von Zähnen. Das urteilt jeder dritte Zahnarzt in einer landesweiten Befragung der amerikanischen Academy of General Dentistry (AGD). Als zweithäufigste Ursache von empfindlichen Zähnen wird der Verzehr von säurehaltigen Nahrungsmitteln und Getränken genannt. Auch weitere Faktoren, die zur Zahnerosion führen können, nannten die Zahnmediziner, etwa einige Zahnpasten, Mundwasser, Bleachingmittel, abgebrochene oder rissige Zähne, Bulimie und saurer Re-

Wie Kariesbakterien überleben

Bifidobakterium entmineralisiert die Zähne.

SAN FRANCISCO – Eine Fülle von Anpassungsleistungen ermöglichen Kariesbakterien das Überleben in der Mundhöhle. Sie können eine Vielzahl von Zuckern aufspalten, sich vor Säure schützen und antibakterielle Substanzen abwehren. Das berichtet ein Forscherteam nach der Entschlüsselung und Analyse des Erbguts von *Bifidobacterium dentium* im Fachblatt *PLoS Genetics* (Bd. 5, Artikel e1000785).

Im menschlichen Verdauungstrakt leben zahlreiche verschiedene Arten von Bifidobakterien. Die meisten sind unschädlich. In der Mundhöhle allerdings lebt ein Bifidobakterium, das schädlich für den Organismus ist: *Bifidobacterium dentium* ist das am häufigsten aus Karieslöchern isolierte Bifidobakterium.

Marco Ventura von der Universität Parma in Italien und sein Team untersuchten nun, durch welche genetischen Merkmale sich *B. dentium* von seinen

harmlosen Verwandten unterscheidet und wie es sich an das Leben in der Mundhöhle angepasst hat. Demnach besitzt *B. dentium* Bd1, so die genaue Bezeichnung der analysierten Art, besonders viele Gene für das Aufspalten verschiedener Zucker. So kann es die unterschiedlichsten Zuckerverbindungen, die der Mensch mit der Nahrung zu sich nimmt, für seinen eigenen Stoffwechsel nutzen.

Versuche zeigten außerdem, dass *B. dentium* einen hohen Säuregehalt in seiner Umgebung tolerieren kann. Dies ist wichtig, denn besonders dort, wo Zähne Karies haben, ist die Umgebung sauer. Die Säure sorgt dafür, dass der Zahn entmineralisiert wird – wodurch Karies überhaupt erst entsteht. Schließlich fanden die Wissenschaftler, dass *B. dentium* eine Reihe von Genen aktiviert, wenn es mit schädlichen Stoffen in Berührung kommt, etwa solchen aus Mundspülungen. Es kann giftige Substanzen unschädlich machen. [DT](#)

ANZEIGE



Interims-Kronenzement

Interims-Kronenzement – Eugenol-freier alkalischer Unterfüllungs- und Heilzement

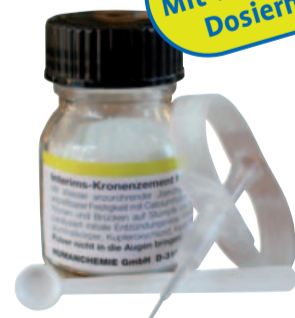Der Interims-Kronenzement ist ein mit Aqua dest. anzurührender Zement, der langsam unter Bildung von Calciumhydroxid abbindet. Er bleibt von geringer Festigkeit, wirkt desinfi-

zierend und „beruhigend“. Das alkalische Calciumhydroxid-Milieu paralyisiert initiale Entzündungsreize und stimuliert die Sekundärdentinbildung.

- zum temporären Aufsetzen von Kronen und leichten Brücken
- als Pulpa beruhigende Unterfüllung
- Eugenol-frei

siehe auch S. 14

Neu: Mit verbesserter Dosierhilfe



HUMANCHEMIE

Kompetenz in Forschung und Praxis

Humanchemie GmbH · Hinter dem Krüge 5 · D-31061 Alfeld/Leine
Telefon +49 (0) 51 81 - 2 46 33 · Telefax +49 (0) 51 81 - 8 12 26
www.humanchemie.de · eMail info@humanchemie.de

Die Mundschleimhaut – ein Nebenschauplatz im Fokus

Wer in den vergangenen Jahren ab und zu einmal einen Allgemeinmediziner konsultiert hat, der weiß: Der Blick in den Mund ist out, obwohl gerade er immens wichtig ist. Dr. Dr. Michael Wiesend, Dr. Bettina Hübinger-Wiesend und Dr. Dr. Hans-Jürgen May klären über die Methodik der Mundschleimhautuntersuchung auf.

Eine Anämie diagnostiziert man nicht mehr anhand der blassen Schleimhäute, sondern mittels Labor, eine Verdachtsdiagnosestellung aufgrund eines charakteristischen Atemgeruchs gehört längst in die Medizingeschichtsbücher und selbst die Eiterstippchen auf den Mandeln werden erst wieder interessant, seit die Kosten für den Streptokokken-Schnelltest am Arzt hängen bleiben. So kommt es, dass die genaue Inspektion der Mundhöhle, der Schleimhäute und der Zunge oft nur noch bei ganz konkreten Hinweisen oder Beschwerden des Patienten stattfindet und das Auffinden der beschwerdefreien Befunde dem Hauszahnarzt überlassen bleibt.

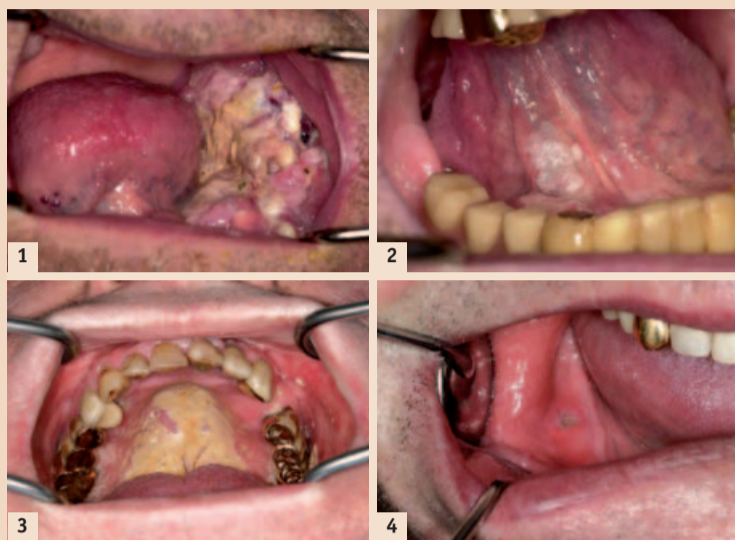


Abb. 1: Typisches Plattenepithel-Ca.
Abb. 2: Homogene Leukoplakie.
Abb. 3: Mundsoor.
Abb. 4: Harmlose Aphthe.

Früherkennung wichtig

Die Verantwortung des Zahnarztes für die Früherkennung bösartiger Tumoren der Mundhöhle ist somit heute größer denn je, und statistisch gesehen diagnostiziert ein niedergelassener Zahnarzt bereits ein Karzinom in fünf Jahren. Eine Krebserkrankung im Bereich des Mundes ist für den Betroffenen aus mehreren Gründen ganz besonders schwerwiegend. Als Erstes zu nennen ist die aufgrund der guten Durchblutung und der zahlreichen Lymphbahnen im Kopf-Hals-Bereich besonders schnelle Streuung von Krebszellen. Schon kleine Primärtumoren können bereits in die Lymphknoten oder sogar die zentralen Organe metastasiert haben, wenn man sie entdeckt. Für den Erkrankten von zentraler Bedeutung ist auch die auf die Diagnose folgende Therapie. Ein Eingriff im Bereich von Kopf und Hals ist nur in

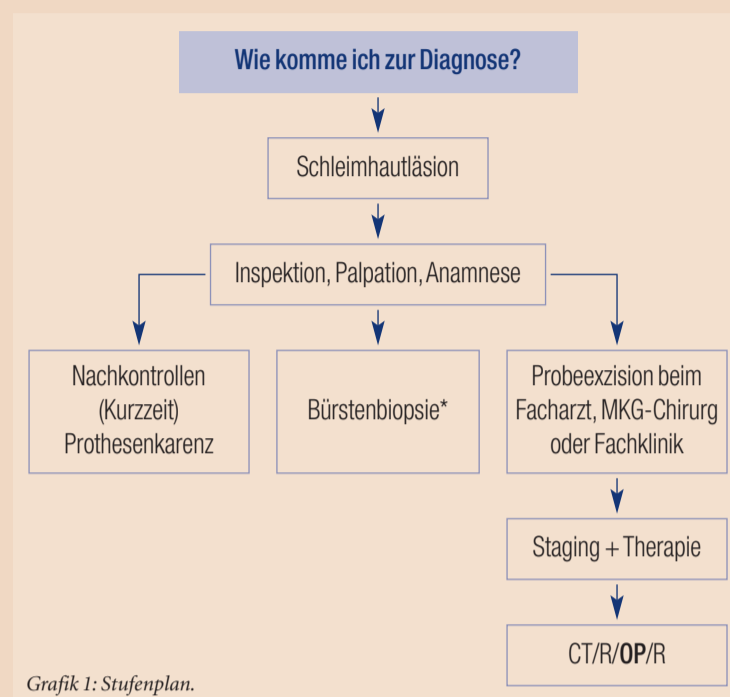
seltenen Fällen gut zu kaschieren und je weiter fortgeschritten der Tumor, desto „verstümmelnder“ die Operation. Sogar die Angst vor starken Schmerzen und funktionellen Einschränkungen beim Sprechen oder Essen steht im Hintergrund, wenn der Betroffene befürchtet, dass ihn nach der Operation niemand mehr – aus Angst oder Ekel – ansehen möchte.

Natürlich sollen auch andere bedeutsame Befunde wie zum Beispiel kontrollbedürftige Frühveränderungen (Leukoplakien) oder Neubildungen, die nicht gleich mit Malignität in Verbindung gebracht werden (Angiome, Fibrome), nicht vernachlässigt werden. Auch können die Schleimhäute Frühsymptome von Autoimmunerkrankungen (Pemphigus vulgaris, Lupus erythematoses, Sklerodermie etc.), anderen System- oder Organerkrankungen (z. B. Herz-, Nieren- oder

Leberinsuffizienz) oder chronischen Infektionen (Syphilis, Borreliose, Tuberkulose etc.) zeigen.

Untersuchungsmethodik

Grundsätzlich empfiehlt es sich, bei der Inspektion der Mundhöhle nach einem bestimmten Schema vorzugehen. So spart man (nach Aneignung einer gewissen Routine) Zeit und vergisst auch nichts. Am besten ist die Darstellung mithilfe zweier Spiegel. Herausnehmbare Prothesen dürfen natürlich bei der Untersuchung nicht im Mund sein. Zunächst sollten die Lippen oben und unten von außen und innen betrachtet werden, wobei im gleichen Untersu-



Grafik 1: Stufenplan.

chungsgang auch die Umschlagsfalte des Vestibulums und das Zahnfleisch an den Außenseiten der Alveolarfortsätze mitinspiziert werden kann, nicht zu vergessen die oft schwer einsehbare Schleimhaut hinter dem letzten Zahn der Zahnreihe. Danach folgt die vollständige Darstellung der Wangenschleimhaut, wofür man diese erst rechts, dann links mithilfe der beiden Spiegelchen vorsichtig aufspannt. Hierbei stellen sich auch die inneren Mundwinkel gut mit dar.

Innerhalb der Zahnreihen gibt es im Oberkiefer die Innenseite der Alveolarkämme und den Gaumen (harter Gaumen, weicher Gaumen, Uvula) zu

beurteilen. Im Unterkiefer sind es ebenfalls die Alveolarkämme, aber auch der Mundboden und die Zunge. Für die letzten beiden Punkte muss der Patient ein bisschen Zungengymnastik betreiben, die Zunge weit herausstrecken, nach vorne für die Zungenoberseite und den Zungengrund, nach rechts und nach links für die Zungenseiten, die Zunge an den Gaumen drücken bei weit offenem Mund für die Beurteilung der Unterseite, des Zungenbändchens und des Mundbodens. Um hier bei manchen Patienten das Würgegefühl zu nehmen, gibt es die Möglichkeit, die Schleimhäute mit dem Xylocain-Pumpspray zu betäuben. ➔

Marktübersicht Kariesrisiko-/Parodontitistests/ Tests zur Mundhöhlenkrebsfrüherkennung

Firma	Produkt	Testtyp													Preis pro Test											
		molekularbiologisch	PCR	DNA-Hybridisierung	mikrobiologisch	biochemisch	RNA-Hybridisierung	quantitat./qualitat.	Parodontitis	Karies	Mundhöhlenkrebs	Speichelanalyswert	Parodontalkrebs	Wangenschleimhaut		Mundhöhle/Läsion!	extraoral	Zungendorsum	Labor	chairside	notwendig	liegen vor	Ort der Auswertung	Bruttopreis	wissenschaftl. Studien	
*DGOD MBH	DGOD mbH, ORCA-Brush GS 50																									privat und Kasse: ab 3,90 €
	DGOD mbH, ORCA-Brush L5																									privat und Kasse: ab 6,90 €
GABA	meridol® Diagnostik	●	●																							privat: 65,00 €; Kasse: k.A.
Greiner Bio-One	ParoCheck® Kit 10	●	●	●																						keine Angabe
	ParoCheck® Kit 20	●	●	●																						keine Angabe
Hain Lifescience	micro-IDent®	●	●	●																						privat: ab 47,00 €; Kasse: ab 47,00 €
	micro-IDent® plus	●	●	●																						privat: ab 47,00 €; Kasse: ab 47,00 €
Ivoclar Vivadent	GenoType® JL-1	●	●	●																						privat: ab 47,00 €; Kasse: ab 47,00 €
	CRT bacteria				●																					ab 12,00 € UVP netto
	CRT buffer				●																					ab 7,92 € UVP netto
LCL Biokey	LCL® Parodontitistest	●	●	●																						ab 28,01 €
	LCL® Kariestest	●	●	●																						ab 28,01 €
	LCL® Probes & Chips	●	●	●																						privat: ab 49,95 €; Kasse: ab 49,95 €
	LCL® Halitosis	●	●	●																						privat: ab 28,01 €; Kasse: ab 28,01 €
PARIDENT	MQT (Markerkeim-Quantifizierungstest)	●	●																						privat: ab 63,81 €; Kasse: ab 52,51 €	
*pluradent	OralCDx	●	●	●	●																				privat: ca. 110,00 €; Kasse: ca. 45,00 €	
Sunstar Deutschland	IAI PadoTest 4-5	●																							privat: ab 39,00 €; Kasse: k.A.	

Die Marktübersicht erhebt keinen Anspruch auf Vollständigkeit.

FORTSCHRITT IN DER HART- UND WEICH -GEWEBETRANSPLANTATION
ADVANCING THE WORLD IN TISSUE TRANSPLANTATION

Osteograft[®]
allogene transplantate

Demineralisierte Knochenmatrix (DBM)
sowie allogene Transplantate für das
Weich- und Hart-Gewebemanagement

*OsteoGraft-Produkte sind nach AMG zugelassen

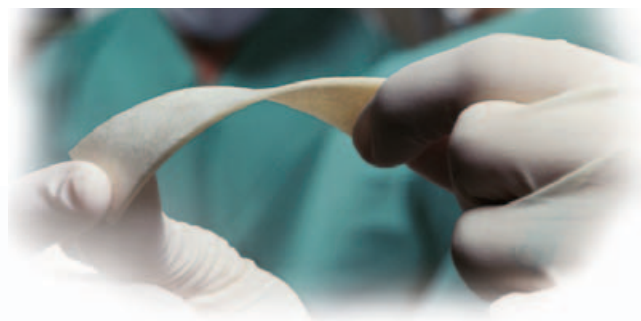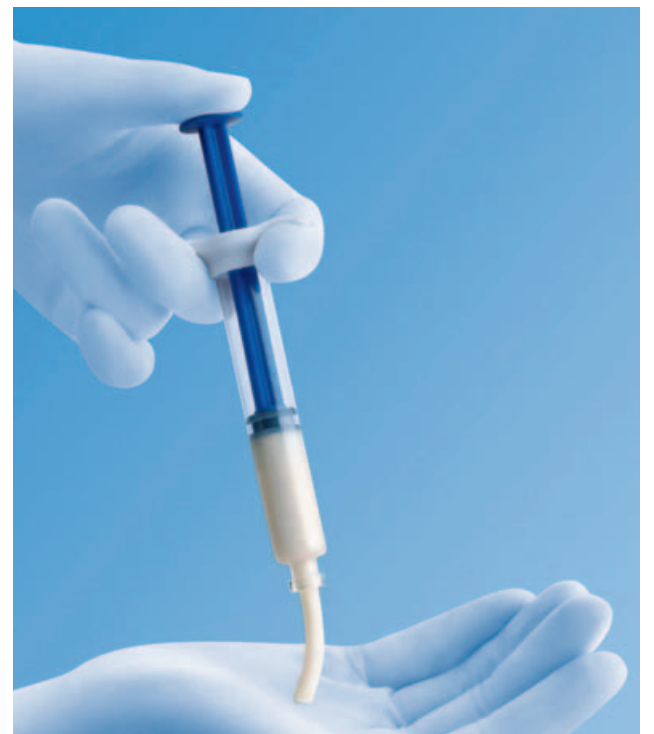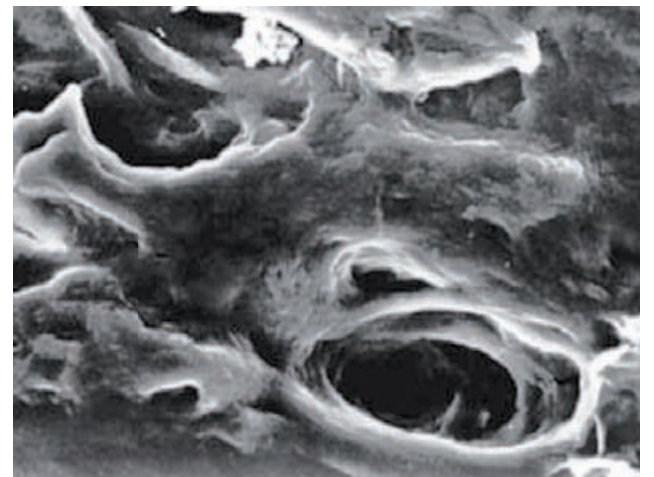
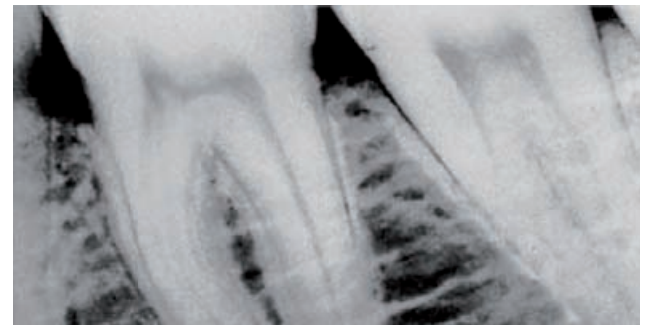
das neue

CortiFlex[®]

formbar/biegsam

lange Standzeit für:

Schalentechnik, Auflagerungsplastik,
vertikale- u. horizontale- Knochenaugmentation,
Parodontaltherapien, exponierte Implantate,
Alternativ Knochenblock



OsteoGraft[®]

ermöglicht neues Knochenwachstum
via Osteoinduktion und Osteokonduktion

INFORMATION & DISTRIBUTION

ARGON DENTAL | MAINZER STR. 346 | D-55411 BINGEN AM RHEIN

FON: 0 67 21/30 96-0 | FAX: 0 67 21/30 96-29 | WWW.OSTEOGRAFT.DE | INFO@OSTEOGRAFT.DE

Auffälligkeiten sollten immer auf ihre Beschaffenheit hin palpiert werden, wenn möglich bimanuell mit Gegenhalt, ob sie sich derb oder weich anfühlen und sich von der Umgebung unterscheiden. Optimal wäre anschließend eine kurze Palpation der Hauptlymphknotenstationen des Kopf-Hals-Übergangs und des Halses.

Auffällige Befunde

Grundsätzlich gilt hier wie so oft, dass es immer besser ist, eine Auffälligkeit zu viel abklären zu lassen als eine zu wenig. Für die Veränderungen der Mundhöhle im besonderen Fall gilt, dass die Zeit für eine zu erwartende Abheilung oder Verbesserung kurz angesetzt werden sollte, wenn die Möglichkeit einer Malignität besteht, also lieber engmaschig kontrollieren und zügig überweisen als großzügig zu warten. Für den Arzt selbst zum späteren Vergleich und auch für eine Überweisung ist eine genaue Beschreibung des Befundes sehr wichtig, die Art der Effloreszenz (Makula, Papel, Vesicula, Bulla, Erosion, Ulkus, Rhagade, Atrophie, Narbe), die Färbung und deren Intensität (intensivrot, schwachrot, weißlich, weiß, grünlich etc.), Zahl und genaue Verteilung bei mehreren Veränderungen, spezifische Kennzeichen (netzförmig, gestielt, erhaben), die Größenausdehnung (in mm) sowie der Palpationsbefund der Veränderung selbst und der Lymphknotenstationen.

Dabei ist es nicht wichtig, immer genau die richtigen Fachtermini zu beherrschen, sondern die Beschreibung muss (egal ob trocken oder fantasievoll) einfach nachvollziehbar sein. Bewährt hat sich auch die bildgebende Archivierung. Im Zeitalter der Intraoralkameras und günstig gewordenen Spiegelreflexkameras sowie den immer größeren Speichermöglichkeiten ist dies eine gute und sinnvolle Hilfe, die Schleimhautbefunde zu archivieren.

Maligne Läsionen

Auf die selbst für den Laien als bösartig erscheinenden Veränderungen wie große, derbe Tumoren, die bereits die natürlichen Strukturen angegriffen oder zerstört haben, sollte nicht extra einge-

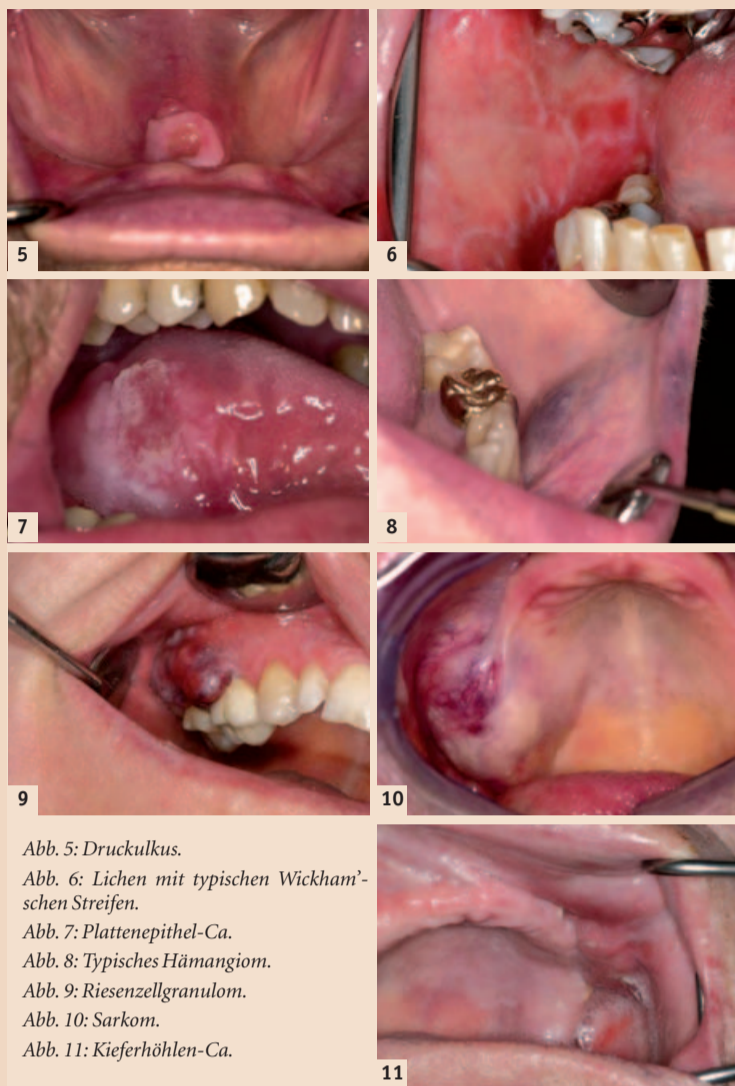


Abb. 5: Druckulkus.
Abb. 6: Lichen mit typischen Wickham'schen Streifen.
Abb. 7: Plattenepithel-Ca.
Abb. 8: Typisches Hämangiom.
Abb. 9: Riesenzellgranulom.
Abb. 10: Sarkom.
Abb. 11: Kieferhöhlen-Ca.

gangen werden müssen (Abb. 1). Zu den Befunden, bei denen alle Alarmglocken klingeln sollten, gehört natürlich die Leukoplakie (Abb. 2). Sie ist im Prinzip ein dauerhafter weißer Fleck auf der Schleimhaut, nicht abwischbar im Vergleich zum Mundsoor, der auch öfter nicht erkannt wird (Abb. 3). Die Leukoplakie wird durch eine verstärkte Verhornung der eigentlich unverhornenden Schleimhaut verursacht und findet sich laut Studien bei circa 2-4% eines normalen erwachsenen Patientenkollektivs, bei Männern dabei fast doppelt so häufig wie bei Frauen. Von diesen Leukoplakien sind knapp 90% harmlos, die restlichen 10% sind etwa zur Hälfte Präkanzerosen, zur anderen Hälfte schon Früh-

karzinome. Die Differenzierung bei leukoplakischen Veränderungen lautet wie folgt: harmlose Aphthe (Abb. 4), harmloses Ulkus (Abb. 5), der Lichen (Abb. 6), Plattenepithel-Ca. (Abb. 7), um nur die wichtigsten zu nennen. Die Konsequenz hieraus sollte nicht sein, die Dinge zu verharmlosen, sondern die Patienten auf die Dringlichkeit von Kontrolle oder Probeeexzision hinzuweisen, ohne sie gleich völlig zu verängstigen. Auch andere Verfärbungen können Hinweise auf maligne Entwicklungen sein. Rotfärbungen und Inhomogenitäten, also Farbwechsel, sollten ebenso kritisch betrachtet werden wie die blau-schwarze „Einblutung“, die, wenn sie persistiert, auch ein Melanom sein könnte. Einfache livide

Verfärbungen in der Mundschleimhaut können etwa ein Hinweis für ein Hämangiom (Abb. 8) sein, was nicht operiert werden muss. Differenzierungen sind aber dazu beispielsweise auch das Riesenzellgranulom (Abb. 9), was operiert werden muss oder gar, wenn auch selten, das Bild eines Sarkoms (Abb. 10).

Weitere wichtige Alarmsignale sind Ulzera oder Wunden, die nicht heilen, obwohl offensichtliche Ursachen wie reibende Prothesen oder bestimmte Verhaltensweisen wie Beißen als Ursache ausgeschlossen werden können. Neben der mangelnden Heilung ist oft auch der fehlende Schmerz auffällig. Während normal schon kleine Aphthen große Schmerzen bereiten können, findet man bei bösartigen Veränderungen oft erschreckende Bilder, z.B. Ulzera ohne Leidensdruck, ein Beispiel einer Ulzera war der Durchbruch eines Kieferhöhlen-Ca. in die Mundhöhle (Abb. 11). Dies verlief ganz ohne Schmerzen und wurde erst auffällig, als die Prothese nicht mehr recht saß.

Wichtige Kriterien, die bei untypischen Schleimhautbildern immer mit erfragt und bedacht werden müssen, sind: Schmerzhaftigkeit, Randwall, nicht heilende Extraktionswunde, Ulkus, Druckstelle, Bissverletzung, Schwellung, Foetor, Schluckbeschwerden, Zahnlockerungen, Sensibilitätsstörung, Ohrensausen, Osteolysen (OPG), Motorik, Kieferklemme, Schwellung am Hals. Ein möglicher Stufenplan könnte wie in Grafik 1 dargestellt aussehen.

Diagnostische Hilfsmittel

Bei Schleimhautläsionen besteht die Notwendigkeit, das Gefährdungspotenzial korrekt einzuschätzen. Für diesen Schritt der Früherkennung gibt es unterstützende Verfahren, die erwähnt werden sollten, für die allerdings die wissenschaftliche Absicherung und die klinische Akzeptanz erhebliche Unterschiede aufweist, in den Gremien unterschiedlich diskutiert werden und deshalb hier auch nur erwähnt, aber nicht diskutiert werden soll. Bei den heute überwiegend propagierten Verfahren gibt es die Tolidinblaufärbung, die fotodynamische Diagnose, die Autofluoreszenzdiagnostik und die

verschiedenen Varianten der oralen Zytologie (Bürstenbiopsie).

Schlussbemerkungen

Zusammenfassend sollte noch einmal gesagt werden, dass der Zahnarzt sich seiner wichtigen Funktion bei der Diagnose vieler Erkrankungen anhand von Schleimhautveränderungen und bei der Früherkennung bösartiger Veränderungen innerhalb der Mundhöhle bewusst sein sollte. Nicht nur beim klassischen Risikoklientel, den älteren, multimorbiden, von Nikotin- und Alkoholabusus geprägten Männern, sollte eine regelmäßige Untersuchung der Mundhöhle zum Programm gehören. Beim Erstkontakt und bei den (halb-)jährlichen Routinekontrollen kann mit ein bisschen Übung der Mundhöhlen-Check innerhalb von ein bis zwei Minuten problemlos angehängt werden.

Bei Auffälligkeiten gilt: Genau beschreiben und dokumentieren, engmaschig überwachen und beim kleinsten Zweifel zur Abklärung überweisen. Bei jedem klinischen Karzinom-Verdacht erübrigen sich alle ergänzenden diagnostischen Maßnahmen, denn es wird unmittelbar eine Skalpellbiopsie erforderlich. Und an alle Kollegen: Man blamiert sich niemals, weil man wachsam oder vorsichtig ist, aber ein übersehenes Karzinom kann nicht nur das Image, sondern auch das Gemüt ankratzen. [1]

Nachdruck mit freundlicher Genehmigung des Oralchirurgie Journal, in dem der Beitrag erstmals in der Ausgabe 4/2009 erschien.

Kontakt



Dr. Dr. Michael Wiesend
 Facharzt für MKG-Chirurgie und
 Fachzahnarzt für Oralchirurgie
 Koblenzer Straße 11-13
 56410 Montabaur
 www.mkg-montabaur.de

ANZEIGE

Die perfekte Lösung für Komposit-Restaurationen im Seitenzahnbereich!
 60-Tage-Geld-zurück-Garantie!



Soft-Face 3D Ring:

- 3D Soft Face™ verhindert Überstände
- Harter Kunststoffkern separiert Zähne
- Passt genau über den Keil
- Große Ringfüße für weite Präparationen
- Extrem stark – kein Verformen



Slick bands™ Matrizenbänder:

- 92%ige Reduzierung der Bondinghaftung
- Farbcodierung unterstützt Randleistengestaltung
- kontrastreiche Farbe unterstützt Randleistengestaltung
- Edelstahlmatrize, bleitot und 0,035mm dünn
- Erstes Antihaft-Matrizenband, PTFE-Beschichtung
- Bänder lassen sich einfacher platzieren



Garrison Dental Solutions
 Carlstrasse 50
 D-52531 Übach-Palenberg
 e-Mail: info@garrisonsdental.net
 phone: +49 (0) 2451 971 409
 fax: +49 (0) 2451 971 410

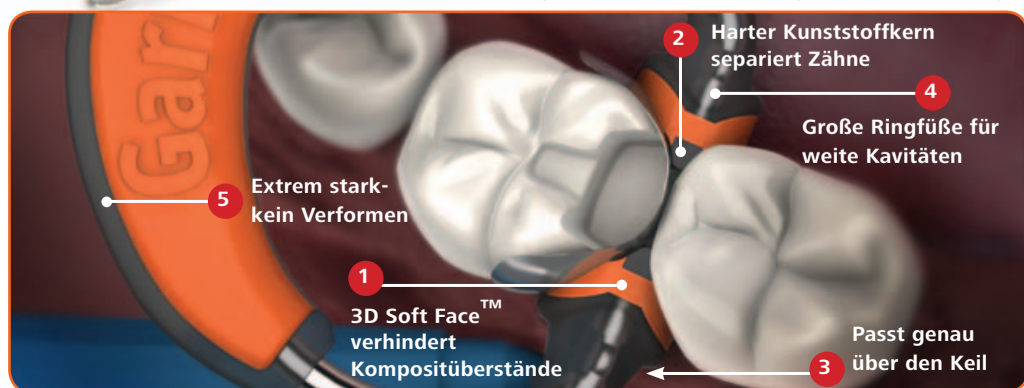


339,00€*

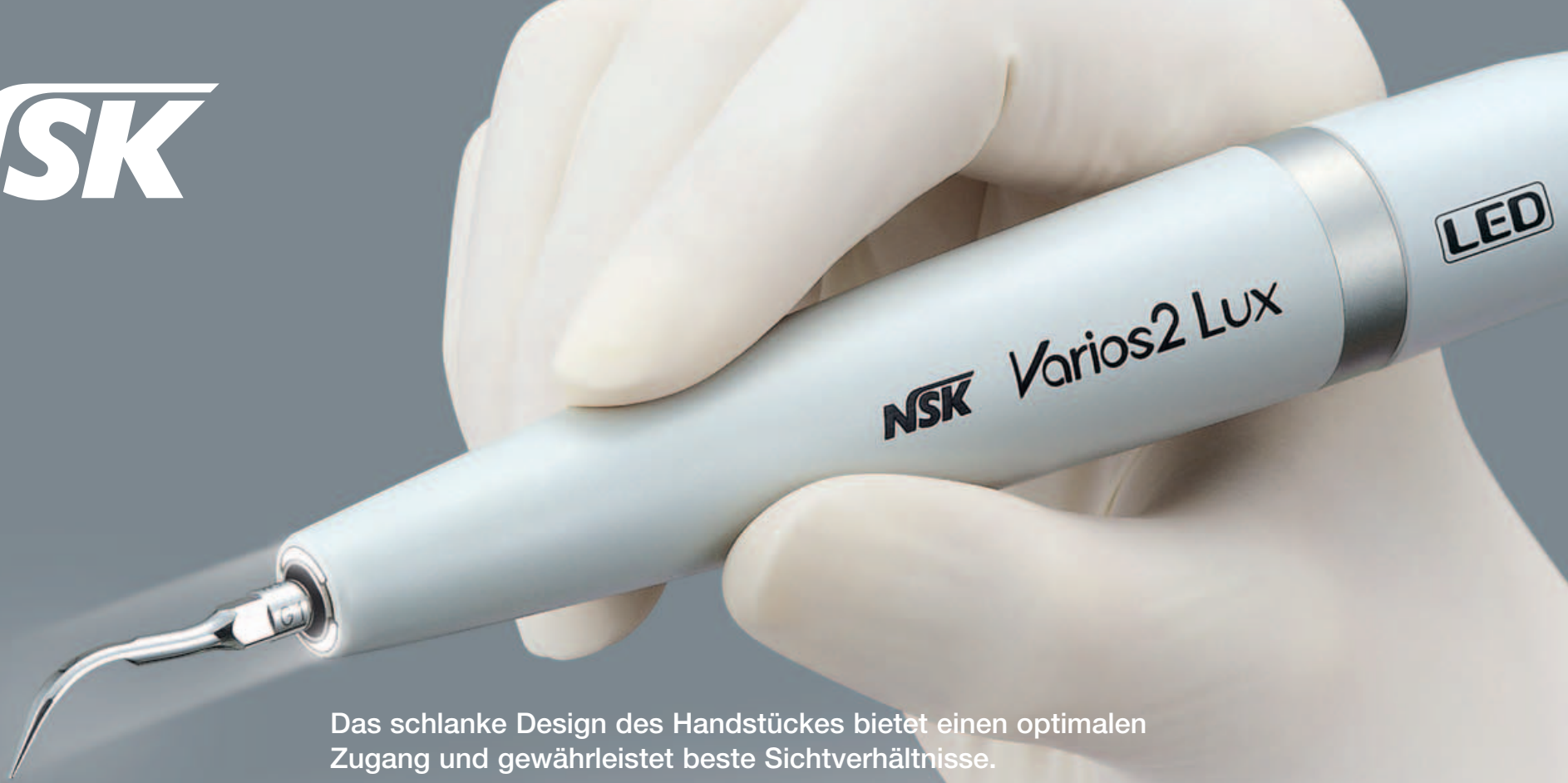Als kleines Dankeschön für Sie!

Basis-Set 3DKS2+SWOR

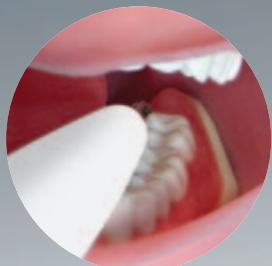
- Inhalt:
 3x Soft Face™ 3D Ringe, orange
 2x Thin Tine G-Ringe, grau
 200 Slick bands™ sortiert
 1x spezielle Ringseparierzange AUMRDF-100
 1x gratis Interdentalkaile Wedge Wands (100/ orange)



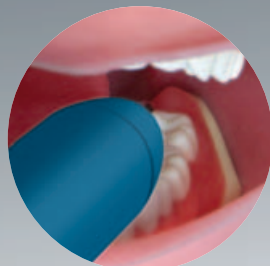
NSK



Das schlanke Design des Handstückes bietet einen optimalen Zugang und gewährleistet beste Sichtverhältnisse.



NSK



Mitbewerber

Varios 970-Handstück: schlank, leicht, perfekt ausbalanciert.

Doppel-LEDs für exzellente Ausleuchtung



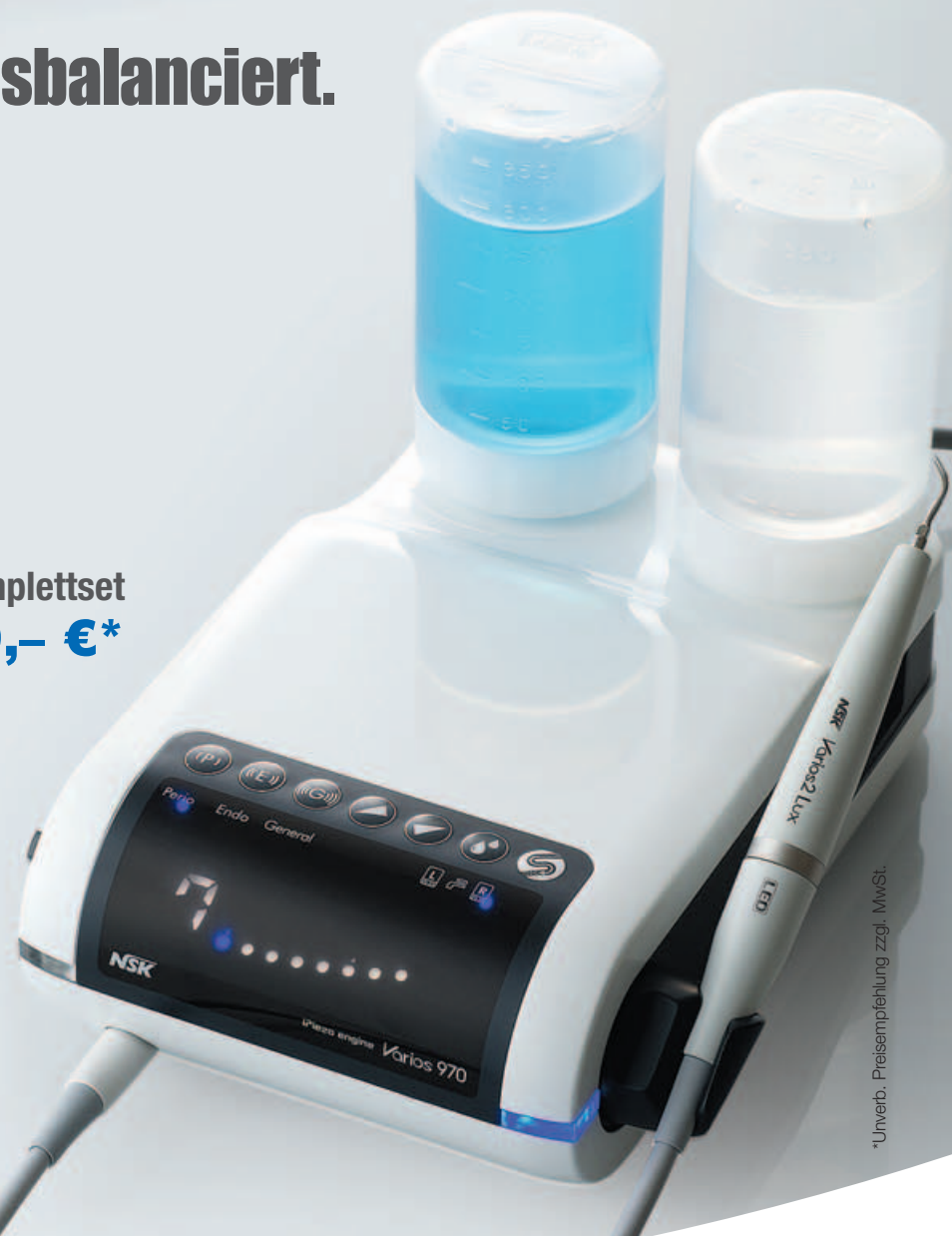Heller, Langlebiger, Sicherer

Varios 970 LED Komplettsset
1.999,- €*

iPiezo engine Varios 970

Multifunktions-Ultraschallscaler Varios 970 mit LED

Die neue Technologie von NSK, iPiezo, gewährleistet eine stabile Leistungsabgabe durch automatische Anpassung an die optimale Vibrationsfrequenz in Abhängigkeit vom Belastungszustand. Die Leistung wird so fein geregelt, dass ein und dasselbe Handstück für Endodontie, Parodontologie und Zahnsteinentfernung verwendet werden kann. Eine breite Palette an Aufsätzen für jeden Anwendungsbereich steht zur Verfügung.



*Unverb. Preisempfehlung zzgl. MwSt.

NSK Europe GmbH

Elly-Beinhorn-Str. 8, 65760 Eschborn, Germany
TEL : +49 (0) 61 96/77 606-0 FAX : +49 (0) 61 96/77 606-29



Powerful Partners®

„Nur an der Realität ausgerichtet können wir gemeinsam Fortschritte im Sinne unserer freiberuflichen Profession erreichen.“

Die deutsche Zahnärzteschaft erwartet für ein tragfähiges zahnmedizinisches Versorgungskonzept die rasche Umsetzung der Koalitionsziele von der neuen Bundesregierung. *Dental Tribune* sprach mit dem Präsidenten der Bundeszahnärztekammer, Dr. Peter Engel, über notwendige Veränderungen für 2010.

Jeannette Enders: Sehr geehrter Herr Dr. Engel, wie zufrieden sind Sie mit den bisher realisierten Reformen der neuen Bundesregierung?

Dr. Peter Engel: Soweit mir bekannt, ist noch keine wichtige Reform tatsächlich verabschiedet worden, die unsere Profession betrafte.

Welche Aufgaben sehen Sie als die vordringlichsten in 2010 an?

Neben zahlreichen Herausforderungen für die Profession haben natürlich die überfälligen Novellierungen der Approbationsordnung für Zahnärzte (AO-Z) sowie der Gebührenordnung für Zahnärzte (GOZ) oberste Priorität. Beiden kommt elementare Bedeutung für die zahnmedizinische Versorgung der Bevölkerung und die Zukunft unseres Berufsstandes zu.

Der neue Bundesgesundheitsminister Philipp Rösler beabsichtigt eine Umstrukturierung des Gesundheitssystems. Zukünftig sollen etwa die Beitragszahler den gleichen Krankenkassenbeitrag zahlen – die sogenannte Kopfpauschale. Was halten Sie von dem Plan?

Die Diskussionen um Einheitsmedizin und Gesundheitsfonds werden leider ausschließlich unter ideologischen Gesichtspunkten geführt. Für den Erhalt der Stabilität muss dringend eine generelle



Dr. Peter Engel, Präsident der Bundeszahnärztekammer

(Foto: BZÄK/Pietschmann)

Umorientierung erfolgen, die den demografischen Hintergrund und die medizinische Entwicklung berücksichtigt. Die Richtung bleibt derzeit leider noch offen, das mag mit den anstehenden Wahlen in Nordrhein-Westfalen zusammenhängen.

Die geltende Gebührenordnung für Zahnärzte (GOZ) soll „zum letzten Mal Geburtstag feiern“, so Ihre Forderung zur raschen Reform der inzwischen 22 Jahre

alten Honorarordnung. Wann erwarten Sie die Neuauflage der Gebührenordnung?

wichtigsten Forderungen, die in einer Novellierung der Ordnung umgesetzt werden sollten?

„Ein einheitliches europäisches Gesundheitssystem wird nicht den individuellen Gegebenheiten der Mitgliedsländer gerecht.“

Nach Abschluss der dafür notwendigen Verhandlungen, des angekündigten konstruktiven Dialogs. Es ist gut, dass die Politik grundsätzliche Gesprächsbereitschaft signalisiert. Deshalb bitte ich um Verständnis, dass ich hier keine Fristen nenne. Ich bin aber zuversichtlich, dass sich alle Beteiligten um eine rasche Lösung dieses Problems kümmern und wir im Laufe des Jahres zu einem Ergebnis kommen.

Wird eine Neuregelung der GOZ höhere finanzielle Belastungen für die Krankenkassen bzw. den einzelnen Patienten bedeuten?

Die Medizin und die Zahnmedizin haben in den vergangenen knapp zweieinhalb Jahrzehnten keinen Stillstand produziert. Da ist es geradezu logisch, dass auch der Leistungskatalog umfangreicher wird, um sich an die innovative Medizin anzugleichen. Eine Bewertung muss sich am betriebswirtschaftlichen Umfeld orientieren, um eine Praxis überhaupt wirtschaftlich stabilisieren zu können. Ob das eine höhere Belastung für die Kassen bedeutet, kann man so nicht abschätzen, da viele Leistungen heute schon nach Analogpositionen abgerechnet werden.

Die derzeit gültige Approbationsordnung, nach der die Studenten ausgebildet werden, stammt aus dem Jahr 1955. Was sind Ihre

(DGZMK) das im Koalitionsvertrag bekräftigte Bekenntnis zur Freiberuflichkeit des Zahnarztes. Doch Lippenbekenntnisse reichen bekanntlich nicht aus. Wie wird sich die BZÄK als Vertretung der gesamten Zahnärzteschaft Normierungen und Reglementierungen sowie einer Vergewerblichung des Berufsstandes entgegenstellen?

Wir werden uns dem massiv entgegenstellen. Es handelt sich hier um eine professionsfremde Ökonomisierung, die dem Anspruch der Freiberuflichkeit und der damit verbundenen Verantwortung dem Patienten gegenüber diametral entgegenläuft. Befundung, Diagnose und Therapie sind originäre Aufgaben der zahnärztlichen Profession. Normierung, Standardisierung und damit einhergehende Schablonenmedizin vor dem Hintergrund mangelnder Ressourcen laufen dem berechtigten Anspruch des Patienten auf individuell abgestimmte Behandlung zuwider.

Wie beurteilen Sie die Zukunft der Kammern in einem wachsenden Europa? Welche Gefahren sehen Sie in der Intention Brüssels, in Europa ein einheitliches Gesundheitssystem einführen zu wollen?

Ein einheitliches Gesundheitssystem wird nicht den individuellen Gegebenheiten der Mitgliedsländer gerecht. Wir müssen in der nationalen Hoheit bleiben, um diese Gegebenheiten in den Ländern ebnen zu können. Die Kammern spielen dabei als Mittler zwischen Staat und Ärzten wie Zahnärzten eine wichtige Rolle.

Und eine Frage zum Schluss, Dr. Engel: Was wünschen Sie sich für die deutsche Zahnärzteschaft am meisten für das neue Jahr?

Einen konstruktiven Dialog mit der Politik, bei dem die Einsicht für die notwendigen Veränderungen größer sein muss als die ideologisch

„Die Diskussionen um Einheitsmedizin und Gesundheitsfonds werden leider ausschließlich unter ideologischen Gesichtspunkten geführt.“

Was denken Sie: Wird das Staatsexamen als Studienabschluss erhalten bleiben?

Ja, und zwar unter strengster Beibehaltung der einstufigen Ausbildung mit dem Staatsexamen als Abschluss.

Anlässlich des Deutschen Zahnärztetages 2009 in München begrüßten Sie zusammen mit der Kassenzahnärztlichen Bundesvereinigung (KZBV) und der Deutschen Gesellschaft für Zahn-, Mund- und Kieferheilkunde

geprägten Wunschträume. Nur an der Realität ausgerichtet können wir gemeinsam Fortschritte im Sinne unserer freiberuflichen Profession erreichen.

Vielen Dank für das konstruktive Gespräch! ☐

Die gesundheitspolitischen Positionen der Bundeszahnärztekammer sind in einem Positionspapier veröffentlicht worden und können unter www.bzaek.de eingesehen werden.

ANZEIGE

WHITEsmile®
Professional Tooth Whitening

KOSTENLOSES PROBE-BLEACHING
in Ihrer Praxis unter
06201/84 321 90 buchen

WHITEsmile® BLEACHING LAMPE

ATTRAKTIVE VORTEILE

- OHNE UV-Licht
- OHNE Vertragszwang
- NUR 40 € Materialkosten pro Patient
- NUR 1 € bei Einzelzahn-Bleaching

EXKLUSIVE AKTION BIS 15. MÄRZ 2010
WHITEsmile® BLEACHING LAMPE
+ Material für 12 Patienten
inkl. 2 Schutzbrillen + Lippenabhalter
für NUR 2.150 € zzgl. MwSt.

WHITEsmile® Produkte erhalten Sie im Dental Fachhandel.
WHITEsmile GmbH • Fon +49 (0) 62 01/8 43 21-90
Fax +49 (0) 62 01/8 43 21-99 • info@whitesmile.de • www.whitesmile.de



HI-TEC IMPLANTS

Nicht besser, aber auch nicht schlechter



NEU



89,-*

*inkl. Verschlußschraube

VISION

VISION

Konisches wurzelförmiges Implantat mit Tri-Lobe Rotationsschutz



NEU



89,-*

*inkl. Verschlußschraube

LOGIC

LOGIC

Selbstschneidendes knochenverdichtendes Implantat mit Platform-Switching und Innen-Hex

Beispielrechnung*

*Einzelzahnversorgung Komponentenpreis

Implantat (Vision, Logic, Self Thread).....	89,-
Abheilpfosten.....	15,-
Einbringpfosten=Abdruckpfosten.....	0,-
Modellimplantat.....	12,-
Titan-Pfosten.....	39,-

Gesamtpreis
zzgl. MwSt.

€ 155,-



89,-*

*inkl. Verschlußschraube

Self Thread

Self Thread

Konisches selbstschneidendes Doppelgewinde-Implantat



79,-

Tite-Fit

Tite-Fit

Einphasiges Implantat



59,-

TRX

TRX

Sofortbelastungs-Implantat



65,-

TRX-OP

TRX-OP

Einteiliges Sofortbelastungs-Implantat



65,-

TRX-TP

TRX-TP

Sofortbelastungs-Implantat mit abnehmbarem Kugelkopf-Attachment

ohne Abbildung: Mini-Implantate
2,4 mm Ø mit und ohne Kugelkopf-Aufbau

Internationale Standards und Zertifizierungen **FDA, CE, ISO 9001:2000, CMDCAS**

Das HI-TEC Implantatsystem bietet allen Behandlern die **wirklich** kostengünstige Alternative und Ergänzung zu bereits vorhandenen Systemen. Kompatibel zu führenden internationalen Implantatsystemen.

HI-TEC IMPLANTS · Vertrieb Deutschland · Michel Aulich · Germaniastraße 15b · 80802 München
Tel. 0 89/33 66 23 · Fax 0 89/38 89 86 43 · Mobil 01 71/6 08 09 99 · michel-aulich@t-online.de · www.hitec-implants.com



HI-TEC IMPLANTS