

# DENTAL TRIBUNE

The World's Dental Newspaper · Turkish Edition

İSTANBUL, TEMMUZ-AĞUSTOS 2012

ISSN: 1304-6098

Fiyatı: 10.00 TL

CİLT: 9 SAYI: 4

## Kısa Kısa

### Bezmialem'den teknisyenlere farklı kurs

Diş teknisyenleri, geçtiği günlerde Bezmialem Vakıf Üniversitesi DHF'nin düzenlediği kursta bir araya geldi. İmmediat implant ve hemen sonrasında protez uygulamasına hastaların artan taleplerini karşılamak için organize edilen kurs, 16 Ağustos'ta Global Dişhekimliği Derneği ve Bre-



dent ortaklığında yapıldı. İmmediat implant ve immediat sabit protez uygulamaları

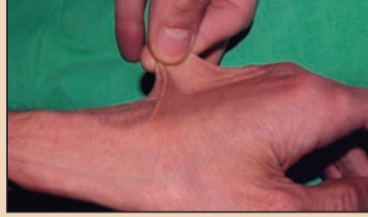konusuna odaklı kursa çok sayıda hekim ve teknisyeni katıldı. Kursun en ilgi çekici yanı ise uygulamaların katılımcılara naklen izletilmesi. Dr. Zafer Kazak'ın cerrahi uygulama, Fast&Fix sistemi konusunda uzman diş teknisyeni Stephan Adler'in de protez uygulaması yaptığı kursta uygulamalar canlı olarak ekrana yansıtıldı. Böylece teknisyenler ve hekimler immediat implant ile immediat sabit protez çalışmalarına birebir katılma şansı buldu.

### İDO mesleki hizmet plaketi verecek

İstanbul Dişhekimleri Odası (İDO) bu yıl, 19-25 Kasım günleri arasında gelen Toplum Ağız ve Diş Sağlığı Haftası kapsamında oda üyelerine ve mesleğinde 25, 40, 50 ve 60. yıllarını dolduran hekimlere plaket sunacak. Ülkemizde bilimsel diş hekimliğinin temellerinin atıldığı 22 Kasım 1908'in anısına kutlanan Diş Hekimliği Günü kapsamında İDO'nun organize edeceği plaket töreninin tarihi ve yapılacak yeri önümüzdeki günlerde netlik kazanacak. Oda tarafından açıklanan listede plaket almaya hak kazanan yaklaşık 270 hekim bulunuyor. 1952 yılı mezunlarından Yusuf Feridun Tan, Sadettin Ozansoy, Necati Çetingöz ve Turgut Erdem düzenlenecek törende, meslek icralarında 60 yılı doldurmalarına istinaden 60. yıl plaketi alacak. Törende 1962 yılı mezunu 20, 1972 yılı mezunu 80 ve 1987 yılı mezunu 159 hekim mesleki hizmet plaketi verecek.

www.dental-tribune.com

## Bilim & Araştırma



### Ehlers - Danlos Sendromu

EDS ilk defa, sağ göğüs kasları bölgesinden alt çenenin sol kenarına kadar olan bölgeyi örten derinin esneyip uzayabildiği bir İspanyol gençte tanımlandı (13). 1901'de Ehlers durumu yaralanmaya kuvvetli bir yatkınlık ve derinin normalden fazla esnekliği şeklinde ifade etti.

→ Sayfa 4

## Haber & Yorum

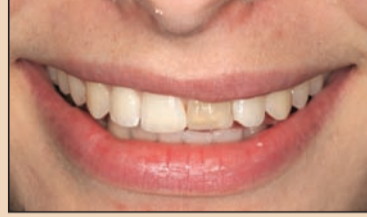

### FDI bayrağı Türkiye'de

Dünya Dişhekimleri Federasyonu (FDI), 100. kongresini gerçekleştirdiği Hong Kong'da dört gün boyunca 7 binden fazla diş hekimini ağırladı. Kongre bitiminde FDI Başkanı da Silva, Türk Dişhekimleri Birliği Genel Başkanı Prof. Dr. Taner Yücel'e kongre bayrağını teslim etti.

→ Sayfa 5

## Yenilik & Uygulama

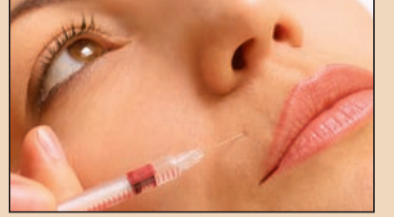

### CAD/CAM üzerine test

2010 yılının Haziran ayında VITA Zahnfabrik (D-Bad Säckingen) firması tarafından CAD/CAM üretimi için yeni bir seramik malzeme piyasaya sürülmüştür. VITABLOCS RealLife, özellikle yüksek dereceli anterior estetik restorasyonlar için geliştirilmiştir.

→ Sayfa 6

## Ajanda



### Botoks & Dermal Dolgu

VESTA | Vestiyer Akademi, 19 ile 24 Kasım tarihleri arasında 'Botoks ve Dermal Dolgu Kursu' düzenleyecek. Londra'da gerçekleştirilecek eğitimi Dr. David Taylor, MBChB, BACD ve Lady Lisa Moore, MSc, BSC, PGCE verecek. Gönlü modeller üzerinde hekimlerin uygulama yapabilecek.

→ Sayfa 12

## Muayenehanelere SGK ayarı

Çalışma Bakanı Faruk Çelik, özel muayenehanelerde yapılan diş tedavilerinin SGK tarafından karşılanması amacıyla çalışma başlatılması için talimat verdi. Eğer görüşmeler olumlu sonuçlanırsa uygulama, EKK kararının ardından 2013'te başlayabilir.

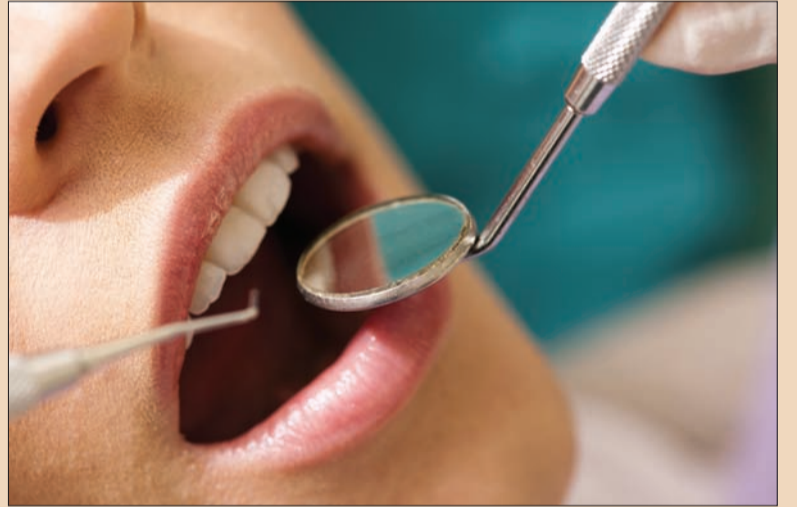Dental Tribune Türkiye  
Sesil Kocar

Prof. Dr. Cem Kılıç CNBC-e kanalındaki Finans Cafe programında sağlık hizmetleri hakkında değerlendirmelerde bulunarak son durum bilgisini verdi. Kılıç, "Çalışma Bakanı Faruk Çelik bir talimat verdi. SGK'nın dişle ilgili yeni uygulaması EKK kararından sonra gelecek yıl uygulanabilir. Maliye Bakanlığı ve Hazine'nin görüşleri alınarak karar verilecek. Olumlu bir karar çıkacağını düşünüyorum. 14 bin muayenehane var. Bunlara diş tedavi hizmeti bağlamında vatandaşın başvurması sağlanacak. Bugüne kadar yoktu. 1 Ocak'tan itibaren herkes genel sağlık sigortası kapsamında. Sağlık hizmetine diş tedavi hizmetlerinin de konulması durumunda her şey devlet eliyle karşılanmış olacak." dedi.

"Muayenehaneler boş, üniversiteler kalabalık"

Dünya gazetesi ekonomi muhabiri Mehmet Kaya'nın Sosyal Güvenlik Kurumu Başkanı Fatih Acar'a yönelttiği, sigorta kapsa-

→ DT Sayfa 2



## İmplant KA, sektöre "merhaba" dedi



Dental Tribune Türkiye  
Sesil Kocar

Diş hekimliği sektörüne adım atarak Türkiye'deki diş hekimliği bilimine önemli katkılarda bulunmayı hedefleyen Dental İmplant KA, 28 Temmuz'da geniş katılımlı bir toplantı düzenleyerek yüzde yüz Türk malı olan implantı görücüye çıkardı. İstanbul Gayrettepe Point Otel'de gerçek-

→ DT Sayfa 10

## İSTANBULSİZİ ÇAĞIRIYOR

www.dentalistanbul.com

DIŞ HEKİMLERİ  
DIŞ TEKNİSYENLERİ  
YARDIMCI PERSONELLER  
FİRMA TEMSİLCİLERİ

DTI DENTAL  
İSTANBUL'12

EKİM / OCTOBER 13-14, 2012  
GRAND CİVAHİR KONGRE MERKEZİ

dti

VYG



← DT Sayfa

1'den: Muayenehanelere SGK ayarı

mında özel muayenehaneli diş hekimlerinden hizmet alınması hakkındaki soruyu Acar şu şekilde yanıtladı: “Temmuz’da sistem başlıyor, diye basında bir haber yer aldı; ancak Temmuz ayında başlayacak haberi yanlış. Bizim eylem planlarımızda yer alan konulardan biri, 325 eylemden birisi. Diş hekimleriyle bir görüşelim, bunu bir araştıralım ondan sonra karar verelim, dediğimiz konu. Ağız ve diş sağlığı hastanelerinde, üniversitelerde ödemeleri yapıyoruz. Sevki olmasında da özel diş sağlığı hastanelerine ya da hekimlere gidebiliyorlar. Sevk şartları zor. Orada bu işin yapılamayacağı söz konusu olacak ki sevk olsun. Türkiye’de 12 binden fazla özel muayenehanede faaliyet gösteren diş hekimi var. Özel muayenehaneler boş; ağız ve diş sağlığı merkezleri, üniversiteler çok kalabalık. Biz şimdi bütçemizi adil bir şekilde paylaşarak suretiyle veya bütçemize imkânlar ölçüsünde -ki Maliye ve Hazine ile görüşerek- bütçemize ek imkân sağlayabilir miyiz, bunları netleştirdikten sonra yığılmayı önleyecek şekilde özel hekimlerden hizmet alınımın yolunu açabiliriz.”



Özel diş sağlığı hastanelerine ya da hekimlere gidebiliyorlar. Sevk şartları zor. Orada bu işin yapılamayacağı söz konusu olacak ki sevk olsun. Türkiye’de 12 binden fazla özel muayenehanede faaliyet gösteren diş hekimi var. Özel muayenehaneler boş; ağız ve diş sağlığı merkezleri, üniversiteler çok kalabalık. Biz şimdi bütçemizi adil bir şekilde paylaşarak suretiyle veya bütçemize imkânlar ölçüsünde -ki Maliye ve Hazine ile görüşerek- bütçemize ek imkân sağlayabilir miyiz, bunları netleştirdikten sonra yığılmayı önleyecek şekilde özel hekimlerden hizmet alınımın yolunu açabiliriz.”

Bilindiği üzere, kamu ve özel kuruluşlarda çalışan hekimlerin, 2010 yılında çıkarılan ve 2011’de değişiklik yapılan Kanun ile “tıbbi kötü uygulamaya karşı zorunlu mali sorumluluk sigortası” yaptırımları zorunlu hale getirildi. Malpraktis sigortası yaptırmayan yahut her sene sigorta poliçesini yenilemeyen hekimlere, kanunda belirtilen maddeler uyarınca cezalar uygulanıyor. Tıbbi uygulamalarında sorumluluklarını yeterince yerine getirmeyen hekimlere mülki idare



re amirleri tarafından verilen 5 bin TL ceza, Kanunda yer alan Ek Madde 12’de; “Bu maddedeki zorunlu sigortaları yaptırmayanlara, mülki idare amirince sigortası yaptırılmayan her kişi için beşbin Türk Lirası idari para cezası verilir.” şeklinde belirtiliyor. Tababet ve Şuabatı San’atlarının Tarzı İcrasına Dair Kanun’da; hekimlerin, diş hekimlerinin ve tıpta uzmanlık mevzuatına göre uzman olanların; malpraktisin meydana gelmesi durumunda kendilerinden talep edilecek zarar ve kurumlarından yapılacak rüculara karşı mesleki mali sorumluluk sigortası yaptırmaları şart koşuyor.

Hekimlerin, diş hekimlerinin ve tıpta uzmanlık mevzuatına göre uzman olanların kamu sağlık kurum ve kuruluşlarında çalışmaları halinde sigorta ettiren sıfatıyla kendileri tarafından; özel sağlık kurum ve kuruluşlarında çalışmaları halinde sigorta ettiren sıfatıyla kurumları tarafından; mesleklerini serbest olarak icra edenler ile sözleşmeli

lecek zarar ve kurumlarından yapılacak rüculara karşı mesleki mali sorumluluk sigortası yaptırmaları şart koşuyor.

Hekimlerin, diş hekimlerinin ve tıpta uzmanlık mevzuatına göre uzman olanların kamu sağlık kurum ve kuruluşlarında çalışmaları halinde sigorta ettiren sıfatıyla kendileri tarafından; özel sağlık kurum ve kuruluşlarında çalışmaları halinde sigorta ettiren sıfatıyla kurumları tarafından; mesleklerini serbest olarak icra edenler ile sözleşmeli

aile hekimleri için kendileri tarafından ‘Tıbbi Kötü Uygulamaya İlişkin Zorunlu Mali Sorumluluk Sigortası’nın yapılması gerekiyor.

Poliçelerin her yıl yenilenmesi gerektiği sigorta kapsamında prim miktarları, Kanun’da açıklık getirilen risk gruplarına göre dağıtılıyor.

### Risk gruplarında ve teminat ücretlerinde değişiklik yapıldı

Kanunda geçen önemli bir detay daha var. Risk Grupları Tablosu’nda ‘Pedodonti’ olarak belirtilen uzmanlık dalı ‘Çocuk Diş Hekimliği’ olarak değiştirildi. Ayrıca, tabloya 2. Risk Grubu’nda yer almak üzere “Restoratif Diş Tedavisi” ve “Ağız Diş ve Çene Radyolojisi” uzmanlık dalları eklendi.

Bahsi geçen Kanunun Tarife bölümünde yer alan ilk maddede; “Tıbbi Kötü Uygulamaya İlişkin Zorunlu Mali Sorumluluk Sigortasında her bir olay için azami teminat tutarı 400.000 TL’dir. Her durumda sözleşme kapsamında ödenecek tazminat miktarı 1.800.000 TL’yi aşamaz.” ibaresi bulunuyor. Burada, daha önceden azami teminat tutarının 300.000 TL’den 400.000 TL’ye çıkarıldığının altının çizilmesi gerekiyor.

## DENTAL TRIBUNE

The World's Dental Newspaper - Turkish Edition

### Dental Tribune International

Yayıncı: Torsten Oemus

Grup Editörü  
Daniel Zimmermann  
newsroom@dental-tribune.com  
Tel.: +49-341/4 84 74-107

Klinik Editörü  
Magda Wojtkiewicz

Online Editör  
Yvonne Bachmann

Editöryal Asistan  
Claudia Duschek

Baskı Editörleri  
Sabrina Raaff  
Hans Motschmann

#### Uluslararası Yayın Kurulu

Dr. Nasser Barghi, Ceramics, U.S.A.  
Dr. Karl Behr, Endodontics, Germany  
Dr. George Freedman, Esthetics, Canada  
Dr. Howard Glazer, Cariology, U.S.A.  
Prof. Dr. I. Krejci, Conservative Dentistry, Switzerland  
Dr. Edward Lynch, Restorative, Ireland  
Dr. Ziv Mazor, Implantology, Israel  
Prof. Dr. Georg Meyer, Restorative, Germany  
Prof. Dr. Rudolph Slavicek, Function, Austria  
Dr. Marius Steigmann, Implantology, Germany

#### Dental Tribune International

Holbeinstr. 29, 04229 Leipzig, Germany  
Tel.: +49 341 4 84 74 502 | Fax: +49 341 4 84 74 175  
www.dental-tribune.com | info@dental-tribune.com

#### Bölge Ofisleri

Asya Pasifik  
Dental Tribune Asia Pacific Limited  
Room A, 20/F, Harvard Commercial Building, 111 Thomson Road, Wanchai, Hong Kong  
Tel.: +852 5115 6177 | Fax: +8525115 6199

#### The Americas

Dental Tribune America  
116 West 25rd Street, Ste. 500, New York, N.Y. 10011, USA  
Tel.: +1 212 244 7181 | Fax: +1 212 224 7185

### Dental Tribune Türkiye

Cilt: 9 Sayı: 4 Genel Sayı: 46

Yayıncı: Vestiyer Yayın Grubu

Sahibi

Bülent Manav

Editör

Prof. Dr. Cem Şener

Yayın Kurulu

Prof. Dr. Ateş Parlar  
Prof. Dr. Ender Kazazoğlu  
Prof. Dr. Haldun İplikçioğlu  
Doç. Dr. Enis Güray

Sorumlu Yazışleri  
Müdürü

Rahmi Çelikağ

Yazı İşleri

Sesil Kocar

Tercüme

Ali Murat Kökat

Abone Servisi

İlhan Köse, Dilek Kalender, Ergül Kaya

Grafik Departmanı

Hakan Zengin, Hamiyet Sözkan

Dental Tribune Grafik

Hamiyet Sözkan

Abone İlişkileri

Seher Yılmaz

Dağıtım

Mehmet Özbilen

İdare Yeri

Meridyen Plaza, Çırpıcı Yolu No:1/523 54173  
Merter / İstanbul / Türkiye

Telefon

+90 212 481 02 20

Faks

+90 212 481 02 46

web

www.vestiyer.com.tr / www.dentiss.com

e-posta

bilgi@vestiyer.com.tr

Basım Yeri

Elma Basım, İkitelli/İstanbul  
Tel: 0212 697 50 50

© 2012, Dental Tribune International GmbH • Bütün hakları saklıdır.

Dental Tribune klinik bilgileri ve yapımcıların haberlerini doğru olarak yayınladık, fakat ürün talebinin geçerliliğinden ve dizgi hatalarından sorumlu değildir. Ayrıca, yayıncı ürün isimlerinden, isteklerinden ya da reklamverenler tarafından verilen beyanlardan sorumlu değildir. Yazarların görüşleri onlara aittir ve bunlar Dental Tribune International’ı yansıtmaz.

Dergi Adı Dental Tribune Türkiye, Yayın Türü Süreli - Yaygın, Basım Tarihi: 14.09.2012

Abone ücreti: 1 Yıllık (6 Sayı) 60,00 TL

■ Dental Tribune Türkiye, Dişhekimliği Dergisi abonelerine ücretsiz olarak gönderilir.

## Yardımcı Personellere Özel Sempozyum

Diş hekimliği sektörünün olmazsa olmazlarından yardımcı personeller için VESTA | Vestiyer Akademisi, 13-14 Ekim’de gerçekleştirilecek Dental İstanbul 2012 Kongresi kapsamında “3. Asisident Ağız-Diş Sağlığı Yardımcı Personel Sempozyumu” düzenleyecek. Kongrenin ikinci günü yapılacak sempozyumda, içeriğini zengin konuların oluşturduğu sunumları yapacak değerli bilim insanlarının isimleri şöyle: Dt. Mustafa Bekerecioğlu, Prof. Dr. A. Bülent Katiboğlu, Prof. Dr. Gürhan Çağlayan, Prof. Dr. İlder Uzel, Prof. Dr. Şükrü Şirin ve Dt. Sertaş Kızılkaya.

Hekim yardımcılarının bilgi, birikim ve meslek bilinci açısından daha üst seviyelere taşınması ve günlük iş yaşamlarını kolaylaştıracak pratik bilgilerin verilmesi amacıyla organize edilen sempozyumun çok titiz bir çalışma sonucunda hazırlanan konularını ise şu başlıklar oluşturuyor: Çapraz enfeksiyonda klinik yardımcı personelin kilit rolü; tarihten günümüze diş hekimi yardımcısının artan önemi; radyolojik uygulamalar, günlük hayatımıza etkileri ve hamilelik; diş hekimi yardımcılığının yasallaşma süreci; klinik malzeme alımı, stoklanması ve yönetimi.



## İmplatech'ten 8. İmplantoloji Günleri



Dental sektörde 2007 yılından bu yana yer alan ve implant sistemleri ile bağlantılı ürün gruplarını piyasaya sunan İmplatech firması, 'İmplatech İmplantoloji Günleri' serisinin yenisini düzenledi. Sekizinci defa gerçekleştirilen eğitime Antalya, İstanbul, Ankara, İzmir, Burdur, Isparta, Denizli, Muğla ve Konya gibi şehirlerden 70'in üzerinde diş hekimi katıldı. Antalya Hillside Su Otel'de organize edilen eğitim İtalya Pisa Üniversitesi'nden Prof. Dr. Ugo Covani, Doç. Dr. Tosun Tosun, Dr. Mau-

rizzio Colombo ve Dr. Ferdinando D'Avenia'nın sunumları ile düzenlendi.

İnteraktif bir şekilde gerçekleştirilen eğitimde Doç. Dr. Tosun Tosun 'bone level - tissue level, switch platform - transmucosal' ve 'immediate yükleme ve estetik' konularında sunumlar yaparken Prof. Dr. Ugo Covani 'Doğal Membrane - PRF/PRP' ve 'üç boyutlu planlama ve rehber destekli implantoloji', Dr. Maurizio Colombo 'klinik pratikte piezo cerrahi kullanımı' hakkında bilgilendir-

melerde bulundu. Dr. Ferdinando D'Avenia ise 'titanyum mesh destekli üç boyutlu alveol inşa tekniği' ve 'minimal invaziv alternatif sinüs lifting: endo sinüs teknik' ile ilgili eğitim verdi.

Sunumların yanı sıra İtalyan menşeli Carlo De Giorgi firmasının ürün müdürü John Garra, piezo cerrahi konusunda hands-on birebir eğitim yaparak hekimlere bu yeni teknoloji hakkında detaylı bilgiler aktardı. Eğitimin ardından İmplatech, katılımcı hekimleri düzenlediği kokteyle ağırladı. [D](#)

## Lamina Veneerler Eğitimi yoğun ilgiyle sürüyor



VESTA | Vestiyer Akademi, diş hekimliği mezuniyet sonrası eğitimlerini 'Gülüş Tasarımında Porselen Lamina Veneerler: Planlama, Uygulama, Takip' eğitimiyle devam ettirdi. Lamina preparasyonundan prova işlemlerine çok sayıda konuya yer verilen eğitimden katılımcı hekimler oldukça memnun ayrıldı.

Estetik görünümü sağladığı en başarılı yöntemlerden biri olarak kabul edilen laminalara özellikle son zamanlarda diş hekimliği hastaları büyük ilgi gösteriyor. Hem doğala yakın bir görüntü hem de dişten az madde kaldırılması nedeniyle laminalara artan talep, hekimleri çalışmalarında bu alana yönlendirmekte. Ortodontik tedaviden mine bozukluklarına kadar birçok işlemde kullanılan lamina por-

selenlerle ilgili VESTA | Vestiyer Akademi, ikinci eğitimini yaptı. Çeşitli illerden lamina hakkında bilgi sahibi olmak, geliştirmek ve uygulamak isteyen 20 diş hekiminin katıldığı eğitim İstanbul Bakırköy Titanic Port Otel'de düzenlendi. 50 Haziran ve 1 Temmuz günlerinde gerçekleştirilen eğitimi, ülkemizin protez uzmanlarından Prof. Dr. Yasemin Kulak Özkan verdi.

Ivoclar firması tarafından da desteklenen eğitimde güncel tam seramik porselen restorasyonların gelişimi ve kullanılan malzemeler, porselen lamina restorasyonların endikasyon ve kontrendikasyonları, lamina preparasyonu ve diş kesiminden farklıları, vakalara göre tam seramik kuron veya lamina veneerler ayrımı ile preparasyonsuz

hazırlanan lamina veneerler konuları işlendi. Ayrıca, tahmin edilebilir estetik ve mock-up (maket) yöntemine de değinilen lamina kursunda 'hastada lamina öncesi görünüm, mock-up yöntemiyle nasıl gerçekleştirilir? Lamina preparasyonu nasıl hazırlanır? Tam seramik restorasyonların kesimi ile oluşan farklılıklar nelerdir?' gibi sorulara çözüm yolları getirildi. Retraksiyon ve ölçü alımından geçicilerin hazırlanmasına, komplikasyonlardan önleme yollarına, geçici restorasyonların yapıştırılmasından prova işlemlerine, simantasyon ve sonrasında takip çalışmalarına kadar birçok konunun detaylandırıldığı eğitimde hekimler laminaların püf noktaları hakkında bilgilendirildi. İki tam gün süren eğitimlerin ardından katılımcı diş hekimlerine sertifikalarını Prof. Dr. Yasemin Kulak Özkan verdi.

VESTA yetkilileri tarafından yapılan açıklamada, 'Gülüş Tasarımında Porselen Lamina Veneerler: Planlama, Uygulama, Takip' eğitim serilerinin üçüncüsünün ise Dental İstanbul 2012 Kongresi dâhilinde yapılacağı bildirildi.

### Ali Rıza Altun / İstanbul

Burada her şeyi baştan sona tekrar etme ve yeni bilgiler edinme imkânı bulduğum için çok mutluyum. Benim için faydalı bir eğitimdi, çok memnun kaldım. Yasemin Hanım'ın güzel bir anlatım tarzı var, oldukça başarılı buldum. Bu zamana kadarki uygulamalarım, özellikle yapıştırma konusunda hatalar ve sorunlar yaşıyordum. Bu eğitim sayesinde yanlış ve eksik bilgileri-

mi tamamladım. Artık daha kolay lamina uygulaması yapacağım.

### Şimşiröddin Ekinci / Diyarbakır

1986 yılında okuldan mezun oldum. Eski bir hekimim, laminayı uygulamaya çalışıyorum. Ama bu kursun farkı, laminayı daha ayrıntılı, daha detaylı öğrenmek. Güzel bir kursu. Ortam ve organizasyonu çok beğendim. Hocanın anlatımı ve iletişim gücü oldukça yerindeydi. Eğitim esnasında interaktif bir iletişim geliştirdi ve bu bizler için iyi oldu. Herhangi bir olumsuzluk ya da aksilik olmadı. Bundan sonraki daha ileri seviyede bazı eğitimlere de katılabilirim. İleri diş hekimliği olarak estetik ve implantoloji eğitimlerine katılmayı düşünüyorum.

### Hasan Karatay / İstanbul

Şahsım adına çok faydalı geçen bir eğitim olduğunu söylemek istiyorum. Bu zamana kadar lamina uygulamaları hiç yapmadım; ancak bundan sonra uygulamayı kesinlikle düşünüyorum. Benim için gayet verim aldığım ve başarılı geçen, iyi bir eğitimdi. Artık çok rahat bir şekilde lamina yapacağım. Burada büyük bir özgüven kazandım. Yasemin Hoca'nın anlatımını da çok beğendim. Genel olarak baktığımda, bu organi-

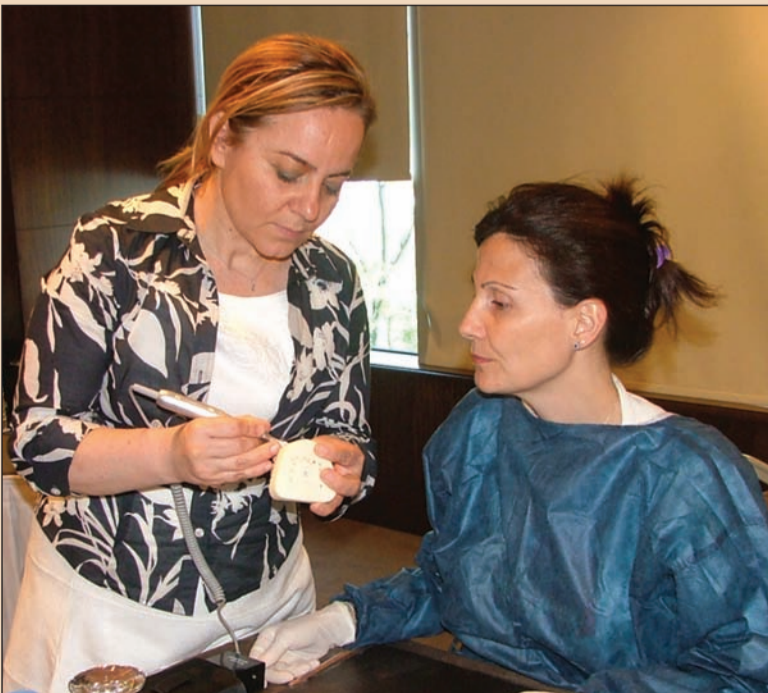zasyonun eleştirilecek bir tarafını görmedim bu zamana kadar. Almam gerekenleri aldığımı düşünüyorum.

### Süheyla Ölmeztürk / Bursa

Lamina eğitiminden hepimiz memnun kaldık. Özellikle uygulamalı olması bizim açımızdan çok büyük bir avantaj. Bundan sonrasında artık çok kolay uygulama yapabilirim. Malzemeleri de tanıma fırsatımız oldu; çünkü bu da gerçekten önemli bir konu. Sadece kesim konusu değil; ölçü, malzeme ve yapıştırma konusu da bizim için faydalı oldu. Bu eğitim sayesinde oldukça cesaret de kazandık. Bundan sonra uygulayabileceğime inanıyorum.

### Fulya Beyazıt / Tekirdağ

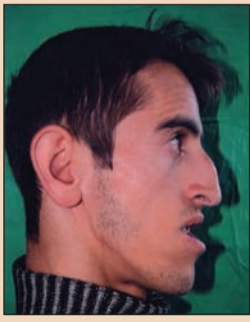Lamina üzerine bilgiler daha fazla zihnimde şekillendi, aklıma yerleşti. Özellikle pratiğin olması, öğrenmemize daha fazla katkı sağladı. Tekrar tekrar uygulama yapma, öğrendiklerimizi tazeleme şansımız oldu. Hiçbir şey havada kalmadı. Daha önce de lamina eğitimine katılmıştım; ancak bu eğitimde teorik bilgilere biraz daha az yer verildi, diye düşünüyorum. Uygulama daha fazlaydı. Konular detaylandırıldığı için zaman yetersizliğinin etkisi olmuş olabilir. Bu nedenle son yarım saat daha hızlandırılmış bir şekilde işlendi. [D](#)



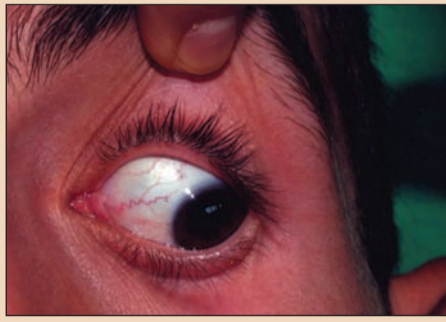

# Ehlers-danlos sendromu (Olgu sunumu)

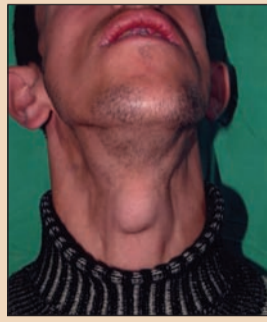
Mustafa Göregen, Özkan Miloğlu, M. Selim Yavuz



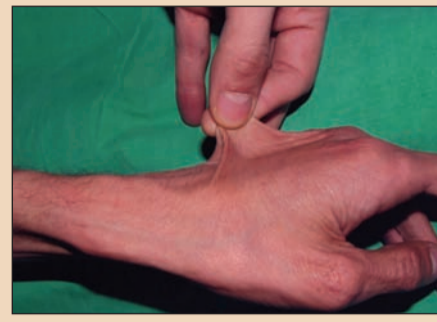Şekil 1.



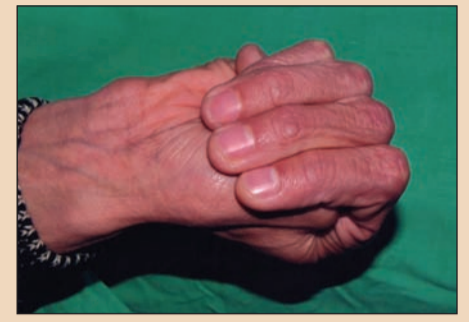Şekil 2.



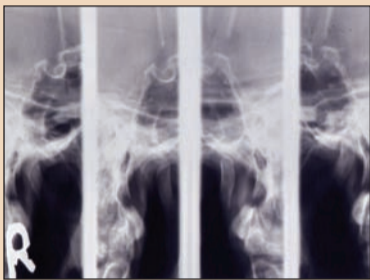Şekil 3.



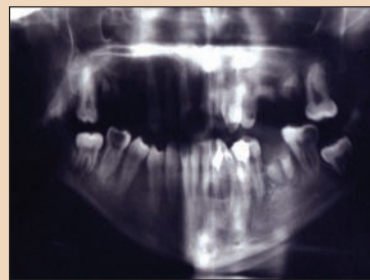
Şekil 4.



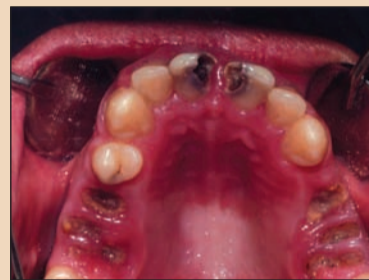Şekil 5.



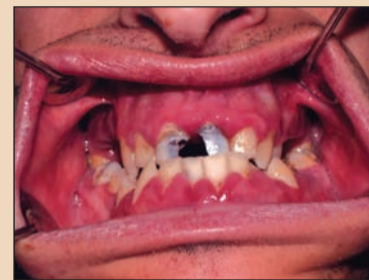Şekil 6.



Şekil 7.



Şekil 8.



Şekil 9.

## Giriş

Ehlers-Danlos sendromu (EDS) ilk defa, sağ göğüs kasları bölgesinden alt çenenin sol kenarına kadar olan bölgeyi örten derinin esneyip uzayabildiği bir İspanyol gençte tanımlandı(13). 1901'de Ehlers durumu yaralanmaya kuvvetli bir yatkınlık ve derinin normalden fazla esnekliği şeklinde ifade etti. 1908 de Danlos ise durumun tanımlanmış bir fibröz tip veya yumuşak bir pseudotümör şeklinde olduğu fikrini ortaya attı.1934 den sonra da sendrom bu isimle anılmaya başlandı(13,17). En son sınıflamalara göre, sendromun farklı tipleri arasında ortak klinik özellikler vardır. Bu bulgular: Derinin normalden fazla uzama kabiliyeti, genel eklem hareketliliği, kolay yaralanma, doku frajilitesi, mitral kapak yetmezliği, proksimal aorta genişlemesi ve kronik eklem ve ekstremite ağrısıdır(5). Bu noktadan hareketle EDS: klasik tip, hiper mobil tip, vasküler tip, kifoskolyoz tip, arthrochaliasia tip ve dermatosparaxis tip şeklinde altı başlıkta sınıflandırılır(2). EDS'nin görülme sıklığı 1/10.000 ile 1/150.000 arasında değişir(3). Bu sıklık EDS'nin farklı tipleri arasında da farklılık gösterir. Prevalans açısından hiper mobil EDS, tüm EDS'li vakaların %80 ini, klasik tip EDS ise vakaların %10 unu teşkil etmektedir(8). Sendromun oral bulguları arasında küçük ve düzensiz dişler, diş eksikliği, dil ve mukozada fazla esneklik(6,13) ve bazen de çok sayıda süpernumerer diş(15) gözlenir. Ayrıca generalize periodontitis sonucu erken diş kaybı(11, 14, 17), mine hipoplazileri(4), kubbemsi damak(8) ve radyografik muayene sonucu ortaya çıkan pulpa taşları, kısa ve deforme kökler(1, 8, 13) sendromun oral bulgularındandır.

## Olgu raporu

Diş ağrısı nedeni ile kliniğe-mize başvuran 20 yaşında erkek hastamızın anamnezinde, daha önce Atatürk Üniversitesi, Tıp Fakültesi, Çocuk Sağlığı ve

Hastalıkları A.D.da, EDS tanısı konulduğu öğrenildi. Hastamızın ebeveyninden alınan anamnezde, ailenin en büyük çocuğu olduğu ve en küçük kardeşinin de aynı sendromu taşıdığı; ancak büyük kardeşinin sağlıklı olduğu öğrenildi. Ebeveynler akraba olmadıklarını, annenin hamilelik döneminde herhangi bir ilaç kullanmadığını ve doğumun da normal gerçekleştiğini belirttiler. Hastanın fiziki muayenesinde zayıf, zygomatik kemiği çıkıntılı ve alt çenenin de prognatik olduğu gözlemlendi (Resim 1). Sklerada mavimsi renklenme (Resim 2), boyun bölgesinde nodül varlığı ve kulak kepçelerinde de irilik söz konusuydu (Resim 3). Derinin normalden fazla esnek olduğu gözlemlendi (Resim 4). Vücut derisinde yara bere izlerine veya fibröz nodül varlığına rastlanmadı. Eklem hareketliliğinin bir işareti olarak parmakların normalden fazla esnediği ve uzun olduğu belirlendi (Resim 5). Anamnezde hastada mitral kapak yetmezliği gibi önceden belirlenmiş bir anomalinin varlığından bahsedilmedi.

Ağız açma hareketinin sonunda iki taraflı klik sesi alındı. Çiğneme kasları palpasyonda ağrısızdı. Ağız açıklığı belirgin şekilde normalden fazlaydı. Temporomandibular eklem grafisinde, kondilin her iki tarafta da tüberkulum artikularıyı atladığı belirlendi (Resim 6). Panoramik radyografide başka anomali varlığına rastlanmadı (Resim 7). Ağız içi muayenede kubbemsi damak, yoğun plak oluşumu ve gingival hiperplazinin eşlik ettiği periodontitis tablosu vardı. Özellikle üst çene santral kesici ve alt çene büyük azı dişlerini etkileyen çürükler ve her iki çenede kökler gözlemlendi (Resim 8,9). Hastanın kökleri lokal anestezi altında çekildi.

## Tartışma

EDS, ağız içerisinde spesifik bulguların görülebildiği kollajen biosentezinde bozuklukla karakterize kalıtsal bir hastalıktır. Bu nedenle bulguların de-

ğerlendirilmesi, EDS'nin teşhis edilmesine yardımcı olabilir. Coster ve ark.(5) EDS'li bireylerin ağız sağlığı üzerine yaptıkları çalışmada, bu hastalardaki çürük insidansında artışı ve belirgin şekilde periodontitis varlığını vurgulamışlardır. Bu durum, EDS'li kişilerde oral hijyen yetersizliği ile ilişkili olabilir. Artmış mukozal frajilite de bu duruma katkıda bulunabilir. Ancak en önemlisi, bilek gibi ekstremite bölgelerindeki ağrı, fırçalamaya alışkanlığının oluşmasına engel olabilir. Bizim olgumuzda da aşikâr şekilde bozuk oral hijyen, çürük kavitele ve yoğun ataşman kaybı vardı. Hagberg C ve ark.(9) EDS'li kişilerde çiğneme kas ağrısı, gecikmiş yara iyileşmesi, kalıcı skarlar ve ses problemlerinin kontrol gurubuna nazaran daha yüksek oranda olduğuna işaret ettiler. Bizim vakamızda da çiğneme kasları palpasyonda ağrısızdı ancak hastamız boğuk sesliydi, anamnezinde yara iyileşmesinin geç olduğunu belirtti.

EDS'li bireylerin ağız açma kapasitelerinin kayda değer oranda yüksek olduğu ve bu kişilerin TME problemlerine (klik, krepatasyon ve kilitleme) daha eğilimli olduğu tespit edilmiştir(10). EDS'li hastalarda diş hekimi, tedavi boyunca TME dislokasyonuna neden olmak için dikkatli olmalı, kısa süreli seansları tercih etmelidir(7). Olgumuzda ağız hareketleri normalden fazlaydı ve ağız açmanın son safhasında, iki taraflı klik sesi alınmıyordu. Redüksiyonlu anterior disk dislokasyonu klinik ön tanısı konulan hastamızın çene eklemlerinden herhangi bir şikâyeti olmadığı için tedavi düşünülmeydi. Jacome(12) EDS'li bir hasta gurubu üzerinde yaptığı araştırmada, hastaların bir kısmında konjenital veya kazanılmış santral sinir sistemi rahatsızlığının ve epilepsinin varlığını ortaya koydu. Ancak olgumuzda nörolojik olarak herhangi bir probleme rastlanmadı. EDS hastalarının ortodontik tedavisinde uygulanacak kuvvet normalden az olmalıdır. Peri-

odontal ligamentlerin frajilitesinden dolayı kontrollü kuvvetler ile dişler hızlı şekilde hareket ederler. Kök rezorbsiyonları nadiren karşılaşılabilmektedir fakat replaslar sıktır ve uzun dönem pekiştirme tedavisine ihtiyaç duyulur(16). Endodontik uygulamalarda pulpa taşları ve pulpa kalsifikasyonları göz önünde tutulmalıdır(6). Mitral kapak yetmezliğinin varlığı birtakım diş hekimliği uygulamaları öncesi bakteriyel endokardit profilaksisini zorunlu kılar. Kardiyak patolojisi olmadığı için hastamızın çekimleri esasında profeksiye gerek duymadık. Sonuç olarak, klasik oral bulgular EDS'nin teşhisine yardımcı olacağı gibi, hastanın ilgili bölümlere yönlendirilerek gecikmeden tedaviye alınması açısından da önem arz eder. Bununla beraber diş hekimi bu tür hastalara müdahale etmeden önce tedaviyi etkileyecek sistemik hastalıklar açısından da değerlendirmelidir. Hastalar anormal diş morfolojisine sahip olabildikleri ve oral hijyeni sağlamada yetersiz kaldıkları için kompleks tedaviler tercih edilmemelidir. □

## Kaynaklar

1. Barabas AP: Vascular complications in the Ehlers-Danlos syndrome, with a special reference to the arterial type or Sack's syndrome. J Cardiovasc Surg B 1972, 13: 160-71.
2. Beighton P, De Paepe A, Steinmann B, Tsipouras P, Wenstrup RJ: Ehlers-Danlos syndromes: revised nosology. Am J Med Genet 1998, 77: 31-7.
3. Beighton P: McKusick's heritable disorder of connective tissue. 5th edition, Mosby, 1991.
4. Cohn DH, Byers PH: Clinical screening for collagen defects in connective tissue diseases. Clinics in Perinatology 1990, 17: 759-809.
5. De Coster PJ, Martens LC, De Paepe A: Oral health in prevalent types of Ehlers-Danlos syndromes. J Oral Pathol Med 2005, 34: 298-307.
6. Fridrich KL, Fridrich HL, Kempf KK, Moline DO: Dental implications in Ehlers-danlos syndrome. Oral surg Oral Med Oral Pathol 1990, 69: 451-5.
7. Goodman RM, Allison ML: Chronic temporomandibular joint subluxation and facial ecchymosis leading to diagnosis of Ehlers-Danlos syndrome. J Oral Maxillofac Surg 1990, 48: 641-7.
8. Gorlin RJ, Cohen MM, Jr, Levin LS: Syndromes of the Head and Neck, 3rd ed. New York, Oxford University Press, 1990: 267-75.
9. Hagberg C, Berglund B, Korpe L, Andersson-Norinder J: Ehlers-Danlos Syndrome (EDS) focusing on oral symptoms: a questionnaire study. Orthod Craniofacial Res 2004, 7: 178-85.
10. Hagberg C, Korpe L, Berglund B: Temporomandibular joint problems and self-registration of mandibular opening capacity among adults with Ehlers-Danlos syndrome. A questionnaire study. Orthod Craniofacial Res 2004, 7: 40-6.
11. Hartsfield JK Jr, Kousseff BG: Phenotypic overlap of Ehlers Danlos syndrome type IV and VIII. Am J Med Genet 1990, 37: 465-70.
12. Jacome DE: Epilepsy in Ehlers-Danlos Syndrome. Epilepsia 1999, 40: 467-75.
13. Letourneau Y, Perusse R, Buihieu H: Oral Manifestation of Ehlers-Danlos Syndrome. J Can Dent Assoc 2001, 67: 350-4.
14. Linch DC, Acton CH: Ehlers-Danlos Syndrome presenting with juvenile destructive periodontitis. Br Dent J 1979, 147: 95-6.
15. Melamed Y, Barkai G, Frydman M: Multiple supernumerary teeth and Ehlers-Danlos syndrome: A case report. J Oral Pathol Med 1994, 252: 88-9.
16. Norton LA: Orthodontic tooth movement response in Ehlers-Danlos syndrome: report of case. JADA 1984, 109: 259-62.
17. Pope FM: Ehlers-Danlos syndrome. Baillieres Clin Rheumatol 1991, 5: 321-49.

## Yazışma adresi

Yrd. Doç. Dr. M. Selim Yavuz  
Atatürk Üniversitesi, Diş Hekimliği Fakültesi Ağız Diş Çene Hastalıkları ve Cerrahisi A.B.D 25240 Erzurum  
Tel: 0442 231 17 34 Fax: 0442 236 09 45  
e-mail: mselimyavuz@gmail.com



# Türkiye, FDI bayrağını devraldı

Dünya Dişhekimleri Federasyonu (FDI), 100'üncü kongresini gerçekleştirdiği Hong Kong'da 7 binden fazla diş hekimini ağırladı. Kongre bitiminde FDI Başkanı da Silva, TDB Genel Başkanı Yücel'e kongre bayrağını teslim etti.

Bu yıl Hong Kong'da 100'üncü kongresini gerçekleştiren Uluslararası Dişhekimleri Federasyonu (FDI), kapılarını tüm ülkelerden diş hekimlerine açtı. Hong Kong Kongre ve Sergi Merkezi'nde dört gün boyunca 7 binden fazla ziyaretçi ağırlayan kongre, 29 Ağustos'tan 1 Eylül'e kadar devam etti. TDB Genel Başkanı Prof. Dr. Taner Yücel, TDB Merkez Yönetim Kurulu Üyeleri, Dış İlişkiler Komisyonu Üyesi Dr. Duygu İlhan ile Adana, Aydın, Gaziantep, İstanbul, Maraş, Manisa, Mersin, Sakarya ve Tekirdağ Dişhekimleri Odası Başkanları bu büyük organizasyonda yerlerini aldı.

## Her alanda sunumlar yapıldı

Kongrede Niklaus Lang, Eric Reynolds, Jun-Qi Ling, Zhuan Bian, Stefan Hassfeld, Yucheng Su, Lei Zhou, John Featherstone, Stephen Wei, Frank Schwarz, David Wong, Cun-Yu Wang, Gottfried Schmalz, Zhihe Zhao gibi daha birçok konuşmacı bilimsel oturumlarda sunumlar yaptı. Ayrıca kongrede öne çıkan konuşmacılar arasında Türk diş hekimleri olarak Prof. Dr. Nermin Yamalık ve Prof. Dr. Mutlu Özcan yer aldı. Disiplinlerarası tedavi planı ve hasta değerlendirmesinden diş hekimliğinde implanta, adli diş hekimliğinde koruyucu diş hekimliğine, CAD/CAM incelemelerinden remineralizasyona kadar geniş bir konu yelpazesinin ele alındığı oturumlarda genel diş hekimliği, endodonti, ortodonti, acil tıp, önleyici diş hekimliği, implant restorasyonu, restorasyon diş hekimliği, adli diş hekimliği, ağız kanserleri, pedodonti, tükürük, enfeksiyon kontrolü, hasta güvenliği, anestezi, estetik diş hekimliği, implant diş hekimliği, diş hekimliğinde görüntüleme, ağız-diş-çene hastalıkları ve cerrahisi, uygulama ve önleme yönetimi, kök hücreler ve rejenerasyon, remineralizasyon, geleneksel Çin tıbbi konuları da gündemdedi.

Bunun yanı sıra küresel anlamda gerçekleştirilen kongrede Dental Tribune'ün organizesi ile çeşitli çalışma kulüpleri de yapıldı. Sergi alanında ise sektörde yer alan firmalar, gelişmiş diş hekimliği teknolojilerini ve yeni ürünlerini tanıttı.

## FDI Bayrağını Prof. Dr. Taner Yücel devraldı

Kongrenin ikinci gününde ise, önümüzdeki sene Türkiye'de yapılması kararlaştırılan FDI Kongresinin devir teslim töreni yapıldı. 28-31 Ağustos'ta İstanbul'da düzenlenecek 101. FDI Kongre'si için TDB Genel Başkanı Prof. Dr. Taner Yücel, Dünya Dişhekimleri Birliği'nin Başkanı Dr. Orlando Monteiro da Silva'dan FDI Bayrağını devraldı. [Dİ](#)



3shape

## 3Shape Dental System™

Gün geçtikçe güçlenen, zamandan bağımsız bir çözüm



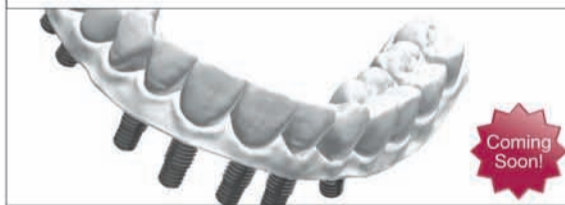### Model Builder,

Doğrudan TRIOS® üzerinden ve 3. taraf intraoral taramalardan laboratuvar modelleri oluşturun. Model oluşturma makinelerine aktarılmaya hazır implant modelleri ve her türlü bölünmüş modeli tasarlayın.



### Her laboratuvar için uygun bir ölçü & model tarayıcı

İki adet 5.0 MP kameraya sahip olan D800 tarayıcı, yüksek doğruluk sağlar ve dokuları ve kalem işaretlerini yakalar. Hızlı ve dayanıklı D700 verimlilik için ve D500 de CAD/CAM'e kolay bir giriş için tasarlanmıştır.



Coming Soon!

### İmplant Köprüleri ve daha fazlası

Diş eti, diş ve implant konektörleri ile nihai protezi tam şekilde fiili olarak tasarlayın. Protezlerden, New Abutment Designer™ aracından, Post & Kor, sekonder Teleskoplardan, Ortodontik aletlerden ve çok daha fazlasından faydalanın.



### TRIOS® Gelen Kutusu ve 3Shape Communicate™

Dental System™, diş kliniklerindeki TRIOS® sistemleri ile ücretsiz iletişim sağlar ve bu sayede laboratuvarlar ölçü taramalarını doğrudan alabilir. Kullanışlı iletişim araçları diş hekimleri arasındaki iş birliğini sağlamıştır.

Bizimle tanışın: Dental İstanbul - Booth A23  
Yenilikçi ürün yelpazemizin tamamını canlı olarak görün.

Gelecekteki web seminerlerimize kaydolun!  
Kaydolmak için QR kodunu taratın.  
Veya şu adresi ziyaret edin  
<http://3shapedental.com/Webinar>



Bizi takip edin:





# “Yeni” bir CAD/CAM malzemesinin uygulanabilirlik testi

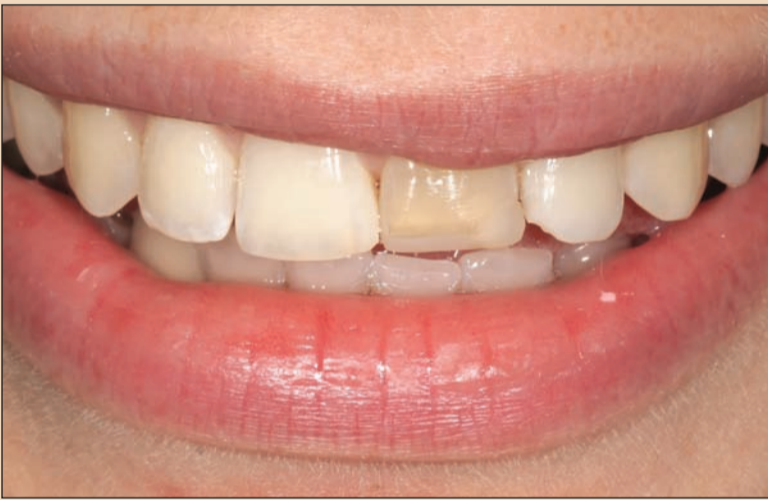VITABLOCS RealLife / Dr. Gerhard Werling



Şekil 1. VITABLOCS RealLife üç boyutlu yapıya sahiptir.



Şekil 2. Test kronu.



Şekil 3. İlk durum.

2010 Haziran ayında, VITA Zahnfabrik (D-Bad Säckingen) firması tarafından CAD/CAM üretimi için yeni bir seramik malzeme piyasaya sürülmüştür. Yeni VITABLOCS RealLife gelenek ve yeniliği birleştirmektedir. Bloklar kendini milyonlarca kez kanıtlamış ince-yapı feldispat VITABLOCS seramik malzemeye dayanmaktadır. Blok kavramının yenilikçi kısmı, doğal diş oluşumuna benzeyen üç boyutlu blok yapısıdır (Şekil 1).

VITABLOCS RealLife, özellikle yüksek dereceli anterior estetik restorasyonlar için geliştirilmiştir. inLab MC XL (Sirona Dental Systems, D-Bensheim) veya CEREC, CAD/CAM sistem-

lerinde işlenmektedirler. Yeni blokların kullanımı için öngörülen yazılım tasarımı Haziran 2010'dan itibaren geçerli olacak 3.80 sürümüdür.

“Yeni” blok kavramının uygulanabilirliğini test etmek amacıyla gerçek bir hasta vakası için VITABLOCS RealLife'dan yapılmış, hem bir zirkon kron hem de bir kron (Şekil 2) üretilmiştir.

### Başlangıçtaki durum

2010 yılının Şubat ayında, 18 yaşındaki kadın hasta öncelikle estetik gerekçelerden dolayı (Şekil 3 ve 4) 21'inci dişte bir restorasyon yapılması için muayeneye gelmiştir. 2000 yılındaki bir kaza sonrasında diş, kenar güç-

lendirmesi ile restore edilmiş ve birkaç ay sonra endodontik bir tedavi uygulanmıştır; ancak hastanın büyümesi henüz tamamlanmadığından 2010 yılından önce kron yapılmamıştır.

### Hazırlanışı ve dijitalleştirilmesi

Nisan 2010 yılında, endo kron şekillendirmeyi takiben içe dönük büyümenin sağlanması için mevcut kök kanal dolgusunun bir parçası kaldırılmıştır. Bunun için, diş yüzeyine ışıkla sertleşen dentin/emaye bağlayıcı ajan Syntac (Ivoclar Vivadent, FL-Schaan) uygulanmıştır. Üni-versal kompozit Tetric EvoCeram (Ivoclar Vivadent) ile güçlendirme yapılmıştır. Hasta maliyet gerekçeleri nedeniyle iç beyazlatma işlemine karşı çıkmıştır. Diğer seçenekler arasında renksiz diş çürüğü nedeniyle, zirkon kron yapılmasına karar verilmiştir. Tüm seramik restorasyonlar için geçerli olan kurallara uygun olarak, retraksiyon kablosunu (Şekil 5) yerleştirdikten sonra bir kanal hazırlığı yapılmıştır.

Hastanın dişetinin sıkı, dar ve ince olması ve kemik marjında apikal yönde bir kayma biyolojik genişlik üzerinde olumsuz bir etki oluşturabileceğinden subgingival bir preparasyon bu hasta için yeterli görülmemiştir. Daha sonra yeni bir restorasyon

gerekmesi durumunda, daha derin bir preparasyon gerekli olacaktır. Durum hakkında hastaya bilgi verilmiş; hasta, bu bölge üst dudak ile kaplanmış olduğu için equigingival bitiş çizgisinin hazırlanması ile yetinmeyi ve kron ve diş güdüğü arasındaki geçişte olası bir renk farklılığını tolere etmeyi kabul etmiştir.

Poliete ölçü malzemesi Impregum (3M ESPE, D-Seefeld) ile geleneksel ölçü alınıp Dentalon Plus (Heraeus Kulzer, D-Hannau) ile geçici bir restorasyon yapılmıştır. Bilgisayar destekli nihai restorasyonun yapılması için süper sert döküm malzemesi CAM-baz (dentona, D-Dormund) kullanılarak bir tarama modeli imal edilmiş ve bu preparasyonun tarayıcı ile INEOS (Sirona) (Şekil 6) dijitalleştirilmesinde kullanılmıştır.

### Tasarım ve üretim

Sistem inLab (Sirona) modelleme yazılımı ile yapılan tasarımda kanıtlanmış çalışma adımları izlenmektedir. İki kronun -biri zirkon kopingli kron için anatomik olarak azaltılmış ve diğeri VITABLOCS RealLife (Şekil 7) ile yapılan kron için tam kontrollü- karşılaştırmasını etkinleştirmek için tasarlanmıştır.

### Blok yapısı

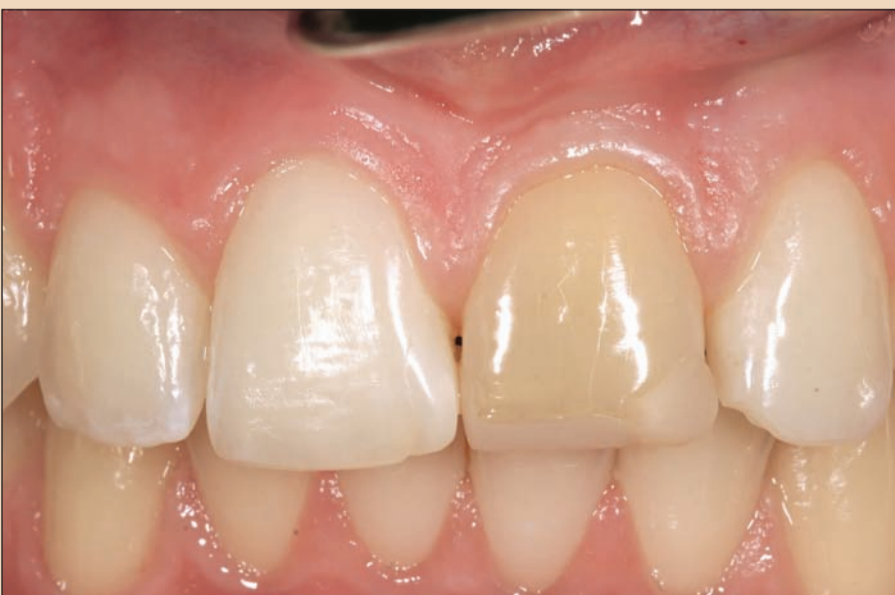Polikromatik VITABLOCS TriLuxe ve TriLuxe forte, birçok

farklı katmanlı malzemeden oluşan VITABLOCS RealLife, dentin çekirdek ve enamel kaplama ile üç boyutlu blok bir yapıya sahiptir: Dentin ve insizal kenar arasındaki gölge, kavisli geçiş nedeniyle anterior dişlerde doğal renk oynaması tam olarak taklit edilebilmektedir. Planlanan restorasyonu yazılım otomatik olarak sanal bloğun enamel-dentin kenarına yerleştirmektedir. Böylece restorasyon tamamen enamel ile kaplanmaktadır. Daha sonra, CEREC veya inLab kullanıcısı tek tek konumu değiştirebilmekte ve böylece restorasyonu kalan diş yapısına tam olarak ayarlayabilmektedir. Bundan dolayı, yapının pozisyonu her üç boyutta istenildiği gibi (Şekiller 8-12) modifiye edilebilmektedir.

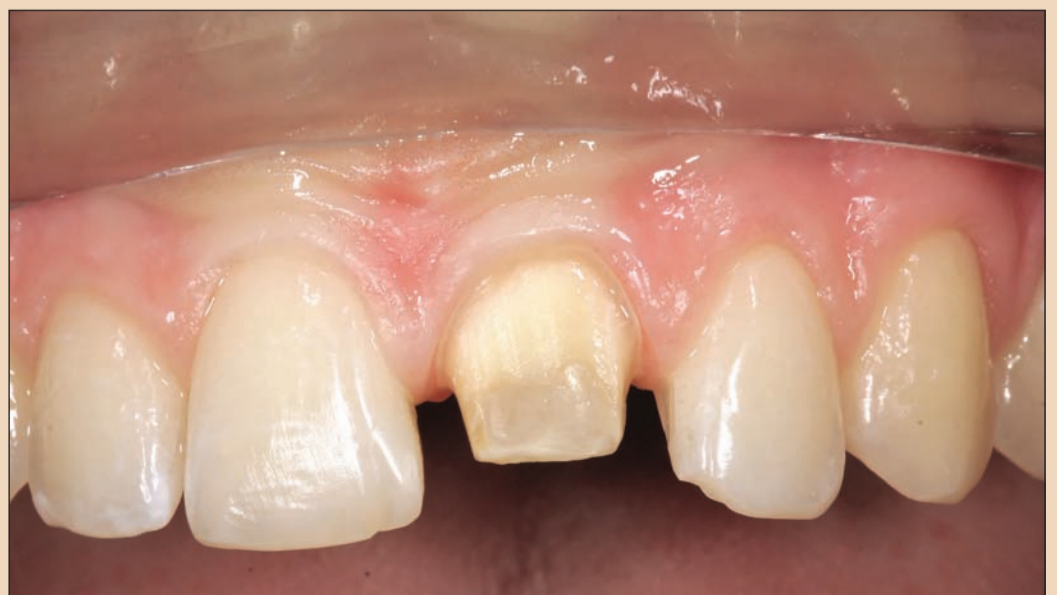### Karşılaştırma

Şekil 13'te sağda inLab MC XL freze ile VITABLOCS RealLife'dan ile üretilmiş olan kronu ve solda zirkonya kopingli kronu göstermektedir. Şekil 14'te zirkonya restorasyonun (solda) opak çekirdeği iletilen ışık nedeniyle feldispatik kron (sağda) ile karşılaştırıldığında açık bir şekilde görünmektedir.

Denemeler sırasında, zirkonya koping ile restorasyonun yetersiz (Şekil 15 ve 16) olarak değerlendirilebileceği belirgin hale gelmiştir. Sonuç; gölge, şekil ve şeffaflık ayarları yapılarak optimize edilmiş olabilir. Ancak yeni üç boyutlu bloktan yapılmış olan kronun büyük bir performans göstermesi ikna edici olmuş ve böylece orijinal plan değiştirilip “test” krona kalıcı sement yapılmasına karar verilmiştir. Yerleştirme öncesinde, VITABLOCS RealLife ‘dan yapılan restorasyon tamamlanmıştır. Distal insizal kenar uzatılması sağlanmış ve yüksek parlaklıkta polisaj yapılmıştır (Şekil 17 ile 20). Sonunda, optimal malzeme efekti için kron şeffaf Multilink (Ivoclar Vivadent) ile tamamen bağlanmıştır.

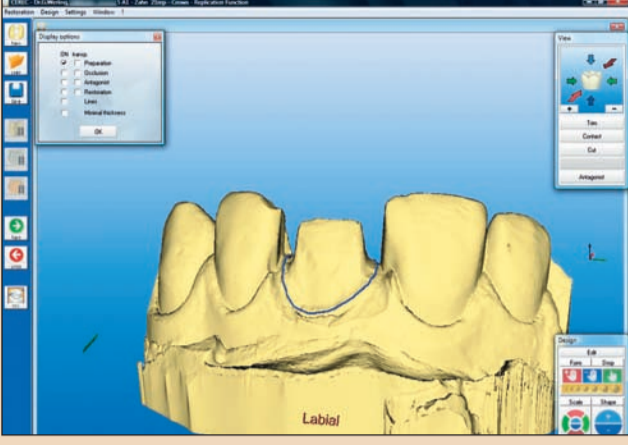


Şekil 4. Endodontik tedavi görmüş 21. diş.

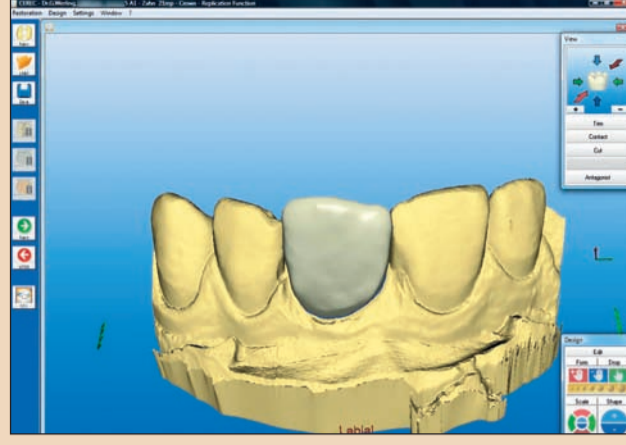


Şekil 5. Equigingival kanalın hazırlanması.

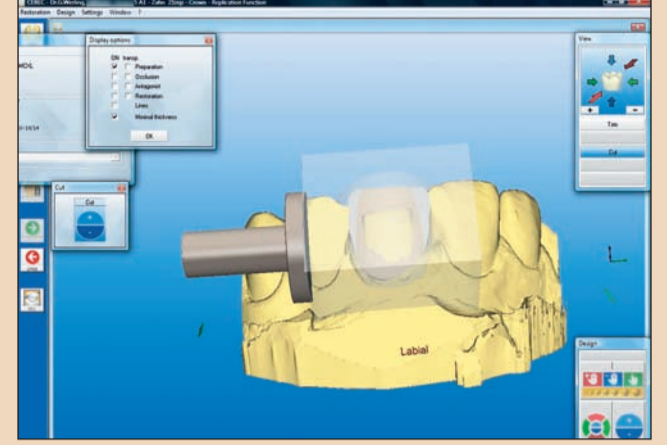




Şekil 6. Bitiş çizgisi işaretlenmiş, dijitalleştirilmiş model.



Şekil 7. Tam kontör kron tasarımı.



Şekil 8. Freze ön izleme.

← DT Sayfa 6

### Malzeme özellikleri

İnce yapılı Feldispat seramik malzeme VITABLOCS klinik çalışmalarda sürekli mükemmel sonuçlar elde etmektedir. Örneğin, G. Christensen (Christensen, G. klinik çalışma VITABLOCS Mark II In için %94 başarı oranını ortaya çıkarmıştır: CRA News, Nisan 2006) tarafından yapılan bir ankette, yedi yıl sonra %94 hayatta kalma oranı bulunmuştur. Buna ek olarak seramik malzeme, enamel benzeri aşınma özellikleri göstermektedir ve blokların standart endüstriyel üretimi nedeniyle tutarlı malzeme kalitesi ile son derece homojen mikroyapı sağlanmaktadır. VITABLOCS RealLife, RL-14/14 geometride bulunmaktadır. Bu, 14x14x18 mm boyutlarına karşılık gelmektedir. Standart VITA SİSTEM 3D MASTER'a göre sunulan gölge 0M1C, 1M1C, 1M2C, 2M1C, 2M2C ve 3M2C içermektedir.

### Sonuç

Feldispat seramik malzemenin zirkonyaya kıyasla saydamlığının daha yüksek olmasından dolayı endodontik tedavi görmüş dişteki koyu diş güdüğünün estetik açıdan bir çekinceye neden olabileceği şüpheleri vaka örneğinde de olduğu gibi asılsız çıkmıştır. Sonuç; diş hekimi, diş teknisyeni ve hastayı özellikle başlangıçta planlanan restorasyon ile doğrudan karşılaştırıldığında çok memnun edip şaşırtmıştır. Üç boyutlu blok yapı olağanüstü estetik sonuçlar (Şekil 21) vermektedir. Freze ön izleme kron yapının doğru konumlandırılması, ilk denemede biraz karmaşık gibi görünmekte; ancak kısa süreli bir eğitimden sonra basit yazılım kullanımı sayesinde kolaylıkla uygulanabilir olduğu ortaya çıkmaktadır. Estetik talebi olan bölgeler için bugüne kadar piyasada mevcut olan CAD/CAM materyallerine bakıldığında VITABLOCS RealLife bir kuantum sıçramasını temsil etmektedir. Böylelikle deneyimli CEREC veya inLab MC XL kullanıcısı tarafından çok kolay ve hızlı bir şekilde oldukça estetik restorasyonlar üretebilmektedir.

Yeğenlerimden Dr. Ute Werling'e diş hekimleri için ve MDT Cathrin Werling'e bu hasta olgusunun teknolojik uygulaması için teşekkür ederim. DT

→ DT Sayfa 8

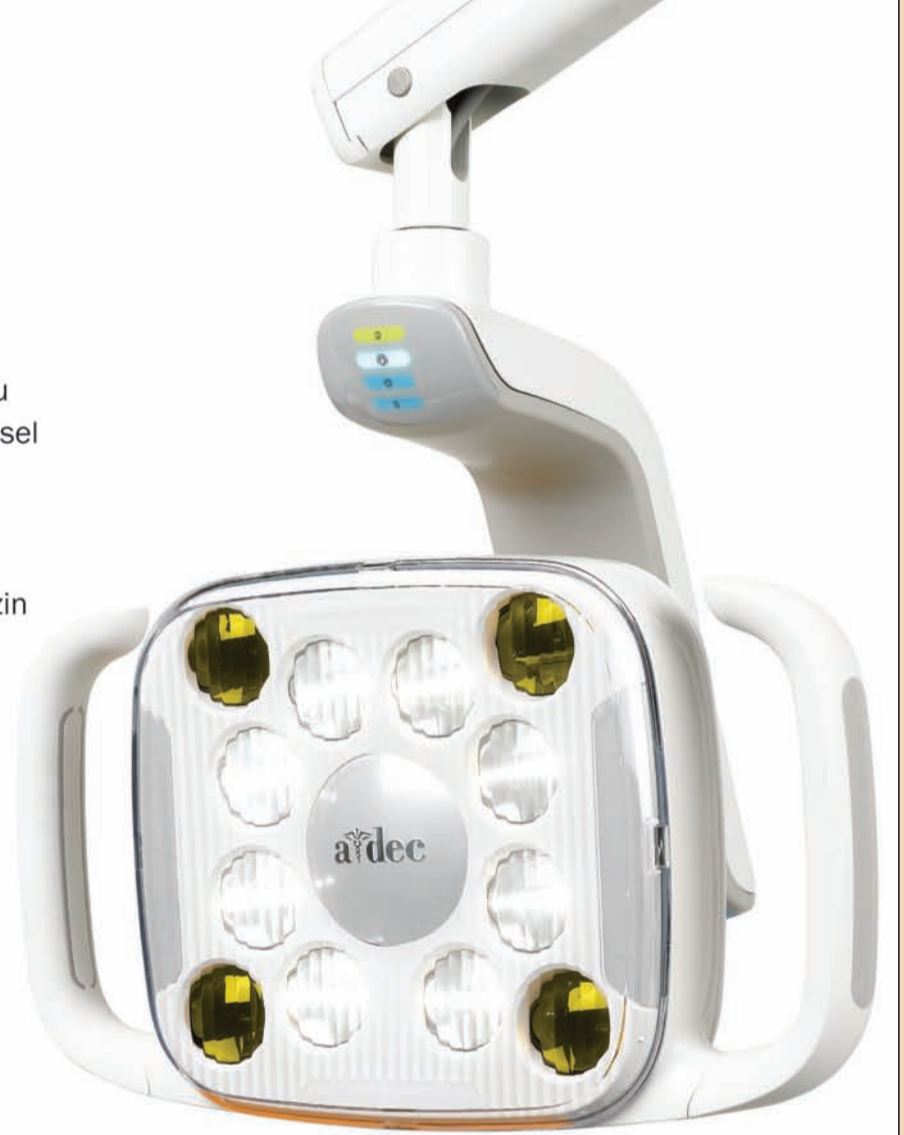
# Parlak

Yüksek Renk Gerçeklik Endeksi (CRI) ile doğru doku renklerini, sıradışı aydınlatma ve gelişimsel Kompozit modlarını birleştiren yeni A-dec LED reflektör.

Tanıtığımız yeni A-dec LED Reflektör her işinizin üstün aydınlatma kaynağıdır,



Daha fazla bilgi için  
a-dec.com/LED  
web adresini ziyaret  
edebilir yada size en  
yakın A-dec satıcısını  
arayabilirsiniz.

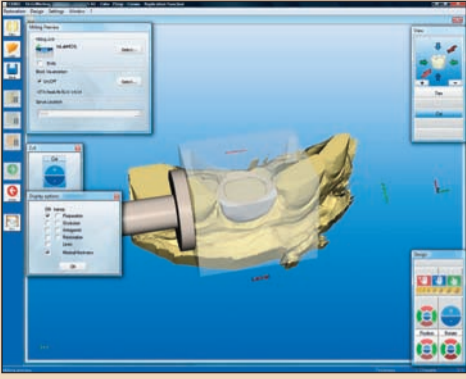


**a-dec**  
reliablecreative solutions

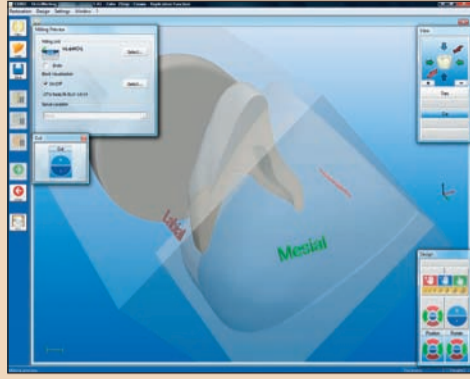
TıpTek Dudullu Esensehir Mah. 19 Mayıs Caddesi No. 22, 34776 Umraniye . İSTANBUL  
Tel. : +90 216 466 83 83. info@guneydisdeposu.com.tr. www.guneydis.com

**TIP-TEK**  
DİŞÇİLİK TEKNOLOJİSİ  
TİCARET VE SANAYİ A.Ş.

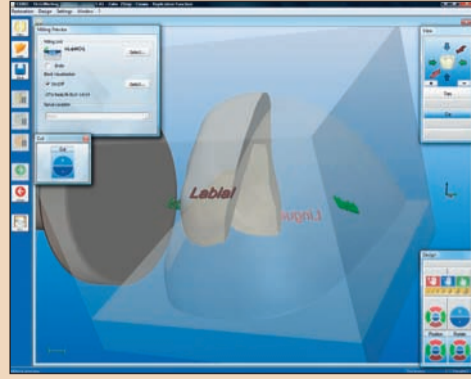




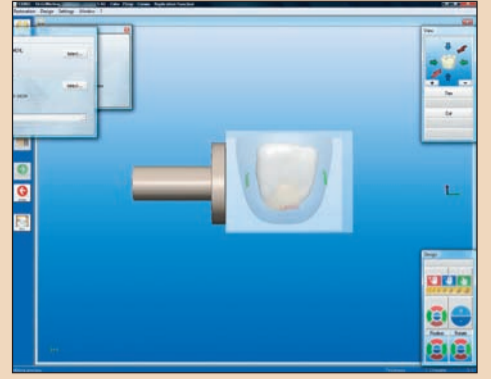
Şekil 9. Yapı sanal bloğa yerleştirilmiş.



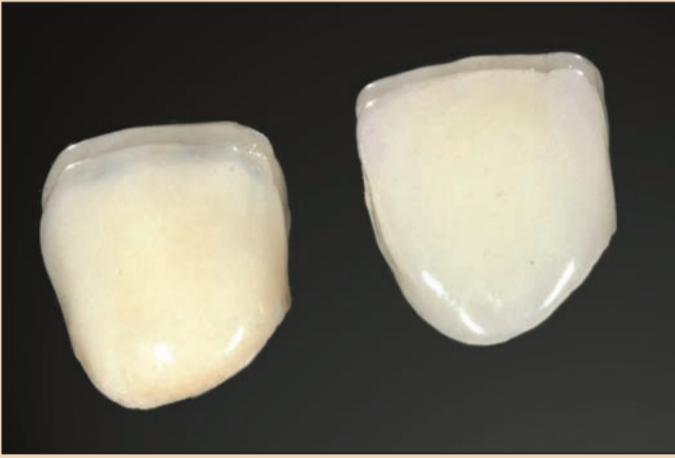Şekil 10. Yapının pozisyonu her üç boyutta değiştirilebilmektedir.



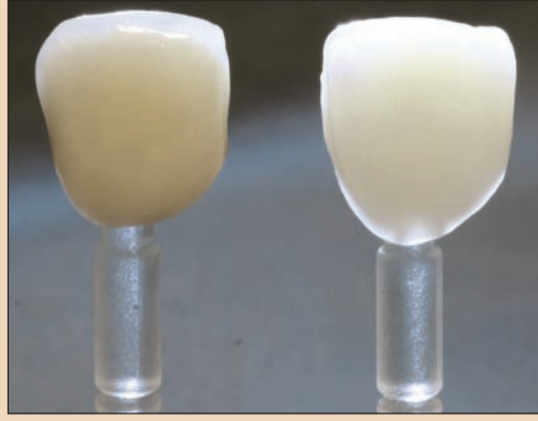
Şekil 11. Ve tek tek hastanın rezidüel dişlerine uyarlanmıştır.



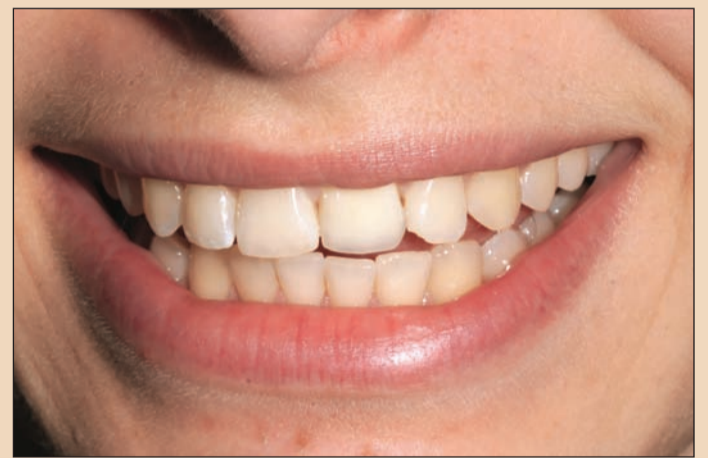Şekil 12. Nihai pozisyon elde edildikten sonra veri, freze makinesine transfer edilmektedir.



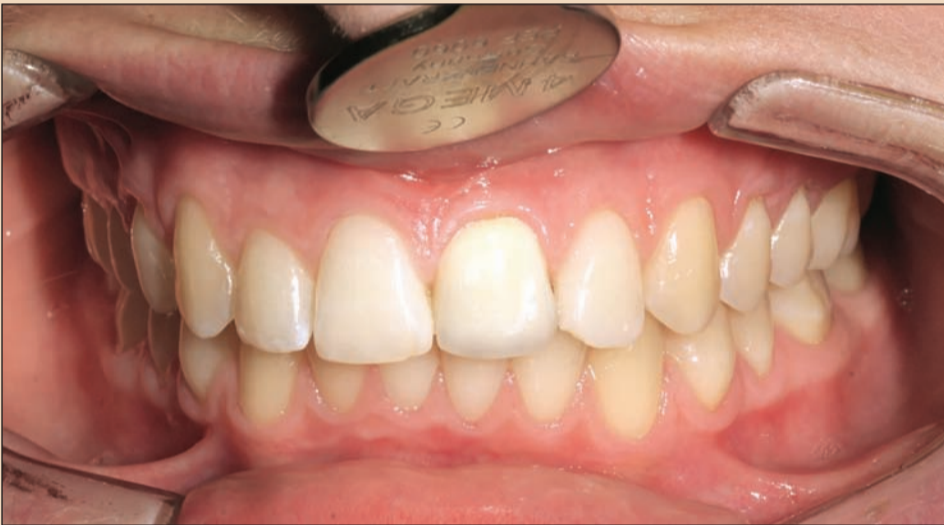Şekil 13. Ve zirkonya kopingli kron (solda).



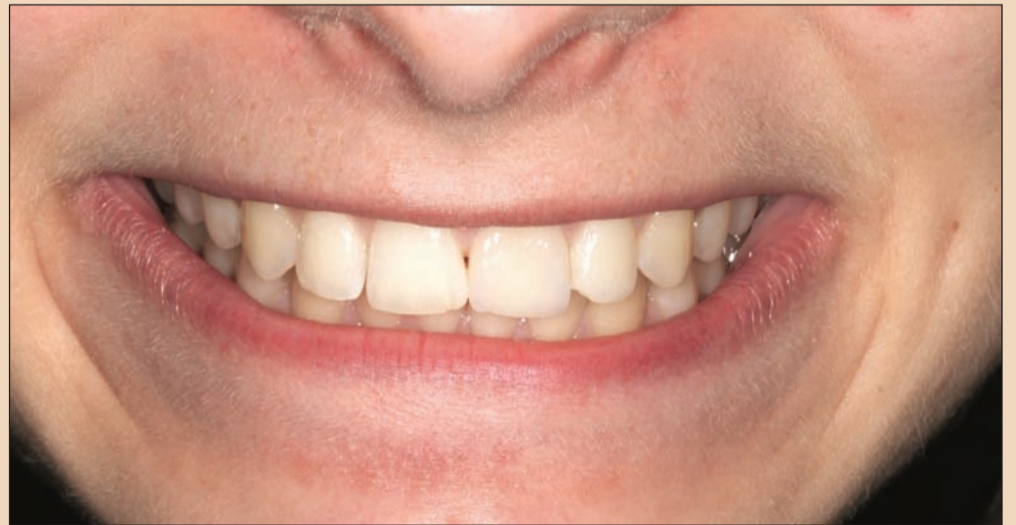Şekil 14. Zirkonya kopingli kron (solda) ve VITAB-LOCS RealLife'dan yapılmış kron (sağda) ışık geçirildiğinde.



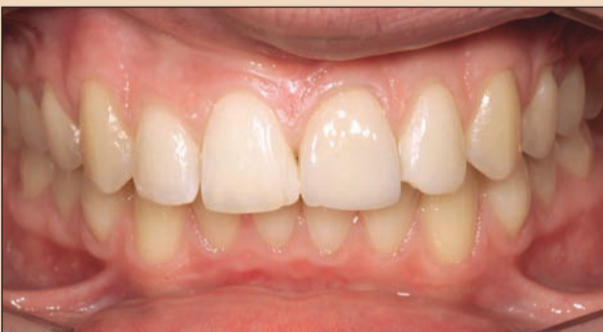Şekil 15. Zirkonya kopingli kron.



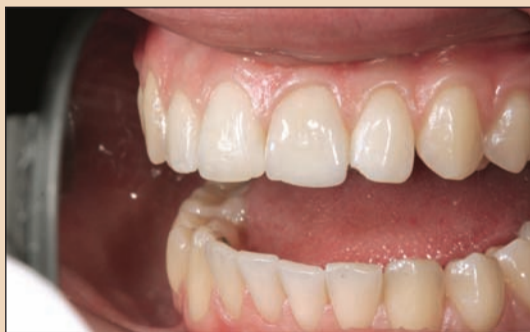Şekil 16. Hasta ağızda deneme.



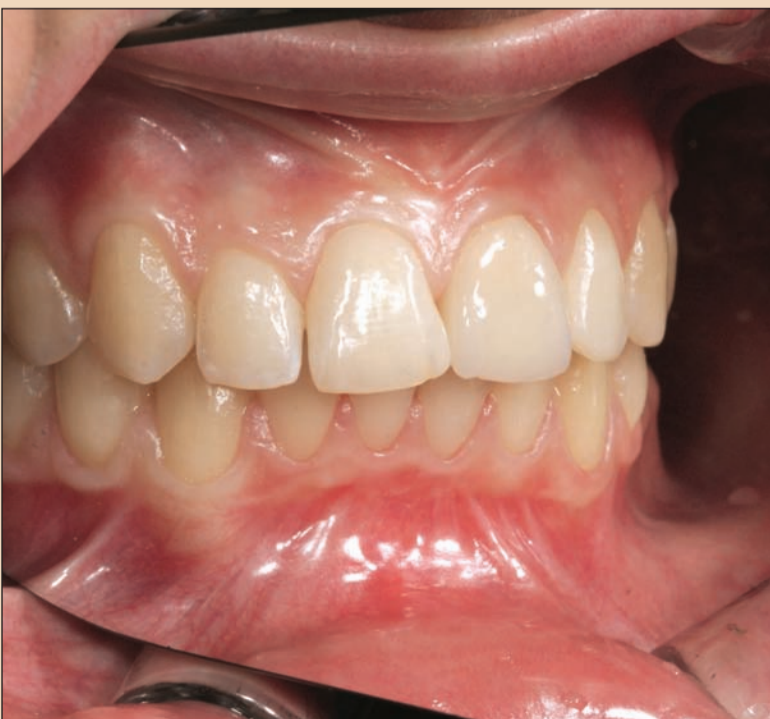Şekil 17. Feldispatik kron.




Şekil 18. Tamamlanmasından sonra 'in situ' olarak.



Şekil 19. Distal insizal kenar uzatılması sonrası kron.



Şekil 20. Ve son polisaj.



Şekil 21. Nihai sonuç hastayı çok memnun edip şaşırtmıştır.

#### VITA Zahnfabrik H. Rauter GmbH & Co. KG

VITA Zahnfabrik H. Rauter GmbH & Co KG, Bad Säckingen/Almanya merkezli, 85 yılı aşkın bir süredir diş protezi için yüksek kalite standartlarına uygun, yenilikçi çözümler geliştirmekte, üretmekte ve pazarlamaktadır. En başından beri dünya çapında öncü ve eğilim belirleyici olarak bilinmektedir. Örneğin; VITA gölge standardı dişçilik dalında, gölge referans sistemi olarak uluslararası kabul görmektedir. 120 farklı ülkede bulunan kullanıcılar VITA Zahnfabrik tarafından sağlanan geniş ürün ve hizmet yelpazesinden faydalanmaktadır. Bunlar; analog ve dijital diş gölge belirleme sistemleri, akrilik ve seramik dişler, kaplamalar, geleneksel ve bilgisayar destekli üretim prosedürleri için çerçeve malzemeleri, diş hekimliği aletlerinin yanı sıra geniş bir yelpazede sunulan hizmet ve eğitim olanaklarından oluşmaktadır.

#### Yazışma adresi

**Dr. Gerhard Werling**  
Bellheim, Almanya  
dr.werling@t-online.de

#### Yazışma adresi

**Gert Schimak**  
Tel. + 49 (0) 7761 562 226  
Faks + 49 (0) 7761 562 281  
g.schimak@vita-zahnfabrik.com  
www.vita-zahnfabrik.com

#### Yazar Hakkında



#### Dr. Gerhard Werling

1985-1985 yılları arasında diş teknisyenliği eğitimi, 1985-1989 arasında Almanya Frankfurt'ta diş hekimliği eğitimi aldı. 1992'de kız kardeşi Ursula Werling Bellheim'de ile ortak bir muayenehane kurdu. 1995 yılından bu yana implantoloji alanında ulusal ve uluslararası öğretim görevlisidir. 2005 yılında CAD/CAM teknolojisi için özel bir laboratuvar kurdu. Werling, implantoloji ve CAD/CAM konuları ile ilgili denetim ile ziyaret kursları ve diş firmaları - tıp fakülteleri için bilimsel danışmanlık yapmaktadır.



# İSTANBUL SİZİ ÇAĞIRIYOR


- ✓ Uluslararası Konuşmacılar
- ✓ Endotonti, Lazer Diş Hekimliği ve İmplantoloji Konularında Eğitimler
- ✓ Workshoplar / Canlı Uygulamalar
- ✓ Kurslar
- ✓ Sektörün Önde Gelen Temsilcilerinden 70 Firma



Uygulamalı kurslar,  
kongre katılımcılarına  
ücretsiz



Usta şeflerden  
açık büfe yemek  
keyfi



Her türlü bilgi  
ve online kayıt için  
[www.dentalistanbul.com](http://www.dentalistanbul.com)

*di*®

**DENTAL  
İSTANBUL'12**

EKİM / OCTOBER 13-14, 2012  
GRAND CEVAHIR KONGRE MERKEZİ

DESTEĞİYLE

**dti** Dental  
Tribune  
International

ORGANİZASYON

**VYG**  
vestiver  
vayın grubu