

DENTAL TRIBUNE

The World's Dental Newspaper · Turkish Edition



İSTANBUL, MART 2016

ISSN: 1304-6098

Fiyatı: 10.00 TL

CİLT: 13

SAYI: 2

Kısa Kısa

Adıyaman ADSM'de Akşam Hizmeti

Adıyaman Ağız ve Diş Sağlığı Merkezi, 1 Şubat tarihinden itibaren ek mesailere başladı. Poliklinik, her gün saat 16.00 ile 20.00 arasında akşam polikliniği olarak hizmet veriyor.



Ağız ve Diş Sağlığı Merkezi Başhekimisi Dt. Burhanettin Kö-

müroğlu; "Sağlık Bakanlığı Türkiye Kamu Hastaneleri Kurumu Başkanlığı'nın almış olduğu karar doğrultusunda merkezimizde konuyla ilgili çalışmalar tamamlanmış olup 1 Şubat 2016 tarihi itibarıyla her gün saat 16.00 ile 20.00 saatleri arasında poliklinik hizmetleri vermeye başladık. Amacımız gün içerisinde hastanemize gelemeyen vatandaşlarımıza hizmet vermektir. Hastanemizde gün içerisinde verilen poliklinik hizmetlerimizin aynı gece de verilmektedir. Hedefimiz, Adıyaman halkına en iyi hizmeti sunmaktır." şeklinde konuştu.

Danıştay'dan Yeni Karar

Sosyal Güvenlik Kurumu tarafından çıkartılan iki ayrı düzenleme ile ilgili Türk Dişhekimleri Birliği tarafından açılan davalarda Danıştay, hastaların ağız diş sağlığı hizmetlerine SGK ile anlaşmalı kurumlarda erişemediklerinde özel muayenehane ve sağlık kuruluşlarına sevk edilebileceklerine karar verdi. 2010 yılında yayımlanan 2010/41 sayılı Genelge ile 2015 yılında yayımlanan Sağlık Uygulama Tebliği'nde, hastaların özel muayenehaneler ile diğer sağlık kuruluşlarından aldıkları hizmet için ödeme yapmayı Sağlık Bakanlığı'na bağlı ADSM'lerden sevk edilme koşuluna bağlanmıştı.

Danıştay 15. Daire tarafından verilen Karar'da; uluslararası sözleşmelerle birlikte Anayasa kurallarına da atıf yapılarak bireylerin sağlık hizmetlerine erişimlerinin kısıtlandığı, sağlık hizmetine erişebilmek için katlanılmaz külfetlere maruz bırakıldığı düzenlemelerin hukuka uygun olmadığına hükmedildi.

www.dental-tribune.com

Haber

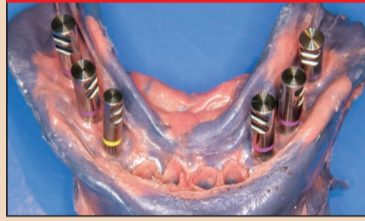


12. Bahar Sempozyumu

Samsun Diş Hekimleri Odası tarafından düzenlenen Karadeniz Bahar Sempozyumu'nun 12.si 30 Nisan - 1 Mayıs tarihlerinde yapılacak. Samsun Yelken Kulübü'nde düzenlenecek olan sempozyumda Prof. Dr. Sedat Küçükay, Dt. Engin Taviloğlu, Prof. Dr. Yaşar Özkan...

► Sayfa 3

Bilim & Araştırma

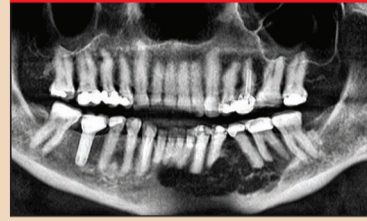


Atrofi mandibula

Büyük açıklıklı köprü şeklinde sabit restorasyonlara sahip olan hastalar genellikle, distal köprü dayanakları kaybedilmiş dahi olsa sabit bir çözümün sağlanmasını istemektedirler. Prostodontistler tedavinin çıkarılabilir protez yönünde değiştirilmesini tavsiye etmektedirler.

► Sayfa 4

Yenilik & Uygulama

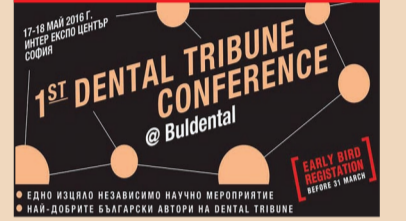

Özel Klinikte CBCT

Kokpit kontrolünün olmadığı ve görüş alanının kötü olduğu bir durumda uçak kullanan bir pilotun alegorisini düşünün. Hiçbir şeyin görülemeyeceği kadar karanlık ve pilotun uçağı yönlendirmesini sağlayacak hiçbir referans noktası yok. Bu noktada, gökyüzü 2 boyutlu bir dünyadır.

► Sayfa 8

Ajanda



50. Yıla Özel Kongre

Dental Tribune Bulgaristan tarafından düzenlenen I. Dental Tribune Buldental Kongresi Mayıs ayında ödüllü bilim insanlarını ağırlayacak. 17-18 Mayıs tarihleri arasında Sofya Inter Expo Center'da yapılacak olan kongre, Bulgaristan'ın uluslararası sağlık & tıp kongresi Bulmedica...

► Sayfa 10

TME'ye Kontenjanı Aşan Talep

VESTA | Vestiyer Akademi'nin etkili eğitim listesine geçen sene eklenen "Çene Eklemi Rahatsızlıkları ve Çözüm Yolları" eğitimi, büyük ilgi görüyor. 06-07 Şubat'ta Doç. Dr. Hanefi Kurt tarafından verilen uygulamalı eğitime Türkiye'nin çeşitli illerinden 16 diş hekimi katıldı.

Dental Tribune Türkiye
Elif Taman

Çene eklemi rahatsızlıklarının toplumda görülme sıklığı %60 - %70 olarak biliniyor. Bu rahatsızlıkların teşhis ve tedavisi; hem hastayı rahatlattığı hem de yapılan diş tedavilerinin başarısına katkıda bulunduğu için diş hekimliği açısından oldukça önemli sırada yer alıyor.

Bu önemden dolayı VESTA | Vestiyer Akademi'nin listesinde bulunan eğitim, konunun en etkili isimlerinden, Medipol Üniversitesi Diş Hekimliği Fakültesi Protetik Diş Tedavisi Anabilim

Dalı'ndan Doç. Dr. Hanefi Kurt tarafından veriliyor.

06-07 Şubat'ta yenisi düzenlenen kurs, Adana, Kayseri, Mardin, Bahkesir, Rize, Mersin ve İstanbul'dan toplam 16 diş hekiminin katılımıyla kontenjan aşılarak gerçekleşti.

Katılımcı diş hekimleri, teorik anlatım yapıldığı ilk günde, çiğneme sisteminin anatomisinden başlayarak sistemin klinik muayenesi ve çene eklemi rahatsızlıklarının teşhisinde radyolojik görüntülerin kullanımını,

→ DT Sayfa 2



Tıbbi Cihaz Yönetmeliği Değişti!



Dental Tribune Türkiye
Elif Taman

Tıbbi Cihaz Satış Reklam ve Tanıtım Yönetmeliği ile tıbbi cihaz satışları kontrol altına alındı. Buna göre tıbbi cihazlar yalnızca Sağlık Bakanlığı tarafından ruhsatlandırılmış merkezlerde satılabilecek. Tıbbi cihazların internetten satışı da yönetmelikle yasaklanmış oldu.

→ DT Sayfa 2

06-08
MAYIS 2016,
İSTANBUL

Bahçeşehir Üniversitesi
Temel Bilimler Binası

"KADAVRA UYGULAMALI"
İLERİ SEVİYE
İMLANTOLOJİ
EĞİTİMİ

vesta

Prof. Dr. Bahadır Giray Ağız ve Çene Cerrahisi
Prof. Dr. M. Kemal Ünsal Protez Uzmanı
Doç. Dr. Selçuk Tunalı Anatomi Uzmanı

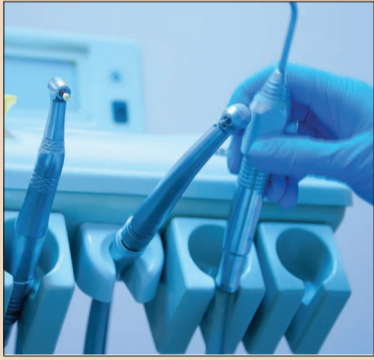KATILARINDAN DOLAYI TEŞEKKÜR EDERİZ

NEODENT

← DT Sayfa
1'den: Tıbbi Cihaz
Yönetmeliği Değişti!

Sağlık Bakanlığı Türkiye İlaç ve Tıbbi Cihaz Kurumu, tıbbi cihaz sektörünü derlemek, düzenlemek ve sektör bileşenlerinin de desteği ile halk sağlığını ileriye taşımak için çeşitli faaliyetlerine devam ediyor. Dental sektörü büyük ölçüde ilgilendiren Tıbbi Cihaz Satış Reklam ve Tanıtım Yönetmeliği ve yönetmelikteki değişiklikler de bu faaliyetlerin içinde.

İnsan sağlığında doğrudan veya dolaylı olarak kullanılan tıbbi cihaz ve aksesuarlarının taşınması gereken temel gerekleri belirlenmek, denetlenmek, tıbbi cihaz kullanımı sırasında uygulayıcıların ve kullanıcıların sağlık ve güvenliğini olası tehlikelere karşı korumak gibi amaçlarla hazırlanan, 15 Mayıs 2014 tarihli ve 29001 sayılı Resmi Gazete'de yayımlanan Tıbbi Cihaz Satış, Reklam ve Tanıtım Yönetmeliği, önemli bir ihtiyacı gidermiş oldu. 25 Temmuz 2015 tarihli ve 29425 sayılı Tıbbi Cihaz Satış,



Reklam ve Tanıtım Yönetmeliğinde Değişiklik Yapılmasına Dair Yönetmelik ile de çeşitli değişiklikler eklendi. Yönetmeliğin bazı maddeleri için konan 18 aylık geçiş süresi Kasım 2015 itibarıyla tamamlandı.

Yeni Yönetmelikle Neler Değişti?

Tıbbi Cihaz Satış Reklam ve Tanıtım Yönetmeliği'nde yapılan değişikliklerin bazılarını aşağıdaki gibi sıralayabiliriz:

- Tıbbi cihaz satışı yapan üretici, ithalatçı, bayi konumundaki tüm firmalar ruhsatlandırılarak, merkezde çalışan kritik personellere eğitim şartı getirildi.
- Firmaların satış merkezlerinde çalışacak kritik personelin (sorumlu müdür, satış ve tanıtım elemanı, klinik destek elemanı) iş tanımları ve eğitim durumları belirlendi. Tanıtım için gelen elemanların ve klinik destek elemanlarının eğitimlerini tamamlamış, belgelerini almış kişiler olması gerekiyor.
- Tıbbi Cihaz Eğitim Sistemi (TCESİS) web sitesi üzerinden uzaktan eğitim sistemiyle gerçekleştiriliyor. Eğitimler Tedarikçi Dernekleri Federasyonu (TÜMDEF) ve Türkiye Sağlık Endüstrisi İşverenler Sendikası (SEİS) ile birlikte organize ediliyor.
- Eğitimlerde, mevzuat, etik, hasta güvenliği/ürün kullanıcısı güvenliği ve sterilizasyon/hijyen gibi konular yer alıyor.
- 18 saatlik eğitim süresinin

sonunda eğitimin sonunda katılımcılar sınava tabi tutuluyor. Bu kapsamda, yaklaşık 22 bin kişiye eğitim verildi. Eğitimlerini tamamlayanlar TİTCK tarafından verilen yeterlilik belgesi ile satış merkezlerinde çalışabilecekler.

- Yönetmelik ile satış merkezlerinin asgari fiziki özellikleri de belirlendi. Tıbbi cihazların satış, muhafaza, depolama ve dağıtım ile ilgili alan, araç, gereç, nakliye, aydınlatma ve iklimlendirme konusunda imalatçı tarafından belirlenen ve uluslararası standartların öngördüğü koşulların sağlanması zorunlu hale getirildi.
- Yönetmelik ile tıbbi cihaz satışı yapan üretici, ithalatçı, bayi konumundaki tüm firmalar İl Sağlık Müdürlüklerince ruhsatlandırılıp belirli aralıklarla denetlenecek.

Düzenlemelere DİŞSIAD'dan Destek

Diş Malzemeleri Sanayici ve İş Adamları Derneği (DİŞSIAD), yönetmelik ve yönetmelikteki düzenlemeleri dental sektöre anlatmak, düzenleme faaliyetlerinin içinde yer almak, sorumluluk alanları olan ağız ve diş sağlığını ilgilendiren tıbbi cihaz ve ürün satışlarının düzenlemeleri için bakanlıkla sürekli iletişim halinde bulunuyor. İnternet sayfalarından da güncel haberleri sürekli paylaşan dernek yönetmelikle ilgili detayları anlatan "Tıbbi Cihaz Hakkında Herşey" isimli kitabı hazırlayarak tüm üyelerine gönderdi. DT



← DT Sayfa
1'den: TME'ye Kontenjanı
Aşan Talep

ayırıcı tanıları, muayenehanedeki mevcut hastalarda veya yeni başvuranlarda en sık karşılaşılan şikâyetleri örneklerle inceleyip nasıl baş edilebileceklerini detaylı şekilde gördüler.

Eğitimin ikinci günü Medipol Üniversitesi Diş Hekimliği Fakültesi'nde uygulamalı olarak yapıldı. Uygulama sırasında bir diş hekiminin, muayenehane ortamında yapabileceği tüm işlemler detaylandırıldı. Her katılımcı, TME rahatsızlığı muayenesinden, ölçü alınması ve splint yapımına kadar birçok uygulamayı kendisi yaptı.

Eğitimin ileri seviyesinin de yapılmasını isteyen hekimler, sertifikalarını aldıktan sonra memnuniyetlerini dile getirdiler.

Dr. Dt. Caner Yılmaz (İstanbul): Çene eklemi ve rahatsızlıkları ile ilgili çok kapsamlı bir kurs olduğunu düşünüyorum. Türkiye'de ilk olan bu kursun ileri seviyeleri için devamını da gelmesini istiyorum. Benim için

çok faydalı oldu. Eklem hastalıkları, planlaması, splint uygulaması, alternatif tedaviler konusunda tüm detayları öğrendik. Eklem rahatsızlıklarının diş hekimliğince bilinmemesinden dolayı bu kursa geldim. Beklediğim hastalarım vardı. Bu kursun sonra onlara daha faydalı olacağını düşünüyorum. Hanefi Hoca'ya ve Vesta ailesine çok teşekkür ediyorum.

Aslı Çoban (İstanbul): Eklem konusunda bütün hekimlerin çok eksik olduğunu söyleyebilirim. Her hastaya aynı teşhisi koyuyoruz. Splint yapımı, özel hastaya göre konumlandırılmayan bir tedavi olmaya başladı bence. Eğitime bunun için katıldım. Teşhis koymayı ve tedaviyi ona göre yönlendirmeyi farklılıkları ve her hastaya farklı şekilde yapılandırılmış splint yapımını öğrendik. Çok faydalı, çok güzel bir eğitimdi. Bence tüm diş hekimlerinin mutlaka gelmesi gereken bir eğitim. Hocamıza ve sizlere teşekkür ederim.

Funda Tursun (Kayseri): Hanefi Hoca'nın adımı zaten duyuyorduk. Eklem konusunda da kendimi eksik hissettiğim için, hazır Hanefi Hoca da kurs veriyorken katılmak istedim. Geldiğim kesinlikle değdi. Çok faydalı oldu. Artık tedavilere kesinlikle başlayabilirim. Herkese teşekkür ederim.

Mustafa Kandaz (Rize): Harika bir kurs, Hanefi Hoca, mükemmel bir insan. O kadar hoşuma gitti ki ikinci kez geldim kursa ve öğrendiklerimi de pekiştirmiş oldum. İleri seviye düzenlenirse ona da gelmek istiyorum. İlk geldiğimde çok hazırlıksızdım. Eksiklerimi gördüm. Şimdi gelmeden önce yeniden çalışmalarına göz attım, üzerinden geçilmiş oldu. Tedavilere devam ediyorum.

Ender Burhanoglu (Balıkesir): Eklem hastalıklarını öğrenmek için geldim. Hastanın şikâyetlerini dinliyorsunuz ancak kafanızda bir şey canlanmıyor. Bu eğitim sayesinde şikâyetlerin neye işaret ettiğini anında teşhis koymayı ve tedaviye başlamayı öğrendik. Önceden tedaviyi daha körleme yapıyorduk. Artık noktalara daha da açık yaklaşabileceğiz.

Tevfik Eroskay (İstanbul): Daha önce de bazı eğitimlere katılmıştım ancak splint yapma konusunda bir takım eksiklerim vardı. Onları öğrenmek için katıldım. Çok başarılı bir eğitimdi. Eksiklerimi tüm detayları ile görme fırsatı gördüm. Teşekkür ederim.

Dr. Dt. Ayşe Yılmaz (İstanbul): Çok güzel ve eğitici bir eğitim oldu. Genel olarak eklem ile ilgili bilgi eksikliğimiz mevcuttu. Bu konu ile ilgili detaylı eğitim almıyoruz çünkü. Çok kapsamlı bir içeriği vardı. Mutlaka herkes katılmalı. DT

DENTAL TRIBUNE

The World's Dental Newspaper - Turkish Edition

Dental Tribune International

Yayıncı: Torsten Oemus

Grup Editörü
Daniel Zimmermann
newsroom@dental-tribune.com
Tel.: +44 161 223 1830

Klinik Editörü
Magda Wojtkiewicz

Online Editör
Claudia Duschek

Editör Yardımcıları
Anne Faulmann
Kristin Hübner

Baskı Editörleri
Sabrina Raaff
Hans Motschmann

Online Proje Müdürü
Tom Carvalho

Uluslararası Yayın Kurulu

Dr. Nasser Barghi, Ceramics, U.S.A.
Dr. Karl Behr, Endodontics, Germany
Dr. George Freedman, Esthetics, Canada
Dr. Howard Glazer, Cariology, U.S.A.
Prof. Dr. I. Krejci, Conservative Dentistry, Switzerland
Dr. Edward Lynch, Restorative, Ireland
Dr. Ziv Mazor, Implantology, Israel
Prof. Dr. Georg Meyer, Restorative, Germany
Prof. Dr. Rudolph Slavicek, Function, Austria
Dr. Marius Steigmann, Implantology, Germany

Dental Tribune International

Holbeinstr. 29, 04229 Leipzig, Germany
Tel.: +49 541 4 84 74 502 | Fax: +49 541 4 84 74 175
www.dental-tribune.com | info@dental-tribune.com

Bölge Ofisleri

Asya Pacific
Dental Tribune Asia Pacific Limited
Room A, 20/F, Harvard Commercial Building, 111 Thomson Road, Wanchai, Hong Kong
Tel.: +852 5115 6177 | Fax: +8525115 6199

The Americas
Tribune America, LLC
116 West 25rd Street, Ste. 500, New York, N.Y. 10011, USA
Tel.: +1 212 244 7181 | Fax: +1 212 224 7185

Dental Tribune Türkiye

Yayıncı: Vestiyer Yayın Grubu

Sahibi

Bülent Manav

Editör

Prof. Dr. Cem Şener

Yayın Kurulu

Prof. Dr. Ateş Parlar
Prof. Dr. Ender Kazazoğlu
Prof. Dr. Faruk Haznedaroğlu
Doç. Dr. Enis Güray

Kurumsal Satış Müdürü

Derya Arslan

Sorumlu Yazı İşleri
Müdürü

Rahmi Çelikağ

Yazı İşleri

Elif Taman

Tercüme

Nilgün Kayhan

Abone Servisi

İlhan Köse, Ergül Kaya, Elvan Genç

Dental Tribune Grafik

Hakan Zengin

İdare Yeri

Meridyen İş Merk.
Eski Çırpıcı Yolu No:1/550
34010 Merter / İstanbul / Türkiye

Telefon

+90 212 481 02 20

Faks

+90 212 481 02 46

internet

www.vyg.com.tr / www.dentiss.com

e-posta

bilgi@vyg.com.tr

Basım Yeri

Elma Basım, İkitelli/İstanbul
Tel: 0212 697 50 50

© 2016, Dental Tribune International GmbH • Bütün hakları saklıdır.

Dental Tribune klinik bilgileri ve yapımcıların haberlerini doğru olarak yayınlarsa, fakat ürün talebinin geçerliliğinden ve dizgi hatalarından sorumlu değildir. Ayrıca, yayıncı ürün isimlerinden, isteklerinden ya da reklamverenler tarafından verilen beyanlardan sorumlu değildir. Yazarların görüşleri onlara aittir ve bunlar Dental Tribune International'a yansımaz.

Dergi Adı Dental Tribune Türkiye, Yayın Türü Süreli - Yaygın, Basım Tarihi: 10.05.2016

Abone ücreti: 1 Yıllık (5 Sayı) 60,00 TL

■ Dental Tribune Türkiye, Dişhekimliği Dergisi abonelerine ücretsiz olarak gönderilir.

Adana DHO'da Bilimsel Toplantı

Türk Diş Hekimleri Birliği (TDB) Akademisi'nin ilk eğitimi Adana Diş Hekimleri Odası bünyesinde gerçekleştirildi.

Kendi bünyelerinde belli bir düzende bilimsel toplantılar yapan Adana Diş Hekimleri Odası'na TDB destek oldu. Toplantıları bir adım daha ileri götüren TDB, sürekli diş hekimliği eğitimini belli bir düzende ve plan dahilinde yürütmek amacı ile Türk Diş Hekimleri Birliği Akademisi'ni kurdu.

Akademinin ilk toplantısı, 27 Şubat tarihinde Adana'da gerçekleştirildi. Akademinin ilk eğitimine Doç. Dr. Uğur Erdemir "Anterior Bölge Dişlerde Renk Kavramı ve Kompozit Restorasyonlar" konulu semineri ile destek oldu.

Açılış konuşmasında "Meslektaşlarımızın bilgilerini güncel tutma amacındayız." sözleri ile eğitime desteklerini vurgulayan Başkan Dt. Fatih Güler, bilimsel toplantıların sürdürüleceğini belirtti.

"Anterior Bölge Dişlerde Renk Kavramı ve Kompozit Restorasyonlar" konulu bilimsel toplantıya konuşmacı olarak ka-

tilan İstanbul Üniversitesi Diş Hekimliği Fakültesi Diş Hastalıkları Tedavisi Anabilim Dalı'ndan Doç. Dr. Uğur Erdemir, renk kavramının dişlerin ön bölgesinde çok önem arz ettiğini söyleyerek "Renk Kavramında Neler Biliyoruz, Neler Yapabiliriz?" ve "Direk Yapılabilecek Restorasyonlar" konuları ile ilgili bilgi verdi. **DT**



Samsun'da Karadeniz Bahar Sempozyumu

Samsun Diş Hekimleri Odası tarafından düzenlenen Karadeniz Bahar Sempozyumu'nun 12.si 30 Nisan - 1 Mayıs tarihlerinde yapılacak.

Samsun Yelken Kulübü'nde düzenlenecek olan sempozyumda Prof. Dr. Sedat Küçükay, Dt. Engin Taviloğlu, Prof. Dr. Yaşar

Ö z k a n , Prof. Dr. Atilla Sertgöz, Doç. Dr. Serdar Uysal, Dt. Panur Yaramanoğlu ve Doç. Dr. Tuğrul Sarı sunumlarını gerçekleştirecekler.

"Biomimetic Diş Hekimliğinde

Biyouyumlu Cam Karbomer Uygulamaları", "Anterior Morfoloji ve Kompozit Tabakalama Teknikleri", Dijital Teknolojilerin İmplant Planlama ve Cerrahi Pratikteki Avantajları", "İmplant Üstü Hareketli ve Hibrid Protezler", "Diş Hekimliğinde Dijital İş Akışı, 3D volumetrik Tomografi", "Diş Hekimliğinde Dijital İş Akışı, CAD-CAM Sistemi" ve "İmplant Üstü Protezlerde Custom Abutmentin Önemi ve Geleceği" konularının anlatılacağı sempozyumda, bilimsel sunumlar dışında malzeme alış veriş yapılabilecek Expodental alanı da olacak.

Sempozyum sonunda yapılacak çekiliş için Mah-ya Diş Deposu, Kavo, DMaster, İz Dental, Solidental, İpana, 4T Dental, Güney Diş Deposu, Dentium, Tokuyama Dental, Denizbank, Kuzey Diş Deposu, Straumann, BioHorizons, Dentimplant, Türk Denta, Vefa Diş Deposu ve Quintessence Yayıncılık sponsor oldu. **DT**



supra ve perio
için tek cihaz

airNGO

artık yeni adresinde
www.uncudental.com

 **SUPRA** uygulamaları için mavi

 **PERIO** uygulamaları için yeşil

ACTEON

Available on the App Store

Merkez : Oğuzhan Cd. No:45 Fındıkzade /İSTANBUL
Tel : +90 212 621 51 40 PBX Fax : +90 212 523 39 49
Şube : Boğaz Sk. No:5/2 Kavaklıdere / ANKARA
Tel :+90 312 466 99 23 PBX Fax : +90 312 467 00 52

oncu
dental

Atrofimandibulanın 3 Boyutlu Planlama Kullanılarak Rehabilitasyonu

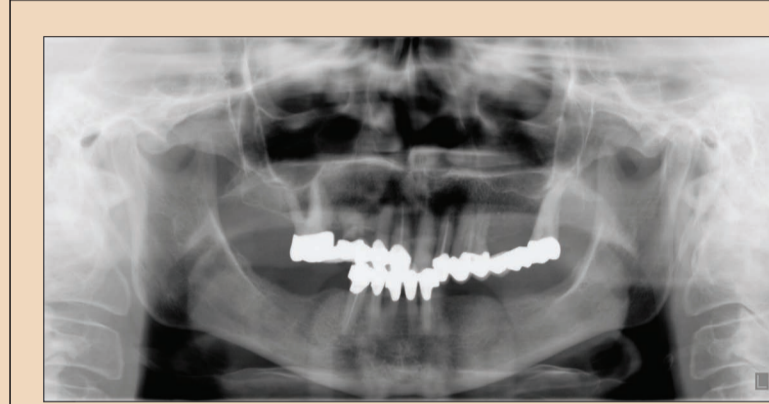
Dr. Rainer Fangmann & Dr. Lars Steinke, Almanya

Giriş

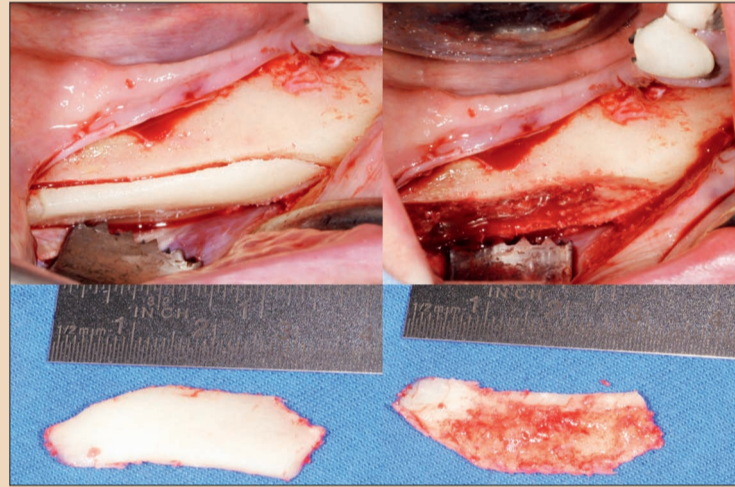
Büyük açıklıklı köprü şeklindeki sabit restorasyonlara sahip olan hastalar genellikle, distal köprü dayanakları kaybedilmiş dahi olsa sabit bir çözümün sağlanmasını istemektedirler. Buna rağmen prostodontistler tedavinin çıkarılabilir protez yönünde değiştirilmesini tavsiye etmektedirler. Bunun nedeni de, kemik augmentasyonu ve implantasyon olanaklarına ilişkin güncel bilgi eksikliğidir. İmplant bazlı (sabit) restorasyonların daha iyi hayat kalitesi, albeni ve gençlik vaat ettiği göz ardı edilmektedir. Sonuç olarak, çıkarılabilir protezler kısmen kabul görmekte ve uzun vadede hasta memnuniyetsizliğine neden olmaktadır. Kalıcı rehabilitasyon arzusu aynen kalmaktadır. İmmediat implant yerleştirme ve gerekirse oluşan herhangi bir rezorpsiyona karşı mandibulanın posterior bölümünde augmentasyon yapılması fırsatı da kaçırılmış olmaktadır.

İlk durum

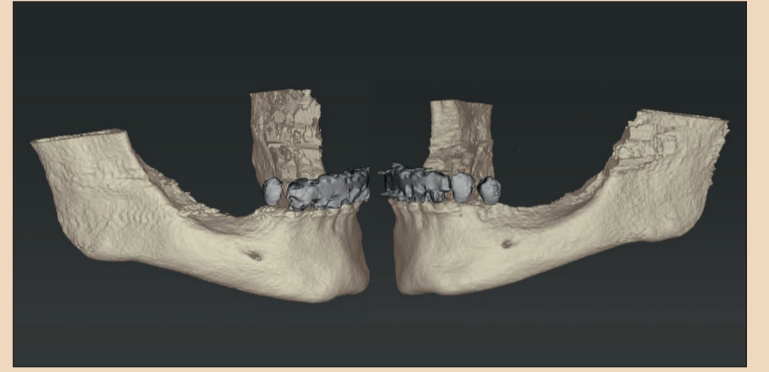
Sigara kullanmayan ve bakıldığında genel beslenme durumu iyi olan 71 yaşındaki kadın hasta, köprülerin ve farklı zamanlarda yerleştirilmiş tek kronların yer aldığı maksillasındaki birden fazla protez restorasyonları ile bize başvurmuştur. Mandibula dış protezinin yetersiz olduğu saptanmıştır. Kron altında yer alan 43 numaralı diş çürükler nedeniyle tahrip olmuş ve kök kanal tedavisi uygulanmıştır (Resim 1). Hasta tarafından sabit bir protez kullanılarak rehabilitasyon yapılması istenmiştir. Uzun süre hareketli protez kul-



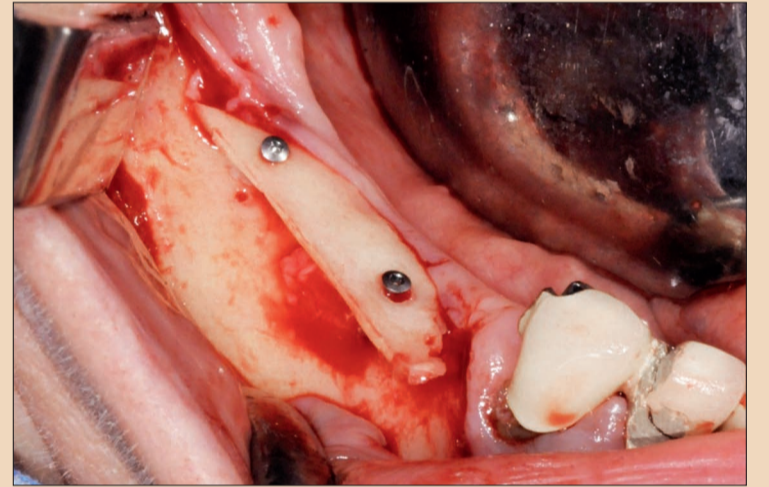
Resim 1.



Resim 3.



Resim 2.



Resim 4.

lanımının bir sonucu olarak sağ tarafta Sınıf V-VI ve sol tarafta Cawood Sınıf IV olmak üzere mandibulada bir atrofi rezorpsiyon modeli ortaya çıkmıştır.¹

Prosedür

Tedavi planlaması

Hasta ile retromolar bölgenin / korpusun ilgili taraflarında otolog malzeme kullanılarak kemik

artırımı ve gecikmiş implantasyon yapılması tartışılmıştır. Hasta büyütme operasyonunun gerekliliğinin daha iyi anlaşılması için operasyon öncesi 3 boyutlu bir görüntü (Resim 2) talep etmiştir. İmplant yerleştirme için coDiagnostiX (Dental Wings) kullanılarak üç boyutlu planlama yapılması ve büyütme operasyonu sonrasında Multi-Base

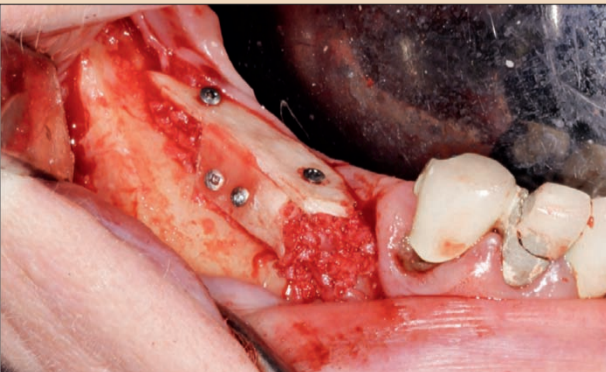
Dayanaklar (Straumann) ile immediat restorasyon yapılması tavsiye edilmiştir.

Cerrahi prosedür

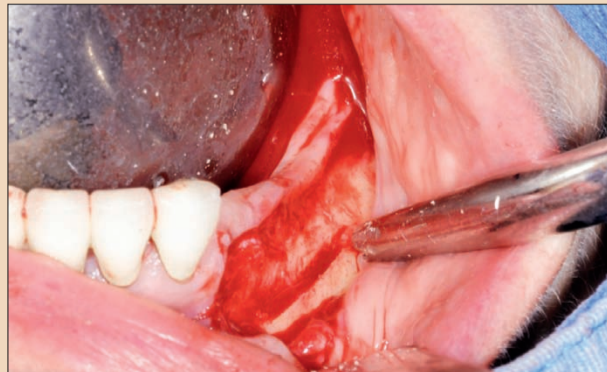
Hasta kemik büyütme operasyonu sırasında genel anestezi yapılmasını istemiştir. Bunu, tipik diş eti marjli insizyonu ve uygun mezial ve distal belirginleştirme insizyonları izlemiştir. Uy-

gulama yapılacak alanın boyutları bir kez tespit edildikten sonra, ilgili mandibular ramus ve / veya korpus alanı seçilmiştir.

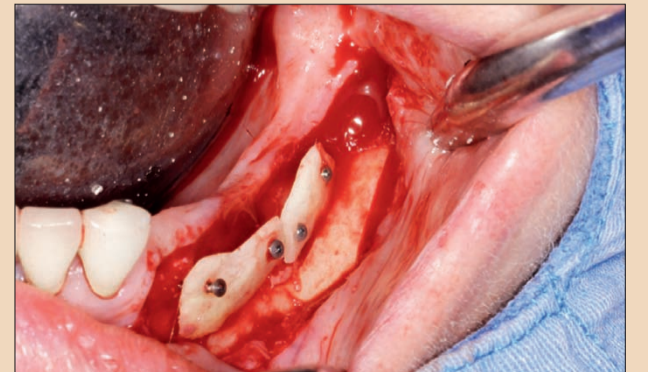
Boyutlar ve kemik greftinin morfolojisi belirlendikten sonra, mono-kortikal kemik bloğu piezo-cerrahi⁴ yöntemi ile donör sa-



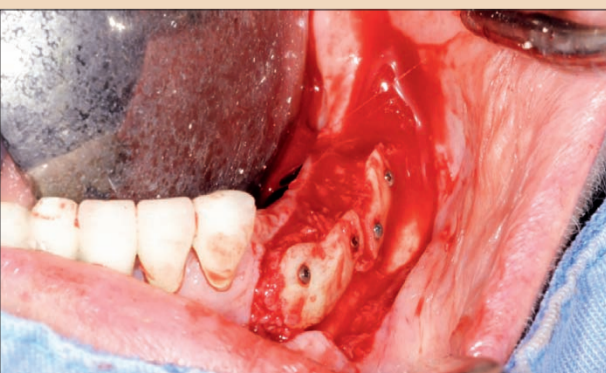
Resim 5.



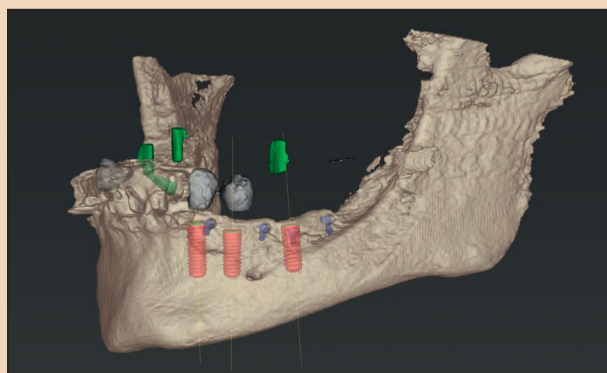
Resim 6.



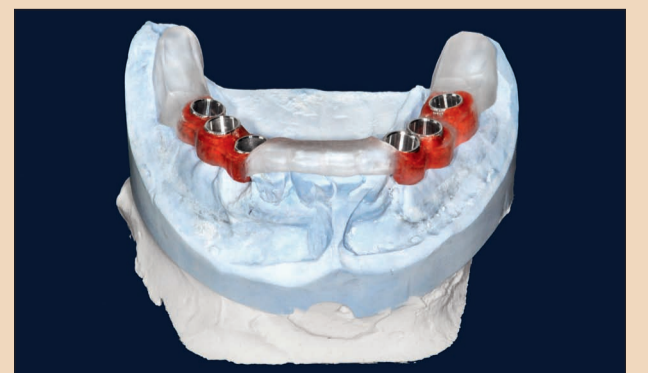Resim 7.



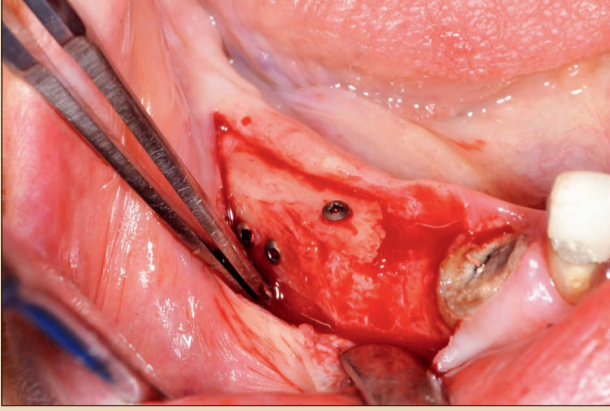
Resim 8.



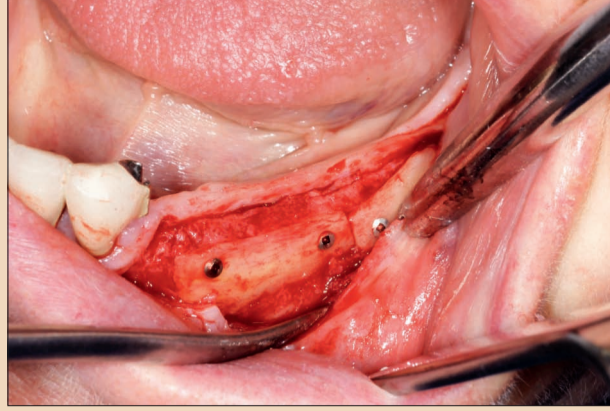
Resim 9.



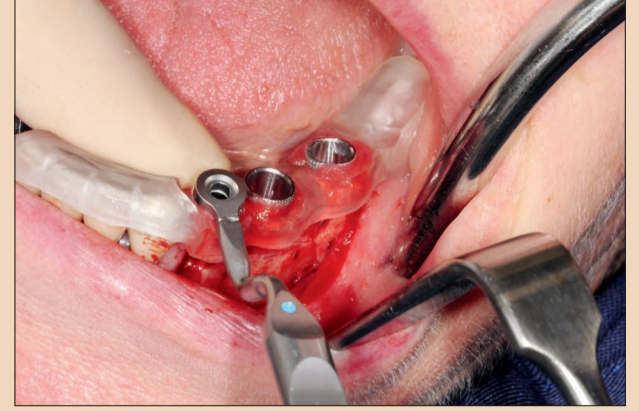Resim 10.



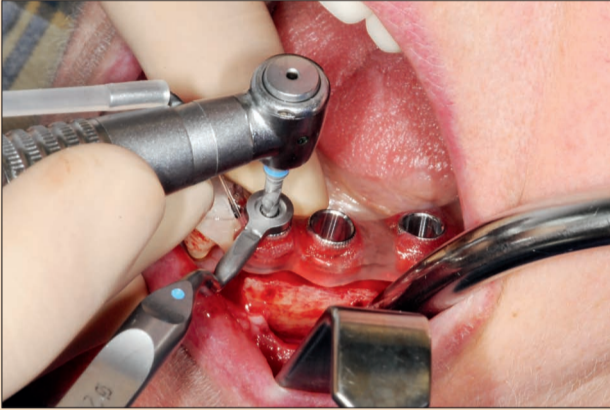
Resim 11.



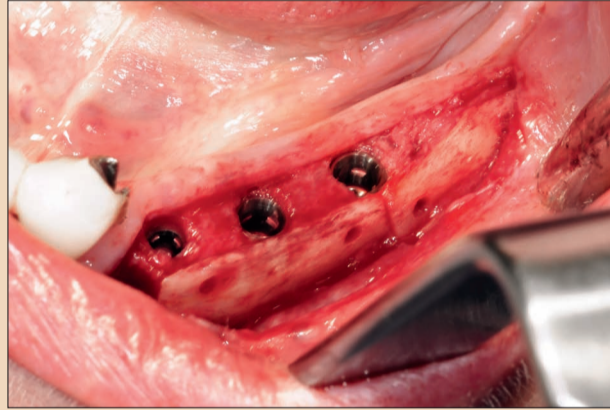
Resim 12.



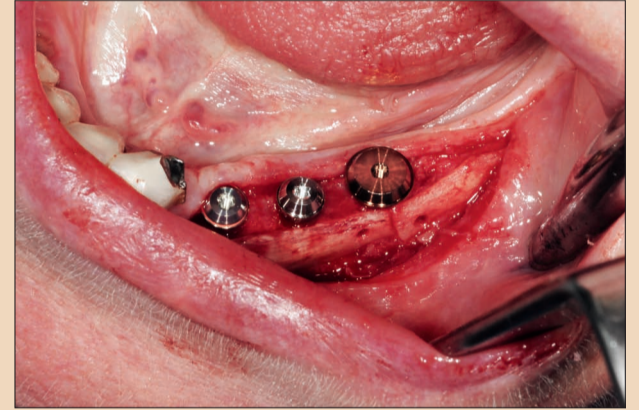
Resim 13.



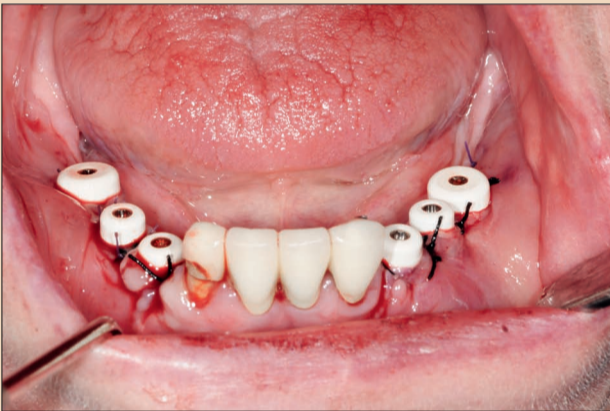Resim 14.



Resim 15.



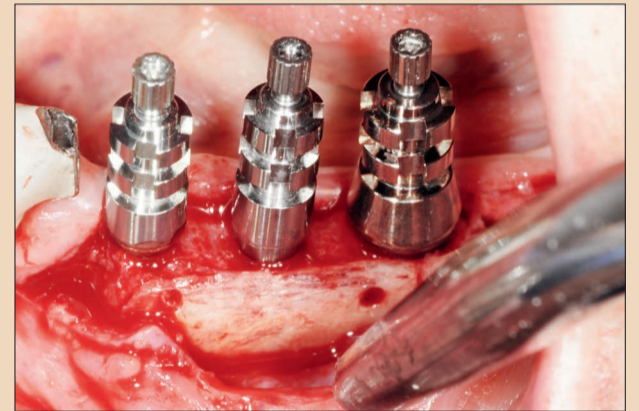
Resim 16.



Resim 17.



Resim 18.

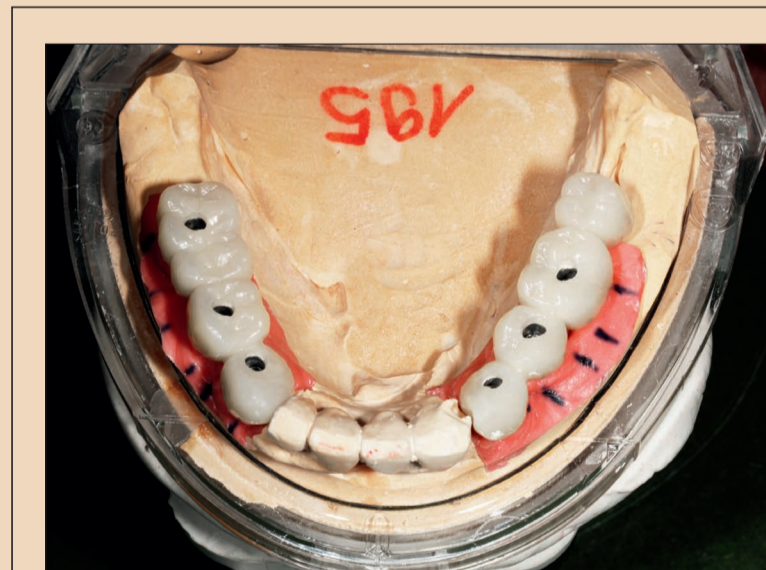


Resim 19.

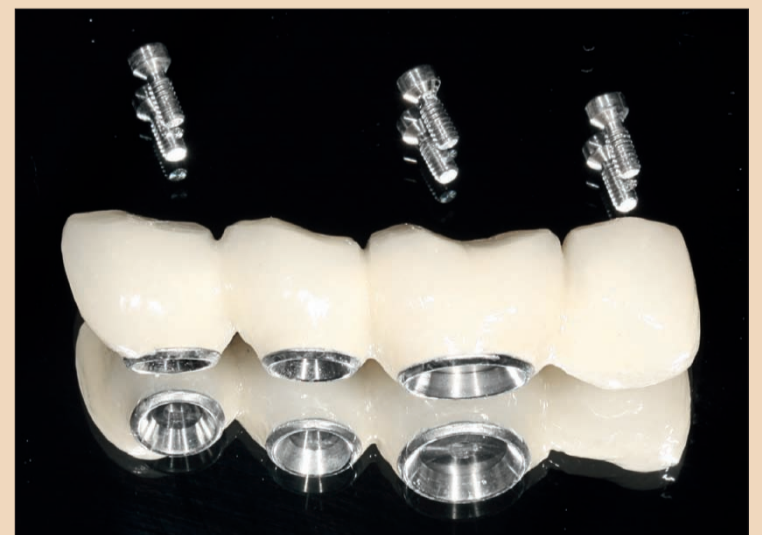← DT Sayfa 4

hasından^{2,3} alınmıştır (Resim 3). Bu, bir Safescraper (Meta Advanced Medical Technology)³ ile ekstraoral olarak 1 mm'lik nihai kalınlığa kadar inceltilmiştir. İnceltilmiş blok, partikül kemik malzemesinin vestibüler ve oral olarak stabilize edilmesi için biyolojik bir zar görevi görmüştür. İlk olarak, vida deliklerinin üst kısmında bulunan osteosentez tutturma vidalarının üzerine, bir kortikal lamella oklüzal olarak sabitlenmiştir (Resim 4). Bu lamella, otolog venöz kan ile ıslatılmış olan kortikal kemik tozu ile kaplanmıştır. Bu da, greftin korunması amacıyla başka bir lamella ile vestibüler olarak osteosentez tutturma vidaları ile sabitlenip tekrar kapatılmıştır (Resim 5).

Bunu, partiküllü grefti sıkıştırmak için, oklüzal lamella deliklerine sokulan vidaların tamamen sıkıştırılması uygulaması izlemiştir. Ardından dikiş iplikleri ile yara kapatma işlemi gerçekleştirilmiştir. Sol tarafta, tongue-in-groove tekniği⁶⁻⁸ kullanılarak augmentasyon yapılmıştır (Resim 6-8). 600 mg'lık Klindamisin kısa intravenöz enfüzyon olarak verilmiş ve altı gün boyunca oral olarak verilmeye devam edilmiştir. coDiagnostiX planlamanın ardından dört ay sonra osteosentez tutturma vidaları çıkarılmış ve implantlar yerleştirilmiştir (Resim 9, 10). Sağ



Resim 20.



Resim 21.

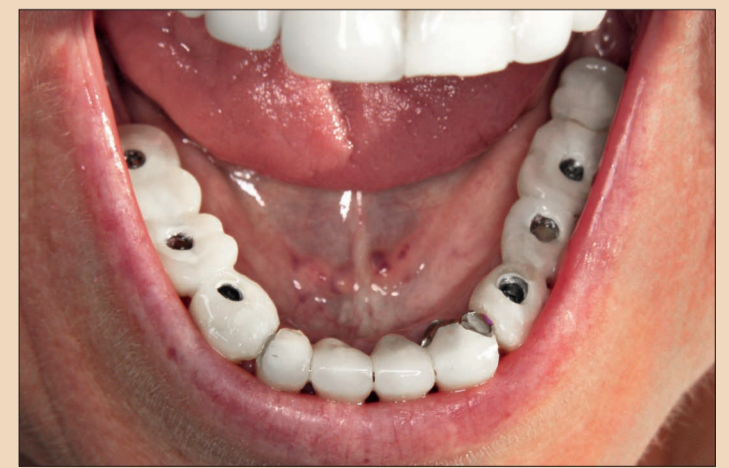tarafta çürükler nedeniyle tahrip olmuş olan 43 numaralı diş çıkarılmıştır. Straumann Kemik Seviyesi implant (çap 4.8 mm, uzunluk 12 mm) kullanılarak immediyat implantasyon gerçekleştirilmiştir.

Straumann kemik seviyesi implantlar (çap 4.1 mm, uzunluk 10 mm) 44 ve 46 numaralı diş pozisyonlarına yerleştirilmiştir (Resim 11). Sol tarafta, üç adet Straumann Kemik Seviyesi implantı yapılmıştır (33 numaralı diş pozisyonuna çapı 3.5 mm, uzunluğu 14 mm olan Roxolid Straumann Kemik Seviyesi Implantı; 34 ve 35 numaralı diş pozisyonlarına ise çapı 4.1 mm, uzunluğu

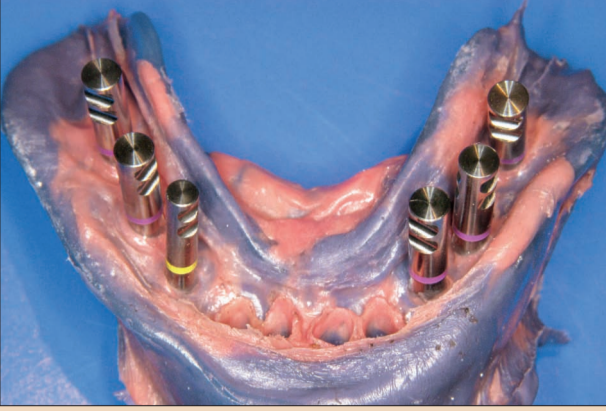
10 mm olan Straumann Kemik Seviyesi implantları yerleştirilmiştir. (Resimler 12-15). Tüm implantlar SLActive yüzey teknolojisi özelliğine sahiptir.

Geçici immediyat restorasyon

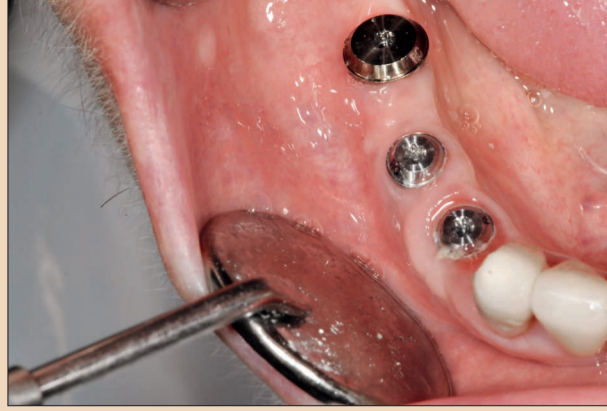Tüm implantlar 4 mm dişeti yüksekliğindeki 0 derece Multi-Base Dayanaklar ile takılmıştır (Resimler 16 ve 17). Dar CrossFit Connection Roxolid implant için, dar bir CrossFit Connection Multi-Base Dayanak (4.5 mm çapında) kullanılmıştır. Terminal implantlar Regular CrossFit



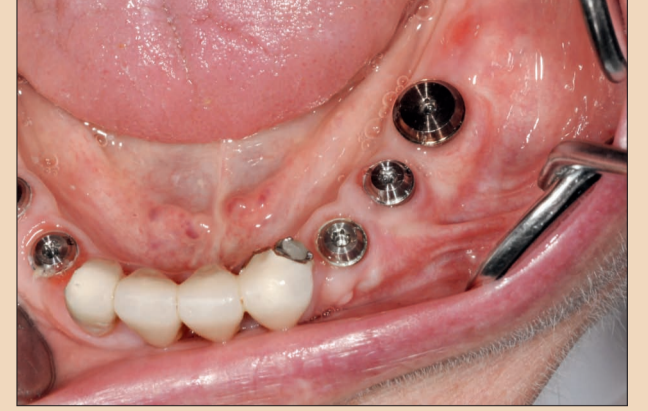Resim 22.



Resim 23.



Resim 24.



Resim 25.

← DT Sayfa 5

Connection Multi-Base Dayanaklar kullanılarak (6.5 mm çapında) takılmıştır. Ölçü alımı, renk kodlu ölçü bileşenleri (Resim 19) ile folyo tekniği⁹ (Resim 18) kullanılarak gerçekleştirilmiştir.

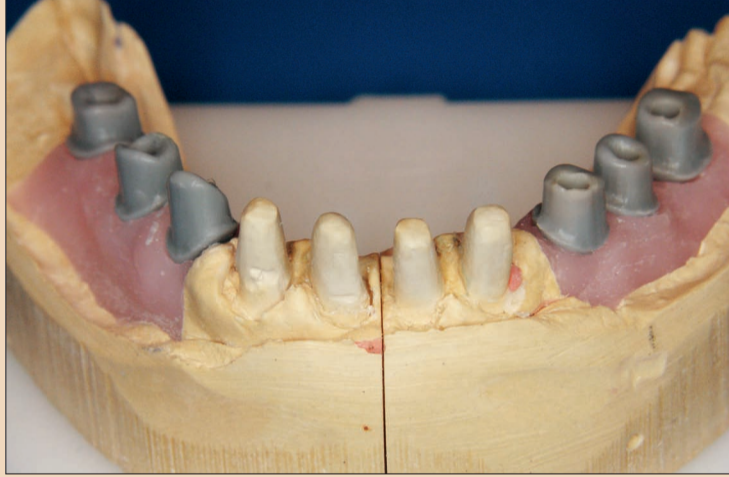
Laboratuvar yapımı geçici protez (Resim 20) entegre geçici kopinglerle oklüzal olarak vida ile tutturulmuştur (Resim 21). Vida kanalı, % 0.1'lik klorheksidin jel içine batırılmış köpük bir pelet ve ışıkla sertleşen kompozit madde¹⁰ ile kapatılmıştır. Geçici restorasyon altı ay boyunca yerinde kalmıştır (Resim 22).

Nihai restorasyon

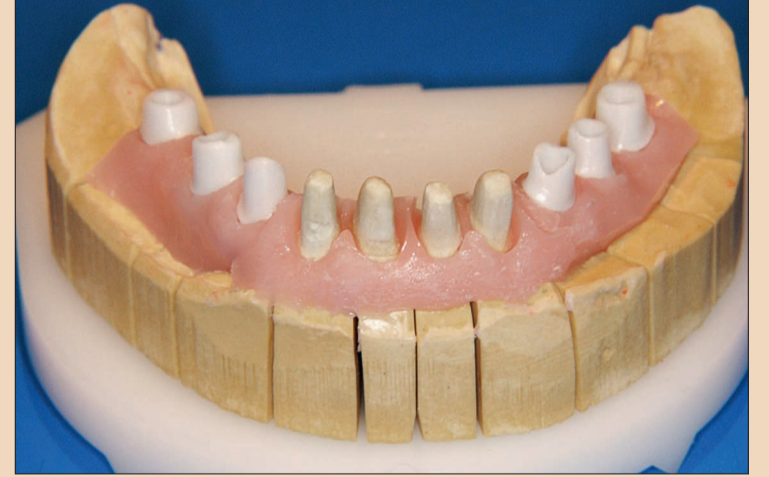32-42 numaralı diş pozisyonlarındaki mevcut metal-seramik kaplama kronları çıkarılmış ve dişler yeniden hazırlanmıştır. Ölçü alımı için, ölçü postları, Multi-Base Dayanaklar tarafından oluşturulan dişeti emerjansı profiline karşılık gelecek şekilde laboratuvar tarafından üretilmiştir. Bunu, tek seanslık, bir polieter ölçü malzemesi^{11,12} ile çift mix tekniği kullanılarak yapılan iki aşamalı ölçü alımı (Resim 23) ve karşılık gelen renk ve ton seçimi izlemiştir.

İdeal olarak şekillendirilmiş yumuşak doku desteğinin sürmesi için (Resimler 24 ve 25), zirkonyum dioksit'ten yapılmış özel CAD / CAM dayanaklar lehinde bir karar alınmıştır. Gelecekteki mezo yapının bazal bileşeni, dişeti optimal olarak desteklenecek ve implant bağlantısından köprü konturuna ideal bir geçiş oluşturacak şekilde tasarlanmıştır. Bariz bir geçici kırılmadan sonra, artık dişeti marjında herhangi bir değişiklik beklenmemektedir.

Bu nedenle, gelecekteki kron marjı sadece 0.5 mm altında ve epigingival olarak yerleştirilmiştir.¹³ İmplant bağlantısına karşılık gelen yardımcı kısımların mum modeli (Resim 26), Straumann CARES Scan CS2 tarayıcı kullanılarak dijital ortama aktarılmıştır. Veri aktarımını müteakip, Straumann frezeleme merkezinde tekli dayanakların fabrikasyonu yapılmıştır. Molar bölgede gerekli uyum ve stabilite için sağlanmasında amacıyla tek parça zirkonyum dioksit dayanaklar (Resimler 27 ve 28)^{14,15} üretilmiştir. Hastaya özel dayanak, daha sonraki işlemlerin yapılması için birkaç gün sonra diş teknisyenine iletilmiştir. Bir sonraki aşamada, CAD / CAM kulla-



Resim 26.



Resim 27.

nılarak bir zerion kaplama çerçevesi (Straumann) dizayn edilmiş ve veri aktarımının ardından fabrikasyonu yapılmıştır (Resimler 29 ve 30). Zirkonyum dioksit dayanaklar için 35 Ncm yerleştirme torku kullanılmıştır (Resimler 31 ve 32).

Dental panoramik tomogram implantasyondan 18 ay sonraki

durumu göstermektedir (Resim 33).

Nihai tasarımda oluk şeklinde olan vida kanalları irrite edici olmayan PEMA16 ile doldurulmuştur.

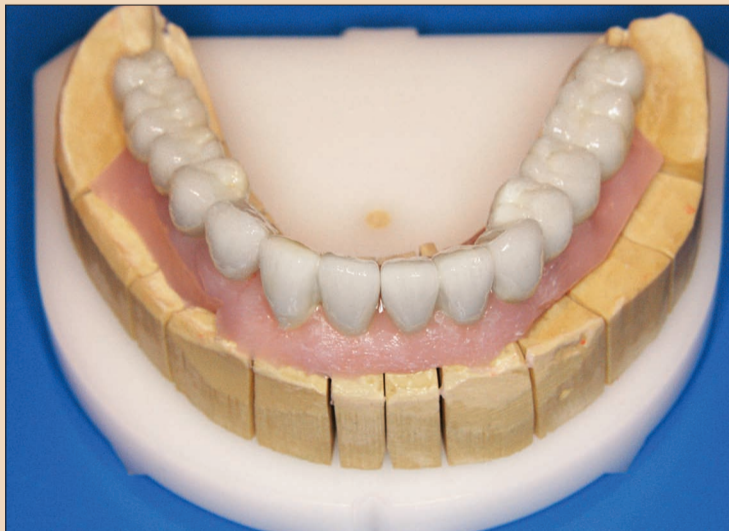Daha sonra nihai restorasyonlar yerleştirilmiştir (Resim 34).



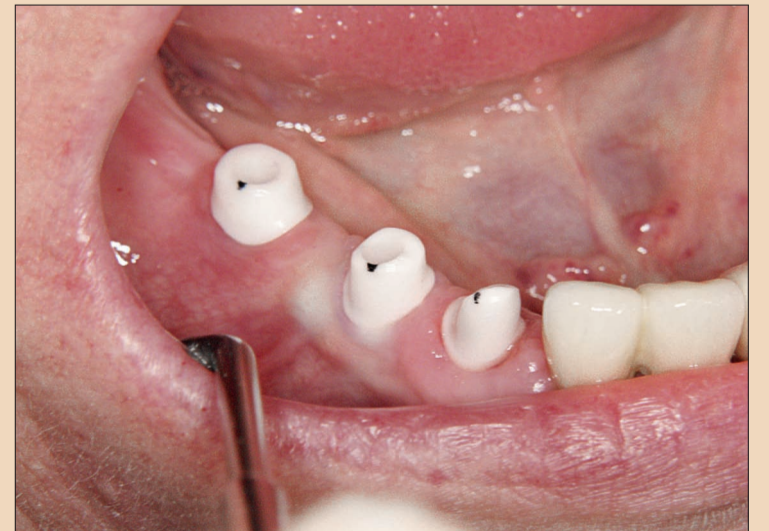Resim 28.



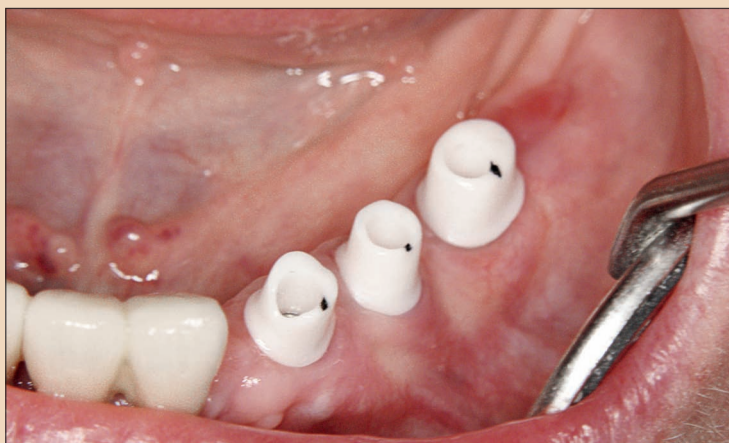Resim 29.



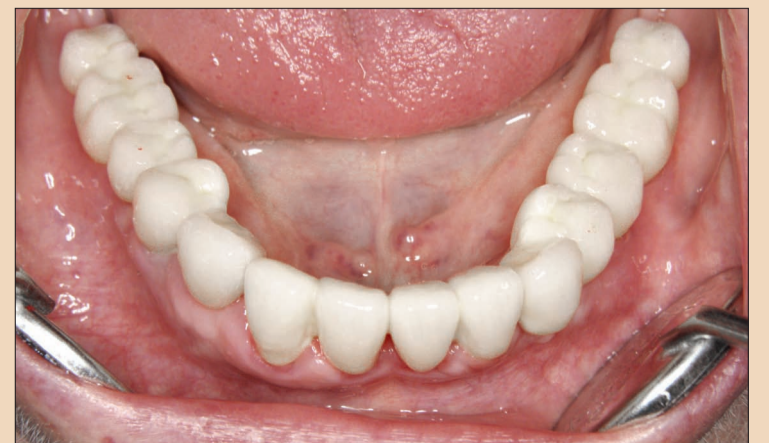Resim 30.



Resim 31.



Resim 32.

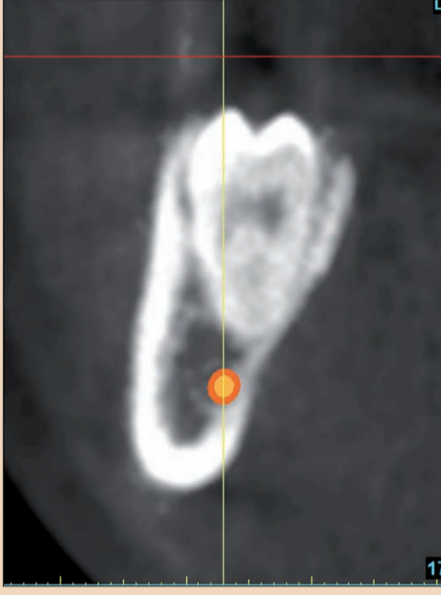


Resim 33.

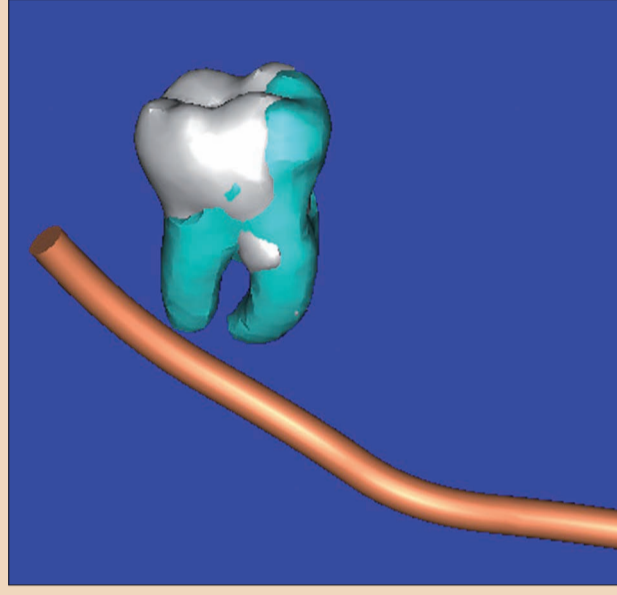
→ DT Sayfa 7

Özel Klinikte CBCT: Kişisel Bir Deneyim

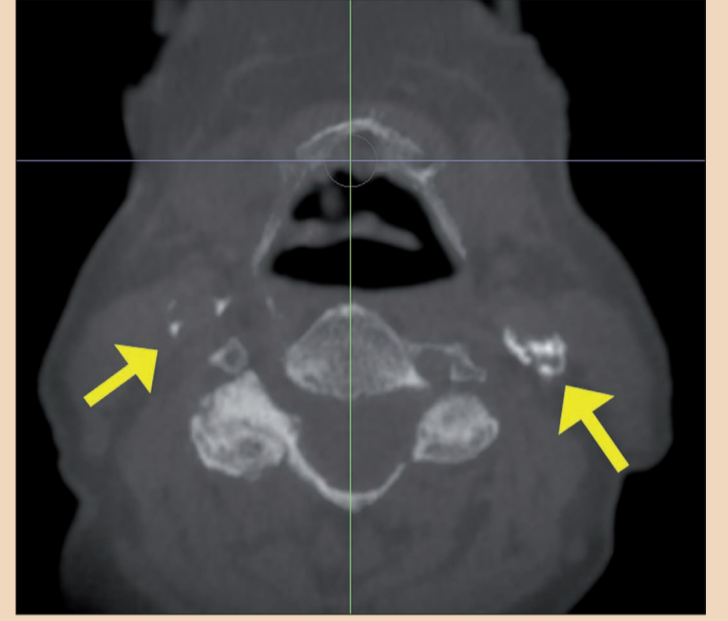
Dr. Barry Kaplan, ABD



Resim 1a: Mandibular sağ üçüncü moların mandibular sinire olan yakınlığını gösteren kesitsel görünüm.



Resim 1b: Üçüncü taraf bir 3D yazılım (SimPlant®, Materialise Dental) kullanılarak elde edilmiş olan aynı görünüm. Yazılım taramadan elde edilen DICOM verilerini kullanmaktadır.



Resim 2: Karotis arter kalsifikasyonunu ortaya çıkaran aksel dilim (sarı oklar).

Kokpit kontrolünün olmadığı ve görüş alanının kötü olduğu bir durumda uçak kullanan bir pilotun alegorisini düşünün. Hiçbir şeyin görülemeyeceği kadar karanlık ve pilotun uçağı yönlendirmesini sağlayacak hiçbir referans noktası yok. Bu noktada, gökyüzü 2 boyutlu bir dünyadır. Bu senaryo en yetenekli pilotlar için bile korkutucudur: Bilinmeye yolculuk.

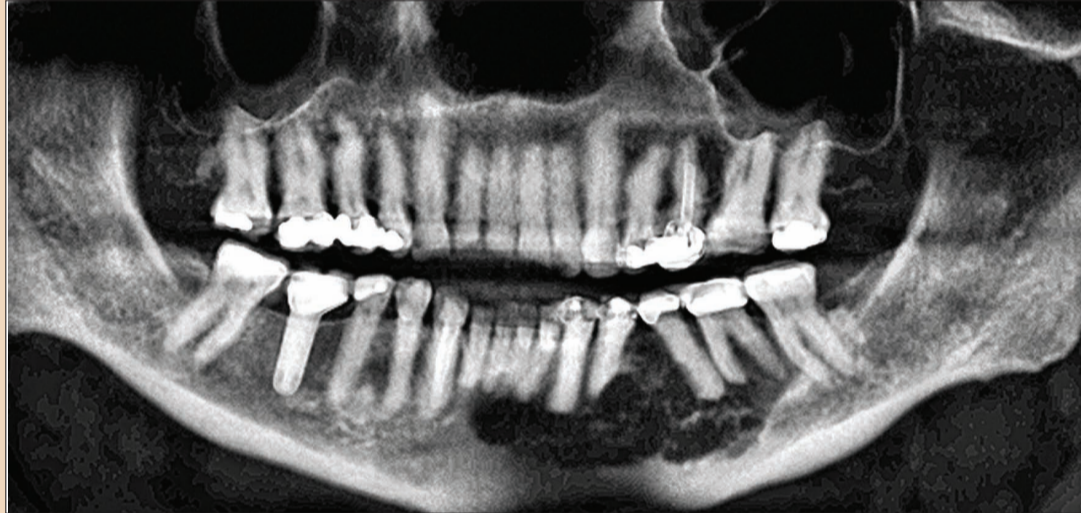
İmplant diş hekimliği de, planın cerrahi ve protetik hedeflere uygun olması açısından implantın reseptör sahaya doğru şekilde yerleştirilmesinde benzer zorluklarla karşı karşıyadır. Uygun bir implant yerleştirmenin elde edilebilmesi için öngörülebilirliğin olması gerekmektedir.

Eğitilmiş bir protez uzmanı olarak, amacım her zaman yüksek öngörülebilirlik seviyesine ulaşmak olmuştur. İmplant reseptör sahalarını değerlendirirken, tedavi planlama sürecinde yukarıdan aşağı kognisyon ihtiyacının farkında oldum.

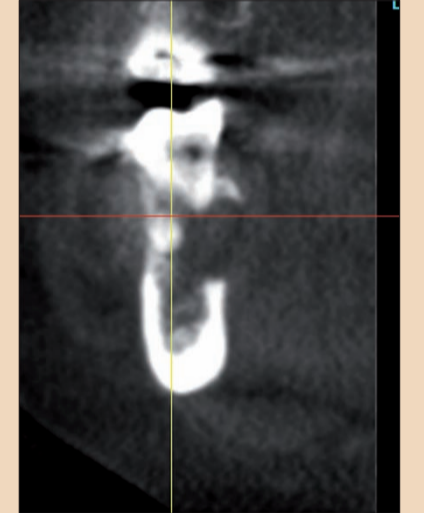
Başka bir ifadeyle, dişler ilk olarak ideal protez pozisyonlarında görüntülenmekte ve ardından dişlerin amaçlanan en iyi pozisyonuna veya oklüzyonuna göre her bir potansiyel reseptör saha için implantlar planlanmaktadır. Bu adımları kontrol etmediğiniz sürece, süreç varsayımlar seviyesinde yönlendirilir ve dolayısıyla tam kontrol ile uçamazsınız.

2 boyutlu bir kemik grafisinin ve / veya panoramik radyografisinin 3-boyutlu reseptör sahanın boyutsal topografyasının tam olarak değerlendirilmesi için gerekli olan bilgileri sağlamadığı iyi bilinmektedir. Bir analogi olarak gece gökyüzünde birbirine yakın görünen iki yıldız aslında birbirinden ışık yılı uzaktadır.

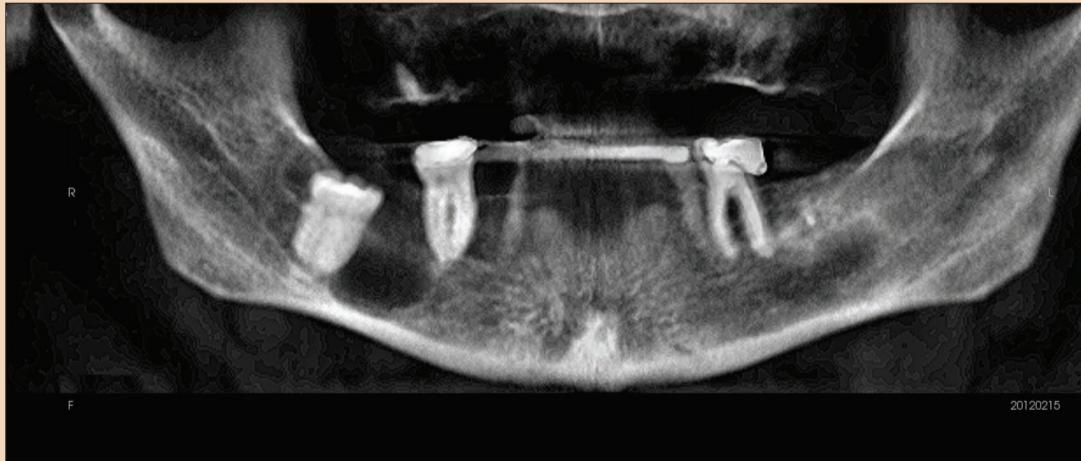
2 boyutlu radyolojik modaliteler ile ilgili bir başka sorun da, distorsiyon derecelerinin değişken olmasıdır. Ben 2 boyutlu gö-



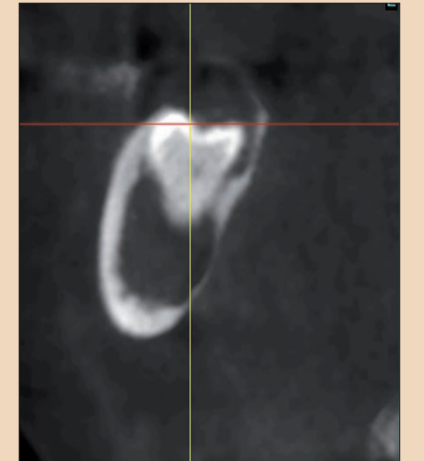
Resim 3a: Mandibuladaki büyük ameloblastomayı gösteren dijital panoramik radyografi (CBCT'den).



Resim 3b: Bukkal plaka ameloblastoma tahribatının görüldüğü mandibular sol molar alana ait kesitsel dilim.



Resim 4a: Mandibulanın sağ tarafında yer alan büyük bir odontojenik kisti gösteren dijital panoramik radyografi (CBCT'den).



Resim 4b: Kist nedeniyle oluşan geniş alan tahribatının görüldüğü sağ mandibular molar alana ait kesitsel dilim.

rüntülemeye bu tür hatalar olduğunu fark ettiğimde, 3 boyutlu görüntülemenin bana implant yerleştirme kontrolünü en iyi şekilde optimize etme ve hayati bitişik anatomiden kaçınma şansı verdiği sonucuna ulaştım.

Son on yıl öncesinde, bu teknolojiye erişmenin tek yolu, hastanızı bir hastanenin radyoloji

departmanına veya medikal kullanıma uygun bir BT görüntüleme merkezine yönlendirmenizdi. Uygulamanın yapıldığı bu mekânlarda, görüntülerin diagnostik kalitesini etkileyebilecek, doğru baş pozisyonu, optimum kesit kalınlığı, çözünürlük ve yüksek radyasyon maruziyeti gibi bazı süreçlerin kontrolü bizde

değildi. Tüm bunlar CBCT tarama cihazlarının gelişile birlikte değişmiş ve diş hekimliği mesleğinde 3 boyutlu teknolojiyi uygun maliyetli bir şekilde erişilebilir yapmıştır.

3 boyutlu görüntüleme teknolojisini ilk olarak kullanma girişimim hastamı CBCT taraması için ayrı bir yere göndermek

şeklinde olmuştur. Bu, bazı lojistik problemler yaratmıştır, şöyle ki zamanı planlanmış olan hasta için yabancı bir tesise gitmesi gerektiğinden zahmetli olmuştur. Pek çok hasta, görüntüleme için uzak bir merkeze gitmek gibi, fazla sayıda engelle karşılaş-

← DT Sayfa 8

tuğında motivasyonunu kaybedecektir.

Hastanın kafasının cihaza düzgün biçimde yerleştirilmiş olması hala büyük önem taşımaktadır. Kafa düzgün biçimde yerleştirilmemişse, kesitsel görüntülerden alınan bilgiler hatalı olabilir.

Büyük bir görüntüleme merkezindeki bir diğer potansiyel hata kaynağı da tutarlı doğruluğun sağlanması için cihazların periyodik olarak kalibre edilmediğidir. Son olarak, doktor görüntü alımı sırasında (görüntüleme merkezinde) şahsen bulunmadıkça, ön tarama ayrıntılarının (dişler arasındaki pamuk rulolar veya radyopak bir tarama cihazının doğru biçimde oturtulması gibi) uygulanmasını sağlayamaz.

Bu sorunlardan bazılarının üstesinden gelmek için, sonraki adım, mobil görüntüleme hizmetinin denenmesi olmuştur. CBCT cihazı ile donatılmış özel donanımlı bir karavan, kliniğinize veya hastanın evine gidecektir. Bu, hasta açısından çok daha rahat olsa da, bu hizmetlerin güvenilirliği bazen tartışmalıdır ve nispeten kusurlu yol yüzeyleri, karavanda bulunan cihazın yerinden oynamasına dolayısıyla da kalibrasyon konusunda endişelere neden olabilir. Buna ek olarak, kullanılacak yazılım uygulamalarına bağlı olarak veri aktarımında da sorunlar yaşanabilir.

Kliniğime bir CBCT cihazı satın almaya karar verdiğim zaman tartışmalı tüm noktalar çözüldü. Tüm cihazları araştırdıktan sonra, bir i-CAT Classic (Imaging Sciences) almaya karar verdim.

CBCT teknolojisine sahip olmak, bana istediğim kontrolü sağlamış ve anında teknolojiye erişim ile günlük iş akışında dramatik bir değişim yaratmıştır. Kelimenin tam anlamıyla sanelyer içinde, hasta anatomisi üç farklı ortogonal görünümde (eksenel, koronal ve sagittal) görülebilmekte ve 3 boyutlu bir rekonstrüksiyon katı model görünümü elde edilebilmektedir - tüm bunlar toplam etkileşim ile birlikte yazılım uygulamaları

aracılığıyla sağlanmaktadır.

Tam anatomik görüntüleme görülebilmekte ve elde edilen bilgi neredeyse hemen değerlendirilebilmektedir. Hasta ayrı bir yerden randevu almak zorunda olmadığı için tedavi planlaması hızlandırılmaktadır. LCD ekranda görüntülerin pasif olarak incelenmesinin yanı sıra, veriler 3 boyutlu sanal implant yerleştirmenin yapılmasına izin veren üçüncü taraf bir yazılıma aktarılabilir ki bu da bana, 2 boyutlu görüntülemenin beraberce

nuçları ortadan kaldırmak için gerekli olan araçları sunmaktadır.

Tedavi planı, her bir hastaya klinikte büyük ekranda ya da bilgisayarında gösterilebilmekte buda tedavi kabulünü büyük ölçüde artırmaktadır. Tedavi planı bir kez hasta tarafından kabul edildikten sonra, 3 boyutlu planlama yazılımından elde edilen rehberli bir cerrahi yöntemle doğru bir şekilde yapılabilir.

CBCT görüntülemenin klinikte olmasının son derece fay-

dalı bulduğum diğer avantajları arasında, uyku apnesi olan hastalar için solunum yolları analizinin yapılması; sert doku patolojisinin yorumlanması (Resimler 3a ve b, 4a ve b); üçüncü molar ekstraksiyonları gibi oral cerrahi işlemler sırasında canlı yapıların belirlenmesi (Resimler 1a ve b); Periodontal / endodontik değerlendirmeler ile karotis arter kalsifikasyonunu düşündüren ve bir radyolog tarafından ileri bir değerlendirmenin yapılmasını gerektiren radyopasitelerin tanımlanması (Resim 2) bu-


lanmaktadır.

Klinikte CBCT cihazına sahip olmak bana bir hastanın anatomisini ve ilgili yapılarını daha iyi kavrayıp değerlendirmemi sağlamıştır. Bu bilgi daha sonra tedavi planlama sürecinde, canlı yapılara dikkat edilerek hangi dokuların eksik olduğunu belirlemek için kullanılmakta böylece implantlar en uygun reseptör sahalarına yerleştirilebilmektedir. Dürüst olmak gerekirse, bugün kliniğimde bir CBCT cihazı olmadan çalışabilir miyim bilmiyorum.

ANTERİOR VE POSTERİOR BÖLGELERDE EŞSİZ ESTETİK SONUÇLAR

TRI® ESTETİK ÜRÜN YELPAZESİ

TRI® Estetik Ürün Yelpazesi, yeni yumuşak doku boyun dizaynı ve pembe renkteki ara parçalarıyla geçiciden final restorasyona kadar estetik vakaların tedavisinde yeni standartlar belirlemiştir.



Yenilikleri Bizimle Keşfedin...

TRI®Vent / TRI®Narrow / TRI®Octa ve diğer seçenekler için Türkiye distribütörü TBU Dental veya yetkili bayileri ile iletişime geçebilirsiniz.

TRI® Esthetic Line

Made in Switzerland 

Yazışma Adresi



Protez Uzmanı Dr. Barry Kaplan,
Bloomfield, New Jersey, ABD,
American College Prosthodontists
NJ bölümü eski başkanıdır. Uluslararası Oral implant Uzmanları Kongresi (ICOI) üyesidir.

www.kaplantdentistrynj.com



www.tri-implant.com



Ahmet Vefik Paşa Cad. No: 3/2
Findikzade / İstanbul
TEL: 0212 635 78 77 • FAX: 0212 632 78 78
info@tbudental.com

www.tbudental.com