DENTAL TRIBUNE

The World's Dental Newspaper · Russia

Газета «Dental Tribune Russia» зарегистрирована в Федеральной службе по надзору в сфере связи, информационных технологий и массовых коммуникаций (Роскомнадзор). Номер свидетельства ПИ № ФС 77-79107 от 08.09.2020 г.

РОССИЯ | ОКТЯБРЬ–НОЯБРЬ 2020 | №2, ТОМ 1

Эндодонтия

Известно, что некоторым микроорганизмам удается проникнуть в дентинные канальцы и даже пережить обработку эффективными ирригантами.

▸ с. 5

Новости

Несмотря на то что миллионы людей во всем мире испытывают беспокойство и страдают депрессией, психические расстройства, как отмечает ВОЗ, зачастую остаются невыявленными и недиагностированными.

▸ с. 10

Профилактика

В связи с пандемией COVID-19 стоматологи получили новые, весьма жесткие инструкции по профилактике и контролю инфекций.

▸ с. 12

«Мы уже знаем, что небольшие проблемы могут привести к потере времени», – д-р Эндрю Саровиц о лечении профессиональных спортсменов

Пародонтит, травмы, неподходящие защитные каппы – лишь некоторые из проблем, способных повлиять на результативность спортсмена. В связи с этим спортивные команды многих стран уже осознают необходимость в специализированной стоматологической помощи, а стоматологи все чаще становятся важными членами бригады спортивных медиков. Нью-йоркский стоматолог д-р Эндрю Саровиц (Andrew Sarowitz) в ответе за здоровье зубов игроков команды Brooklyn Nets Национальной баскетбольной ассоциации (НБА), он также работает с бойцами смешанных боевых искусств (ММА).



Д-р Эндрю Саровиц (Andrew Sarowitz) – член команды медиков Brooklyn Nets Национальной баскетбольной ассоциации, однако, будучи спортивным стоматологом, он также работает с бойцами смешанных боевых искусств. Все большее число спортивных команд начинает осознавать влияние здоровья полости рта на результативность спортсменов. (Фото: Andrew Sarowitz)

Curaden

Согласно данным исследования, опубликованного в *British Medical Journal*, у профессиональных спортсменов, обращавшихся в стоматологическую клинику во время летних олимпийских игр в Лондоне (2012 г.), были большие проблемы со здоровьем полости рта. Результаты исследования выявили необходимость в повышении осведомленности о гигиене полости рта, профилактике травм ротовой полости во время занятий спортом и влиянии заболеваний полости рта на благополучие и результативность спортсменов. Все это не было откровением для Саровица. «Тренеры заинтересованы в том, чтобы никакие проблемы с зубами не приводили к пропуску тренировок или игрового времени», – объясняет Саровиц. Как штатный стоматолог команды Brooklyn Nets он входит в состав группы медиков, ответственной за обеспечение результативности. Саровиц утверждает: «Мы проводим обследование перед каждым сезоном, чтобы иметь возможность закончить лечение до начала сборов. Если какие-либо проблемы с зубами возникают в ходе сезона, это становится для нас настоящим вызовом».

По мнению Саровица, спортсменов, как и всех прочих пациентов, можно считать полностью здоровыми, только если у них здоровый пародонт. Пародонтит наносит ущерб иммунной системе, он связан с такими системными заболеваниями, как диабет, а также с сердечно-сосудистыми заболеваниями. Пародонтит может способствовать более быстрому прогрессированию инфекций и ухудшать состояние при респираторных заболеваниях, что особенно опасно в нынешних условиях.

«Один из важнейших факторов улучшения состояния полости рта у спортсменов – это просветительская работа. Мы стараемся собрать вместе команду, инструкторов и тренерский состав и помочь им выработать полезные привычки», – объясняет Саровиц.

Для спортивного стоматолога д-ра Эндрю Саровица (Andrew Sarowitz) лечение острых травм и разъяснение командам и тренерам важности здоровья полости рта у спортсменов стали нормой жизни. (Фото: Andrew Sarowitz)

«Хорошая гигиена полости рта и регулярные осмотры помогают предотвратить более серьезные проблемы, способные повлиять на тренировки и игру. Мы уже знаем, что небольшие проблемы могут привести к потере времени – например, большие кариозные полости выливаются в необходимость лечить корневые каналы».

Помимо профилактики, значительную часть работы спортивного стоматолога составляет лечение острых травм. «Во время рутинных визитов мы осматриваем игроков как обычных пациентов», – говорит Саровиц. «Но наша работа отличается тем, что нам приходится присутствовать при каждой домашней игре, чтобы во время игры оказывать помощь при любых травмах игрокам Nets или приглашенной команды. Во время игр наша повседневная работа сводится к лечению травм зубов и орофациальной области. Если спортсмен ранен, наша задача по возможности стабилизировать его и вернуть в игру. Работая в Nets, мы чаще всего сталкиваемся с рваными ранами губ, щек и языка, которые приходится зашивать. Время от времени случаются травмы височно-нижнечелюстного сустава».

«Во время игр наша работа сводится преимущественно к лечению травм зубов и орофациальной области»

Излишне говорить о том, что профилактика травм зубов и десен – важная часть работы, и подходящие защитные каппы могут в этом очень помочь. «Тип защитной каппы всегда зависит от вида спорта и необходимой степени защиты», – говорит Саровиц. «Каппы, которые мы делаем для Nets, сильно отличаются от тех, которые мы сделали бы для «Абсолютного бойцовского чемпионата» (Ultimate Fighting Championship). У баскетболистов нас больше всего беспокоит окклюзионный контакт, поэтому мы можем ограничиться минимальной защитой. В боевых искусствах все совсем по-другому».

Поскольку бойцов ММА бьют по голове по-настоящему, необходимо учитывать целый ряд факторов. Каппы должны не только защищать от окклюзионного контакта, но также закрывать корни зубов, защищая от травм мягких тканей и повреждений альвеолярного отростка. «Нам также нужно увеличить расстояние между зубами, чтобы создать пространство между мыщелком нижней челюсти и височной ямкой черепа», – говорит Саровиц. «Дополнительное пространство позволит уменьшить силу удара и, возможно, снизить тяжесть черепно-мозговой травмы. То есть, верите вы в это или нет, но защита зубов – это лишь малая часть того, что заложено в конструкцию каппы».

Работа в качестве спортивного стоматолога, в том числе опыт лечения спортсменов НБА и бойцов ММА, вдохновила Саровица на создание собственной компании по производству индивидуализированных защитных капп. «Защитные каппы предназначены не только для профессиональных спортсменов. Я рекомендую использовать определенную защиту всем спортсменам независимо от вида спорта. Благодаря Impact Dental Designs спортсмены могут привести свои каппы в соответствие с любыми требованиями. Это весело: можно взять имя, название команды, логотип и что угодно еще, и перенести это на защитную каппу». DT

Тип защитной каппы зависит от вида спорта. Каппы, используемые бойцами ММА, защищают не только зубы и десны, они разработаны таким образом, чтобы снизить до минимума риск черепно-мозговой травмы. (Фото: Andrew Sarowitz)

Междисциплинарный цифровой подход к сложному клиническому случаю

Установка полных протезов с опорой на имплантаты: планирование хирургического вмешательства, эстетической реабилитации и восстановления окклюзии

Рис. 1

Рис. 2

Введение

Благодаря цифровым технологиям сегодня все больше пациентов с частичной или полной адентией, остаточными нарушениями окклюзии и дисфункцией височно-нижнечелюстного сустава могут получить высококачественные, индивидуализированные и эстетичные ортопедические конструкции, позволяющие восстановить жевательную функцию. Планирование и осуществление хирургических процедур, необходимых для коррекции окклюзии, в наши дни может быть проведено с применением разнообразных цифровых инструментов и точностью, для достижения которой раньше требовалось огромное количество времени и усилий. В настоящей статье описан современный цифровой протокол, который значительно упрощает рабочий процесс и обеспечивает индивидуальный подход к хирургическому и ортопедическому этапам лечения для достижения высокоэстетичных и функциональных результатов.

Клинический случай

Пациент 58 лет (рис. 1) без существенных заболеваний в анамнезе обратился в нашу клинику. При осмотре выявили утрату зубов и кости вследствие пародонтита, низкое качество предшествующего стоматологического лечения и перекрестный прикус с симптомами дисфункции. Пациент носил неправильно подобранные, неэстетичные съемные протезы (рис. 2). Рентгенологическое исследование показало значительную утрату кости при полной адентии верхней челюсти, а также наличие на нижней челюсти трех зубов и двух имплантатов с неблагоприятным прогнозом (рис. 3). Пациент нуждался в полных протезах верхней и нижней челюсти с опорой на имплантаты.

После удаления зубов и имплантатов пациенту временно изготовили два съемных протеза, обеспечивающих исходное положение челюсти с нормальной высотой окклюзии, что улучшает прикус, речь и общую эстетику.

Для первичной эстетической и функциональной оценки клинического случая провели цефалометрический анализ по рентгенограмме в боковой проекции (рис. 4), затем спланировали ортопедическую реабилитацию и хирургическое вмешательство (рис. 5).

План последнего был обусловлен характеристиками окончательных ортопедических конструкций (SMOP, Swissmeda; рис. 6, а–в). Методом лазерного спекания (2INGIS) изготовили два хирургических шаблона, предназначенных как для установки имплантатов, так и для проведения двухстороннего синус-лифтинга. В точном соответствии с планом установили все имплантаты (рис. 7 и 8), кроме имплантатов в области жевательных зубов верхней челюсти, где был проведен двухсторонний синус-лифтинг (рис. 9).

Через два месяца провели внутриротовое сканирование (рис. 10), на 3D-принтере напечатали модели, поместили их на гипсовые основания и снова перевели в виртуальный формат (рис. 11) с помощью настольного

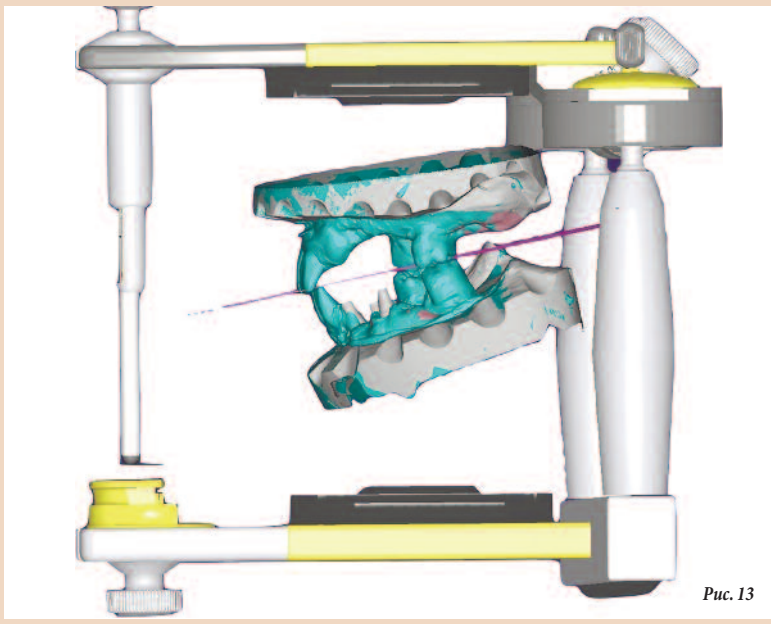
Рис. 13

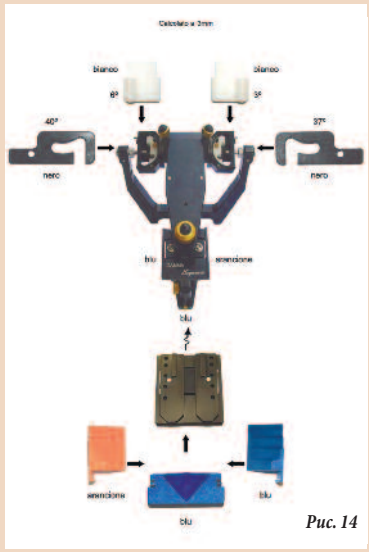
Рис. 14

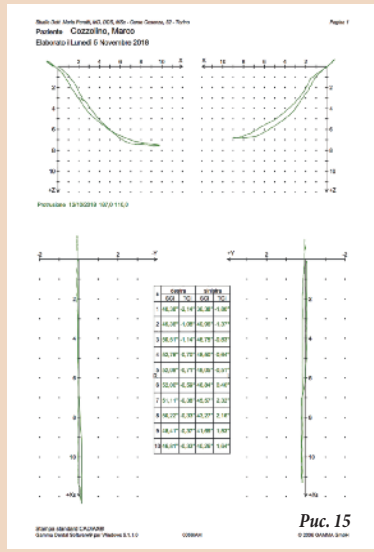
Рис. 15

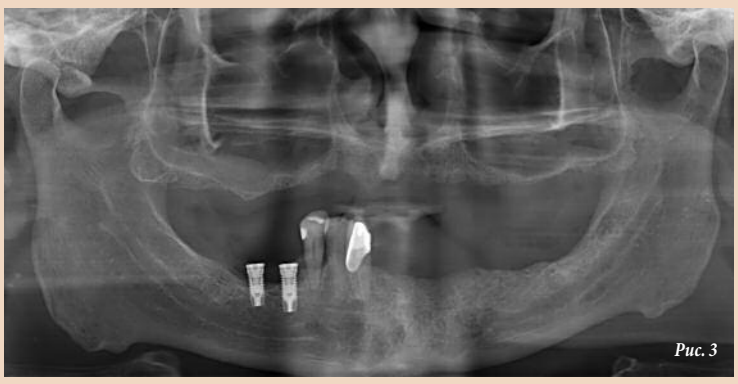
Рис. 3


Рис. 4

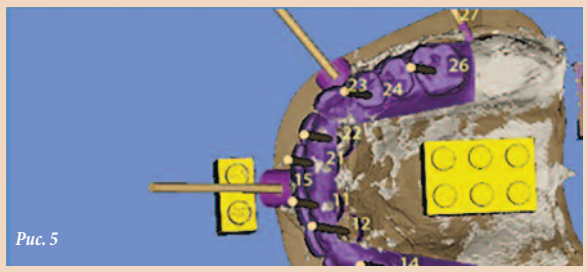
Рис. 5

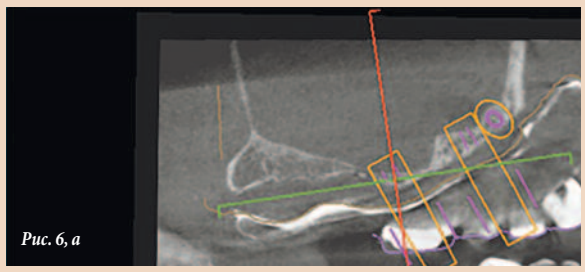
Рис. 6, а

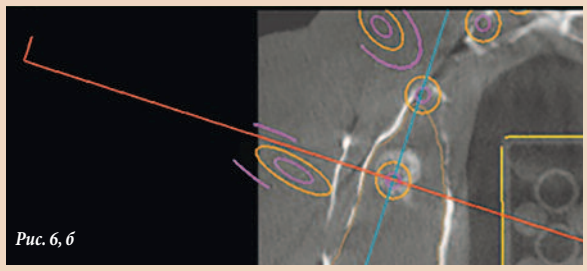
Рис. 6, б

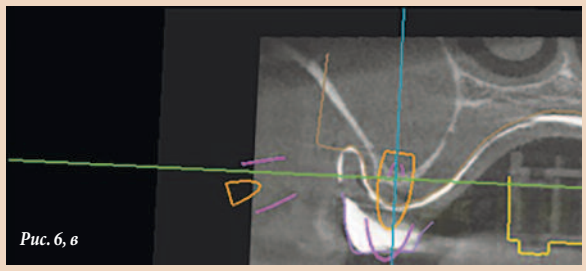
Рис. 6, в

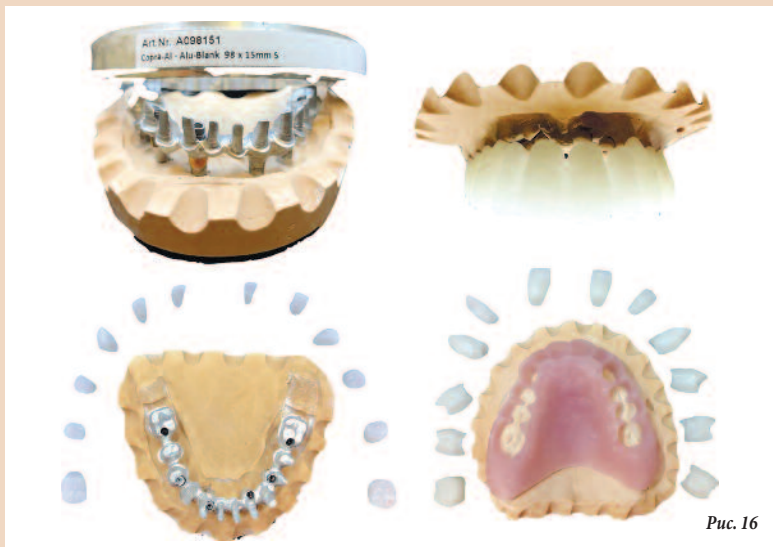
Рис. 16

Рис. 7

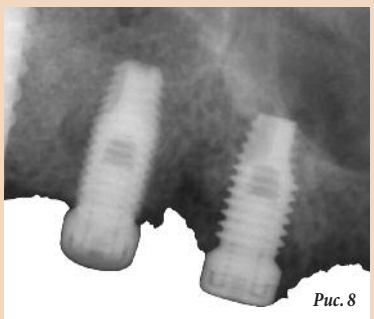
Рис. 8

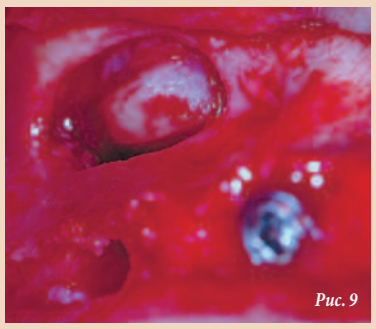
Рис. 9

Рис. 17

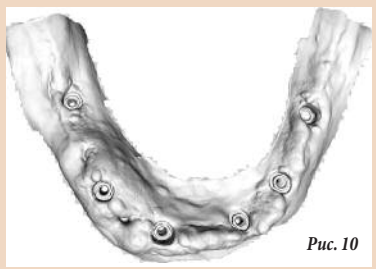
Рис. 10

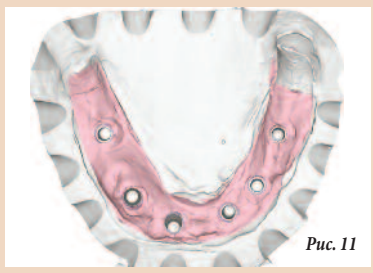
Рис. 11


Рис. 12

Рис. 18

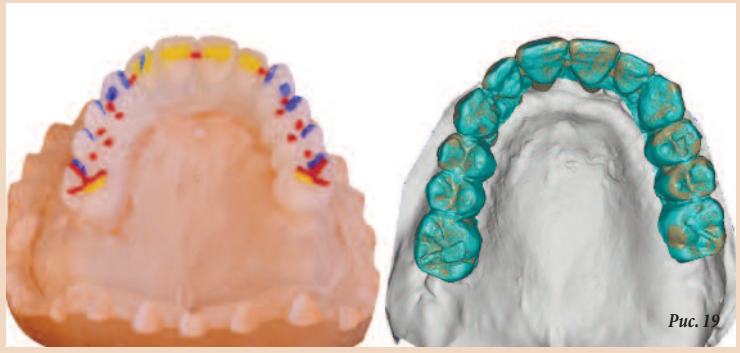
Рис. 19

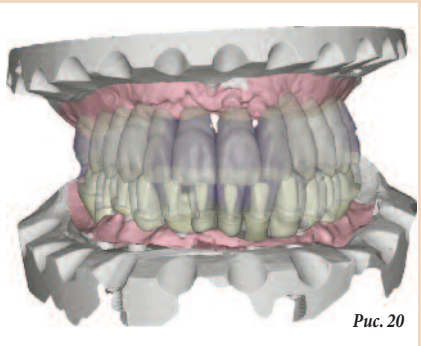
Рис. 20

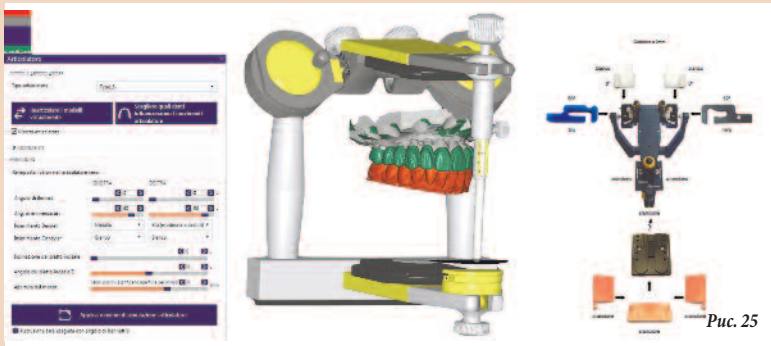
Рис. 25

Рис. 21

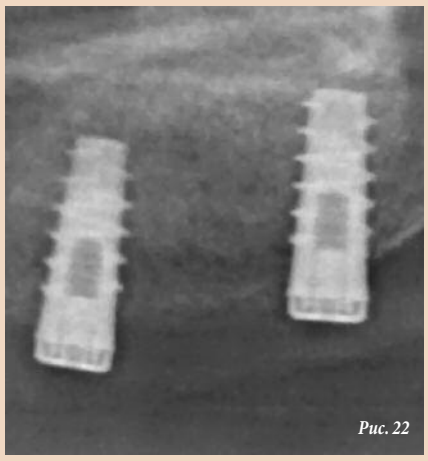
Рис. 22

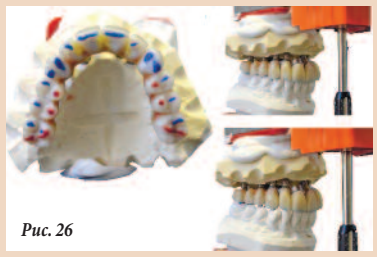
Рис. 26

Рис. 28

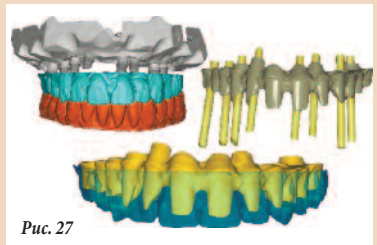
Рис. 27

Рис. 29

Рис. 23

Рис. 24

сканера (inEos X5, Dentsply Sirona). Центральное соотношение челюстей и положение имплантатов точно зарегистрировали, изготовив дубликаты временных протезов и перенеся на них необходимые данные непосредственно в полости рта пациента после тщательной проверки посадки и окклюзии этих копий. Соотношение челюстей использовали для установки моделей, зафиксированных на опорах

→ DT стр. 4

Реклама

SIGN UP NOW!
The world's dental e-newsletter
DENTAL TRIBUNE

Stay informed on the latest news in dentistry!

www.dental-tribune.com

dti Dental Tribune International

Рис. 30 а

Рис. 30 б

Рис. 30 в

Рис. 30 г

← DT стр. 3

с лицевой дугой, в полностью регулируемый артикулятор типа arcon (Reference SL, GAMMA). Центральные резцы и первые моляры установили под углом 12° к окклюзионной плоскости (рис. 12); степень наклона была предварительно определена в рамках цефалометрического анализа.

Затем зубы отсканировали с помощью настольного сканера, используя в качестве опорных точек центральные резцы и дистальные бугры первых моляров; информацию загрузили в CAD-модуль (exocadDentalCAD Virtual Articulator, exocad; рис. 13). Вместо отсутствующего в данной программе виртуального артикулятора Reference SL применили виртуальную систему SAM (SAM Präzisionstechnik), поскольку эти артикуляторы имеют одинаковую орбитально-осевую плоскость, и данные с SAM можно перенести на Reference SL. Также для настройки виртуального артикулятора SAM провели кондилографию с регистрацией пограничных движений челюсти (CADIAX Compact, GAMMA; рис. 14 и 15), что позволило задать мыщелковое и резцовое ведение, сагиттальный мыщелковый наклон и угол Беннета.

Основываясь на виртуальных моделях, определяющих новую окклюзию, провели цифровой дизайн улыбки. Поскольку установленные на верхней челюсти имплантаты не подлежали немедленной нагрузке, для примерки на нижней челюсти фрезеровали алюминиевую конструкцию со съемными (по отдельности) восковыми зубами (рис. 16).

Затем готовую восковую модель снова установили в артикулятор Reference SL, для повторной настройки которого использовали результаты кондилографии. Техник усовершенствовал восковую модель, тщательно сформировав функциональные поверхности в соответствии с принципами последовательности смыкания зубов, сформулированными профессором R. Slavicek. С помощью воска разных цветов были отмечены контакты при центральной окклюзии, медиатрузии, протрузионном и ретрузионном движениях челюсти (рис. 17). Проверили все аспекты окклюзии, функциональные ведения и равномерность разобщения зубов (рис. 18 и 19).

Восковую модель отсканировали (рис. 20), виртуальные модели протезов проверили с точки зрения их толщины, формы соединительных элементов и точности посадки на абатменты. Затем файл импортировали в аппарат CAM (CAM 5-S1, VHF) для изготовления промежуточного полного протеза верхней челюсти и полного протеза нижней челюсти на титановом каркасе с винтовой фиксацией (рис. 21). Оба протеза фрезеровали из полиметилметакрилата с высокостабильным керамическим микронаполнителем (breCAM.multiCOM, bredent).

Через несколько месяцев на верхней челюсти пациента с помощью все того же хирургического шаблона (рис. 22) установили еще четыре имплантата. Спустя шесть месяцев можно было установить окончательную ортопедическую конструкцию. Провели такое же моделирование, как и при создании протеза нижней челюсти (рис. 23 и 24), с проверкой окклюзии и эстетики. Поскольку прошло много времени, и окклюзия пациента изменилась, заново выполнили кондилографию для настройки виртуального артикулятора (рис. 25) и создали новую восковую модель (рис. 26).

На верхней челюсти пациента установили полный протез с титановым каркасом и винтовой фиксацией (рис. 27 и 28). При последующих контрольных осмотрах пациент отметил, что более чем удовлетворен эстетикой (рис. 29) и функциональностью ортопедических конструкций (рис. 30, а–г).

Обсуждение и вывод

Описанный в настоящей статье цифровой подход к планированию имплантации, моделированию ортопедических конструкций и восстановлению клыкового ведения удобен как для клиницистов, так и для пациента: он позволяет сократить время лечения и упрощает проведение необходимых процедур, а также значительно повышает степень индивидуализации решений. Протезы, смоделированные по CAD-методу, можно с высокой точностью фрезеровать из самых разных материалов, снижая при этом стоимость не только окончательных реставраций, но и mock-up'ов.

Кроме того, сканирование гипсовых и восковых моделей, mock-up'ов и временных протезов позволяет получить большой объем полезной информации об анатомии пациента и эстетико-функциональных характеристиках ортопедических конструкций. DT

От редакции: *эта статья была опубликована в журнале CAD/CAM – international magazine of digital dentistry. Vol. 10, №4/2019.*

Список литературы можно получить в издательстве.

Информация об авторах

Доктор Антонио Липари (Antonio Lipari) получил диплом стоматолога в Болонском университете и окончил магистратуру по цифровой стоматологии в Университете Инсубрии в Варезе (Италия). Он работает в частной клинике в Болонье и читает по всему миру лекции, посвященные вопросам цифровой стоматологии.

Доктор Марио Перотти (Mario Perotti) получил медицинское и стоматологическое образование в Туринском университете, окончил магистратуру по цифровой стоматологии в Университете Инсубрии. Он работает в частной клинике в Турине и является сотрудником центра исследований инновационных технологий и биоматериалов при Университете Инсубрии, автором лекций по вопросам цифровой стоматологии и активным членом Общества цифровой стоматологии.

Марко Марцолла (Marco Marzolla) – техник, специализирующийся на изготовлении реставраций по CAD/CAM-методу. Он ведет курс цифровой стоматологии в Университете Инсурбии.

Доктор Валерио Бини (Valerio Bini) получил диплом стоматолога в Женевском университете. Также он является сертифицированным техником. Доктор Bini работает в частной клинике Кавальи (провинция Бьелла), где занимается эстетическим цифровым дизайном улыбки. Также он является сотрудником центра исследований инновационных технологий и биоматериалов при Университете Инсубрии. Доктор V. Bini – активный член Общества цифровой стоматологии и Итальянской академии эстетической стоматологии. Он выступает по всему миру с лекциями о цифровой и эстетической стоматологии; его перу принадлежит ряд исследовательских статей по этим вопросам, опубликованных в международных журналах.

Контактная информация
Dr Mario Perotti
drperotti@drperotti.it

Реклама

Исследование сравнивает проникающую способность силеров для пломбирования корневых каналов и методы обтурации

Цель исследования – изучить глубину проникновения четырех разных силеров в дентинные канальцы в пришеечной области, на среднем уровне и в апикальной трети корневого канала при использовании двух различных методов обтурации. (Фото: Beloborod/Shutterstock)

Dental Tribune International

КЫРЫККАЛЕ, Турция. Известно, что некоторым микроорганизмам удается проникнуть в дентинные канальцы и даже пережить обработку эффективными ирригантами. На данном этапе применение силеров с хорошей проникающей способностью для пломбирования корневых каналов крайне важно для уничтожения микроорганизмов внутри канальцев. Группа исследователей из Университета Кырыккале (Kirikkale University) изучила глубину проникновения четырех силеров, используя разные методы обтурации, чтобы определить наиболее эффективный из них.

Для исследования *in vitro* 84 однокорневых зуба обработали с помощью роторного сверла F4 ProTaper Universal и заполнили силерами AH26, AH Plus (Dentsply DeTrey), RealSeal (Sybron-Endo) и MTA Fillapex (Angelus), проведя обтурацию методом латеральной конденсации или одиночного конуса. Затем корни разрезали продольно и подготовили для исследования на сканирующем электронном микроскопе. Максимальная и минимальная глубина проникновения силеров в дентинные канальцы была измерена в апикальной трети, средней и пришеечной части канала, после чего было проведено вычисление средней глубины проникновения.

Результаты исследования показали, что статистически значимых различий между методами обтурации не было. Однако, что касается самих силеров, метод обтурации значимо влиял на пломбировочный материал AH26. Кроме того, значимые различия между силерами были выявлены в пришеечной области. Силеры AH26 и RealSeal демонстрировали наибольшую проникающую способность при использовании обтурации методом латеральной конденсации и одиночного конуса соответственно. Метод обтурации не влиял на глубину проникновения силеров. Материал RealSeal продемонстрировал лучшую проникающую способность по сравнению с остальными силерами. Во всех группах глубина проникновения силеров в апикальной трети корня была минимальной.

В беседе с корреспондентом *Dental Tribune International* соавтор исследования д-р Али Туркйылмаз (Ali Turkyilmaz) сказал: «Результаты нашего исследования в целом совпадают с данными, приведенными в литературе, и в значительной мере подтверждают результаты более ранних исследований. Мы еще раз подтвердили высокую проникающую способность силера RealSeal. Другой важный момент состоит в том, что силер для пломбирования корневых каналов нового поколения (MTA Fillapex) в плане проникающей способности показал себя отлично».

Д-р Туркйылмаз добавил, что данное исследование станет основой дальнейшего изучения способности силеров MTA Fillapex и/или RealSeal достигнуть бактерий, живущих внутри дентинных канальцев. Дальнейшие исследования, в которых возможно применение конфокальной микроскопии или другого схожего метода, могут помочь определить лучший метод обтурации, способный обеспечить наиболее глубокое проникновение указанных силеров. DT

От редакции: *Статья "Comparison of dentin penetration ability of different root canal sealers used with different obturation methods" («Сравнение проникающей способности различных силеров для пломбирования корневых каналов при использовании разных методов обтурации») опубликована на сайте Microscopy Research and Technique 31 июля 2020 г.*

Реклама

Новые концепции ортодонтического лечения с помощью системы элайнеров orthocaps

Исторические предпосылки

Аппараты, накладываемые на зубы для их перемещения, применяются в ортодонтии вот уже более 90 лет. На ранних этапах такие аппараты были похожи на позиционеры, т.е. представляли собой монолитное устройство с углублениями для зубов как верхней, так и нижней челюсти. В 1923 г. Remensnyder описал устройство из резины, обеспечивающее массаж десен и способствующее небольшому перемещению зубов, которое впоследствии было запатентовано как «ортодонтический аппарат» [1].

В 1945 г. Kesling опубликовал в *American Journal of Orthodontics and Oral Surgery* эпохальную статью под названием «The philosophy of the tooth positioning appliance» («Философия аппарата для позиционирования зубов») [2]. В этой статье Kesling описал симуляцию перемещения зубов с помощью создания восковой модели конечной окклюзии по оттиску зубов пациента. «Позиционер», в свою очередь, изготавливался как слепок восковой модели. В патенте, который был выдан в том же 1945 г., Kesling указывал, что в том случае, если необходимое перемещение зубов невозможно осуществить с помощью одного аппарата, таких последовательно применяемых устройств может быть изготовлено несколько. McNamara и соавт., Ponitz, Nahoum, Sheridan и соавт., Rinchuse и Rinchuse, а также другие авторы тоже писали об использовании накладных аппаратов, которые постепенно превратились в современные элайнеры, предназначенные для ортодонтического перемещения зубов [3–7].

В 1990-х годах, с распространением CAD/CAM-методов в стоматологии, стало очевидно, что при изготовлении элайнеров могут очень пригодиться цифровые сканеры и технология быстрого прототипирования. Еще в 1983 г. французский стоматолог и изобретатель François Duret использовал CAD/CAM-методы при изготовлении протезов и отдельных реставраций [8]. В 1996 г. исследовательские группы Alcaciz и соавт. и Hemayed и соавт. независимо друг от друга подробно описали применение CAD/CAM-технологий при виртуальной постановке зубов и изготовлении моделей для диагностических и терапевтических целей в ортодонтии [9, 10].



Рис. 1. Создание точек концентрации сил контрпродуктивно.

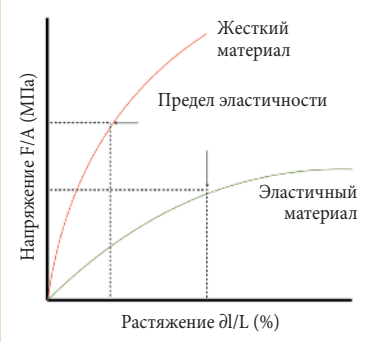

Рис. 2. Разница в эластичности между двумя материалами.

В 1998 г. компания Align Technology начала коммерческое производство элайнеров с применением CAD/CAM-технологий, и хотя наиболее широкое распространение получила ее система Invisalign, некоторые другие компании, включая Ortho Caps, предлагают альтернативные ортодонтические элайнеры, например систему orthocaps.

Механика элайнеров

Механотрансдукция (передача) ортодонтических сил запускает тканевую реакцию, результатом которой становится перемещение зубов. Зубам и окружающим их тканям безразлично, что создает такое усилие – элайнер или другой ортодонтический аппарат. Качество и степень ортодонтического перемещения зубов сильно зависят от системы сил, включая величину усилия, продолжительность и динамику его воздействия, а также от характера тканевой реакции. Таким образом, совершенно необходимо, чтобы конструкция аппарата, физические свойства материала и характер взаимодействия между зубом и аппаратом способствовали созданию системы сил, обеспечивающей контролируемое, эффективное и безопасное перемещение зуба.

Конструкция элайнера

Элайнеры представляют собой съемные устройства, в силу чего заведомо уступают несъемным ортодонтическим аппаратам. С механической точки зрения область контакта элайнера и зуба передает ортодонтическую силу на окружающие ткани менее эффективно, чем, например, система, состоящая из брекетов и проволок. Для преодоления этого недостатка нужно, чтобы конструкция элайнера обеспечивала хороший, плотный и максимальный по площади контакт аппарата с зубами.

Свойства термопластических материалов

Элайнеры можно изготавливать из самых разных термопластических материалов. Они отличаются друг от друга не только составом и плотностью, но и эластичностью, что имеет решающее значение в контексте ортодонтического перемещения зубов. Выбор материала во многом зависит от вида и степени перемещения зубов, необходимой величины усилия и состояния окружающих зубы тканей.

Поверхность контакта элайнера и зубов

Как уже было сказано, для эффективной передачи усилия необходимо создать область контакта, которая бы обеспечивала такую передачу без потери величины силы или ее направления. Для этого требуется, чтобы элайнер имел точную посадку, а модель, используемая для его создания, детально воспроизводила бы контуры зубов и межзубных пространств. В этом случае плотно подогнанный к зубам элайнер будет правильно контактировать с ними.

Система orthocaps

Система orthocaps призвана устранить основной недостаток многих элайнеров, т.е. решить проблему потери величины и направления усилия при его передаче, а также недостатка контроля передачи усилия для точного перемещения зуба в шестиосной системе пространственных координат (с тремя осями перемещения и тремя осями вращения).

Элайнеры orthocaps изготавливаются из эластичных материалов. Кроме того, система orthocaps (TwinAligner) состоит из элайнеров двух типов, применяемых на каждом этапе лечения. Такой подход позволяет прикладывать к зубам оптимальное усилие, которое может быть создано за счет использования эластичного материала большей или меньшей толщины при изготовлении элайнеров ночного или дневного ношения (DayCaps/NightCaps).

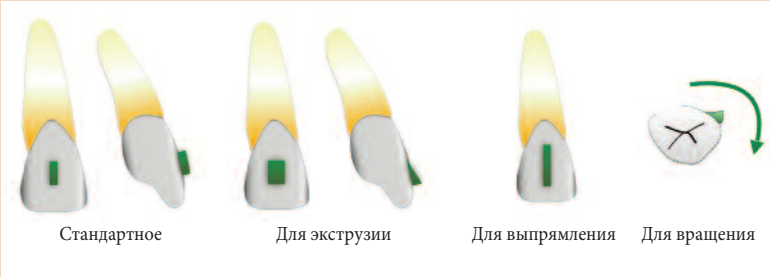

Рис. 3. Виды креплений.

Конструкция элайнера

Точная посадка элайнера имеет решающее значение для системы orthocaps. Такие элементы конструкции, как точки концентрации сил, выступы, углубления или армирующие гребни, применяемые в некоторых других элайнерах для направления усилия на определенные области клинической коронки зуба, считаются контрпродуктивными, поскольку из-за них возникают пустоты (рис. 1), уменьшающие площадь и плотность контакта элайнера и зуба. Главной особенностью элайнеров orthocaps является их способность полностью охватывать зубы. За счет этого обеспечивается максимальная площадь контакта зуба и мягкой внутренней поверхности элайнера, которая обладает большей эластичностью, чем его более жесткая внешняя оболочка. Метод горячего формования под высоким давлением, с помощью которого изготавливаются эти элайнеры, также обеспечивает их лучшее прилегание в области межзубных промежутков, что дополнительно увеличивает площадь контакта.

Термопластические материалы

Для контролируемого перемещения зубов нужно, чтобы материал элайнера был эластичным: именно упругая деформация материала создает усилие, необходимое для перемещения зубов. Эластичные материалы могут выдерживать значительную деформацию, которая возникает вследствие разницы между расположением зубов на модели, по которой изготавливается элайнер, и фактическим расположением зубов пациента. Элайнер из эластичного материала восстанавливает форму после того, как его

Реклама

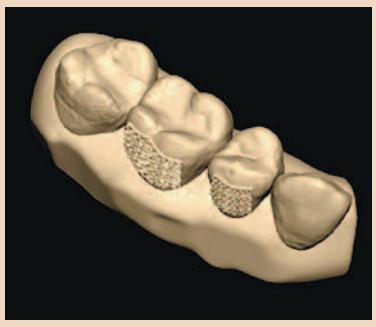

Рис. 4. Виртуальная модель с фрикционными накладками на двух зубах.

Рис. 5. Фрикционные накладки, зафиксированные на нескольких зубах.

снимают с зубов – будучи же в деформированном состоянии, он оказывает на зубы давление, обеспечивающее их эффективное перемещение. Неэластичные и жесткие материалы, наоборот, подвергаются пластической деформации даже при незначительном растяжении, вследствие чего теряют форму и способность воздействовать на зубы. Именно поэтому неэластичные элайнеры уступают по эффективности аппаратам, изготовленным из эластичных материалов.

На рис. 2 напряжение материала показано по оси *y*. Величина напряжения представляет собой силу (F) в Ньютонах, разделенную на площадь (A) в метрах квадратных. Растяжение, или деформация материала измеряется как процент отклонения от исходного состояния (в покое). Так, линейная деформация рассчитывается как увеличение длины (l), поделенное на исходную длину (L). Наклон кривой на графике отражает эластичность (модуль упругости, E) материала; этот показатель равен напряжению, поделенному на растяжение, и рассчитывается по формуле $E = (F/A)/(\partial l/L)$.

Скручивание, растягивание или деформирование материала сверх его предела эластичности ведет к пластической деформации. Важно помнить, что эластичность материала – величина постоянная и не зависящая от толщины или геометрии изделия. Определенная степень (%) сгибания или напряжения приводит к необратимой деформации материала вне зависимости от его толщины или формы.

Таким образом, ортодонтическое перемещение зубов вызывается пружинящим усилием, которое заставляет эластичный материал восстанавливать исходную форму. Это усилие прямо пропорционально площади, модулю упругости и напряжению материала, если только последнее не превышает его предел эластичности, как показано на рис. 2: $F = AE(\partial l/L)$.

Крепления

Для повышения эффективности перемещения зубов с помощью системы orthocaps могут использоваться различные виды креплений. Мягкость и эластичность этих элайнеров облегчают применение таких видов креплений, которые невозможно использовать для фиксации аппаратов из твердых, жестких материалов. Некоторые виды таких креплений представлены на рис. 3.

Фрикционные накладки

В дополнение к традиционным креплениям центр Ortho Caps в Германии разработал новый вид фиксирующих элементов, фрикционные накладки. Эти плоские текстурированные накладки фиксируются к зубам для усиления трения между внутренней поверхностью элайнера и зубами. Их преимущество заключается в малой толщине, составляющей всего долю миллиметра, что делает такие накладки практически незаметными и, следовательно, более приемлемыми для пациентов. На рис. 4. показана виртуальная модель части зубного ряда с фрикционными накладками на двух зубах.

Фрикционные накладки или крепления фиксируются на зубах по методу непрямого бондинга. Они в готовом виде поступают стоматологу вместе с первым комплектом элайнеров. Рис. 5 демонстрирует фрикционные накладки, зафиксированные на нескольких зубах. Как можно видеть на этих фотографиях, такие накладки едва различимы даже при ближайшем рассмотрении. Это эстетическое преимущество делает их гораздо более приемлемыми для пациентов, стремящихся не привлекать внимание окружающих к своим ортодонтическим проблемам.

Клинические случаи: до и после

Клинический случай 1

Молодая пациентка в течение 18 мес проходила лечение в связи со скученностью зубов обеих челюстей и глубоким прикусом (рис. 6). Система orthocaps Pro использовалась без каких-либо вспомогательных ортодонтических аппаратов.

→ DT стр. 8

Реклама

ROOTS SUMMIT
is coming to
PRAGUE
20–23 May 2021
Prague, Czech Republic
www.ROOTS-SUMMIT.com
ADA C·E·R·P® | Continuing Education Recognition Program
dti Dental Tribune International
DT STUDY CLUB
Tribune Group
Tribune Group GmbH is an ADA CERP Recognized Provider. ADA CERP is a service of the American Dental Association to assist dental professionals in identifying quality providers of continuing dental education. ADA CERP does not approve or endorse individual courses or instructors, nor does it imply acceptance of credit hours by boards of dentistry. Tribune Group GmbH designates this activity for 18.5 continuing education credits. This continuing education activity has been planned and implemented in accordance with the standards of the ADA Continuing Education Recognition Program (ADA CERP) through joint efforts between Tribune Group GmbH and Dental Tribune International GmbH.

Рис. 6. Клинический случай 1.

Рис. 7. Клинический случай 2.

← DT стр. 7

Клинический случай 2

Юная пациентка более 2 лет проходила лечение в связи с прогнатией и глубоким прикусом (рис. 7). Система orthocaps Pro использовалась без каких-либо вспомогательных ортодонтических аппаратов. Ближе к концу лечения ее дополнили позиционером BiteMaintainer, который играл роль активного ретейнера.

Клинический случай 3

Пациентка, 45 лет, в течение 28 мес проходила коррекцию глубокого прикуса и смещения средней линии с помощью аппарата для дистализации, фиксируемого с помощью устройств для временной опоры, и элайнеров orthocaps (рис. 8).

Клинический случай 4

Лечение пациента, 12 лет, было начато при смешанной окклюзии с помощью элайнеров orthocaps Kids (рис. 9). На заключительном этапе лечения использовалась система orthocaps Pro. Лечение, продолжавшееся 30 месяцев, было завершено без использования каких-либо дополнительных ортодонтических аппаратов.

Клинический случай 5

Пациентка, 33 лет, в течение 28 мес проходила лечение в связи со скученностью жевательных зубов (рис. 10). Первый правый моляр верхней челюсти удалили, промежуток закрыли, переместив второй моляр с помощью элайнеров orthocaps. К концу лечения компания Ortho Caps предоставила дополнительный аппарат, состоявший из четырех лингвальных брекетов с уже закрепленной никельтитановой проволокой в кювете для непрямого бондинга. Следующие элайнеры были предназначены для иммобилизации двух премоляров с одновременным выпрямлением второго моляра. Их фиксация была достаточной для эффективного решения этой задачи.

Вывод

Удовлетворительные результаты могут быть достигнуты с помощью элайнеров даже в сложных клинических случаях при условии:

1. Понимания ограничений элайнеров с точки зрения механики.
2. Использования вспомогательных устройств (мини-винтов, расширителей и частичных несъемных аппаратов) в сочетании с элайнерами.
3. Использования эластичных термопластических материалов во избежание пластической деформации элайнеров в ходе лечения и для оптимизации прилагаемых усилий (слабых сил).
4. Точной регистрации межзубных пространств при цифровом сканировании для обеспечения максимального контакта элайнеров с зубами.
5. Изготовления элайнеров по методу горячего формования под высоким давлением для лучшей адаптации аппарата к зубам.
6. Тщательного планирования перемещения зубов на каждом этапе лечения.
7. Использования подходящих креплений или фрикционных накладок для лучшей фиксации элайнеров.

Рис. 8. Клинический случай 3.

Рис. 9. Клинический случай 4.

Реклама



Dental Tribune International

The World's Dental Marketplace

www.dental-tribune.com

dti Dental Tribune International

Рис. 10. Клинический случай 5.

8. Наличия у клинициста опыта и навыков, позволяющих распознавать проблемы в ходе лечения.
9. Разделения лечения на несколько этапов и регулярного анализа достигнутых результатов (а также проблем); мотивирования пациента и сотрудничества с ним.

Вследствие увеличения спроса на эстетичные решения для коррекции окклюзии элайнеры заняли прочное место в арсенале ортодонтов. Однако для повышения эффективности съемных ортодонтических аппаратов, например элайнеров, их заведомые недостатки должны быть так или иначе преодолены, и система orthocaps является шагом в этом направлении. DT

От редакции: *эта статья была опубликована в журнале ortho – international magazine of orthodontics. Vol. 3, №2/2018.*

Список литературы можно получить в издательстве.

Контактная информация

Доктор Ваджих Хан (Wajeeh Khan) – ортодонт, владеющий частной клиникой в городе Хамм (Германия). Он является управляющим и исполнительным директором компании Ortho Caps, а также членом Ортодонтических обществ Германии и Франции, Немецкого общества лингвальной ортодонтии и Американской ассоциации ортодонтов. Доктор W. Khan регулярно выступает с докладами и лекциями на симпозиумах и в университетах Европы. Связаться с ним можно по электронной почте: info@orthocaps.de. www.orthocaps.de

Из-за связанного с COVID-19 кризиса онкологические заболевания полости рта могут выявляться слишком поздно

Dental Tribune International

ДУБЛИН, Ирландия. По данным Ирландского онкологического общества, рак полости рта, головы и шеи ежегодно поражает около 550 жителей страны. Поскольку сейчас пациенты реже посещают стоматологические клиники из-за пандемии COVID-19 и риска инфицирования SARS-CoV-2, стоматологи предупредили, что большое число злокачественных новообразований может остаться невыявленным или будет выявлено на очень поздней стадии.

Профессор Leo Stassen, челюстно-лицевой хирург и президент Ирландской стоматологической ассоциации, считает, что после выхода страны из карантина поздняя диагностика может стать проблемой национального масштаба. «Думаю, мы столкнемся с большими трудностями», – сказал он в интервью газете *Irish Times*.

Во время карантина профессор L. Stassen выявил два случая рака полости рта по фотографиям, присланным пациентами. Однако многие люди не обращают внимания на симптомы онкологических заболеваний или до сих пор не предпринимали никаких действий, обнаружив такие симптомы, поскольку боялись инфицирования SARS-CoV-2 либо просто не знали, что неотложную стоматологическую помощь можно было получить и в период карантина. До пандемии стоматологи Ирландии ежегодно помогали выявлять от 150 до 180 случаев рака полости рта, отмечает профессор L. Stassen.

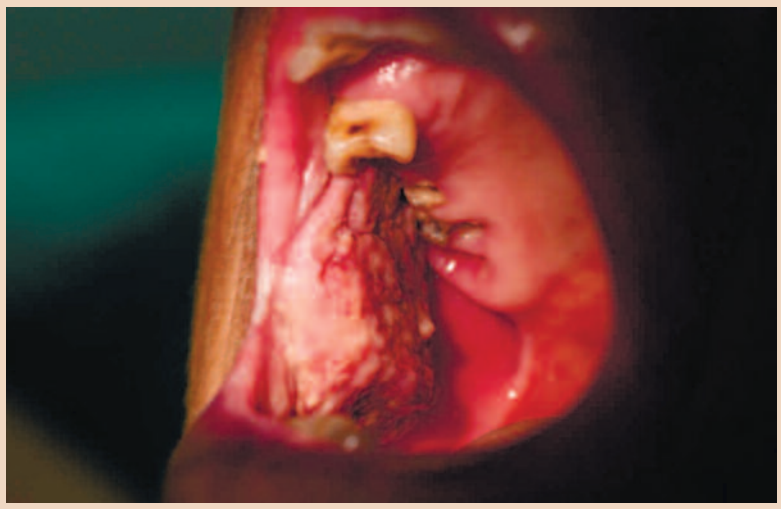

Ежегодно стоматологи Ирландии помогают выявлять от 150 до 180 случаев рака полости рта. (Фото: Karan Bunjean/Shutterstock)

При раннем выявлении онкологических заболеваний полости рта выживаемость пациентов составляет около 90%; во многих случаях достаточно простого хирургического вмешательства. Позднее выявление рака полости рта влечет за собой резкое снижение показателей выживаемости до 5–10%. Регулярные осмотры необходимы не только тем, у кого симптомы появились во время пандемии, но и пациентам, излечившимся от рака, поскольку это позволяет вовремя заметить рецидив.

Профессор L. Stassen отметил, что за последние 15 лет в лечении рака полости рта наметился большой прогресс, «но пандемия COVID-19 выбила нас из колеи».

По данным Всемирной организации здравоохранения, на 19 октября в Ирландии зарегистрированы 48 678 подтвержденных случаев COVID-19, 1849 человек умерли от этой болезни. DT

Реклама

нимесулид Нимесил®

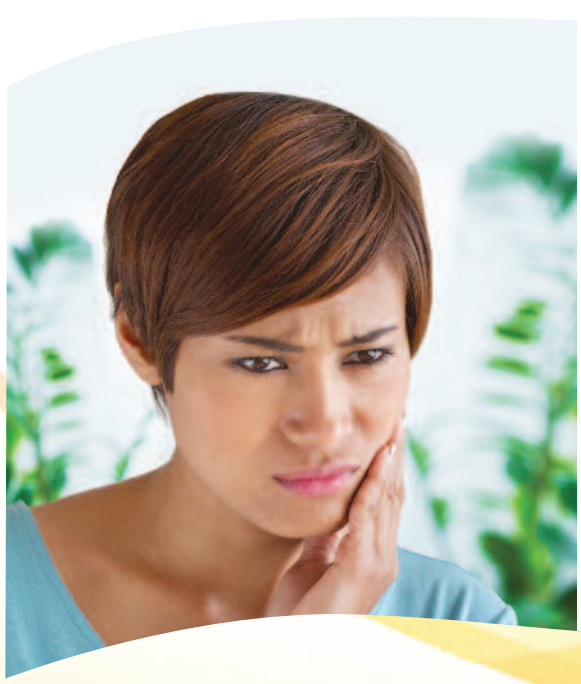

Обоснованный подход к лечению боли в стоматологии[1]

- Гранулированная форма* – более быстрый результат[2,**]
- Выраженное противовоспалительное и обезболивающее действие[3,4]
- Низкий риск развития кровотечений из верхних отделов ЖКТ[5]
- Подавляет энзимы, разрушающие хрящевую ткань[6,7]

Сокращенная информация по применению препарата Нимесил®. Показания к применению: острая боль (боль в спине, пояснице; болевой синдром в костно-мышечной системе, включая ушибы, растяжения связок и вывихи суставов; тендиниты, бурситы; зубная боль); симптоматическое лечение остеоартроза (остеоартрита) с болевым синдромом; первичная альгодисменорея. Препарат предназначен для симптоматической терапии, уменьшения боли и воспаления на момент использования; нимесулид рекомендуется для терапии в качестве препарата второй линии. **Противопоказания:** гиперчувствительность к нимесулиду или другим компонентам препарата; гиперергические реакции в анамнезе, связанные с применением ацетилсалициловой кислоты или других НПВП, в том числе, нимесулида; полное или неполное сочетание бронхиальной астмы, рецидивирующего полипоза носа или околоносовых пазух с непереносимостью ацетилсалициловой кислоты и других НПВП (в т.ч. в анамнезе); гепатотоксические реакции на нимесулид в анамнезе; одновременное применение с другими лекарственными препаратами с потенциальной гепатотоксичностью; болезнь Крона, язвенный колит в фазе обострения; период после проведения АКШ; лихорадочный синдром при простуде и ОРВИ; подозрение на острую хирургическую патологию; язвенная болезнь желудка или двенадцатиперстной кишки в фазе обострения; эрозивно-язвенное поражение желудочно-кишечного тракта; перфорации или желудочно-кишечные кровотечения в анамнезе; цереброваскулярные кровотечения в анамнезе или другие заболевания, сопровождающиеся повышенной кровоточивостью; тяжелые нарушения свертывания крови; тяжелая сердечная недостаточность; тяжелая почечная недостаточность (клиренс креатинина < 30 мл/мин), подтвержденная гиперкалиемия; печеночная недостаточность или любое активное заболевание печени; детский возраст до 12 лет; беременность и период грудного вскармливания; алкоголизм, наркотическая зависимость; наследственная непереносимость фруктозы, дефицит сахаразы-изомальтазы и синдром мальабсорбции глюкозы-галактозы. ***С осторожностью:*** артериальная гипертензия, сахарный диабет, компенсированная сердечная недостаточность, ИБС, цереброваскулярные заболевания, дислипидемия/гиперлипидемия, заболевания периферических артерий, геморрагический диатез, курение, клиренс креатинина 30-60 мл/мин; язвенное поражение ЖКТ в анамнезе; инфекция, вызванная H. pylori в анамнезе; пожилой возраст; длительное предшествующее применение НПВП; тяжелые соматические заболевания. Одновременное применение со следующими препаратами: антикоагулянты, антиагреганты, пероральные глюкокортикостероиды, селективные ингибиторы обратного захвата серотонина. **Побочное действие:** *наиболее часто встречающиеся побочные эффекты* - диарея, тошнота, рвота, повышение активности «печеночных» ферментов.

Отпускается по рецепту. Информация для специалистов здравоохранения. Подробная информация содержится в инструкции по медицинскому применению препарата Нимесил® П N011439/01-070515 с изменениями от 28.08.17 и 05.06.18 RU_NIM-01-2019-v1-press. Одобрено 06.03.2019. Срок использования до 06.03.2021.

1. Levrini J. Clin Drug Invest 2008; 28(10): 657-668
2. Alessandrini A, Ballarin E, Bastianon A, Migliavacca C. Clin Ther1986; 118(3):177–82.
3. K.D. Rainsford, Inflammofarmacology 14 (2006):120-137;
4. Bianchi M., Broggini M. Drugs 2003, 63 Suppl 1:37-46
5. Castellague J., Pharmacoepidemiology and Drug Safety, 2012 DOI: 10.1002/pds.3385
6. Barracchini, A. et al. J. Pharm. Pharmacol., 50, 1417-1423, 1998 (in vitro)
7. Pelletier JP et al., Drugs. 1993;46 Suppl 1:34-9 (in vitro)

*гранулы для приготовления суспензии для приема внутрь
** по сравнению с таблетированной формой

ООО «Берлин-Хеми/А.Менарини», 123112, г. Москва, Пресненская набережная, дом 10, БЦ «Башня на Набережной», Блок Б.
Тел. (495) 785-01-00, факс (495) 785-01-01;
http://www.berlin-chemie.ru

БЕРЛИН-ХЕМИ МЕНАРИНИ